

Učinak pentadekapeptida BPC 157 na cijeljenje traheokutane fistule u štakora

Madžarac, Goran

Doctoral thesis / Disertacija

2021

Degree Grantor / Ustanova koja je dodijelila akademski / stručni stupanj: **University of Zagreb, School of Medicine / Sveučilište u Zagrebu, Medicinski fakultet**

Permanent link / Trajna poveznica: <https://urn.nsk.hr/urn:nbn:hr:105:860760>

Rights / Prava: [In copyright](#)/[Zaštićeno autorskim pravom.](#)

Download date / Datum preuzimanja: **2024-07-23**



Repository / Repozitorij:

[Dr Med - University of Zagreb School of Medicine Digital Repository](#)



**SVEUČILIŠTE U ZAGREBU
MEDICINSKI FAKULTET**

Goran Madžarac

**Učinak pentadekapeptida BPC 157 na
cijeljenje traheokutane fistule u
štakora**

DISERTACIJA



Zagreb, 2021.

**SVEUČILIŠTE U ZAGREBU
MEDICINSKI FAKULTET**

Goran Madžarac

**Učinak pentadekapeptida BPC 157 na
cijeljenje traheokutane fistule u
štakora**

DISERTACIJA

Zagreb, 2021.

Disertacija je izrađena u Zavodu za farmakologiju Medicinskog fakulteta Sveučilišta u Zagrebu.

Voditelji rada: prof. dr. sc. Dinko Stančić- Rokotov, F.E.T.C.S. i prof. dr. sc. Predrag Sikirić.

Zahvaljujem se svojim voditeljima prof. dr. sc. Dinku Stančiću- Rokotovu i prof. dr. sc.

Predragu Sikiriću na bezrezervnoj podršci i pomoći bez koje ovaj rad ne bi bio moguć.

Iskreno hvala prof. dr. sc. Svenu Seiwerthu na patohistološkoj analizi preparata.

Svim djelatnicima Zavoda za farmakologiju Medicinskog fakulteta Sveučilišta u Zagrebu se najiskrenije zahvaljujem na pomoći u izradi ovog rada.

Mojim kolegama u Klinici za torakalnu kirurgiju Jordanovac KBC Zagreb veliko hvala na razumijevanju i podršci.

Mojoj obitelji koja me je pratila na ovome putu neizrecivo hvala na svemu.

Ovu disertaciju posvećujem obitelji.

Popis kratica

kg - kilogram

g - gram

mg - miligram

µg- mikrogram

ng - nanogram

i.p. - intraperitonejski

p.o. - peroralno, na usta

mm- milimetar

µm- mikrometar

ml - mililitar

b.w. - body weight, tjelesna težina

tbl. - tablica

LD - letalna doza

BPC 157 - Body Protective Compound 157, pentadekapeptid

NO sustav- dušikov oksid sustav

NOS - NO sintetaza

GABA-ergički sustav- gama- aminomaslačna kiselina, inhibitorni neurotransmitor

GI – gastrointestinalni

KOPB- kronična opstruktivna plućna bolest

EGF – epidermal growth factor, epidermalni faktor rasta

VEGF- vascular endothelial growth factor, vaskularni endotelni faktor rasta

LTB₄- leukotriene B4

TXB₂- thromboxane B2

TGF- β - transforming growth factor beta, faktor rasta

VEGFR2-Akt-eNOS- vascular endothelial growth factor receptor 2, akt, eNOS, signalni put

HUVEC- human umbilical vein endothelial cells, endotelne stanice umbilikalne vene

FAK- paxillin- focal adhesion kinase paxillin, signalni put

PDGF-BB- plateled derived growth factor BB

5-HT- 5- hidroksitriptamin

Egr-1- early growth response protein 1

DNA- deoksiribonukleinska kiselina

cDNA- complementary DNA, komplementarna deoksiribonukleinska kiselina

mRNA- messenger RNA, glasnička ribonukleinska kiselina

PCR- polymerase chain reaction, polimerazna lančana reakcija, molekularna metoda

HEK293- human embryonic kidney 293 cells, kultura stanica

MPO- mijeloperoksidaza

NSAID - nesteroidni protuupalni lijekovi

F.O. - fiziološka otopina, 0,9% NaCl

L-NAME- N^G - nitro-L-arginine methylester, kompetitivni inhibitor stvaranja endotelnog nitrid oksida (NO)

L-arginin-NO prekursor

EDRF - endotel derived relaxing factor

SŽS – središnji živčani sustav

SD – Standardna devijacija

IACUC- Institutional Animal Care and Use Committee

HE- hemalaun eozin bojenje

SADRŽAJ

1. UVOD I SVRHA RADA	1
1.1. Pentadekapeptid BPC 157	6
1.1.1. Uvod	6
1.1.2. Utjecaj pentadekapeptida BPC 157 na tkiva i organske sustave	7
1.1.3. Utjecaj pentadekapeptida BPC 157 na cijeljenje vanjskih i unutarnjih fistula: kolokutane, gastrokutane, ezofagokutane, duodenokutane, kolovezikalne i rektovaginalne fistule	12
1.2. NO- SUSTAV I PENTADEKAPEPTID BPC 157	19
2. HIPOTEZA	22
3. CILJEVI ISTRAŽIVANJA	23
4. MATERIJALI I METODE	24
4.1. Eksperimentalne životinje.....	24
4.2. Ispitivani agensi i načini primjene.....	24
4.3. Kirurški zahvat.....	25
4.4. Protokol istraživanja.....	28
4.5. Vrednovanje učinka.....	30
4.5.1. Makroskopska analiza.....	30
4.5.2. Histološka analiza.....	30
4.6. Statistička analiza.....	30

4.7. Etička načela.....	31
5.REZULTATI.....	32
5.1. Kontrola, voda za piće.....	32
5.2. BPC 157, mikrogrami/nanogrami, voda za piće.....	32
5.3. Kontrola, fiziološka otopina, i.p.	32
5.4. BPC 157, mikrogrami/nanogrami, i.p.	33
5.5. L- NAME, i.p.	33
5.6. L- arginin, i.p.	33
5.7. L- NAME i L- arginin, i.p.	34
5.8. L- NAME i BPC 157, mikrogrami/nanogrami, i.p.	34
5.9. L- arginin i BPC 157, mikrogrami/nanogrami, i.p.	34
5.10. L- NAME i L- arginin i BPC 157, mikrogrami/nanogrami, i.p.	35
5.11. Histološka analiza.....	35
6. RASPRAVA.....	51
7. ZAKLJUČAK.....	59
8. KRATKI SADRŽAJ I NASLOV DISERTACIJE NA HRVATSKOM JEZIKU.....	61
9. KRATKI SADRŽAJ I NASLOV DISERTACIJE NA ENGLLESKOM JEZIKU.....	63
10.POPIS LITERATURE.....	65
11.BIOGRAFIJA.....	87

1. UVOD I SVRHA RADA

Traheotomija predstavlja jednu od prvih operacija još iz antičkog doba, a zapisi o traheotomiji vidljivi su i na egipatskim iskopinama koje datiraju od 3000 god. pr.Kr. U modernu kirurgiju traheotomiju je uveo Chevalier Jackson, 1909. god. [1] i uz neke izmjene nastale tijekom godina postala je onakva kakvu poznajemo danas.

Traheotomija je indicirana kod opstrukcije gornjih dišnih puteva, zaštite dišnih puteva i dugotrajne ili trajne mehaničke ventilacije. Opstrukcija dišnih puteva najčešće nastaje u djece s akutnom bolesti gornjih dišnih puteva kao npr. epiglottitis, ali isto tako može se pojaviti i u odraslih kao posljedica tupe traume. U novije vrijeme sve češća indikacija za traheotomiju u djece su kronične plućne bolesti, neuromuskularne bolesti, abnormalnosti gornjih dišnih puteva te kongenitalne malformacije [2]. Traheotomija se izvodi i u liječenju najsloženijih bolesti grkljana i dušnika, kao što su tumori glave i vrata i stenoza dušnika. Od svih indikacija traheotomija se najčešće izvodi u pacijenata na dugotrajnoj mehaničkoj ventilaciji zbog respiracijske insuficijencije. To su pacijenti s teškom ozljedom glave, posttraumatskim distress sindromom, respiracijskim infekcijama ili KOPB-om [3]. Dobrobit traheotomije kod pacijenata na mehaničkoj ventilaciji je lakša i jednostavnija njega pacijenata i upravo je to glavni razlog zašto se traheotomija izvodi kada se očekuje mehanička ventilacija dulja od 5-7 dana.

Poznajemo dvije tehnike izvođenja traheotomije: standardnu otvorenu i perkutanu traheotomiju. Standardna otvorena traheotomija je postupak koji se može raditi u lokalnoj ili općoj anesteziji. Nakon namještaja pacijenta i pripreme operacijskog polja pristupa se na prednju stranu vrata okomitom ili vodoravnom incizijom kože. Odvajanjem mišićnih struktura vrata prikaže se prednja strana dušnika te se u predjelu hrskavičnih prstenova učini otvor na dušniku koji može biti različitog oblika: okomiti, vodoravni, pravokutni ili križni. U otvor

dušnika postavi se kanila koja na taj način omogućuje ulazak i izlazak zraka. Kanila se potom učvrsti za kožu na prednjoj strani vrata. Perkutana traheotomija, kako su je prvi opisali Ciaglia i suradnici [4], predstavlja minimalno invazivni postupak koji se izvodi pod kontrolom bronhoskopa. Bronhoskop omogućava vizualizaciju, ali isto tako omogućuje i toaletu dušnika koja je potrebna prije izvođenja perkutane traheotomije. Nakon namještaja pacijenta i pripreme operacijskog polja učini se punkcija dušnika pomoću igle te se kroz nju u lumen dušnika postavi žica vodilica. Slijedi incizija kože, a potom dilatacija kanala pomoću dilatatora. Nakon toga postavi se kanila u dušnik koja se zatim učvrsti za kožu. Bronhoskopski se provjeri položaj i prohodnost kanile.

Traheotomija ima i svoje komplikacije koje se dijele na neposredne, rane i kasne. Od neposrednih komplikacija potrebno je izdvojiti krvarenje [4,5], ozljedu okolnih struktura i postopstrukcijski plućni edem. Nadalje, pretjerana ventilacija ili ozljeda parijetalne pleure prilikom izvođenja traheotomije mogu dovesti do razvoja pneumotoraksa. Tako su Heffner i suradnici uočili razvoj pneumotoraks do 5% pacijenata s emfizemom pluća [6]. Jedna od mogućih, srećom ne i čestih neposrednih komplikacija je i laceracija stražnjeg zida dušnika koja nastaje prilikom postavljanja kanile u dušnik [7,8]. Rano prepoznavanje i neodgođeno zbrinjavanje takve ozljede je ključno za preživljenje pacijenta. Malpozicija kanile i njezino smještanje u sredoprse može dovesti do pneumomediastinuma i posljedično do otežane ventilacije pacijenta. Prava incidencija te komplikacije teško se može odrediti jer je objavljen samo mali broj slučajeva, ali je takvu komplikaciju svakako potrebno na vrijeme prepoznati i zbrinuti. Prolazna hipotenzija, smanjena zasićenost krvi kisikom i nekirurško krvarenje predstavlja rijetke neposredne komplikacije traheotomije i njihova incidencija iznosi 6 -10% [9,10].

U rane komplikacije ubrajamo krvarenje koje nije nastalo kao posljedica zahvata nego poremećaja faktora zgrušavanja krvi. Infekcija je također jedna od mogućih ranih komplikacija. Nastaje kao posljedica otvaranja dušnika, organa koji je kontaminiran i koloniziran bakterijama [11,12]. Celulitis isto ubrajamo u rane komplikacije i može predstavljati ozbiljan problem [13].

Kasne komplikacije traheotomije su stenoza dušnika, traheomalacija, traheovaskularna, traheozofagealna i traheokutana fistula.

Stenoza dušnika nastaje kao posljedica redosljednog zbijanja koji započinju pritiskom balona ili vrha endotrahealne kanile što uzrokuje smanjenu prokrvljenost sluznice dušnika. To onda dovodi do razaranja epitela i razvoja traheitisa, a kasnije i do razvoja ulceracija i daljnjeg oštećenja stijenke dušnika [14-16].

Traheomalacija nastaje kao posljedica dugotrajnog pritiska endotrahealne kanile na stijenku dušnika [21]. Najčešće se takav klinički problem razrješava postavljanjem duže endotrahealne kanile, ali nekad je potrebno i kirurški intervenirati u vidu resekcije dušnika ili traheoplastike. U novije vrijeme ovaj se problem može riješiti i postavljanjem endotrahealnog stenta u zahvaćeni dio dušnika.

Dugotrajni pritisak na stijenku dušnika dovodi do nekroze i posljedičnog razaranja stijenke što omogućuje stvaranje fistula s okolnim strukturama. Najteža takva komplikacija je traheovaskularna fistula, najčešće s brahiocefaličnom arterijom, rezultat koje je masivno krvarenje. Incidencija traheovaskularne fistule nakon traheotomije srećom je vrlo rijetka i iznosi oko 2% [6]. Od ostalih fistula u literaturi su opisane traheokutana [17], traheopleuralna [18], medijastinalna [19] i perikardijalna fistula [20].

O traheokutanoj fistuli govorimo kada u razdoblju od 3 do 6 mjeseci nakon uklanjanja trahealne kanile nije došlo do potpunog zatvaranja otvora traheotomije. U podlozi navedene

fistule je preraštanje epitela kože u epitel dušnika. Rizični faktori za nastanak traheokutane fistule su dugotrajna traheostoma upotreba kortikosteroida, visoka životna dob i malnutricija [22]. Od mogućih terapijskih intervencija u rješavanju traheokutane fistule danas se koristi kauterizacija i sekundarno cijeljenje, resekcija fistuloznog kanala i razne tehnike rekonstruktivnog zatvaranja koristeći mišićne režnjeve [23]. Traheokutana fistula predstavlja dobro poznatu posljedicu dugotrajne traheostome koja se prema literaturi pojavljuje u 13-43% pedijatrijskih pacijenata nakon dekanilacije [24,25]. Fistula je povezana s kontinuiranom sekrecijom što može rezultirati iritacijom okolne kože, poteškoćama s iskašljavanjem zbog nedovoljnog subglotičkog tlaka te povišenim rizikom od aspiracija i poremećenim govorom [26]. U djece dugotrajna traheostoma povezana je s povišenim rizikom od infekcija, krvarenja i opstrukcije dišnih puteva te negativnim psihosocijalnim utjecajem [27-29].

U svrhu zatvaranja traheokutane fistule do danas je opisano nekoliko kirurških postupaka kao što su primarno zatvaranje fistule, fistulektomija s primarnim ili sekundarnim zatvaranjem [30-33]. Primarno zatvaranje fistule donosi najbolji estetski efekt i prihvatljivije je od strane pacijenata, ali nažalost moguće su ozbiljne komplikacije kao što su supkutani emfizem, pneumomediastinum ili pneumotoraks [33]. S obzirom na moguće komplikacije sve više se traži alternativni način zbrinjavanja fistula te se u nekim institucijama prednost daje fistulektomiji sa sekundarnim cijeljenjem, pogotovo u pedijatrijskih pacijenata [34]. U svrhu zatvaranja fistule upotrebljavaju se i mnogo složeniji kirurški zahvati u kojima se koriste lokoregionalni mišićni i kožni režnjevi, slobodni režnjevi, hrskavični ili sluznični graftovi te Z- plastika [35-42]. Takve operacije su dugotrajne, mutilirajuće i donose značajni rizik za pacijenta, a nažalost komplikacije kao i neuspjeh nisu isključeni.

Treba naglasiti da su sva dosadašnja istraživanja bila usmjerena na kirurški način zbrinjavanja traheokutanih fistula, tako da postoji manjak dostupnih podataka o eventualnim

nekirurškim metodama. Kako traheokutana fistula i nadalje predstavlja prvorazredan klinički problem za koji se još uvijek nije pronašla sigurna i učinkovita metoda zbrinjavanja, nameće se potreba daljnjih istraživanja u svrhu pronalaska alternativnog, npr. farmakološkog modaliteta liječenja.

Do sada je u eksperimentalnoj literaturi opisano nekoliko modela cijeljenja fistula, ali još uvijek nije opisan model traheokutane fistule. Ohrabreni rezultatima koje je pokazao pentadekapeptid BPC 157 u cijeljenju raznih modela fistula [43-48], smatramo da bi se potencijalni učinak navedenog peptida mogao ispitati i na modelu traheokutane fistule. Pentadekapeptid BPC 157 je pokazao svoju učinkovitost u procesima cijeljenja rana kao i povoljan učinak na različite nokse [49]. Također, postoje radovi koji pokazuju veliki doprinos sustava dušikovog oksida (NO sustava) u procesu cijeljenja [50], kao i povezanost BPC 157 i NO sustava u tom procesu [51]. Interes u dosadašnjim istraživanjima učinka pentadekapeptida BPC 157 na cijeljenje fistula počivao je prije svega na fistulama gastrointestinalnog trakta, dok fistula dišnog sustava, točnije traheokutana fistula, nije bila razmatrana niti istraživana.

Iz do sada navedenog proizlazi kako u svakodnevnoj kliničkoj praksi traheokutana fistula predstavlja prvorazredan problem za koji do sada nije ustanovljen „zlatni standard“ u liječenju, a sadašnji modaliteti liječenja, koji su isključivo kirurški, sa sobom nose određeni rizik i komplikacije. Oslanjajući se na dosadašnje ispitane rezultate pentadekapeptida BPC 157 u cijeljenju fistula smatramo da bi bilo zanimljivo ispitati mogući učinak ovog peptida u cijeljenju traheokutane fistule kao i njegovu interakciju s NO sustavom u želji pronalaska novog farmakološkog modaliteta liječenja.

1.1. PENTADEKAPEPTID BPC 157

1.1.1. Uvod

Pentadekapeptid BPC 157 (body protection compound) je stabilni želučani pentadekapeptid, izoliran iz želučanog soka, topljiv je u vodi kod neutralnog pH 7.0, ali i u fiziološkoj otopini. Sintetiziran od Diagen, Ljubljana, Slovenija (GEPPPGKPADDAGLV, M.W. 1419., PL 14736), karakterizira ga 99% (HPLC) čistoća (1-des-Gly peptid kao nečistoća). BPC 157 ima antiulkusno svojstvo, stabilan je u želučanom soku i izrazito učinkovit u cijeljenju različitih tkiva neovisno o načinu primjene- lokalno ili sistemski [49, 52, 53]. Za djelovanje ne koristi nosač, djeluje sam [53] i u dosadašnjim istraživanjima bez evidentiranih toksičnih učinaka (LD1 nije postignuta).

Peptidi imaju važnu ulogu u procesima cijeljenja i imunološkom sustavu te su zato posebno zanimljivi za farmakološka istraživanja. Nedostatak peptida je njihova nestabilnost i zbog toga je u istraživanjima potrebno koristiti nosače jer u protivnom imaju slabu ili gotovo nikakvu aktivnost. Nosači peptida proizvedenih od raznih proizvođača mogu predstavljati problem zbog njihove jednoznačnosti jer je moguće da jednaki nosači koji su proizvedeni u različitim tvrtkama imaju i različita svojstva. U istraživanjima gdje se koriste nosači peptida nije sasvim do kraja razjašnjena aktivnost samog peptida, otpuštanje na mjestu djelovanja te je zapravo upitno je li određeno djelovanje posljedica djelovanja peptida ili možda samog nosača ili pak njihovog međudjelovanja. Zbog navedenog je ograničena terapijska primjena peptida unatoč njihovom velikom potencijalu.

Za razliku od drugih peptida, svojstvo pentadekapeptida BPC 157 je njegova stabilnost i svoje djelovanje ostvaruje bez nosača. Zbog navedenog svojstva učinak BPC 157 isključivo je rezultat njegovog samostalnog djelovanja [53]. Činjenica da je izoliran iz ljudskog

želučanog soka svrstava ga u posebnu skupinu peptida iz gastrointestinalnog trakta te ga odlikuje izrazita stabilnost i otpornost. To svojstvo razlikuje ga od drugih peptida kao što su npr. EGF i TGF- β koji se razgrađuju u svega nekoliko minuta pa je za njihovo djelovanje potreban nosač [54,55]. Gastrointestinalni trakt predstavlja izrazito nepovoljno okruženje zbog različitih nepovoljnih uvjeta: široki raspon pH vrijednosti (1-10), temperaturne razlike (4-80°C), prisutnost brojnih bakterija, virusa i proteolitičkih enzima, brza izmjena sluzničkog pokrova. Peptidi iz grupe peptida GI trakta moraju biti sposobni podnijeti takve nepovoljne uvjete. Pentadekapeptid BPC 157 predstavlja upravo takav želučani peptid koji djeluje antiulkusno, siguran je u dosadašnjim istraživanjima za upalnu bolest crijeva i cijeljenje rana, stabilan u želučanom soku, bez utvrđene toksičnosti, a djeluje sam, bez nosača. Učinak pentadekapeptida BPC 157 na različita oštećenja i organske lezije dokazan je na brojnim eksperimentalnim istraživanjima in vivo i in vitro, a njegova stabilnost, što ga razlikuje od ostalih standardnih peptida, doprinosi njegovom učinku u cijeljenju različitih tkiva neovisno o načinu primjene [49, 52, 53]

1.1.2. Utjecaj pentadekapeptida BPC 157 na tkiva i organe

Interakcijom s drugim važnim sustavima za održavanje homeostaze kao npr. NO sustavom [43,56-60], GABA-ergičkim sustavom [61], središnjim dopaminergičkim sustavom [62-69], nekolinergičkim i neadrenergičkim inhibitornim somatosenzornim sustavom [53,70], pentadekapeptid BPC 157 ostvaruje svoje djelovanje na različita tkiva i organe otklanjajući poremećaje navedenih sustava. U tijeku su klinička istraživanja u kojima se želi pokazati učinak BPC 157 u liječenju upalnih bolesti crijeva i njihovih komplikacija [71-73], a isto tako i kod sindroma kratkog crijeva [74]. Izrazitu djelotvornost pentadekapeptid BPC 157 pokazao

je u cijeljenju rana [75], posebno onih koje uobičajeno otežano cijele kao što su opekline kože i opeklinška oštećenja želučane sluznice [76-79], oštećenja perifernog živca [80], oštećenja mišićno-tetivno-ligamentarnog sustava [81-87] i koštani defekti [88]. Posebno iznenađuje činjenica da je BPC 157 pokazao svoju djelotvornost neovisno o načinu primjene, bilo sistemski [63,70,89] ili lokalno [76-79,86,90-92]. Pentadekapeptid BPC 157 pokazuje značajni antiulkusni učinak što je vidljivo na brojnim modelima kao što su: model upalnih bolesti crijeva [71-73] ili model želučanih ulceracija uzrokovanih primjenom NSAID-a [57,69,76,77,93-104]. U usporedbi sa standardnim antiulkusnim lijekovima, H2 blokatorima i inhibitorima protonske pumpe, BPC 157 pokazuje superiorni učinak [69,93,101,104]. Uspješno poništava alkoholna oštećenja jetre [105] i želučane sluznice [93,103]. U procesu cijeljenja potiče angiogenezu [75,84,106] te na taj način dovodi do očuvanja endotela [69] i sprečava pojačanu ekspresiju endotelina [60]. Proangiogenetski učinak ostvaruje putem VEGFR2-Akt-eNOS signalnog puta što je pokazano in vivo na modelu ishemije stražnjih nogu štakora i u in vitro ispitivanjima na HUVEC stanicama. In vitro, BPC 157 regulira ekspresiju VEGFR2 i na razini mRNA i na razini proteina. Na modelu ishemije stražnjih nogu, BPC 157 ubrzava oporavak cirkulacije i broj krvnih žila [107].

Svoje djelovanje pokazao je i na modelu prolongiranog ezofagitisa gdje lokalno djelovanje ostvaruje smanjujući disfunkciju donjeg ezofagealnog sfinktera i piloričnog sfinktera te tako dovodi do smanjenja regurgitacije želučanog sadržaja u jednjak. Također, stimulira sintezu prostanglandina čime se postiže dodatni pozitivni učinak [97,98]. U cijeljenju crijevnih anastomoza u štakora ima dokazanu ulogu jer poboljšava sve parametre cijeljenja, a sama anastomoza izdržava veće vrijednosti tlaka koje su približno normalnih vrijednosti [108,109]. U cijeljenju kolokolične anastomoze životinje tretirane BPC 157 bile su urednog postoperacijskog tijeka, bez poteškoća u pasaži crijeva te sa značajno manjim brojem

abdominalnih priraslica u usporedbi s kontrolnom skupinom. Kolokolična anastomoza je potpuno zacijelila sedmi postoperacijski dan za razliku od kontrolne skupine u kojoj ni četrnaesti postoperacijski dan anastomoza nije zacijelila [110].

Uspješnost cijeljenja anastomoza i potencijalnu kliničku primjenu BPC 157 pokazao je i u cijeljenju ezofagogastrične anastomoze. BPC 157 poboljšava sve parametre cijeljenja na mjestu anastomoze uz smanjenu razinu ezofagitisa i očuvanje tlaka sfinktera na mjestu anastomoze i tlaka piloričnog sfinktera [111]. Na modelu sindroma kratkog crijeva BPC 157 poboljšao je cijeljenje crijeve anastomoze i oponirao je negativni učinak diklofenaka i L-NAME na lezijama u mozgu, jetri i gastrointestinalnom sustavu [112]. Nakon sijaladenektomije BPC 157 kontrolira funkciju žlijezda slinovnica i održava integritet gastrointestinalne sluznice [113]. Pentadekapeptid BPC 157 pokazuje sličnu selektivnost stimulacije granulacijskog tkiva u usporedbi s PDGF-BB kod spužvastog granuloma i kod cijeljenja rana u db/db miševa, ali ipak aktivnije potiče ranu organizaciju kolagena [114]. U nediferenciranim Caco-2 stanicama BPC 157 potiče ekspresiju egr-1 i represornog faktora rasta živaca 1-A vežući protein-2 (nab2). EGR-1 potiče proizvodnju citokina i faktora rasta te ranu izgradnju izvanstaničnog matriksa što rezultira njegovim pozitivnim učinkom na cijeljenje rana [114]. Značajan uspjeh pokazan je na istraživanjima mišićnotetivnih ozljeda. Nakon transekcije Ahilove tetive BPC 157 doveo je do potpunog oporavka, funkcionalnog i biomehaničkog [82]. Jednaki učinak je potvrđen i na modelu transekcije medijalnog kolateralnog ligamenta [86]. Izrazitu učinkovitost pokazao je i na modelu cijeljenja kompleksa tetiva-kost usprkos terapiji kortikosteroidima i tako pokazao da poništava negativni učinak kortikosteroida u cijeljenju [85]. BPC 157 promovira ex vivo rast fibroblasta u tetivi, preživljenje stanica u stresu i in vitro migraciju fibroblasta. Sve navedeno posljedica je aktivacije FAK- paxillin signalnog puta [115]. Daljnja istraživanja iste istraživačke grupe

otkrila su da BPC 157 potiče ekspresiju receptora za hormon rasta u fibroblastima tetive tako što obilno utječe na gen odgovoran za navedene receptore. Navedeno otkriće potvrđeno je analizom DNA matrice, cDNA (komplementarna DNA), kao i na razini mRNA i razini proteina koristeći PCR i Western blot metode [116]. U cijeljenju mišića, bilo nakon transekcije ili tupe (crush) ozljede, BPC 157 je doveo do potpunog oporavka i vraćanja funkcije [81,117], a jednako tako doveo je do cijeljenja mišića u životinja tretiranih kortikosteroidima [90]. Osim na lokalna oštećenja mišića, BPC 157 djeluje i na promjene mišića uzrokovanih sistemskim poremećajima. Tako je vidljiv njegov učinak kod hiperkalijemije [118,119] i hipermagnezemije [120], a poništava i učinak sukcinilkolina na neuromuskularnoj razini [119]. Najnovija istraživanja pokazuju potencijalni učinak u tumorskoj kaheksiji [121]. Svoj učinak BPC 157 ostvaruje i na modelu kroničnog zatajivanja srca uzrokovanog doksorubicinom [60], pokazuje antiaritmijsko djelovanje [56,119], smanjuje oštećenje endotela srca [56,59,60]. Kardiotoksičnost uzrokovana bupivakainom može se poništiti s BPC 157. Naime, BPC 157 poništava djelovanje bupivakaina koje se manifestira kao elevacija T vala, visoki stupanj AV bloka, respiratorni arrest, asistolija. BPC 157, naime, oporavlja funkciju kalijevih kanala i tako doprinosi inhibiciji depolarizacije. Navedeni učinak pokazan je in vivo i in vitro, na HEK293 stanicama [122]. Svoje sistemsko djelovanje pokazao je u terapiji anafilaksije uzrokovane primjenom dekstrana i/ili bjelanjka jajeta. BPC 157 prevenira razvoj anafilaktičke reakcije, ukoliko je primjenjen profilaktički, ali isto tako umanjuje štetne posljedice već razvijene reakcije, kada je primjenjen nakon dekstrana/bjelanjka jajeta. U usporedbi s kloropiraminom i cimetidinom pokazuje superiorni učinak [123]. Protuupalno djelovanje BPC 157 ostvaruje smanjenjem broja upalnih stanica [76,77,124], smanjenjem leukotrijena LTB₄, tromboksana TXB₂ te mijeloperoksidaze MPO u serumu i upalom zahvaćenim tkivima [125,126]. Pentadekapeptid BPC 157 ostvaruje učinak i

na NO sustav putem NO-agonista i NO sintetaza (NOS)-blokatora [43,51,57-59]. NO-sustav je, naime, važan u očuvanju integriteta gastrointestinalne sluznice [57]. BPC 157 dovodi do oporavka želučanih i jetrenih lezija uzrokovanih akutnom i kroničnom upotrebom alkohola, prevenira akutno trovanje i reducira posljedice alkoholne apstinencijske krize [58,103,105,127].

U istraživanjima na želučanim lezijama uzrokovanih indometacinom ili aspirinom te na modelu alkoholnih lezija želuca uzrokovanih direktnom intragastičnom primjenom alkohola, BPC 157 pokazuje svoj citoprotektivni učinak [93,101,103,104]. Citoprotektivno djelovanje pokazao je i na jetrenim lezijama uzrokovanih primjenom paracetamola, diklofenaka i ibuprofena [94,95]. Mehanizam citoprotekcije i adaptivne citoprotekcije ispitan je i na modelu želučanih lezija nakon peroralne i direktne intragastrične primjene jakog alkohola. Rezultati su pokazali da BPC 157 unapređuje fiziološki obrambeni sustav dovodeći do zaštite sluznice što se očituje samo manjim oštećenjima nakon primjene jakog alkohola. BPC 157 ujedno i održava tlak u donjem ezofagealnom i piloričnom sfinkteru [128]. Želudac proizvodi 95% 5-hidroksitriptamina (5-HT) koji stimulira imunološke stanice na proizvodnju proupalnih medijatora što ima veliku ulogu u patofiziologiji upalnih bolesti crijeva. Tu činjenicu iskoristila je grupa autora i u nedavno objavljenom istraživanju pokazala citoprotektivni učinak BPC 157. Naime, u in vivo i in vitro istraživanju pokazan je izraziti citoprotektivni učinak pentadekapeptida BPC 157 koji je povećao stopu preživljenja crijevnih neurona u kulturi stanica i proliferaciju crijevnih glija stanica. Opisani učinak može doprinjeti cijeljenju oštećenih živčanih i sluzničkih dijelova crijeva i na taj način ponuditi objašnjenje za terapijsko djelovanje BPC 157 na ulkuse probavnog trakta. Nadalje, u istom modelu BPC 157 je doveo do smanjena sinteze i otpuštanja 5-HT u crijevu i tako usporio crijevnu pokretljivost, a upravo je poremećaj crijevne pokretljivosti jedan od bitnih patofizioloških čimbenika u

upalnim bolestima crijeva [129]. Navedeno otkriće još je jednom potvrdilo izraziti citoprotektivni učinak pentadekapeptida BPC 157 i dodatno pojasnilo njegovu potencijalnu terapijsku primjenu u liječenju ulkusa i upalnih bolesti crijeva.

Pentadekapeptid BPC 157, nadalje, smanjuje antinociceptivni učinak morfija nakon akutne primjene i uspješno se suprostavlja haloperidol induciranom pojačavanju antinociceptivnog učinka što ukazuje da svoje djelovanje ostvaruje putem središnjeg dopaminergičnog sustava [62]. Istraživan je i učinak ovog pentadekapeptida na poremećaje SŽS-a koristeći bihevioralne studije [130], naročito hipersenzitivnost dopaminskih receptora izazvanih amfetaminom i posljedične primjene haloperidola [67], tolerancija i apstinencija diazepamama [61], fenomen stereotipskog amfetaminskog ponašanja [67,131], neuroleptička katalepsija [66], akutna alkoholna intoksikacija [58,127] te serotoniniski sindrom [132]. BPC 157 primjenjen periferno utječe na moždanu sintezu serotonina i povećava njegovo otpuštanje u supstanciji nigri [133].

Snažan protektivni učinak pokazao je i na regurgitacijom izazvanoj upali pluća i plućnim lezijama uzrokovanih intratrahealnom primjenom klorovodične kiseline, kao i na želučanim lezijama izazvanih 96% etanolom u štakora s prethodnom aspiracijskoj ozljedom pluća [134,135]. Nakon amputacije repa u štakora BPC 157 je smanjio vrijeme krvarenja, trombocitopeniju i poništio djelovanje heparina i varfarina [136].

Djelujući na složene fiziološke sustave (NO, dopaminergički, GABA, prostaglandinski i somatosenzorni neuronski sustav), BPC 157 ostvaruje svoj učinak kao sastavni dio primarnog fiziološkog obrambenog sustava. Uspješno se suprostavlja hiperaktivnosti i/ili inhibiciji fizioloških sustava i na taj način poništava njihov negativni učinak u vidu mnogih oštećenja različitih tkiva i organa [52].

1.1.3. Utjecaj pentadekapeptida BPC 157 na cijeljenje vanjskih i unutarnjih fistula: kolokutane, gastrokutane, ezofagokutane, duodenokutane, kolovezikalne i rektovaginalne fistule

Veliki napor se uložio u ispitavanje cijeljenja fistula, kako unutarnjih tako i vanjskih. Naime, fistule predstavljaju patoloških spoj dva različita organa ili komunikaciju organa i vanjskog svijeta i u kliničkoj praksi predstavljaju veliki problem s potencijalnim komplikacijama. Kirurško liječenje predstavlja metodu izbora u liječenju fistula, ali i ta metoda nije bezopasna i nosi sa sobom niz mogućih komplikacija. U svrhu uspostavljanja alternativne metode, koja bi bila sigurnija, učinkovitija i lako primjenjiva, započela su istraživanja na modelu fistula. Model fistule predstavlja jedinstveni primjer gdje se može sinhrono pratiti cijeljenje dva različita tkiva, sluznice GI trakta i kože, i upravo je to snaga BPC 157 koja je pokazana istraživanjima na različitim modelima fistula.

Kolokutana fistula

Istraživanja na modelu fistula i učinak pentadekapeptida BPC 157 u cijeljenju istih započela su na modelu kolokutane fistule [43]. Kolokutana fistula označava patološki spoj kože i lumena debelog crijeva. Takvu fistulu možemo naći u raznim bolestima kao što su divertikuloza crijeva, Crohnova bolest, maligne bolesti debelog crijeva, ali su prisutne i kao komplikacije ranijih operativnih zahvata [137]. Takve fistule se prezentiraju dugotrajnim i otežanim cijeljenjem i potreban je kirurški zahvat kako bi se sanirale. S obzirom da je u ranijim istraživanja BPC 157 pokazao izvanredni potencijal u liječenju i kožnih i crijevnih lezija došlo se do pretpostavke da bi BPC 157 mogao biti koristan i u cijeljenju kolokutane fistule. Osim učinka na samo cijeljenje fistule, ispitivao se i odnos BPC 157 i NO sustava.

Zanimljivo, agonisti NO sustava, L- arginin, i antagonisti NO sustava, L- NAME, pokazuju proturječno djelovanje u cijeljenju kožnih i crijevnih lezija. Naime, u kožnih lezija L-NAME otežava cijeljenje, ali povećava odlaganje kolagena i doprinosi smanjenju edema dok L- arginin smanjuje razinu kolagena [138,139]. U crijevnim lezijama L-NAME poboljšava [140] ili suprimira [141] cijeljenje anastomoza. U istraživanju cijeljenja kolokutanih fistula kontrolna skupina pokazala je izrazito slabu razinu cijeljenja, bez spontanog cijeljenja tijekom 28 dana, uz perzistiranje otvora fistule i kontinuirano izlaženje crijevnog sadržaja kroz otvor fistule, što je dovelo do povećanja promjera fistule. Histološka analiza pokazala je spoj kože i sluznice crijeva odvojenih slojem granulacijskog tkiva, prekriven fibrinom uz prisutstvo granulocita i mononukleara u dubljim dijelovima. Cijeljenje je poboljšano primjenom sulfasalazina i BPC 157, dok je primjena metilprednizolona dodatno pogoršala situaciju. Pozitivan učinak BPC 157 vidljiv je već u ranoj fazi (3-5. postoperacijski dan) kada je prisutno značajno cijeljenje fistule. Za razliku od kontrolne skupine, fistulozni kanal bio je ispunjen kao posljedica izrazitog obnavljanja potkožnog mišićnog sloja. Pozitivni učinak sulfasalazina bio je vidljiv tek u kasnijem postoperacijskom razdoblju (21-28. dan), a jednako vrijedi i za negativni učinak metilprednizolona. Primjenom L-NAME došlo je do pogoršanja lokalnog nalaza, a istovremenom primjenom L-arginina poništio se negativni učinak L-NAME. Zanimljivo, samostalna primjena L-arginina, prekursora NO sustava, nije dovela do poboljšanja cijeljenja fistule nego je rezultat cijeljenja bio isti kao i u kontrolnoj skupini. Pentadekapeptid BPC 157, samostalno ili u kombinaciji s L-NAME i/ili L-argininom, pokazao je pozitivan učinak i poboljšanje svih parametara cijeljenja u svim ispitivanim skupinama. U potpunosti je poništio negativni učinak L-NAME. Kombinacija BPC 157 i L-arginina nije dovela do još boljeg učinka u usporedbi s BPC 157 kada je primjenjivan

samostalno. Navedeni učinci BPC 157 neovisni su o načinu primjene, peroralno ili intraperitonejski, kao i o količini primjenjene aktivne tvari (10 μ g/kg - 10ng/kg) [43].

Gastrokutana fistula

Daljnje istraživanje na modelu fistula nastavljeno je istraživanjem cijeljenja gastrokutane fistule [44]. Raniji radovi su pokazali učinak standardnih antiulkusnih lijekova na cijeljenje želučanih ulkusa [142,143], ali i na cijeljenje kožnih lezija, čak i kod primjene kortikosteroidne terapije [144]. Na modelu gastrokutane fistule primjena BPC 157 je dovela do uspješnog cijeljenja želučanih, ali i kožnih lezija što u konačnici dovodi do potpunog zatvaranja gastrokutane fistule [44]. Iako postoje rijetki raniji pokušaji primjene somatostatina [145], omeprazola [146] i oktreotida [147] bilo je potrebno dodatno procijeniti učinak antiulkusne terapije u cijeljenju gastrokutane fistule. Navedeni učinak, dodatno je analiziran primjenom standardne antiulkusne terapije (omeprazola, ranitidina i atropina) koja se također pokazala uspješnom u zatvaranju gastrokutane fistule. Isti učinak nije bio ugrožen čak ni primjenom kortikosteroidne terapije, koja sama po sebi otežava cijeljenje [44].

Ezofagokutana fistula

Ezofagokutana fistula u kirurgiji jednjaka nastaje kao posljedica dehiscencije raznih ezofagodigestivnih anastomoza u vratu, nosi sa sobom značajni morbiditet i mortalitet i najčešće zahtjeva dugotrajno liječenje.

Na modelu ezofagokutane fistule u štakora promatran je učinak BPC 157 u cijeljenju fistule u vremenskom intervalu od četiri dana. Pentadekapeptid BPC 157, primjenjen

peroralno ili intraperitonejski, sam ili u kombinaciji s L-argininom ili L-NAME te njihovim međusobnim kombinacijama, ubrzao je cijeljenje ezofagokutane fistule te je neutralizirao učinak L-NAME. Svoj pozitivni učinak pokazao je neovisno o načinu primjene i o količini primjenjene aktivne tvari (10 μ g/kg - 10ng/kg). Kod životinja tretiranih s BPC-om 157 evidentirano je ubrzano cijeljenje lezija, s manjim curenjem na otvor fistule i bez ugibanja životinja u vremenskom intervalu od četiri dana. Dodatno, primjena BPC 157 dovela do ispravljanja disfunkcije piloričkog i donjeg ezofagealnog sfinktera i praktički bez znakova ezofagitisa [45].

Duodenokutana fistula

Patofiziologiju duodenalnog ulkusa kao i model cistaminom izazvanih ulkusa ispitivali su u svojim istraživanjima Selye i Szabo [148-150]. Taj model predstavlja standard u istraživanju duodenalnih ulkusa. Želja da se dodatno objasni patofiziologija ulkusne bolesti i promovira nova ideja u cijeljenju duodenalnih ulkusa potaknula je osmišljavanje modela duodenokutane fistule [46]. Pentadekapeptid BPC 157 pokazao je zavidan učinak i doveo je do potpunog zatvaranja fistule već za sedam dana. Za razliku od BPC 157, kontrolna skupina je pokazala loše rezultate, fistula je ostala trajno otvorena s kontinuiranom sekrecijom uz mortalitet od 40% tijekom četiri dana. Uloga NO sustava i povezanost s BPC 157 je također ispitana samostalnom i kombiniranom primjenom L-NAME i L-arginina. L-NAME je pokazao svoj devastirajući učinak dodatno pogoršavajući proces cijeljenja uz visoki mortalitet u usporedbi s kontrolnom skupinom. Pentadekapeptid BPC 157 je u potpunosti poništio djelovanje L-NAME. L-arginin je pozitivno djelovao na cijeljenje duodenokutane fistule, ali je njegov učinak bio sporiji. L-arginin je doveo do zatvaranja fistule 21. dan, za razliku od

BPC 157 koji je fistulu zatvorio 7. dan. Svoj dominantni učinak BPC 157 pokazao je neovisno o načinu primjene (peroralno ili intraperitonejski), kao i o količini primjenjene aktivne tvari (10 μ g/kg - 10ng/kg).

Kolovezikalna fistula

Kolovezikalna fistula predstavlja tip enterovezikalnih fistula i označava patološki spoj debelog crijeva i mokraćnog mjehura. Najčešće kolovezikalna fistula nastaje kao posljedica rupture divertikula crijeva, tumora debelog crijeva i erozije stijenke mokraćnog mjehura. Također, eroziju stijenke mokraćnog mjehura i posljedičnu fistulu može uzrokovati peridivertikularni apsces [151-157]. Takva fistula, nastala oštećenjem stijenke crijeva i mokraćnog mjehura, spontano ne cijeli i izaziva kroničnu upalu urogenitalnog sustava. Enterovezikalne fistule predstavljaju jednu od mogućih komplikacija upalnih bolesti crijeva. Kod upalnih bolesti crijeva najčešća je ileovezikalna fistula. Kod Crohnove bolesti i ulceroznog kolitisa, do razvoja fistule dovodi kronična upala crijeva. Incidencija enterovezikalnih fistula u upalnim bolestima crijeva iznosi 17 - 50%. Čak 35% pacijenata razvija barem jednu fistulu tijekom svoje bolesti. Incidencija za razvoj fistule povećava se duljinom trajanja bolesti. Nakon 20 godina aktivne bolesti ona iznosi oko 50%. Recidivi fistula prisutni su u trećine pacijenata [158-163].

Pentadekapeptid BPC 157, neovisno o načinu primjene i o količini primjenjene aktivne tvari (10 μ g/kg - 10ng/kg), potiče proces cijeljenja i dovodi do potpunog zatvaranja defekta mokraćnog mjehura i debelog crijeva te zatvaranja fistule na mokraćnom mjehuru i crijevu [47]. Za razliku od životinja tretiranih BPC 157, kontrolna skupina je pokazala lošije rezultate. Kontrolne životinje su se prezentirale s otvorenom fistulom, promjer fistule se čak i povećao u usporedbi s inicijalnim defektom. Nadalje, kontrolna skupina je pokazala značajniji

gubitak tjelesne mase kao i povećani mortalitet. Izraženije intraabdominalne priraslice i problemi pasaže crijeva bili su vidljivi u životinja kontrolne skupine. Fekalurija, direktna posljedica otvorene komunikacije debelog crijeva i mokraćnog mjehura je bila vidljiva u kontrolnih životinja. Navedena komplikacija nije bila prisutna u životinja tretiranih BPC 157 koji su se na kraju eksperimentalnog protokola prezentirali bistrim urinom i bez znakova izlaženja crijevnog sadržaja.

Rektovaginalna fistula

Rektovaginalna fistula, patološki spoj rektuma i vagine, označava izraziti klinički problem za čije je rješavanje potreban kirurški zahvat. Pentadekapeptid BPC 157 je uspješno zacijelio obje komponente rektovaginalne fistule, defekt vagine i defekt rektuma [48]. U istraživanju na modelu rektovaginalne fistule, BPC 157 je proces cijeljenja započeo na defektu rektuma, a zatim se cijeljenje nastavilo na vaginalnom dijelu i na kraju dovelo do potpunog zatvaranja fistule. Rezultat je potvrđen mikroskopski, makroskopski i biomehanički. Neovisno o načinu primjene (peroralno ili intraperitonejski) i/ili dozi lijeka (ng/μg) učinak BPC 157 nije se mijenjao i dovodio je do potpunog cijeljenja fistule. Za razliku od BPC 157, u kontrolnim skupinama fistula nije cijelila, uz kontinuiranu sekreciju i izlaženje crijevnog sadržaja kroz fistulu [48].

1.2. NO- SUSTAV I PENTADEKAPEPTID BPC 157

NO molekula je identificirana 1989. godine kao *Endothelium-Derived Relaxing Factor* (EDRF) [164], a 1992. proglašena je molekulom godine, da bi 1998. za otkriće uloge NO u kardiovaskularnom sustavu Louis Ignarro, Robert Furchgott i Ferid Murad dobili Nobelovu nagradu za medicinu. Saznanje o direktnoj sintezi iz L-arginina objašnjava rasprostranjenost NO molekule s različitim ulogama u organskim sustavima. Nalazi se u interakciji s mitohondrijskim sustavima odgovornim za regulaciju staničnog disanja gdje pojačava stvaranje reaktivnog kisika, a time direktno utječe na procese o kojima ovisi stanično preživljenje [164]. Iznimno važnu ulogu NO-sustav ima u procesu cijeljenja rane [50-52, 56-59, 68, 69]. Odnos stabilnog želučanog pentadekapeptida BPC 157 i NO- sustava zorno je prikazan u preglednom radu Sikirića i sur. [51] u kojem je pokazana uska veza s Moncadinim homeostatskim odgovorom NO-sustava na ozljede (održavanje integriteta krvožilnog sustava, kontrola trombocita) [50-52, 56-59, 68, 69]. Osim navedenog, BPC 157 utječe i na sve događaje nastale kao posljedica gubitka vaskularnog integriteta. Smanjuje trombozu kod anastomoze abdominalne aorte [165] ili krvarenje/trombocitopeniju kod amputacija ili primjene lijekova (heparin, varfarin, aspirin) [136]. Nakon teških ozljeda različitih tkiva, akutnih ili kroničnih, BPC 157 omogućava cijeljenje tkiva koja spontano ne cijele [49]. Prirodno okruženje pentadekapeptida BPC 157 je želučani sok, a osnovna aktivnost NO-sintetaze je višestruko viša u želučanoj sluznici nego u drugim tkivima [166], tako da se povoljan učinak BPC 157 može objasniti aktivnom kompeticijom s oba analoga L-arginina, što u konačnici rezultira povećanim stvaranjem NO [51]. Upravo gore navedeno objašnjava i druge pozitivne učinke međudnosa pentadekapeptida BPC 157 i NO-sustava u različitim modelima kao npr.: a) zaštita sluznice želuca u studijama citoprotekcije, stvaranja NO i

regulacije krvnog tlaka, b) pozitivni učinci kod akutne i kronične intoksikacije alkoholom i kod sindroma ovisnosti, c) kod poremećaj kardiovaskularnog sustava, kroničnog srčanog zatajenja, plućne hipertenzije i poremećaja srčanog ritma, d) kod hipokalijemije i hiperkalijemije i e) kod otežanog cijeljenja fistula.

Međuodnos pentadekapeptida BPC 157 i NO-sustava ispitivao se primjenom NO prekursora ili blokatora NO sintetaze (NOS), kao i NO prekursora i NOS blokatora u kombinaciji [51]. Pentadekapeptid BPC 157 utječe na otpuštanje NO kod raznih životinjskih vrsta i u različitim tkivima. Nadalje, BPC 157 poništava djelovanje NOS blokatora L-NAME i NO prekursora L-arginina. Međudjelovanje s NO-sustavom može dati objašnjenje za razne povoljne učinke pentadekapeptida BPC 157 u ranijim istraživanjima [51, 52, 56-59, 68, 69].

L-NAME, kompetitivni inhibitor endotelnog NO moguće je blokirati s pentadekapeptidom BPC 157 *in vitro* i *in vivo*, čime se očituje međudjelovanje s NO-sustavom. Pretpostavka je da L-NAME inhibira NOS natječući se s L-argininom, a moguće je da pentadekapeptid BPC 157 ima sličan učinak na NO-sustav. Pojedinačno primjenjeni i pentadekapeptid BPC 157 i L-arginin potiču sintezu NO, dok njihova zajednička primjena iznenađujuće dovodi do smanjenog stvaranja NO. Navedeno otkriće govori u prilog aktivne kompeticije BPC 157 i L-arginina [51]. Dodatno smanjenje stvaranja NO se događa kombinacijom L-arginina, pentadekapeptida BPC 157 i L-NAME, što je dokazano u istraživanjima na alkoholnim lezijama želuca i arterijskom hipertenzijom [57], a taj učinak vjerojatno je posljedica ograničene raspoloživosti NOS. Učinak pentadekapeptida BPC 157 nešto je drugačiji od učinka L-arginina, jer se njegov učinak na sintezu NO nije uspio blokirati niti primjenom L-NAME u višestrukoj većoj dozi od one potrebne za blokadu učinka L-arginina. Na modelu supernatanta homogenata sluznice želuca štakora potvrđen je ovaj različit učinak pentadekapeptida BPC 157 na stvaranje NO u usporedbi s L-argininom [57]. Na modelu

ascitesa i plućne hipertenzije uzrokovanih kroničnom aplikacijom L-NAME kod pilića, promjene se uspješno preveniraju zajedničkom primjenom L-arginina i pentadekapeptida BPC 157 [59]. Ispitivana je i akutna i kronična toksičnost L-NAME na istom modelu i verificirana su oštećenja srca, jetre i slezene, a L-arginin je za posljedicu imao kongestiju, edem i hemoragiju u više organskih sustava [59]. Uspješna inhibicija učinka L-NAME postignuta je kombinacijom L-arginina i pentadekapeptida BPC 157 uz izostanak bilo kakvih oštećenja uzrokovanih pentadekapeptidom BPC 157 [59]. Učinak pentadekapeptida BPC 157 najizraženiji je na prevenciji lezija želuca, a primjenom L-NAME je bio samo oslabljen, za razliku od učinka L-arginina koji se primjenom L-NAME potpuno blokira [58]. Dodatni značaj navedenom daje činjenica da je razina NOS i NO značajno viša u sluznici želuca nego u drugim tkivima [166]. Složeno međudjelovanje pentadekapeptida BPC 157 s NO-sustavom koji značajno sudjeluje u očuvanju integriteta želučane sluznice i vrijednosti krvnog tlaka posljedica je iznimnih karakteristika ovog peptida koji je stabilan u želučanom soku [57]. Na modelu metildigoksinom induciranih aritmija također je pokazano međudjelovanje pentadekapeptida BPC 157 s NO-sustavom. Naime, aritmije su prevenirane primjenom pentadekapeptida BPC 157, pogoršavale su se primjenom L-NAME, a istovremena primjena L-NAME i pentadekapeptida BPC 157 imala je slične učinke kao i samostalna primjena pentadekapeptida BPC 157, dok L-arginin sam nije imao učinak na aritmije [56]. Aritmije uzrokovane digitalisom mogu se spriječiti pentadekapeptidom BPC 157 u međudjelovanju s NO-sustavom [56]. Citoprotektivna uloga pentadekapeptida BPC 157 dokazana je u sprečavanju alkoholom induciranih lezija želuca preko promjene tonusa krvnih žila oslobođanjem NO [69]. Angiogenetski učinak pentadekapeptida BPC 157 dokazan je in vivo, povećanjem VEGF, CD 34 i FVIII, kao znakovima angiogeneze [52]. Djelovanje BPC 157 i interakcija s NO sustavom pokazana je i u brojnim modelima fistula [43-48].

2. HIPOTEZA

Na osnovi spoznaja iz dosadašnjih istraživanja pentadekapeptida BPC 157 na raznim modelima cijeljenja rana i fistula i njegove povezanosti s dušikovim oksid sustavom (NO sustavom) hipoteza ovog istraživanja je:

1. Pentadekapeptid BPC 157 ubrzava cijeljenje traheokutane fistule u štakora djelujući u interakciji s dušikovim oksid sustavom (NO sustavom).
2. NO-sustav je mehanizam uključen u proces cijeljenja traheokutane fistule što se pokazuje primjenom blokade (L-NAME) i/ili stimulacije (prekursor L-arginin).
3. Pentadekapeptid BPC 157 je uključen u mehanizam djelovanja NO-sustava na proces cijeljenja traheokutane fistule. To se pokazuje primjenom BPC 157 kod blokade (L-NAME) i/ili stimulacije (L-arginin).

3. CILJEVI RADA

OPĆI CILJ:

Utvrditi učinak pentadekapeptida BPC 157 na proces cijeljenja traheokutane fistule u štakora.

SPECIFIČNI CILJEVI:

- 1) Ispitati uključenost dušikovog oksida (NO) sustava, stimulacije i/ili blokade u proces cijeljenja traheokutane fistule te utjecaj pentadekapeptida BPC 157 na navedeni proces u odnosu na NO sustav stimulacijom (L-arginin) odnosno blokadom (L-NAME).

- 2) Procijeniti o dozi zavisan učinak BPC 157 na proces cijeljenja traheokutane fistule. Procijeniti učinak BPC 157 na proces cijeljenja traheokutane fistule ovisno o načinu primjene BPC 157 (peroralno/intraperitonejski).

4. MATERIJALI I METODE

4.1. Eksperimentalne životinje

Istraživanje je provedeno na mužjacima Wistar albino štakora, tjelesne mase 220-280g, uzgojenih u nastambi za laboratorijske životinje Zavoda za farmakologiju Medicinskog fakulteta Sveučilišta u Zagrebu (broj registracije HR-POK-007). Životinje su podijeljene u skupine prema primjeni terapije i vremenskom intervalu praćenja. Ukupno je bilo 15 ispitivanih skupina, 5 životinja po skupini i tri vremenska intervala usmrćivanja životinja (3., 5., 7. postoperacijski dan). Istraživanje je provedeno na ukupno 225 životinja.

4.2. Ispitivani agensi i načini primjene

1. *BPC 157* (Diagen, Ljubljana, Slovenija, GEPPPGKPADDAGLV, M.W.1419) sintetiziran i pripremljen s postignutom čistoćom od 99%, otopljen u 0,9% NaCl. *BPC 157* je apliciran:
 - a) per os u vodi za piće u dozama 10 µg/kg, 10 ng/kg, 0,16 µg/ml, 0,16 ng/ml, ukupno 12 ml/štakor/dan.
 - b) intraperitonejski u koncentracijama 10 µg/kg i 10 ng/kg na dan
2. *L- NAME (L- nitro arginin metil ester)* (Sigma, SAD) je apliciran intraperitonejski u koncentraciji 5 mg/kg na dan
3. *L- arginin* (Sigma, SAD) je apliciran intraperitonejski u koncentraciji 100 mg/kg na dan

Prva intraperitonejska primjena gore navedenih agensa slijedila je 30 minuta po završetku operacijskog zahvata, a zadnja primjena 24 sata prije žrtvovanja.

4.3. Kirurški zahvat

Sve životinje bile su podvrgnute jednakom kirurškom zahvatu u općoj anesteziji. S obzirom da u literaturi nije opisan model traheokutane fistule kirurški zahvat je osmišljen temeljem iskustva iz humane medicine i kirurškog postupka traheotomije koji je za potrebe ovog istraživanja modificiran kako je opisano u daljnjem tekstu. Također, potrebno je naglasiti da fistule u životinjskim modelima nisu uvjetovane vremenom nego su one stvorene kirurški, stoga definicija koja opisuje traheokutanu fistulu u čovjeka ovdje nije primjenjiva.

Neposredno prije započinjanja operacijskog zahvata životinjama je izmjerena tjelesna masa pomoću digitalne vage, a vrijednosti su izražene u gramima (g). Anestezija se provodila sukladno preporukama Postupnika za primjenu anestezije u pokusnih životinja Medicinskog fakulteta Sveučilišta u Zagrebu. Za sedaciju životinja koristila se intraperitonejska primjena diazepam (Apaurin, Krka, Slovenija) u dozi 6mg/kg, a anestezija životinja postizala se primjenom Thiopental (Inresa Arzneimittel GmbH, Njemačka) u dozi 3,75 mg/100 g.

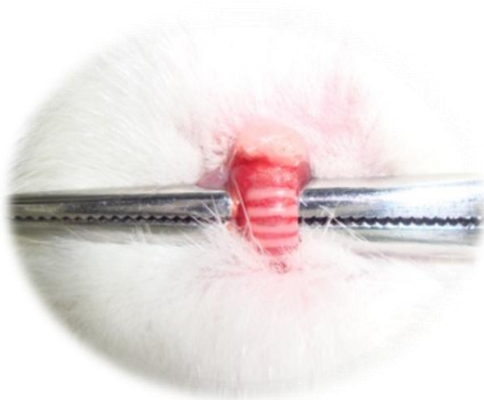Po uvodu u anesteziju životinje su polegnute na leđa na operacijskom stoliću i ekstremiteti su se fiksirali elastičnim gubicama. Po učinjenom slijedila je priprema operacijskog polja koja je uključivala šišanje dlake životinje s prednje strane vrata i čišćenje kože antiseptičkim sredstvom. Zatim se u predjelu vrata s prednje strane učinila vertikalna incizija kože veličine 1 cm. Prepariranjem su se razmaknuli mišići vrata te se prikazao dušnik. Nakon mobilizacije dušnik se uzdignuo u razinu kožne incizije. Otvor na dušniku učinio se horizontalnom incizijom elastičnog vezivnog tkiva dušnika iznad i ispod hrskavičnog prstena koji se potom djelomično resecirao s dvije vertikalne incizije. Defekt dušnika 4 mm u promjeru se potom s 4 pojedinačna šava debljine 5-0 (Monocryl, Ethicon inc., Johnson & Johnson, SAD) pričvrstio za rubove kože na prednjoj strani vrata. Na taj je način stvorena

komunikacija između dušnika i kože (Slika 1.). Operacijski zahvat trajao je u prosjeku 15 minuta. Po dovršetku zahvata životinje su bile nadgledane pod grijaćom lampom do punog buđenja.

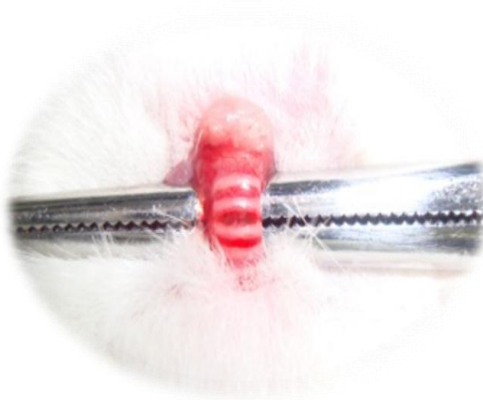Za postoperacijsku analgeziju koristila se supkutana primjena ketoprofena (Ketonol, Lek Zagreb, Hrvatska) u dozi 5 mg/kg. Prva primjena analgetika slijedila je neposredno nakon kirurškog zahvata te zatim svakih 12-24 sata.

Slika 1.: Kirurški zahvat kreiranja traheokutane fistule.

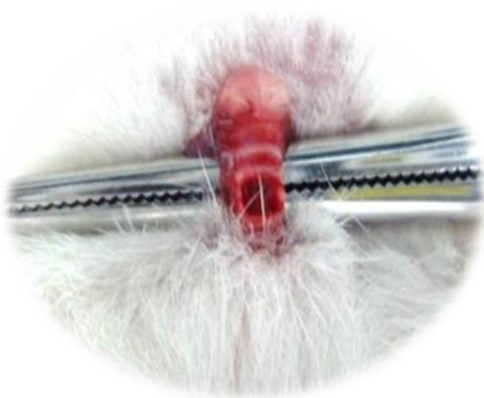- A. Mobilizacija i odizanje dušnika iznad razine kože.
- B. Incizija elastičnog vezivnog tkiva iznad i ispod prstena dušnika.
- C. Resekcija hrskavičnog prstena dušnika.
- D. Stvaranje fistule fiksiranjem rubova dušnika za rub kože pomoću kirurškog konca.



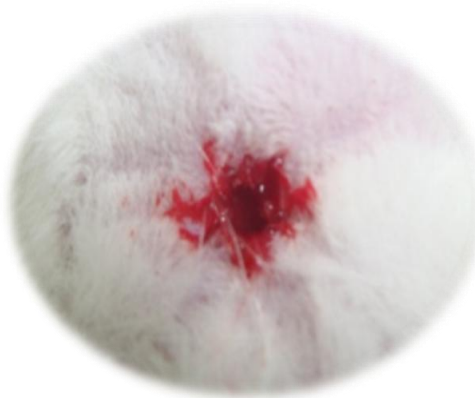
A.



B.



C.



D.

4.4. Protokol istraživanja

Nakon učinjenog kirurškog zahvata životinje su podijeljene u skupine sukladno protokolu istraživanja kako je prikazano u tablici br. 1. Sve životinje su podvrgnute jednakom postoperacijskom postupanju. Razlika između ispitivanih skupina je samo u načinu primjene ispitivanih agensa i koncentraciji BPC 157 (μg , ng) kako je predviđeno protokolom: BPC 157, L-NAME, L-arginin, BPC 157 + L-NAME, BPC 157 + L-arginin, BPC 157 + L-NAME + L-arginin, L-NAME + L-arginin. Prema intervalima praćenja životinje su podijeljene u tri skupine ovisno o danu žrtvovanja: 3. postoperacijski dan, 5. postoperacijski dan i 7. postoperacijski dan.

Prema načinu primjene i koncentraciji ispitivanih agensa životinje su podijeljene u ukupno 15 skupina od kojih su dvije kontrolne skupine kod kojih se ne primjenjuje nijedan agens koji je predmet ovog istraživanja. U životinja koje su svrstane u ove dvije kontrolne skupine primjenila se voda za piće per os odnosno 0,9% natrijev klorid (B. Braun, Njemačka) intraperitonejski u dozi 5 ml/kg/dan .

U postoperacijskom tijeku nadgledalo se opće stanje i ponašanje životinja. Po završetku vremena praćenja životinje su se žrtvovala intraperitonejskom primjenom Thiopentala u tri puta većoj dozi nego je preporučeno za postizanje anestezije.

		3. dan	5. dan	7. dan
peroralna primjena	Kontrolna skupina (voda za piće)	5 životinja	5 životinja	5 životinja
	BPC 157 µg	5 životinja	5 životinja	5 životinja
	BPC 157 ng	5 životinja	5 životinja	5 životinja
intraperitonejska primjena	Kontrolna skupina (fiziološka otopina)	5 životinja	5 životinja	5 životinja
	BPC 157 µg	5 životinja	5 životinja	5 životinja
	BPC 157 ng	5 životinja	5 životinja	5 životinja
	L-NAME	5 životinja	5 životinja	5 životinja
	L-ARG	5 životinja	5 životinja	5 životinja
	L-NAME+ L-ARG	5 životinja	5 životinja	5 životinja
	L-NAME+BPC 157 µg	5 životinja	5 životinja	5 životinja
	L-ARG+ BPC 157 µg	5 životinja	5 životinja	5 životinja
	L-NAME+L-ARG+BPC 157 µg	5 životinja	5 životinja	5 životinja
	L-NAME+BPC 157 ng	5 životinja	5 životinja	5 životinja
	L-ARG+BPC 157 ng	5 životinja	5 životinja	5 životinja
	L-NAME+L-ARG+BPC 157 ng	5 životinja	5 životinja	5 životinja

Tablica br. 1.: Sumarni prikaz skupina životinja, vremenskih razdoblja i načina primjene agensa.

4.5. Vrednovanje učinka

4.5.1. Makroskopska analiza

Nakon žrtvovanja životinjama je izmjerena tjelesna masa i vrijednost izražena u gramima (g). Potom se izmjerio promjer defekta kože pomoću preciznog šestara i mikroskopske kamere (Discovery VMS-004, Veho, Velika Britanija). Nakon vanjskog mjerenja slijedila je ekscizija dušnika u cijelosti i dijela kože na mjestu fistule. Unutarnji defekt dušnika mjerio se na jednaki način kao i vanjski, kožni defekt. Mjerenju unutarnjeg defekta dušnika prethodila je uzdužna incizija membranoznog dijela dušnika kako bi se unutarnji defekt mogao prikazati. Veličina defekta kože i dušnika izražena je u milimetrima (mm).

Po izvršenim mjerenjima preparati su rašireni na stiropornoj podlozi i učvršćeni bez velike tenzije. Promjene su dokumentirane digitalnim fotoaparatom (Olympus mju 300 digital) nakon čega je slijedila fiksacija u 10% puferiranom formalinu (PH 7,4) na 24h.

4.5.2. Histološka analiza

Nakon 24h preparati su dehidrirani i načinjene su parafinske kocke koje su se rezale klizajućim mikrotomom na debljinu od 4 μ m nakon čega je slijedilo bojanje hematoksilinom i eozinom. Daljnju analizu nakon bojanja učinio je patolog.

U procjeni cijeljenja fistule analizirala se epitelizacija tkiva, prisutnost upalnih stanica, prisutnost nekroze i formiranje granulacijskog tkiva.

4.6. Statistička analiza

Za statističku analizu korišteni su statistički testovi Kruskal-Wallis i Mann-Whitney U test. Prikazana je srednja vrijednost uz standardnu devijaciju. Vrijednost $p < 0.05$ smatrana je statistički značajnom. Podaci su prezentirani tablično i grafički,

4.7. Etička načela

Cjelokupno istraživanje provedeno je u skladu s Direktivom 2010/63/EU Europskog parlamenta i Vijeća od 22. rujna 2010. o zaštiti životinja koje se koriste za znanstvene svrhe te Zakonom o zaštiti životinja RH (NN br. 135/2006, 37/2013 i 55/2013) i preporukama Etičkog povjerenstva Medicinskog fakulteta Sveučilišta u Zagrebu.

Unaprijed je u istraživanju definirana primjenjena anestezija, analgezija i “Humane Endpoint” u skladu s Postupnikom za primjenu anestezije u pokusnih životinja Medicinskog fakulteta Sveučilišta u Zagrebu i IACUC smjernicama.

5. REZULTATI

5.1. Kontrola, voda za piće

U kontrolnoj skupini životinja koje su primale vodu za piće primjetio se značajniji gubitak tjelesne mase koji je bio udružen s otežanim cijeljenjem kožne lezije, ali i lezije dušnika (Slika 11.). Neovisno o vremenskom intervalu, (3., 5. ili 7. dan), nije zabilježeno zatvaranje fistule. Analizirajući ukupnu površinu fistule, fistula se zatvorila u < 50% površine (Slika 4.,5.).

5.2. BPC 157, mikrogrami/nanogrami, voda za piće

U skupini životinja tretiranih pentadekapeptidom BPC 157 primjetio se manji gubitak na tjelesnoj masi nego što je to bio slučaj u kontrolnoj skupini (Slika 12.). Proces ciljenja fistule je značajno ubrzan te je zabilježen u kratkom razdoblju nakon kreiranja fistule tako da je >50% ukupne površine fistule bilo zatvoreno već treći postoperacijski dan (Slika 4.,5.). U daljnjem vremenskom razdoblju (5. i 7. dan), nastavljeno je cijeljenje fistule koja se zatvorila u > 80% ukupne površine (Slika 4.,5.). Analizom je utvrđeno da je učinak BPC 157 bio neovisan o količini primjenjene aktivne tvari (10 μ g/kg - 10ng/kg) (Slika 4.,5.).

5.3. Kontrola, fiziološka otopina, i.p.

U kontrolnoj skupini životinja kojima je aplicirana fiziološka otopina intraperitonejski primjećen je značajni gubitak na tjelesnoj masi, sličan onome zabilježenom kod kontrolne skupine kod koje je primjenjivana voda za piće (Slika 12.). Nadalje, cijeljenje fistule tijekom svih vremenskih intervala bilo je otežano i fistula se zatvorila u < 60% svoje površine. Jednaki učinak primjećen je i na kožnoj leziji i na leziji dušnika (Slika 6., 7., 8., 9., 10.,11.).

5.4. BPC 157, mikrogrami/nanogrami, i.p.

Životinje tretirane BPC 157 intraperitonejski pokazale su manji gubitak na tjelesnoj masi nego je to bilo u kontrolnoj skupini koja je primala intraperitonejski fiziološku otopinu (Slika 12.). Zabilježen je značajni učinak u cijeljenju traheokutane fistule koja je tijekom vremenskog razdoblja istraživanja pokazivala kontinuirani napredak u cijeljenju tako da se 7. postoperacijski dan zatvorila > 90% svoje ukupne površine. Učinak BPC 157 nije bio ovisan o količini primjenjene aktivne tvari (10 μ g/kg - 10ng/kg) (Slika 6., 7., 8., 9., 10.,11.).

5.5. L- NAME, i.p.

Značajan gubitak na tjelesnoj masi, veći nego kod kontrolne skupine koja je intraperitonejski primala fiziološku otopinu, zabilježen je u životinja koje su tretirane s L-NAME (Slika 12.). Otežano i usporeno cijeljenje koje je bilo vidljivo u kontrolnoj skupini još je bilo dodatno pogoršano u skupini s L-NAME. Fistula je uspjela zacijeliti u < 30% ukupne površine (Slika 6., 7., 8., 9., 10.,11.).

5.6. L- arginin, i.p.

Kod životinja tretiranih L- argininom zabilježen je manji gubitak na tjelesnoj masi nego kod kontrolne skupine, ali ipak veći nego kod životinja tretiranih s BPC 157 (Slika 12.). Što se tiče dinamike cijeljenja traheokutane fistule, životinje tretirane L- argininom pokazale su bolji rezultat i uspješnost cijeljenja nego kontrolna skupina, ali lošiji nego skupina tretirana s BPC 157 (Slika 6., 7., 8., 9., 10.,11.). U usporedbi s kontrolnom skupinom, rezultat zabilježen 7. postoperacijskog dana pokazao je statističku značajnost (Slika 10.,11.).

5.7. L- NAME i L- arginin, i.p.

U životinja tretiranih s L-NAME i L-argininom, istodobna primjena L-arginina poništavala je izrazito negativno djelovanje L-NAME tako da je rezultat u cijeljenju fistule bio bolji nego onaj dobiven u skupini koja je dobivala samo L-NAME (Slika 6., 7., 8., 9., 10.,11.). Rezultat zabilježen u ovoj skupini bio je približno jednak rezultatu u kontrolnoj skupini. Isti učinak je primjećen i na gubitku tjelesne mase (Slika 12.).

5.8. L- NAME i BPC 157, mikrogrami/nanogrami, i.p.

BPC 157 uspješno je poništavao negativni učinak L-NAME u procesu cijeljenja fistule i pokazao značajno bolji rezultat nego kontrolna skupina, ali ipak lošiji nego onaj zabilježen u životinja tretiranih samostalnom primjenom BPC 157. Navedeni učinak primjećen je i na gubitku tjelesne mase (Slika 12.). Učinak BPC 157 nije se mijenjao ovisno o količini primjenjene aktivne tvari (10 μ g/kg - 10ng/kg) (Slika 6., 7., 8., 9., 10.,11.).

5.9. L- arginin i BPC 157, mikrogrami/nanogrami, i.p.

U skupini životinja koje su dobivale L-arginin i BPC 157, u usporedbi s kontrolnom skupinom, koristan učinak je jasno izražen i zabilježeno je cijeljenje > 70% ukupne površine fistule (Slika 6., 7., 8., 9., 10.,11.). Navedeni rezultat je značajno bolji nego onaj u kontrolnoj skupini, ali ipak malo lošiji nego kod samostalne primjene BPC 157. Neovisno o primjenjenoj dozi (10 μ g/kg - 10ng/kg) učinak je bio isti. Dodatak pentadekapeptida BPC 157 L- argininu doprinio je manjem gubitku tjelesne mase nego je to vidljivo kod samostalne primjene L-arginina i u kontrolnoj skupini (Slika 12.).

5.10. L- NAME, L- arginin, BPC 157, mikrogrami/nanogrami, i.p.

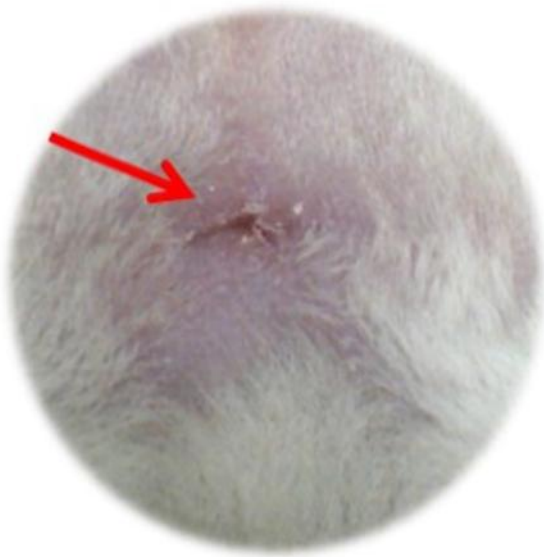Pentadekapeptid BPC 157 još je jednom pokazao svoj učinak prema L- NAME te je praktički u potpunosti spriječio negativno djelovanje L-NAME na cijeljenje. Navedeno je dovelo do cijeljenja fistule koje je bilo vidljivo u > 80% ukupne površine fistule (Slika 6., 7., 8., 9., 10.,11.). Rezultat je značajno bolji u usporedbi s kontrolnom skupinom, a neznatno lošiji nego onaj zabilježen tijekom samostalne primjene BPC 157. Potrebno je i ovdje naglasiti da je navedeni učinak BPC 157 bio neovisan o količini primjenjene aktivne tvari (10µg/kg - 10ng/kg). Jednaki učinak vidljiv je i na gubitku tjelesne mase (Slika 12.).

5.11. Histološka analiza

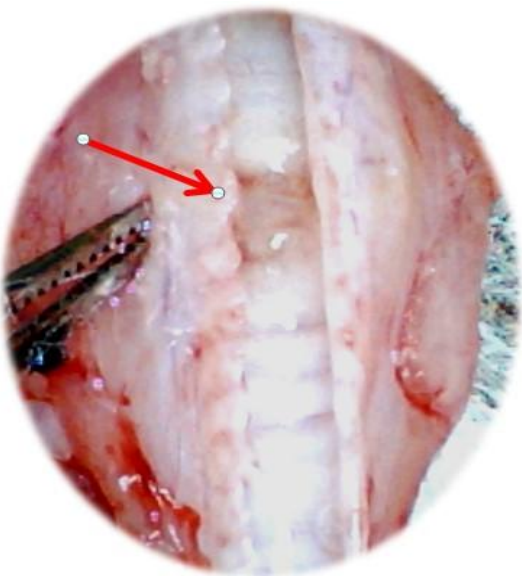
Na histološkim preparatima životinja kontrolne skupine nakon 5. postoperacijskog dana nalazi se otvoren fistulozni kanal s obilnim granulacijskim tkivom i edemom okolne strome uz prisutnu obilnu miješanu upalnu infiltraciju. S rubova fistuloznog kanala nalazi se proliferacija epitela s oba kraja fistule (Slika 13.). Nakon 7. postoperacijskog dana u životinja kontrolne skupine nalazi se dobro formirani, širok fistulozni kanal, prekriven s dvije vrste epitela (kutana i trahealna strana). Ispod epitela se dijelom nalazi granulacijsko tkivo (Slika 15. A., B.). U životinja tretiranih s BPC 157 edem je znatno manje izražen te se nakon 5. postoperacijskog dana nalazi celualrno granulacijsko tkivo te relativno oskudan ostatak fistuloznog kanala (Slika 14.). Nakon 7. postoperacijskog dana fistulozni kanal je zatvoren granulacijskim tkivom, ponegdje s epitelizacijom otvora fistule (Slika 16. A., B.).

Makroskopske slike

Slika 2.: Karakterističan prikaz traheokutane fistule 7. postoperacijski dan, BPC 157 μ g, intraperitonejska skupina. Lezija kože (A.), lezija dušnika (B.).

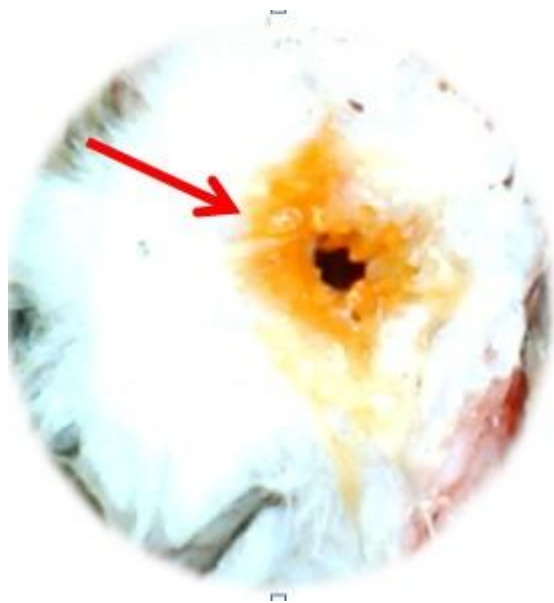

A.

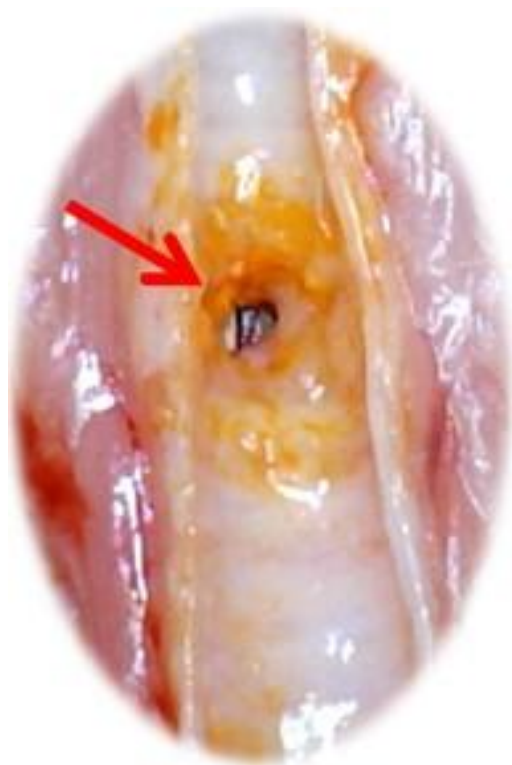

B.

Slika 3.: Karakterističan prikaz traheokutane fistule 7. postoperacijski dan, kontrola, intraperitonejska skupina. Lezija kože (A.), označena bojom; lezija dušnika (B.), označena bojom.



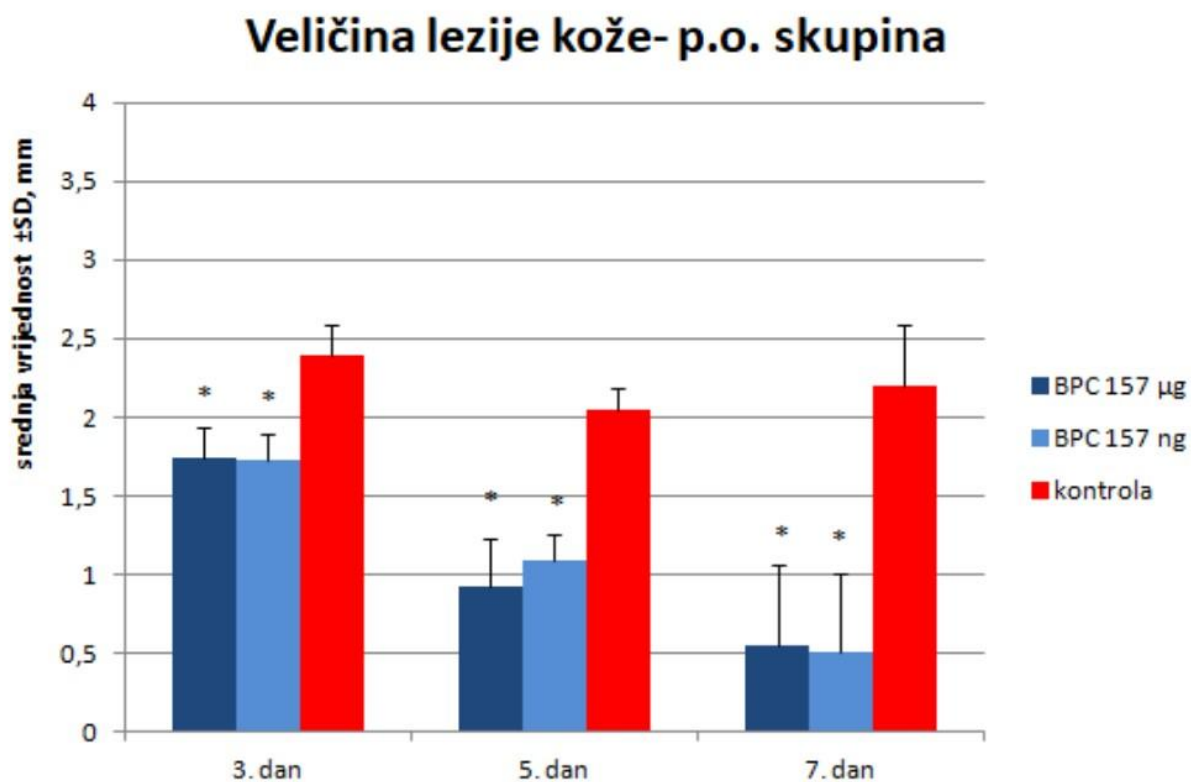
A.



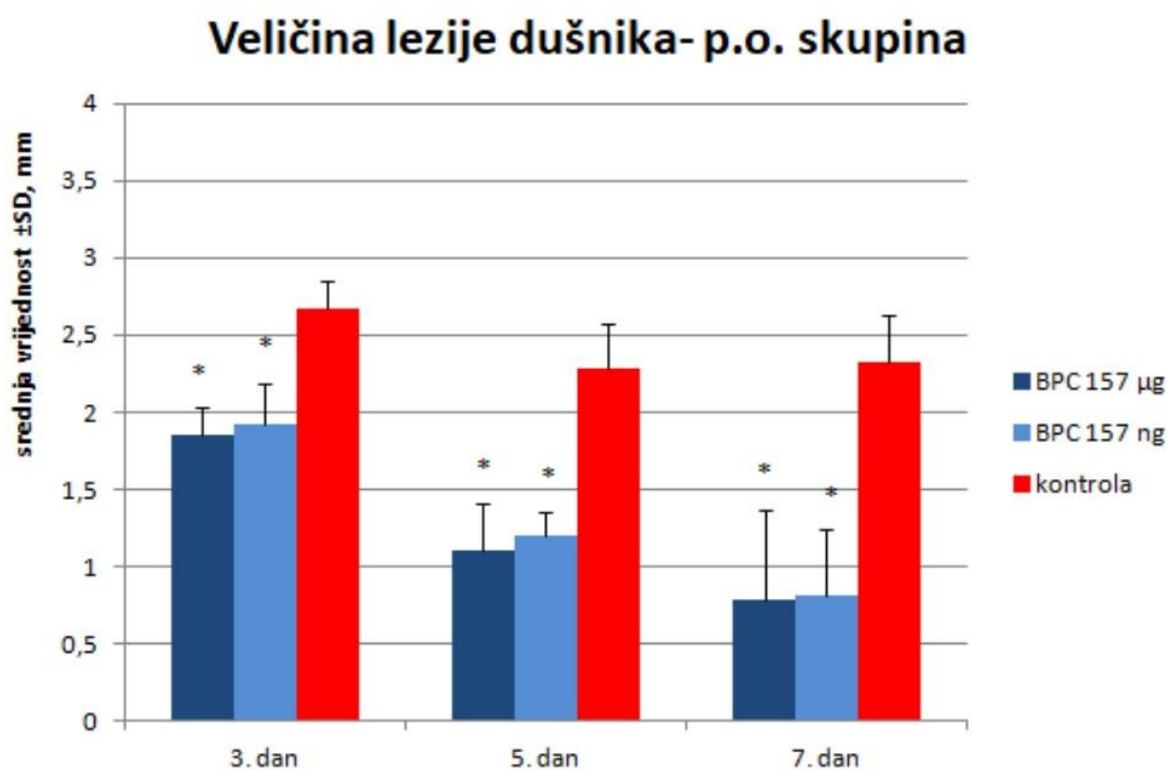
B.

Grafički prikaz

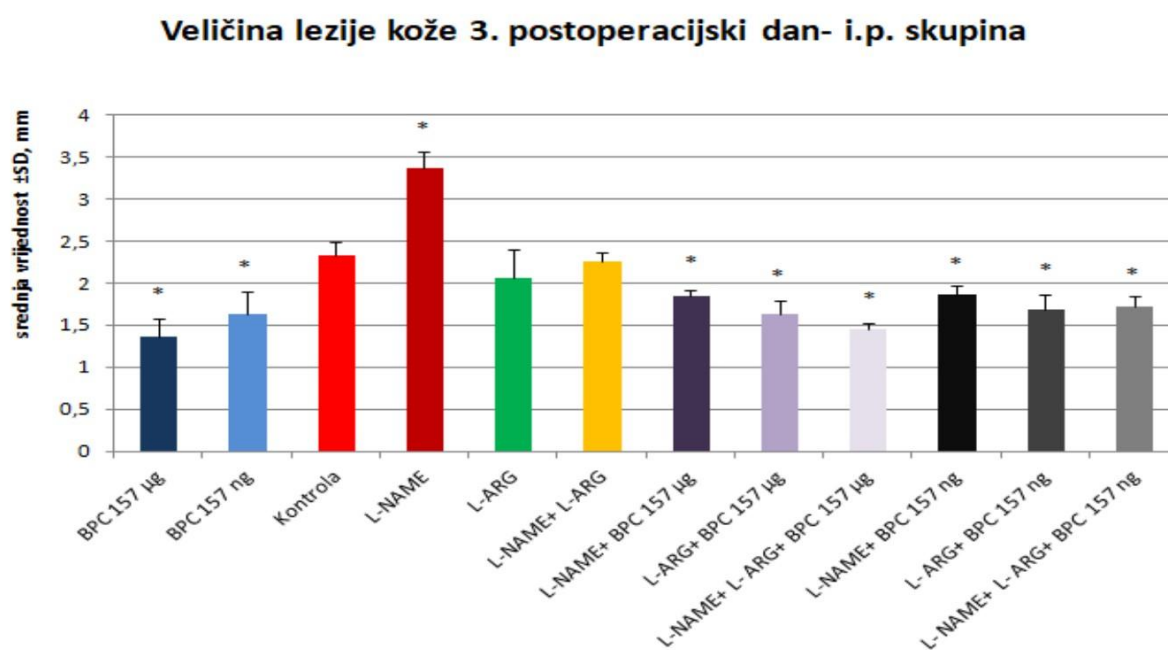
Slika 4.. Prikaz veličine lezije kože nakon formiranja traheokutane fistule te peroralne primjene terapije u vodi za piće (BPC 157 10 $\mu\text{g}/\text{kg}$, 10 ng/kg , 0,16 $\mu\text{g}/\text{ml}$, 0,16 ng/ml ; kontrola 12 ml/štakor/dan) u postoperacijskom tijeku (dani), srednja vrijednost \pm SD, mm, * $p < 0.05$.



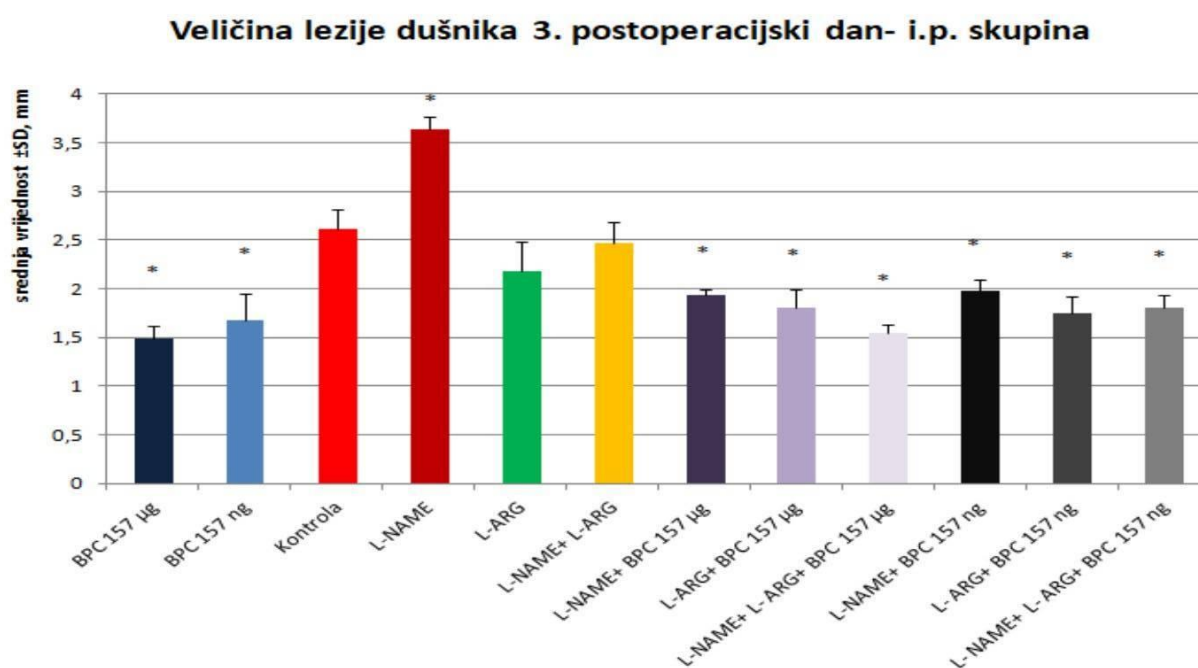
Slika 5.: Prikaz veličine lezije dušnika nakon formiranja traheokutane fistule te peroralne primjene terapije u vodi za piće (BPC 157 10 $\mu\text{g}/\text{kg}$, 10 ng/kg , 0,16 $\mu\text{g}/\text{ml}$, 0,16 ng/ml ; kontrola 12 ml/štakor/dan) u postoperacijskom tijeku (dani), srednja vrijednost \pm SD, mm, $*p<0.05$.



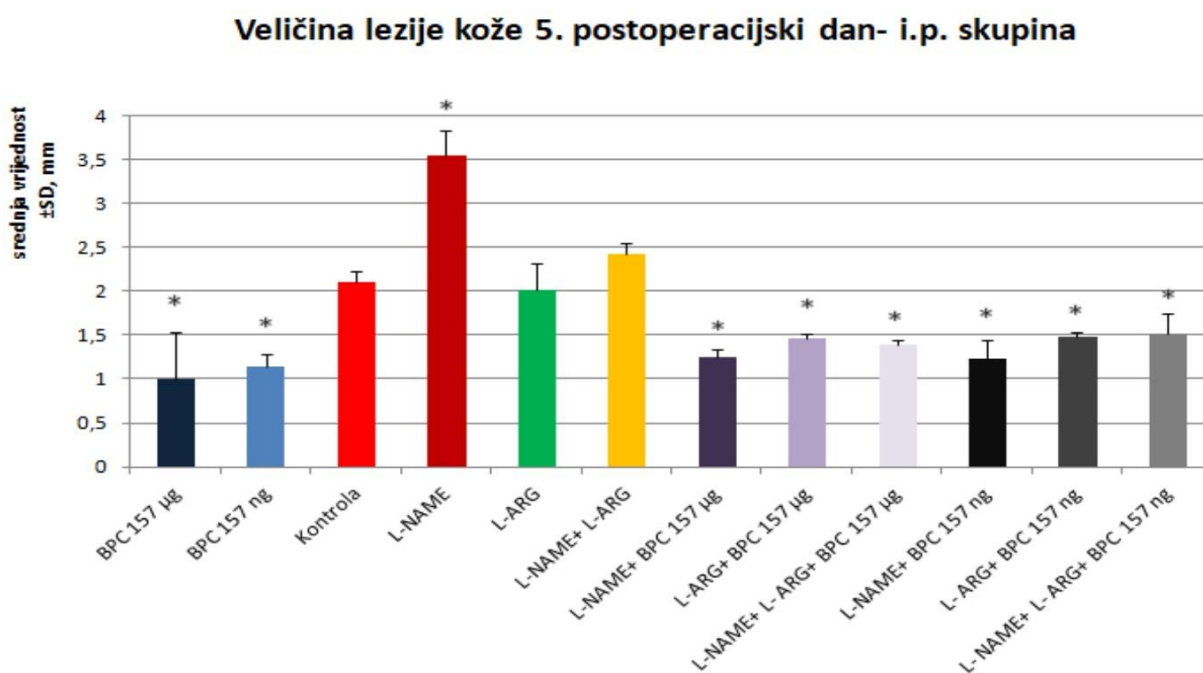
Slika 6.: Prikaz veličine lezije kože nakon formiranja traheokutane fistule te intraperitonejske primjene terapije jedan put na dan, prva primjena 30 min nakon zahvata, zadnja 24 h prije žrtvovanja (BPC 157 10 $\mu\text{g}/\text{kg}$, 10 ng/kg , L-NAME 5 mg/kg , L-arginin 100 mg/kg , samostalno i/ili zajedno, kontrola 0,9 % NaCl 5 ml/kg) u postoperacijskom tijeku (dani), srednja vrijednost \pm SD, mm, * $p < 0.05$.



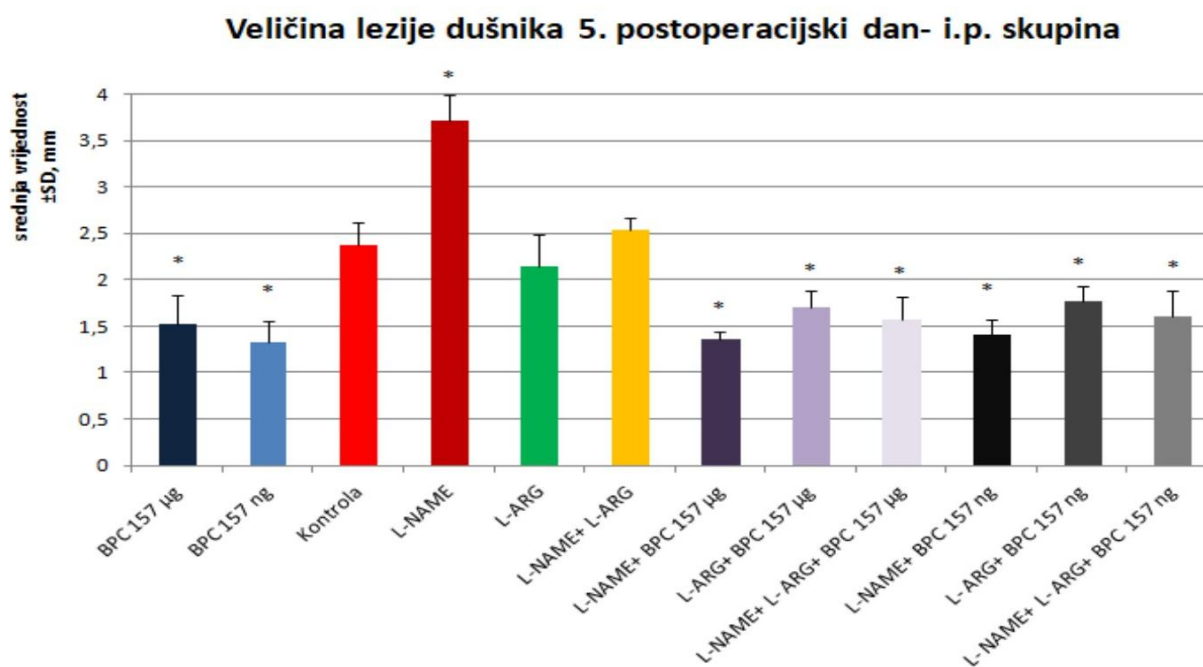
Slika 6.: Prikaz veličine lezije dušnika nakon formiranja traheokutane fistule te intraperitonejske primjene terapije jedan put na dan, prva primjena 30 min nakon zahvata, zadnja 24 h prije žrtvovanja (BPC 157 10 μ g/kg, 10 ng/kg, L-NAME 5 mg/kg, L-arginin 100 mg/kg, samostalno i/ili zajedno, kontrola 0,9 % NaCl 5 ml/kg) u postoperacijskom tijeku (dani), srednja vrijednost \pm SD, mm, * p <0.05.



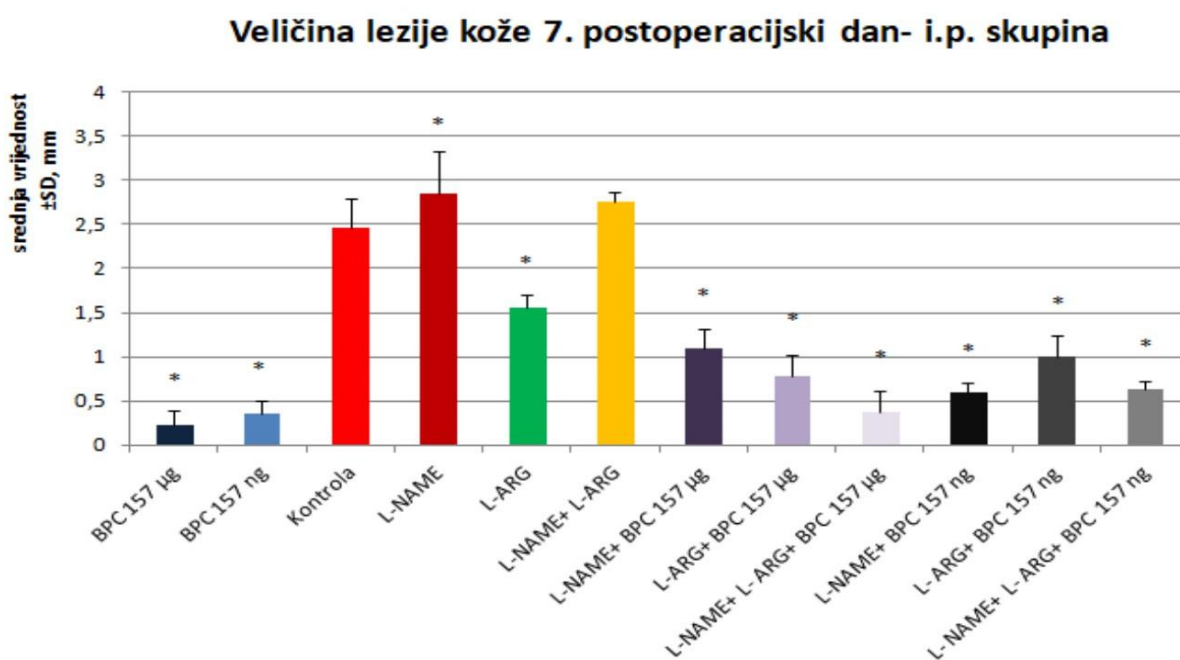
Slika 7.: Prikaz veličine lezije kože nakon formiranja traheokutane fistule te intraperitonejske primjene terapije jedan put na dan, prva primjena 30 min nakon zahvata, zadnja 24 h prije žrtvovanja (BPC 157 10 μ g/kg, 10 ng/kg, L-NAME 5 mg/kg, L-arginin 100 mg/kg, samostalno i/ili zajedno, kontrola 0,9 % NaCl 5 ml/kg) u postoperacijskom tijeku (dani), srednja vrijednost \pm SD, mm, * p <0.05.



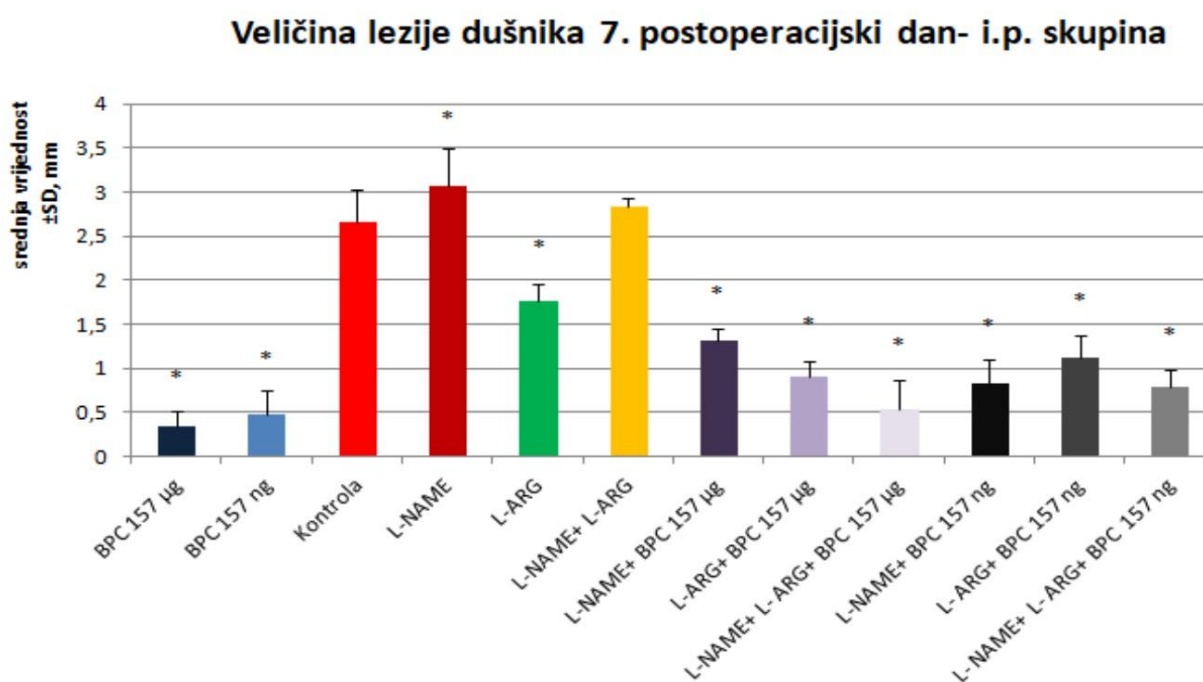
Slika 8.: Prikaz veličine lezije dušnika nakon formiranja traheokutane fistule te intraperitonejske primjene terapije jedan put na dan, prva primjena 30 min nakon zahvata, zadnja 24 h prije žrtvovanja (BPC 157 10 $\mu\text{g}/\text{kg}$, 10 ng/kg , L-NAME 5 mg/kg , L-arginin 100 mg/kg , samostalno i/ili zajedno, kontrola 0,9 % NaCl 5 ml/kg) u postoperacijskom tijeku (dani), srednja vrijednost \pm SD, mm, $*p < 0.05$.



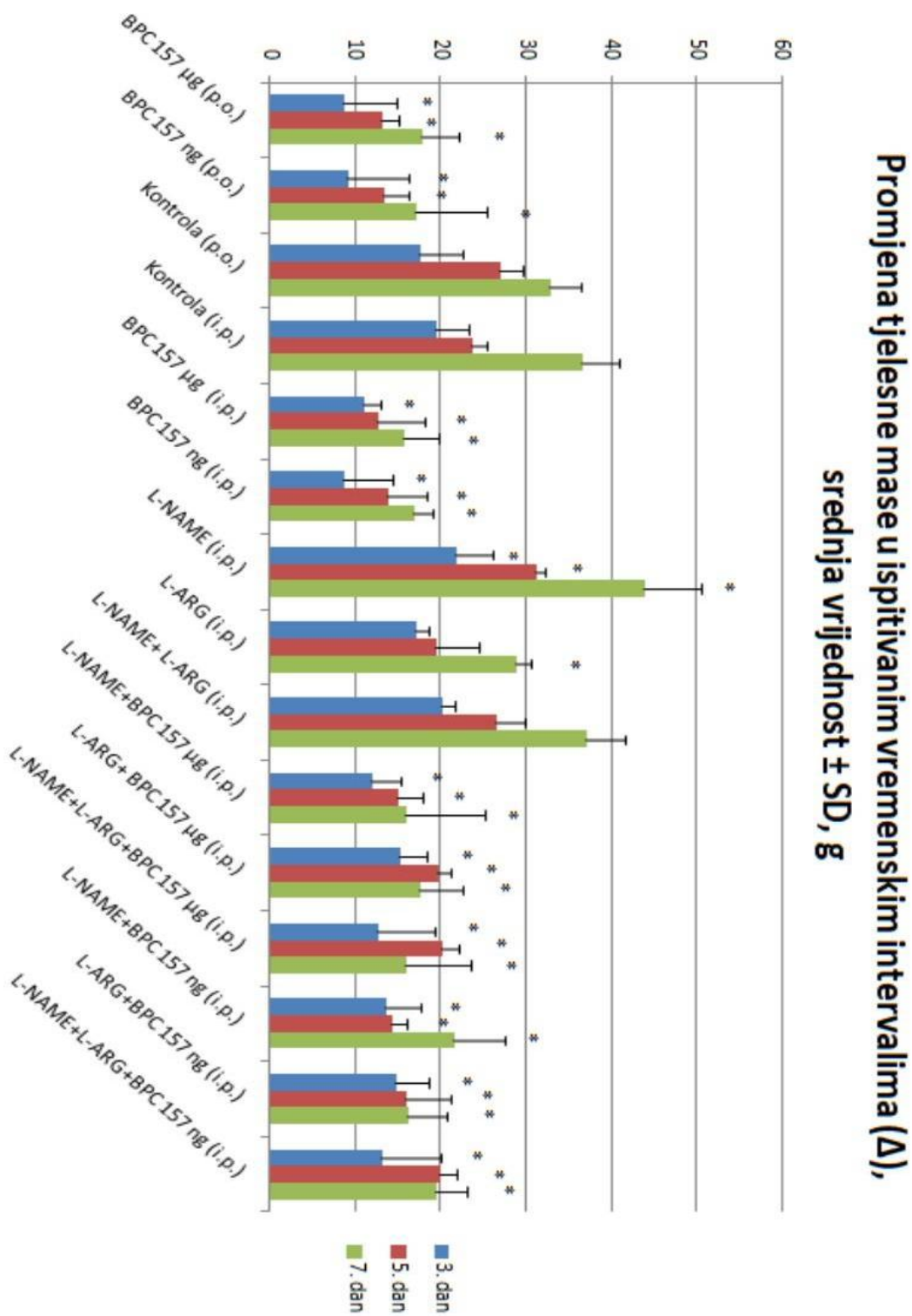
Slika 9.: Prikaz veličine lezije kože nakon formiranja traheokutane fistule te intraperitonejske primjene terapije jedan put na dan, prva primjena 30 min nakon zahvata, zadnja 24 h prije žrtvovanja (BPC 157 10 μ g/kg, 10 ng/kg, L-NAME 5 mg/kg, L-arginin 100 mg/kg, samostalno i/ili zajedno, kontrola 0,9 % NaCl 5 ml/kg) u postoperacijskom tijeku (dani), srednja vrijednost \pm SD, mm, * p <0.05.



Slika 10.: Prikaz veličine lezije dušnika nakon formiranja traheokutane fistule te intraperitonejske primjene terapije jedan put na dan, prva primjena 30 min nakon zahvata, zadnja 24 h prije žrtvovanja (BPC 157 10 $\mu\text{g}/\text{kg}$, 10 ng/kg , L-NAME 5 mg/kg , L-arginin 100 mg/kg , samostalno i/ili zajedno, kontrola 0,9 % NaCl 5 ml/kg) u postoperacijskom tijeku (dani), srednja vrijednost \pm SD, mm, $*p < 0.05$.

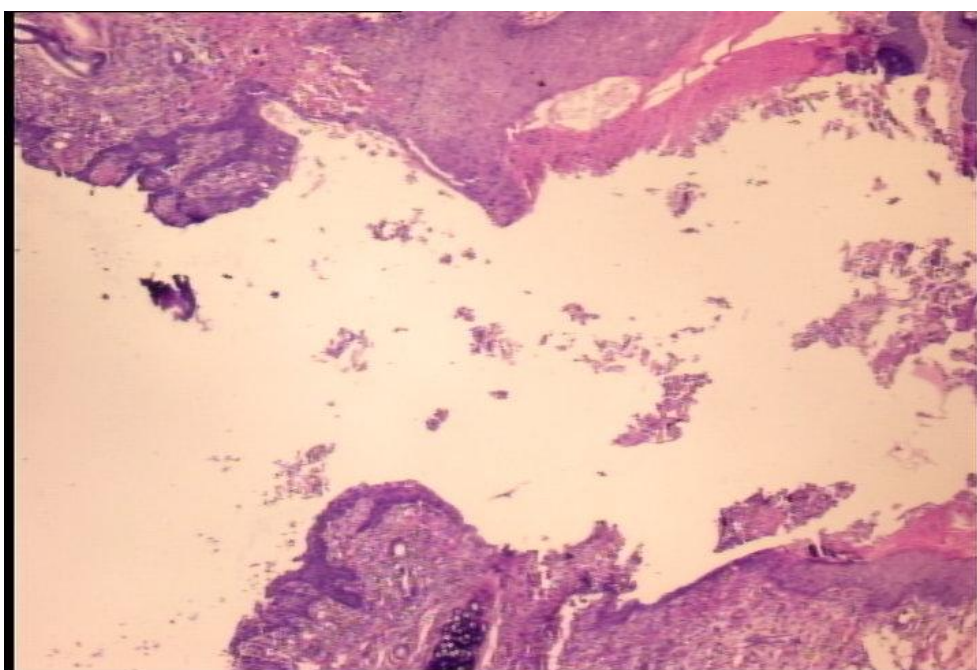


Slika 11. : Promjena tjelesne mase (Δ , inicijalna masa – izmjerena masa prije žrtvovanja) u ispitivanim vremenskim intervalima, srednja vrijednost \pm SD, g, * p <0.05.

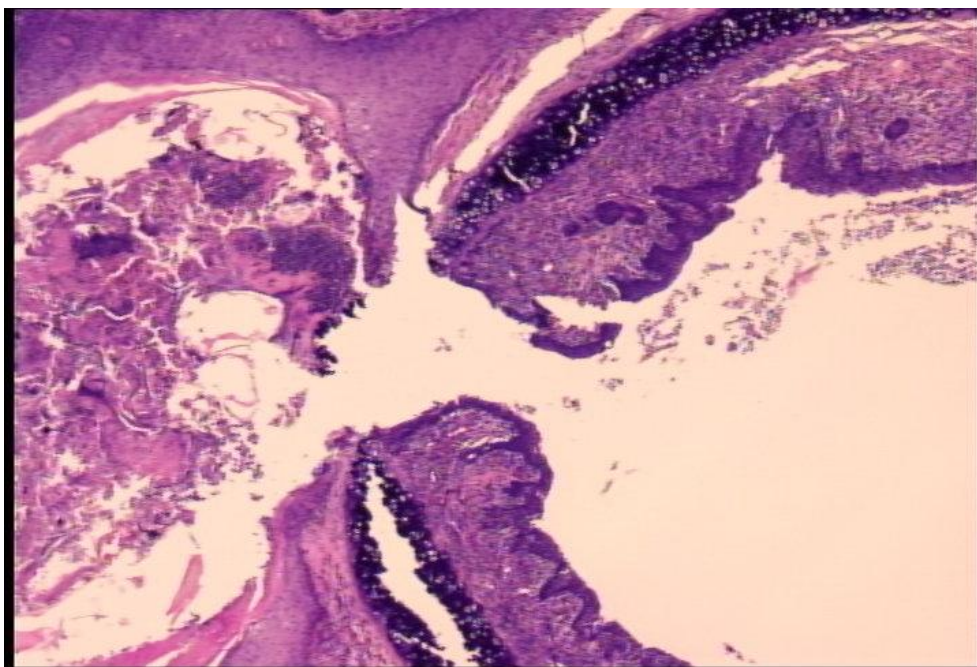


Histološki prikaz

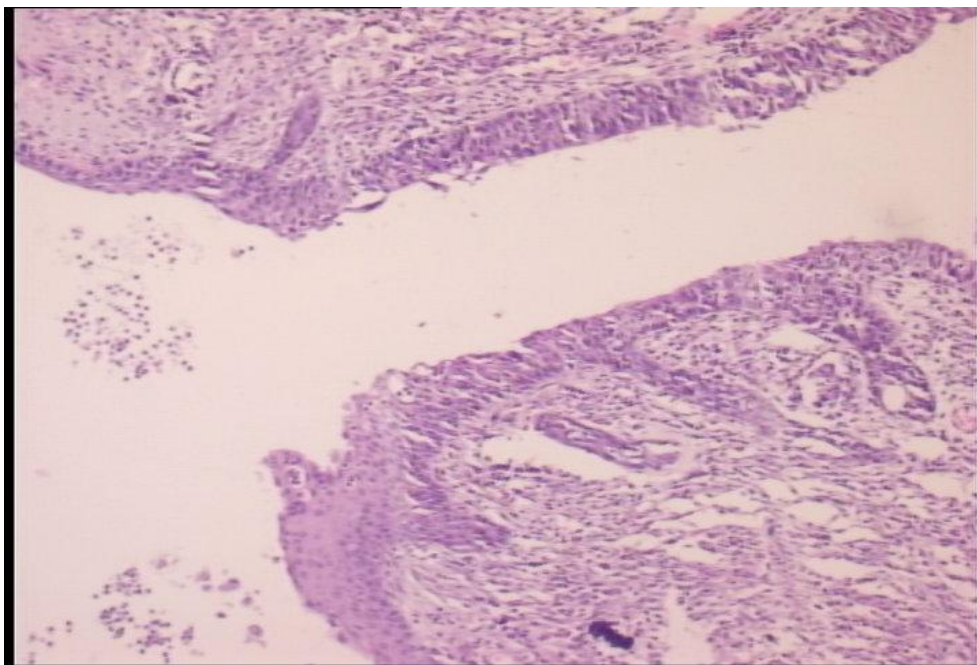
Slika 13.: Histološki prikaz preparata, kontrolna skupina, 5. postoperacijski dan (HE, objektiv x4). Fistulozni kanal otvoren, u dijelu prisutno rahlo, edematozno granulacijsko tkivo s dosta naslaga fibrina, a u dijelu se nalazi epitel koji prerasta preko vezivnog promijenjenog dijela stijenke kanala.



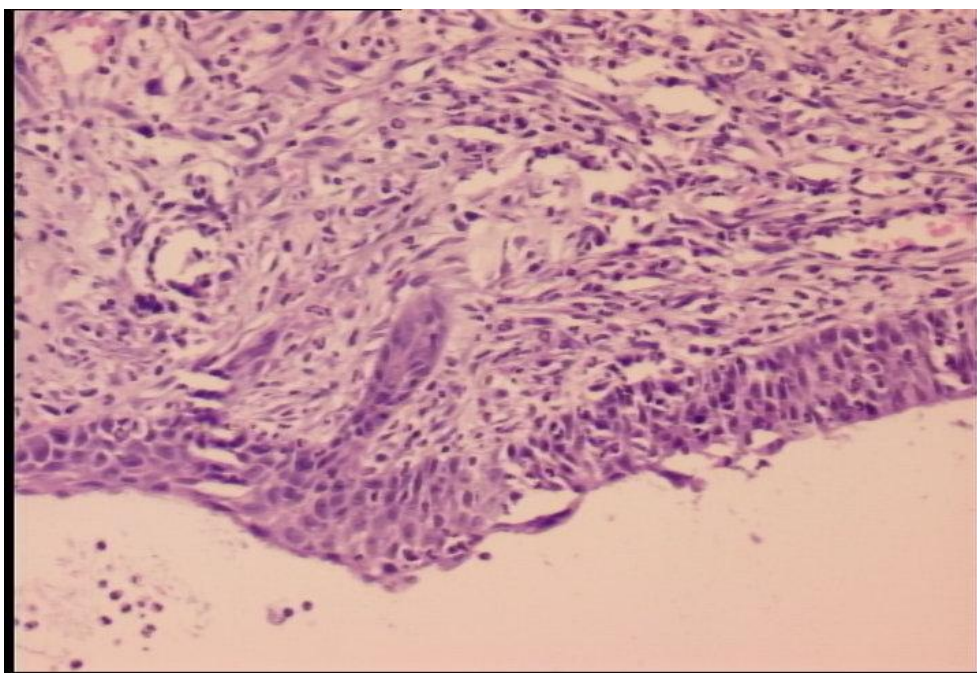
Slika 14.: Histološki prikaz preparata, BPC, 5. postoperacijski dan. (bojenje HE, objektiv x10). Nalaze se područja celularnog granulacijskog tkiva te relativno oskudan ostatak fistuloznog kanala.



Slika 15. A., B.: Histološki prikaz preparata, kontrolna skupina, 7. postoperacijski dan (bojenje HE, objektiv x4, x10). Fistulozni kanal dobro formiran, širok, prekriven s dvije vrste epitela (kutana i trahealna strana), ispod epitela dijelom granulacijsko tkivo.



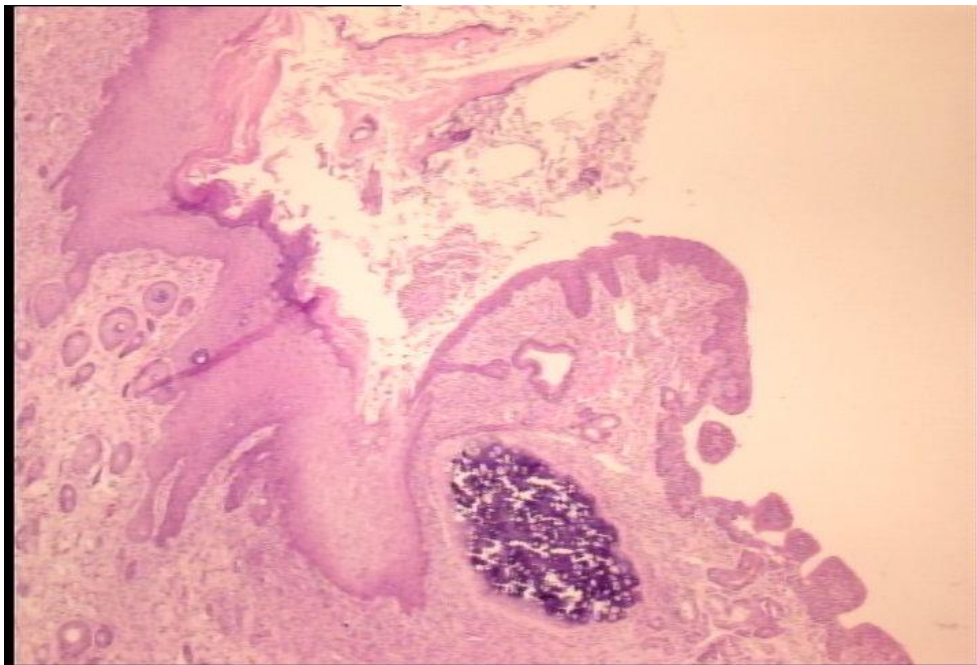
A. objektiv x4



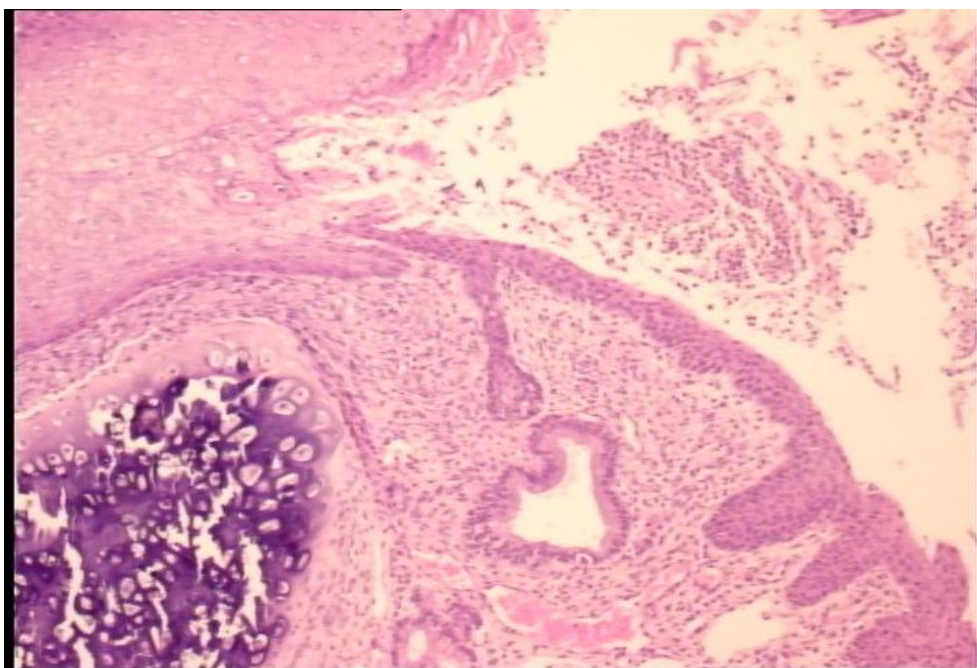
B. objektiv x10

Slika 16. A., B.: Histološki izgled preparata, BPC, 7. dan (bojenje HE, objektiv x4, x10).

U tretiranih životinja fistulozni kanal je zatvoren granulacijskim tkivom, ponegdje s epitelizacijom otvora fistule.



A. objektiv x4



B. objektiv x10

6. RASPRAVA

Pentadekapeptid BPC 157 je ubrzao cijeljenje traheokutane fistule što se prezentiralo smanjenjem veličine kožne lezije i lezije dušnika. To je rezultiralo smanjenjem sekrecije na otvor fistule i poboljšanje općeg stanja životinja. Svoj učinak BPC 157 pokazao je neovisno o načinu primjene, peroralno/intraperitonejski, kao i o primjenjenoj dozi lijeka, (10 μ g/kg - 10ng/kg). U tretiranim životinjama, kad je BPC 157 primjenjivan samostalno fistula se u razdoblju ispitivanja od sedam dana zatvorila u >80% površine (peroralna skupina) i u > 90% površine (intraperitonejska skupina). Što se tiče brzine učinka cijeljenja, BPC 157 je svoje djelovanje pokazao brzo, dovodeći do zatvaranja preko polovice površine fistule u prva tri postoperacijska dana. Daljnjim protekom vremena proces cijeljenja se nastavio da bi u konačnici rezultirao gotovo potpunim zatvaranjem fistule. Navedeno se nije prikazalo u kontrolnoj skupini. U kontrolnoj skupini je proces cijeljenja bio usporen i napredovanje u cijeljenje je bilo vidljivo do 5. postoperacijskog dana kada je fistula bila zatvorena u <50% svoje površine. U intervalu od 5. do 7. postoperacijskog dana nije nastupilo daljnje napredovanje u cijeljenju fistule što može upućivati da su se prirodni mehanizmi cijeljenja potrošili i da fistula spontano ne cijeli. Prolongirani otvor fistule ima negativni učinak na mehanizme cijeljenja i predstavlja stres za životinju koji onda onemogućuje daljnje napredovanje u cijeljenju fistule. Pentadekapeptid BPC 157 je svoje učinkovito djelovanje pokazao i prilikom primjene s drugim agensima (L-NAME, L-arginin). Rezultati su pokazali značajnu interakciju pentadekapeptida BPC 157 i dušikov oksid (NO) sustava što je već bilo promovirano u ranijim istraživanjima na modelu fistula [43,46]. Primjenjivan zajedno s L-NAME (NOS-blokator), BPC 157 je u potpunosti nadvladao nepovoljni i devastirajući učinak L-NAME što je rezultiralo povoljnijim učinkom na proces cijeljenja nego je to bio slučaj u

kontrolnoj skupini kao i u životinjama tretiranim s L-NAME. Samostalna primjena L-NAME dovela je do otežanog i usporenog cijeljenja rezultirajući agravacijom fistula koje je imalo nepovoljni učinak na stanje životinja. Nevezano za samostalnu ili istovremenu primjenu s antagonistom NO (L-NAME) i/ili agonistom/prekursorom NO (L-arginin), BPC 157 je pospješio cijeljenje traheokutane fistule. Istovremena primjena L-NAME i L-arginina pokazala je rezultat jednak onome u kontrolnoj skupini što upućuje na međusobno poništavanje djelovanja između NO antagonista (L-NAME) i NO agonista (L-arginin). Samostalna primjena L-arginina ne pokazuje djelotvorni učinak na cijeljenje fistule sve do 7. postoperacijskog dana. L-arginin svoje djelovanje u ranijim vremenskim intervalima (3. i 5. postoperacijski dan) pokazuje samo na potencijalu L-NAME što navodi da se radi o NO specifičnom učinku [51]. Antagoniziranje težih lezija (L-NAME), uz neantagoniziranje blažih kontrolnih lezija, govori poglavito o učinku L-arginina na blokadu NOs i time na povoljni učinak. Istodobna primjena BPC 157, L-NAME i L-arginina rezultirala je gotovo identičnim učinkom kao i samostalna primjena BPC 157. Navedeno se može objasniti međusobnim poništavanjem djelovanja L-NAME i L-arginina gdje onda BPC 157 ostvaruje svoj gotovo potpuni učinak. Taj rezultat potvrđuje superiorni učinak BPC 157 u odnosu na L-NAME. Nadalje, rezultat vidljiv prilikom istovremene primjene pentadekapeptida BPC 157, L-NAME i L-arginina, gdje je onemogućen NO sustav (L-NAME+L-arginin), a evidentiran je pozitivan učinak na proces cijeljenja traheokutane fistule potvrđuje da u ovom modelu pentadekapeptid BPC 157 ostvaruje svoje djelovanje putem NO sustava, jer da to nije tako, onda bi rezultat vidljiv u ovoj skupini životinja bio istovjetan onome u kontrolnoj skupini. Što se tiče promjena u tjelesnoj masi životinja, životinje koje su imale povoljan tijek u cijeljenju fistule su se prezentirale s manjim gubitkom tjelesne mase, dok one kod koje je cijeljenje bilo

usporeno, otežano i nepotpuno su ostvarile veći gubitak tjelesne mase što je svakako doprinijelo nepovoljnom stanju životinja.

Dakle, sažimajući dosadašnju raspravu, traheokutana fistula spontano ne cijeli u ispitivanim vremenskim razdobljima. Pentadekapeptid BPC 157, primjenjen u obje ispitivane doze, 10 μ g/kg/dan - 10ng/kg/dan, peroralno i intraperitonejski, ima brzi terapijski učinak, te ubrzao je cijeljenje traheokutane fistule već od prvog ispitivanog vremenskog razdoblja. Kod cijeljenja traheokutanih fistula, primjena L-NAME dovodi do agravacija defekata fistule. L-arginin pokazuje odgođeni terapijski učinak na defekte fistule. Istodobna primjena L-NAME i L-arginina (L-NAME+L-arginin) je dovela do međusobne antagonizacije. Terapijski učinak pentadekapeptida BPC 157 u zajedničkoj primjeni s L-NAME (BPC 157+L-NAME), L-argininom (BPC 157+L-arginin), te L-NAME+L-arginin (BPC 157+ L-NAME+L-arginin) pokazuje da pozitivni učinak pentadekapeptida BPC 157 u potpunosti nadilazi učinke blokade NO-sustava (uklonjena agravacija (L-NAME)), učinke stimulacije NO sustava (parcijalni terapijski učinak NO-prekursora postaje potpuni) te imobilizacije NO-sustava (zatvaranje defekta kože i dušnika nakon istovremene primjene L-NAME i L-arginina, i njihove međusobne antagonizacije), te redovito zadržava svoj terapijski učinak, pokazujući i svoj samostalni terapijski učinak kao i trijalni učinak kroz modulaciju NO-sustava (antagonizacija, stimulacija, imobilizacija NO-sustava).

Makroskopski rezultati potvrđeni su i histološkom analizom. Naime, na histološkim preparatima životinja kontrolne skupine nakon 5. dana nalazi se otvoreni fistulozni kanal s prisutnim rahlim, edematoznim granulacijskim tkivom s dosta naslaga fibrina. Također, prisutan je epitel koji prerasta preko vezivno promijenjenog dijela stijenke fistuloznog kanala. Nakon 7. dana u životinja kontrolne skupine nalazi se dobro formirani fistulozni kanal koji je širok i prekriven s dvije vrste epitela (kutana i trahealna strana). Ispod epitela dijelom prisutno

granulacijsko tkivo. U životinja tretiranih pentadekapeptidom BPC 157 histološki se nakon 5. dana nalaze područja celularnog granulacijskog tkiva te relativno oskudan ostatak fistuloznog kanala. Nakon 7. dana fistulozni kanal je zatvoren granulacijskim tkivom, ponegdje s epitelizacijom otvora fistule.

Ako uspoređujemo rezultate ovog istraživanja s rezultatima ranijih istraživanja na modelima fistula [43-48], učinak BPC 157 na proces cijeljenja se nije mijenjao. Na svim do sada opisanim modelima fistula, a i na modelu traheokutane fistule, BPC 157 doveo je do pospješena procesa cijeljenja i tako ubrzao zatvaranje fistula. Njegov učinak nije bio ovisan o načinu primjene (peroralno/intraperitonejski) kao ni o primjenjenoj dozi lijeka, (10 μ g/kg - 10ng/kg). Također, BPC 157 je svoje djelovanje pokazao i tijekom samostalne i istovremene primjene s L-NAME i L-argininom. Što se tiče učinka L-arginina, u modelu kolokutane fistule [43] L-arginin je pokazao rezultat istovjetan onome u kontrolnoj skupini. U modelima ezofagokutane [45] i duodenokutane [46] fistule, L-arginin je pokazao svoje pozitivno djelovanje već u ranoj fazi cijeljenja, dok se u modelu traheokutane fistule takav rezultat pokazao tek 7. postoperacijskog dana. U usporedbi s prijašnjim modelima za cijeljenje traheokutane fistule bio je potreban najkraći vremenski interval da bi se fistula zatvorila. U dosadašnjim istraživanjima za cijeljenje je bilo potrebno 21-28 dan, dok je u modelu ezofagokutane fistule istraživanje trajalo 4 dana zbog nemogućnosti životinja da prežive dulje od toga te se u tom intervalu fistula nije zatvorila. Nadalje, u modelu duodenokutane fistule [46] učinak L-NAME u cijeljenju duodenalne lezije je bio lošiji nego što je bio u kontrolnoj skupini, ali u kasnijim vremenskim intervalima taj rezultat nije pokazao statističku značajnost. U modelu traheokutane fistule rezultat koji je pokazala L-NAME je statistički značajan tijekom cijelog razdoblja istraživanja. Kao što je to bio slučaj i u dosadašnjim istraživanjima na modelima fistula i ovdje je vidljiv sinkroni proces cijeljenja dva različita tkiva, kože i

dušnika. Ako gledamo svaku komponentu fistule zasebno, u ovom istraživanju je vidljivo da lezija kože pokazuje veću brzinu zatvaranja fistuloznog otvora nego je to slučaj s lezijom dušnika. Navedeni učinak se može objasniti većom elastičnošću tkiva i kontraktilnošću kože u odnosu na dušnik. Kontrakcija kože dovodi do smanjenja defekta kožne lezije što je i uobičajeni mehanizam kod cijeljenja rane. Za razliku od kože, dušnik koji je spoj hrskavično-membranoznog tkiva ipak ima manju sposobnost kontrakcije. Može se reći da u slučaju traheokutane fistule cijeljenje nastupa izvana prema unutra, a u tom procesu zatvaranjem kožne lezije se ispunjava lezija dušnika što u konačnici doprinosi zatvaranju fistule u cijelini. Zatvaranjem kožne lezije smanjila se sekrecija na otvor fistule iz dišnog puta, što je dovelo do poboljšanja općeg stanja životinja. U kontrolnoj skupini, s obzirom na otežano, usporeno i nepotpuno cijeljenje, komunikacija između kože i dušnika je stalno bila prisutna, otvorena što je imalo negativni učinak na opće stanje životinja. Naime, trajna komunikacija između dušnika i kože može dovesti do neželjenih komplikacija kao što su povišeni rizik od aspiracije, infekcija i opstrukcija dišnih puteva stranim tijelom. Navedene komplikacije su opisane u literaturi [26-29] i vidljive su u svakodnevnom kliničkom radu. Za pretpostaviti je da je isti fenomen moguć i u ovom modelu što bi objasnilo nepovoljan tijek stanja onih životinja koje su se prezentirale s otvorenom komunikacijom kože i dušnika. Životinje kod kojih je bilo usporeno i otežano cijeljenje su se prezentirale sa znakovima animalne patnje kroz cijeli vremenski tijek istraživanja. Takav negativni utjecaj na opće stanje životinja bi neminovno rezultiralo letalnim ishodom ukoliko bi se istraživanje nastavilo nakon sedmog postoperacijskog dana. Za razliku od životinja u kontrolnoj skupini, životinje tretirane s BPC 157 nisu se prezentirale znakovima animalne patnje, naprotiv, napredovanjem cijeljenja fistule njihovo opće stanje i izgled se vratio u normalu.

Traheokutana fistula, patološki spoj kože i dušnika predstavlja otvorenu komunikaciju dušnika i vanjskog svijeta [17] i u kliničkoj praksi predstavlja značajni problem čija incidencija iznosi 13-43% [24,24]. Do sada su sva istraživanja u želji da se pronade najbolji način rješavanja traheokutalnih fistula bila isključivo orijentirana na kirurške tehnike zbrinjavanja. S obzirom da su opisane brojne tehnike kirurškog liječenja [30-42] nameće se zaključak da idealan modalitet zbrinjavanja traheokutane fistule još nije ustoličen. Naš model traheokutane fistule predstavlja prvi takav model opisan u literaturi koji omogućuje daljnja istraživanja orijentirana na patologiju dušnika i potencijalno na cijeli respiratorni sustav. U animalnom modelu cijeljenje traheokutane fistule je otežano što je vidljivo i u kliničkoj praksi te kao takav predstavlja vjerodostojan model za istraživanja potencijalnih farmakoloških agensa u svrhu pospješavanja cijeljenja. Na taj način želi se ponuditi alternativa dosadašnjem načinu zbrinjavanja ovog kliničkog problema. Dosadašnja istraživanja pentadekapeptida BPC 157 na modelima fistula isključivo su bila orijentirana na fistule gastrointestinalnog trakta [43-48]. Posebnost istraživanja na modelu traheokutane fistule leži u histološkoj strukturi dušnika koji je spoj hrkavičnog i vezivnog tkiva, a do sada fistula koja sadrži hrskavično tkivo nije bila predmet istraživanja.

Pentadekapeptid BPC 157, stabilni želučani pentadekapeptid, izoliran iz želučanog soka, topljiv u vodi kod neutralnog pH 7.0, ali i u fiziološkoj otopini, ima antiulkusno svojstvo i pokazuje izrazitu učinkovitost u cijeljenju različitih tkiva neovisno o načinu primjene: lokalno ili sistemski [49, 52, 53]. Učinak na različita oštećenja i organske lezije pentadekapeptid BPC 157 pokazao je na brojnim istraživanjima in vivo i in vitro. BPC 157 ostvaruje interakciju s drugim važnim sustavima kao npr. dušikov oksid (NO) sustavom putem NO-agonista i NO sintetaza (NOS)-blokatora [43,51,56-59]. Na taj način ostvaruje svoje djelovanje na različita tkiva i organe, a upravo je ta interakcija BPC 157 i NO sustava

označena kao krucijalna u cijeljenju različitih fistula, unutarnjih i vanjskih. Nadalje, svoju učinkovitost općenito u procesima cijeljenja pokazao je i u istraživanjima u liječenju upalnih bolesti crijeva i njihovih komplikacija [71-73], sindroma kratkog crijeva [74], cijeljenju rana [75], posebno onih koje uobičajeno otežano cijele: opekline rane i oštećenja želučane sluznice [76-79], ozljede perifernog živca [80], koštano- mišićno- tetivno- ligamentarne ozljede [81-88]. Svoje djelovanje ostvaruje neovisno o načinu primjene, sistemski [63,70,89] ili lokalno [76-79,86,90-92]. U dosadašnjim istraživanjima na različitim modelima fistula BPC 157 je uspješno doveo do potpunog zatvaranja fistula. Na taj način je uspješno razriješio patološki spoj dva različita organa ili komunikaciju s vanjskim svijetom što se prezentiralo kao prestanak sekrecije sadržaja na otvor fistule i unapređenje stanja ispitivanih životinja. Također, evidentiran je sinkroni proces cijeljenja dva različita tkiva putem interakcije s NO sustavom [43-48]. Kako je do sada ispitivan učinak BPC 157 na gastrointestinalnim fistulama, zanimljivo je bilo vidjeti kako će se BPC 157 ponašati tijekom cijeljenja fistule koja sadrži hrskavično, vezivno i kožno tkivo što zapravo predstavlja traheokutanu fistulu.

U ovome modelu BPC 157 pokazuje svoj već poznati učinak na proces cijeljenja [43-49]. Taj učinak ostvaruje putem nekoliko važnih mehanizama od koji je angiogeneza presudna. BPC 157 potiče angiogenezu [75,84,106], dovodi do očuvanja endotela [69] i sprječava pojačanu ekspresiju endotelina [60]. Navedeni proangiogenetski učinak ostvaren je putem VEGFR2-Akt-eNOS signalnog puta što je pokazano u in vivo i in vitro istraživanjima, na razini mRNA i na razini proteina [107]. Pentadekapeptid BPC 157 putem stimulacije granulacijskog tkiva i ranom organizacijom kolagena unapređuje proces cijeljenja. Navedeni učinak je prikazan kod spužvastog granuloma i kod cijeljenja rana u db/db miševa [114]. Dodatno, mehanizam djelovanja koji je BPC 157 pokazao u istraživanju na nediferenciranim Caco-2 stanicama zasigurno ima ulogu i u cijeljenju traheokutane fistule kako je pokazano u

ovome radu. Naime, poticanjem ekspresije egr-1 i represornog faktora rasta živaca 1-A vezivanjem protein-2 (nab2), BPC 157 dovodi do pojačane proizvodnje citokina i faktora rasta i povoljno utječe na ranu izgradnju izvanstaničnog matriksa što na kraju rezultira pozitivni učinkom na cijeljenje [114]. Upala je sastavni dio procesa cijeljenja, a produljenje upalne faze negativno utječe na krajni ishod cijeljenja. BPC 157 svoje protuupalno djelovanje ostvaruje smanjenjem broja upalnih stanica [76,77,124], smanjenjem leukotrijena LTB₄, tromboksana TXB₂ te mijeloperoksidaze MPO u serumu i upalom zahvaćenim tkivima [125,126] i na taj način doprinosi cijeljenju tkiva.

U osnovi, kao i kod drugih modela fistula, testirani agensi (BPC 157, L-NAME i L-arginin) pokazuju paralelno cijeljenje (BPC 157, L-arginin) odnosno necijeljenje (L-NAME) budući da se početak cijeljenja dušnika i kože odvijao istovremeno. Ukoliko bi početak cijeljenja ovih rana bio različit (što se nije pokazalo), kao i da je pozitivni ili negativni učinak na cijeljenje bio vidljiv samo na jednoj komponenti fistule (koža/dušnik), tada bi testirani agensi pokazali mehanizam neparalelnog cijeljenja, što ovdje ipak nije bio slučaj. Sukladno tome, kao što je to vidljivo i u ranijim istraživanjima na modelu fistula, ovi rezultati sugeriraju da primjena pentadekapeptida BPC 157 uspješno poništava poremećaje u cijeljenju što unapređuje cijeljenje traheokutane fistule u cjelini, te ima posebnu interakciju s NO-sustavom, kako je naprijed već opisano

Dakle, ovo istraživanje potvrdilo je već poznati učinak BPC 157 i njegovu interakciju s dušikov oksid (NO) sustavom u procesu cijeljenja fistula i rana općenito [43-49, 51]. Svi pozitivni učinci prisutni su i u ovom modelu traheokutane fistule što u konačnici rezultira poboljšanim i ubrzanim cijeljenjem. Rezultati ovog istraživanja su svakako ohrabrujući i otvaraju potencijalno novi, alternativni put u nekirurškom liječenju traheokutane fistule.

7. ZAKLJUČAK

1. Traheokutana fistula ne cijeli spontano u štakora u ispitivanom razdoblju od sedam dana.
2. Pentadekapeptid BPC 157 ubrzava cijeljenje traheokutane fistule u štakora što se očituje potpunim zatvaranjem fistule tijekom ispitivanog razdoblja.
3. Pozitivni učinak na proces cijeljenja fistule BPC 157 pokazuje već od prvog ispitivanog razdoblja (3. postoperacijski dan) i kontinuiran je tijekom cijelog razdoblja istraživanja.
4. Učinak na cijeljenje fistule postiže se i neovisan je o načinu primjene pentadekapeptida BPC 157, peroralno ili intraperitonejski, kao i o primjenjenoj dozi ispitivanog agensa, (10 μ g/kg - 10ng/kg).
5. Blokada NOS-a s primjenom L-NAME dovodi do agravacije fistule, vidljivo na obje komponente fistule (koža/dušnik).
6. Stimulacija NOS-a s primjenom L-arginina dovodi do poboljšanja cijeljenja fistula vidljivog tek 7. postoperacijskog dana.
7. Pentadekapeptid BPC 157 zadržava svoj učinak i kod blokade NO-sustava (L-NAME \rightarrow BPC 157+L-NAME) i kod pojačane stimulacije NO-sustava (L-arginin \rightarrow BPC 157+L-arginin), te kod imobilizacije NO-sustava (L-NAME+L-arginin \rightarrow BPC 157+L-NAME+L-arginin). Terapijski učinak pentadekapeptida BPC 157 u zajedničkoj primjeni s L-NAME (BPC 157+L-NAME), L-argininom (BPC 157+L-arginin), te L-NAME+L-arginin (BPC 157+ L-NAME+L-arginin) pokazuje da pozitivni učinak pentadekapeptida BPC 157 u potpunosti nadilazi učinke blokade NO-sustava (uklonjena agravacija (L-NAME)), NO-stimulacije (parcijalni terapijski učinak NO-

prekursora postaje potpuni) te imobilizacije NO-sustava (nakon istovremene primjene L-NAME i L-arginina, i njihove međusobne antagonizacije, uklonjene ostatne lezije), te redovito zadržava svoj terapijski učinak, pokazujući i svoj samostalni terapijski učinak kao i trijalni učinak kroz modulaciju NO-sustava (antagonizacija, stimulacija, imobilizacija NO-sustava).

8. Ovaj učinak odgovara ranije opisanim učincima u cijeljenju različitih modela fistula i interakciji s NO-sustavom.

8. KRATKI SADRŽAJ I NASLOV DISERTACIJE NA HRVATSKOM JEZIKU

UČINAK PENTADEKAPEPTIDA BPC 157 NA CIJELJENJE TRAHEOKUTANE FISTULE U ŠTAKORA

Uvod. Traheokutana fistula, patološki spoj dušnika i kože predstavlja jednu od kasnih komplikacija traheotomije. Prema podacima iz literature, incidencija traheokutane fistule je preko 40% u pedijatrijskih pacijenata. Do sada su opisane brojne kirurške tehnike zbrinjavanja traheokutane fistule, ali još uvijek nije pronađena tehnika i način zbrinjavanja koji bi predstavljao zlatni standard. Kirurško zbrinjavanje fistula sa sobom nosi i moguće komplikacije stoga je poželjno pronaći novo, bolje rješenje. Pentadekapeptid BPC 157 je izoliran iz humanog želučanog soka, a karakterizira ga stabilnost pri neutralnom pH i što za svoje djelovanje ne mora koristiti nosač što ga razlikuje od drugih peptida. U dosadašnjim istraživanjima nije utvrđena letalna doza što ga čini sigurnim za primjenu. BPC 157 pokazao je svoju djelotvornost u cijeljenju rana i fistula općenito stoga je poželjno utvrditi njegov učinak na modelu traheokutane fistule u štakora.

Materijali i metode. Mužjaci Wistar albino štakora, tjelesne mase 220-280 g podvrgnuti su standardnoj horizontalnoj traheotomiji prilikom koje je kreirana traheokutana fistula veličine 4 mm. Životinje su podijeljene u skupine: BPC 157 $\mu\text{g}/\text{ng}$, peroralna/intraperitonejska primjena, kontrolna skupina, L-NAME (i.p.), L-arginin (i.p.), L-NAME+ L-arginin (i.p.), L-NAME+ BPC 157 $\mu\text{g}/\text{ng}$ (i.p.), L-NAME+ L-arginin+ BPC 157 $\mu\text{g}/\text{ng}$ (i.p.), L-arginin + BPC 157 $\mu\text{g}/\text{ng}$ (i.p.). Učinak ispitivanih agensa na proces cijeljenja promatran je kroz tri

vremenska intervala- treći, peti i sedmi postoperacijski dan. Sedmi postoperacijski dan nastupilo je žrtvovanje životinja i vrednovanje rezultata.

Rezultati. BPC 157 doveo je do poboljšanja procesa cijeljenja traheokutane fistule kroz sve ispitivane vremenske intervale što je u konačnici rezultiralo gotovo potpunim zatvaranjem fistule. Njegov učinak je bio nepromijenjen neovisno o primjenjenoj dozi, 10 μ g/kg - 10ng/kg, kao i načinu primjene (p.o./i.p.). Uspješno je poništavao nepovoljni učinak L- NAME, a u zajedničkoj primjeni s L- NAME i L- argininom je pokazao rezultat sličan onome prilikom samostalne primjene. L- arginin je sedmi postoperacijski dan pokazao statistički značajan rezultat. Sve navedeno govori u prilog interakcije BPC 157 i NO sustava u ovome modelu.

Zaključak. BPC 157 ubrzava cijeljenje traheokutane fistule u štakora. Svoje djelovanje ostvaruje zahvaljujući interakciji s NO sustavom.

Ključne riječ: traheokutana fistula, pentdekapeptid 157, NO sustav, cijeljenje rane

Pristupnik: Goran Madžarac, dr. med.

Mentor: prof. dr. sc. Dinko Stančić- Rokotov, F.E.T.C.S.

Su- mentor: prof. dr. sc. Predrag Sikirić

Godina obrane disertacije: 2021.

9. KRATKI SADRŽAJ I NASLOV DISERTACIJE NA ENGLESKOM JEZIKU

THE EFFECT OF PENTADECAPEPTIDE BPC 157 ON TRACHEOCUTANEOUS FISTULA HEALING IN RAT

Introduction. One of the common late complications of a tracheotomy is tracheocutaneous fistula. The surgical procedure is needed to close such fistulas. BPC 157 represents an anti-ulcer peptide (GEPPPGKPADDAGLV, M.W. 1419) successful in trials for inflammatory bowel disease, wound treatment, effective alone without a carrier. BPC 157 interferes with NO-system in vitro/in vivo on different models and different animal species. The impact of BPC 157 and NO-system on the gastrocutaneous, colcutaneous, and oesophagocutaneous fistulas healing process indicates the potential effect of BPC 157 in the tracheocutaneous fistula healing process, which has not yet been investigated.

Materials and methods. Albino Wistar male rats were used in this experiment, 220-280 g. Tracheocutaneous fistula, 4 mm trachea and skin defect, was surgically made under anaesthesia. Animals were treated according to the experiment protocol: (a) drinking water p.o., (b) BPC 157 (10 µg/kg, 12 ml/rat/day) p.o., (c) BPC 157 (10 ng/kg, 12 ml/rat/day) p.o., (d) saline 5ml/kg/day i.p., (e) BPC 157 (10µg/kg, 5ml/kg/day) i.p., (f) BPC 157 (10 ng/kg, 5 ml/kg/day) i.p., (g) L-NAME (5 mg/kg/day) i.p., (h), L- arginine (100 mg/kg/day) i.p., (i) L-NAME L- arginine i.p., (j) L- NAME BPC 157 (µg) i.p., (k) L- arginine BPC 157 (µg) i.p., (l) L-NAME L- arginine BPC 157 (µg) i.p., (m) L-NAME BPC 157 (ng) i.p., (n) L- arginine BPC 157 (ng) i.p., (o) L-NAME L- arginine BPC 157 (ng) i.p.. Seventh

postoperative day animals were euthanized. Fistula specimens were harvested and macroscopic and histological analysis was made.

Results. A consistent counteracting beneficial effect was shown in all animals treated with BPC 157, alone and with (L-NAME) and/or L-arginine in a 7-day interval. BPC 157 accelerated the healing of tracheocutaneous fistulas and showed macroscopic and histological healing improvements. The tracheocutaneous fistulas healing was improved speedily (BPC 157 completely counteracted L-NAME effects (L-NAME+BPC 157 and L-NAME+L-arginine+ BPC 157 groups), or with delay and to less extent (L-arginine) or aggravated, rapidly and prominently (L-NAME). L-arginine reduces aggravation by NOS-blockade (L-NAME) to the control level. Also, BPC 157 more than nullifies the effect of L-NAME.

Conclusion. BPC 157 improved the healing of both tracheal and skin defects and mediated fistula closing. This effect was shared by L-arginine, with an opposite effect seen by L-NAME, thereby portraying BPC 157/NO-system involvement in the healing of tracheocutaneous fistula.

Keywords. Tracheocutaneous fistula, pentadecapeptide BPC 157, NO system, fistula healing.

PhD. Candidate: Goran Madžarac, M.D.

Mentor: Dinko Stančić- Rokotov, M.D., PhD., professor, F.E.T.C.S.

Co- mentor: Predrag Sikirić, M.D., PhD., professor

Year of publication: 2021.

10. POPIS LITERATURE

1. Jackson C. Tracheotomy. *Laryngoscope*. 1909;19:285.
2. Carron JD, Derkay CS, Strobe GL, Nosonchuck JE, Darrow DH. Pediatric tracheostomies: changing indications and outcomes. *Laryngoscope*. 2000;110:1099–1104.
3. Shields, MD, Thomas W, LoCicero Joseph, Reed Carolyn E, Feins Richard H. *General Thoracic Surgery*. 7th Edition, New York: Lippincott Williams & Wilkins;2009. str.946-953.
4. Ciaglia P, Firsching R, Syniec C. Elective percutaneous dilatational tracheostomy. A new simple bedside procedure: preliminary report. *Chest*. 1985;87:715.
5. Muhammad JK, Major E, Wood A, Patton DW. Percutaneous dilatational tracheostomy: haemorrhagic complications and the vascular anatomy of the anterior neck. A review based on 497 cases. *Int J Oral Maxillofac Surg*. 2000;29:217.
6. Heffner JE, Miller KS, Sahn SA. Tracheostomy in the intensive care unit. Part 2: complications. *Chest*. 1986;90:430.
7. Cantais E, Kaiser E, Le-Goff Y, Palmier B. Percutaneous tracheostomy: prospective comparison of the translaryngeal technique versus the forceps-dilatational technique in 100 critically ill adults. *Crit Care Med*. 2002;30:815.
8. Lin JC, Maley RH Jr, Landreneau RJ. Extensive posterior-lateral tracheal laceration complicating percutaneous dilatational tracheostomy. *Ann Thorac Surg*. 2000;70:1194.
9. Van Heerbeek N, Fikkers BG, van den Hoogen FJ, Mollen RM, Marres HA. The guide wire dilating forceps technique of percutaneous tracheostomy. *Am J Surg*. 1999;177:311.

10. Nani R, Sarpellon M, Marson F, Fonzari C, Farnia A, De Castello M. Fantoni translaryngeal tracheostomy: perioperative complications on a 220 consecutive patients series. *Minerva Anesthesiol.* 2002;68:89.
11. Andrews MJ, Pearson FG. An analysis of 59 cases of tracheal stenosis following tracheostomy with cuffed tube and assisted ventilation, with special reference to diagnosis and treatment. *Br J Surg.* 1973;60:208.
12. Westphal K, Byhahn C, Rinne T, Wilke HJ, Wimmer-Greinecker G, Lischke V. Tracheostomy in cardiosurgical patients: surgical tracheostomy versus Ciaglia and Fantoni methods. *Ann Thorac Surg.* 1999;68: 486.
13. Mohammedi I, Vedrinne JM, Ceruse P, Duperret S, Allaouchiche B, Motin J. Major cellulitis following percutaneous tracheostomy. *Intens Care Med.* 1997;23:443.
14. Andrews MJ. The incidence and pathogenesis of tracheal injury following tracheostomy with cuffed tube and assisted ventilation. Analysis of a 3 year prospective study. *Br J Surg.* 1971;58:749.
15. Bryant LR, Trinkle JK, Dubilier L. Reappraisal of tracheal injury from cuffed tracheostomy tubes. Experiments in dogs. *JAMA.* 1971;215:625.
16. Dane TE, King EG. A prospective study of complications after tracheostomy for assisted ventilation. *Chest.* 1975;67:398.
17. Hughes M, Kirchner JA, Branson RJ. A skin-lined tube as a complication of tracheostomy. *Arch Otolaryngol.* 1971;94:568.
18. Mulder DS, Rubush JL, Denbesten L, Ehrenhaft JL. Tracheopleural fistula. A complication of the cuffed tracheostomy tube. *J Thorac Cardiovasc Surg.* 1972;63:416.

19. Lotan AN, Eliachar I, Joachims HZ. Pretracheal air cyst: late complication of tracheostomy. *Arch Otolaryngol*. 1977;103:596.
20. Posthumus DL, Peirce TH. Fatal tension pneumopericardium complicating tracheostomy. *Chest*. 1978;73:107.
21. Papakostas K, Morar P, Fenton JE. Ballooned trachea caused by cuffed tracheostomy tube. *J Laryngol Otol*. 2000;114:724.
22. HA TA, Goyal M, Ongkasuwan J. Duration of tracheostomy dependence and development of tracheocutaneous fistula in children. *Laryngoscope*. 2017;127(12):2709-2712.
23. Sue RD, Susanto I. Long-term complications of artificial airways. *Clin Chest Med*. 2003;24:457–471.
24. Mahadevan M, Barber C, Salkeld L, Douglas G, Mills N. Pediatric tracheotomy: 17 year review. *Int J Pediatr Otorhinolaryngol*. 2007;71:1829–1835.
25. Joseph HT, Jani P, Preece JM, Bailey CM, Evans JNG. Paediatric tracheostomy: persistent tracheo-cutaneous fistula following decannulation. *Int J Pediatr Otorhinolaryngol*. 1991;22:231–236.
26. Wine TM, Simons JP, Mehta DK. Comparison of 2 techniques of tracheocutaneous fistula closure: analysis of outcomes and health care use. *JAMA Otolaryngol Head Neck Surg*. 2014;140:237–242.
27. Richter A, Chen DW, Ongkasuwan J. Surveillance direct laryngoscopy and bronchoscopy in children with tracheostomies. *Laryngoscope*. 2015;125:2393–2397.
28. Hartnick CJ, Bissell C, Parsons SK. The impact of pediatric tracheotomy on parental caregiver burden and health status. *Arch Otolaryngol Head Neck Surg*. 2003;129:1065–1069.

29. Zenk J, Fyrmpas G, Zimmermann T, Koch M, Constantinidis J, Iro H. Tracheostomy in young patients: indications and long-term outcome. *Eur Arch Otorhinolaryngol.* 2009;266:705–711.
30. Lawson DW, Grillo HC. Closure of persistent tracheal stomas. *Surg Gynecol Obstet* 1970;130:995–6.
31. Bishop JB, Bostwick J, Nahai F. Persistent tracheostomy stoma. *Am J Surg* 1980;140:709-10.
32. Stern Y, Cosenza M, Walner DL, Cotton RT. Management of persistent tracheocutaneous fistula in the pediatric age group. *Ann Otol Rhinol Laryngol.* 1999;108:880-883.
33. White AK, Smitheringale AJ. Treatment of tracheocutaneous fistulae in children. *J Otolaryngol.* 1989;18:49-52.
34. Osborn AJ, de Alarco A, Hart CK, Cotton RT, Rutter MJ. Tracheocutaneous fistula closure in the pediatric population: should secondary closure be the standard of care? *Otolaryngology– Head and Neck Surgery.* 2013;149(5):766–771.
35. Cheng J, Jacobs I. Thyroid ala cartilage graft laryngotracheoplasty for closure of large pediatric tracheocutaneous fistula. *Int J Pediatr Otorhinolaryngol.* 2013;77:147–149.
36. Stanton DC, Kademani D, Patel C, Foote JW. Management of posttracheotomy scars and persistent tracheocutaneous fistulas with dermal interpositional fat graft. *J Oral Maxillofac Surg.* 2004;62:514–517.
37. Feehs KR, Maslan JT, Kirse DJ. Superiorly-based turnover skin flap: pediatric tracheocutaneous fistula closure. *Int J Pediatr Otorhinolaryngol.* 2018;107:21–24.

38. Hernot S, Wadhera R, Kaintura M, Bhukar S, Pillai DS, Sehwat U i sur. Tracheocutaneous fistula closure: comparison of rhomboid flap repair with Z plasty repair in a case series of 40 patients. *Aesthetic Plast Surg* 2016;40:908–913.
39. Kitazawa T, Shiba M. Closure of a tracheocutaneous fistula with a local turnover flap combined with pregrafted palatal mucosa: a case report. *Eplasty*.2016;16:e30.
40. Riedel F, Reinhart Goessler U, Grupp S, Bran G, Hormann K, Verse T. Management of radiation-induced tracheocutaneous tissue defects by transplantation of an ear cartilage graft and deltopectoral flap. *Auris Nasus Larynx*. 2006;33:79–84.
41. Royer AK, Royer MC, Ting JY, Weisberger EC, Moore MG. The use of a prefabricated radial forearm free flap for closure of a large tracheocutaneous fistula: a case report and review of the literature. *J Med Case Rep*. 2015;9:251.
42. Bryant JR, Boonipat T, Chaiyasate K. Tracheocutaneous fistula closure with turnover flap and polydioxanone plate. *Plast Reconstr Surg Glob Open*. 2017;5:e1515.
43. Klicek R, Sever M, Radic B, Drmic D, Kocman I, Zoricic I i sur. Pentadecapeptide BPC 157, in clinical trials as a therapy for inflammatory bowel disease (PL14736), is effective in the healing of colocutaneous fistulas in rats: role of the nitric oxide-system. *J Pharmacol Sci*. 2008;108(1):7-17.
44. Skorjanec S, Dolovski Z, Kocman I, Brcic L, Blagaic Boban A, Batelja L i sur. Therapy for unhealed gastrocutaneous fistulas in rats as a model for analogous healing of persistent skin wounds and persistent gastric ulcers: stable gastric pentadecapeptide BPC 157, atropine, ranitidine, and omeprazole. *Dig Dis Sci*. 2009;54(1):46-56

45. Cesarec V, Becejac T, Misic M, Djakovic Z, Olujić D, Drmic D i sur. Pentadecapeptide BPC 157 and the esophagocutaneous fistula healing therapy. *Eur J Pharmacol.* 2013;701(1-3):203-12.
46. Skorjanec S, Kokot A, Drmic D, Radic B, Sever M, Klicek R i sur. Duodenocutaneous fistula in rats as a model for "wound healing-therapy" in ulcer healing: the effect of pentadecapeptide BPC 157, L-nitro-arginine methyl ester and L-arginine. *J Physiol Pharmacol.* 2015;66(4):581-90.
47. Grgić T, Grgić D, Drmic D, Sever AZ, Petrović I, Sucić M i sur Stable gastric pentadecapeptide BPC 157 heals rat colovesical fistula. *Eur J Pharmacol.* 2016;780:1-7.
48. Baric M, Sever AZ, Vuletić LB, Rasić Z, Sever M, Drmic D i sur. Stable gastric pentadecapeptide BPC 157 heals rectovaginal fistula in rats. *Life Sci.* 2016 Mar 1;148:63-70. doi: 10.1016/j.lfs.2016.02.029. Epub 2016 Feb 9.
49. Sikirić P. The pharmacological properties of the novel peptide BPC 157 (PL-10). *Inflammopharmacology.* 1999;7(1):1-14.
50. Frank S, Madlener M, Pfeilschifter J, Werner S. Induction of inducible nitric oxide synthase and its corresponding tetrahydrobiopterin-cofactor- synthesizing enzyme GTP-cyclohydrolase I during cutaneous wound repair. *J Invest Dermatol* 1998;111:1058–64.
51. Sikirić P, Seiwert S, Rucman R, Turković B, Rokotov DS, Brcić L i sur. Stable Gastric Pentadecapeptide BPC 157-NO-system Relation. *Curr Pharm Des.* 2014;20(7):1126-35.
52. Sikirić P, Seiwert S, Brcić L, Sever M, Klicek R, Radic B i sur. Revised Robert's cytoprotection and adaptive cytoprotection and stable gastric pentadecapeptide BPC

157. Possible significance and implications for novel mediator. *Curr Pharm Des.* 2010;16(10):1224-34.
53. Sikiric P, Seiwerth S, Rucman R, Turkovic B, Rokotov DS, Brcic L i sur. Stable gastric pentadecapeptide BPC 157: novel therapy in gastrointestinal tract. *Curr Pharm Des.* 2011;17(16):1612-32.
54. Konturek SJ, Brzozowski T, Konturek PK, Majka J, Dembinski A. Role of salivary glands and epidermal growth factor (EGF) in gastric secretion and mucosal integrity in rats exposed to stress. *Regul Pept.* 1991;32(2):203–15.
55. Veljaca M, Chan K, Guglietta A. Digestion of h-EGF, h-TGF alpha and BPC-15 in human gastric juice. *Gastroenterology.* 1995;108:A761.
56. Balenovic D, Bencic ML, Udovicic M, Simonji K, Hanzevacki JS, Barisic I i sur. Inhibition of methyl digoxin-induced arrhythmias by pentadecapeptide BPC 157: a relation with NO-system. *Regul Pept.* 2009;156(1-3):83-9. Epub 2009 May 22.
57. Sikirić P, Seiwerth S, Grabarević Z, Rucman R, Petek M, Jagic V i sur. The influence of a novel pentadecapeptide, BPC 157, on N(G)-nitro-L-arginine methylester and L-arginine effects on stomach mucosa integrity and blood pressure. *Eur J Pharmacol.* 1997;332(1):23-33.
58. Boban-Blagaic A, Blagaic V, Romic Z, Jelovac N, Dodig G, Rucman R i sur. The influence of gastric pentadecapeptide BPC 157 on acute and chronic ethanol administration in mice. The effect of N(G)-nitro-L-arginine methyl ester and L-arginine. *Med Sci Monit.* 2006;12(1):BR36-45.
59. Grabarevic Z, Tisljar M, Artukovic B, Bratulic M, Dzaja P, Seiwerth S i sur. The influence of BPC 157 on nitric oxide agonist and antagonist induced lesions in broiler chicks. *J Physiol Paris.* 1997;91(3-5):139-49.

60. Lovric-Bencic M, Sikiric P, Hanzevacki JS, Seiwerth S, Rogic D, Kusec V i sur. Doxorubicine-congestive heart failure-increased big endothelin-1 plasma concentration: reversal by amlodipine, losartan, and gastric pentadecapeptide BPC157 in rat and mouse. *J Pharmacol Sci.* 2004;95(1):19-26.
61. Jelovac N, Sikiric P, Rucman R, Petek M, Perovic D, Marovic A i sur. The effect of a novel pentadecapeptide BPC 157 on development of tolerance and physical dependence following repeated administration of diazepam. *Chin J Physiol.* 1999;42(3):171-9.
62. Boban Blagaic A, Turcic P, Blagaic V, Dubovecak M, Jelovac N, Zemba M i sur. Gastric pentadecapeptide BPC 157 counteracts morphine-induced analgesia in mice. *J Physiol Pharmacol.* 2009;60 Suppl 7:177-81.
63. Sikiric P, Seiwerth S, Brcic L, Blagaic AB, Zoricic I, Sever M i sur. Stable gastric pentadecapeptide BPC 157 in trials for inflammatory bowel disease (PL-10, PLD-116, PL 14736, Pliva, Croatia). Full and distended stomach, and vascular response. *Inflammopharmacology.* 2006;14(5-6):214-21.
64. Bilic I, Zoricic I, Anic T, Separovic J, Stancic-Rokotov D, Mikus D i sur. Haloperidol-stomach lesions attenuation by pentadecapeptide BPC 157, omeprazole, bromocriptine, but not atropine, lansoprazole, pantoprazole, ranitidine, cimetidine and misoprostol in mice. *Life Sci.* 2001;68(16):1905-12.
65. Sikiric P, Separovic J, Buljat G, Anic T, Stancic-Rokotov D, Mikus D i sur. Gastric mucosal lesions induced by complete dopamine system failure in rats. The effects of dopamine agents, ranitidine, atropine, omeprazole and pentadecapeptide BPC 157. *J Physiol Paris.* 2000;94(2):105-10.

66. Jelovac N, Sikirić P, Rucman R, Petek M, Marović A, Perović D i sur. Pentadecapeptide BPC 157 attenuates disturbances induced by neuroleptics: the effect on catalepsy and gastric ulcers in mice and rats. *Eur J Pharmacol.* 1999;379(1):19-31.
67. Jelovac N, Sikirić P, Rucman R, Petek M, Perović D, Konjevoda P i sur. A novel pentadecapeptide, BPC 157, blocks the stereotypy produced acutely by amphetamine and the development of haloperidol-induced supersensitivity to amphetamine. *Biol Psychiatry.* 1998;43(7):511-9.
68. Sikirić P, Mazul B, Seiwerth S, Grabarević Z, Rucman R, Petek M i sur. Pentadecapeptide BPC 157 interactions with adrenergic and dopaminergic systems in mucosal protection in stress. *Dig Dis Sci.* 1997;42(3):661-71.
69. Sikirić P, Seiwerth S, Grabarević Z, Petek M, Rucman R, Turković B i sur. The beneficial effect of BPC 157, a 15 amino acid peptide BPC fragment, on gastric and duodenal lesions induced by restraint stress, cysteamine and 96% ethanol in rats. A comparative study with H₂ receptor antagonists, dopamine promoters and gut peptides. *Life Sci.* 1994;54(5):PL63-8.
70. Sikirić P, Seiwerth S, Brcić L, Sever M, Klicek R, Radic B i sur. Revised Robert's cytoprotection and adaptive cytoprotection and stable gastric pentadecapeptide BPC 157. Possible significance and implications for novel mediator. *Curr Pharm Des.* 2010;16(10):1224-34.
71. Veljaca M, Pavić Sladoljev D, Mildner B. Safety, tolerability and pharmacokinetics of PL 14736, a novel agent for treatment of ulcerative colitis, in healthy male volunteers. *Gut.* 2003;51(suppl 3):A309

72. Ruenzi M, Stolte M, Veljaca M. A multicenter, randomized, double blind, placebo controlled phase II study of PL 14736 enema in treatment of mild-to-moderate ulcerative colitis. *Gastroenterology*. 2005;128:A584
73. Veljaca M, Krnic Z, Brajsa K. The development of PL 14736 for treatment of inflammatory bowel disease. In: IUPHAR-GI Section Symposium, Honolulu, Hawaii, July 13–15, 2002. O-32.
74. Sever M, Klicek R, Radic B, Brcic L, Zoricic I, Drmic D i sur. Gastric Pentadecapeptide BPC 157 and Short Bowel syndrome in Rats. *Dig Dis Sci*. 2009;54(10):2070-83.
75. Seiwerth S, Sikiric P, Grabarevic Z, Zoricic I, Hanzevacki M, Ljubanovic D i sur. BPC 157's effect on healing. *J Physiol Paris*. 1997;91(3-5):173-8.
76. Sikiric P, Seiwerth S, Mise S, Staresinic M, Bedekovic V, Zarkovic N i sur. Corticosteroids-impairment healing and gastric pentadecapeptide BPC 157 creams in burned mice. *Burns*. 2003;29(4):323–34.
77. Mikus D, Sikiric P, Seiwerth S, Petricevic A, Aralica G, Druzijancic N i sur. Pentadecapeptide BPC 157 cream improves burn-wound healing and attenuates burn-gastric lesions in mice. *Burns*. 2001;27(8):817–27.
78. Bilic M, Bumber Z, Blagaic AB, Batelja L, Seiwerth S, Sikiric P. The stable gastric pentadecapeptide BPC 157, given locally, improves CO₂ laser healing in mice. *Burns*. 2005;31(3):310-5.
79. Huang T, Zhang K, Sun L, Xue X, Zhang C, Shu Z i sur. Body protective compound-157 enhances alkali-burn wound healing in vivo and promotes proliferation, migration, and angiogenesis in vitro. *Drug Des Devel Ther*. 2015;9:2485-99.

80. Gjurasin M, Miklic P, Zupancic B, Perovic D, Zarkovic K, Brcic L i sur. Peptide therapy with pentadecapeptide BPC 157 in traumatic nerve injury. *Regul Pept.* 2010;160(1-3):33-41.
81. Staresinic M, Petrovic I, Novinscak T, Jukic I, Pevec D, Suknaic S i sur. Effective therapy of transected quadriceps muscle in rat: Gastric pentadecapeptide BPC 157. *J Orthop Res.* 2006;24(5):1109-17.
82. Staresinic M, Sebecic B, Patrlj L, Jadrijevic S, Suknaic S, Perovic D i sur. Gastric pentadecapeptide BPC 157 accelerates healing of transected rat Achilles tendon and in vitro stimulates tendocytes growth. *J Orthop Res.* 2003;21(6):976-83.
83. Chang CH, Tsai WC, Lin MS, Hsu YH, Pang JH. The promoting effect of pentadecapeptide BPC 157 on tendon healing involves tendon outgrowth, cell survival, and cell migration. *J Appl Physiol.* 2011;110(3):774-80.
84. Brcic L, Brcic I, Staresinic M, Novinscak T, Sikiric P, Seiwerth S. Modulatory effect of gastric pentadecapeptide BPC 157 on angiogenesis in muscle and tendon healing. *J Physiol Pharmacol.* 2009;60(7):191-6.
85. Krivic A, Majerovic M, Jelic I, Seiwerth S, Sikiric P. Modulation of early functional recovery of Achilles tendon to bone unit after transection by BPC 157 and methylprednisolone. *Inflamm Res.* 2008;57(5):205-10.
86. Cerovecki T, Bojanic I, Brcic L, Radic B, Vukoja I, Seiwerth S i sur. Pentadecapeptide BPC 157 (PL 14736) improves ligament healing in the rat. *J Orthop Res.* 2010;28(9):1155-61.
87. Gwyer D, Wragg NM, Wilson SL. Gastric pentadecapeptide body protection compound BPC 157 and its role in accelerating musculoskeletal soft tissue healing. *Cell Tissue Res.* 2019 Mar 27. doi: 10.1007/s00441-019-03016-8.

88. Sebecic B, Nikolić V, Sikirić P, Seiwerth S, Sosa T, Patrlj L i sur. Osteogenic effect of a gastric pentadecapeptide, BPC-157, on the healing of segmental bone defect in rabbits: a comparison with bone marrow and autologous cortical bone implantation. *Bone*. 1999;24(3):195-202.
89. Sikirić P, Petek M, Rucman R, Seiwerth S, Grabarević Z, Rotkvić I i sur. A new gastric juice peptide, BPC. An overview of the stomach-stress-organoprotection hypothesis and beneficial effects of BPC. *J Physiol Paris*. 1993;87(5):313-27.
90. Pevec D, Novinscak T, Brcic L, Sipos K, Jukic I, Staresinic M i sur. Impact of pentadecapeptide BPC 157 on muscle healing impaired by systemic corticosteroid application. *Med Sci Monit*. 2010;16(3):BR81-88.
91. Seveljević-Jaran D, Cuzić S, Dominis-Kramarić M, Glojnaric I, Ivetic V, Radosević S i sur. Accelerated healing of excisional skin wounds by PL 14736 in alloxan-hyperglycemic rats. *Skin Pharmacol Physiol*. 2006;19(5):266-74. Epub 2006 Jun 16.
92. Lazić R, Gabrić N, Dekaris I, Bosnar D, Boban-Blagaić A, Sikirić P. Gastric pentadecapeptide BPC 157 promotes corneal epithelial defects healing in rats. *Coll Antropol*. 2005;29(1):321-5.
93. Sikiric P, Seiwerth S, Deskovic S, Grabarević Z, Marović A, Rucman R i sur. New model of cytoprotection/adaptive cytoprotection in rats: endogenous small irritants, antiulcer agents and indomethacin. *Eur J Pharmacol*. 1999;364(1): 23-31.
94. Ilic S, Drmic D, Zarkovic K, Kolenc D, Brcic L, Radic B i sur. Ibuprofen hepatic encephalopathy, hepatomegaly, gastric lesion and gastric pentadecapeptide BPC 157 in rats. *Eur J Pharmacol*. 2011;667(1-3):322-9.

95. Ilic S, Drmic D, Franjic S, Kolenc D, Coric M, Brcic L i sur. Pentadecapeptide BPC 157 and its effects on a NSAID toxicity model: diclofenac-induced gastrointestinal, liver, and encephalopathy lesions. *Life Sci.* 2011;88(11-12):535-42.
96. Prkacin I, Aralica G, Perovic D, Separovic J, Gjurasin M, Lovric-Bencic M i sur. Chronic cytoprotection: pentadecapeptide BPC 157, ranitidine and propranolol prevent, attenuate and reverse the gastric lesions appearance in chronic alcohol drinking rats. *J Physiol Paris.* 2001;95(1-6): 295-301.
97. Dobric I, Drvis P, Petrovic I, Shejbal D, Brcic L, Blagaic AB i sur. Prolonged esophagitis after primary dysfunction of the pyloric sphincter in the rat and therapeutic potential of the gastric pentadecapeptide BPC 157. *J Pharmacol Sci.* 2007;104(1):7-18.
98. Petrovic I, Dobric I, Drvis P, Shejbal D, Brcic L, Blagaic AB i sur. An experimental model of prolonged esophagitis with sphincter failure in rat and therapeutic potential of gastric pentadecapeptide BPC 157. *J Pharmacol Sci.* 2006;102(3):269–77.
99. Sikiric P, Seiwerth S, Aralica G, Perovic D, Staresinic M, Anic T i sur. Therapy effect of antiulcer agents on new chronic cysteamine colon lesion in rat. *J Physiol Paris.* 2001;95(1-6):283-8.
100. Petek M, Sikiric P, Anic T, Buljat G, Separovic J, Stancic-Rokotov D i sur. Pentadecapeptide BPC 157 attenuates gastric lesions induced by alloxan in rats and mice. *J Physiol Paris.* 1999;93(6):501-4.
101. Xue XC, Wu YJ, Gao MT, Li WG, Zhao N, Wang ZL i sur. Protective effects of pentadecapeptide BPC 157 on gastric ulcer in rats. *World J Gastroenterol.* 2004;10(7):1032-6.
102. Sikiric P, Seiwerth S, Grabarevic Z, Balen I, Aralica G, Gjurasin M i sur. Cysteamine-colon and cysteamine-duodenum lesions in rats. Attenuation by gastric

- pentadecapeptide BPC 157, cimetidine, ranitidine, atropine, omeprazole, sulphasalazine and methylprednisolone. *J Physiol Paris*. 2001;95(1-6):261-70
103. Sikiric P, Seiwerth S, Grabarevic Z, Rucman R, Petek M, Jagić V i sur. Beneficial effect of a novel pentadecapeptide BPC 157 on gastric lesions induced by restraint stress, ethanol, indomethacin, and capsaicin neurotoxicity. *Dig Dis Sci*. 1996;41(8):1604-14.
104. Sikiric P, Seiwerth S, Grabarevic Z, Rucman R, Petek M, Jagić V i sur. Pentadecapeptide BPC 157 positively affects both non-steroidal anti-inflammatory agent-induced gastrointestinal lesions and adjuvant arthritis in rats. *J Physiol Paris*. 1997;91(3-5):113–22.
105. Prkacin I, Separovic J, Aralica G, Perovic D, Gjurasin M, Lovric-Bencic M i sur. Portal hypertension and liver lesions in chronically alcohol drinking rats prevented and reversed by stable gastric pentadecapeptide BPC 157 (PL-10, PLD-116), and propranolol, but not ranitidine. *J Physiol Paris*. 2001;95(1-6): 315-24.
106. Sikiric P, Separovic J, Anic T, Buljat G, Mikus D, Seiwerth S i sur. The effect of pentadecapeptide BPC 157, H₂-blockers, omeprazole and sucralfate on new vessels and new granulation tissue formation. *J Physiol Paris*. 1999;93(6):479–85.
107. Hsieh MJ, Liu HT, Wang CN, Huang HY, Lin Y, Ko YS. Therapeutic potential of pro-angiogenic BPC157 is associated with VEGFR2 activation and up-regulation. *J Mol Med (Berl)*. 2017 Mar;95(3):323-333. doi: 10.1007/s00109-016-1488-y. Epub 2016 Nov 15.
108. Vuksic T., Zoricic I, Brcic L, Sever M, Klicek R, Radic B i sur. Stable gastric pentadecapeptide BPC 157 in trials for inflammatory bowel disease (PL-10, PLD-116, Pliva, Croatia) heals ileoileal-anastomosis in rat. *Surg Today*. 2007;37(9):768-77.

109. Zoricic I, Sikiric P, Seiwerth S. Pentadecapeptide BPC 157 beneficially influences the healing of colon-colon anastomoses in rats. In: Cell injury and protection in the gastrointestinal tract. From basic sciences to clinical perspectives 1996. Mozsik G, Nagy L, Par A, Rainsford KD, editors. Dodrecht, Boston, London: Kluwer Academic Publishers, 1997:249–58.
110. Klicek R, Kolenc D, Suran J, Drmic D, Brcic L, Aralica G i sur. Stable gastric pentadecapeptide BPC 157 heals cysteamine-colitis and colon-colon-anastomosis and counteracts cuprizone brain injuries and motor disability. *J Physiol Pharmacol.* 2013;64(5):597-612.
111. Djakovic Z, Djakovic I, Cesarec V, Madzarac G, Becejac T, Zukanovic G i sur. Esophagogastric anastomosis in rats: Improved healing by BPC 157 and L-arginine, aggravated by L-NAME. *World J Gastroenterol.* 2016;22(41):9127-9140.
112. Lojo N, Rasic Z, Zenko Sever A, Kolenc D, Vukusic D, Drmic D i sur. Effects of Diclofenac, L-NAME, L-Arginine, and Pentadecapeptide BPC 157 on Gastrointestinal, Liver, and Brain Lesions, Failed Anastomosis, and Intestinal Adaptation Deterioration in 24 Hour-Short-Bowel Rats. *PLoS One.* 2016 Sep 14;11(9):e0162590. doi: 10.1371/journal.pone.0162590. eCollection 2016.
113. Bedekovic V, Mise S, Anic T, Staresinic M, Gjurasin M, Kopljar M i sur. Different effect of antiulcer agents on rat cysteamine-induced duodenal ulcer after sialoadenectomy, but not gastrectomy. *Eur J Pharmacol.* 2003;477(1):73-80.
114. Ivetic Tkalcovic I, Cuzic S, Brajsa K, Mildner B, Bokulić A, Situm K i sur. Enhancement by PL 14736 of granulation and collagen organization in healing wounds and the potential role of egr-1 expression. *Eur J Pharmacol.* 2007;570(1-3):212-21.

115. Chang CH, Tsai WC, Lin MS, Hsu YH, Pang JH. The promoting effect of pentadecapeptide BPC 157 on tendon healing involves tendon outgrowth, cell survival, and cell migration. *J Appl Physiol* (1985). 2011;110(3):774-80. doi: 10.1152/jappphysiol.00945.2010. Epub 2010 Oct 28.
116. Chang CH, Tsai WC, Hsu YH, Pang JH. Pentadecapeptide BPC 157 enhances the growth hormone receptor expression in tendon fibroblasts. *Molecules*. 2014;19(11):19066-77. doi: 10.3390/molecules191119066.
117. Novinscak T, Brcic L, Staresinic M, Jukic I, Radic B, Pevec D i sur. Gastric pentadecapeptide BPC 157 as an effective therapy for muscle crush injury in the rat. *Surg Today*. 2008;38(8):716-25. doi: 10.1007/s00595-007-3706-2. Epub 2008 Jul 31.
118. Barisic I, Balenovic D, Klicek R, Radic B, Nikitovic B, Drmic D i sur. Mortal hyperkalemia disturbances in rats are NO-system related. The life saving effect of pentadecapeptide BPC 157. *RegulPept*. 2013;181:50-66. doi: 10.1016/j.regpep.2012.12.007. Epub 2013 Jan 14.
119. Stambolija V, Stambolija TP, Holjevac JK, Murselovic T, Radonic J, Duzel V i sur. BPC 157: The counteraction of succinylcholine, hyperkalemia, and arrhythmias. *Eur J Pharmacol*. 2016 Jun 15;781:83-91. doi: 10.1016/j.ejphar.2016.04.004. Epub 2016 Apr 6.
120. Medvidovic-Grubisic M, Stambolija V, Kolenc D, Katancic J, Murselovic T, Plestina-Borjan I i sur. Hypermagnesemia disturbances in rats, NO-related: pentadecapeptide BPC 157 abrogates, L-NAME and L-arginine worsen. *Inflammopharmacology*. 2017;25(4):439-449. doi: 10.1007/s10787-017-0323-6. Epub 2017 Feb 16.

121. Kang EA, HanYM, An JM, Park YJ, Sikiric P, Kim DH i sur. BPC157 as potential agent rescuing from cancer cachexia. *Curr Pharm Des.* 2018;24:1947–1956.
122. Zivanovic-Posilovic G, Balenovic D, Barisic I, Strinic D, Stambolija V, Udovicic M i sur. Stable gastric pentadecapeptide BPC 157 and bupivacaine. *Eur J Pharmacol.* 2016 Dec 15;793:56-65. doi: 10.1016/j.ejphar.2016.10.035. Epub 2016 Nov 1.
123. Duplancic B, Stambolija V, Holjevac J, Zemba M, Balenovic I, Drmic D i sur. Pentadecapeptide BPC 157 and anaphylactoid reaction in rats and mice after intravenous dextran and white egg administration. *Eur J Pharmacol.* 2014 Mar 15;727:75-9. doi: 10.1016/j.ejphar.2014.01.046. Epub 2014 Jan 31.
124. Sikiric P, Jadrijevic S, Seiwert S, Sosa T, Deskovic S, Perovic D i sur. Long-lasting cytoprotection after pentadecapeptide BPC 157, ranitidine, sucralfate or cholestyramine application in reflux oesophagitis in rats. *J Physiol Paris.* 1999;93(6):467–77.
125. Veljaca M, Lesch CA, Pllana R, Sanchez B, Chan K, Guglietta A. BPC-15 reduces trinitrobenzene sulfonic acid-induced colonic damage in rats. *J Pharmacol Exp Ther.* 1995;272(1):417–22
126. Veljaca M, Lesch CA, Sanchez B, Low J, Guglietta A. Protection of BPC-15 on TNBS-induced colitis in rats: possible mechanisms of action. *Gastroenterology.* 1995;108:936.
127. Blagaic AB, Blagaic V, Romic Z, Sikiric P. The influence of gastric pentadecapeptide BPC 157 on acute and chronic ethanol administration in mice. *Eur J Pharmacol.* 2004;499(3):285-90.
128. Becejac T, Cesarec V, Drmic D, Hirsl D, Madzarac G, Djakovic Z i sur. An endogenous defensive concept, renewed cytoprotection/adaptive cytoprotection: intra(per)-

- oral/intraaortic strong alcohol in rat. Involvement of pentadecapeptide BPC 157 and nitric oxide system. *J Physiol Pharmacol.* 2018;69(3). doi: 10.26402/jpp.2018.3.11. Epub 2018 Sep 28.
129. Wang XY, Qu M, Duan R, Shi D, Jin L, Gao J i sur. Cytoprotective Mechanism of the Novel Gastric Peptide BPC157 in Gastrointestinal Tract and Cultured Enteric Neurons and Glial Cells. *Neurosci Bull.* 2019;35(1):167-170. doi: 10.1007/s12264-018-0269-8. Epub 2018 Aug 17.
130. Sikiric P, Marovic A, Matoz W, Anic T, Buljat G, Mikus D i sur. A behavioural study of the effect of pentadecapeptide BPC 157 in Parkinson's disease models in mice and gastric lesions induced by 1-methyl-4-phenyl-1,2,3,6-tetrahydropyridine. *J Physiol Paris.* 1999;93(6):505-12.
131. Sikiric P, Jelovac N, Jelovac-Gjeldum A, Dodig G, Staresinic M, Anic T i sur. Pentadecapeptide BPC 157 attenuates chronic amphetamine-induced behavior disturbances. *Acta Pharmacol Sin.* 2002; 23(5):412-22.
132. Boban Blagaic A, Blagaic V, Mirt M, Jelovac N, Dodig G, Rucman R i sur. Gastric pentadecapeptide BPC 157 effective against serotonin syndrome in rats. *Eur J Pharmacol.* 2005;512(2-3):173-9.
133. Tohyama Y, Sikirić P, Diksic M. Effects of pentadecapeptide BPC157 on regional serotonin synthesis in the rat brain: alpha-methyl-L-tryptophan autoradiographic measurements. *Life Sci.* 2004;76(3):345-57.
134. Stancic-Rokotov D, Slobodnjak Z, Aralica J, Aralica G, Perovic D, Staresinic M i sur. Lung lesions and anti-ulcer agents beneficial effect: anti-ulcer agents pentadecapeptide BPC 157, ranitidine, omeprazole and atropine ameliorate lung lesion in rats. *J Physiol Paris.* 2001;95(1-6):303-8.

135. Stancic-Rokotov D, Sikiric P, Seiwerth S, Slobodnjak Z, Aralica J, Aralica G i sur. Ethanol gastric lesion aggravated by lung injury in rat. Therapy effect of antiulcer agents. *J Physiol Paris*. 2001;95(1-6):289-93.
136. Stupnisek M, Kokot A, Drmic D, Hrelec Patrlj M, Zenko Sever A, Kolenc D i sur. Pentadecapeptide BPC 157 Reduces Bleeding and Thrombocytopenia after Amputation in Rats Treated with Heparin, Warfarin, L-NAME and L-Arginine. *PLoS One*. 2015;10(4):e0123454. doi: 10.1371/journal.pone.0123454. eCollection 2015.
137. Lavery IC. Colonic fistulas. *Surg Clin North Am*. 1996;76:1183–1190.
138. Amadeu TP, Costa AM. Nitric oxide synthesis inhibition alters rat cutaneous wound healing. *J Cutan Pathol*. 2006;33:465–473.
139. Shukla A, Rasik AM, Shankar R. Nitric oxide inhibits woundscollagen synthesis. *Mol Cell Biochem*. 1999;200:27–33.
140. Polat C, Arikan Y, Gokce C, Aktepe F, Akbulut G, Yilmaz S i sur. The effect of NG-nitro L-arginine methyl ester on colonic anastomosis after increased intra-abdominal pressure. *Langenbecks Arch Surg*. 2007;392:197–202.
141. Erbil Y, Calis A, Berber E, Mercan S. The effect of intraoperative colonic lavage with NG-nitro-L-arginine methyl ester (LNAME) on anastomotic healing in the presence of left-sided colonic obstruction in the rat. *Surg Today*. 2000;30:421–425.
142. Misiewicz JJ Future trends in the management of peptic ulcer disease. *Scand J Gastroenterol* 1985; Suppl 146:175-184.
143. Szabo S, Vincze A Growth factors in ulcer healing: lessons from recent studies. *J Physiol (Paris)* 2000; 94:77-81.

144. Christensen S, Riis A, Nørgaard M, Thomsen RW, Tønnesen EM, Larsson A i sur. Perforated peptic ulcer: use of pre-admission oral glucocorticoids and 30-day mortality. *Aliment Pharmacol Ther* 2006; 23:45-52.
145. Di Costanzo J, Cano N, Martin J, Richieri JP, Mercier R, Lafille C i sur. Treatment of external gastrointestinal fistulas by a combination of total parenteral nutrition and somatostatin. *J Parenter Enteral Nutr* 1987; 11:465-470.
146. Deruyter L, Van Blerk M, Cadie`re GB, De Graef J, Willems G. Treatment of high-output gastric fistulas with omeprazole. *Hepatogastroenterology* 1991; 38 (Suppl 1):83-86.
147. Paran H, Neufeld D, Kaplan O, Klausner J, Freund U. Octreotide for treatment of postoperative alimentary tract fistulas. *World J Surg* 1995; 19:430-433
148. Selye H, Szabo S. Experimental model for production of perforating duodenal ulcers by cysteamine in the rat. *Nature* 1973;244:458-459.
149. Szabo S. Hans Selye and the development of the stress concept. Special reference to gastroduodenal ulcerogenesis. *Ann NY Acad Sci* 1998;851:19-27.
150. Szabo S. Dopamine disorder in duodenal ulceration. *Lancet* 1979;2: 880-882.
151. Golabek T ,Szymanska A,. Szopinski T, Bukowczan J, Furmanek M, Powroznik J i sur. Enterovesical Fistulae:Aetiology, Imaging, and Management. *Gastroenterol Res Pract.*2013;2013:617967.
152. Garcea IM, Sutton CD, Pattenden CJ, Thomas WM. Diagnosis and management of colovesical fistulae; six-year experience of 90 consecutive cases. *Colorectal Disease* 2006;8(4):347–352.
153. Gruner JS, Sehon JK, Johnson LW. Diagnosis and management of enterovesical fistulas in patients with Crohn’s disease. *Am Surg.*2002;68(8):714-9.

154. Tonkić A, Borzan V. Treatment of fistulizing Crohn's disease. *Acta Med Croatica* 2013;67(2):191-4.
155. Cavalcanti NS, da Silva LL, da Silva LS, da Fonseca LA, Alexandre Cda S. Recurrent urinary tract infection due to enterovesical fistula secondary to colon diverticular disease: a case report. *J Bras Nefrol.* 2013;35(4):341-5.
156. Ferguson GG, Lee EW, Hunt SR, Ridley CH, Brandes SB. Management of the bladder during surgical treatment of enterovesical fistulas from benign bowel disease. *J Am Coll Surg.* 2008;207(4):569-72.
157. Niebling M, van Nunspeet L, Zwaving H, Eddes EH, Bosker R, Eeftinck Schattenkerk M. Management of colovesical fistulae caused by diverticulitis: 12 years of experience in one medical centre. *Acta Chir Belg.* 2013;113(1):30-4.
158. Wade G, Zaslau S, Jansen R. A review of urinary fistulae in Crohn's disease. *Can J Urol.* 2014;21(2):7179-84.
159. Atsuta T, Magaribuchi T, Takao N, Shirahase T, Taki Y, Takeuchi H. Clinical study of enterovesical fistulas. *Hinyokika Kyo* 2014;60(8):371-4.
160. Scharl M, Rogler G. Pathophysiology of fistula formation in Crohn's disease. *World J Gastrointest Pathophysiol* 2014;5(3):205-212.
161. Hellers G, Bergstrand O, Ewert S, Holmström B. Occurrence and outcome after primary treatment of anal fistulae in Crohn's disease. *Gut* 1980;21:525-527 .
162. Schwartz DA, Loftus EV, Tremaine WJ, Panaccione R, Harmsen WS, Zinsmeister AR et al. The natural history of fistulizing Crohn's disease in Olmsted County, Minnesota. *Gastroenterology* 2002;122:875-880.
163. Solomon MJ. Fistulae and abscesses in symptomatic perianal Crohn's disease. *Int J Colorectal Dis* 1996;11:222:226.

164. Fleming I, Busse R. NO: the primary EDRF. *J Mol Cell Cardiol.* 1999;31(1):5-14.
165. Hrelec M, Klicek R, Brcic L, Brcic I, Cvjetko I, Seiwerth S i sur. Abdominal aorta anastomosis in rats and stable gastric pentadecapeptide BPC 157, prophylaxis and therapy. *J Physiol Pharmacol.* 2009;60 Suppl 7:161-5.
166. Whittle BR, Boughton-Smith NK, Moncada S. Biosynthesis and role of the endothelium-derived vasodilator nitric oxide in gastric mucosa. *Ann NY Acad Sci* 1992;664:126-39.

11. ŽIVOTOPIS

Rodio sam se 23.1.1985. u Zagrebu gdje sam završio osnovnu i srednju školu. Medicinski fakultet Sveučilišta u Zagrebu upisao sam ak. godine 2004./2005., a diplomirao ak. god. 2009./2010. Pripravnički staž odradio sam u KBC Sestre milosrdnice u Zagrebu. Specijalističko usavršavanje iz kardiorakalne kirurgije, smjer torakalna kirurgija započeo sam u Klinici za torakalnu kirurgiju Jordanovac KBC Zagreb 2012. god., a specijalistički ispit sam uspješno položio 2018. god. i od tada nosim naziv specijaliste kardiorakalne kirurgije, smjer torakalna kirurgija. Poslijediplomski doktorski studij na Medicinskom fakultetu Sveučilišta u Zagrebu upisao sam ak. god. 2013./2014. i započeo istraživački rad u Zavodu za farmakologiju Medicinskog fakulteta. Aktivni sam član Hrvatske liječničke komore, Hrvatskog liječničkog zbora, Hrvatskog društva mladih liječnika HLZ-a, Hrvatskog torakalnog društva TORAKS. Predsjednik sam Liječničke komisije Hrvatskog karate saveza, član Zdravstvene komisije Hrvatskog atletskog saveza, a kao liječnik mladih kategorija sudjelujem u radu Hrvatskog nogometnog saveza. Član sam i Hrvatskog saveza sudaca američkog nogometa te aktivno sudim utakmice američkog nogometa u zemlji i inozemstvu od 2010. god.