

# Rekonstrukcije baze lubanje nakon endoskopske endonazalne kirurgije - analiza 164 slučaja

---

Marjanović Kavanagh, Marcel; Đurić Vuković, Katarina; Poje, Gorazd; Peterković, Vjerislav; Leović, Dinko

Source / Izvornik: **Liječnički vjesnik, 2021, 143, 277 - 283**

Journal article, Published version

Rad u časopisu, Objavljena verzija rada (izdavačev PDF)

<https://doi.org/10.26800/LV-143-7-8-8>

Permanent link / Trajna poveznica: <https://urn.nsk.hr/urn:nbn:hr:105:039388>

Rights / Prava: [Attribution-NonCommercial-NoDerivatives 4.0 International/Imenovanje-Nekomercijalno-Bez prerada 4.0 međunarodna](#)

Download date / Datum preuzimanja: **2024-08-19**



Repository / Repozitorij:

[Dr Med - University of Zagreb School of Medicine Digital Repository](#)





# Rekonstrukcije baze lubanje nakon endoskopske endonazalne kirurgije – analiza 164 slučaja

## Skull base reconstruction after EEA (endoscopic endonasal approach) – review of 164 cases

Marcel Marjanović Kavanagh<sup>1</sup> , Katarina Đurić Vuković<sup>1</sup> , Gorazd Poje<sup>1,2</sup>, Vjerislav Peterković<sup>3,4</sup>, Dinko Leović<sup>1,5</sup>

<sup>1</sup>Klinika za bolesti uha, nosa i grla i kirurgiju glave i vrata, Medicinski fakultet Sveučilišta u Zagrebu, Klinički bolnički centar Zagreb

<sup>2</sup>Medicinski fakultet Sveučilišta u Zagrebu, Katedra za otorinolaringologiju i kirurgiju glave i vrata

<sup>3</sup>Klinika za neurokirurgiju, Klinički bolnički centar Zagreb

<sup>4</sup>Odjel za biotehnologiju, Sveučilište u Rijeci

<sup>5</sup>Medicinski fakultet Sveučilišta J. J. Strossmayera u Osijeku, Katedra za otorinolaringologiju i maksilofacijalnu kirurgiju

### Deskriptori

BAZA LUBANJE – kirurgija;  
PREDNJA LUBANJSKA JAMA – kirurgija, patologija;  
SREDNJA LUBANJSKA JAMA – kirurgija, patologija;  
LIKVOREJA – epidemiologija; TRANSFERIN – analiza;  
POSLIJEOPERACIJSKE KOMPLIKACIJE – epidemiologija;  
REKONSTRUKCIJSKI KIRURŠKI ZAHVATI – metode;  
ENDOSKOPIJA – metode; KIRURŠKI REŽNJEVI;  
RETROSPEKTIVNA ISTRAŽIVANJA

### Descriptors

SKULL BASE – surgery; CRANIAL FOSSA, ANTERIOR – pathology, surgery; CRANIAL FOSSA, MIDDLE – pathology, surgery; CEREBROSPINAL FLUID LEAK – epidemiology; TRANSFERRIN – analysis; POSTOPERATIVE COMPLICATIONS – epidemiology; RECONSTRUCTIVE SURGICAL PROCEDURES – methods; ENDOSCOPY – methods; SURGICAL FLAPS; RETROSPECTIVE STUDIES

**SAŽETAK.** *Cilj istraživanja:* Odrediti naše rezultate rekonstrukcije defekta baze lubanje kod bolesnika operiranih endoskopskim endonazalnim pristupom za patologiju prednje i srednje lubanjske baze. *Materijali i metode:* Retrospektivna analiza 164 bolesnika s patologijom prednje i srednje lubanjske baze, operiranih endoskopskim endonazalnim pristupom u razdoblju od 2018. do 2021. godine i minimalnim trajanjem praćenja od tri mjeseca postoperativno. *Rezultati:* U navedenom razdoblju smanjili smo postoperativne stope likvoreje na 2,4% u odnosu na prethodno razdoblje 2014. – 2018. godine, kada je stopa likvoreja iznosila 12,4%. Prema stupnjevima intraoperativnog nalaza defekta dure stope likvoreje iznosile su kako slijedi: za 0. stupanj 0%, 1. stupanj 3,85%, 2. stupanj 8,3%, i 3. stupanj 6,9%. *Zaključci:* Pokazali smo da se pažljivim pristupom i planiranjem rekonstrukcija defekata baze lubanje stopa likvoreja smanjuje. Rezultati naše studije na 164 pacijenta sa stupnjem postoperativne likvoreje od 2,4% u komparaciji sa svjetskom literaturom pokazuju da po stopama postoperativnih likvoreja pratimo svjetske standarde.

**SUMMARY.** *Aim of the study:* To show our postoperative cerebrospinal fluid (CSF) leak rate for patients who underwent endoscopic endonasal approach for anterior and middle fossa pathology. *Materials and methods:* Retrospective analysis of 164 patients with anterior and middle fossa pathology, operated via endoscopic endonasal approach between 2018 and 2021, with minimal postoperative follow-up of three months. *Results:* We managed to reduce the postoperative CSF leak rate from 12.4% (2014–2018) to 2.4%. The CSF leaks were as following: grade 0, 0%, grade 1, 3.85%, grade 2, 8.3%, grade 3 6.9%. *Conclusion:* A planned graded approach in managing skull base defects reduces the postoperative CSF leak rate. Our CSF leak rate of 2.4% is comparable with international standards for endoscopic endonasal approach.

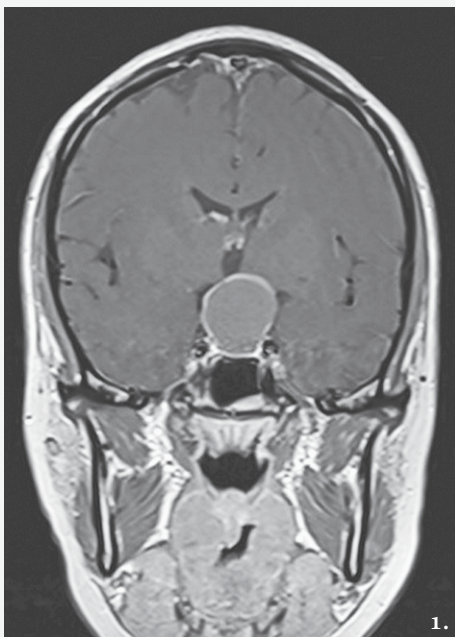Razvojem endoskopskih tehnika, posebno nakon prvoga endoskopskog pristupa na tumor hipofize 1992. godine<sup>1</sup>, mijenjale su se indikacije za endoskopski pristup na patologiju prednje i srednje lubanjske baze. Jho i Alfieri te Cappabianca i de Divitiis razvijaju potpuni endoskopski pristup na selarnu patologiju.<sup>2,3</sup> Klasični pristupi poput kraniofacijalnih resekcija zloćudnih tumora paranazalnih šupljina mogu biti u određenim slučajevima zamijenjeni endoskopskim pristupom, koji nudi mnoge pogodnosti poput smanjenog morbiditeta, bolje vizualizacije, brže rehabilitacije, a uz istovremeno poštivanje postulata onkološke kirurgije.<sup>4</sup> Razvojem tehnika mijenjale su se indikacije za resekcije tumora endoskopskim putem, a porasla je stopa komplikacija, prvenstveno u smislu postoperativnih rinolikvoreja.<sup>5</sup> Defekti dure ispočetka su rekonstruirani autolognim transplantatima poput masti, mišića, fascije, hrskavice i sluznica u više slojeva, uz

fiksaciju fibrinskim ljepilom. Prekretnicu kod uspješne rekonstrukcije defekata baze lubanje endoskopskim putem i smanjenja komplikacija obilježio je vaskularizirani nazoseptalni režanj baziran na sfenopalatinalnoj arteriji, ogranku maksilarne arterije, koji je opisao 2006. godine autor Hadad-Bassagasteguy.<sup>6</sup> U KBC-u Zagreb od ožujka 2004. godine operiraju se prvi slučajevi potpunih endoskopskih operacija hipofiznih tumora na Klinici za neurokirurgiju.<sup>7</sup> U periodu od 2014. godine kombinira se endoskopski i mikroskopski pristup na selarnu patologiju, a od 2014. godine na

### Adresa za dopisivanje:

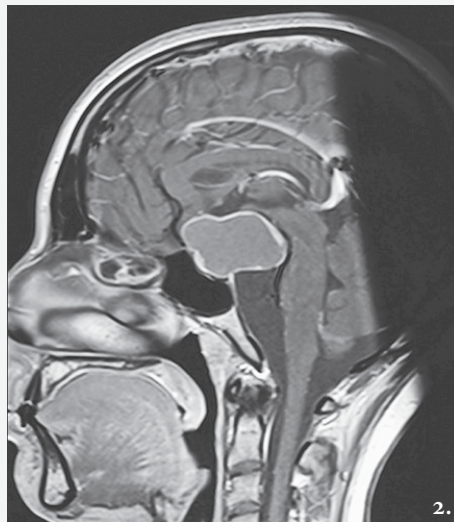
Katarina Đurić Vuković, dr. med.,  
Klinika za bolesti uha, nosa i grla i kirurgiju glave i vrata,  
Medicinski fakultet Sveučilišta u Zagrebu, Klinički bolnički centar Zagreb,  
Kišpatičeva 12, 10000 Zagreb; e-pošta: katarinavukovic@yahoo.com

Primljeno 2. ožujka 2021., prihvaćeno 24. lipnja 2021.



SLIKA 1. PREOPERATIVNA KORONARNA SLIKA MR-A U VREMENU T1 KOJA POKAZUJE KRANIOFARINGEOM

FIGURE 1. PREOPERATIVE T1-WEIGHTED MRI IMAGE CORONAL SECTION SHOWING CRANIOPHARYNGIOMA



SLIKA 2. PREOPERATIVNA SAGITALNA SLIKA MR-A U VREMENU T1 KOJA POKAZUJE KRANIOFARINGEOM

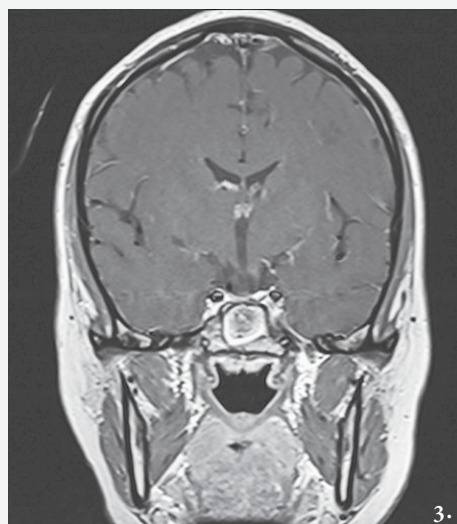FIGURE 2. PREOPERATIVE T1-WEIGHTED MRI IMAGE SAGITTAL SECTION SHOWING CRANIOPHARYNGIOMA

selarne tumore, ukoliko ne postoji kontraindikacija za endonazalni pristup, pristupa se isključivo endoskopskim endonazalnim tehnikama. Godišnje se u KBC-u Zagreb izvede oko 60 zahvata selarne patologije endoskopskim endonazalnim pristupom. Uz adenome hipofize, koji su najčešći, patologija koju kirurški liječimo endoskopskim endonazalnim pristupom uključuje i druge tumore prednje i srednje lubanjske baze: kraniofaringeome, meningeome, olfaktorne neuroblastome, zloćudne tumore paranazalnih šupljina, kordome klivusa i slično. Postoperativna stopa likvoreja nakon endoskopskih zahvata na prednjoj i srednjoj lubanjskoj bazi u razdoblju od 2014. do 2018. godine iznosila je 12,4%. Ako prema patohistološkoj dijagnozi analiziramo slučajeve kod kojih je došlo do postoperativne likvoreje, najčešće se radilo o ekstenzivnijim ili agresivnijim tumorima, gdje su učinjene i veće resekcije dure: zloćudni tumori, meningeomi, kraniofaringeomi, makroadenomi. U navedenom razdoblju nismo stupnjevali intraoperativne defekte dijafragme/dure te nismo imali jasno definiran plan rekonstrukcije, koristeći prvenstveno umjetni rekonstruktivni materijal (oksidiranu resorptivnu celulozu, fibrinsko ljepilo), slobodne sluzničke režnjeve (sluznica srednje nosne školjke, septuma) i nevascularizirane autologne tran-

splantate (masno tkivo, *fascia lata*, fascija temporalnog mišića) u različitim kombinacijama i redosljedima te uz obostranu tamponadu obaju nosnih kavuma. Nezadovoljni učestalošću likvoreja, dijelom uzrokovanih i sporom kirurškom krivuljom učenja (engl. *learning curve*), odlučili smo pomnije pratiti pacijente, klasificirati defekte dure i shodno tomu učiniti stupnjevanu rekonstrukciju defekata, kako bismo smanjili stope komplikacija. Kirurški pristup rekonstrukcijama velikih defekata dure nakon resekcija tumora razlikuje se od klasičnih endoskopskih endonazalnih pristupa rekonstrukcijama nakon traumatskih/spontanih rinolikvoreja te zahtijeva višeslojnu rekonstrukciju defekta, a završni sloj mora biti vaskularizirani režanj. Počevši od siječnja 2018. godine za svakog pacijenta pomno planiramo preoperativni rizik mogućih komplikacija i shodno tomu planiramo rekonstrukciju. U ovom radu prikazujemo svoje rezultate te ih uspoređujemo sa svjetskom literaturom.

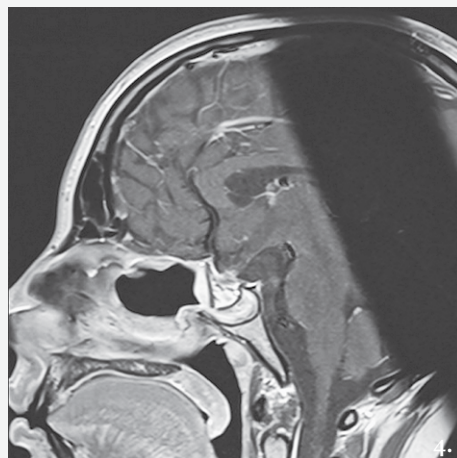
### Materijali i metode

U ovo retrospektivno istraživanje, koje je obuhvatilo razdoblje od 1. siječnja 2018. godine do 1. siječnja 2021. godine, uključeno je 164 bolesnika u dobi od 16 do 85 godina kojima je u navedenom razdoblju učinjen



SLIKA 3. POSTOPERATIVNA KORONARNA SLIKA MR-A U VREMENU T1

FIGURE 3. POSTOPERATIVE T1-WEIGHTED MRI IMAGE CORONAL SECTION



SLIKA 4. POSTOPERATIVNA SAGITALNA SLIKA MR-A U VREMENU T1. ZA REKONSTRUKCIJU DEFEKTA KORIŠTENA JE KOLAGENSKA SPUŽVA, FASCIA LATA, MASNO TKIVO S BEDRA U KLIVALNOM RECESUSU I POTOM NAZOSEPTALNI REŽANJ.

FIGURE 4. POSTOPERATIVE T1-WEIGHTED MRI IMAGE SAGITTAL SECTION. DEFECT WAS COVERED IN MULTILAYER FASHION: COLLAGEN SPONGE, FASCIA LATA, THIGH FAT TISSUE FOR CLIVAL RECESS AND NASOSEPTAL FLAP).

endoskopski kirurški zahvat u području prednje odnosno srednje lubanjske baze radi odstranjenja tumora (adenomi hipofize, kraniofaringeomi, Rathkeove ciste, kordomi, meningeomi, karcinomi) (slika 1, 2, 3, 4).

Dijagnoza i veličina tumora određeni su pomoću preoperativne magnetne rezonancije (MR), a u većini slučajeva dodatno je učinjen i MSCT radi procjene koštane anatomije, odnosno za potrebe neuronavigacije. Za prikupljanje podataka korištenih u analizi (spol, dob, patologija tumora, stupanj likvoreje, tehnika i materijali korišteni za rekonstrukciju i komplikacije) korištena su operacijska izvješća i poslijeoperativna medicinska dokumentacija. Svi pacijenti su operirani od strane neurokirurga (V. D.) i otorinolaringologa (K. Đ. V. ili M. M. K.). Kod svih pacijenata korišten je endoskopski endonazalni pristup četveroručnom tehnikom. Rutinski preoperativno ne uzimamo bris nosa, izuzev PCR-testa na SARS-CoV-19, uvedenog zbog trenutne COVID-19 pandemije. Profilaktički, preoperativno pacijenti dobivaju ceftriaxone u dozi od 2 g i.v. jednokratno. Pacijent se postavlja u obrnuti Trendelenburgov položaj, uz rotaciju glave za oko 20° prema kirurgu. Prije početka zahvata nosna šupljina se ispire otopinom povidon joda u trajanju od jedne minute<sup>8</sup>, potom slijedi topikalna primjena adrenalina u razrjeđenju 1:2.000 u obliku kirurških vatica koje se ostavljaju oko 10 minuta u nosnom kavumu. U većini slučajeva koristimo navigaciju MSCT-om ili MR-om, obvezno kod unaprijed planirane veće resekcije/re-

konstrukcije. U pravilu zahvat počinje otorinolaringolog, koji ovisno o lokalizaciji, tipu i veličini tumora razmiče strukture u nosnom kavumu za pristup na bazu lubanje. Ukoliko postoji značajan otklon nosne pregrade od medijane linije, tada se u istom aktu vrši i septoplastika. Ukoliko se radi o manjim adenomima hipofize, tada je mogući pristup i kroz jednu nosnicu, obično uz lateralizaciju srednje školjke te širenje prednjeg zida sfenoida. Kod većih tumora vrši se i obostrana totalna etmoidektomija, resekcija srednjih i gornjih školjki i resekcija stražnjih dviju trećina septuma. U tim slučajevima uglavnom se odiže nazoseptalni režanj s jedne strane septuma, a sluznica kontralateralne strane septuma (baza prema anteriornom dijelu septuma) zarotira se preko stražnjeg ruba septuma kako bi pokrila ogoljenu kvadrangularnu hrskavicu s koje je odignut nazoseptalni režanj. Na taj način se smanjuje postoperativno stvaranje krusti u nosu. Tako zarotirani režanj potom se fiksira kao i nakon septoplastike, šavovima u području kolumele.<sup>9</sup> Prilikom otvaranja sfenoidnog sinusa mora se pažljivo odvajati sluznica u području rostruma, kako ne bi došlo do ozljede sfenopalatinalne arterije na kojoj se bazira nazoseptalni režanj.<sup>6</sup> Nakon što se prikažu strukture unutar sfenoida (sela turcika, optikokarotidni recessus, klivalni recessus), ako se radi o procesima u području sele turcike, započinje timski rad u kojem otorinolaringolog stoji iznad glave pacijenta i prati neurokirurga endoskopom, dok neurokirurg stoji s lijeve strane pacijenta.

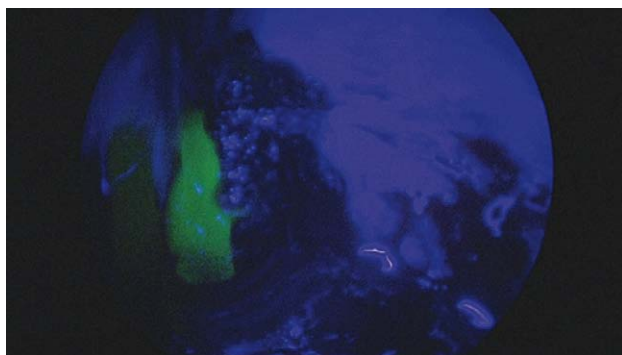


TABLICA 1. PROTOKOL REKONSTRUKCIJA DEFEKATA BAZE LUBANJE PREMA STUPNJEVIMA DEFEKATA BAZE  
 TABLE 1. CSF LEAK REPAIR PROTOCOL BY LEAK GRADE

	Opis defekta / Description of CSF leak	Rekonstrukcija / Repair method
Stupanj 0 / Grade 0	Bez jasnih znakova likvoreje, potvrđeno Valsalvinim manevrom / Without signs of CSF leak, confirmed by Valsalva maneuver	a) Nema potrebe za rekonstrukcijom / No need for reconstruction b) Postavljanje sluznice sfenoidnog sinusa ili nosne školjke preko dijafragme / Sphenoid sinus or middle turbinate mucosa over diaphragm c) Kolagenska spužva fiksirana tkivnim ljepilom / Collagen sponge fixed with tissue glue
Stupanj I / Grade I	Manja likvoreja, bez jasnih znakova defekta dijafragme odnosno s malim defektom dijafragme / Small CSF leak with / without obvious diaphragmatic defect	a) Sluznica septuma, nosne školjke, fiksirana oksidiranom resorptivnom celulozom i potom tkivno ljepilo / Septal, middle turbinate mucosa fixed with oxidized cellulose and tissue glue b) Kolagenska spužva fiksirana tkivnim ljepilom / Collagen sponge fixed with tissue glue c) Intraselarni presadak slobodne masti, fiksirane oksidiranom celulozom i tkivnim ljepilom / Intraseal fat graft, fixed with oxidized cellulose and tissue glue
Stupanj II / Grade II	Umjerena likvoreja sa jasnim znakom defekta dijafragme/dure / Moderate CSF leak with obvious dural / diaphragmatic defect	a) Intraselarno mast ili kolagenska spužva prekrivena sluznicom nosne školjke, fiksirano oksidiranom celulozom i tkivnim ljepilom / Intraseal fat graft or collagen sponge fixed with oxidized cellulose and tissue glue b) Intraselarno mast ili kolagenska spužva, fiksirana hrskavičnim presadkom sa septuma i potom sluznica nosne školjke, tkivno ljepilo / Intraseal fat graft or collagen sponge fixed with septal cartilage, covered with septal or middle turbinate mucosa, tissue glue
Stupanj III / Grade III	Veliki duralni defekt (obično u proširenim pristupima) / Large dural defect (extended approach)	a) Rekonstrukcija u više slojeva: 1. sloj kolagenska spužva, dodatno masno tkivo, 2. sloj fascija lata ili temporalis ili ispod kosti ili preko kosti, fiksacija uz koštani rub, 3. sloj nazoseptalni ili perikranijski režanj, fiksirano oksidiranom resorptivnom celulozom i tkivnim ljepilom / Multilayer reconstruction: 1st layer collagen sponge, fat graft, 2nd layer fascia lata or temporal fascia under/over layer, fixed under the bone 3rd layer nasoseptal or pericranial flap, fixed with oxidized cellulose and tissue glue b) Dodatno se može postaviti za velike defekte masno tkivo za ispunjenje praznih prostora ili za skraćenje puta nazoseptalnog režnja / Fat graft for clival recess or dead space cover to shorten the way of the nasoseptal flap c) Dodatna fiksacija između slojeva sa koštanim presadkom i/ili polietilenskim implantima / Additional cartilage / bone / polyethylen graft fixation d) Fiksacija svih slojeva Foleyevim kateterom i lumbalna drenaža kroz 3–5 dana / Foley catheter for fixation and lumbar drain for 3–5 days

Svaki kirurg gleda u svoj monitor. Sela se uglavnom otvara uz pomoć „high speed drill“, kako bi se postigli što ravniji i glađi rubovi kosti. Ako se za rekonstrukciju planira koristiti nazoseptalni režanj, mora se odstraniti sluznica sfenoidnog sinusa kako bi se izbjeglo moguće stvaranje mucocela. Nužno je uz pomoć bušilice „high speed“ zagladiti sve septe i grebene unutar sinusa kako bi režanj bolje priliegao uz kost. O tipu i veličini tumora ovisi i resekcija odnosno rekonstrukcija. Procjena defekta baze lubanje odnosno likvoreje stupnjevana je u 4 stupnja. Stupanj 0 se odnosi na slučajeve u kojima nije bilo likvoreje; stupanj I se odnosi na minimalnu likvoreju koja je nakon primjene Valsalvinog manevra bez jasnih znakova defekata dijafragme/dure; stupanj II se odnosi na umjerenu likvoreju s jasnim defektom dure/dijafragme; stupanj III se odnosi na velike defekte dure (supraselarni, transplanum, transklivalni prošireni pristup). Ovisno o stupnju defekta, primjenjivali smo različite metode rekonstrukcije (tablica 1).<sup>10</sup> Po završetku rekonstrukcije na sluznicu/režanj postavljamo želatinske spužvice te oksidiranu celulozu i fibrinsko ljepilo. Izuzetno rijetko koristimo klasičnu nosnu tamponadu. U slučaju defekata 3. stupnja koristimo Foleyev kateter, postavljen u nosni

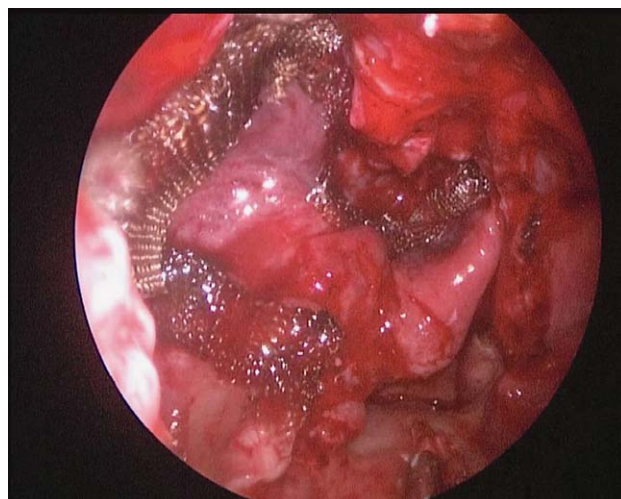
kavum ispod režnja, koji se puni fiziološkom otopinom pod kontrolom endoskopa kako bi se izbjegla mogućnost pomicanja slojeva. Vanjsku lumbalnu drenažu postavljamo rijetko, najčešće u slučaju defekata 3. stupnja te u slučaju revizije radi likvoreje. Lumbalna drenaža ostaje u trajanju 3–5 dana, uz dnevno pražnjenje likvora do oko 150 ml. Pacijente vertikaliziramo po mogućnosti što ranije, u slučaju manjih defekata već 0. dana, a u slučaju većih 1. ili 2. postoperativnoga dana. Prilikom ležanja u krevetu naša je preporuka da uzglavlje bude uzdignuto za oko 30°. U slučaju intraoperativne likvoreje produžujemo antibiotik, dok se u slučaju velikih defekata uvodi i drugi antibiotik (uz ceftriakson 2 x 2 g najčešće se dodaje i vankomicin 3 x 1 g i.v.) u trajanju od 5 dana. Kod sumnje na postoperativnu rinolikvoreju (otjecanje bistre, slatkaste tekućine kroz nos, osobito u prignutom položaju glave ili prilikom naprezanja u gornjem dijelu tijela), indiciramo hitan pregled otorinolaringologa. Bolesniku se savjetuje da prije dolaska na pregled sâm prikupi uzorak nosnog sekreta u čistu posudicu ili epruvetu s poklopcem, ili ga nastojimo prikupiti tijekom pregleda. Alternativno, mogu se postaviti sterilne spužvice/tamponi u nosne kavume tijekom 2–4 sata, koji se potom



SLIKA 5. CURENJE LIKVORA JASNO SE VIZUALIZIRA ZELENOBOM BOJOM KROZ PLAVI FILTER NA ENDOSKOPU.

FIGURE 5. FLUORESCIN-STAINED CEREBROSPINAL FLUID FISTULA WITH A CSF LEAK, WITH A BLUE LIGHT FILTER.

izvade i pošalju na analizu. Uzorak je potrebno držati na hladnom i dopremiti što prije u likvorski laboratorij (ne postoji točno vremensko ograničenje, ali se preporučuje donošenje uzorka unutar nekoliko sati). Minimalna količina tekućine potrebna za dijagnostiku jest 1–2 ml. Uzorak se šalje u likvorski laboratorij na analizu glukoze, kalija i proteina (za razlikovanje radi li se o likvoru ili nosnom sekretu) te beta2-transferina, proteina visoke specifičnosti i osjetljivosti koji predstavlja zlatan standard u dijagnostici likvoreje.<sup>11</sup> Analiza glukoze, kalija i proteina poznata je unutar nekoliko sati, dok je za dokazivanje beta2-transferina potrebno 24–48 sati. Ukoliko u prikupljenoj tekućini nalaz beta2-transferina bude pozitivan, dokazana je likvoreja. Lažno pozitivan rezultat beta2-transferina moguć je u bolesnika s cirozom jetre (poglavito s alkoholnom cirozom) te je u interpretaciji rezultata važno uzeti u obzir i taj dio anamneze te ako je moguće priložiti i nalaz jetrenih proba iz krvi. Također, ponekad se lažno pozitivan nalaz beta2-transferina može dobiti i zbog neprikladno uzetog uzorka pomiješanog sa slinom, stoga se mora inzistirati na prikupljanju uzorka isključivo iz nosa. MSCT baze lubanje i mozga još je jedan neizostavan dijagnostički postupak kod sumnje na rinolikvoreju, koji može pokazati jasan defekt ili dehiscenciju kosti lubanjske osnovice te eventualni pneumocefalus. Treba naglasiti da je MSCT ipak manje osjetljiva pretraga od analize likvora i endoskopije nosa po aplikaciji fluoresceina. Otorinolaringološkim pregledom i fiberskopijom nosa inspicira se operativno polje, učini eventualna toaleta nosa te se bolesnika postavi u prignuti položaj glave uz istovremeni Valsalvin manevar. Ovakvim pregledom ponekad se može jasno utvrditi mjesto likvorske fistule, što indicira kirurško zatvaranje. U slučaju da se fiberskopijom ne nađe evidentna likvoreja ili je nejasna točna lokalizacija likvorske fistule, indicirana je lumbalna punkcija i aplikacija 0,1 ml 5-postotnog fluoresceina po 10 kg tjelesne mase pomiješanog s likvorom, ukupnog volumena od 10 ml, koji se potom aplicira intratekalno



SLIKA 6. ENDOSKOPSKI PRIKAZ NAZOSEPTALNOG REŽNJA POSTAVLJENOG U SFENOIDNI SINUS I PTERIGOPALATINALNU JAMU, FIKSIRAN OKSIDIRANOM RESORPTIVNOM CELULOZOM

FIGURE 6. NASEPTAL FLAP COVERING THE SPHENOID SINUS AND PTERYGOPALATINE FOSSA, FIXED WITH OXIDIZED CELLULOSE

polagano kroz 10 minuta, nakon čega se bolesnik postavlja u potrbušni položaj s nešto podignutim donjim dijelom tijela. Otprilike sat vremena nakon aplikacije fluoresceina ponovi se fiberendoskopski pregled i eventualna likvoreja se jasno prikaže kao otjecanje zelenkasto obojene tekućine (slika 5).<sup>12</sup>

Na ovaj način najjasnije se prikazuje mjesto likvorske fistule koja se potom imedijatno kirurški zbrinjava u općoj anesteziji, najčešće vlastitim tkivom bolesnika (masno tkivo i *fascia lata* ili fascija temporalnog mišića, nazoseptalni režanj) u kombinaciji s umjetnim rekonstruktivnim materijalima (oksidirana resorptivna celuloza, fibrinsko ljepilo, želatina) (slika 6).

## Rezultati

Medijan dobi ispitanika bio je 53 godine (raspon 16–85 godina). Žene (61) su činile 37,2%, a muškarci (103) 62,8% ispitanika. Distribucija prema patohistološkim dijagnozama bila je 122 (74,39%) adenoma hipofize, 9 (5,49%) kraniofaringeoma, 9 (5,49%) meningeoma, 4 (2,44%) kordoma i 20 (12,2%) ostalih dijagnoza (Rathkeove ciste, zloćudni tumori, epidermoidne ciste). Od ukupno 164 pacijenta, njih 97 (59,15%) nije imalo intraoperativnu likvoreju, a 67 (40,85%) pacijenata je imalo prepoznatu intraoperativnu likvoreju, 26 (15,85%) stupanj I, 12 (7,32%) stupanj II i 29 (17,68%) stupanj III.

## Postoperativna likvoreja

Postoperativna likvoreja se javila u 4 (2,4% od sveukupnog broja pacijenata, njih 164), odnosno u 4 (5,9%) od 67 pacijenata s intraoperacijskim likvore-

jama, stupnjevi I–III. Ukoliko razmatramo podjelu prema dijagnozama i skupinama, distribucija je iznositeljica: 1 (3,85%) od 26 pacijenata sa stupnjem defekta dure I i dijagnozom adenoma hipofize, 1 (8,3%) od 12 pacijenata sa stupnjem defekta II i dijagnozom kraniofaringeoma, 2 (6,8%) od 29 pacijenata sa stupnjem III (1 pacijent s dijagnozom makroadenoma hipofize i jedan pacijent s dijagnozom karcinoma etmoida). Dvoje pacijenata iz skupine s defektom dure stupnja III imalo je postoperativni meningitis, koji je nakon provedene antimikrobne terapije završio bez komplikacija.

### Rasprava

Prema dosadašnjoj literaturi, postotak postoperativnih likvoreja nakon endoskopskih endonazalnih zahvata na bazi lubanje varira od 3% do 15,9% za miješanu skupinu tumora, a u skupini kraniofaringeoma čak do 23,4%. Incidencija postoperativnog meningitisa direktno je povezana s postoperativnom likvorejom, a objavljeni podaci za stope meningitisa variraju od 0,7% do 10%. Prema Cogner i sur., kraniofaringeomi nose veći rizik za postoperativnu likvoreju.<sup>10</sup> Strukturirani podaci za pacijente operirane u našoj ustanovi prije 2018. godine nisu dostupni, odnosno ne uzimaju u obzir neke parametre koje smo sada primjenjivali (npr. stupanj likvoreje s obzirom na defekt dure/dijafragme). Sveukupna stopa postoperativne likvoreje u razdoblju od 2014. do 2018. godine iznosila je 12,4%, odnosno 26 pacijenata od sveukupno 214 operiranih. U navedenom razdoblju prosječan broj postoperativnih likvoreja kreće se između 6% i 8% slučajeva godišnje, ali moramo spomenuti činjenicu da smo u istom razdoblju imali veći udio slučajeva s većim stupnjevima defekata dijafragme/dure, što proizlazi iz većeg broja složenijih slučajeva makroadenoma hipofize, kraniofaringeoma i meningeoma. Najveći broj postoperativnih likvoreja odnosio se upravo na kraniofaringeome te na slučajeve kod kojih su bili prisutni veći defekti dijafragme/dure. Prve nazoseptalne reznjeve u Hrvatskoj koristili su Jurlina i Poje u KBC-u Zagreb, za potrebe pokrivanja defekta dure nakon zahvata na bazi lubanje početkom 2010-ih godina. Prvi nazoseptalni režanj izveden od prvih dvaju autora ovoga članka učinjen je početkom 2015. godine. Rutinsku primjenu nazoseptalnog reznja počinjemo koristiti od 2016. godine. Do tada su se u našoj ustanovi za endoskopske rekonstrukcije defekata baze lubanje koristili slobodni sluznički reznjevi (sluznica srednje nosne školjke, septum), masno tkivo, mišić, fascija, hrskavica nosnog septuma te umjetni materijali i/ili kombinacija tih materijala. Navedene tehnike su bile dovoljne za rekonstrukciju manjih defekata dure i dijafragme, međutim za veće defekte pokazale su se insuficijentnima. Za veće defekte dure stupnja II i III nužna je rekonstrukcija u više slojeva te vaskularizirani režanj kao završni

sloj. Nazoseptalni režanj je baziran na ograncima sfenopalatinalne arterije i može pokriti većinu defekata srednje i prednje baze, a ukoliko postoji potreba režanj se može prošireno odignuti i sa dna nosnog kavuma ispod donje nosne školjke.<sup>13</sup> Opisane komplikacije nakon korištenja reznja jesu produženo stvaranje krusti u nosu, septalne perforacije, nekroze septalne hrskavice i sedlast nos.<sup>14</sup> Gornji rez prilikom odizanja reznja mora se izvesti oko 1 cm ispod baze lubanje kako bi se smanjio rizik za oštećenje olfaktorne regije. Iako nazoseptalni režanj nosi određene morbiditete na donorskom mjestu, njegova je primjena i važnost u pokrivanju defekata baze lubanje neizmjenjiva. Prema autorima Snyderman i sur. postoji duga krivulja učenja (*learning curve*) za stjecanje endokirurških vještina koje bi značajno smanjile moguće kirurške komplikacije.<sup>15</sup> Nažalost, ne postoji prečac za stjecanje iskustva, izuzev napornog rada i uloženo vrijeme, a nerijetko i materijalnih sredstava, kako bi se stekao potreban broj slučajeva. Isti autori navode i poseban program edukacije za endoskopsku kirurgiju baze lubanje, koji se dijeli na nekoliko razina, od I do V.<sup>16</sup> Prelazak s niže razine na višu moguć je tek nakon što se savlada u potpunosti jedna razina. Na našoj klinici je razvijen animalni model, koji početnicima može olakšati svladavanje osnovnih manualnih endokirurških vještina.<sup>17</sup> Ako nazoseptalni režanj nije dostupan (prethodne operacije septuma ili sfenoidnog sinusa, tumori), za rekonstrukciju defekata dolaze u obzir i drugi lokalni vaskularizirani reznjevi, primjerice režanj donje nosne školjke, baziran na ograncima stražnje lateralne nosne arterije koja je ogranak sfenopalatinalne arterije. Režanj se može koristiti za manje defekte klivusa i sele, a ukoliko je nedovoljan, može se s kontralateralne strane uzeti režanj srednje nosne školjke ili donje nosne školjke. Kontraindikacije za uzimanje ovog reznja su tumorska invazija, prethodni kirurški zahvati na donjoj nosnoj školjci i veličina defekta – ukoliko je veća od površine samog reznja.<sup>18,19</sup> Režanj srednje nosne školjke može biti slobodni sluznički režanj ili vaskularizirani režanj. Režanj je vaskulariziran od ogranaka stražnje lateralne nosne arterije koja je ogranak sfenopalatinalne arterije, a može pokriti manje defekte prednje baze lubanje, planuma sfenoidale i sele. Odizanje vaskulariziranog reznja može biti tehnički zahtjevno, posebno kod slučajeva nestabilne srednje školjke, bulozne srednje nosne školjke ili prethodnih zahvata na srednjoj školjci, te se ne preporučuje korištenje ovog reznja u navedenim situacijama. Regionalni reznjevi se koriste kada lokalni reznjevi nisu dostupni. Perikranijski režanj je baziran na ograncima supratrohlearne i supraorbitalne arterije, a može se koristiti unilateralno ili bilateralno, ovisno o veličini defekta. Režanj se provlači kroz otvor u području glabele i potom se provlači u nosnu šupljinu te se polaže na defekt baze lubanje. Kontraindikacije za dizanje ovog reznja su prethodne



kraniotomije, zahvaćenost tumora ili nemogućnost provlačenja režnja kroz tunel u području glabele. Režanj temporoparijetalne fascije je robustan režanj, baziran na površinskoj sljepoočnoj arteriji (*a. temporalis superficialis*), a budući da je tehnički zahtjevan za odizanje, koristi se u slučajevima kada postoje kontraindikacije za odizanje perikranijskog režnja.<sup>19</sup> Ukoliko niti regionalni režnjevi nisu dostupni, koriste se slobodni mikrovaskularni režnjevi s udaljenih mjesta (podlaktični režanj, anterolateralni natkoljenični režanj). Kako regionalni režnjevi u odnosu na lokalne režnjeve nose veći morbiditet, svakako se prvenstvo u rekonstrukciji daje lokalnim režnjevima ukoliko ne postoje kontraindikacije za njihovo odizanje, a isto načelo vrijedi i za režnjeve s udaljenijih mjesta u odnosu na regionalne. U literaturi ne postoji jedinstveni konsenzus primjene vanjske lumbalne drenaže za potrebe smanjenja rizika postoperativne likvoreje.<sup>20</sup> Prema našim iskustvima, korištenje vanjske lumbalne drenaže indicirano je u slučajevima 3. stupnja likvoreje.

### Zaključak

Pokazali smo da se pažljivim pristupom i planiranjem rekonstrukcija defekata baze lubanje stopa likvoreja smanjuje. Rezultati naše studije na 164 pacijenta sa stupnjem postoperativne likvoreje od 2,4% u komparaciji sa svjetskom literaturom pokazuju da po stopama postoperativnih likvoreja pratimo svjetske standarde. U cilju smanjenja postoperativnih komplikacija, mišljenja smo da se endoskopska endonazalna kirurgija treba obavljati u centrima koji imaju adekvatnu opremu za tu svrhu: neuronavigaciju, intranasalnu Doppler-sondu, kavitacijski ultrazvučni aspirator za endoskopsku primjenu, svrdla za endonazalnu primjenu te endoskopski stup visoke rezolucije s prikazom na dva monitora. Minimalan godišnji broj zahvata kirurškog tima ne bi smio biti manji od 50 slučajeva, a kontinuirana edukacija članova tima te vođenje detaljne evidencije o tijeku i ishodima liječenja neizostavan su uvjet uspješnosti ovoga kirurškog pristupa.

### LITERATURA

- Jankowski R, Auque J, Simon C, Marchai JC, Hepner H, Wayoff M. Endoscopic Pituitary Tumor Surgery. *Laryngoscope*. 1992;102(2):198–202.
- Jho HD, Alfieri A. Endoscopic Endonasal Pituitary Surgery: Evolution of Surgical Technique and Equipment in 150 Operations. *Minim Inv Neurosurg*. 2001;44(1):1–12.
- Cappabianca P, Cavallo LM, Colao A, Del Basso De Caro M, Esposito F, Cirillo S i sur. Endoscopic endonasal transsphenoidal approach: outcome analysis of 100 consecutive procedures. *Minim Inv Neurosurg*. 2002;45(4):193–200.
- Eloy JA, Vivero RJ, Hoang K, Civantos FJ, Weed DT, Morcos JJ i sur. Comparison of transnasal endoscopic and open craniofacial resection for malignant tumors of the anterior skull base. *Laryngoscope*. 2009;119(5):834–40.
- Laws ER, Kanter AS, Jane JA Jr, Dumont AS. Extended transsphenoidal approach. *J Neurosurg*. 2005;102(5):825–8.
- Hadad G, Bassagasteguy L, Carrau RL, Mataza JC, Kassam A, Snyderman CH i sur. A novel reconstructive technique after endoscopic expanded endonasal approaches: Vascular pedicle nasoseptal flap. *Laryngoscope*. 2006;116(10):1882–6.
- Melada A, Mladina R, Škoro I. Endoskopska transsphenoidalna hipofizna kirurgija. *Liječ Vjesn*. 2011;133(1–2):31–7.
- Eggers M, Koburger-Janssen T, Eickmann M, Zorn J. In Vitro Bactericidal and Virucidal Efficacy of Povidone-Iodine Gargle/Mouthwash Against Respiratory and Oral Tract Pathogens. *Infect Dis Ther*. 2018;7(2):249–59.
- Caicedo-Granados E, Carrau R, Snyderman CH, Prevedello D, Fernandez-Miranda J, Gardner P i sur. Reverse rotation flap for reconstruction of donor site after vascular pedicled nasoseptal flap in skull base surgery. *Laryngoscope*. 2010;120(8):1550–2.
- Conger A, Zhao F, Wang X, Eisenberg A, Griffiths C, Esposito F i sur. Evolution of the graded repair of CSF leaks and skull base defects in endonasal endoscopic tumor surgery: Trends in repair failure and meningitis rates in 509 patients. *J Neurosurg*. 2019;130(3):861–75.
- Warnecke A, Averbeck T, Wurster U, Harmening M, Lenarz T, Stöver T. Diagnostic Relevance of  $\beta$ 2-Transferrin for the Detection of Cerebrospinal Fluid Fistulas. *Arch Otolaryngol Neck Surg*. 2004;130(10):1178.
- Stammberger H, Greistorfer K, Wolf G, Luxenberger W. [Surgical occlusion of cerebrospinal fistulas of the anterior skull base using intrathecal sodium fluorescein]. *Laryngorhinootologie*. 1997;76(10):595–607.
- Peris-Celda M, Pinheiro-Neto CD, Funaki T, Fernandez-Miranda JC, Gardner P, Snyderman C i sur. The extended nasoseptal flap for skull base reconstruction of the clival region: An anatomical and radiological study. *J Neurol Surg B Skull Base*. 2013;74(6):369–85.
- Soudry E, Psaltis AJ, Lee KH, Vaezaifshar R, Nayak JV, Hwang PH. Complications associated with the pedicled nasoseptal flap for skull base reconstruction. *Laryngoscope*. 2015;125(1):80–5.
- Snyderman CH, Carrau RL, Kassam AB, Zanation A, Prevedello D, Gardner P i sur. Endoscopic skull base surgery: Principles of endonasal oncological surgery. *J Surg Oncol*. 2008;97(8):658–64.
- Snyderman C, Kassam A, Carrau R, Mintz A, Gardner P, Prevedello DM. Acquisition of surgical skills for endonasal skull base surgery: a training program. *Laryngoscope*. 2007;117(4):699–705.
- Mladina R, Castelnuovo P, Locatelli D, Đurić Vuković K, Skitarelić N. Training Cerebrospinal Fluid Leak Repair with Nasoseptal Flap on the Lamb's Head. *ORL*. 2013;75(1):32–6.
- Sigler AC, D'Anza B, Lobo BC, Woodard TD, Recinos PF, Sindwani R. Endoscopic Skull Base Reconstruction: An Evolution of Materials and Methods. *Otolaryngol Clin North Am*. 2017;50(3):643–53.
- Chakravarthi S, Gonen L, Monroy-Sosa A, Khalili S, Kassam A. Endoscopic Endonasal Reconstructive Methods to the Anterior Skull Base. *Semin Plast Surg*. 2017;31(4):203–13.
- D'Anza B, Tien D, Stokken JK, Recinos PF, Woodard TR, Sindwani R. Role of lumbar drains in contemporary endonasal skull base surgery: Meta-analysis and systematic review. *Am J Rhinol Allergy*. 2016;30(6):430–5.