

# Poremećaji glasa u djece - iskustvo jednog centra

---

**Kovač Bilić, Lana; Šimić, Ivana; Raguž, Dora; Bilić, Mario**

*Source / Izvornik:* **Liječnički vjesnik, 2021, 143, 375 - 380**

**Journal article, Published version**

**Rad u časopisu, Objavljena verzija rada (izdavačev PDF)**

<https://doi.org/10.26800/LV-143-9-10-4>

*Permanent link / Trajna poveznica:* <https://um.nsk.hr/um:nbn:hr:105:126409>

*Rights / Prava:* [Attribution-NonCommercial-NoDerivatives 4.0 International/Imenovanje-Nekomercijalno-Bez prerada 4.0 međunarodna](#)

*Download date / Datum preuzimanja:* **2025-01-24**



*Repository / Repozitorij:*

[Dr Med - University of Zagreb School of Medicine Digital Repository](#)





# Poremećaji glasa u djece – iskustvo jednog centra

## Voice disorders in children – a single center experience

Lana Kovač Bilić<sup>1</sup>, Ivana Šimić<sup>1</sup>, Dora Raguž<sup>2</sup>, Mario Bilić<sup>1</sup>

<sup>1</sup> Klinika za bolesti uha, nosa i grla i kirurgiju glave i vrata, Medicinski fakultet Sveučilišta u Zagrebu, KBC Zagreb

<sup>2</sup> Medicinski fakultet Sveučilišta u Zagrebu

### Deskriptori

GLASOVNI POREMEĆAJI – dijagnoza, liječenje, patofiziologija; PROMUKLOST – dijagnoza, liječenje, patofiziologija; LARINGOSKOPIJA; STROBOSKOPIJA; GLASNICE – patologija; GLASOVNA TERAPIJA; DJECA

### Descriptors

VOICE DISORDERS – diagnosis, physiopathology, therapy; HOARSENESS – diagnosis, physiopathology, therapy; LARYNGOSCOPY; STROBOSCOPY; VOCAL CORDS – pathology; VOICE TRAINING; CHILD

**SAŽETAK.** *Cilj studije:* Poremećaji glasa u dječjoj su dobi česti i zahtijevaju što raniju dijagnostiku i liječenje. Ako se ne prepoznaju i ne liječe na vrijeme, prelaze u kroničnu promuklost koja može dovesti do poremećaja komunikacije u djece u najosjetljivijem razdoblju školovanja. Pristup takvom bolesniku zahtijeva multidisciplinarni tim koji čine otorinolaringolog, logoped i psiholog. *Metode:* Istraživanje je obuhvatilo 120 bolesnika u razdoblju od siječnja 2018. do siječnja 2020. godine, od toga 80 dječaka i 40 djevojčica u dobi od 4 do 18 godina. Kod svakog bolesnika glasnice su vizualizirane putem fiberoskopije i videostroboskopije, svaki je bolesnik pregledan od strane logopeda i psihologa, a kod gotovo svih bolesnika provedena je logopedska glasovna rehabilitacija. *Rezultati:* Od 120 bolesnika s poremećajima glasa njih 104 je imalo stečeni, funkcionalni poremećaj, dok je 16 bolesnika imalo primarno organsku promjenu na glasnicama, od čega 7 ciste glasnica i 8 juvenilnu papilomatozu larinksa. *Zaključak:* Promuklost u djece je vrlo česta. U dijagnosticiranju i liječenju ove bolesti sudjeluje multidisciplinarni tim: otorinolaringolog, logoped i psiholog. Najveći dio bolesnika ima stečeni, funkcionalni poremećaj glasa i zahtijeva logopedsku glasovnu rehabilitaciju, dok je prema našem iskustvu kirurško liječenje indicirano u 13% bolesnika.

**SUMMARY.** *Background:* Voice disorders in children are frequent and require early diagnosis and treatment. If not diagnosed in time, they can result in chronic hoarseness which can create communication disorders in children during sensitive school period. Multidisciplinary team comprising otolaryngologist, speech therapist and psychologist is necessary for diagnosis and treatment. *Methods:* A total of 120 patients were enrolled in this study between January 2018 and January 2020, 80 male and 40 female from four to 18 years old. Fiberoendoscopy and videostroboscopy were performed in each patient, all were evaluated by speech therapist and psychologist, and almost all of them underwent voice rehabilitation. *Results:* Out of 120 patients with voice disorders 104 had acquired, functional voice disorder, and 16 had primary organic vocal cord lesion, comprising seven vocal cord cysts and nine juvenile laryngeal papillomas. *Conclusion:* Hoarseness in children is frequent. Multidisciplinary team consisting of otolaryngologist, speech therapist, and psychologist is necessary in diagnosis and treatment of this disorder. The majority of patients had acquired, functional voice disorder, and required speech therapist voice rehabilitation. Based on our experience, surgery is indicated in 13% of cases.

Promuklost ili disfonija je čest simptom dječje dobi, povezan je s rinofaringitisom, traje kratkotrajno i u potpunosti prolazi. Ukoliko promuklost traje duže vrijeme, postaje kronična, može dovesti do problema u komunikaciji i zahtijeva dijagnostički pregled i liječenje. Premda je akutna promuklost u dječjoj dobi česta, teško je precizno odrediti njezinu prevalenciju.<sup>1</sup> Budući da vrlo često uz promuklost ne postoje drugi simptomi, roditelji rijetko dovode dijete liječniku i najčešće pregled u već kroničnoj fazi bolesti zahtijevaju učitelji u osnovnoj ili muzičkoj školi. Kronična promuklost je najčešći uzrok poremećaja komunikacije u školskoj dobi; prevalencija kronične promuklosti varira od 6% do 38% i može dovesti do zaostajanja u školi te poremećaja socijalne integracije djeteta i u obitelji i u školi.<sup>2</sup> Kod svakoga promuklog djeteta potrebno je što ranije isključiti papilomatozu grkljana te na vrijeme prepoznati i liječiti funkcionalne laringopatije poput vokalnih čvorića i prenodalnih lezija koje su najčešći uzroci

kronične promuklosti.<sup>3</sup> Grkljan djeteta je kompleksan organ koji osigurava ravnotežu i sinkronizaciju između nespojivih funkcija disanja, gutanja i proizvodnje glasa (fonacije). Specifičnosti dječje dobi najviše su vezane uz anatomske modifikacije zahvaljujući rastu, sazrijevanju i neurološkoj kontroli.<sup>4</sup>

Stvaranje glasa omogućeno je vibracijom slobodnog ruba glasnica pod utjecajem izdisajne (ekspiratorne) struje zraka iz pluća i dušnika zahvaljujući pomičnom Reinkeovom prostoru koji razdvaja sluznicu od vokalnog ligamenta i mišića. Bez razumijevanja procesa stvaranja glasa, osobito uzevši u obzir karakteristike u

### Adresa za dopisivanje:

Prof. dr. sc. Mario Bilić, dr. med., <https://orcid.org/0000-0002-2525-9524>  
Klinika za bolesti uha, nosa i grla i kirurgiju glave i vrata,  
Medicinski fakultet Sveučilišta u Zagrebu, KBC Zagreb, Kišpatićeva 12, 10000 Zagreb,  
e-pošta: [mbilic100@gmail.com](mailto:mbilic100@gmail.com)

Primljeno 10. veljače 2021., prihvaćeno 8. lipnja 2021.

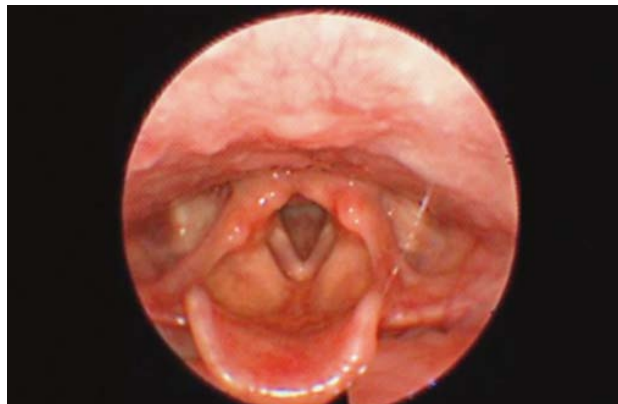
dječjoj dobi, ne možemo proučavati i dijagnosticirati poremećaje glasa koji dovode do promuklosti. Proizvodnja glasa temelji se na vibraciji sluznice slobodnog ruba glasnice tijekom izdisaja zraka iz pluća i stvaranja osnovnoga laringalnog tona na vibratornom dijelu grkljana. Nadalje, proizvodnja glasa ovisi o dinamičkoj ravnoteži između sila koje drže glasnice zatvorenima (tonus i kontrakcija mišića i inercija sluznice) i sile koja teži otvaranju glasnice (izdisajna struja zraka iz pluća). U trenutku kad sila izdisajnog zraka nadvlada sile koje drže glasnice zatvorenima one se lagano rastvore i zrak prostruji kroz glasnice prema višim rezonantnim prostorima. Prolaskom tog zraka zatitra slobodni rub glasnice i proizvede se glas koji se oblikuje u rezonantnim prostorima, a sila koja je nadvladala silu zatvaranja glasnice sada se smanjuje i glasnice se pod djelovanjem sada jače sile zatvaranja ponovno zatvaraju. Budući da je prostor kroz koji zrak prolazi na nivou glasnice, gdje se stvara glas, uži od dijela u koji zrak ulazi iznad samih glasnica, brzina strujanja se pojačava kroz uži prostor, što prema Bernoullijevom fenomenu dovodi do negativnog tlaka ispod donjeg ruba glasnice i još jačeg i bržeg sljublivanja glasnice prilikom njihovog zatvaranja nakon prolaska zračne struje. To je izuzetno važno jer se kod krivog načina proizvodnje glasa prilikom prevelike napetosti u mišićima, vikanja ili sličnih zloupotreba glasa brzina strujanja zraka pojačava, a tako i povećani negativni tlak dovodi do bržeg i intenzivnijeg sljublivanja glasnice, čak i „udarca“ jedne glasnice u drugu, što uzrokuje početna oštećenja na samoj sluznici glasnice. Kod djece je Reinkeov prostor s vibratornom sluznicom znatno pokretniji nego kod odraslih i tako su glasnice puno osjetljivije na oštećenja.<sup>5</sup> Sve poremećaje glasa u dječjoj dobi dijelimo u dvije velike skupine: funkcionalni poremećaji glasa, koji su daleko najčešći, i organski poremećaji glasa, znatno rjeđi.<sup>6</sup>

U ovom preglednom radu prikazat ćemo iskustva multidisciplinarnog tima jednog centra u pristupu djetetu s poremećajem glasa, dijagnosticiranju poremećaja i njegovom sveobuhvatnom liječenju.

### Metode

Retrospektivno su analizirani podaci 120 djece liječene u Klinici za bolesti uha, nosa i grla i kirurgiju glave i vrata KBC-a Zagreb u razdoblju od siječnja 2018. do siječnja 2020. godine. U razdoblju od siječnja 2018. do siječnja 2020. godine na Klinici za bolesti uha, nosa i grla i kirurgiju glave i vrata pregledano je 120 djece s poremećajima glasa. Isključni kriteriji su obuhvaćali stanja poput rascjepa nepca, drugih poremećaja govora ili poremećaje glasa i govora u sklopu sindroma. Svaki bolesnik uključen je u multidisciplinarnu obradu. Multidisciplinarni tim su činili specijalist otorinolaringolog i/ili subspecijalist fonijatar, logo-

ped i psiholog. Najvažnija dijagnostička metoda pregleda bila je fleksibilna fiberendoskopija koja je u dječjoj dobi „zlatni standard“ budući da uz vizualizaciju glasnice identificiramo i važne rezonantne prostore kao što su nosne šupljine, nosno ždrijelo i slično.<sup>7</sup> Pregled glasnice u općoj anesteziji preporučivao se rijetko i to kod male djece radi nesuradljivosti i nemogućnosti izvođenja klasične fiberendoskopije (slika 1).



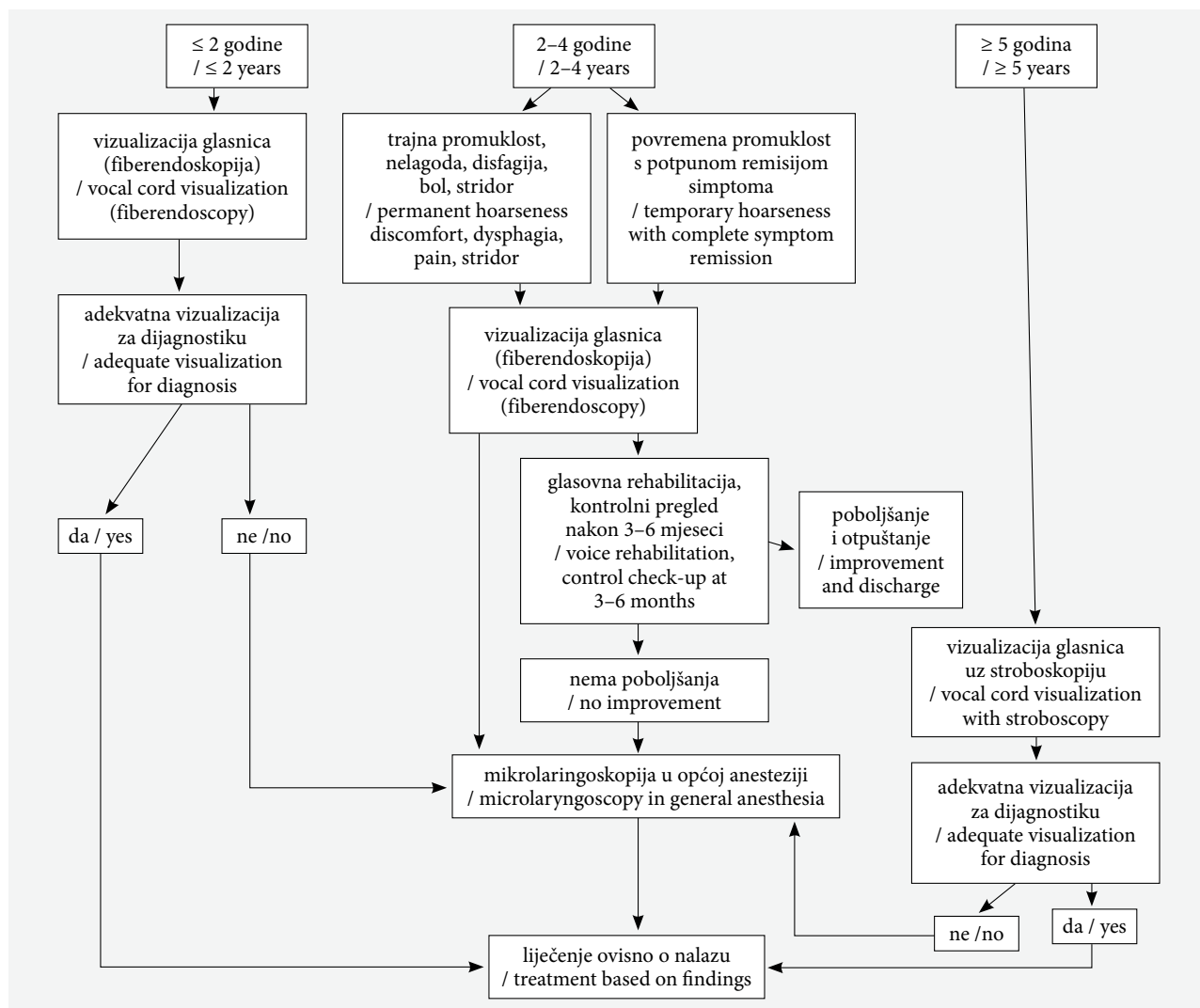
SLIKA 1. ENDOSKOPSKI PRIKAZ NORMALNOG GRKLJANA U DJEČAKA STAROG 4 GODINE

FIGURE 1. ENDOSCOPIC VIEW OF A NORMAL VOCAL FOLD IN A 4-YEAR-OLD BOY

Videostroboskopija kao pretraga bila nam je značajna jer pokazuje frekvenciju vibracija glasnice tijekom proizvodnje glasa te nam daje usporenu sliku vibracija, gdje možemo dobro opservirati amplitudu i simetriju vibracije i fazu priljublivanja glasnice tijekom proizvodnje glasa. Vrlo nam je korisna kod funkcionalnih poremećaja glasa, ali zbog nešto duljeg trajanja same pretrage moguće ju je izvesti samo kod starije djece.<sup>8-9</sup>

Svako dijete je nakon otorinolaringološkog pregleda upućeno na pregled logopedu, koji je uz detaljnu anamnezu samog djeteta i heteroanamnezu obitelji učinio i subjektivnu i objektivnu procjenu glasa. Subjektivnom procjenom procjenjivao se glasovni status, način i vrijeme fonacije, način respiracije te djetetovo disanje za vrijeme produkcije govora. Za glasovnu procjenu koristili su se i manualni testovi. Za objektivnu procjenu radila se akustička analiza glasa, zadržane fonacije samoglasnika /a/ pomoću programa PRAAT i *lingWaves 3 system* kojim su se izračunavali parametri fundamentalne frekvencije (FO), *jitter* (JITT) i *shimmer* (SHIM).<sup>10-14</sup>

Psihološka procjena temeljila se na opservaciji i evaluaciji ponašanja djeteta tijekom upotrebe vlastitog glasa.<sup>15</sup> U našoj kliničkoj praksi koristimo vlastiti postupnik za laringoskopiju koji smo modificirali prema algoritmu Connellyja i sur. iz 2009. godine.<sup>16</sup> Osnovna razlika je u dobnim skupinama te je u našoj praksi prva skupina bolesnika u dobi do 2 godine, druga u dobi od 2 do 4 godine te treća iznad 5 godina. Naše je



SLIKA 2. ALGORITAM ZA LARINGOSKOPIJU KOD DJEČJE PROMUKLOSTI MODIFICIRAN PREMA:

CONNELLY A, CLEMENT WA, KUBBA H. MANAGEMENT OF DYSPHONIA IN CHILDREN. J LARYNGOL OTOL 2009;123(6):642–7.<sup>16</sup>

FIGURE 2. A MODIFIED ALGORITHM FOR LARYNGOSCOPY IN CHILDREN WITH VOICE DISORDERS BASED ON

CONNELLY A, CLEMENT WA, KUBBA H. MANAGEMENT OF DYSPHONIA IN CHILDREN. J LARYNGOL OTOL 2009;123(6):642–7.<sup>16</sup>

mišljenje, temeljeno i na rezultatima brojnih studija, da se stroboskopija zbog svoje važnosti u dijagnostici može i mora učiniti već kod djeteta u dobi od 5 godina bez značajnijih poteškoća. Isto tako, s obzirom na značajniji napredak tehnike, uključivši kvalitetu i veličinu fiberskopa, u skupini između druge i četvrte godine potrebno je, bez obzira na trajnost ili povremenost simptoma, vizualizirati glasnice tijekom postavljanja inicijalne dijagnoze (slika 2).

### Rezultati

Studija je obuhvaćala 80 dječaka i 40 djevojčica u dobi od 4 do 18 godina. Od 120 bolesnika njih 104 je imalo inicijalno funkcionalne poremećaje glasa sa stvaranjem organskih promjena na glasicama ili bez njih. Svega 16 bolesnika kod prvog pregleda imalo je

organske promjene na glasicama nevezane uz funkcionalne poremećaje, od toga je 7 bolesnika imalo različite ciste glasnica, a 9 bolesnika juvenilnu laringealnu papilomatozu (tablica 1). Prikazali smo i ukupan broj bolesnika koji je podvrgnut glasovnoj terapiji i mikrokirurškom liječenju (tablica 2).

### Rasprava

U dječjoj dobi funkcionalni poremećaji glasa su najčešći i čine 50–75 slučajeva na 100 djece koja imaju kroničnu promuklost.<sup>17</sup> Uzrokovani su zlouporabom glasa, najčešće vikanjem, i to znatno češće kod dječaka. Da bi se povećao intenzitet glasa u normalnim uvjetima potrebno je povećavanje amplitude dijafragmalnih pokreta, odnosno mobilizira se veći volumen izdisajne struje zraka abdominalnim disanjem i šire-

TABLICA 1. BROJ DJECE U STUDIJI RASPODIJELJEN PREMA FUNKCIONALNIM I NEFUNKCIONALNIM POREMEĆAJIMA GLASA U DOBI OD 4 DO 18 GODINA

TABLE 1. TOTAL NUMBER OF CHILDREN IN THE STUDY AGED 4 TO 18 YEARS DIVIDED INTO FUNCTIONAL AND NON FUNCTIONAL VOICE DISORDERS

	Broj bolesnika / Number of patients	Funkcionalni stečeni poremećaji glasa (nodularne lezije) / Functional acquired voice disorders (nodal lesions)	Organski stečeni poremećaji glasa (polip i papilomi) / Organic acquired voice disorders (polyp and papilloma)	Kongenitalni poremećaji glasa (epidermoidna cista, otvorena cista i sluznički most) / Congenital voice disorders (epidermoid cyst, open cyst, mucosal bridge)
Dječaci / Boys	80	72	5	3
Djevojčice / Girls	40	32	4	4
Ukupan broj djece / Total number of children	120	104	9	7

TABLICA 2. UKUPAN BROJ DJECE U STUDIJI PODVRGNUT GLASOVNOJ TERAPIJI I MIKROKURURGIJI GLASNICA

TABLE 2. TOTAL NUMBER OF CHILDREN IN THE STUDY WHO UNDERWENT VOICE REHABILITATION AND VOCAL CORD MICROSURGERY

		Glasovna rehabilitacija / Voice rehabilitation	Mikrokirurgija (broj) / Microsurgery (number)	Mikrokirurgija (postotak) / Microsurgery (percentage)
Ukupan broj djece / Total number of children	120	113	16	13

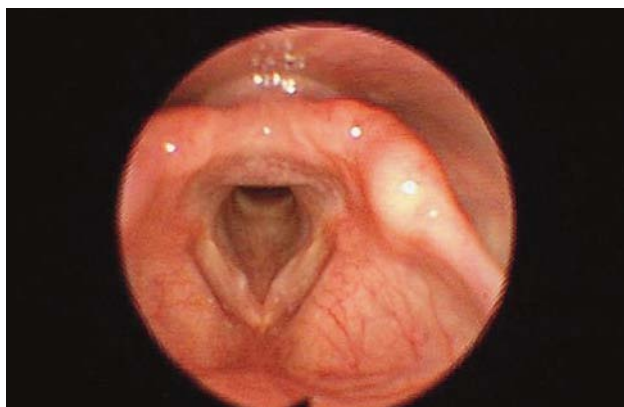
njem abdominalno-dijafragmalnih struktura, kao primjerice kod školovanih pjevača.<sup>18</sup> Međutim, ukoliko se pojačani intenzitet glasa pokušava ostvariti pojačavanjem napetosti glasovnog aparata tijekom proizvodnje glasa (što je katkad neophodno i normalno, npr. u slučaju naglog vikanja tijekom opasnosti, kod akutnih i kratkotrajnih upalnih promjena na glasnicama) i krivim torakalnim disanjem, smanjena je kontrola izdisaja, dolazi do bržeg strujanja zraka kroz glasnice prema prostorima iznad glasnica, te posljedično, prema Bernoullijevom fenomenu, i do negativnog tlaka i forsiranog, naglog zatvaranja glasnica. Upravo takvi pokreti dovode do promjena na glasnicama koje se najčešće stvaraju na prednjim trećinama glasnica, budući da su tijekom sudaranja ti dijelovi prvi u kontaktu.<sup>17</sup> Na glasnicama se u početku vidi samo sekret, malo kasnije upalne promjene, najčešće u vidu manjih otečenih, okruglastih tvorbi, a ukoliko ovaj način proizvodnje glasa kod djece traje dugo i dijete se ne kontrolira tijekom vikanja, stvaraju se pravi formirani, fibrozni, tvrdi vokalni čvorići.<sup>19</sup>

Jedan od razloga zbog kojih dijete započinje krivi način proizvodnje glasa jest upala. Zbog učestalih rinfaringitisa, alergija, kašlja ili bolesti okolnih struktura poput angina glasnice su otečene, osjetljive i dijete zbog promuklosti i nesvjesne težnje da proizvede normalan glas zauzme krivi način proizvodnje glasa i tijekom vremena, čak i kada upala prođe, zaostaje kronična promuklost. Drugi uzrok je sam psihološki profil djeteta. Najčešće se radi o dječacima koji su autoritativni, puni života i vikanjem skreću pažnju na sebe ili pak o djeci koja su izrazito temperamentna, nervozna, razdražljiva.<sup>14</sup> Ne smije se zaboraviti da probleme s promuklošću mogu imati i djeca koja slabije čuju pa

tako ne čuju svoj glas, djeca koja oponašaju promuklost roditelja ili bliske osobe iz okruženja, ali i djeca koja imaju artikulatorne smetnje u vidu rascjepa nepca pa im uz to i boja glasa može biti drugačija. Navedeni poremećaji nisu obuhvaćeni ovom studijom.

U najčešće funkcionalne poremećaje glasnica spadaju edemi glasnica ili tzv. *prenodalne lezije i vokalni čvorići*.<sup>20</sup> (slika 3)

Promuklost je trajna, ali može varirati u intenzitetu tijekom dana. Same promjene, pogotovo kod dječaka, mogu nestati spontano bez ikakvog liječenja i to najčešće tijekom puberteta, kada dolazi do značajnih i anatomskih i fizioloških promjena u proizvodnji glasa. Ukoliko je uzrok promuklosti upalni ili postoji naglušnost, rascjep nepca ili slično, potrebno je liječenje od strane pedijatra, otorinolaringologa, maksilofacijalnog kirurga i liječnika obiteljske medicine.<sup>21</sup> Ukoliko se promuklost kod djeteta pogoršava, značajno mu smeta u svakodnevnom životu i ne nestaje nakon puberteta, potrebno je kontinuirano logopedsko liječenje kojim se ispravljaju poremećeni vokalni mehanizmi, posebno u vidu smanjenja zlouporabe glasa i ispravljanja napetosti i pojačanog napora tijekom proizvodnje glasa.<sup>22</sup> Apsolutno se i kod djece koja objektivno ne primjećuju problem zbog svoje promuklosti preporučuje savjetovanje i eventualno glasovna rehabilitacija kod logopeda, jer dijete koje je zauzelo krivi način proizvodnje glasa može imati značajne probleme tek u odrasloj dobi.<sup>19</sup> Svi naši bolesnici bili su uključeni u individualnu logopedsku glasovnu rehabilitaciju u trajanju od 3–6 mjeseci, jedanput tjedno u trajanju od 45 minuta. Glavni ciljevi glasovne rehabilitacije bili su: smanjiti vokalnu ataku uspostavljajući blagi početak



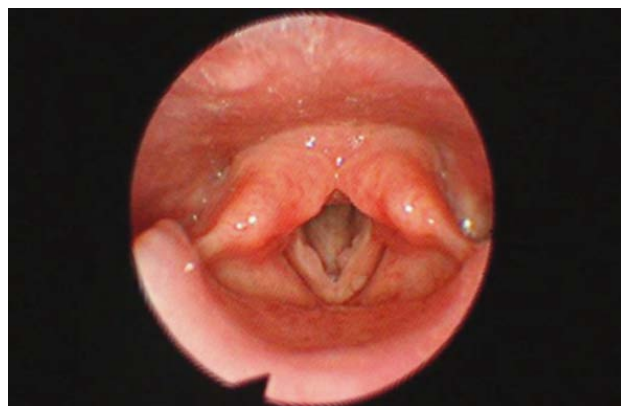SLIKA 3. ENDOSKOPSKI PRIKAZ PRE-NODALNE LEZIJE OBIJU GLASNICA KOD DJEČAKA OD 5 GODINA

FIGURE 3. ENDOSCOPIC FINDING OF PRE-NODAL VOCAL CORD LESION IN A 5-YEAR-OLD BOY

fonacije, ublažiti i/ili razgraditi hiperkineziju, uspostaviti pravilan registar i intenzitet glasa (autokontrola), maksimalno produžiti i iskoristiti ekspirijsku struju za fonaciju.<sup>9</sup> Kirurško liječenje kod ovakve djece iznimno je rijetko. Najčešće se smatra da je dijete do 8 godina, ukoliko nema značajni problem vezan uz svoju promuklost, potrebno pratiti i pregledavati jednom godišnje te savjetovati roditelje ili učitelje da kontroliraju zlouporabu glasa, osobito u školi i sportskim dvoranama, a motiviranu djecu, svjesnu svoje promuklosti, stariju od 8 godina uputiti na logopedsku procjenu i liječenje.<sup>16,22</sup> Organski poremećaji glasa u dječjoj dobi su rijetki i obuhvaćaju 6 do 10 slučajeva na 100 promukle djece.<sup>23</sup> Najčešće se radi o *prirođenoj epidermoidnoj cisti* glasnica koja uzrokuje jaču promuklost, raste tijekom upale okolnih struktura, ali vrlo rijetko, ako je na samoj glasnici, dovodi do poremećaja disanja.<sup>24–25</sup> Kongenitalne promjene u vidu *žlijebova* na slobodnom rubu glasnica, *lokalizirane atrofije* sluznice i vokalnog mišića, *sluzničkih mostića* duž cijele duljine glasnica i *retencijskih cista* izuzetno su rijetke.<sup>26–27</sup> U našoj seriji od 16 organskih promjena kod djece u razdoblju od 2 godine imali smo 4 epidermoidne ciste, 2 retencijske ciste i 1 sluznički mostić. Ostalih 9 bolesnika bolovalo je od juvenilne papilomatoze larinksa. Sve ove promjene liječili smo kirurškim odstranjenjem uz vrlo važnu i prijeoperacijsku i poslijeoperacijsku logopedsku procjenu i liječenje.<sup>28</sup>

Juvenilna papilomatoza glasnica relativno je rijetka, obuhvaća 1 bolesnika na 100.000 djece godišnje, ali zbog svojega naglog rasta u području maloga dječjeg grkljana može biti fatalna ako se ne otkrije na vrijeme.<sup>29</sup> Upravo zbog toga se i navodi da je kod svake dugotrajnije promuklosti djeteta potrebno isključiti papilomatozu larinksa. Bolest uzrokuje HPV (*Human Papillomavirus*) tipa 6 i 11, koji su još uvijek tipovi virusa s neznatnom malignom alteracijom, što je vrlo

bitno s obzirom na to da se bolest može javiti rano u djetinjstvu i traje cijeli život te bolesnik u prosjeku ima oko 15 kirurških zahvata tijekom života.<sup>4</sup> Bolest je nešto češća kod dječaka nego kod djevojčica i često se manifestira između druge i desete godine života.<sup>30</sup> Djeca se zaraze putem zaraženoga porođajnog kanala majke, ali se bolest ne mora manifestirati odmah po rođenju, već ju mogu aktivirati neki iritativni čimbenici poput kiseline refluksa, intubacije, traheotomije i smanjene imunosti. Na malim dječjim glasnicama stvaraju se grozdaste nakupine koje se za razliku od odraslih vrlo brzo šire prema ostalim strukturama u grkljanu, a mogu se proširiti, iako rijetko, i na dušnik i pluća. Upravo taj brzi rast može uz karakterističnu promuklost dovesti i do otežanog disanja, pa čak, ako se ne prepozna na vrijeme, i do fatalnog ishoda.<sup>31</sup> (slika 4)



SLIKA 4. ENDOSKOPSKI PRIKAZ JUVENILNE PAPILOMATOZE OBIJU GLASNICA KOD DJEVOJČICE STARE 6 GODINA

FIGURE 4. ENDOSCOPIC FINDING OF JUVENILE LARYNGEAL PAPILOMATOSIS OF BOTH VOCAL CORDS IN A 6-YEAR-OLD GIRL

Liječenje je kirurško, najčešće se velike mase odstrane laserom ili mikrodebriderom, a ukoliko se radi o izuzetno teškom i recidivirajućem obliku moguće je i dodatno liječenje intralezijjskim cidofovirom<sup>26–27</sup> s kojim se treba biti izuzetno oprezan jer može biti nefrotoksičan.<sup>31–35</sup>

U našem centru CO<sub>2</sub> laser u laringološkom liječenju koristi se od 1977. godine te slobodno možemo istaknuti bogato iskustvo naših liječnika u ovom području. Mikrodebrider koji se danas sve više koristi posebno nam je značajan jer zbog konfiguracije samog instrumenta može vrlo dobro odstraniti papilome donje ploštine glasnica, što laser zbog svoje jednodimenzionalnosti nije u mogućnosti, a i oštećenje okolne zdrave glasnice upotrebom mikrodebridera je neznatno.

Nažalost, moramo biti svjesni da se ova bolest ponavlja i da je za sada nemoguće njezino potpuno izlječenje te samo dobrim pristupom i redovitim pregledima možemo donekle kontrolirati razdoblja bez bolesti i detektirati ponovne simptome na vrijeme.<sup>36</sup>

## Zaključak

Promuklost u dječjoj dobi nije rijetka patologija i vrlo često zahtijeva liječenje. Dijagnosticiranje bolesti, iako kod male djece otežano, mora biti brzo i precizno, a danas je omogućeno zahvaljujući tehnikama poput fiberendoskopije i videostroboskopije. Iako je potrebno vrijeme i vrlo često kondicioniranje bolesnika, gotovo u pravilu može se postaviti točna dijagnoza. Najčešće je patologija u recentnoj literaturi, ali i prema našem iskustvu, stečena i spada u područje funkcionalnih poremećaja glasa, iako se ne smije zanemariti mogućnost postojanja kongenitalne patologije. Uvijek je potrebno prvenstveno isključiti juvenilnu laringealnu papilomatozu. S obzirom na većinu stečene patologije, u liječenje je potrebno gotovo uvijek uključiti logopeda, a kirurško liječenje potrebno je prema dostupnoj literaturi u manje od 10% slučajeva, odnosno u 13% slučajeva u našoj seriji bolesnika.

## LITERATURA

- Sood S, Street I, Donne A. Hoarseness in children. *Br J Hosp Med (Lond)*. 2017;78(12):678–83.
- Carding PN, Roulstone S, Northstone K; ALSPAC Study Team. The prevalence of childhood dysphonia: a cross-sectional study. *J Voice*. 2006;20(4):623–30.
- Hirschberg J, Dejonckere PH, Hirano M, Mori K, Shultz-Coulton HJ, Vrticka K. Voice disorders in children. *Int J Pediatr Otorhinolaryngol*. 1995;32:S109–S125.
- Denoyelle F, Froelich P, Couloigner V, Nicollas R. *Le Larynx de l'enfant*. 1. izd. Paris: SFORL; 2011.
- Denoyelle F, Couloigner V, Mondain M, Nicollas R. *ORL de l'enfant*. 3. izd. Paris: Lavoisier-Médecine Sciences; 2020.
- Mornet E, Coulombeau B, Fayoux P, Marie JP, Nicollas R, Robert-Rochet D i sur. Assessment of chronic childhood dysphonia. *Eur Ann Otorhinolaryngol Head Neck Dis*. 2014;131(5):309–12.
- Leboulanger N, Celerier C, Thierry B, Garabedian N. How to perform endoscopy in paediatric otorhinolaryngology? *Eur Ann Otorhinolaryngol Head Neck Dis*. 2016;133(4):269–72.
- Mortensen M, Schaberg M, Woo P. Diagnostic Contributions of Videolaryngostroboscopy in the Pediatric Population. *Arch Otolaryngol Head Neck Surg*. 2010;136(1):75–9.
- Hartnick CJ, Zeitels SM. Pediatric video laryngo-stroboscopy. *Int J Pediatr Otorhinolaryngol*. 2005;69(2):215–9.
- Trani M, Ghidini A, Bergamini G, Presutti L. Voice therapy in pediatric functional dysphonia: a prospective study. *Int J Pediatr Otorhinolaryngol*. 2007;71:379–84.
- Heller Murray ES, Segina RK, Woodnorth GH, Stepp CE. Relative Fundamental Frequency in Children With and Without Vocal Fold Nodules. *J Speech Lang Hear Res*. 2020;63(2):361–71.
- Heller Murray ES, Hseu AF, Nuss RC, Woodnorth GH, Stepp CE. Vocal Pitch Discrimination in Children with and without Vocal Fold Nodules *Appl Sci (Basel)*. 2019;9(15):3042.
- Meredith ML, Theis SM, McMurray JS, Zhang Y, Jiang JJ. Describing pediatric dysphonia with nonlinear dynamic parameters. *Int J Pediatr Otorhinolaryngol*. 2008;72(12):1829–36.
- Niedzielska G. Acoustic analysis in the diagnosis of voice disorders in children. *Int J Pediatr Otorhinolaryngol*. 2001;57:189–93.
- Connor NP, Cohen SB, Theis SM, Thibeault SL, Heatley DG, Bless DM. Attitudes of children with dysphonia. *J Voice*. 2008;22(2):197–209.
- Connelly A, Clement WA, Kubba H. Management of dysphonia in children. *J Laryngol Otol*. 2009;123(6):642–7.
- Garcia Martins RH, Hidalgo Ribeiro CB, Zeponi Fernandes de Mello BM, Branco A, Mendes Tavares EL. Dysphonia in children. *J Voice*. 2012;26(5):674.e17–20.
- Possamai V, Hartley B. Voice disorders in children. *Pediatr Clin North Am*. 2013;60(4):879–92.
- McAllister A, Sjölander P. Children's voice and voice disorders. *Semin Speech Lang*. 2013;34(2):71–9.
- Kiliç MA, Okur E, Ildirim I, Güzelsoy S. The prevalence of vocal fold nodules in school age children. *Int J Pediatr Otorhinolaryngol*. 2004;68(4):409–12.
- Mudd P, Noelke C. Vocal fold nodules in children. *Curr Opin Otolaryngol Head Neck Surg*. 2018;26(6):426–30.
- Hooper CR. Treatment of voice disorders in children. *Lang Speech Hear Serv Sch*. 2004;35(4):320–6.
- Birchall MA, Carding P. Vocal nodules management. *Clin Otolaryngol*. 2019;44(4):497–501.
- Bohlender J. Diagnostic and therapeutic pitfalls in benign vocal fold diseases. *GMS Curr Top Otorhinolaryngol Head Neck Surg*. 2013;12:Doc01.
- Dohar JE, Shaffer AD, White KE. Pediatric dysphonia: It's not about the nodules. *Int J Pediatr Otorhinolaryngol*. 2019;125:147–52.
- Zawadzka-Glos L, Frackiewicz M, Brzewski M, Biejat A, Chmielik M. Difficulties in diagnosis of laryngeal cysts in children. *Int J Pediatr Otorhinolaryngol*. 2009;73(12):1729–31.
- Swaïd AI. Congenital saccular cyst of the larynx: a case series. *Int Med Case Rep J*. 2018;11:303–6.
- Hron TA, Kavanagh KR, Murray N. Diagnosis and Treatment of Benign Pediatric Lesions. *Otolaryngol Clin North Am*. 2019;52(4):657–68.
- Fusconi M, Grasso M, Greco A, Gallo A, Campo F, Remacle M i sur. Recurrent respiratory papillomatosis by HPV: review of the literature and update on the use of cidofovir. *Acta Otorhinolaryngol Ital*. 2014;34:375–81.
- Buchinsky FJ, Valentino WL, Ruszkay N, Powell E, Derkay CS, Seedat RY i sur. Age at diagnosis, but not HPV type, is strongly associated with clinical course in recurrent respiratory papillomatosis. *PLoS One*. 2019;14(6):e0216697.
- Donne AJ, Hampson L, Homer JJ, Hampson IN. The role of HPV type in Recurrent Respiratory Papillomatosis. *J Pediatr Otorhinolaryngol*. 2010;74(1):7–14.
- Durvasula VSPB, Richter GT. Intralesional cidofovir as adjuvant for the successful management of aggressive respiratory papillomatosis in an infant. *Int J Pediatr Otorhinolaryngol*. 2013;77(11):1912–5.
- Tran MN, Galt L, Bashirzadeh F. Recurrent respiratory papillomatosis: the role of cidofovir. *Respirol Case Rep*. 2018;6(8):e00371.
- Broekema FI, Dikkers FG. Side-effects of cidofovir in the treatment of recurrent respiratory papillomatosis *Eur Arch Otorhinolaryngol*. 2008;265(8):871–9.
- Hoesli RC, Thatcher AL, Hogikyan ND, Kupfer RA. Evaluation of Safety of Intralesional Cidofovir for Adjuvant Treatment of Recurrent Respiratory Papillomatosis. *JAMA Otolaryngol Head Neck Surg*. 2020;146(3):231–6.
- Ivancic R, Iqbal H, de Silva B, Pan Q, Matka L. Current and future management of recurrent respiratory papillomatosis. *Laryngoscope Investig Otolaryngol*. 2018;3(1):22–34.