

Uloga radioterapije u multimodalnom liječenju raka vrata maternice, tijela maternice i jajnika

Alvir, Mirna

Master's thesis / Diplomski rad

2021

Degree Grantor / Ustanova koja je dodijelila akademski / stručni stupanj: **University of Zagreb, School of Medicine / Sveučilište u Zagrebu, Medicinski fakultet**

Permanent link / Trajna poveznica: <https://um.nsk.hr/um:nbn:hr:105:554878>

Rights / Prava: [In copyright](#) / [Zaštićeno autorskim pravom.](#)

Download date / Datum preuzimanja: **2024-07-31**



Repository / Repozitorij:

[Dr Med - University of Zagreb School of Medicine Digital Repository](#)



SVEUČILIŠTE U ZAGREBU
MEDICINSKI FAKULTET

Mirna Alvir

**Uloga radioterapije u multimodalnom liječenju
raka vrata maternice, tijela maternice i jajnika**

DIPLOMSKI RAD



Zagreb, 2021.

Ovaj diplomski rad izrađen je u Kliničkom bolničkom centru „Sestre milosrdnice“, na Klinici za tumore, Zavodu za onkologiju i radioterapiju, na Katedri za kliničku onkologiju Medicinskog fakulteta Sveučilišta u Zagrebu, pod mentorstvom prof. dr. sc. Lidiје Beketić – Orešković, dr. med. i predan je na ocjenu u akademskoj godini 2020/2021.

POPIS KRATICA

AFP – alfa fetoprotein

AUC – površina ispod krivulje (engl. *Area under the curve*)

BEP – bleomicin, etopozid, cisplatina

BRAF – engl. *v-raf murine sarcoma viral oncogene homolog B1*

BRCA – engl. *Breast cancer gene*

BT - brahiterapija

CA 125- engl. *Cancer antigen 125*

CBCT – CT konusnog snopa (engl. *Cone beam computed tomography*)

CEA – karcinoembionalni antigen

CIN – cervikalna intraepitelna neoplazija

CIS – lat. *Carcinoma in situ*

CRT – kemoradioterapija (engl. *Chemoradiotherapy*)

CT –kompjutorizirana tomografija

CTV – klinički ciljni volumen (engl. *Clinical target volume*)

DNK – deoksiribonukleinska kiselina

DUS – donji uterini segment

EBRT – radioterapija vanjskim snopovima (engl. *External beam radiation therapy*)

ESMO – engl. *European Society for Medical Oncology*

FIGO – fr. *Federation Internationale de Gynecologie et d'Obstetrique*

G - gradus

GLOBOCAN – engl. *Global Cancer Observatory*

GTV – tumorski volumen (engl. *Gross tumor volume*)

HDGO – Hrvatsko društvo za ginekologiju i opstetriciju

HPV – humani papiloma virus

HZJZ – Hrvatski zavod za javno zdravstvo

KRAS – engl. *Kirsten rat sarcoma viral oncogene*

LDH – laktat dehidrogenaza

LVI – limfovaskularna invazija

MI – invazija miometrija (engl. *Myometrial invasion*)

MLC – multilamelarni kolimator (engl. *Multi-leaf collimator*)

MR – magnetska rezonancija

PC – paklitaksel – karboplatina

PCOS – sindrom policističnih jajnika (engl. *Polycystic ovary syndrome*)

PET/CT – pozitronska emisijska tomografija

PTEN – engl. *Phosphatase and tensin homolog*

PTV – ciljni volumen plana (engl. *Planning target volume*)

RT - radioterapija

RTG – rendgen

TAH BSO – totalna abdominalna histerektomija i bilateralna salpingooforektomija

TP53 – protein tumora P53

UZV – ultrazvuk

β -hCG –beta humani korionski gonadotropin

SADRŽAJ

SAŽETAK

SUMMARY

1. UVOD	1
2. RAK VRATA MATERNICE	3
2.1. ANATOMIJA I HISTOLOGIJA	3
2.2. EPIDEMIOLOGIJA	3
2.3. ETIOLOGIJA	4
2.4. KLINIČKA SLIKA I DIJAGNOSTIKA	5
2.5. FIGO KLASIFIKACIJA.....	6
3. RAK TIJELA MATERNICE	9
3.1. ANATOMIJA I HISTOLOGIJA	9
3.2. EPIDEMIOLOGIJA	9
3.3. ETIOLOGIJA	11
3.4. KLINIČKA SLIKA I DIJAGNOSTIKA	12
3.5. FIGO KLASIFIKACIJA.....	13
4. RAK JAJNIKA	14
4.1. ANATOMIJA I HISTOLOGIJA	14
4.2. EPIDEMIOLOGIJA	15
4.3. ETIOLOGIJA	17
4.4. KLINIČKA SLIKA I DIJAGNOSTIKA	18
4.5. FIGO KLASIFIKACIJA.....	19
5. RADIOTERAPIJA	21
5.1. RADIOTERAPIJA VANJSKIM SNOPOVIMA	21
5.2. BRAHITERAPIJA	22
5.3. MODERNE METODE RADIOTERAPIJE	23
5.4. MOGUĆE NUSPOJAVE RADIOTERAPIJE	24
6. LIJEČENJE GINEKOLOŠKIH TUMORA I ULOGA RADIOTERAPIJE	25
6.1. RAK VRATA MATERNICE	25
6.1.1. <i>Mikroinvazivni rak vrata maternice</i>	26
6.1.2. <i>Rani invazivni rak vrata maternice</i>	27
6.1.3. <i>Lokalno uznapredovali rak vrata maternice</i>	28
6.1.4. <i>Metastatski rak vrata maternice</i>	28
6.2. RAK TIJELA MATERNICE	30
6.2.1. <i>Bolest ograničena na maternicu (FIGO I-II)</i>	31
6.2.2. <i>Bolest proširena izvan maternice (FIGO III-IV)</i>	33
6.3. RAK JAJNIKA	35
6.3.1. <i>Eitelni rak jajnika</i>	35

6.3.2. Neepitelni rak jajnika	38
7. ZAKLJUČAK.....	39
8. ZAHVALA.....	40
9. POPIS LITERATURE.....	41
10. ŽIVOTOPIS.....	48

SAŽETAK

Uloga radioterapije u multimodalnom liječenju raka vrata maternice, tijela maternice i jajnika

Mirna Alvir

Ginekološki tumori (rak vrata maternice, tijela maternice i jajnika) spadaju među 10 najčešćih tumorskih sijela u žena, a rak jajnika je i jedan od najsmrtonosnijih tumora u žena. Svaki od ovih tumora ima posebne karakteristike, epidemiološku raspodjelu, dijagnostiku i način liječenja. Uz nastanak ginekoloških tumora veže se niz rizičnih čimbenika koji se također razlikuju za pojedinu vrstu tumora (npr. promiskuitetno spolno ponašanje i infekcija HPV-om kod raka vrata maternice, povećana izloženost djelovanju estrogena kod raka tijela maternice, rana menarha i kasna menopauza te obiteljsko naslijeđe kod raka jajnika). Glavni prognostički čimbenik za sve tri vrste tumora je stadij bolesti, koji određujemo pomoću FIGO klasifikacije. Radioterapija, u kombinaciji s ostalim terapijskim modalitetima ima važnu ulogu u liječenju ginekoloških tumora, posebno raka vrata maternice i raka tijela maternice. Rak vrata maternice u nižim stadijima bolesti liječi se primarno kirurški, a ovisno o stadiju primjenjuje se adjuvantna radioterapija ili konkomitantna kemoradioterapija, dok je u višim stadijima bolesti primarni oblik liječenja radioterapija s kemoterapijom. Primarno liječenje raka tijela maternice je kirurško u svim stadijima bolesti, uz adjuvatno liječenje radioterapijom s ili bez kemoterapije. Osnovu liječenja raka jajnika čini kirurški zahvat s maksimalnom citoredukcijom uz adjuvantno kemoterapijsko liječenje, a radioterapija se rijetko primjenjuje. Unatoč stalnom razvoju novih terapijskih modaliteta, izgledno je da će radioterapija pojedinih vrsta ginekoloških tumora i dalje ostati jedan od glavnih načina liječenja, posebno uz mogućnost primjene novih i modernih radioterapijskih tehnika.

Ključne riječi: ginekološki tumori, rak vrata maternice, rak tijela maternice, rak jajnika, liječenje, radioterapija

SUMMARY

The role of radiotherapy in multimodal treatment of cervical cancer, endometrial cancer and ovarian cancer

Mirna Alvir

Gynecological tumors (cervical cancer, endometrial cancer and ovarian cancer) are among ten most common cancer sites in women, while ovarian cancer is also one of the deadliest cancers in women. Tumors vary in characteristics, epidemiology, diagnostics and treatment. Many factors contribute to the onset of the disease and they are also different for each tumor site (e.g. promiscuity and HPV infection in cervical cancer, prolonged exposure to estrogen in endometrial cancer, early menarche, late menopause and family heritage in ovarian cancer). Stage is the most important prognostic factor for all three types of tumors, determined by FIGO classification. Radiotherapy, combined with other treatment modalities, plays an important role in gynecological tumors treatment, especially in cervical cancer and endometrial cancer treatment. The early stage cervical cancer is treated surgically, where adjuvant radiotherapy and chemotherapy are indicated depending on the stage, while advanced cervical cancer is treated with primary concomitant radio- and chemotherapy. Surgery is method of choice in every stage of endometrial cancer, with postoperative adjuvant radiotherapeutic or chemotherapeutic treatment. Maximal cytoreductive surgery with adjuvant chemotherapy is a standard method in the ovarian cancer treatment, while radiotherapy is rarely used. Despite the ongoing development of new treatment modalities, radiotherapy is likely to stay one of the main treatment modalities, especially with implementation of new and modern radiotherapeutic techniques.

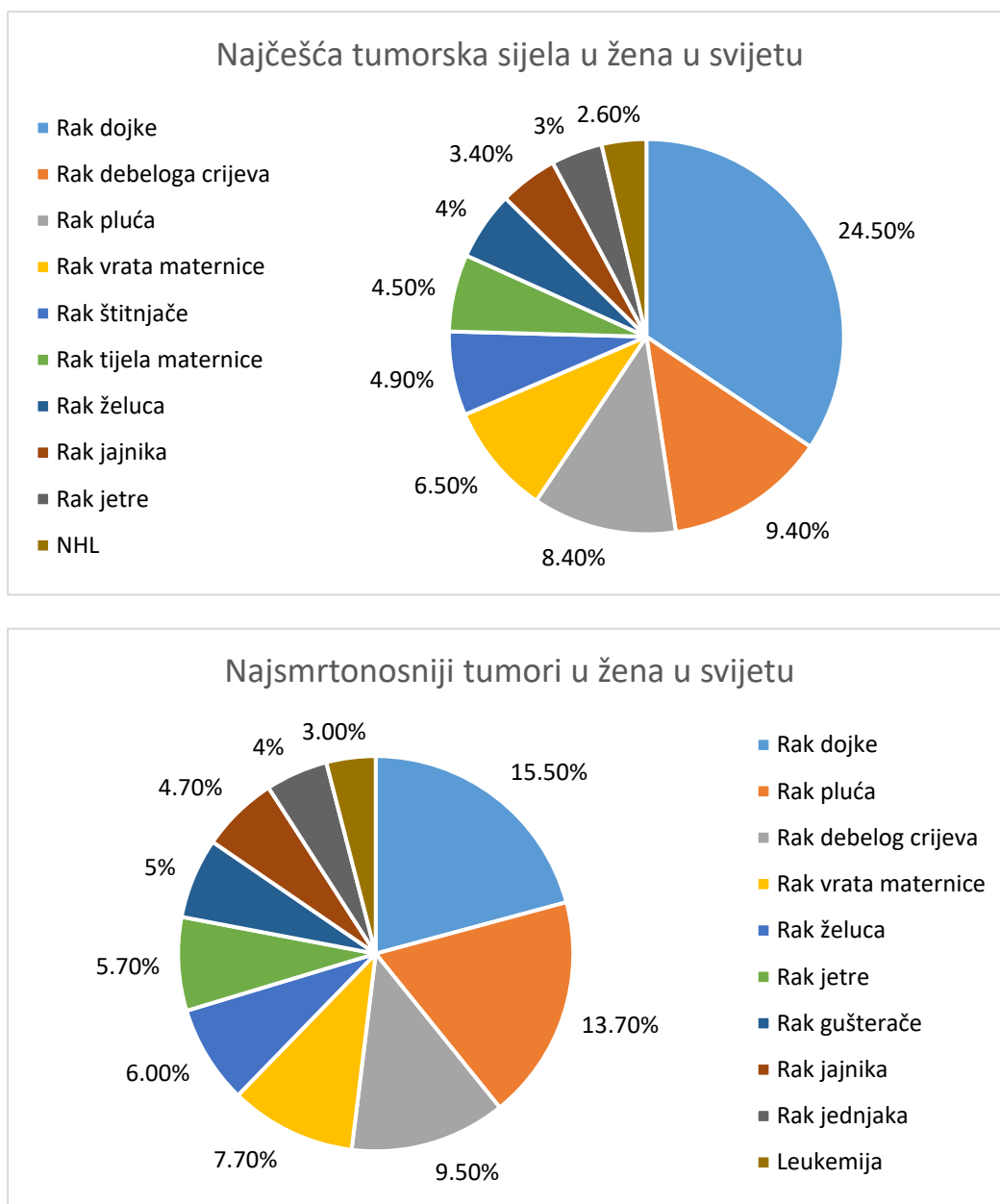
Key words: gynecological tumors, cervical cancer, endometrial cancer, ovarian cancer, treatment, radiotherapy

1. UVOD

Najčešći ginekološki tumori (rak vrata maternice, rak tijela maternice i rak jajnika) i danas predstavljaju veliki zdravstveni problem. Ovi tumori spadaju među 10 najčešćih zloćudnih tumora od kojih žene u svijetu obolijevaju, a rak vrata maternice i rak jajnika nalaze se među najsmrtonosnijim tumorima u ženskoj populaciji (**Slika 1**). Ginekološki tumori pojedinih sijela međusobno se razlikuju u epidemiološkoj raspodjeli, kliničkoj slici, dijagnostici, terapiji i prognozi. Tako je, primjerice, rak vrata maternice češći u mlađih, spolno aktivnih žena, dok se rak tijela maternice češće javlja u starijih žena. Rak vrata maternice etiološki se povezuje s izloženošću HPV infekcijama, dok se rak tijela maternice povezuje s kontinuiranom izloženošću estrogenima, međutim točna etiologija većine ginekoloških tumora je još uvijek nepoznata. Prevencija, koja uključuje cijepljenje protiv visokorizičnih sojeva HPV-a primjenjuje se kod raka vrata maternice, a rana dijagnostika ovog tumora moguća je provedbom probira - PAPA testom i redovitim ginekološkim pregledima. Za rak jajnika nisu dokazani učinkoviti testovi probira. Klinička slika u ranim fazama raka jajnika može biti nespecifična i bolest se često razvija bez simptoma. Stoga treba poznavati moguće rizične čimbenike za nastanak raka jajnika te rizične skupine žena kako bi se pravovremeno i adekvatno provela dijagnostika. Primjer su žene koje imaju povećani rizik od nastanka raka jajnika zbog BRCA mutacija koje nose rizik od nastanka nasljednog raka dojke i jajnika. Kod kliničke sumnje na mogućnost postojanja nasljednog raka, potrebno je provesti genetičko savjetovanje i po potrebi testiranje na BRCA mutacije. U slučaju raka vrata maternice razvijen je i nacionalni program za rano otkrivanje raka koji obuhvaća i ginekološki pregled uz PAPA test za spolno aktivne žene. Rak tijela maternice već u ranim fazama bolesti dovodi do vaginalnog krvarenja, a kako se najčešće radi o ženama u postmenopauzi, svako krvarenje treba detaljno obraditi kako bi se isključio karcinom. Rak tijela maternice najčešće se otkrije u ranim stadijima bolesti te ima najbolju prognozu među ginekološkim tumorima. Unatoč brojnim mogućnostima liječenja ginekoloških tumora, prognoza za bolesnice s uznapredovalim stadijima bolesti izrazito je loša i recidivi bolesti su česti.

Budući da je stadij bolesti najvažniji pokazatelj prognoze ginekoloških tumora, potrebno je nastojati podizati svjesnost žena o neophodnosti redovitih ginekoloških pregleda i mogućnostima prevencije i probira ginekoloških tumora.

Za razumijevanje pojedine terapijske opcije i njene uloge u liječenju ginekoloških tumora, pa tako i primjene radioterapije, potrebno je razumjeti i poznavati anatomiju i histologiju ginekološkog sustava, te karakteristike i osobitosti svakog tumora u vidu kliničke slike i mogućnosti dijagnostike, što ćemo prikazati u ovom radu.



Slika 1. Svjetski podatci za najčešća tumorska sijela i najsmrtonosnije tumore u ženskoj populaciji prema GLOBOCAN-u 2020.

2. RAK VRATA MATERNICE

2.1. Anatomija i histologija

Vrat maternice dio je maternice koji zauzima njenu donju trećinu. Prijelaz prema tijelu koje čini njene gornje dvije trećine predstavlja suženje (lat. *isthmus uteri*). Dijeli se na dva dijela, dio koji se nalazi iznad rodnice (lat. *portio supravaginalis*) i dio u rodnici (lat. *portio vaginalis*.) Na donjem dijelu rodničkog dijela vrata maternice nalazi se ušće (lat. *ostium uteri*) preko kojeg rodnica i maternica komuniciraju. Njegov oblik razlikuje se u nerotkinja i žena koje su rađale – nerotkinje imaju okrugli otvor, a žene koje su rađale poprečno položen otvoren koji je omeđen prednjim i stražnjim usnama (lat. *labium anterius et posterius*). U području vrata maternice nalazi se parametrij koji predstavlja pasivnu stabilizaciju maternice. Boja rodničkog dijela je crvenkasta, sluznica je prekrivena višeslojno pločastim epitelom, a u području ušća prelazi u jednoslojni visokocilindrični epitel. Građa sluznice materničnog vrata odgovara bazalnom sloju (lat. *stratum basale*) u tijelu maternice te se ona ne odbacuje tijekom menstruacije. Od površine sluznice u dubinu spuštaju se cervikalne žlijezde (lat. *glandulae cervicales*) koje stvaraju vrlo gust sekret – Kristellerov čep koji ispunjava kanal, a na njegovu proizvodnju utječe menstrualni ciklus. Mišićni sloj sadrži više vezivnih vlakana u odnosu na tijelo maternice te je on tvrdi i nepokretniji, a perimetrij prekriva stražnju stranu vrata maternice, dok njegov prednji dio seže samo do suženja maternice. Krvna i živčana opskrba zajednička je cijeloj maternici – *a. uterina* iz *a. iliaca internae*, *plexus venosus uterinus* koji se ulijeva u *v. iliaca interna*, inervacija dolazi od uterovaginalnog spleta. Limfne žile vrata maternice odlaze u *nodi lymphoidei iliaci interni et sacrales* (1, 2).

Tijekom razvoja mijenja se odnos veličina tijela i vrata maternice, kao i veličina čitave maternice. U novorođenačkoj dobi, vrat maternice je veći u odnosu na tijelo. Tijekom puberteta dolazi do povećanja maternice, a u menopauzi se ponovno smanjuje (2).

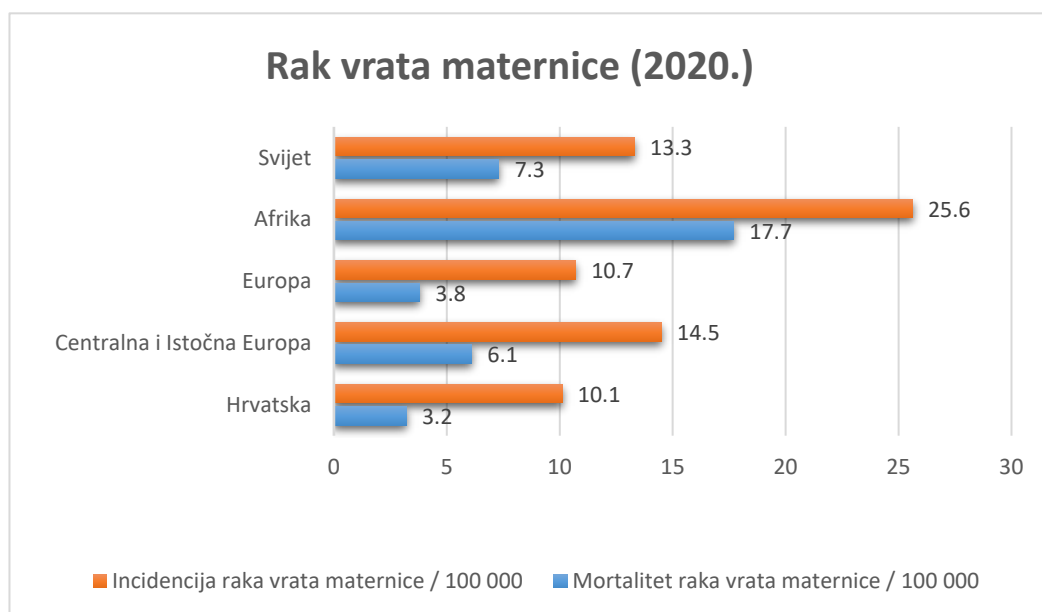
2.2. Epidemiologija

Premda se tijekom posljednjih desetljeća broj oboljelih od raka vrata maternice u razvijenim zemljama svijeta smanjuje, zahvaljujući nacionalnim programima ranog otkrivanja raka i cjepivu, ovaj tumor još uvijek zauzima vrlo visoko četvrto mjesto po učestalosti (6,5%) i smrtnosti (7,7%) diljem svijeta temeljem visoke učestalosti u zemljama u razvoju (3, 4). Prema

podacima GLOBOCAN-a za 2020. godinu procjenjuje se da je u svijetu bilo 604 127 novih slučajeva, u Europi 58 169, a u Hrvatskoj 336 novooboljelih od raka vrata maternice. Incidencija za Hrvatsku prema tim podacima iznosi 10,1 na 100 000 žena godišnje, što pokazuje daljnji pad incidencije raka vrata maternice (5). Prema posljednjim dostupnim podacima Registra za rak Republike Hrvatske iz 2018. godine, incidencija raka vrata maternice bila je 13/100 000, što je ispod prosjeka za svjetsku populaciju (13,3/100 000 žena) (6). Najvišu incidenciju i mortalitet od raka vrata maternice imaju afričke zemlje, a u Europi su to zemlje Centralne i Istočne Europe (**Slika 2**) (5).

Prema GLOBOCAN-u tijekom 2020. godine od raka vrata maternice u Hrvatskoj je umrlo 150 žena (5).

Najveća incidencija je u dobnoj skupini bolesnica od 55-59 godina, a najveći broj novootkrivenih tumora već je bio regionalno proširen, čak 20% (6).



Slika 2. Incidencija i mortalitet od raka vrata maternice u pojedinim dijelovima svijeta za 2020. godinu prema podacima GLOBOCAN-a (5).

2.3. Etiologija

Najčešći invazivni rak vrata maternice je planocelularni karcinom koji čini 85-90% svih karcinoma vrata maternice. Ovaj tumor etiološki se povezuje uz infekciju humanim papiloma

virusom - HPV tipovima visokoga rizika (tipovi 16, 18, 31, 33, 35, 39, 45, 51, 52, 58), a više od 50% svih karcinoma cerviksa u svijetu vezano je uz infekciju HPV tipom 16 (4, 7, 8, 10). Ovaj tumor tijekom razvoja prolazi kroz sve stupnjeve displazije, CIN I-CIN III/CIS. Prosječno vrijeme potrebno za razvoj invazivnog karcinoma iz početne CIN I lezije iznosi oko 7 godina, što ostavlja dovoljno dug period za prepoznavanje ovih lezija i prevenciju njihova prijelaza u više stupnjeve displazije i invaziju strome. Planocelularni karcinom najčešće se javlja u zoni transformacije (prijelaz između pločastog i cilindričnog epitela), a česta je njegova istodobna pojava s planocelularnim karcinomima stidnice i rodnice (7, 8, 10).

Drugi najčešći tip raka vrata maternice je adenokarcinom, koji čini 10-15% svih karcinoma vrata maternice, ali je posljednjih godina njegova incidencija u porastu prvenstveno zbog ranog otkrivanja i prevencije planocelularnih karcinoma. Ovaj tumor nastaje u endocervikalnom kanalu iz žljezdanih stanica, najčešće u zoni transformacije (7, 9). Adenokarcinom vrata maternice najčešće je povezan s HPV infekcijom (HPV tipovima 16, 18 i 45), a u oko 15% slučajeva nije povezan s HPV-om (9).

Ostali zloćudni tumori vrata maternice (adenoskvamozni, adenoidni cistični, nediferencirani, neuroendokrini, maligni melanom, limfoidni i hematopoetski, sekundarni) iznimo su rijetki (8).

Točna etiologija tumora vrata maternice nepoznata je, ali se veže uz spolno ponašanje. Povećani rizik veže se uz rani početak spolnog života i ranu trudnoću (prije 20. godine), veći broj spolnih partnera, promiskuitetno ponašanje obaju partnera, spolno prenosive bolesti, pušenje, ozljede (7, 8, 10).

2.4. Klinička slika i dijagnostika

Simptomi bolesti javljaju se s dubljom invazijom i proširenosti bolesti. Rani oblici raka vrata maternice mogu biti bez specifičnih simptoma, a sukrvavi iscjedak neugodnog mirisa koji nije vezan uz menstruacijski ciklus najčešći je prvi znak bolesti. Povremeno i bezbolno krvarenje, odnosno krvarenje u tragovima (engl. „*spotting*“), najčešće se javlja nakon spolnog odnosa, iako se može pojavljivati i spontano, obično obilnije i češće u uznapredovaloj bolesti. Može se javljati i dispareunija. Daljnjim širenjem bolesti u zdjelicu i pritiskom na zdjeljne živce, javljaju se bolovi u lumbalnom dijelu kralježnice, u zdjelici, kukovima ili natkoljenicama (7, 10).

Širenjem i zahvaćanjem drugih zdjelčnih organa dolazi do dizurije i opstruktivske uropatije s uremijom, hematurije te opstipacije i krvarenja iz završnog debelog crijeva koje obično prati kaheksija. Ovi simptomi karakteristični su za uznapredovalu bolest, i javljaju se u 6-35% bolesnica u III. stadiju bolesti (10). Daljnjim limfogenim širenjem i zahvaćanjem paraaortalnih limfnih čvorova može doći i do limfedema noge (11).

U uznapredovalom stadiju bolesti, tumor može metastazirati hematogeno, najčešće u pluća, mozak, jetru i kosti. Ovisno o zahvaćenosti organa, mogu se pojaviti različiti simptomi - bolovi, kašalj, hemoptiza, poremećaj svijesti (7, 10).

U dijagnostici raka vrata maternice, osim anamneze, od velikog je značaja klinički pregled u koji spadaju ginekološki pregled u spekulima i bimanualni ginekološki pregled, a kojima procjenjujemo veličinu tumora, širenje tumora i zahvaćanje rodnice i perimetrija te eventualno zahvaćanje mokraćnog mjehura i ravnog crijeva (8, 10). Za vrijeme ginekološkog pregleda, obavezno je uzimanje obriska svodova rodnice, vanjskog dijela materničnog vrata te endocervikalnog kanala za citološku obradu po Papanicolaou (10). Recentnija istraživanja, kao i posljednje ESMO smjernice, sve veću prednost daju HPV testu koji ukazuje na prisutnost visokorizičnih HPV DNA, pogotovo u cijepljenih žena koje neće razviti displastične promjene (12, 13). Nakon suspektnog citološkog nalaza ili pozitivnog HPV testa, obavezna je kolposkopija i biopsija te patohistološki pregled konizata ili bioptata koje daju konačnu dijagnozu (8, 10, 14).

Za dodatnu potvrdu proširenosti bolesti, potrebno je napraviti RTG snimku toraksa te intravensku pijelografiju koja se po potrebi može dopuniti i cistoskopijom. Za lokalnu proširenost bolesti, od velike je koristi MR koji ima prednost u vizualiziranju mekih tkiva, dok je za procjenu statusa limfnih čvorova uputno napraviti CT abdomena. Prema smjernicama HDGO-a iz 2013. godine, PET/CT se radi samo u slučaju nejasnih nalaza prethodnih pretraga, premda sve više istraživanja govori u prilog njenoj specifičnosti i osjetljivosti u određivanju kompletne proširenosti bolesti (8, 10, 12, 15).

2.5. FIGO klasifikacija

FIGO klasifikacija je međunarodna klasifikacija ginekoloških tumora, pa tako i raka vrata maternice koja služi za određivanje stadija bolesti. Donedavno je bila utemeljena isključivo na

kliničkoj procjeni proširenosti bolesti, dok je u revidiranom izdanju iz 2018. godine pridodana važnost patohistološkom nalazu te nalazima slikovne dijagnostike (**Tablica 1**) (16). Stadij bolesti ujedno je najvažniji prognostički čimbenik za procjenu preživljenja u oboljelih od raka vrata maternice. Viši stadij, dakle, ukazuje na lošiju prognozu. Drugi nepovoljni čimbenici su veličina tumora, diferenciranost, stanice u limfokapilarnim prostorima (8).

Kako navode Bhatla i suradnici u specijalnom izdanju International Journal of Gynecology and Obstetrics, FIGO Cancer Report 2018, ukoliko je stadij bolesti određen slikovnim metodama ili patološkim nalazom, treba ga naznačiti slovom *r* odnosno *p*. Pritom zahvaćenost limfokapilarnih prostora ne mijenja stadij, a ukoliko postoji dvojba o kojem se stadiju radi, treba se odlučiti za niži stadij (16).

Tablica 1. FIGO klasifikacija raka vrata maternice iz 2018.godine (16).

Stadij	Opis stadija
I	Karcinom je ograničen isključivo na vrat maternice. (Zahvaćanje tijela maternice je zanemarivo.)
IA	Invazivan karcinom vidljiv samo mikroskopski, čija je dubina invazije <5 mm. IA1: <3mm IA2: >3mm, ali manje <5 mm stromalne invazije
IB	Invazivan karcinom s izmjerenom dubinom invazije >5mm, ali je lezija ograničena na vrat maternice. IB1: 5mm – 2cm IB2: 2-4 cm IB3: > 4cm
II	Karcinom se širi izvan maternice, ali ne zahvaća donju trećinu rodnice ni zdjelični zid.
IIA	Invazivni karcinom koji zahvaća gornje 2 trećine rodnice, ali ne i parametrij. IIA1: <4cm IIA2: >4cm
IIB	Invazivni karcinom koji zahvaća i parametrij, ali se ne širi do zdjeličnog zida.
III	Karcinom zahvaća donju trećinu rodnice i/ili širi se do zdjeličnog zida i/ili uzrokuje hidronefrozu i dovodi do disfunkcije bubrega i/ili zahvaća zdjelične i/ili paraaortalne limfne čvorove.
IIIA	Zahvaća donju trećinu rodnice, ali ne i zdjelični zid.
IIIB	Širi se do zdjeličnog zida i uzrokuje hidronefrozu i/ili disfunkciju bubrega.
IIIC	Zahvaća zdjelične i/ili paraaortalne limfne čvorove, bez obzira na veličinu tumora i lokalnu proširenost. (<i>r, p</i>) IIIC1: samo zdjelični limfni čvorovi IIIC2: paraaortalni limfni čvorovi
IV	Karcinom se proširio izvan zdjelice ili je biopsijom dokazana invazija sluznice mokraćnog mjehura ili ravnog crijeva.
IVA	Karcinom se proširio na susjedne zdjelične organe.
IVB	Karcinom je metastazirao u udaljene organe.

3. RAK TIJELA MATERNICE

3.1. Anatomija i histologija

Tijelo maternice čini gornje dvije trećine maternice, kruškolikog organa koji se nalazi između mokraćnog mjehura i ravnog crijeva. Strana prema mokraćnom mjehuru (lat. *facies vesicalis*), razlikuje se kod žena koje nisu rađale i koje su rađale. U nerotkinja ona je ravna, a u žena koje su rađale izbočenija. Druga strana gleda prema ravnome crijevu (lat. *facies intestinalis*). Rubovi maternice (lat. *margo uteri*) također se mijenjaju nakon poroda, iz konkavnog prelaze u konveksni oblik. Od rubova odlazi široki maternični ligament (*lig. latum uteri*), a u njihovom gornjem dijelu nalazi se rog maternice (lat. *cornu uteri*) gdje se ulijevaju jajovodi. Iz tog kuta odlaze *lig. ovarii proprii* i *lig. teres uteri* prema jajnicima i preponskom kanalu. U području tijela maternice nalazi se šupljina (lat. *cavitas uteri*) koja je do trudnoće više virtualan prostor jer prednja stijenka naliježe na stražnju. Sluznica tijela maternice blijede je sivocrvenkaste boje, za razliku od cerviksa koji je crven. Sastoji se od funkcionalnog sloja (lat. *stratum functionale*) koji se prilikom menstruacije odbacuje, bazalnog sloja (lat. *stratum basale*) koji se ne odbacuje i koji na početku svakog ciklusa tvori funkcionalni sloj. U endometriju se nalaze i uterine žlijezde (lat. *glandulae uterinae*). Endometrij je čvrsto srastao s mišićnim slojem koji se tijekom trudnoće povećava i tako prilagođava potrebama djeteta. Sastoji se od tri sloja, a svaki sloj igra svoju ulogu. Važno je znati kako je normalna debljina miometrija, kad žena nije trudna, 1-2cm. Perimetrij je zapravo peritonej koji obavija maternicu. Arterijsku opskrbu osiguravaju *a. uterina* te *a. ovarica* iz *a. iliaca internae*, odnosno aorte. Venska krv preko *plexus venosus uterinus* odlazi u *v. iliaca internae*. Najveći dio limfne opskrbe odlazi u aortalne limfne čvorove, manji dio odlazi u vanjske ilijačne čvorove (1, 2).

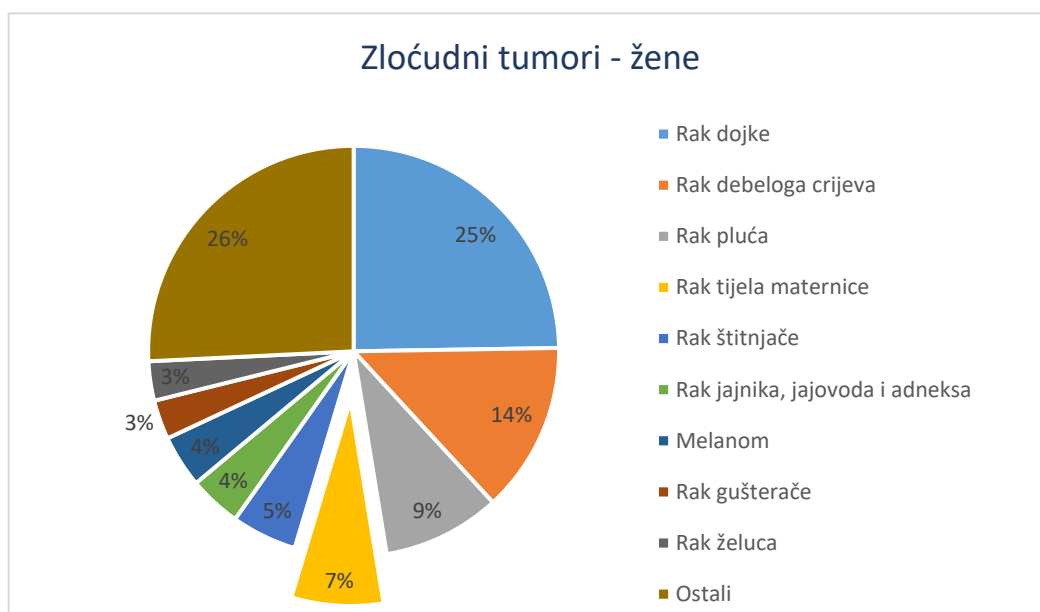
Maternica je normalno u položaju anteverzije i antefleksije, uz manja odstupanja promjenom položaja tijela. Tijekom trudnoće, položaj maternice se mijenja. Međutim, neke žene imaju anomaliju položaja maternice, te ona može biti u retroverziji i retrofleksiji (1, 2).

3.2. Epidemiologija

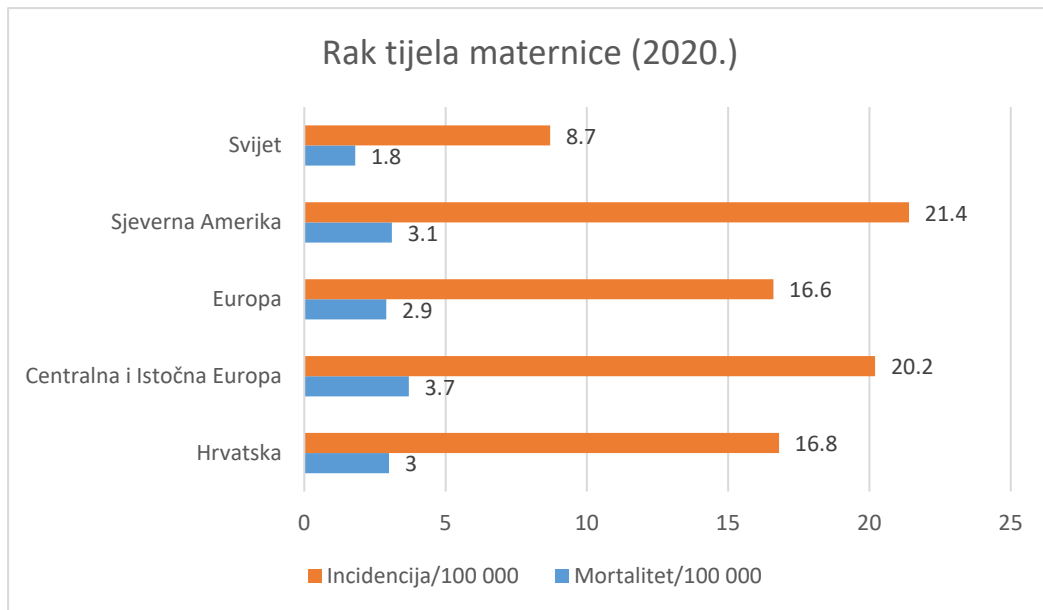
Rak tijela maternice u Hrvatskoj zauzima četvrto mjesto po učestalosti svih zloćudnih tumora u žena, iza raka dojke, raka debeloga crijeva i raka pluća, s udjelom od 7% (Slika 3a) (6). U

svijetu se rak tijela maternice nalazi na 6. mjestu po učestalosti sa stopom incidencije od 8,7/100 000 žena. Prema GLOBOCAN-u u 2020. u svijetu je od raka tijela maternice oboljelo 417 367 žena. Najvišu stopu incidencije u svijetu imaju zemlje Sjeverne Amerike, 21,1/100 000 žena. U Europi je tijekom 2020. oboljelo 130 051 žena, sa stopom incidencije 16,6/100 000. U Europi najvišu stopu incidencije raka tijela maternice imaju zemlje Centralne i Istočne Europe, čak 20,2/100 000 žena. U Hrvatskoj je u 2020. godini oboljelo 788 žena, što daje stopu incidencije od 16,8/100 000. Hrvatska tako zauzima vrlo visoko 24. mjesto po učestalosti raka tijela maternice u svijetu (**Slika 3b**) (5). Prema podacima Registra za rak Republike Hrvatske, u 2018. godini bilježi se blagi porast incidencije ovog tumora (6).

Prema GLOBOCAN- u tijekom 2020. godine od raka tijela maternice u Hrvatskoj je umrlo 195 žena (5). Najveća incidencija je u dobnoj skupini 55-69, a najveći broj novootkrivenih tumora bio je u lokaliziranom stadiju bolesti, 32% (6).



a)



b)

Slika 3. a) Najčešći zloćudni tumori po sijelima za žene u 2018. godini prema Biltenu Registra za rak HZJZ-a (6). **b)** Incidencija i mortalitet od raka tijela maternice u pojedinim regijama svijeta prema GLOBOCAN-u za 2020 (5).

3.3. Etiologija

Najčešći rak tijela maternice je adenokarcinom koji nastaje iz endometrija maternice. Drugi, rjeđi tumori tijela maternice su sarkomi te miješani sarkomsko-karcinomi tumori. Postoje dva tipa adenokarcinoma, tip I endometrioidni karcinom ovisan o estrogenima, koji čini 80% svih adenokarcinoma i ima dobru prognozu, te tip II neendometrioidni neovisan o estrogenima s lošom prognozom. U tip II spadaju drugi podtipovi adenokarcinoma, kao što su serozni, mucinozni, nediferencirani, klarocelularni i drugi (7, 17, 18, 19).

Endometrioidni adenokarcinom najčešće nastaje iz prethodne dobroćudne hiperplazije endometrija. Rizik je najveći za složenu atipičnu hiperplaziju (20), premda se može razviti i iz jednostavne, složene i jednostavne atipične hiperplazije (7). Predispozicije za obolijevanje od endometrioidnog adenokarcinoma imaju žene s povećanom izloženosti djelovanja estrogena. Stanja koja dovode do povećanog djelovanja estrogena (neoponiranog s progesteronima) su pretilost, PCOS, Lynch sindrom, hormonski aktivni tumori gonada, šećerna bolest,

anovulacijski ciklusi, a povećani rizik je i kod nerotkinja, kasne menopauze te hormonskog nadomjesnog liječenja bez progesterona. Od svih, daleko najveći rizični čimbenik je pretilost, uz čiju se povećanu učestalost u pojedinim dijelovima svijeta veže i povećana incidenca raka tijela maternice (najviša incidencija u zapadnim zemljama svijeta, najniža u afričkoj regiji). Žene prekomjerne tjelesne mase imaju tri puta veći rizik za nastanak raka tijela maternice, i šest puta veći za razvitak raka endometrioidnog tipa (7, 10, 17, 19).

3.4. Klinička slika i dijagnostika

Glavni simptom raka tijela maternice jest krvarenje. Ono se javlja u čak 90% slučajeva (11, 20). Kod žena u postmenopauzi kod kojih se ovaj karcinom najčešće javlja, jasno je da se radi o abnormalnom krvarenju jer se javlja godinu i više dana od posljednje menstruacije. Kod žena u menopauzi krvarenje je zbunjujući faktor, jer se može javljati svaka 2-4 mjeseca i pripisivati se neredovitim ciklusima u tom prijelaznom razdoblju. Kod mlađih žena koje još uvijek imaju menstruaciju, može se javljati kao produženo krvarenje ili krvarenje između ciklusa te upućivati na poremećaj menstrualnog ciklusa. Kod krvarenja koje je simptom adenokarcinoma, obično se radi o slabom krvarenju iz maternice jer pucaju male krvne žile (11). Rijetko, u slučajevima kad dođe do obliteracije cervikalnog kanala, krv se nakuplja unutar maternice i može uzrokovati njeno bolno povećanje, pa i infekciju te pogoršanje općeg stanja i vrućicu (10).

Drugi simptomi obično označavaju već proširenu bolest; bol zbog zahvaćanja zdjelčnih živaca, bol ili patološke frakture kostiju, hemoptiza kod plućnih metastaza i slično (7, 11).

Od svih krvarenja u postmenopauzi, u samo 25% slučajeva radi se o raku tijela maternice, pa uz detaljnu dijagnostiku treba imati na umu i druge moguće uzroke postmenopauzalnog krvarenja (7, 20).

Uz anamnezu, kliničku i ginekološku obradu potrebno je učiniti još neke pretrage za potvrdu raka tijela maternice i proširenost bolesti. Pri ginekološkom pregledu može se uočiti eventualno povećanje maternice, te širenje bolesti na vrat maternice i rođnicu. Najvažniji dokaz bolesti je patohistološki nalaz (7, 21). Prema smjernicama HDGO-a, još uvijek se kao zlatni standard koristi frakcionirana kiretaža (21), dok je tu ulogu prema smjernicama ESMO-a preuzela histeroskopija s biopsijom nakon obavljenog transvaginalnog ultrazvuka koji služi za procjenu debljine i strukturu endometrija, pri čemu endometrijske debljine veće od 3mm treba uputiti na

histeroskopiju (20, 22, 23). Definitivna dijagnoza postavlja se kirurški, patohistološkom analizom tkiva dobivenih histerektomijom, adneksetomijom i limfadenektomijom (21).

Za procjenu proširenosti bolesti koriste se pretrage krvi i urina, rendgenska snimka prsnog koša, CT zdjelice i trbuha kako bi se procijenilo postoji li zahvaćanje limfnih čvorova i/ili postojanje udaljenih metastaza. Preporučuje se provesti MR zdjelice kako bi se procijenilo eventualno zahvaćanje vrata maternice, te zahvaćanje drugih mekih tkiva zdjelice – rodnice, adneksa, mokraćnog mjehura i ravnog crijeva (21, 24). Može se učiniti i cistoskopija u slučaju uznapredovalog karcinoma za procjenu zahvaćanja mokraćnog mjehura (10).

3.5. FIGO klasifikacija

FIGO klasifikacija koristi se za određivanje stupnja proširenosti bolesti raka tijela maternice. Koristi se FIGO klasifikacija iz 2009. godine, a određivanje stadija temelji se na kirurškoj i patohistološkoj analizi (**Tablica 2**) (21).

Stadij određen FIGO klasifikacijom najvažniji je prognostički čimbenik preživljenja. Drugi važni prognostički čimbenici su: limfovaskularna invazija, zahvaćenost limfnih čvorova, duboka miometrijska/stromalna invazija, gradus tumora, zahvaćanje vrata maternice i adneksa, histološki tip tumora (serozni/klarocelularni) (21, 25).

Gradus, kao ni pozitivna citologija, ne mijenja stadij bolesti prema FIGO klasifikaciji (25).

Tablica 2. FIGO klasifikacija raka tijela maternice iz 2009. godine (21, 25).

Stadij	Opis stadija
I	Tumor je ograničen na tijelo maternice.
IA	Bez invazije ili invazija zauzima manje od polovice debljine miometrija.
IB	Invazija zauzima polovicu ili više od polovice debljine miometrija.
II	Tumor zahvaća stromu vrata maternice, ali se ne širi van maternice.
III	Tumor se širi izvan maternice, ali ne i izvan zdjelice. (lokalno/lokoregionalno proširen tumor)
IIIA	Tumor zahvaća serozu tijela maternice i/ili adneksa.
IIIB	Tumor zahvaća rodnicu i/ili parametrij, ali limfni čvorovi nisu zahvaćeni.
IIIC	Tumor zahvaća zdjelične i/ili paraaortalne limfne čvorove. IIIC1: samo zdjelični limfni čvorovi IIIC2: paraaortalni limfni čvorovi +/- zdjelični limfni čvorovi
IV	Tumor zahvaća sluznicu mokraćnoga mjehura i/ili crijeva, +/- udaljene metastaze.
IVA	Tumor zahvaća mokraćni mjehur i/ili crijevo, nema udaljenih metastaza.
IVB	Udaljene metastaze, uključujući intraabdominalne metastaze i/ili ingvinalne limfne čvorove.

4. RAK JAJNIKA

4.1. Anatomija i histologija

Jajnik je parna spolna žlijezda koja se nalazi u bočnom dijelu zdjelice, smješten intraperitonealno. Ima po dva kraja – tupi kraj prema jajovodu i oštri kraj prema maternici (lat. *extremitas tubaria et uterina*), dvije strane – lateralnu i medijalnu (lat. *facies lateralis et medialis*) i dva ruba – stražnji konveksni i prednji ravni (lat. *margo liber et mesovaricus*), a u potonjem se nalaze krvne žile, limfne žile te živci. Pričvršćen je za zdjelicu pomoću *lig. suspensorium ovarii*, *lig. ovarii proprium* i mezoovarija. Oko jajnika nalaze se epooforon i paraofoforon. Oblaže ga pokrovni epitel te *tunica albuginea*. Ispod nje nastavlja se stroma, u kojoj razlikujemo koru i moždinu jajnika. U moždini se nalaze žile i živci, dok su u kori folikuli s jajnim stanicama. Do puberteta to su primarni folikuli, dok se u pubertetu i tijekom ciklusa razvijaju sekundarni i tercijarni folikuli. Krvnu opskrbu jajniku pruža *a. ovarica*, a venska krv otječe preko *v. ovarica dextra* u donju šuplju venu, *v. ovarica sinistra* u lijevu bubrežnu venu

te preko *plexus uterinus* u unutarnju ilijačnu venu. Limfa odlazi u lumbalne limfne čvorove (1, 2).

Ovisno o dobi i funkciji, njegova veličina i oblik variraju. U djevojčica prije puberteta jajnik je gladak i malen, u spolno zrele žene je veličine badema, postaje izbrazdaniji i nepravilan zbog ovulacije, a u menopauzi se ponovno smanjuje i površina je prekrivena ožiljcima (1, 2).

Jajnik je normalno smješten u udubini (lat. *fossa ovarica*), međutim u trudnoći zbog rasta maternice dolazi do promjene položaja, a zbog istovremenog rastezanja sveza koje jajnik učvršćuju za zdjelicu, nakon prve trudnoće jajnik se obično spušta ispod udubine (1, 2).

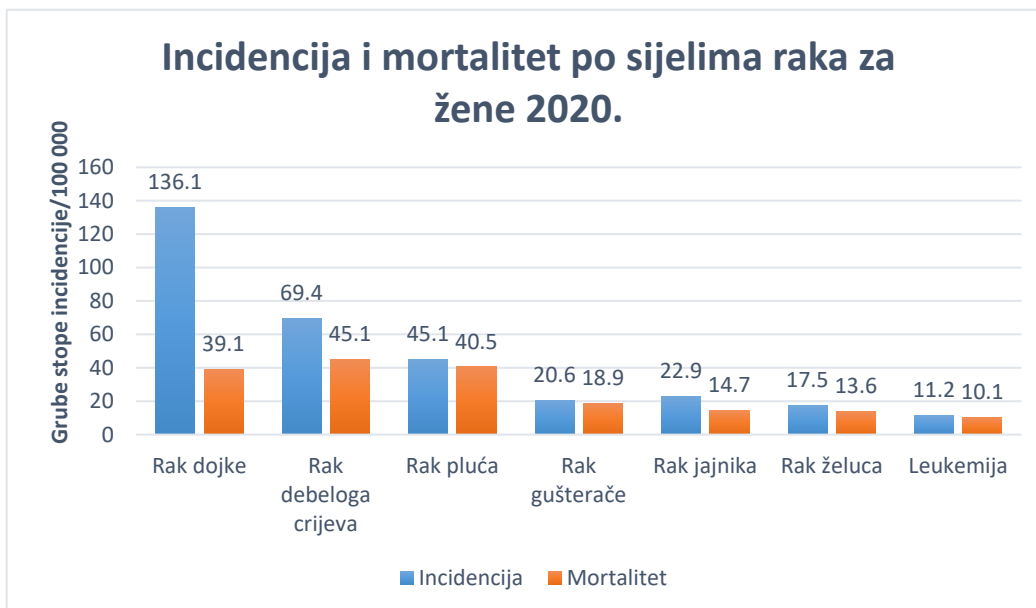
4.2. Epidemiologija

Rak jajnika na šestom je mjestu po učestalosti među zloćudnim tumorima kod žena u Hrvatskoj. Ovaj tumor zajedno s tumorima jajovoda i adneksa obuhvaća 4% malignih tumora (**Slika 3a**) (6). U svijetu se nalazi na 8. mjestu, sa stopom incidencije od 6,6/100 000 žena, a prema GLOBOCAN-u u 2020. godini 313 959 žena oboljelo je od raka jajnika. U Europi je tijekom 2020. godine oboljelo 66 693 žena, što daje stopu incidencije od 9/100 000. Najviše oboljelih u svijetu je u Europi, a najvišu stopu opet ima Centralna i Istočna Europa, 10,7/100 000. Prema istim podacima, u Hrvatskoj je iste godine oboljelo 487 žena, sa stopom incidencije od 11,6/100 000 (**Slika 4b**). Hrvatska se tako nalazi na vrlo visokom 11. mjestu u svijetu po učestalosti obolijevanja od raka jajnika (5).

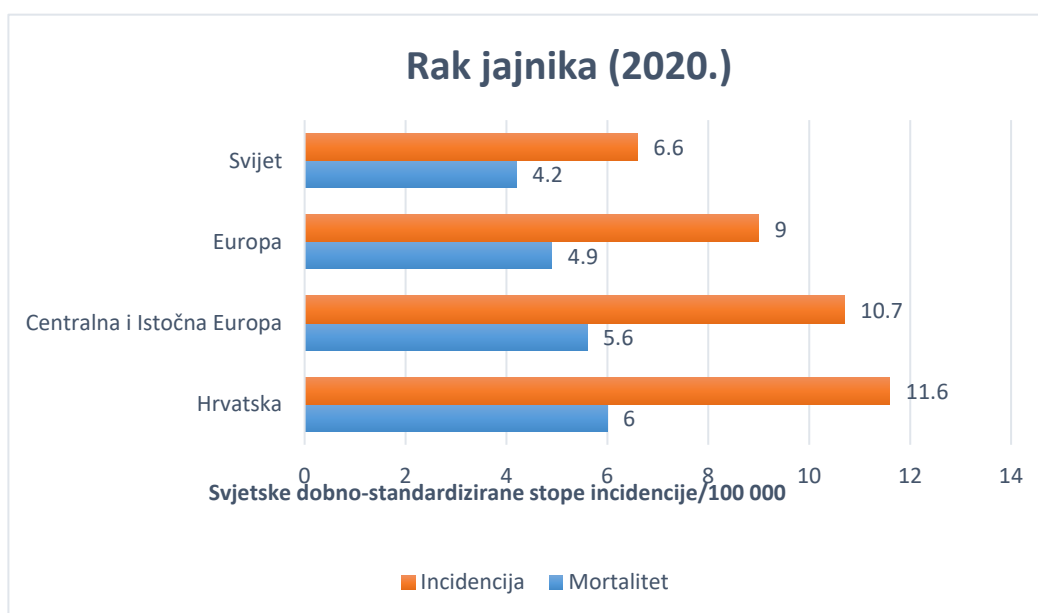
U Hrvatskoj je prema GLOBOCAN-u u 2020. umrlo 312 žena od raka jajnika, sa stopom mortaliteta od 6/100 000, višom nego u svijetu i u Europi (5).

Od raka jajnika najčešće obolijevaju žene iznad 45 godina, a vršak incidencije je u žena u dobnoj skupini 75-85 godina. Najveći broj novodijagnosticiranih tumora već ima udaljene metastaze (6).

Rak jajnika ima najlošiju prognozu od svih ginekoloških tumora, s najlošijim preživljenjem, a ujedno je i jedan od najsmrtonosnijih tumora u žena (26). Veću stopu smrtnosti u Hrvatskoj imaju jedino rak pluća, rak dojke, rak debeloga crijeva i rak gušterače (**Slika 4a**) (5).



a)



b)

Slika 4. a) Incidencija i mortalitet po sijelima raka za žene u Hrvatskoj za 2020. godinu prema GLOBOCAN-u (5). **b)** Incidencija i mortalitet od raka jajnika u pojedinim regijama svijeta prema GLOBOCAN-u 2020 (5).

4.3. Etiologija

Rak jajnika dijelimo u dvije velike skupine – epitelni rak jajnika i neepitelni rak jajnika. Epitelni rak jajnika puno je češći i čini 90% slučajeva. Neepitelni rak jajnika čine tumori specijalizirane strome te tumori spolnih stanica, koji čine 10% slučajeva (7, 27, 28, 29), međutim u mlađih žena, do 40.godine života, s najvišom incidencijom među djevojkama u dobnoj skupini 15-19 godina, ovaj tip tumora čini 70% svih tumora jajnika (7, 30).

Epitelni rak jajnika nastaje iz pokrovnog epitela, a podtipovi tumora ovise o njegovoj diferencijaciji. Najčešći je serozni, javlja se u 80% slučajeva raka jajnika, a razlikujemo serozni visokog gradusa, koji se javlja kod starijih žena, i rjeđi, serozni niskog gradusa, koji se javlja kod mlađih žena i ima bolju prognozu. U spektar seroznih tumora niskoga gradusa spada i tumor granične malignosti (engl. „borderline“) koji čini 10-15% tumora jajnika. Drugi češći podtipovi su endometriodni, koji se javlja u 10% slučajeva, te klarocelularni u otprilike 5% slučajeva, a oni su povezani s endometriozom te endometriodnim cistama. Ostali rjeđi podtipovi su mucinozni, miješani, nediferencirani, neklasificirani itd. (7, 27, 28, 31). Zbog razlika u nastanku i prognozi, epitelni tumori se dijele u dva tipa. Tip 1 obuhvaća tumore niskoga gradusa, i obično nastaju iz prekursorske lezije, a povezani su s KRAS, BRAF, PTEN mutacijama. Tip 2 su tumori visokoga gradusa, nemaju prekursoršku leziju i obično su vezani uz TP53 (pozitivna u gotovo svim slučajevima) i BRCA 1/2 mutaciju (kod obiteljskog raka jajnika) (28, 31).

Rizični čimbenici za nastanak raka jajnika su neplodnost, nuliparitet, rana menarha i kasna menopauza, pretilost, karcinogeni, nasljedni rak jajnika, nasljedni rak dojke i rak jajnika (povezan s BRCA genima), Lynch sindrom II. Obiteljski rak jajnika javlja se u oko 10% slučajeva, i razvija se u ranijoj dobi nego nenasljedni rak jajnika (7, 28).

Među tumore spolnih stanica spadaju disgerminom (najčešći), tumor žumanjčane vreće, embrionalni karcinom, koriokarcinom, teratomi, miješani tumori. Tumori granuloza stanica, teka stanica, Sertolijevih stanica itd. čine neepitelne tumore nastale iz specijalizirane strome (7, 29).

4.4. Klinička slika i dijagnostika

Veliki problem raka jajnika je taj što vrlo često ne daje nikakve simptome sve do uznapredovalog stadija bolesti. Simptomi koji se mogu pojaviti u ranom stadiju su nespecifični, kao na primjer osjećaj nelagode u trbuhu, a eventualni rani znak može biti bezbolna rezistencija praćena malim ascitesom u donjem dijelu trbuha (7, 10, 32). Drugi kasniji simptomi mogu biti bol u trbuhu i zdjelici, konstipacija, rast trbuha zbog ascitesa, učestalo mokrenje, krvarenje, umor, a daljnjim širenjem javlja se mučnina, gubitak na težini, kaheksija. Limfogenim širenjem dolazi do povećanja limfnih čvorova koji se onda mogu napipati, a prelaskom u pleuralnu šupljinu dovode do hidrotoraksa i nastanka tzv. pseudoMeigsovog sindroma. Hematogeno odlazi u jetru i pluća gdje može uzrokovati nastanak žutice i respiratornih simptoma. Respiratorni simptomi mogu se javiti i zbog pritiska tumora ili ascitesa na dijafragmu (7, 10, 28, 32). Ovisno o tipu neepitelnog tumora, od simptoma se mogu javiti bol, Meigsov sindrom, maskulinizacija, nagli rast trbuha, preuranjeni pubertet, pritisak na okolne organe, torzija i slično (7, 32).

Uz anamnezu, detaljan fizikalni i ginekološki pregled, koji obuhvaća i pregled dojke, zdjelice te rektuma, za dijagnozu raka jajnika potrebno je odrediti CA 125 u serumu, koji je povišen u oko 85% bolesnica, međutim nije specifičan jer može biti povišen i u drugim tumorima, ali i benignim bolestima (27, 28, 33). Treba imati na umu da je u starijoj dobi jajnik atrofirani i smanjen, te svaki palpabilan jajnik, pogotovo onaj koji je praćen ascitesom treba pobuditi sumnju (10, 32). Neki predlažu i mjerenje CEA u serumu, da se isključi metastatska bolest raka želuca ili debeloga crijeva u jajniku. Mjera koja se uzima kao diskriminatorna je omjer CA 125 i CEA veći od 25, što onda govori u prilog primarnog sijela u jajniku (28, 33). Kod mlađih bolesnica i sumnje na neepitelne tumore, određuju se β -hCG, AFP i LDH u serumu. Nadalje, potrebno je napraviti transvaginalni i abdominalni UZV kako bi se odredilo radi li se o dobroćudnoj ili zloćudnoj leziji. Za preoperativno određivanje proširenosti bolesti koristi se CT abdomena i zdjelice te RTG toraksa. U obzir dolazi još i citološka punkcija ascitesa, pleuralnog izljeva i povećanih limfnih čvorova, premda je njihov nalaz od sporedne važnosti (10, 27, 28, 33).

4.5. FIGO klasifikacija

Za određivanje stupnja proširenosti bolesti koristi se FIGO klasifikacija raka jajnika (**Tablica 3**), odnosno njena revizija iz 2014. godine, temeljena na kirurškoj procjeni stadija. U kirurškoj procjeni pristupa se laparatomiji i pregledu cijele trbušne šupljine, pri čemu se radi totalna abdominalna histerektomija, bilateralna salpingooforektomija, infrakolična omentektomija, selektivna zdjelična i paraaortalna limfadenektomija, biopsija svih suspektnih lezija, masa i adhezija, nasumična biopsija peritoneuma, parakoličnih prostora, zdjeličnih zidova, ispirci periotenalne šupljine te u slučaju mucinoznog tumora apendektomija. Svi uzorci tkiva šalju se na patohistološku analizu (27, 29).

Kod mlađih bolesnica, u reproduktivnoj dobi, može se pristupiti pošteđnijem kirurškom zahvatu, s unilateralnom salpingooforektomijom i očuvanjem drugog jajnika i maternice (27, 29).

Tablica 3. FIGO klasifikacija raka jajnika iz 2014. godine (28).

Stadij	Opis stadija
I	Tumor je ograničen na jajnike.
IA	Tumor je ograničen na jedan jajnik intaktne kapsule, nema tumora na površini jajnika, nema zloćudnih stanica u ascitesu i peritonealnim ispircima.
IB	Tumor je ograničen na oba jajnika intaktne kapsule, nema tumora na površini jajnika, nema zloćudnih stanica u ascitesu i peritonealnim ispircima.
IC	Tumor je ograničen na jedan ili oba jajnika, uz: IC1: kirurški proboj kapsule IC2: preoperativno probijena kapsula jajnika ili se tumor nalazi na površini jajnika IC3: maligne stanice u ascitesu ili peritonealnim ispircima
II	Tumor zahvaća jedan ili oba jajnika i širi se na tkivo zdjelice.
IIA	Širenje i/ili implantacije tumora na maternicu i/ili jajovode.
IIB	Širenje na druga zdjelična tkiva.
III	Tumor zahvaća jedan ili oba jajnika s citološkom ili histološkom potvrdom širenja na peritoneum izvan zdjelice i/ili metastazama u retroperitonealne limfne čvorove.
IIIA	IIIA1: Pozitivni retroperitonealni limfni čvorovi. (i) do 10mm veličine (ii) veći od 10mm IIIA2: mikroskopsko zahvaćanje peritoneuma izvan zdjelice +/- retroperitonealni limfni čvorovi
IIIB	Makroskopske peritonealne metastaze izvan zdjelice do 2cm veličine +/- zahvaćanje retroperitonealnih limfnih čvorova.
IIIC	Makroskopske peritonealne metastaze izvan zdjelice veće od 2cm +/- zahvaćanje retroperitonealnih limfnih čvorova (+ zahvaćanje jetrene kapsule i slezene bez zahvaćanja drugih parenhimskih organa)
IV	Udaljene metastaze, ne uključujući peritonealne metastaze.
IVA	Pleuralni izljev pozitivne citologije.
IVB	Parenhimske metastaze i metastaze u ekstraabdominalne organe (uključujući ingvinalne limfne čvorove i druge limfne čvorove izvan trbušne šupljine)

5. RADIOTERAPIJA

Radioterapija je terapijska metoda koja koristi ionizirajuće megavoltažno zračenje, a cilj joj je uništenje tumorskih stanica, odnosno reproduktivna smrt tumora. U širokoj je upotrebi u liječenju gotovo svih zloćudnih tumora, kao primarni oblik liječenja, neoadjuvantni ili adjuvantni oblik liječenja, samostalno ili u kombinaciji s drugim terapijskim modalitetima. Često se koristi u palijativnom liječenju (34, 35).

Velika osjetljivost našeg organizma na ionizirajuće zračenje i posljedične neželjene nuspojave liječenja, ograničavajući su čimbenik u primjeni radioterapije. Zdrava tkiva, kao i različiti tumori, različito su osjetljivi na zračenje (34, 35). Razvoj novih uređaja i novih metoda radioterapije omogućuje usmjerenu primjenu visokih radioterapijskih doza na sami tumor, uz maksimalnu poštedu okolnih zdravih tkiva i uspješnije liječenje (34).

Osnovna podjela radioterapije obuhvaća radioterapiju vanjskim snopovima (engl. *External beam radiotherapy*) i brahiterapiju (engl. *Brachytherapy*).

5.1. Radioterapija vanjskim snopovima

Radioterapija vanjskim snopom podrazumijeva primjenu ionizirajućeg megavoltažnog x zračenja kojeg proizvodi uređaj koji se nalazi izvan bolesnikovog tijela (najčešće linearni akcelerator). Proizvedeno x zračenje usmjerava se na željeno područje bolesnikova tijela.

Osnovu planiranja liječenja radioterapijom vanjskim snopom čine točna lokalizacija tumora slikovnim metodama, određivanje ciljnog volumena i organa pod rizikom, određivanje pozicije bolesnika i imobilizacije u tom položaju. Ovaj složeni postupak uključuje i određivanje tehnika radioterapije, doza te frakcioniranja doza. Postupak uključuje i stalnu kontrolu kvalitete provođenja radioterapije u koju spada i redovita verifikacija položaja pacijenta (34, 35).

Postoji konvencionalno (2D) planiranje koje se služi ortogonalnim rendgenskim snimkama. Na tim snimkama ucrtavaju se polja s pojedinim ciljnim volumenima i granice polja prema okolnim tkivima. Problem ovakvog planiranja je u lošoj vidljivosti mekih tkiva, i posljedično visokoj ozračenosti okolnih zdravih tkiva i neizbježnih neželjenih nuspojava (34, 35). Novije, i sve šire upotrebljavano planiranje, odnosi se na 3D konformalnu radioterapiju, gdje se, koristeći CT snimke određenog dijela tijela bolesnika, određuju potrebni ciljni volumeni radioterapije.

Kompjuterskim prikazom dozno-volumnog histograma, odnosno točne radioterapijske doze na pojedine organe, moguće je konstruirati kvalitetni radioterapijski plan kojim se može postići potrebna radioterapijska doza na tumor i maksimalno zaštititi okolno zdravo tkivo. Vrlo je važna ispravna i reproducibilna pozicija pacijenta tijekom radioterapije, pa se u tu svrhu koriste razna pomoćna imobilizacijska sredstva, ovisno o ciljanom području zračenja (npr. stalak za dojk, maske, stereotaksijski okviri). Definiiraju se tri glavna ciljna volumena – tumorski volumen (engl. *Gross tumor volume* - GTV) za makroskopski vidljivi tumor, klinički volumen (engl. *Clinical target volume* - CTV) koji obuhvaća makroskopski tumor i supkliničko područje tumora, te ciljni volumen plana (engl. *Planning target volume* - PTV) koji obuhvaća CTV i nesigurnosti zbog nevoljnih pomicanja organa i neizbježne varijacije u namještanju pacijenta. Pritom je od iznimne važnosti konturiranje organa pod rizikom (34, 35, 36), kako bi se maksimalno zaštitilo zdravo tkivo tijekom radioterapije.

Snop koji se primjenjuje može biti fotonski ili elektronski. Količina i smjerovi snopova u sklopu radioterapijskog plana ovise o prirodi i lokalizaciji tumora, planiranoj radioterapijskoj dozi i o potrebi zaštite zdravog tkiva. Oblikovanje snopova, klinovi i površinski nagibi upotrebljavaju se za ostvarivanje dodatne zaštite zdravog tkiva, izjednačavanje doze te dodatno usmjeravanje radioterapijskih snopova (34, 35).

U 3D planiranju potrebno je odrediti i referentnu točku, a moguće je korigirati dozu na tumor s obzirom na okolna tkiva koja svojom različitom gustoćom mogu utjecati na dospijevanje doze do tumora i postizanje manje efikasnosti terapije. Velika prednost 3D planiranja je i u dodatnom smanjenju doze primijenjene na organe pod rizikom preciznijim usmjeravanjem snopa i uporabom klinova (34, 35, 36).

Završna točka radioterapije vanjskim snopom je verifikacija kako bi doza koja je isporučena bila što sličnija, a idealno identična onoj planiranoj. To se postiže osim već spomenutog pozicioniranja i imobilizacije pacijenta, i kontrolnim snimkama prije i tijekom same radioterapije (34, 36).

5.2. Brahiterapija

Brahiterapija podrazumijeva primjenu ionizirajućeg zračenja u blizini tumora ili u sami tumor, što omogućava primjenu visokih doza zračenja na tumor uz poštedu okolnoga tkiva (34, 35,

37). Brahiterapija može biti samostalan oblik primarnog liječenja, ili se može kombinirati s kirurškim te vanjskim zračenjem (kao što je to slučaj s ginekološkim tumorima) (34, 35).

Postoji više oblika brahiterapije s obzirom na mjesto primjene: intersticijska (postavljanje direktno u tumor), intrakavitarna, intraluminalna, intravaskularna te površinska. Radionuklidi čiji se izotopi koriste u brahiterapiji su cezij, iridij, kobalt, jod, paladij (34, 35). Osim prema obliku i izotopu koji se koristi u liječenju, brahiterapija se razlikuje i prema primijenjenoj brzini doze zračenja (niska, srednja, visoka) o kojoj ovisi visina ukupne doze zračenja, jer s većom brzinom raste i stupanj oštećenja tkiva (34, 37).

U planiranju terapije i konačne doze zračenja koja će se primijeniti na tkivo, koristi se nekoliko sustava, kao što su Pariški sustav, Paterson-Parkerov sustav (Mančesterski intersticijski), Quimbijev sustav te kompjuterski. Oni određuju konfiguraciju izvora zračenja uzimajući u obzir radioaktivnost, vrijeme te udaljenost tumora od izvora (34, 35).

U liječenju ginekoloških tumora, osnovu planiranja čini mančesterski sustav koji raspoređuje dozu zračenja u 4 točke: A, B te točke mjehura i rektuma. Doza je tako usmjerena na maternicu, vrat maternice, paracervikalna tkiva te gornju vaginu korištenjem središnjeg aplikatora i vaginalnim komponentama („vaginalni ovoidi“), a retraktorom se rektum odvaja od visokih doza ciljnih volumena (34, 35, 37). U ginekologiji tehnika primjene brahiterapije je intrakavitarna, obično se primjenjuje nakon radioterapije vanjskim zračenjem i najčešće se koriste cezij, kobalt i iridij, ovisno o brzini doze (37).

U terapijskom postupku bitno je dakle određivanje veličine tumora, ciljni volumen isporučene doze, tehnika kojom će se izvesti te vrsta i količina radionuklida. Izvor se postavlja u lokalnoj ili općoj anesteziji, prvo se uvode vodiči čiji se položaj utvrđuje nekom od slikovnih metoda, odredi se trajanje brahiterapije i zatim se u vodiče postavljaju radioaktivni izvori (34, 35).

5.3. Moderne metode radioterapije

Napretkom tehnologije, došlo je i do napretka u primjeni radioterapije i razvitka novih metoda kojim se omogućava još preciznija primjena viših doza zračenja na tumor i zaštita okolnih zdravih tkiva. Tome posebno pridonosi napredak slikovnih metoda dijagnostike. Među moderne metode radioterapije spadaju radioterapija snopovima promjenjivog intenziteta

(IMRT), volumetrijski modulirana lučna terapija (VMAT), radioterapija vođena slikom (IGRT), stereotaksijska radioterapija i drugi nekonvencionalni radioterapijski uređaji poput Gamma noža koji se koristi za liječenje određenih bolesti mozga (34).

IMRT se razlikuje od konvencionalne radioterapije po mogućnosti modulacije intenziteta snopova korištenjem više snopova (obično 5-9) koji onda omogućavaju raspodjelu doze na ciljni volumen, ali i organe pod rizikom. To je omogućeno korištenjem multilamelarnih kolimatora (MLC) koji se tijekom liječenja pomiču. Jedna od glavnih razlika između konvencionalne terapije i IMRT-a je inverzno planiranje, odnosno primarno određivanje PTV-a i ograničenja doza za organe pod rizikom, nakon čega kompjuter izračunava modulacije snopova potrebne za idealnu raspodjelu doza (34, 38).

VMAT je oblik isporučivanja terapije istodobnim pomicanjem postolja te MLC-a. Time se postižu još niže doze na organe pod rizikom i kraće trajanje terapije. U planiranju se također koristi tehnika inverznog planiranja (34, 39).

IGRT-om omogućeno je osiguravanje dobre pozicije bolesnika tijekom terapije izbjegavanjem pogrešnih namještanja. U planiranju se koristi CT simulacija, a zatim se prije radioterapije bolesnika snimi pomoću CBCT uređaja u 3D obliku i te snimke uspoređuje s prvotnim snimkama. Prednost ovog oblika radioterapije je u tome što se prije svake terapije ili periodično provjerava ispravnost namještaja za isporučivanje doza i time osigurava preciznost, a to je osobito važno kad tijekom liječenja dolazi do promjena anatomije bolesnika (gubitak tjelesne mase i slično) (34, 40).

Stereotaksijska radioterapija za cilj ima još preciznije isporučivanje doza, smanjenjem nesigurnosti oko pozicije i pomaka. Pritom se za planiranje koristi čelični okvir koji je fiksiran na lubanju i onemogućava pokretanje, a u terapiji se takvi okviri koriste u radiokirurgiji, a plastične maske u frakcioniranom radioterapijskom liječenju. Najčešće se koristi u liječenju tumora mozga i raka pluća (34).

5.4. Moguće nuspojave radioterapije

Cilj primjene radioterapije je uništenje tumorskih stanica, što posljedično dovodi i do oštećenja okolnih zdravih tkiva i javljanja nuspojava. Dijelimo ih na rane i kasne nuspojave.

Rane nuspojave javljaju se tijekom ili ubrzo po završetku radioterapije. Obično su blage i prolaze za nekoliko dana ili tjedana. Opće rane nuspojave radioterapije, koje se javljaju neovisno o području koje je tretirano, uključuju umor koji perzistira unatoč odmoru i često onemogućava svakodnevne aktivnosti, promjene na koži u vidu crvenila, iritacija, oteklina, tamnjenja te nešto rjeđe mijelosupresiju s leukopenijom i trombocitopenijom, obično blage naravi i kratkoga trajanja, češće kao posljedicu kombiniranog liječenja kemoterapijom i radioterapijom. Druge moguće nuspojave ovise o ozračenom dijelu tijela. Intenzitet i trajanje ranih nuspojava ovisi o dozi zračenja i veličini polja zračenja (10, 35, 41).

Kasne nuspojave su nuspojave koje se nisu povukle po završetku liječenja i tijekom oporavka ili su se javile duže vrijeme nakon završetka liječenja (obično nekoliko mjeseci ili godina kasnije). Njihovo javljanje također ovisi o dozi zračenja i veličini polja zračenja, a češće su kod kombiniranih oblika liječenja (41).

U liječenju ginekoloških tumora, osim općih ranih nuspojava, javljaju se još i napuhanost, proljev, dizurija, polakisurija, inkontinencija, mukozitis rodnice i vrata maternice (kod brahiterapije moguće i ulceracije), bolovi u zdjelici, bol pri spolnom odnosu i manjak libida, gubitak pubične dlakavosti, izostanak menstrualnog ciklusa. U kasne nuspojave ubrajaju se radijacijski cistitis, urinarna inkontinencija, fistule mokraćnoga mjehura, radijacijske promjene na rektumu koje dovode do krvarenja, fistule rektuma, rana menopauza, ožiljkavanje rodničnog tkiva, koštane promjene, limfedem noge/nogu te rjeđe sekundarni tumori (41, 42)

Liječenje nuspojava obično je simptomatsko i potporno, s ciljem smanjenja intenziteta. Primjena modernih metoda radioterapije omogućuje precizno isporučivanje planirane radioterapijske tumorske doze uz maksimalnu poštedu okolnog zdravog tkiva.

6. Liječenje ginekoloških tumora i uloga radioterapije

6.1. Rak vrata maternice

Liječenje raka vrata maternice ovisi o stadiju bolesti utvrđenim FIGO klasifikacijom (16), kao i dodatnim rizičnim čimbenicima (**Tablica 4**) koji ne ulaze u FIGO klasifikaciju, ali su važni za odabir modaliteta liječenja (8, 12).

U liječenju se primjenjuju kirurško liječenje, radioterapija, kemoterapija te kombinirano liječenje. Odluku o prvom izboru liječenja za pojedinu bolesnicu donosi tim koji uključuje najmanje ginekološkog onkologa i radioterapeuta (7, 10).

U ranim stadijima bolesti, prednost se daje kirurškom liječenju radi izbjegavanja komplikacija radioterapije, dok se kod uznapredovalih karcinoma prednost daje primarnoj konkomitantnoj kemoradioterapiji. Također, u ranim stadijima kod mlađih žena sa željom očuvanja plodnosti, mogu se primijeniti pošteniji oblici liječenja (8, 12, 43).

Tako radioterapija, premda se radi o srednje radiosenzitivnom tumoru, igra veliku ulogu u liječenju raka vrata maternice, u nižim stadijima bolesti kao oblik adjuvantne terapije za visokorizične tumore, samostalno ili u kombinaciji s kemoterapijom, a u višim stadijima ona je primarni oblik liječenja u kombinaciji s kemoterapijom. U metastatskom raku vrata maternice radioterapija ima palijativnu ulogu. Njena je vrijednost manja u liječenju adenokarcinoma s obzirom da se radi o nisko radiosenzitivnim tumorima.

Tablica 4. Rizični čimbenici utvrđeni histopatološkom evaluacijom koji utječu na odluku o primjerenom obliku liječenja (12).

❖ veličina primarnog tumora
❖ dubina stromalne invazije
❖ stupanj diferencijacije tumora
❖ limfovaskularna invazija
❖ status resekcijskih rubova
❖ zahvaćenost parametrija
❖ zahvaćenost limfnih čvorova

6.1.1. Mikroinvazivni rak vrata maternice

FIGO stadij IA1 ujedno je i mikroinvazivni rak vrata maternice te se njegovo liječenje razlikuje od drugih ranih stadija.

Terapija prvog izbora je kirurški zahvat. Kod mlađih žena koje žele sačuvati fertilitet, može se učiniti konizacija s čistim resekcijskim rubovima (12, 43, 44) ili jednostavna trahelektomija (12), koja podrazumijeva odstranjenje vrata, gornje četvrtine rodnice te medijalne polovice

parametrija (7). Kod starijih žena ili onih koje ne žele sačuvati fertilitet, radi se jednostavna histerektomija (8, 12, 44).

Kod postojanja limfovaskularne invazije, treba se učiniti i limfadenektomija zdjeličnih limfnih čvorova (8, 43). U tijeku je nekoliko istraživanja o korisnosti sentinel limfnog čvora u dijagnostici i određivanju radikalnosti liječenja raka vrata maternice, a SENTIX studija je prošle godine dala prve pozitivne rezultate koji djeluju obećavajuće u vidu smanjenja izvođenja radikalnih limfadenektomija u nižim stadijima bolesti i sprječavanju brojnih postoperativnih komplikacija (45).

6.1.2. Rani invazivni rak vrata maternice

Rani invazivni rak vrata maternice obuhvaća FIGO stadije IA2, IB1-2 te IIA. Premda jednako dobre rezultate liječenja daju i kirurško i radioterapijsko liječenje, zbog manje štetnih posljedica liječenja, prednost se daje kirurškom liječenju.

FIGO stadij IA2 ponešto se razlikuje u liječenju od drugih stadija. Prvi izbor uvijek je kirurško liječenje, a opseg operacije ovisi o želji bolesnice da sačuva fertilitet. Kod takvih bolesnica pristupa se liječenju kao i kod mikroinvazivnog karcinoma, konizacijom s čistim resekcijskim rubovima ili jednostavnom trahelektomijom, uz obaveznu limfadenektomiju zdjeličnih limfnih čvorova (8, 46). Kod bolesnica bez želje za očuvanjem fertiliteta te starijih bolesnica, izbor liječenja je radikalna histerektomija sa zdjeličnom limfadenektomijom (12, 48). Prema HDGO smjernicama, opcija je i jednostavna histerektomija sa zdjeličnom limfadenektomijom (8).

Kao prvi izbor liječenja za FIGO stadije IB1-2 te IIA radi se radikalna histerektomija sa zdjeličnom limfadenektomijom, odnosno radikalna trahelektomija sa zdjeličnom limfadenektomijom kod mlađih sa željom očuvanja fertiliteta, a s iznimno dobrom prognozom bolesti bez supostojećih rizičnih čimbenika (mali primarni tumor <2cm, bez LVI, bez zahvaćenosti regionalnih limfnih čvorova) (8, 12, 46, 47).

Ukoliko postoji neki od rizičnih čimbenika (duboka stromalna invazija, LVI, slabo diferenciran tumor, veliki tumor) nakon kirurškog liječenja primjenjuje se adjuvantna radioterapija (8, 49). Kod pozitivnih rubova, zahvaćanja parametrija ili regionalnih limfnih čvorova primjenjuje se adjuvantna konkomitantna kemoradioterapija (8).

Prema ESMO smjernicama iz 2017., veliki napredak pokazuje i primjena neoadjuvantne kemoterapije prije kirurškog liječenja, sa smanjenjem rizika od smrti za 35%, i poboljšanjem preživljenja za 14% (12).

6.1.3. Lokalno uznapredovali rak vrata maternice

Lokalno uznapredovali rak vrata maternice obuhvaća FIGO stadije IB3, IIB, III te IVA.

Terapija izbora za lokalno uznapredovali rak vrata maternice je primarna konkomitantna kemoradioterapija praćena intracervikalnom brahiterapijom (8, 50, 51). Primjenjuje se zračenje vanjskim snopom tijekom 5 tjedana, u dnevnim dozama od 1,8-2 Gy do ukupne doze od 45-50 Gy na tumor i regionalne limfne čvorove. Napretkom tehnologije, primjena ove terapije pokazuje značajno poboljšanje u vidu smanjenja štetnih nuspojava na liječenje zbog mogućnosti kompjuterskog usmjeravanja većih doza na tumor, a zaštite i dopiranja manjih doza do okolnih tkiva (50). Prvi ili drugi dan svakog tjedna terapije EBRT-om primjenjuje se 40 mg/m² cisplatina. Nakon 5 tjedana konkomitantne kemoradioterapije, primjenjuje se intrakavitarno zračenje s dodatnih 30-40 Gy do ukupne doze od 85 Gy, a cjelokupno liječenje mora trajati do maksimalno 8 tjedana, jer se nakon toga dnevno gubi oko 1% lokalne kontrole bolesti (8, 50).

Alternativan oblik liječenja za IB3-IIB stadij je radikalno kirurško liječenje s neoadjuvantnom kemoterapijom (8, 51), a za IVA stadij zdjelična egzenteracija i zdjelična i paraaortalna limfadenektomijom (8, 12).

Liječenje lokalno uznapredovalog raka vrata maternice za posljedicu ima visoku akutnu toksičnost te zahtijeva intenzivnu skrb (8, 50).

6.1.4. Metastatski rak vrata maternice

FIGO stadij IVB je metastatski rak vrata maternice s izrazito lošom prognozom.

Najčešće se liječi primarnom kemoterapijom, bilo kao monoterapija ili polikemoterapija. Prednost se daje kombiniranoj kemoterapiji baziranoj na cisplatini, uz dodatak topotekana ili paklitaksela jer produljuje ukupno preživljenje i pokazuje bolji odgovor nego primjena

monoterapije cisplatinom (8, 12, 47, 52). Drugi kemoterapijski protokoli koji nisu bazirani na cisplatinu, iako ne pokazuju znatne razlike u preživljenju, prema nekim studijama pokazuju veću toksičnost (52).

Također, sve više istraživanja spominje primjenu bevacizumaba uz polikemoterapiju koji ima antiangiogenetsko djelovanje, a čime se postiže veći odgovor tumora na liječenje i bolja kontrola bolesti (12, 15, 47, 53).

U metastatskom raku vrata maternice, kirurgija i radioterapija su od sporedne važnosti, koriste se više u palijativne svrhe za smanjenje bolova, premda Li i sur. u svojem članku ukazuju na pozitivne učinke ovih modaliteta na produljenje života, a ne samo poboljšanje kvalitete života (15). Tako se kod metastatske bolesti pluća, kod manje od 4 lezije manjih promjera radi metastektomija, kod metastatske bolesti kralježnice pristupa se zračenju lezije, a kod metastatske bolesti mozga najbolji učinak pokazale su kombinirana stereotaksijska kirurgija i zračenje (15).

Tablica 5. Sažetak modaliteta liječenja prema stadiju bolesti raka vrata maternice i petogodišnje preživljenje (7).

Stadij bolesti	Liječenje	Preživljenje
Mikroinvazivni IA1	Konizacija/jednostavna trahelektomija/jednostavna histerektomija (+/- limfadenektomija)	95%
Rani invazivni IA2 IB1-2, IIA	Konizacija/jednostavna trahelektomija/jednostavna histerektomija + limfadenektomija Radikalna histerektomija/trahelektomija s limfadenektomijom +/- adjuvantna RT ili CRT	80%
Lokalno uznapredovali IB3, IIB, III, IVA	Primarna konkomitantna kemoradioterapija s brahiterapijom *radikalna histerektomija s NACT Zdjelična egzanteracija s limfadenektomijom	40%
Metastatski IVB	Polikemoterapija cisplatinom i topotekanom/paklitakselom Bevacizumab Kirurško i radioterapeutsko liječenje metastaza	17%

6.2. Rak tijela maternice

Liječenje raka tijela maternice primarno je kirurško, koje je ujedno i terapijski i dijagnostički postupak za procjenu stupnja proširenosti. Na temelju kirurškog zahvata, utvrđuje se stadij

bolesti FIGO klasifikacijom (21, 25). Postupak daljnjeg liječenja ovisi o stadiju bolesti i dodatnim rizičnim čimbenicima koji određuju rizik od povrata bolesti (**Tablica 6**).

Tablica 6. Rizični čimbenici za povrat bolesti koji utječu na odabir modaliteta liječenja. (21,22)

❖ stupanj diferencijacije tumora
❖ histološki tip
❖ dob
❖ limfovaskularna invazija
❖ veličina primarnog tumora
❖ zahvaćenost DUS
❖ dubina invazije miometrija
❖ zahvaćenost limfnih čvorova

Osim kirurškog zahvata, liječenje raka tijela maternice može uključiti radioterapiju, kemoterapiju, hormonsku terapiju, ovisno o tipu tumora i stadiju bolesti. U ranim stadijima, kada je bolest ograničena na maternicu, prema patohistološkom nalazu može se indicirati adjuvantno postoperativno liječenje. U višim stadijima proširene bolesti pristupa se individualno svakoj bolesnici te liječenje može biti primarno kirurško, radioterapijsko, kemoterapijsko, a najčešće je multimodalitetno (7, 10, 21, 22).

Radioterapija igra veliku ulogu u liječenju raka tijela maternice, pri čemu se najčešće primjenjuje kao adjuvantni oblik liječenja. Ovisno o indikaciji, može se primijeniti i kao neoadjuvantno i primarno liječenje, u kombinaciji s drugim modalitetima liječenja (kemoterapija, hormonska terapija) (21).

6.2.1. Bolest ograničena na maternicu (FIGO I-II)

Kod bolesnica s ranim stadijima bolesti, primarni oblik liječenja je kirurško liječenje, a ovisno o tome radi li se o stadiju I ili II te postoje li drugi rizični čimbenici ovisi radikalnost samoga zahvata kao i primjena adjuvantne terapije (7, 21, 22).

Za odluku o modalitetu liječenja stadija I, potrebno je razlučiti radi li se o bolesti niskog, srednjeg ili visokog rizika, a to utvrđujemo pomoću rizičnih čimbenika navedenih u **Tablici 6**.

Općenito gledano, tumor neendometrioidnog tipa, višeg stupnja diferencijacije, veličine veće od 2cm, koji zahvaća donji uterini segment, uz postojanje limfovaskularne invazije i pozitivnih limfnih čvorova, te više od 50% invazije miometrija u pacijentica starijih od 60 godina ima lošiju prognozu i veći rizik za povrat bolesti (21, 22).

Bolest niskog rizika je bolest stadija IA, čiji je stupanj diferencijacije 1 ili 2 te se radi o tumoru endometrioidnog tipa. Takve bolesnice liječe se totalnom histerektomijom s bilateralnom salpingooforektomijom bez limfadenektomije osim u slučaju da je drugom preoperativnom dijagnostikom utvrđeno postojanje povećanih limfnih čvorova (21, 23, 54). Istraživanja pokazuju kako od velike vrijednosti u ovoj fazi bolesti može biti i određivanje sentinel limfnog čvora (54). Jajnici se uklanjaju zbog mogućih mikrometastaza i djelovanja hormona na njihov rast, iako se kod mlađih pacijentica, u ovoj fazi bolesti može razmotriti poštena operacija (25). Pacijentice se najčešće prate, bez primjene adjuvantne terapije (21, 22, 55).

Bolest srednjeg rizika je bolest stadija IA, stupnja diferencijacije 3, te stadija IB stupnja diferencijacije 1 i 2, u oba slučaja endometrioidne histologije. Liječi se na isti način kao i bolest niskoga rizika, uz obaveznu zdjeličnu i eventualnu paraaortalnu limfadenektomiju. I u ovom stadiju obećavajući su rezultati određivanja sentinel limfnog čvora (21, 22, 23, 54). Najčešće se primjenjuje adjuvantno liječenje vaginalnom brahiterapijom, iako je moguće i samo praćenje (21, 22, 25, 55). Prema ESMO smjernicama još se preporuča razmotriti primjenu radioterapije vanjskim snopom na zdjelicu i kemoterapije u slučaju postojanja drugih rizičnih čimbenika (21, 22).

Bolest visokog rizika je bolest stadija IB, stupnja diferencijacije 3 endometrioidne histologije te svi stadiji neendometrioidne histologije. Kod endometrioidne histologije liječenje je jednako kao za bolest srednjeg rizika, uz primjenu radioterapije vanjskim snopom (21, 22, 25, 55). Kod neendometrioidne histologije uz TAH BSO te zdjeličnu i paraaortalnu limfadenektomiju, radi se i omentektomija, apendektomija te biopsija peritoneuma (56, 57). Po kirurškom zahvatu, obavezna je primjena adjuvantne terapije – radioterapije, kemoterapije ili njihove kombinacije (21, 55, 57). ESMO smjernice navode kako su neke studije pokazale korist od primjene kemoterapije u ovim ranim stadijima (22, 55).

U stadiju II, pristupa se radikalnoj histerektomiji s bilateralnom salpingooforektomijom i obaveznoj zdjeličnoj i paraaortalnoj limfadenektomiji te se primjenjuje adjuvantno liječenje radioterapijom vanjskim snopom na zdjelicu te vaginalnom brahiterapijom. Kod postojanja

negativnih prognostičkih faktora (G3, >50% MI, LVI) primjenjuje se i adjuvantna kemoterapija (21, 22, 55). Prema ESMO smjernicama, ako je obavljeno kompletno kirurško stupnjevanje te nema supostojećih rizičnih čimbenika, može se ići i samo s vaginalnom brahiterapijom. U bolesti neendometrioidnog tipa, primarno liječenje u ovom stadiju predstavlja kemoterapija i/ili radioterapija (21, 22).

6.2.2. Bolest proširena izvan maternice (FIGO III-IV)

Osnovu liječenja kod bolesti proširene izvan maternice čini primjena kemoterapije, obično temeljena na cisplatini, premda je u ovim stadijima liječenje individualizirano prema stanju pojedine bolesnice, kako je i navedeno u uvodnom dijelu o liječenju raka tijela maternice.

U bolesnica sa stadijem III bolesti, a s operabilnim tumorom i dobrog općeg stanja, može se pristupiti maksimalnom citoreduktivnom kirurškom zahvatu, „debulkingu“ (21, 22, 58). U bolesnica koje nisu kandidati za operaciju, tumor se liječi radioterapijom vanjskim snopom te vaginalnom brahiterapijom, a zatim se može procijeniti operabilnost. Adjuvantno se primjenjuje kemoterapija (21, 22).

U bolesnica sa stadijem IV bolesti, liječenje ovisi o postojanju udaljenih metastaza. Ukoliko ih nema, u stadiju IVA, vrijedi pokušati sa zdjelničnom egzanteracijom ako ona osigurava potpuno odstranjenje tumora, a zatim adjuvantno primijeniti kemoterapiju. Druga opcija je primarno liječenje kemoterapijom (21, 22, 59). U metastatskoj bolesti, IVB, liječenje je kemoterapijsko temeljeno na cisplatini, hormonskom terapijom ukoliko su koncentracije steroidnih receptora dovoljno visoke i simptomatsko. Radioterapija se primjenjuje palijativno (7, 10, 21, 22, 59).

U stadijima III i IV neendometrioidnog raka tijela maternice, liječenje je kemoterapijsko s/bez ciljane radioterapije (21).

Tablica 7. Sažetak modaliteta liječenja raka tijela maternice prema stadiju i petogodišnje preživljenje (7, 22, 60).

Stadij bolesti	Liječenje	Preživljenje
Bolest ograničena na maternicu IA G1-2 IA G3, IB G1-2 IB G3 II	Primarno kirurško TAH BSO + praćenje TAH BSO +/- limfadenektomija, vaginalna BT/praćenje, +/- EBRT (ako + negativni prognostički faktori) TAH BSO +/- limfadenektomija, EBRT, moguća kemoterapija (negativni prognostički čimbenici) Radikalna histerektomija s BSO + limfadenektomija, EBRT + vaginalna BT, kemoterapija (negativni prognostički faktori)	*Preživljenje u pojedinim stadijima bolesti ovisno je o postojanju drugih rizičnih čimbenika. 70-95% 66-70%
Bolest proširena izvan maternice III IVA IVB	Individualan pristup „Debulking“ + kemoterapija / neoadjuvantna ili primarna EBRT i vaginalna BT +/- operacija / primarna kemoterapija uz ciljanu radioterapiju Zdjelična egzanteracija + kemoterapija / primarna kemoterapija i ciljana radioterapija Kemoterapija / hormonska terapija + simptomatsko liječenje, palijativna radioterapija	35-44% 14-20%

6.3. Rak jajnika

Liječenje svih oblika raka jajnika primarno je kirurško. Potrebno je postići maksimalnu citoredukciju tumora, a to je ujedno i dijagnostički i terapijski postupak. Postoperativno u višim stadijima bolesti primjenjuje se adjuvantna kemoterapija. Iznimno, u bolesnica mlađe životne dobi i sa željom za očuvanjem feriliteta, a u ranom stadiju bolesti i dobre prognoze, pristupa se poštenijem kirurškom zahvatu, kako je spomenuto ranije kod dijagnoze bolesti (27, 33).

Tumori granične malignosti (engl. „*borderline*“) liječe se kirurški s postizanjem maksimalne citoredukcije, osim u mlađih žena gdje se radi pošteniji zahvat, bez primjene kemoterapije ukoliko se ne nađe invazivnih implantata (27).

Radioterapija raka jajnika danas je uglavnom napuštena metoda, premda su tumori jajnika većinom dobre radiosenzitivnosti. Odgovor leži u potrebi za pokrivanjem većeg područja abdomena, a pri čemu se ne može postići tumoricidna doza zbog očuvanja vitalnosti drugih organa. Kod raka jajnika radioterapija se trenutno najčešće koristi u palijativnom liječenju metastaza za ublažavanje simptoma, te rjeđe u liječenju malih lokalnih recidiva i ranog stadija disgerminoma (61, 62).

6.3.1. Eitelni rak jajnika

Liječenje i opsežnost liječenja epitelnog raka jajnika ovisi o stadiju bolesti. U ranim stadijima, na tu odluku utječu još i histološki podtip te stupanj diferencijacije tumora (28).

Rani stadij (FIGO stadij I) bolesti liječi se kirurški s postizanjem maksimalne citoredukcije, a optimalni zahvat uključuje totalnu histerektomiju, bilateralnu salpingooforektomiju, uzimanje peritonealnih ispiraka, nasumične peritonealne biopsije svih polja, infrakoličnu omentektomiju (u slučaju mucinozne histologije i apendektomiju) te selektivnu zdjeličnu i paraaortalnu limfadenektomiju, kao što je već opisano pod dijagnostikom (27, 28, 63, 64). Primjena adjuvantne kemoterapije ovisi o potencijalnom riziku od relapsa bolesti. Nizak rizik od relapsa imaju pacijentice u IA i IB stadiju, stupnja diferencijacije 1, serozne, mucinozne ili endometrioidne histologije te adjuvantno liječenje nije indicirano. Srednji rizik od relapsa imaju pacijentice u IA i IB stadiju sa stupnjem diferencijacije 2 te se kod njih navodi korist od primjene adjuvantne kemoterapije, kombinacijom paklitaksela i karboplatine/cisplatine kroz 3-6 ciklusa.

Visok rizik od relapsa imaju pacijentice u IA i IB stadiju sa stupnjem diferencijacije 3, u IC stadiju bilo kojeg stupnja diferencijacije, klarocelularne histologije te je u ovih pacijentica indicirano adjuvantno kemoterapijsko liječenje prema gore navedenom PC protokolu kroz 6 ciklusa (27, 33, 63, 64).

Uznapredovali rak (FIGO stadiji II, III, IV) liječi se također kirurški s postizanjem maksimalne citoredukcije u vidu potpunog uklanjanja makroskopski prisutnog tumora, a to može zahtijevati kompletnu omentektomiju, resekciju debeloga crijeva te parcijalnu ili kompletnu resekciju drugih abdominalnih organa (slezene, dijafragme, jetre) (27, 28, 65). Po operativnom zahvatu slijedi adjuvantna kemoterapija po PC protokolu kroz 6 ciklusa. Standardni terapijski protokol je primjena karboplatine u AUC 5-6 dozi te paklitaksela 175 mg/m² svaka 3 tjedna. Drugi oblik je „*dose dense*“ protokol u kojem se karboplatina i dalje daje svaka 3 tjedna, a paklitaksel se primjenjuje tjedno. Neka istraživanja pokazala su korist od dodatka bevacizumaba u dozi od 7,5-15 mg/m² u stadiju III i IV, a gdje nije postignuta maksimalna citoredukcija. U stadiju III i IV moguća je i primjena neoadjuvantne kemoterapije po PC protokolu kroz 3 ciklusa, a zatim se pristupa tzv. intervalnom „debulking“, citoreduktivnom zahvatu. Moguća je primjena i intraperitonealne kemoterapije, međutim uz veću posljedičnu toksičnost (27, 28, 33, 66).

Tablica 8. Sažetak modaliteta liječenja raka jajnika te petogodišnje preživljenje (27, 28, 67).

Stadij bolesti	Liječenje	Preživljenje
<p>Rani rak jajnika (FIGO I)</p> <p>IA, IB G1 IA, IB G2 IA-IB G3, IC G1-3</p>	<p>Primarno kirurško liječenje – TAH s BSO, periotenalni ispirci, nasumična biopsija, infrakolična omentektomija, selektivna zdjelična i paraaortalna limfadenektomija; apendektomija (mucinozna histologija)</p> <p>Praćenje</p> <p>Adjuvantno: PC kemoterapijski protokol kroz 3-6 ciklusa</p> <p>Adjuvantno: PC protokol kroz 6 ciklusa</p>	<p>90%-92%</p>
<p>Uznapredovali rak jajnika (FIGO II-IV)</p> <p>II III IV</p>	<p>Primarno kirurško liječenje – „debulking“, potpuno makroskopsko odstranjenje tumora (kao kod ranog + kompletna omentektomija, resekcija crijeva, parcijalna/kompletna resekcija drugih abdominalnih organa)</p> <p>Adjuvantno: standardni ili „dose dense“ PC protokol kroz 6 ciklusa</p> <p>Adjuvantno: standardni ili „dose dense“ PC protokol kroz 6 ciklusa; ako suboptimalna citoredukcija moguće dodati i bevacizumab</p> <p>*moguće i neoadjuvantno kemoterapijsko liječenje po PC protokolu kroz 3 ciklusa te intervalna „debulking“ operacija</p>	<p>70%-78%</p> <p>39%-59%</p> <p>17%-28%</p>

6.3.2. Neepitelni rak jajnika

U liječenju tumora nastalih iz spolnih stanica (disgerminoma, teratoma, embrionalnog karcinoma, koriokarcinoma) osnovu čini kirurški zahvat, s potpunim utvrđivanjem proširenosti kako je opisano i u dijagnostici. Cilj je potpuno odstranjenje tumora, a s obzirom na izrazito dobru prognozu i u višim stadijima bolesti (petogodišnje preživljenje i u uznapredovaloj bolesti iznosi oko 70%), u mlađih bolesnica moguće je razmotriti poštedniju operaciju. Adjuvantno kemoterapijsko liječenje po BEP protokolu (bleomicin, etopozid, cisplatina) kroz 3-4 ciklusa daje se u svim stadijima bolesti (I-IV), osim u IA stadijima sa stupnjem diferencijacije 1 disgerminoma i nezrelog teratoma. S obzirom na visoku kemosenzitivnost tumora zametnih stanica, nema potrebe za opsežnim kirurškim zahvatima ni u uznapredovaloj bolesti (29, 33, 68).

U liječenju tumora nastalih iz specijalizirane strome (granuloza tumori, Sertoli-Leydigovi tumori) osnovu također čini kirurški zahvat, s potpunim utvrđivanjem proširenosti bolesti, a u nižim stadijima može se pristupiti i poštednijem zahvatu ukoliko se radi o mlađim bolesnicama sa željom očuvanja fertiliteta. U višim stadijima, cilj je postići maksimalnu citoredukciju pa je opcija i „debulking“ operacija. Adjuvantno kemoterapijsko liječenje najčešće se provodi u uznapredovalim stadijima (II-IV) po BEP protokolu kroz 3-4 ciklusa ili PC protokolu kroz 6 ciklusa. Adjuvantno liječenje daje se i u IC stadiju sa stupnjem diferencijacije 2/3 u granuloza tumora, te u svim stadijima slabo diferenciranog Sertoli-Leydigovih tumora, kao i u onog s heterolognim elementima (29, 33, 69).

7. ZAKLJUČAK

Radioterapija ginekoloških tumora - raka vrata maternice i raka tijela maternice ima nezamjenjivu ulogu, bilo u adjuvantnom postoperativnom liječenju ili kao primarni oblik liječenja. Primjenjuje se samostalno ili kao oblik konkomitantnog liječenja u kombinaciji sa sustavnom terapijom, ovisno o stadiju bolesti. Primjenom radioterapije smanjuje se lokoregionalni povrat bolesti i poboljšava preživljenje bolesnica. Radioterapija ginekoloških tumora uključuje primjenu vanjskih snopova x zračenja koristeći linearne akceleratora i/ili različite oblike brahiterapije koristeći radioaktivne izvore zračenja (8, 12, 21, 22).

U liječenju raka jajnika, radioterapija se rijetko primjenjuje, prvenstveno u palijativne svrhe. Prije ere citostatika radioterapija se primjenjivala i kod raka jajnika, čak i kao adjuvantno liječenje, međutim primjenom citostatika radioterapija gubi na svojoj važnosti. Istraživanja su pokazala da radioterapija nije preporučljiva zbog prevelike toksičnosti za druge organe pri postizanju potrebnih tumoricidnih doza, pa je glavni modalitet liječenja raka jajnika kirurški zahvat uz sustavno citostatsko liječenje (61, 62). Neki izvori navode radioterapiju kao mogući oblik liječenja ranih stadija disgerminoma ili kod pojave lokalnih recidiva (27, 28, 29).

Uz ostale modalitete liječenja, radioterapija ima važnu ulogu u palijativnom liječenju metastatske bolesti, za ublažavanje simptoma i poboljšanje kvalitete života bolesnica s ginekološkim tumorima (8, 21, 27).

Unatoč stalnom razvoju novih terapijskih modaliteta, izgledno je da će radioterapija pojedinih vrsta ginekoloških tumora i dalje ostati jedan od glavnih načina liječenja, posebno uz mogućnost primjene novih i modernih radioterapijskih tehnika.

8. ZAHVALA

Zahvaljujem ponajprije svojoj mentorici, prof. dr. sc. Lidiji Beketić – Orešković, na pomoći i savjetima pri izradi ovoga diplomskog rada.

Hvala mojoj obitelji, roditeljima Iliji i Slavici te bratu Miranu, na bezuvjetnoj podršci, ljubavi i strpljenju tijekom mojeg studiranja.

Hvala mojim „dušama“, cijeloj široj obitelji, mom Josipu i svim drugim prijateljima na svim molitvama, brizi i dobrim željama te što su mi olakšali i uljepšali ovih šest godina.

Hvala Tebi, što si mi darovao ovaj poziv i pripremio stazu.

9. POPIS LITERATURE

1. Krmpotić – Nemanić J, Marušić A. Anatomija čovjeka. 2. izd. Zagreb: Medicinska naklada; 2004. Str. 370-373.
2. Fanghänel J, Pera F, Anderhuber F, Nitsch R, ur.; Vinter I, ur. Waldeyerova anatomija čovjeka. Zagreb; Golden marketing – tehnička knjiga; 2009. Str. 1069-1075.
3. Hrvatski zavod za javno zdravstvo. Epidemiologija raka vrata maternice. [Internet] Zagreb: Hrvatski zavod za javno zdravstvo; 2021 [pristupljeno 22.04.2021.] Dostupno na: <https://www.hzjz.hr/aktualnosti/epidemiologija-raka-vrata-maternice/>
4. Hu Z, Ma D. The precision prevention and therapy of HPV- related cervical cancer: new concepts and clinical implications. *Cancer Med.* 2018 Sep 14;7(10):5217-5236. doi: 10.1002/cam4.1501 [Epub ahead of print]
5. GLOBOCAN 2020: Cancer Today. Dostupno na: <https://gco.iarc.fr/today/online-analysis-multibars>
6. Hrvatski zavod za javno zdravstvo, Registar za rak Republike Hrvatske. Incidencija raka u Hrvatskoj, Bilten 43. Zagreb: Hrvatski zavod za javno zdravstvo; 2020.
7. Šimunić V i sur., Ciglar S, Suchanek E, ur. Ginekologija. Zagreb: Naklada Ljevak; 2001.
8. Hrvatsko onkološko društvo, Hrvatsko društvo za ginekologiju i opstetriciju, Hrvatsko ginekološko – onkološko društvo. Kliničke upute za dijagnostiku, liječenje i praćenje bolesnica oboljelih od raka vrata maternice: S1 smjernice za dijagnostiku i liječenje. [Internet] Zagreb: Hrvatsko društvo za ginekologiju i opstetriciju; 2013. [pristupljeno 21.04.2021.] Dostupno na: <https://www.hdgo.hr/userFiles/upload/documents/HDGO%20smjernice/ONK/HDGO-S1-Onkologija-Cerviks.pdf>
9. Stolnicu S, Hoang L, Soslow RA. Recent advances in invasive adenocarcinoma of the cervix. *Virchows Arch.* 2019 Jun 17;475(5): 537-549. doi: 10.1007/s00428-019-02601-0. [Epub ahead of print]
10. Šobat H, Stilinović K, Tomek R, Lojić P. Tumori ženskih spolnih organa. U: Šamija M i sur. *Onkologija.* Zagreb: Medicinska naklada; 2000. Str. 327-342
11. Gusberg S. B., Frick H. C. *Corscaden's Gynecologic Cancer.* 4th ed. Baltimore: The Williams and Wilkins Company; 1970.

12. Marth C, Landoni F, Mahner S, McCormack M, Gonzalez-Martin A, Colombo N. Cervical cancer: ESMO Clinical Practice Guidelines for diagnosis, treatment and follow-up. *Ann Oncol.* 2017;28(Suppl 4):iv72-iv83. doi: 10.1093/annonc/mdx220
13. Kim M, Suh DH, Lee KH, Eom KY, Toftdahl NG, Mirza MR et al. Major clinical research advances in gynecologic cancer in 2018. *J Gynecol Oncol.* 2019 Mar;30(2):e18. doi: 10.3802/jgo.2019.30.e18
14. Zhang S, Batur P. Human papillomavirus in 2019: An update on cervical cancer prevention and screening guidelines. *Cleve Clin J Med.* 2019 Mar;86(3):173-178. doi: 10.3949/ccjm.86a.18018
15. Li H, Wu X, Cheng X. Advances in diagnosis and treatment of metastatic cervical cancer. *J Gynecol Oncol.* 2016 Jul;27(4):e43.
16. Bhatla N, Aoki D, Sharma DN, Sankaranarayanan R. Cancer of the cervix uteri. *Int J Gynecol Obstet.* 2018; 143(Suppl 2): 22-36.
17. Trojano G, Olivieri C, Tinelli R, Damiani GR, Pellegrino A, Cicinelli E. Conservative treatment in early stage endometrial cancer: a review. *Acta Biomed.* 2019;90(4):405-410. doi: 10.23750/abm.v90i4.7800
18. Rizzo S, Femia M, Buscarino V, Franchi D, Garbi A, Zanagnolo V et al. Endometrial cancer: an overview of novelties in treatment and related imaging keypoints for local staging. *Cancer Imaging.* 2018 Dec 4;18(1):45. doi: 10.1186/s40644-018-0180-6
19. Obermair A, Baxter E, Brennan DJ, McAlpine JN, Mueller JJ, Amant F et al. Fertility-sparing treatment in early endometrial cancer: current state and future strategies. *Obstet Gynecol Sci.* 2020;63(4):417-431. doi:10.5468/ogs.19169
20. Braun MM, Overbeek-Wager EA, Grumbo RJ. Diagnosis and management of endometrial cancer. *Am Fam Physician.* 2016 Mar 15;93(6):498-474
21. Hrvatsko onkološko društvo, Hrvatsko društvo za ginekologiju i opstetriciju, Hrvatsko ginekološko – onkološko društvo. Kliničke upute za dijagnostiku, liječenje i praćenje bolesnica oboljelih od raka maternice: S1 smjernice za dijagnostiku i liječenje. [Internet] Zagreb: Hrvatsko društvo za ginekologiju i opstetriciju; 2013. [pristupljeno 21.04.2021.]
Dostupno na:
<https://www.hdgo.hr/userFiles/upload/documents/HDGO%20smjernice/ONK/HDGO-S1-Onkologija-Uterus.pdf>

22. Colombo N, Preti E, Landoni F, Carinelli S, Colombo A, Marini C et al. Endometrial cancer: ESMO Clinical Practice Guidelines for diagnosis, treatment and follow-up. *Ann Oncol.* 2013;24(Suppl 6):vi33-vi38. doi: 10.1093/annonc/mdt353
23. Saccardi C, Vitagliano A, Marchetti M, Lo Turco A, Tosatto S, Palumbo M et al. Endometrial Cancer Risk Prediction According to Indication of Diagnostic Hysteroscopy in Post-Menopausal Women. *Diagnostics (Basel).* 2020 April 27;10(5):257. doi: 10.3390/diagnostics10050257 [Epub ahead of print]
24. Faria SC, Sagebiel T, Balachandran A, Devine C, Lal C, Bhosale PR. Imaging in endometrial carcinoma. *Indian J Radiol Imaging.* 2015; 25(2): 137-147. doi: 10.4103/0971-3026.155857
25. Amant F, Mirza MR, Koskas M, Creutzberg CL. Cancer of the corpus uteri. *Int J Gynecol Obstet.* 2018; 143(Suppl 2): 37-50.
26. Hrvatski zavod za javno zdravstvo. Svjetski dan borbe protiv raka jajnika. [Internet] Zagreb: Hrvatski zavod za javno zdravstvo. 2018 Svi 7 [pristupljeno 5.5.2021.] Dostupno na: <https://www.hzjz.hr/aktualnosti/svjetski-dan-borbe-protiv-raka-jajnika/>
27. Hrvatsko onkološko društvo, Hrvatsko društvo za ginekologiju i opstetriciju, Hrvatsko ginekološko-onkološko društvo. Kliničke upute za dijagnostiku, liječenje i praćenje bolesnica oboljelih od raka jajnika: S1 smjernice za dijagnostiku i liječenje. [Internet] Zagreb: Hrvatsko društvo za ginekologiju i opstetriciju; 2013. [pristupljeno 21.04.2021.] Dostupno na: <https://www.hdgo.hr/userFiles/upload/documents/HDGO%20smjernice/ONK/HDGO-S1-Onkologija-Ovarij.pdf>
28. Lederman JA, Raja FA, Fotopoulou C, Gonzalez-Martin A, Colombo N, Sessa C. Newly diagnosed and relapsed epithelial ovarian carcinoma: ESMO Clinical Practice Guidelines for diagnosis, treatment and follow up. *Ann Oncol.* 2013;24(Suppl 6):vi24-vi32. doi:10.1093/annonc/mdt333
29. Ray-Coquard I, Morice P, Lorusso D, Prat J, Oaknin A, Pautier P et al. Non-epithelial ovarian cancer: ESMO Clinical Practice Guidelines for diagnosis, treatment and follow-up. *Ann Oncol.* 2018;29(Suppl 4):iv1-iv18. doi:10.1093/annonc/mdy001
30. Thomakos N, Malakasis A, Machairiotis N, Zarogoulidis P, Rodolakis A. Fertility Sparing Management in Non-Epithelial Ovarian Cancer. Which Patients, What

- Procedure and What Outcome? *J Cancer*. 2018 Nov 24;9(24): 4659-4664. doi: 10.7150/jca.26674 [Epub ahead of print]
31. Ramalingam P. Morphologic, Immunophenotypic, and Molecular Features of Epithelial Ovarian Cancer. *Oncology (Williston Park)*. 2016 Feb;30(2): 166-176.
 32. Roett MA, Evans P. Ovarian cancer: an overview. *Am Fam Physician*. 2009 Sep 15;80(6): 609-616.
 33. Berek JS, Kehoe ST, Kumar L, Friedlander M. Cancer of the ovary, fallopian tube and peritoneum. *Int J Gynecol Obstet*. 2018;143(Suppl 2):59-78. doi: 10.1002/ijgo.12614
 34. Hanna L, Crosby T, Macbeth F, ur; Beketić-Orešković L, Đaković N, Juretić A i sur.,ur. *Praktična klinička onkologija*. 2. izd. Zagreb: Medicinska naklada; 2021.
 35. Šamija M, Krajina Z, Purišić A, ur. *Radioterapija*. Zagreb: Nakladni zavod Globus; 1996.
 36. Shirato H, Le QT, Kobashi K, Prayongrat A, Takao S, Shimizu S, Giaccia A, Xing L, Umegaki K. Selection of external beam radiotherapy approaches for precise and accurate cancer treatment. *J Radiat Res*. 2018 Mar 1;59(suppl_1):i2-i10. doi: 10.1093/jrr/rrx092
 37. Weiner AA, Schwarz JK. Intracavitary Brachytherapy for Gynecologic Malignancies: Applications and Innovations. *Mo Med*. 2015 Sep-Oct;112(5):366-72.
 38. Taylor A, Powell ME. Intensity-modulated radiotherapy--what is it? *Cancer Imaging*. 2004 Mar 26;4(2):68-73. doi: 10.1102/1470-7330.2004.0003
 39. Teoh M, Clark CH, Wood K, Whitaker S, Nisbet A. Volumetric modulated arc therapy: a review of current literature and clinical use in practice. *Br J Radiol*. 2011 Nov;84(1007):967-96. doi: 10.1259/bjr/22373346
 40. Sterzing F, Engenhardt-Cabillic R, Flentje M, Debus J. Image-guided radiotherapy: a new dimension in radiation oncology. *Dtsch Arztebl Int*. 2011 Apr;108(16):274-80. doi: 10.3238/arztebl.2011.0274. [Epub ahead of print]
 41. Majeed H, Gupta V. Adverse Effects Of Radiation Therapy. U: StatPearls [Internet]. Treasure Island (FL): StatPearls Publishing; 2021 Sij- [ažurirano 06.02.2021. ; pristupljeno 29.06.2021.]. Dostupno na: <https://www.ncbi.nlm.nih.gov/books/NBK563259/>
 42. Lawrie TA, Green JT, Beresford M, Wedlake L, Burden S, Davidson SE, Lal S, Henson CC, Andreyev HJN. Interventions to reduce acute and late adverse gastrointestinal

- effects of pelvic radiotherapy for primary pelvic cancers. *Cochrane Database Syst Rev*. 2018 Jan 23;1(1):CD012529. doi: 10.1002/14651858.CD012529.pub2.
43. Rema P, Ahmed I. Conservative Surgery for Early Cervical Cancer. *Indian J Surg Oncol*. 2015 Oct 21; 7(3):336-340. doi: 10.1007/s13193-015-0476-y [Epub ahead of print]
 44. Mota F. Microinvasive squamous carcinoma of the cervix: treatment modalities. *Acta Obstet Gynecol Scand*. 2003; 82(6): 505-509. doi: 10.1034/j.1600-0412.2003.00124.x
 45. Cibula D, Kocian R, Plaikner A, Jarkovsky J, Klat J, Zapardiel I et al. Sentinel lymph node mapping and intraoperative assessment in a prospective, international, multicentre, observational trial of patients with cervical cancer: The SENTIX trial. *Eur J Cancer*. 2020 Aug 1;137: 69-80. doi: 10.1016/j.ejca.2020.06.034. [Epub ahead of print]
 46. Ribeiro Cubal AF, Ferreira Carvalho JI, Costa MF, Branco AP. Fertility-sparing surgery for early-stage cervical cancer. *Int J Surg Oncol*. 2012;2012: 936534. doi: 10.1155/2012/936534 [Epub ahead of print]
 47. Tewari KS, Monk BJ. Evidence-Based Treatment Paradigms for Management of Invasive Cervical Carcinoma. *J Clin Oncol*. 2019 Aug 12. doi: 10.1200/JCO.18.02303 [Epub ahead of print]
 48. Kokka F, Bryant A, Brockbank E, Jeyarajah A. Surgical treatment of stage IA2 cervical cancer. *Cochrane Database Syst Rev*. 2014 May;2014(5): CD010870. doi: 10.1002/14651858.CD010870.pub2
 49. Kim SI, Kim TH, Lee M, Kim HS, Chung HH, Lee TS et al. Impact of Adjuvant Radiotherapy on Survival Outcomes in Intermediate-Risk, Early-Stage Cervical Cancer: Analyses Regarding Surgical Approach of Radical Hysterectomy. *J Clin Med*. 2020 Nov 3;9(11):3545. doi: 10.3390/jcm9113545.
 50. Gennigens C, De Cuyper M, Hermesse J, Kridelka F, Jerusalem G. Optimal treatment in locally advanced cervical cancer. *Expert Rev Anticancer Ther*. 2021 Mar 11;1-15. doi: 10.1080/14737140.2021.1879646 [Epub ahead of print]
 51. Zou W, Han Y, Zhang Y, Hu C, Feng Y, Zhang H et al. Neoadjuvant chemotherapy plus surgery versus concurrent chemoradiotherapy in stage IB2-IIB cervical cancer: A systematic review and meta-analysis. *PLoS One*. 2019 Nov 14;14(11):e0225264. doi: 10.1371/journal.pone.0225264.

52. Scatchard K, Forrest JL, Flubacher M, Cornes P, Williams C. Chemotherapy for metastatic and recurrent cervical cancer. *Cochrane Database Syst Rev*. 2012 Oct 17;10(10):CD006469. doi: 10.1002/14651858.CD006469.pub2.
53. Tewari KS, Sill MW, Long HJ 3rd, Penson RT, Huang H, Ramondetta LM et al. Improved survival with bevacizumab in advanced cervical cancer. *N Engl J Med*. 2014 Feb 20;370(8):734-43. doi: 10.1056/NEJMoa1309748. Erratum in: *N Engl J Med*. 2017 Aug 17;377(7):702
54. Falcone F, Balbi G, Di Martino L, Grauso F, Salzillo ME, Messalli EM. Surgical management of early endometrial cancer: an update and proposal of a therapeutic algorithm. *Med Sci Monit*. 2014 Jul 26;20:1298-313. doi: 10.12659/MSM.890478.
55. Wahl AO, Gaffney DK, Jhingran A, Yashar CM, Biagioli M, Elshaikh MA et al. ACR Appropriateness Criteria® Adjuvant Management of Early-Stage Endometrial Cancer. *Oncology (Williston Park)*. 2016 Sep 15;30(9):816-22.
56. Casey MJ, Summers GK, Crotzer D. Endometrial Cancer. 2020 Jul 13. In: *StatPearls [Internet]*. Treasure Island (FL): StatPearls Publishing; 2021 Jan–.
57. Menderes G, Clark M, Santin AD. Novel targeted therapies in uterine serous carcinoma, an aggressive variant of endometrial cancer. *Discov Med*. 2016 Apr;21(116):293-303.
58. Barlin JN, Ueda SM, Bristow RE. Cytoreductive surgery for advanced and recurrent endometrial cancer: a review of the literature. *Womens Health (Lond)*. 2009 Jul;5(4):403-11. doi: 10.2217/whe.09.26.
59. Temkin Sm, Fleming G. Current Treatment of Metastatic Endometrial Cancer. *Cancer Control*. 2009 Jan;16(1):38–45. doi:10.1177/107327480901600106.
60. Clarke MA, Long BJ, Del Mar Morillo A, Arbyn M, Bakkum-Gamez JN, Wentzensen N. Association of Endometrial Cancer Risk With Postmenopausal Bleeding in Women: A Systematic Review and Meta-analysis. *JAMA Intern Med*. 2018 Sep 1;178(9):1210-1222. doi: 10.1001/jamainternmed.2018.2820
61. Flores – Balcázar CH, Urías – Arce DM. Radiotherapy in women with epithelial ovarian cancer: historical role, current advances, and indications. *Chin Clin Oncol* 2020;9(4):49. doi: 10.21037/cco-20-10
62. Rai B, Bansal A, Patel FD, Sharma SC. Radiotherapy for Ovarian Cancers – Redefining the Role. *Asian Pac J Cancer Prev*. 2014;15(12):4759-4763. doi: 10.7314/APJCP.2014.15.12.4759

63. Lawrie TA, Winter-Roach BA, Heus P, Kitchener HC. Adjuvant (post-surgery) chemotherapy for early stage epithelial ovarian cancer. *Cochrane Database Syst Rev*. 2015 Dec 17;2015(12):CD004706. doi: 10.1002/14651858.CD004706.pub5
64. Gorodnova TV, Sokolenko AP, Kuligina E, Berlev IV, Imyanitov EN. Principles of clinical management of ovarian cancer. *Chin Clin Oncol*. 2018 Dec;7(6):56. doi: 10.21037/cco.2018.10.06
65. Hernandez-Lopez LA, Elizalde-Mendez A. How far should we go in optimal cytoreductive surgery for ovarian cancer? *Chin Clin Oncol*. 2020 Oct;9(5):70. doi: 10.21037/cco-20-40 [Epub ahead of print]
66. Mahmood RD, Morgan RD, Edmondson RJ, Clamp AR, Jayson GC. First-Line Management of Advanced High-Grade Serous Ovarian Cancer. *Curr Oncol Rep*. 2020 Jun 4;22(6):64. doi: 10.1007/s11912-020-00933-8
67. Doubeni CA, Doubeni AR, Myers AE. Diagnosis and Management of Ovarian Cancer. *Am Fam Physician*. 2016 Jun 1;93(11):937-44.
68. Uccello M, Boussios S, Samartzis EP, Moschetta M. Systemic anti-cancer treatment in malignant ovarian germ cell tumours (MOGCTs): current management and promising approaches. *Ann Transl Med*. 2020 Dec;8(24):1713. doi: 10.21037/atm.2020.04.15
69. Schultz KA, Harris AK, Schneider DT, Young RH, Brown J, Gershenson DM et al. Ovarian Sex Cord-Stromal Tumors. *J Oncol Pract*. 2016 Oct;12(10):940-946. doi: 10.1200/JOP.2016.016261

10. ŽIVOTOPIS

Mirna Alvir rođena je 28. travnja 1996. godine u Zagrebu. Od 2003. do 2011. pohađala je Osnovnu školu Trnsko u Zagrebu. Od 2011. do 2015. pohađa IV. gimnaziju u Zagrebu. U razdoblju od 2015. do 2021. studira na Medicinskom fakultetu u Zagrebu. Tijekom druge godine fakulteta bila je demonstrator na Katedri za anatomiju te sudjeluje i u aktivnostima CROMSIC-a poput obilježavanja Svjetskog dana dijabetesa, Svjetskog dana AIDS-a te simpozija o mentalnom zdravlju „Slušam te“. Tijekom fakulteta bila je član kirurške sekcije, kao i Sekcije mladih Hrvatskog katoličkog liječničkog društva, aktivno sudjeluje u njihovim aktivnostima. Na šestoj godini fakulteta priključuje se volontiranju u pozivnim centrima za praćenje kontakata oboljelih od COVID-19 bolesti i za onkološke bolesnike pri Ministarstvu zdravstva te volontira na cijepljenju bez najave u organizaciji Škole narodnog zdravlja „Andrija Štampar“. U ožujku 2021. sudjeluje na OSCON-u (Osijek Student Congress) gdje s kolegama predstavlja nekoliko prikaza slučajeva. Kao student bila je sudionik i na Hrvatskoj proljetnoj pedijatrijskoj školi.