

Indikacije za primjenu ugradbenih slušnih pomagala

Barešić, Rebeka

Master's thesis / Diplomski rad

2021

Degree Grantor / Ustanova koja je dodijelila akademski / stručni stupanj: **University of Zagreb, School of Medicine / Sveučilište u Zagrebu, Medicinski fakultet**

Permanent link / Trajna poveznica: <https://um.nsk.hr/um:nbn:hr:105:339295>

Rights / Prava: [In copyright](#)/[Zaštićeno autorskim pravom.](#)

Download date / Datum preuzimanja: **2024-08-11**



Repository / Repozitorij:

[Dr Med - University of Zagreb School of Medicine Digital Repository](#)



**SVEUČILIŠTE U ZAGREBU
MEDICINSKI FAKULTET**

Rebeka Barešić

**Indikacije za primjenu ugradbenih slušnih
pomagala**

DIPLOMSKI RAD



Zagreb, 2021.

Ovaj diplomski rad izrađen je na Klinici za otorinolaringologiju i kirurgiju glave i vrata Medicinskog fakulteta Sveučilišta u Zagrebu pod vodstvom doc. dr. sc. Jakova Ajduka i predan je na ocjenu u akademskoj godini 2020./2021.

POPIS KRATICA

aBCI	Active Bone Conduction Implants
ABG	Air-Bone Gap
ABR	Auditory Brainstem Response
AMEI	Active Middle Ear Implants
ASSR	Auditory Steady State Response
BAHA	Bone Anchored Hearing Aid
BC-FMT	Bone Conduction Floating Mass Transducer
BCI (BCD)	Bone Conduction Implant (Device)
BERA	Brain Evoked Response Audiometry
CMV	Citomegalovirus
DACS	Direct Acoustic Cochlear Stimulator
DPOAE	Distortion Product Otoacoustic Emissions
FMT	Floating Mass Transducer
HL	Hearing Level
HSV	Herpes Simplex virus
MET	Middle Ear Transducer
MR	Magnetska rezonancija
OAE	Otoakustička emisija
pBCI	Percutaneous Bone Conduction Implants
SNHL	Sensorineural Hearing Loss
SDS	Speech Discrimination Score
SL	Sensation Level
SRT	Speech Recognition Threshold
tBCI	Transcutaneous Bone Conduction Implants
VORP	Vibrant Ossicular Prosthesis
VSF	Vibrant Soundbridge
WRS	Word Recognition Score

SADRŽAJ

Sažetak.....	I
Summary.....	II
1 Uvod.....	1
2 Anatomija i fiziologija sluha.....	1
3 Oštećenje sluha	5
3.1 Vrste oštećenja sluha	5
3.1.1 Provodno oštećenje sluha	6
3.1.2 Zamjedbeno oštećenje sluha.....	7
3.1.3 Mješovito oštećenje sluha	8
3.2 Stupanj oštećenja sluha.....	9
4 Ispitivanje sluha	10
4.1 Akumetrija	10
4.2 Tonska audiometrija	11
4.3 Govorna audiometrija	12
4.4 Timpanometrija	13
4.5 Stapedijalni refleks	14
4.6 Otoakustička emisija.....	14
4.7 Evocirani slušni potencijali	14
5 Ugradbena slušna pomagala.....	15
5.1 Aktivni ugradbeni uređaji za srednje uho (Active middle ear implants, AMEI).....	15
5.1.1 Djelomično ugradbena pomagala.....	15
5.1.1.1 Vibrant Soundbridge.....	15
5.1.1.2 Cochlear MET	16
5.1.1.3 Ototronix Maxum	17
5.1.1.4 Cochlear Codacs	17
5.1.2 Potpuno ugradbena pomagala	18
5.1.2.1 Envoy Esteem	18
5.1.2.2 Cochlear Carina	18
5.2 Slušna pomagala za koštanu vodljivost (Bone conduction implants, BCI).....	19
5.2.1 Aktivni BCI.....	20
5.2.1.1 MED-EL Bonebridge	20
5.2.1.2 Baha Connect.....	20
5.2.1.3 Oticon Ponto	21

5.2.1.4	Cochlear Osia	22
5.2.2	Pasivni BCI	23
5.2.2.1	Baha Attract.....	23
5.2.2.2	Alpha	23
6	Indikacije za primjenu ugradbenih slušnih pomagala.....	24
6.1	Medicinske indikacije.....	24
6.2	Audiološke indikacije	26
7	Zaključak.....	28
8	Zahvale.....	29
9	Literatura.....	30
10	Životopis.....	34

SAŽETAK

Indikacije za primjenu ugradbenih slušnih pomagala

Rebeka Barešić

Osjetom sluha percipiramo zvukove iz okoline. Sluh je ključan za komunikaciju i socijalno funkcioniranje. Slušni aparat se sastoji od uške, zvučnog voda, bubnjića, bubnjišta sa slušnim košćicama, pužnice, slušnog puta i slušne moždane kore. Ako je neki dio oštećen, nastaje zamjedbeno, provodno ili mješovito oštećenje sluha koje možemo odrediti tonskom audiometrijom. Oštećenja sluha nastaju zbog kongenitalne, stečene, infektivne, metaboličke, neoplastične, traumatske ili ijtrogene etiologije. Naime, više od 5 % svjetske populacije pati od posljedica teškog gubitka sluha i otežane ili nemoguće verbalne komunikacije. Oštećenja sluha se mogu liječiti konzervativno, kirurški ili slušnim pomagalom sa slušnom rehabilitacijom. Često se kombinira više terapijskih opcija kako bi se postigao optimalan sluh. Prvi korak uspješnog liječenja je ispravna indikacija.

Audiološke indikacije za ugradbena slušna pomagala su blago do teško provodno, mješovito ili zamjedbeno oštećenje sluha. Prvi izbor slušnog pomagala je najčešće klasično slušno pomagalo, no postoje stanja kada ih nije moguće koristiti. Radi se o slučajevima kada postoji stenoza odnosno atrezija zvučnog voda, deformitet ili kronična upala srednjeg ili vanjskog uha, okluzijski efekt, stanje nakon radikalne operacije srednjeg uha te kada je sluh s klasičnim slušnim pomagalom nezadovoljavajući. Tada se odlučujemo za ugradbeno slušno pomagalo. Ugradbena slušna pomagala se implantiraju kirurški te nakon aktivacije pretvaraju zvučne valove u električni signal, a zatim u mehaničke vibracije koje se prenose do pužnice. Aktivni ugradbeni uređaji za srednje uho (engl. Active middle ear implants, AMEI) pretvaraju pojačani električni signal u mehaničke vibracije i prenose na slušne košćice ili direktno na pužnicu, a slušna pomagala za koštanu vodljivost (engl. Bone conduction implants, BCI) putem koštane vodljivosti vibracije prenose na pužnicu. Zbog jače amplifikacije i manje distorzije, ugradbena slušna pomagala pružaju ne samo bolju kvalitetu zvuka, nego i bolje prepoznavanje govora. Uz ispravnu audiološku i medicinsku indikaciju operacija rezultira boljim sluhom te boljom kvalitetom života.

Ključne riječi: ugradbena slušna pomagala, oštećenje sluha, aktivni ugradbeni uređaji za srednje uho, slušna pomagala za koštanu vodljivost

SUMMARY

Indications for Implantable Hearing Devices

Rebeka Barešić

With sense of hearing, we perceive sounds from the external environment, and it is crucial for communication and social functioning. The auditory system consists of the auricle, the auditory canal, the eardrum, the tympanic cavity with the auditory ossicles, the cochlea, the auditory pathway, and the auditory cortex. Damaging any part of the auditory system results in sensorineural, conductive or mixed hearing loss that can be assessed with pure-tone audiometry. The etiology of the hearing impairment can be congenital, acquired, infectious, metabolic, neoplastic, traumatic, or iatrogenic. Over 5 % of the world's population has a disabling hearing loss and difficulty in verbal communication. Hearing loss can be treated conservatively, surgically, or with a hearing aid. Multiple therapeutic options are often used to achieve best results. The first step to effective treatment is a good indication.

Audiological indications for implantable hearing devices are mild to severe conductive, mixed, or sensorineural hearing loss. Conventional hearing aids are widely used, but in some cases, they cannot be worn: if there is a stenosis or atresia of the auditory canal, deformity or chronic inflammation of the middle or outer ear, occlusion effect, after radical middle ear resection and when the audiological result of the conventional hearing aid is not satisfying. In these cases, we opt for implantable hearing devices. The device is surgically implanted and after activation it converts sound into electrical signals and then into mechanical vibrations that are transmitted to the cochlea. Active middle ear implants (AMEI) amplified electrical signals convert into mechanical vibrations that are transmitted to the auditory ossicles or directly to the cochlea, whereas bone conduction implants (BCI) transmit vibrations via bone conduction to the cochlea. Due to higher amplification and less distortion, implantable hearing devices do not only provide a better sound quality, but also better speech recognition. With the right medical and audiological indication, the procedure results in improved hearing and a better quality of life.

Keywords: implantable hearing device, hearing loss, active middle ear implant, bone conduction implant

1 UVOD

Oštećenja sluha i gluhoća su veliki problem u svijetu. Svjetska zdravstvena organizacija procjenjuje da više od 5 % svjetske populacije ima oštećenje veće od 40 dB (1) što kao posljedicu ima otežanu ili čak nemoguću komunikaciju slušanjem i govorom. U Republici Hrvatskoj je preko 13 000 registriranih osoba s oštećenjem sluha koje uzrokuje invaliditet ili pridonosi funkcionalnom oštećenju osobe. (2)

U liječenju oštećenja sluha je potreban multidisciplinarni pristup jer ono nije samo zdravstveni problem, već i socijalni. Oštećenje sluha u dječjoj dobi utječe na roditelje i na obiteljsku dinamiku, osobito ako je prisutno uz još neki poremećaj. (3) Ono utječe na psihički razvoj djeteta i ima dalekosežne posljedice. Kod oštećenja sluha u starijoj životnoj dobi dolazi do otežane komunikacije, socijalizacije, neugode, a češće se javlja anksioznost i depresija. (4)

Bolesti slušnoga aparata se liječe konzervativno, kirurški ili slušnim pomagalom sa slušnom rehabilitacijom. Postoje bolesti kod kojih nije moguće koristiti klasična slušna pomagala: ako postoji opstrukcija vanjskog slušnog hodnika (upale vanjskog uha, anatomske deformitete...), kronična upala kože zvukovoda, postoperativna trepanacijska šupljina, kronična upala srednjeg uha ili ako je oštećenje sluha preveliko, tada se odlučujemo za ugradbeno slušno pomagalo.

Ugradbena slušna pomagala se implantiraju kirurški, najčešće u općoj anesteziji. Ugradnja određene vrste slušnog pomagala ovisi o različitim patološkim stanjima koja su dovela do gubitka sluha te o vrsti i stupnju oštećenja. Uz ispravnu indikaciju operacija rezultira poboljšanjem u slušanju i govoru i boljom kvalitetom života.

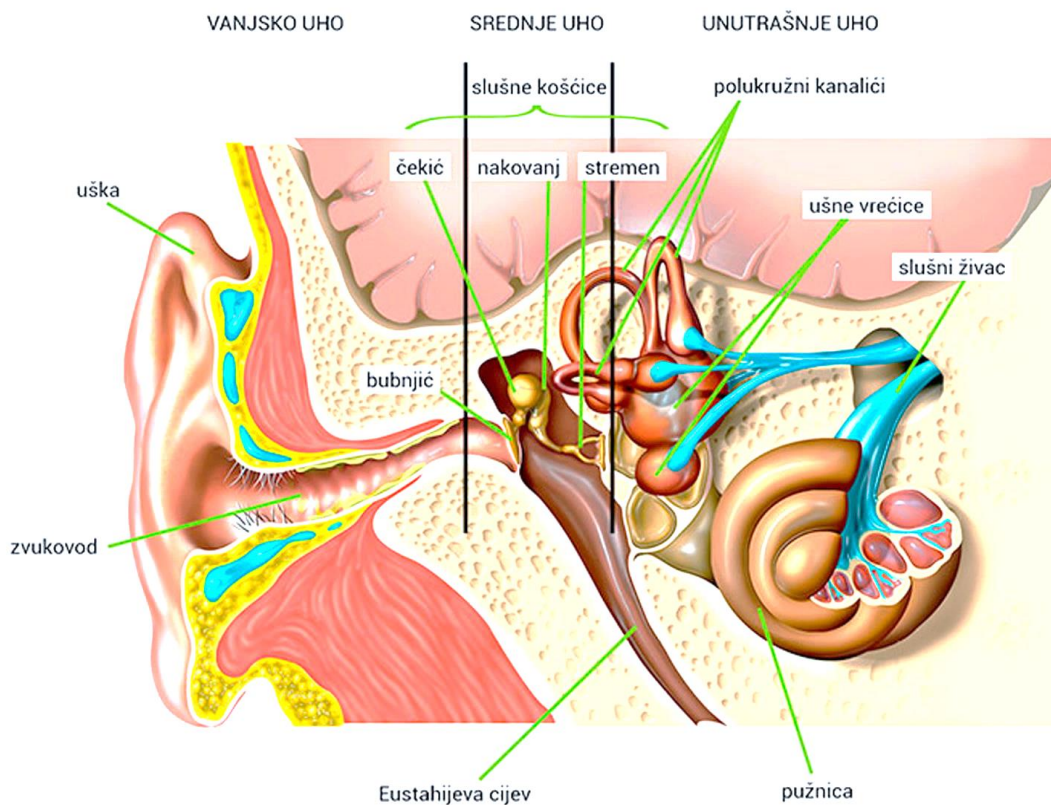
2 ANATOMIJA I FIZIOLOGIJA SLUHA

Osjetilo sluha obuhvaća periferni slušni organ, slušni put i slušnu moždanu koru. Periferni slušni organ (*Slika 1*) se sastoji od provodnog (konduktivnog) i zamjedbenog (perceptivnog) dijela. Provodni dio obuhvaća vanjsko i srednje uho, a zamjedbeni dio čini unutarnje uho.

Vanjsko uho se sastoji od uške (*lat. auricula*) i vanjskog slušnog hodnika (zvukovoda, *lat. meatus acusticus externus*), a od srednjeg uha je odijeljeno bubnjićem (*lat. membrana tympanica*). Uška je vidljivi dio vanjskoga uha koja je građena od elastične hrskavice i prekrivena tankom kožom. Nabori i pukotine koji oblikuju ušku olakšavaju prikupljanje i lokalizaciju zvuka u okomitom prostoru. (5) Zbog pojave ogiba (difrakcije) zvučni valovi koji ulaze u lijevo i desno uho će imati razliku u intenzitetu, ali i vremensku razliku što omogućava točnu lokalizaciju izvora zvuka u prostoru. (6) Zvukovod se nastavlja na ušku te je njegova lateralna trećina također građena od hrskavice i prekrivena kožom, a medijalne dvije trećine su omeđene temporalnom kosti i prekrivene vrlo tankom kožom koja se proteže na vanjski sloj bubnjića. Zvukovod grije zrak te svojim oblikom štiti bubnjić i dobro prenosi zvuk uz rezoniranje frekvencija od 3 000 do 4 000 Hz. (6)

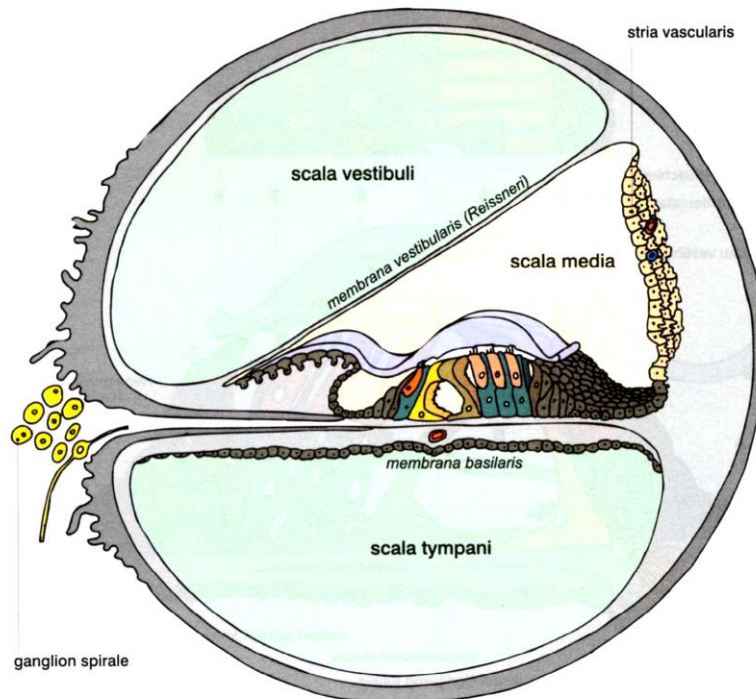
Bubnjić (*lat. membrana tympanica*) je tanka membrana koja dijeli vanjsko i srednje uho. Čekić povlači bubnjić s unutarnje strane i stvara umbo i striju mallearis pa gornji dio bubnjića nije napet (*lat. pars flaccida*), dok je ostatak napet (*lat. pars tensa*).

Srednje uho čini bubnjište (*lat. cavitas tympani*). Bubnjište (*Slika 1*) je šupljina u temporalnoj kosti ispunjena zrakom i obložena sluznicom koja se proteže i na unutarnju stranu bubnjića i čini njegov unutarnji sloj. Bubnjište je sa ždrijelom povezano putem slušne cijevi (*lat. tuba auditiva*), a prema straga i gore se otvara u mastoidne zračne komore. U bubnjištu se nalaze tri slušne košćice: čekić (*lat. malleus*), nakovanj (*lat. incus*) i stremen (*lat. stapes*) koje su međusobno uzgobljene i čija je uloga prijenos zvuka s bubnjića u unutarnje uho. Naime, titranjem bubnjića, zvučni se val prenosi na čekić, nakovanj i stremen koji svojim titranjem kroz ovalni prozorčić (*lat. fenestra ovalis*) utiskuje nestlačivu perilimfu unutarnjeg uha. Perilimfa tada izbočuje membranu Scarpe (*lat. membrana tympanica secundaria*) koja zatvara okrugli prozorčić (*lat. fenestra rotundum*) u medijalnoj stijenci bubnjišta. U bubnjištu se nalaze i dva mišića: m. stapedius koji se hvata na stremen i m. tensor tympani koji se hvata na dršku čekića. Oni svojom kontrakcijom smanjuju amplitudu titranja košćica i sprečavaju oštećenje unutarnjeg uha. (7) Slušne košćice čine sustav poluga koji smanjuje amplitudu titranja stremena u odnosu na bubnjić, ali povećava silu pokreta 1,3 puta. Osim toga, stremen ima 17 puta manju površinu u odnosu na bubnjić. Pomnožimo li ta dva broja dobijemo da je sila koja djeluje na unutarnje uho 22 puta veća, jer je potrebno potaknuti titranje tekućine (perilimfe) koja ima puno veću inerciju u odnosu na zrak. (8)



Slika 1. Periferni slušni organ (9)

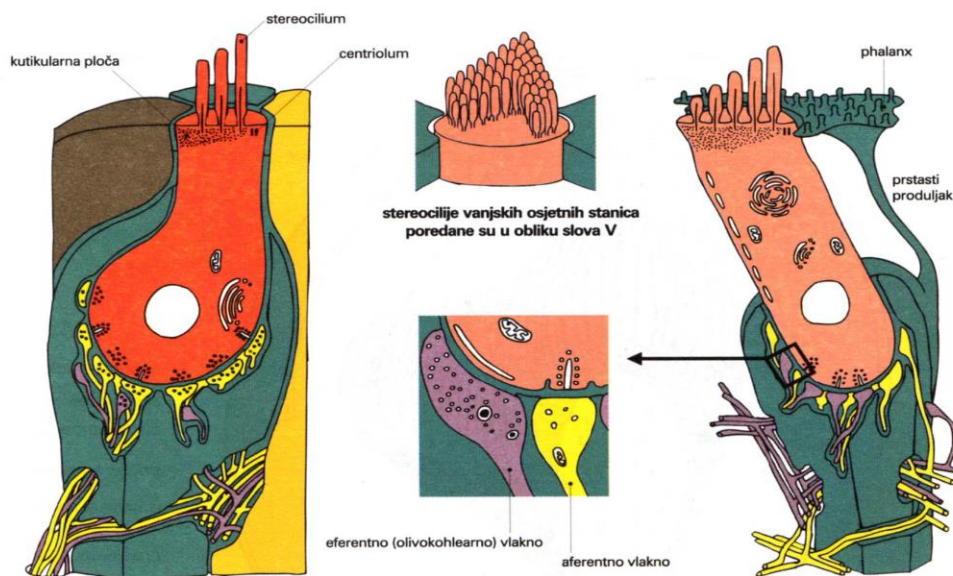
Vanjsko i srednje uho prenose zvuk do unutarnjeg uha. Unutarnje se uho sastoji od slušnog aparata i sustava za ravnotežu. Ono je građeno od membranoznog labirinta (*lat. labyrinthus membranaceus*) koji je ispunjen endolimfom i pluta unutar koštanog labirinta (*lat. labyrinthus osseus*) koji je ispunjen perilimfom i uložen u temporalnu kost. Koštani labirint se sastoji od pužnice (*lat. cochlea*), predvorja (*lat. vestibulum*) i tri polukružna kanalića (*lat. canales semicirculares*) te unutarnjeg slušnog hodnika (*lat. meatus acusticus internus*). Membranozni se labirint nalazi unutar koštanog labirinta i sastoji se od utriculusa i saculusa, tri polukružne cijevi (*lat. ductus semicirculares*) te kohlearne cijevi (*lat. ductus cochlearis*). (7) Pužnica je koštani kanal koji je dva i pol puta savijen oko osovine (*lat. modiolus*) poput puževe kućice. U pužnici se nalaze tri spiralne cjevčice (Slika 2): scala vestibuli i scala media (koje su odijeljene Reissnerovom membranom) i scala tympani (koja je od scale medije odvojena bazilarnom membranom). Bazilarna membrana se sastoji od 20 000 do 30 000 bazilarnih vlakana čija se duljina od baze pužnice prema vrhu povećava oko 12 puta, a sam promjer vlakana se smanjuje više od 100 puta. Naime, kraća i deblja vlakna (bliža bazi pužnice) bolje titraju pri visokim frekvencijama, a duža i gipkija (bliža vrhu pužnice) bolje titraju pri niskim frekvencijama. Zvučni val utiskuje stremen i pokreće val tekućine koji putuje uzduž bazilarne membrane prema vrhu pužnice. Val je u početku slab i postaje sve jači do maksimalne jačine na mjestu gdje je rezonantna frekvencija bazilarnih vlakana jednaka frekvenciji toga vala. Tu će se utrošiti sva energija zvučnoga vala koji se neće prenositi dalje. Valovi visoke frekvencije će prijeći kratak put prije nego se ugase, a valovi niske frekvencije će proći cijelu bazilarnu membranu do vrha pužnice. Na taj način uho razlučuje različite frekvencije zvuka.



Slika 2. Presjek kroz pužnicu (10)

Pužnični kanal ima tri stubišta: scala vestibuli, media i tympani koje su razdvojene membranom vestibularis i basilaris. Na membrani basilaris počiva Cortijev organ.

Na površini bazilarne membrane leži Cortijev organ (*Slika 2*). On se sastoji od niza osjetilnih stanica s dlačicama koje na titranje bazilarne membrane reagiraju stvaranjem akcijskog potencijala. Postoje dvije vrste stanica s dlačicama: unutarnje i vanjske (*Slike 2 i 3*). Unutarnje stanice su poredane u jednome redu s oko 3 500 stanica, a oko 12 000 vanjskih stanica je posloženo u nekoliko redova. Svaka stanica ima oko 100 stereocilija koje su sve dulje u smjeru suprotno od modiolusa te su uložene u pokrovnu membranu (*lat. membrana tectoria*). Vibracije bazilarne membrane uzrokuju gibanje stanica s dlačicama u odnosu na pokrovnu membranu pa dolazi do savijanja stereocilija. Gibanje bazilarne membrane prema gore uzrokuje savijanje stereocilija prema van i depolarizaciju, dok gibanje membrane prema dolje za posljedicu ima hiperpolarizaciju. To podražuje završetke slušnoga živca (*lat. n. cochlearis*) pa se akcijski potencijal širi prema spiralnome gangliju i dalje slušnim živcem u središnji živčani sustav. (8)



Slika 3. Unutarnja i vanjska stanica s dlačicama (10)

Slušni živčani putovi vode do auditornog korteksa koji se nalazi u području lateralne fisure. Korteks je tonotopski organiziran tako da su niže frekvencije superiorno, a više frekvencije inferiorno. Auditorni korteks pokazuje plastičnost kod oštećenja slušnoga aparata i rehabilitacije oštećenja tijekom cijeloga života, a osobito u dječjoj dobi. (5)

3 OŠTEĆENJE SLUHA

466 milijuna ljudi na svijetu ima teže oštećenja sluha koje ima za posljedicu otežanu komunikaciju i smanjenu kvalitetu života. Ovaj problem je osobito izražen u siromašnim zemljama, ali je prisutan i u razvijenim zemljama. (1) Brojni su uzroci oštećenja sluha i poremećene funkcije slušnog aparata (*Tablica 1*).

Tablica 1. Uzroci oštećenja sluha prema (6)

	PROVODNO	ZAMJEDBENO	MJEŠOVITO
KONGENITALNI	Abnormalnosti vanjskog i srednjeg uha: Downov sindrom, Marfanov sindrom, Crouzonova bolest, Treacher-Collinsov sindrom, Pierre-Robinov sindrom; Anomalije koje pogoduju nastanku sekretornog otitisa i infekcija: mukoviscidoza, sindrom nepokretnih cilija, imunodeficijencija; Izolirane malformacije, kongenitalni kolesteatom, rabdomiosarkom	Izolirana naglušost, naglušost kao dio sindroma, TORCH infekcije (rubeola, CMV, sifilis, HSV), ototoksični lijekovi (aminoglikozidi, neki diuretici), metaboličke nepravilnosti intrauterino	Earpits-deafness sindrom, osteopetroza, histiocitoza, mukopolisaharidoza
STEĆENI	Osteogenesis imperfecta, otitis externa, otitis media, trauma, strano tijelo u zvukovodu, cerumen	Perinatalna hipoksija, prijevremeni porod, hiperbilirubinemija, komplikacija otitis media, meningitis, virusni labirintitis, periferne neuropatije, autoimune gluhoće, ototoksični lijekovi, trauma, metaboličke bolesti, tumor, buka	Infekcije, trauma, lijekovi

Vrsta oštećenja sluha je vezana uz mjesto lezije, dok stupanj oštećenja govori o mogućnosti normalnog funkcioniranja osobe. Oštećenje sluha možemo opisati kao kongenitalno i stećeno, ovisno o tome je li bilo prisutno pri rođenju. S obzirom na vremenski slijed, oštećenja mogu biti akutna, kronična, iznenadna, progresivna, privremena, trajna te fluktuirajuća. Ako je zahvaćeno jedno uho tada govorimo o unilateralnom, a ako su zahvaćena oba, radi se o bilateralnom oštećenju sluha. (11)

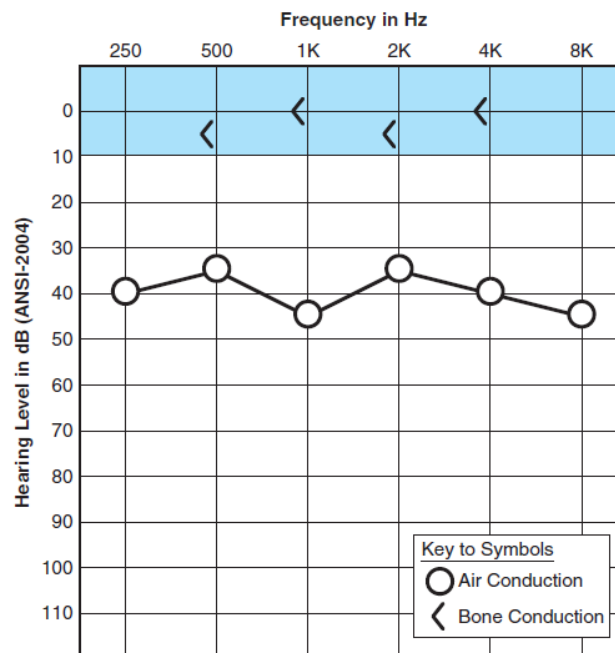
3.1 VRSTE OŠTEĆENJA SLUHA

Oštećenja sluha možemo podijeliti u tri velike skupine: provodno (konduktivno), zamjedbeno (senzorineuralno) i mješovito (*Tablica 1*).

3.1.1 Provodno oštećenje sluha

Provodni gubitak sluha (konduktivni, engl. conductive) uzrokovan je abnormalnom redukcijom (atenuacijom) zvuka u vanjskom i srednjem uhu na putu do pužnice. Vanjsko uho služi za sakupljanje, usmjeravanje i pojačavanje zvuka koji se prenosi na bubnjić. Bubnjić i slušne košćice transformiraju akustičnu energiju u mehaničku kako bi se što efikasnije prenijela na tekućinu (perilimfu) u pužnici. Sustavi vanjskog i srednjeg uha čine provodni dio slušnog aparata. Ako je neki dio ovog sustava oštećen, smanjuje se provođenje zvuka te se manje akustične energije prenosi iz atmosfere u pužnicu. Zvuk sada mora biti većega intenziteta kako bi nadjačao provodnu barijeru.

Provodno oštećenje sluha najbolje možemo mjeriti uspoređujući krivulje zračne i koštane vodljivosti na audiogramu (Slika 4). Zračna vodljivost je rezultat osjetljivosti sluha mjeren kroz vanjsko, srednje i unutarnje uho. Koštana vodljivost predstavlja osjetljivost primarno unutarnjeg uha. Iz toga slijedi da ako je zračna vodljivost lošija od koštane, tada se zvuk atenuira u vanjskom ili srednjem uhu. Provodno oštećenje možemo izraziti i kao ABG (engl. air-bone gap) tj. kao razliku između praga zračne i koštane vodljivosti i tako prikazati težinu oštećenja. (11)



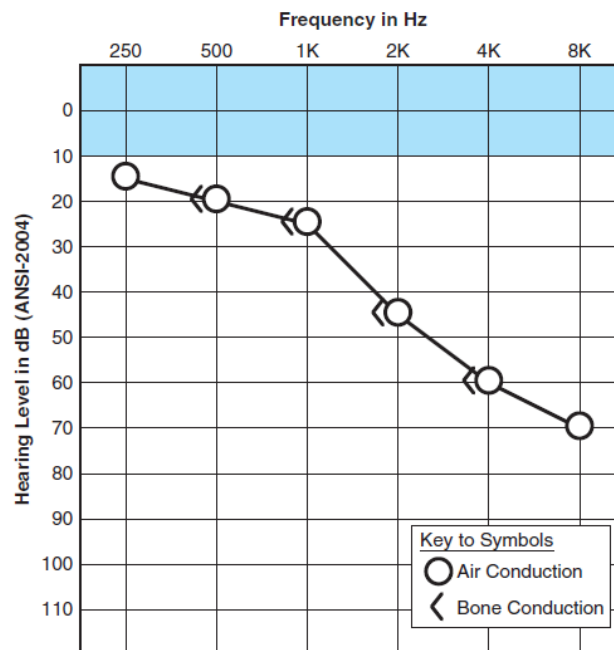
Slika 4. Audiogram kod provodnog oštećenja sluha (11)

Koštana vodljivost je na ili blizu nultog praga sluha, dok zračna vodljivost zahtijeva viši prag sluha.

Provodne smetnje jednostavno smanjuju volumen zvuka te nemaju negativan utjecaj na percepciju zvuka koji je iznad praga sluha. Uho ima sposobnost diskriminacije frekvencije, glasnoće i govora kod dovoljno jakog intenziteta zvuka. Sve dok je zvuk dovoljno glasan, sluh će biti normalan. (11)

3.1.2 Zamjedbeno oštećenje sluha

Zamjedbeno oštećenje sluha (senzorineuralno, engl. sensorineural hearing loss, SNHL) nastaje kada su oštećene osjetne stanice pužnice (receptorsko oštećenje), neuroni slušnoga živca ili njihova komunikacija pa dolazi do smanjene sposobnosti pretvorbe mehaničkog signala u akcijski potencijal. Ako je funkcija srednjeg i vanjskog uha uredna, tada će krivulje zračne i koštane vodljivosti na audiogramu biti jednake (Slika 5).



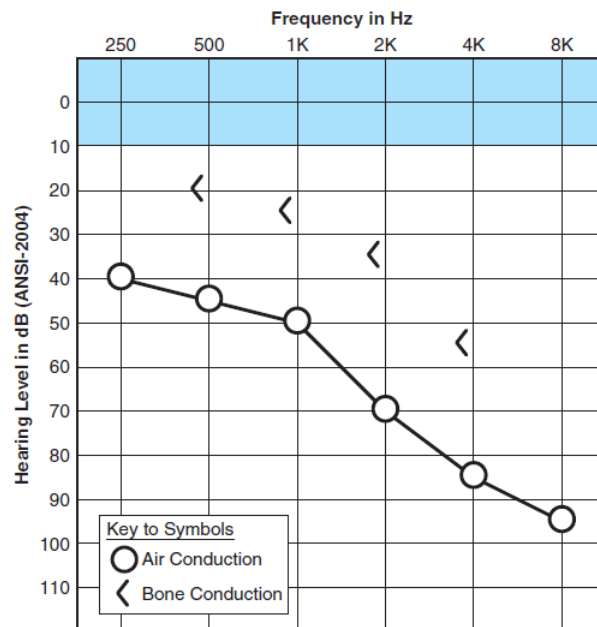
*Slika 5. Audiogram kod zamjedbenog oštećenja sluha (11)
Pragovi zračne vodljivosti odgovaraju pragovima koštane vodljivosti,
te zahtijevaju veću jačinu zvuka od normalne (spušteni su).*

Zamjedbeno oštećenje sluha može imati teške posljedice na svakodnevno funkcioniranje osobe. Ima tri važna učinka: smanjena je osjetljivost osjetnih stanica pužnice, smanjena je sposobnost razlikovanja frekvencija i smanjen je raspon jačine zvuka koje uho registrira (manji je od 100 dB, a normalno je 140 dB) što rezultira izrazitim smanjenjem razumijevanja govora i abnormalno brzim porastom glasnoće porastom intenziteta zvuka.

U zamjedbena oštećenja sluha ubrajamo i retrokohlearna oštećenja sluha uzrokovana poremećajem slušnoga živca ili auditornog dijela središnjeg živčanog sustava. Ovisno o lokalizaciji, impakciji te veličini lezije, moguća su blaga do teška oštećenja sluha. Što je lezija perifernije, to ima veći učinak na slušnu funkciju. Tako će tumor slušnoga živca snažno djelovati na sluh, dok će lezija moždanog debla vjerojatnije imati suptilni učinak na funkciju sluha. Retrokohlearna oštećenja su karakterizirana poremećajem prepoznavanja govora, otežanim razumijevanjem u buci, abnormalno sporim rastom glasnoće porastom intenziteta zvuka te ekscesivnom adaptacijom na zvuk (čak i na zvukove visokog intenziteta). (11)

3.1.3 Mješovito oštećenje sluha

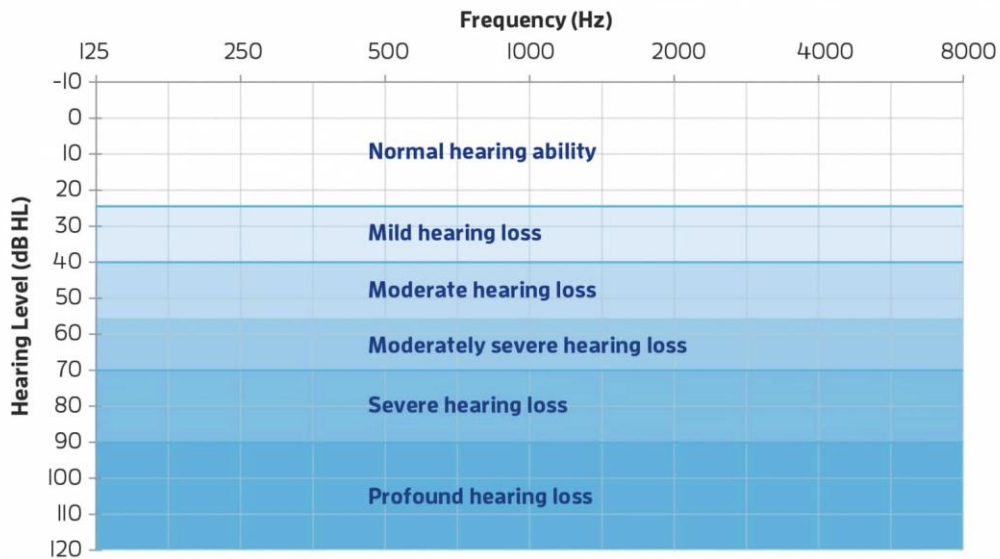
Oštećenje sluha koje ima i zamjedbenu i provodnu komponentu nazivamo mješovito oštećenje sluha (engl. mixed hearing loss). Zvuk koji dolazi u oštećenu pužnicu je dodatno reduciran u oštećenom vanjskom ili srednjem uhu. U audiogramu (*Slika 6*) pragovi koštane vodljivosti prikazuju stupanj i konfiguraciju zamjedbene komponente. Pragovi zračne vodljivosti odražavaju i zamjedbenu i provodnu komponentu oštećenja sluha. Gubitak zračne vodljivosti je veći od gubitka koštane vodljivosti. (12)



Slika 6. Audiogram kod mješovitog oštećenja sluha (11)

3.2 STUPANJ OŠTEĆENJA SLUHA

Postoji 5 stupnjeva oštećenja sluha s obzirom na prag čujnosti na audiogramu (Slika 7):



Slika 7. Stupnjevi oštećenja sluha (13)

Minimalno	11 do 25 dB HL
Blago	26 do 40 dB HL
Umjereno	41 do 55 dB HL
Umjereno teško	56 do 70 dB HL
Teško	71 do 90 dB HL
Izrazito teško	više od 90 dB HL

Kod minimalnog oštećenja sluha osoba teško razaznaje nerazgovijetan govor u buci. Kod blagog oštećenja osoba ima poteškoću u razumijevanju nerazgovijetnog ili udaljenog govora čak i u tišini. Osoba s umjerenim oštećenjem sluha razgovor čuje samo u neposrednoj blizini, a osoba s teškim oštećenjem sluha ne može čuti govor. S izrazito teškim oštećenjem sluha, osoba može čuti samo jako glasne zvukove te im slušanje i govor nisu primarni oblik komunikacije.

Subjektivne tegobe za isti stupanj oštećenja mogu biti različite. Kao prvo, važna je brzina nastanka oštećenja. Kod sporijeg nastanka oštećenja sluha, pacijent može razviti neke kompenzatorne metode, kao što je čitanje s usana. Iznenadni gubitak sluha će prouzrokovati veće tegobe i zabrinutost pacijenta. Ali tegobe ovise i o zanimanju pacijenta, pa će osobi koja primarno koristi verbalnu komunikaciju u svome poslu i blago oštećenje stvarati velike teškoće. (11)

4 ISPITIVANJE SLUHA

Ispitivanjem sluha utvrđujemo postojanje oštećenja sluha, vrstu oštećenja i težinu. Sluh ispitujemo s nekoliko testova:

4.1 Akumetrija

Akumetrija je ispitivanje sluha glazbenom ugađalicom određene frekvencije, najčešće 512 ili 1 024 Hz. Akumetrijom možemo odrediti postojanje i vrstu oštećenja, no ne i stupanj oštećenja sluha. Kada ugađalicu držimo ispred uha tada zvuk prolazi kroz provodni i zamjedbeni dio slušnog sustava što nazivamo zračna vodljivost. Ako dršku ugađalice stavimo na mastoid ili drugi dio lubanje, tada se vibracije prenose direktno u pužnicu i to nazivamo koštana vodljivost. Oštećenje sluha otkrivamo uspoređujući pragove zračne i koštane vodljivosti pacijenta i zdravog uha (ispitivača). Postoje četiri pokusa. (6)

4.1.1 Pokus zračne vodljivosti

Prvi pokus je pokus zračne vodljivosti. Ugađalicu stavimo ispred uha pacijenta i kada on više ne čuje zvuk ugađalicu stavimo ispred svoga uha. Ako još uvijek čujemo zvuk to znači da postoji oštećenje. Ispitujemo i drugo uho te određujemo radi li se o jednostranom ili obostranom oštećenju.

4.1.2 Pokus po Weberu

Pokusom po Weberu kod jednostranog oštećenja možemo odrediti radi li se o provodnom ili o zamjedbenom oštećenju sluha. Ugađalicu prislonimo u sagitalnoj ravnini na tjeme. Kod provodne naglušosti pacijent jače čuje zvuk u nagluhom uhu, a kod zamjedbenog oštećenja zvuk lateralizira u zdravo uho.

4.1.3 Pokus po Rinneu

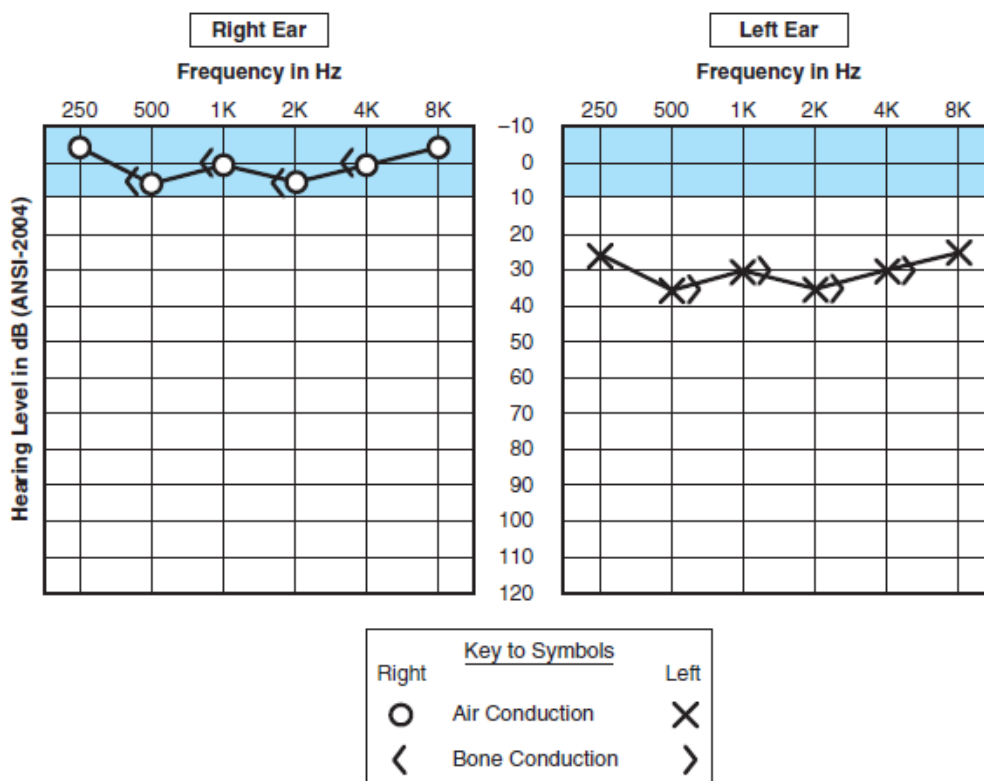
Pokus po Rinneu izvodimo tako da ugađalicu naizmjenično držimo ispred uha te prislonjenu na mastoid. Normalno će pacijent duže čuti zvuk ispred uha nego kada je na mastoidu. Ako postoji provodna naglušost tada će biti obrnuto i zračna vodljivost će biti lošija od koštane.

4.1.4 Pokus po Schwabachu

Pokus po Schwabachu uspoređuje koštanu vodljivost ispitivanog uha i zdravog uha (ispitivača). Ako pacijent čuje zvuk kraće to ukazuje na zamjedbeno oštećenje sluha.

4.2 Tonska audiometrija (engl. Pure-Tone Audiometry)

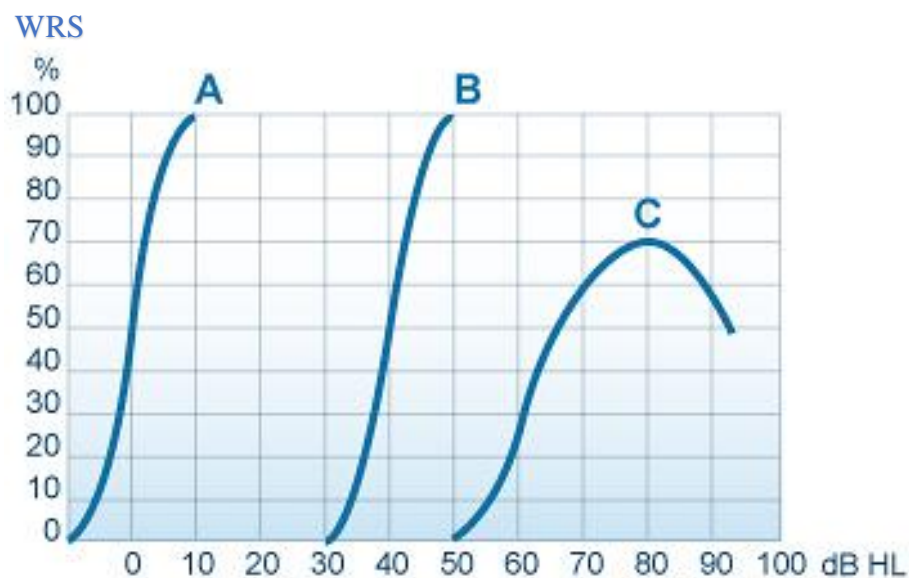
Zdravo uho čuje zvukove frekvencije 16 do 20 000 Hz, intenziteta (jakosti) 0 do 120 dB. Cilj tonske audiometrije je odrediti pragove sluha u rasponu frekvencija koje su važne u komunikaciji, tj. od 250 do 8 000 Hz. Kako bi se lakše uspoređivali pragovi čujnosti na različitim frekvencijama uveden je nulti prag sluha (engl. 0 dB HL, hearing level, audiometric zero) koji predstavlja prosjek praga čujnosti zdrave populacije. To je najniži prag na kojem normalno uho detektira zvuk. Prag sluha (engl. sensation level, SL) ispitanika pokazuje koliko se prag sluha ispitanika razlikuje od nultog (prosječnog) praga sluha. Ova metoda je subjektivna, a ispituje se tako da pacijentu generiramo zvukove različitih frekvencija i jačine putem slušalica čime ispitujuemo zračnu vodljivost te vibratorom na mastoidu kojim ispitujuemo koštanu vodljivost. Rezultat pretrage je tonski audiogram (*Slika 8*), gdje je na apscisi frekvencija zvuka, a na ordinati prag sluha. Krivulje prikazuju zračnu i koštanu vodljivost. (6) Normalni audiogram je prikazan na *Slici 8* za *desno uho* gdje su obje krivulje u rasponu od -10 do +10 HL.



Slika 8. Audiogram kod unilateralnog oštećenja sluha (11)

4.3 Govorna audiometrija (engl. Speech Audiometry)

Najvažnija mjera sluha je ispitivanje razumijevanja govora. Govornom audiometrijom ispitujemo više subkortikalne i kortikalne slušne puteve. Ispitivanje se vrši putem slušalica, generiranjem jednosložnih i dvosložnih riječi koje su fonetski izbalansirane u odnosu na karakteristike jezika. Bilježi se postotak točno ponovljenih riječi (engl. word recognition score, WRS ili speech discrimination score, SDS) kod različitih jakosti zvuka. Prag recepcije govora (engl. speech recognition threshold, SRT) je najniži prag na kojem pacijent identificira zvuk. (6) Rezultat testa je krivulja govornog audiograma (Slika 9). Na apscisi je prikazana glasnoća, a na ordinati WRS. Normalni govorni audiogram je prikazan na Slici 9 pod A.

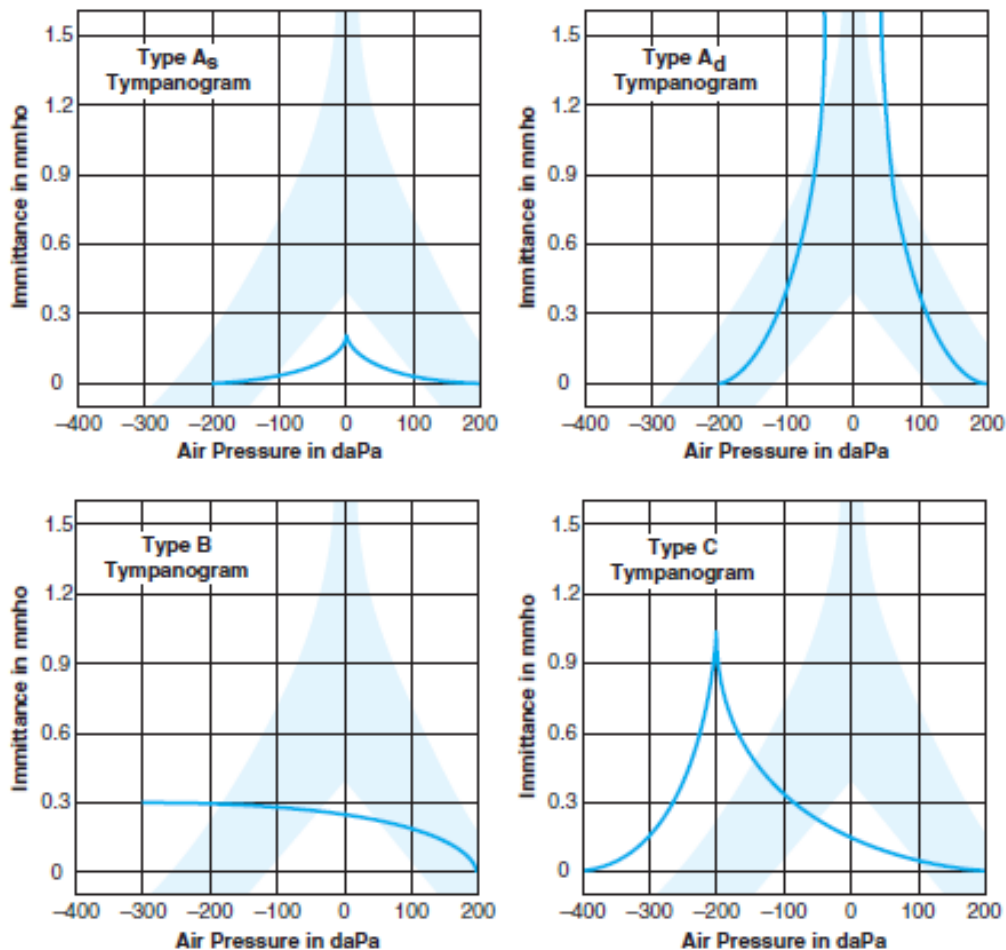


Slika 9. Govorni audiogram (14)

- (A) normalan govorni audiogram, oblik slova S sa SRT na 0 dB i 100 % razabiranjem (WRS) na 10 dB,
- (B) provodna naglušnost, oblik krivulje je kao u A, ali je krivulja pomaknuta udesno za koliko je podignut prag sluha,
- (C) zamjedbena naglušnost, krivulja ima sporiji uspon, a 100 % razumljivost (WRS) se ne postiže

4.4 Timpanometrija

Timpanometrija je metoda kojom ispitujemo podatljivost (engl. compliance) bubnjića i slušnog lanca. Mijenjajući tlak u zvukovodu možemo odrediti tlak u bubnjištu. Kada je tlak u zvukovodu jednak onomu u bubnjištu, tada će otpor prijenosa zvuka biti najmanji, a podatljivost najveća. Rezultati se prikazuju grafički na timpanogramu (*Slika 9*) s normalnom podatljivošću od 0,18 do 1,80 mL i tlakom od -80 do +50 daPa (na *Slici 9* je prikazano kao plava sjena). (6)



Slika 10. Četiri abnormalna timpanograma: (11)

(A_s) podatljivost je smanjena, strukture srednjeg uha su 'krute',

(A_d) podatljivost je visoka, strukture srednjeg uha su hipermobilne,

(B) tlak u bubnjištu je jako nizak - negativan,

(C) vrh krivulje je u negativnim vrijednostima, Eustahijeva cijev je vjerojatno zatvorena

4.5 Stapedijalni refleks

U zdravom uhu stapedijalni refleks se javlja kada je glasnoća zvuka iznad 70 do 100 dB. Zvuk jakoga intenziteta se slušnim živcem prenosi u moždano deblo pa se refleksni luk zatvara preko ličnog živca koji izaziva kontrakciju stapedijalnog mišića. Njegova kontrakcija učvršćuje čekić i mijenja impedanciju srednjeg uha što možemo mjeriti timpanometrijom. Refleks može izostati kod otoskleroze, teške naglušnosti i gluhoće, pareze ličnog živca i drugih neuralnih oštećenja. (6)

4.6 Otoakustička emisija

Otoakustička emisija (OAE) je pojava mehaničke kontrakcije vanjskih stanica s dlačicama (*Slika 3*) u pužnici te posljedičnog stvaranja zvuka. Emitirani zvuk možemo bilježiti osjetljivim mikrofonom i njegova odsutnost upućuje na oštećenje pužnice i zamjedbeno oštećenje sluha veće od 30 dB. OAE može biti spontana ili odgovor na zvučni podražaj (DPOAE). Međutim, OAE može biti odsutna i kod opstrukcije vanjskog uha, negativnog tlaka u bubnjištu, otoskleroze, kolesteatoma, tekućine unutar bubnjišta, itd. Ova metoda je idealna za rano otkrivanje oštećenja sluha pa se koristi i kao metoda probira u novorođenčadi. (15,16)

4.7 Evocirani slušni potencijali (engl. auditory brainstem response, ABR; brain evoked response audiometry, BERA; auditory steady state response, ASSR)

Emitirani zvuk podražuje osjetilne stanice pužnice te dovodi do širenja akcijskih potencijala aferentnim auditornim putevima tj. nastaju evocirani slušni potencijali. Elektrode bilježe električnu aktivnost na površini glave, ali je sam evocirani potencijal slab. Zato moramo podražiti aferentni put više puta te zbrojiti evocirane odzive pa se slučajna aktivnost ostatka mozga poništi. Evocirani potencijal je grafički prikazan kao val koji ima šiljke različitih amplituda koje se označavaju od I do VII, koji su porijeklom iz različitih dijelova slušnog puta. Pretraga je objektivna i može se provesti u pacijenata poremećene svijesti te u djece. (17) ASSR je novija metoda objektivne audiološke dijagnostike koja omogućuje mjerenje sluha na različitim frekvencijama.

5 UGRADBENA SLUŠNA POMAGALA

Ugradbena slušna pomagala su uređaji koji se koriste u rehabilitaciji umjerenog do teškog oštećenja sluha. Implantiraju se kirurški i nakon aktivacije pretvaraju zvučne valove u električni signal, a zatim u mehaničke vibracije koje se prenose do perilimfe putem koštane vodljivosti, lanca slušnih košćica ili izravno u pužnicu. Jače amplificiraju zvuk od klasičnih slušnih pomagala, bez distorzije, pa pružaju bolju kvalitetu zvuka i bolje prepoznavanje govora. (18)

Ugradbena slušna pomagala mogu biti djelomično ili potpuno implantirana. Oba sustava imaju prednosti i nedostatke. Kod djelomično ugradbenih pomagala se lako mijenja baterija te se vanjska komponenta može uvijek nadograditi novijom verzijom uređaja, no vanjski, vidljivi dio uređaja može stigmatizirati pojedinca. Kod potpuno ugradbenih pomagala baterija se mora mijenjati kirurški, ali se uređaj nalazi potkožno, neprimjetan je. (18)

Prema mehanizmu djelovanja ugradbena slušna pomagala možemo podijeliti u dvije velike skupine: aktivni ugradbeni uređaji za srednje uho i slušna pomagala za koštanu vodljivost.

5.1 AKTIVNI UGRADBENI UREĐAJI ZA SREDNJE UHO (engl. ACTIVE MIDDLE EAR IMPLANTS, AMEI)

Aktivni ugradbeni uređaji za srednje uho (engl. active middle ear implants, AMEI) pojačani električni signal pretvaraju u mehaničke vibracije i prenose na slušne košćice ili na pužnicu. Taj mehanički val utiskuje perilimfu pužnice te aktivira stanice s dlačicama i ostatak slušnog puta kao što je već opisano u 2. poglavlju.

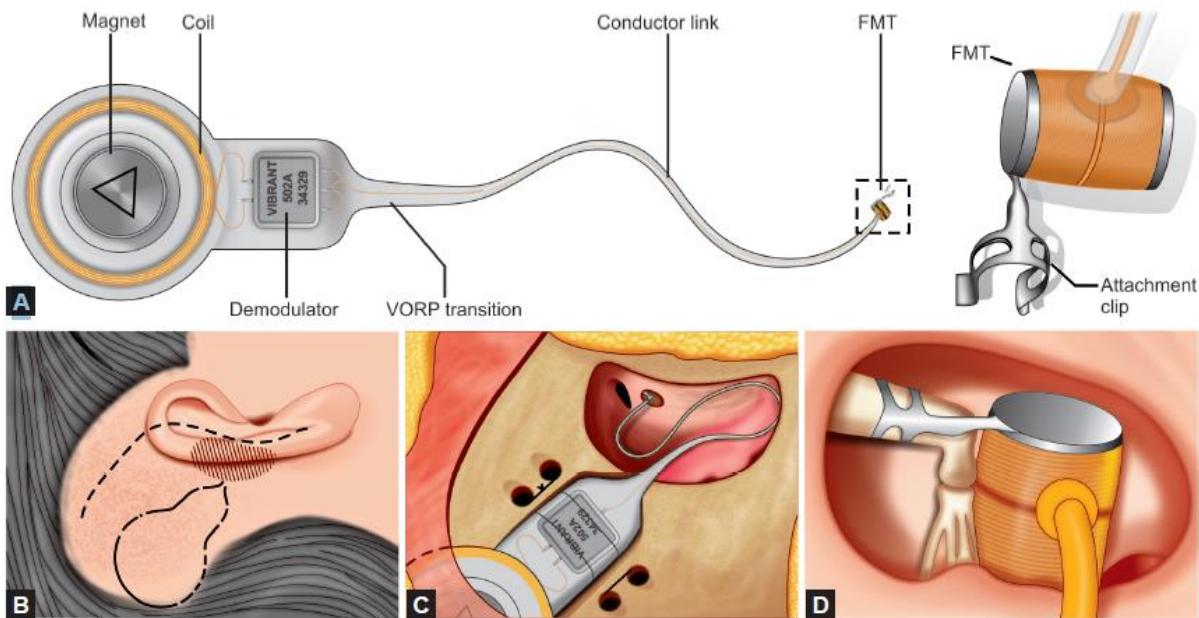
Važan dio uređaja je elektromehanički pretvarač (engl. transducer) koji može raditi na elektromagnetskom ili piezoelektričnom principu. Elektromagnetski pretvarač generira vibracije između zavojnice (koja se napaja strujom) i magneta, dok piezoelektrični pretvarač vibracije generira promjenom duljine piezoelektričnog kristala (zbog djelovanja struje). Oba sustava imaju specifične prednosti i nedostatke. Elektromagnetski pretvarači imaju veću maksimalnu izlaznu amplitudu, ali troše više energije te nisu MR kompatibilni. Piezoelektrični pretvarači manje iskrivljuju zvuk, no njihova krutost dovodi do većeg otpora u provođenju zvuka. (18) AMEI mogu biti djelomično i potpuno implantirani:

5.1.1 Djelomično ugradbena pomagala (engl. Partially implantable systems)

5.1.1.1 Vibrant Soundbridge (VSB)

Za razliku od klasičnih slušnih pomagala koji amplificiraju zvuk koji dolazi do bubnjića, ovaj uređaj zaobilazi zvukovod i bubnjić te direktno djeluje na lanac slušnih košćica ili pak na pužnicu. VSB se može koristiti u liječenju odraslih i djece starije od 5 godina koji imaju provodno, zamjedbeno ili mješovito oštećenje sluha. Sastoji se od vanjskog i unutarnjeg-

implantiranog dijela koji su povezani transkutano putem magneta. Vanjski audio-procesor ima mikrofona (kojim prima zvuk iz okoline), procesor (kojim modificira signal) i bateriju (koja napaja uređaj). Unutarnji dio (*Slika 11*) se sastoji od procesora (engl. vibrant ossicular prosthesis, VORP) i elektromagnetskog vibratora (engl. floating mass transducer, FMT). VORP je implantiran u kost i povezan s FMT-om (*Slika 11A*) te modificirane zvučne signale pretvara u mehaničke vibracije i putem titanske spojnice (engl. clip) prenosi na čekić, nakovanj (*Slika 11D*), stremen, protezu srednjeg uha ili na okrugli prozor. Zbog sidrenja u samo jednoj strukturi, VSB je neovisan od rasta okolne kosti pa se može implantirati u djece starije od 5 godina. Procesor ima više programskih opcija s obzirom na različite vanjske zvukove. Osoba s implantiranim uređajem smije u magnetsko polje do 1,5 T. (19,20)

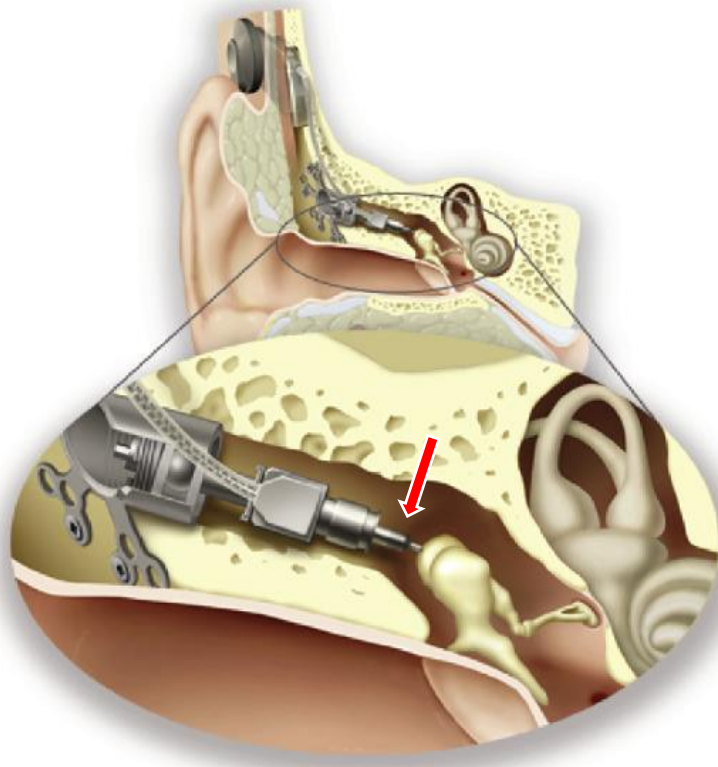


Slika 11. Vibrant Soundbridge (5)

(A) VORP i FMT, (B) Aproksimirani smještaj VORP-a i standardna S-incizija,
(C) VORP in situ, (D) položaj FMT-a na nakovnju

5.1.1.2 Cochlear MET

Middle Ear Transducer (MET) se sastoji od vanjskog dijela koji sadrži mikrofona, procesor, zavojnicu i bateriju te od unutarnjeg - elektromagnetskog pretvarača. On je povezan sa slušnim košćicama putem tanke spojnice (engl. coupling rod, *Slika 12*, označeno crvenom strelicom). MET sustav je efikasan i snažnije amplificira zvuk od VSB-a, ali je kirurški zahvat kompleksan te uređaj nije MR kompatibilan. Razvojem MET sustava nastala je Cochlear Carina, potpuno implantabilno pomagalo. (18)



Slika 12. Cochlear MET (21)

5.1.1.3 Ototronix Maxum

Vanjska komponenta uređaja Ototronix Maxum se nalaze unutar zvukovoda. Ona prima zvučne valove, amplificira ih i stvara elektromagnetske valove. Ti valovi stimuliraju unutarnju komponentu - magnet koji je pričvršćen za inkudostapedijalni zglob. Košćice svojim titranjem zvučni val prenose do unutarnjeg uha. Operacija je relativno brza i jednostavna, no magnet može djelovati kao uteg i uzrokovati provodno oštećenje sluha. Osim toga, implantirani dio uređaja nije MR kompatibilan. (18)


5.1.1.4 Cochlear Codacs

Codacs je modificirana verzija DACS-a (Direct Acoustic Cochlear Stimulator) koja direktno stimulira unutarnje uho, zaobilazeći vanjsko i srednje uho. Uređaj je namijenjen osobama s teškim mješovitim oštećenjem sluha koji imaju dovoljnu kohlearnu rezervu. Sastoji se od vanjskog i unutarnjeg dijela. Vanjski procesor s dva mikrofona, baterijom i zavojnicom je povezan transkutano (magnetima) s implantiranim dijelom. Implantirani dio se sastoji od pretvarača i umjetnog nakovnja koji vibracije prenosi na bazu stremena (engl. footplate) tj. direktno na perilimfu. Operacijski zahvat je dug i kompleksan. (22,23)

5.1.2 Potpuno ugradbena pomagala (engl. Fully implantable systems)

5.1.2.1 Envoy Esteem

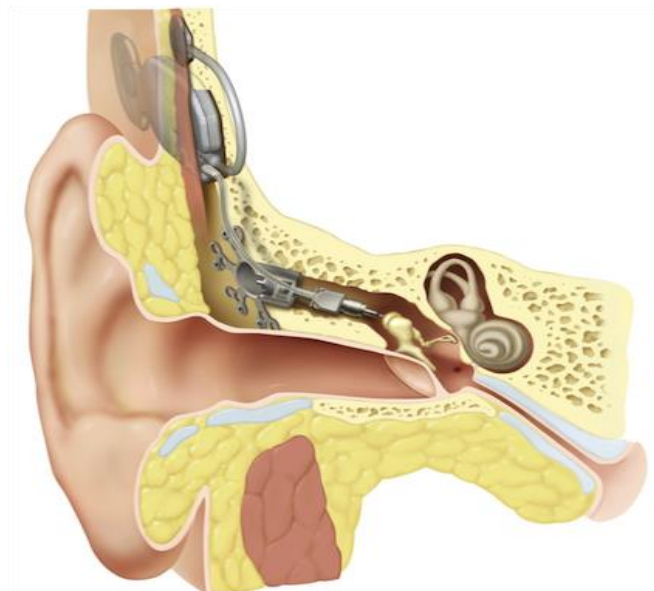
Esteem je prvo u potpunosti ugradbeno slušno pomagalo. Nema mikrofona, već zvučne valove prima preko bubnjića, putem piezoelektričnog pretvarača koji je pričvršćen na tijelo nakovnja (Slika 13B, pod brojem 1). Vibracije pretvara u električni signal koji se prilagođava i pojačava te u obliku vibracija prenosi na stremen (Slika 13B, pod brojem 3). (24) Lanac košćica mora biti prekinut u području inkudostapedijalnog zgloba kako bi se drugi piezoelektrični pretvarač mogao ugraditi na glavu stremena. Baterija i procesor (Slika 13A) su implantirani u koštano korito pa se baterija mora kirurški mijenjati svakih 2-9 godina. (18,25)



Slika 13. Envoy Esteem (5) i (26)

5.1.2.2 Cochlear Carina

Carina prima zvučne valove mikrofonom (koji je smješten potkožno) te ih obrađuje zavojnicom i procesorom (Slika 14). Zatim signal putuje do elektromagnetskog pretvarača koji vibracije prenosi na nakovanj, stremen ili okrugli prozor pomoću spojnice (engl. coupling rod). Sustav ima puno nedostataka: nije MR kompatibilan, za 16-satni rad je potrebno transkutano punjenje u trajanju od jednog sata, pomicanje glave može dovesti do pomicanja mikrofona i nastanka šuma. (18)



Slika 14. Cochlear Carina (27)

5.2 SLUŠNA POMAGALA ZA KOŠTANU VODLJIVOST (engl. BONE CONDUCTION IMPLANTS, BCI)

Slušna pomagala za koštanu vodljivost (engl. Bone conduction implants, BCI) koriste koštanu vodljivost kojom direktno stimuliraju pužnicu. Mnogi pacijenti imaju poteškoće pri slušanju i komunikaciji, čak i s dobro podešenim klasičnim slušnim pomagalom. BCI sustav predstavlja kiruršku opciju s relativno niskim rizikom i boljim audiološkim ishodom. Koristi se kod provodnog i mješovitog oštećenja sluha ili unilateralne gluhoće jer zaobilazi disfunkcionalni provodni dio slušnog aparata i vibracije prenosi putem kosti do pužnice. BCI se sastoji od vanjske i unutarnje komponente. Vanjski procesor detektira i amplificira zvučni val te ga prenosi do unutarnje komponente koja mehaničku energiju (vibracije) prenosi na temporalnu kost i direktno stimulira perilimfu pužnice.

BCI sustavi mogu biti perkutani (pBCI) ili transkutani (tBCI) s obzirom na to prolaze li kroz kožu ili se nalaze potkožno. Perkutani sustav ima tri glavne komponente: vijak, nosač i procesor. Vijak mora biti kirurški implantiran u temporalnu kost. Taj se postupak može obaviti u općoj ili lokalnoj anesteziji. Nakon oko 3 mjeseca (6 mjeseci kod djece) dolazi do oseointegracije vijka. Tada se vanjski procesor može pričvrstiti nosačem koji trajno prodire kroz kožu. Perkutani sustavi imaju značajne prednosti i nekoliko nedostataka u usporedbi s transkutanim. Prva prednost je mogućnost postavljanja implantata u lokalnoj anesteziji, smanjujući rizik i cijenu operacije. Većina pacijenata ima izvrsne audiološke ishode. Uz to, pBCI su najbolja opcija za pacijente kojima će trebati multiple MR snimke jer nosač ne stvara veliki artefakt. Glavni nedostatak odnosi se na nosač i njegov izravni kontakt s kožom. Može doći do reakcija na koži, stvaranja granulacijskog tkiva, keloida, infekcije i drugih komplikacija mekog tkiva. Međutim, to se javlja u svega 14 % pacijenata i većina tih komplikacija su malene i mogu se smanjiti redovitom higijenom, antibiotskom terapijom, debridmanom ili kauterizacijom. Drugi nedostatak je estetski rezultat jer perkutani nosač strši iz kože u području iza uha.

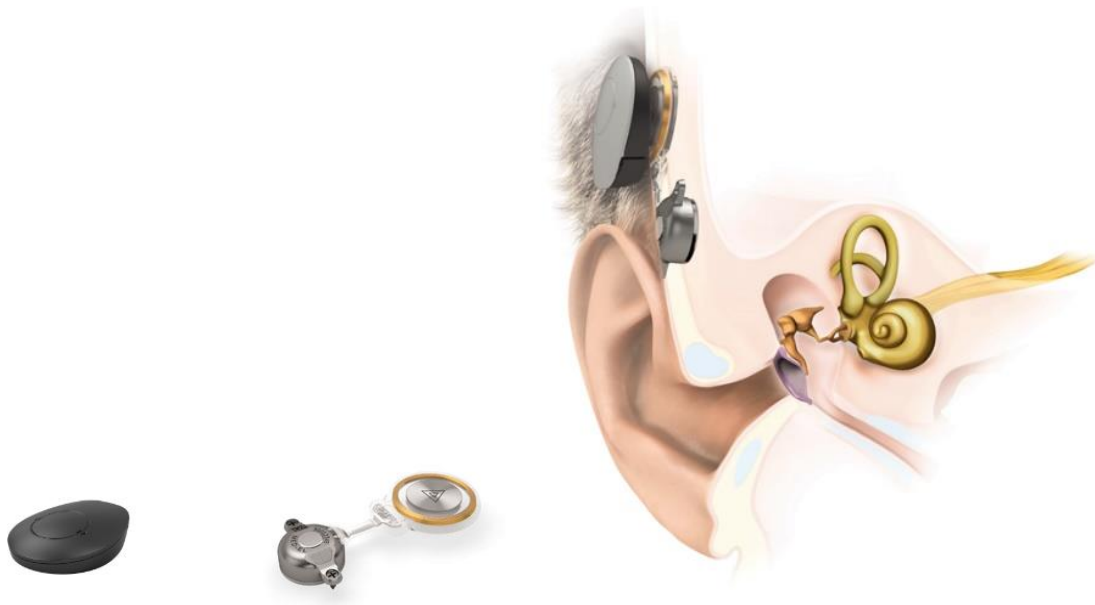Transkutani implantati imaju slične osnovne komponente kao perkutani: vijak ugrađen u mastoid, potkožni magnet i vanjski procesor. Glavna razlika je u mehanizmu preko kojeg je procesor pričvršćen za implantat. Umjesto nosača koji strši kroz kožu, tBCI koriste magnete. Potpuno potkožni nosač ima magnet i njime drži pričvršćen vanjski procesor. Mjesec dana nakon implantacije, vanjski procesor se može programirati i postaviti. Transkutani sustavi imaju određene prednosti, ali i nedostatke. Estetski je privlačnija opcija jer kada je procesor uklonjen, nema vidljive vanjske komponente. Međutim, stalni pritisak jakog magneta može uzrokovati eritem, bol, pa čak i nekrozu kože iznad magneta. Ugradnja unutarnje komponente tBCI zahtijeva opsežniju disekciju i mora se izvršiti u općoj anesteziji. Najveći nedostatak transkutanih sustava su audiološka ograničenja. Meko tkivo između procesora i implantata stvara veće prigušenje zvučnog signala u usporedbi s perkutanim (za minimalno 10 dB u višim frekvencijama) što negativno utječe na razumijevanje govora u buci.

BCI sustave možemo također podijeliti na pasivne i aktivne. Pasivni sustavi prenose vibracije kroz kožu, dok aktivni sustavi (aBCI) imaju oseointegrirani implantat koji vibracije prenosi direktno na temporalnu kost. (28) (29)

5.2.1 Aktivni BCI

5.2.1.1 MED-EL Bonebridge

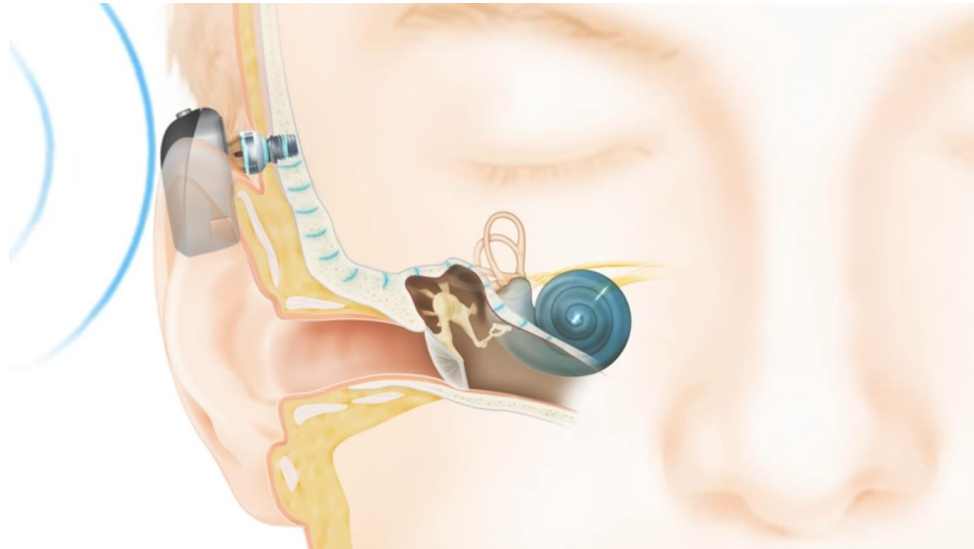
Bonebridge je polu-implantabilni aktivni uređaj koji ima unutarnju i vanjsku komponentu (*Slika 15*). Vanjski audio-procesor je građen od mikrofona, procesora, baterije i magneta te prenosi akustični signal transkutano do implantiranog dijela. Unutarnji dio sadržava zavojnicu, magnet i BC-FMT (Bone Conduction Floating Mass Transducer) koji stvara vibracije koje se koštanom vodljivosti prenose do pužnice. Može se koristiti kod provodne i mješovite naglušnosti kada je prag koštane vodljivosti manji od 45 dB. Također je učinkovit i kod jednostranog teškog oštećenja sluha. (30) Uređaj je MR kompatibilan do 1,5 T, no implantirani magnet stvara artefakt. (31) Može se brzo aktivirati jer ne zahtijeva oseintegraciju. (32)



Slika 15. MED-EL Bonebridge (33)

5.2.1.2 Baha Connect

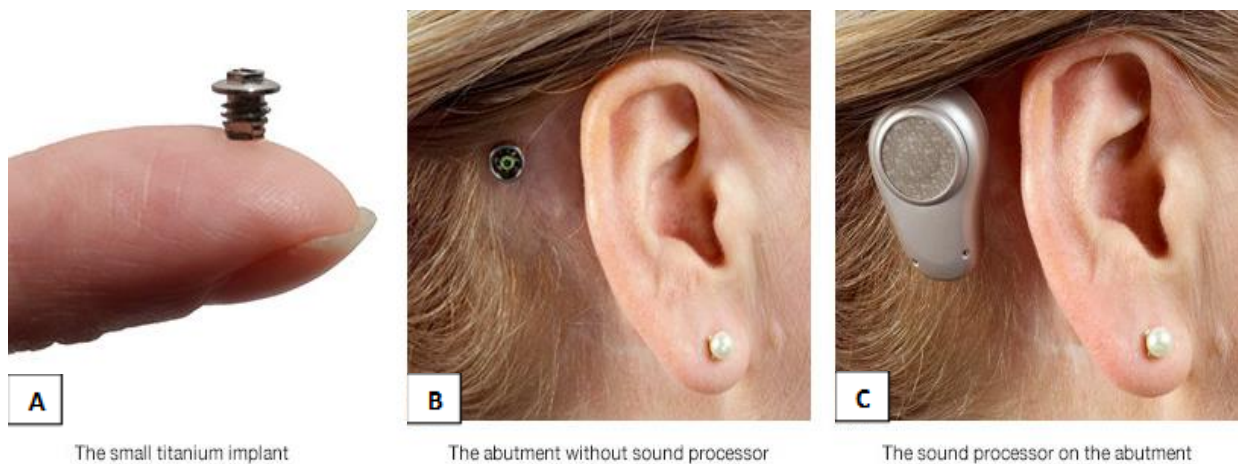
Baha Connect je perkutani sustav kojega sačinjava oseintegrirani titanski implantat koji je perkutanim nosačem (engl. abutment) povezan s vanjskim procesorom (*Slika 16*). Kao i drugi perkutani sustavi, zahtijeva svakodnevnu higijenu, no perkutani nosač omogućava bolji prijenos zvuka u odnosu na transkutane sustave. Procesor zvuka se može zamijeniti novijim modelom i pratiti tehnološke inovacije. Sustav je MR kompatibilan. Može se koristiti i u djece, ali u 10 do 30 % slučajeva zahtijeva reviziju te su češće komplikacije u odnosu na transkutane uređaje. (18,34)



Slika 16. Baha Connect (35)

5.2.1.3 Oticon Ponto

Oticon Ponto je perkutani sustav (*Slika 17*). Sastoji se od vanjskog procesora (*Slika 17C*) i implantata (*Slika 17A*). Oni su međusobno povezani nosačem (*Slika 17B*) čija duljina ovisi o debljini kože. Zahtijeva svakodnevnu brigu te je moguća neželjena ekstruzija vijka. Sustav je MR kompatibilan do 3 T. (18)



A

The small titanium implant

B

The abutment without sound processor

C

The sound processor on the abutment

Slika 17. Oticon Ponto (36)

5.2.1.4 Cochlear Osia

Vanjski procesor (*Slika 18A*) je transkutano magnetom povezan s unutarnjim dijelom sustava (*Slika 18B*). Cochlear koristi isti BI300 titanski oseointegrirani implantat kao i za Baha Attract i Baha Connect (*Slika 18C*) na koji je pričvršćen potkožni implantat (*Slika 18B*). Piezoelektrični pretvarač generira vibracije promjenom duljine piezoelektričnog kristala i vibracije šalje direktno u pužnicu koja taj signal percipira kao zvučni val. Unutarnji magnet se može jednostavnom procedurom izvaditi što omogućuje MR do 3 T. (37)

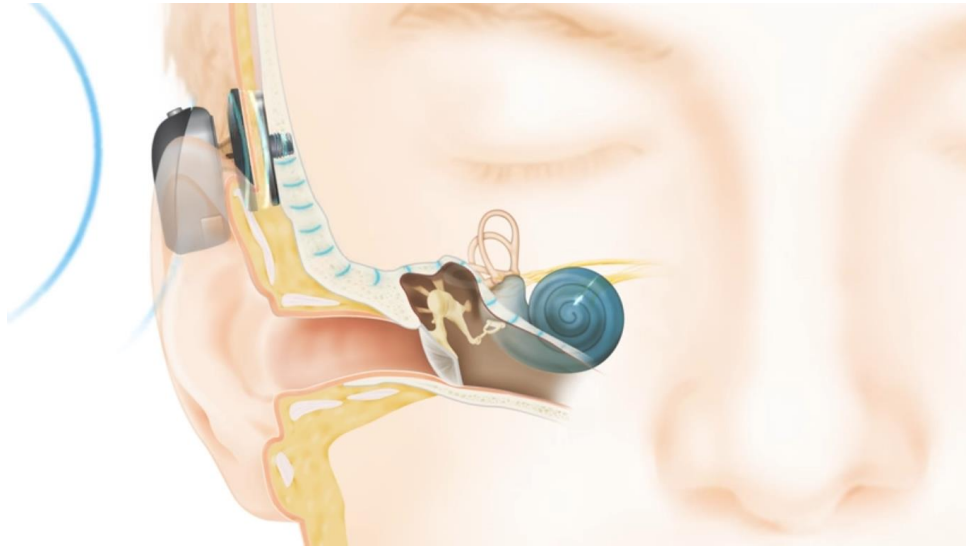


Slika 18. (A) i (B) Cochlear Osia (38), (C) BI300 implantat (39)

5.2.2 Pasivni BCI

5.2.2.1 Baha Attract

Baha Attract je transkutana verzija Baha Connect sustava koja informacije prenosi kroz intaktnu kožu. Vanjski dio je pričvršćen magnetskom silom za unutarnji-implantirani dio. Može se ugraditi u djece starije od 5 godina jer debljina temporalne kosti mora biti dovoljna za implantaciju. Transkutano provođenje signala reducira amplifikaciju zvuka pa je poboljšanje sluha u prosjeku 5 do 7 dB manje u odnosu na perkutane sustave. Uređaj je MR kompatibilan do 1,5 T. (18,40)



Slika 19. Baha Attract (41)

5.2.2.2 Alpha

Alpha sustav je transkutani BCI sustav koji je građen od unutarnja dva magneta koja su fiksirana za lubanju, i vanjskog procesora koji je pričvršćen za kožu magnetskom silom (*Slika 20*). Uređaj je MR kompatibilan do 3 T, ali sposobnost amplifikacije uređaja je slaba. (31)



Slika 20. Alpha 2 MPO ePlus (42)

6 INDIKACIJE ZA PRIMJENU UGRADBENIH SLUŠNIH POMAGALA

Istraživanja i klinička praksa su tijekom godina mijenjali indikacije za ugradbena slušna pomagala. Za ispravno indiciranje ugradnje slušnoga pomagala važna je etiologija, vrsta i stupanj oštećenja sluha, ali i očekivanja i preferencije pacijenta. Naravno, uvijek je važno usporediti moguće pozitivne i negativne ishode implantacije s već poznatim konvencionalnim metodama. Ovdje ćemo izdvojiti neke najčešće medicinske i audiološke indikacije za primjenu ugradbenih slušnih pomagala.

6.1 MEDICINSKE INDIKACIJE

Medicinske indikacije za ugradbena slušna pomagala uključuju oštećenja sluha zbog kongenitalne, stečene, infektivne, metaboličke, neoplastične, traumatske ili ijtrogene etiologije gdje postoji kontraindikacija za klasična slušna pomagala, odnosno, gdje se ne postiže zadovoljavajući rezultat njihovim nošenjem. Klasična slušna pomagala se koriste već desetljećima za oštećenja sluha. Estetski rezultat, okluzijski efekt, ponavljajuće upale, lošija kvaliteta zvuka te slabija učinkovitost su u određenim slučajevima prepreka za njihovo korištenje. (43)

Klasična slušna pomagala nije moguće koristiti kod opstrukcije vanjskog slušnog hodnika. Kronične upale vanjskog uha, egzostoze, osteomi, traume, radioterapija i kirurški zahvati mogu uzrokovati stečenu stenozu zvukovoda te provodno oštećenje sluha. U većini slučajeva operativni zahvat omogućuje rekanalizaciju zvukovoda, no u određenom postotku je operativni zahvat kontraindiciran ili dolazi do ponovnih stenozama i upala te je indicirano korištenje ugradbenih slušnih pomagala. Nesindromske malformacije, kao što je kongenitalna auralna atrezija te sindromske – Crouzonova kraniofacijalna dizostoza, Treacher-Collinsov sindrom mogu uzrokovati prirodne atrezije odnosno stenozu zvukovoda. (6) Kirurški zahvati rekonstrukcije zvukovoda kod kongenitalnih atrezija rezultiraju lošijim sluhom u odnosu na ugradbena slušna pomagala. (44) S obzirom na nesigurnost ishoda kirurškog zahvata i moguću dugotrajnost oporavka zvukovoda preporučuje se korištenje ugradbenih slušnih pomagala kao prve terapijske linije kod pacijenata s atrezijom zvukovoda. (45)

Veliki broj pacijenata se žali na okluzijski efekt koji nastaje umetanjem slušnog pomagala u zvukovod. Kada pacijent proizvodi zvuk (govori) taj zvuk normalno zvukovodom i srednjim uhom dopire do pužnice, ali isto tako nastaju i vibracije kostiju lubanje. Ako je zvukovod zatvoren (što je slučaj kod klasičnog pomagala), vibracije ne mogu "pobjeći" u okolinu. Kao rezultat toga, zvuk koji se stvara koštanom vodljivošću zadržava se u zvukovodu i dovodi do okluzijskog efekta. Pacijenti vlastiti glas doživljavaju neprirodno, kao da pričaju u bačvu, što ih ometa u nošenju pomagala. (46)

Kronične upale kože zvukovoda onemogućuju korištenje klasičnih slušnih pomagala te je ugradbeno slušno pomagalo metoda izbora. Osim toga, klasično slušno pomagalo u zvukovodu može povećati vlažnost te izazvati ili pogoršati infekcije vanjskog i srednjeg uha i opet onemogućiti korištenje klasičnih pomagala. (47)

Kronična upala srednjeg uha može dovesti do oštećenja lanca slušnih košćica čija rekonstrukcija često ne rezultira zadovoljavajućim poboljšanjem sluha. Moguće je s BCI ili DACS zaobići oštećene slušne košćice ili na rekonstruirani lanac slušnih košćica ugraditi AMEI. Radikalni operativni zahvati zbog velikih kolesteatoma često rezultiraju trepanacijskim šupljinama s velikim provodnim oštećenjem sluha. U takvim situacijama korištenje klasičnih pomagala često dovodi do ponavljajućih upala trepanacijske šupljine i neadekvatnog poboljšanja sluha, pa su ugradbena slušna pomagala puno bolji izbor. Ugradbena slušna pomagala su najbolje rješenje za kronične upale uha kod kojih postoji kontraindikacija za operativni zahvat ili već postoji veći broj neuspjelih prethodnih operacija s posljedično perzistirajućim perforacijama.

Otoskleroza, tj. stvaranje nove kosti oko ovalnog prozora, dovodi do provodne naglušnosti koju je moguće kirurški ukloniti, no daljnjom progresijom bolesti dolazi i do zamjedbenog oštećenja sluha. Klasična slušna pomagala često rezultiraju nedovoljnim poboljšanjem sluha te su tada ugradbena slušna pomagala puno bolji izbor. (48)

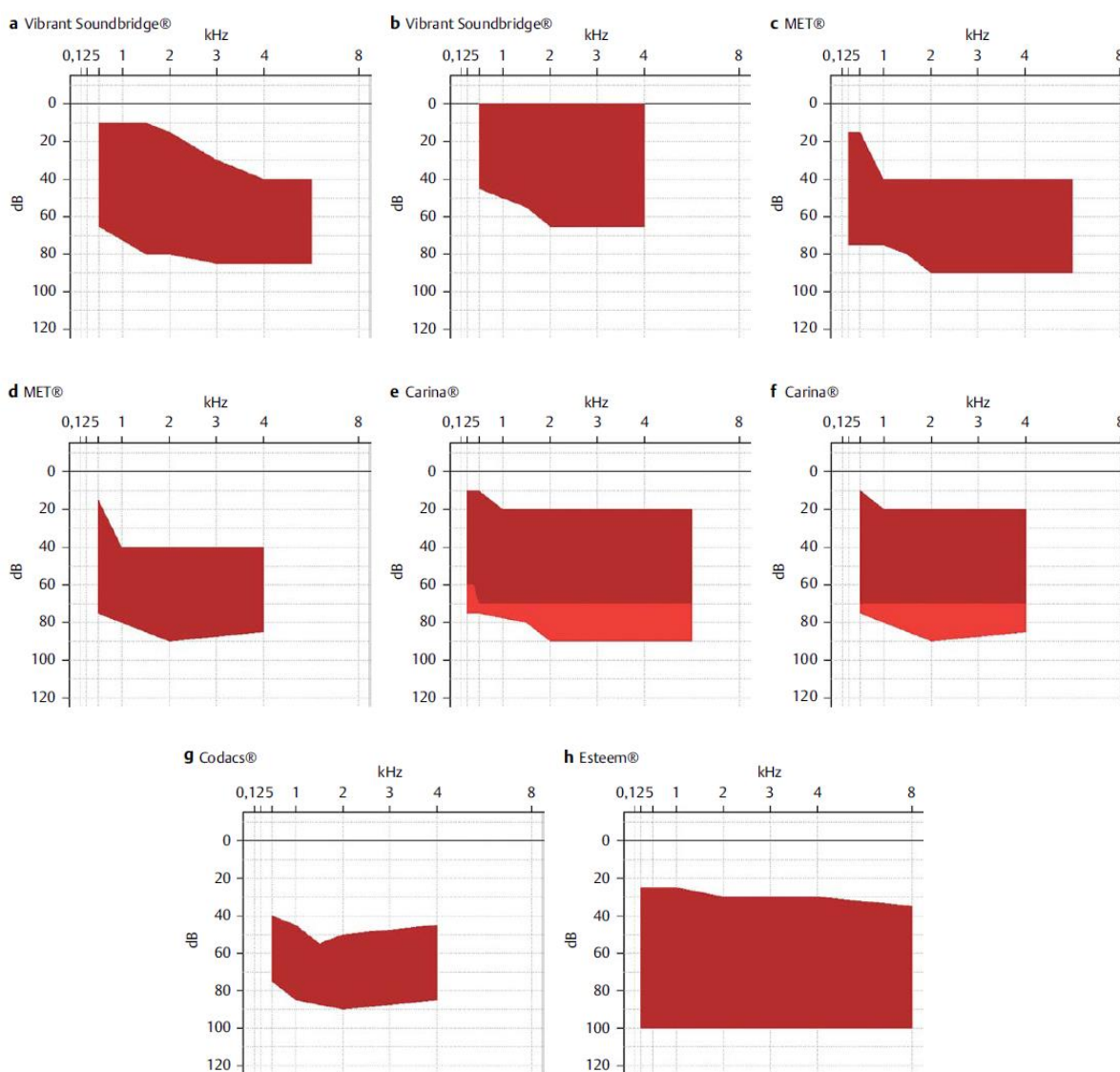
Traumatska dislokacija slušnih košćica s frakturom baze stremena ili dislokacijom stremena iz ovalnog prozora može dovesti do mješovitog oštećenja sluha. (49) U tom slučaju, alternativna opcija timpanoplastike s klasičnim slušnim pomagalom je ugradnja BCI, AMEI ili DACS, ovisno o težini oštećenja. (43)

Jednostrani iznenadni zamjedbeni gubitak sluha može biti trajan. Tada je indiciran BCI koji zvuk prenosi u kontralateralnu pužnicu koja ima dovoljnu kohlearnu rezervu. BCI je učinkovit i kod nekih slučajeva jednostranog oštećenja slušnog živca ili moždanog debla. (43)

6.2 AUDIOLOŠKE INDIKACIJE

Tonskom audiometrijom se određuje vrsta i stupanj oštećenja sluha. Audiološke indikacije za ugradbena slušna pomagala su blago do teško provodno, mješovito i zamjedbeno oštećenje sluha. Audiološki raspon indikacija se preklapa s onima za klasična slušna pomagala i umjetnu pužnicu, stoga uvijek treba usporediti njihovu učinkovitost i moguće negativne posljedice, ali i razmotriti druge oblike liječenja. (50)

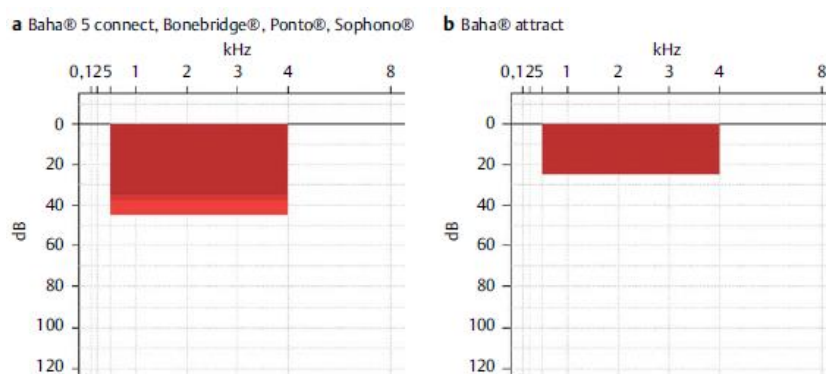
Provodno oštećenje sluha s ABG > 30 dB, uz normalni ili blago povišen prag koštane vodljivosti, može se rehabilitirati s BCI. Mješovito oštećenje sluha se može liječiti ugradnjom AMEI ili BCI. (43) Ugradbena slušna pomagala se mogu koristiti i kod zamjedbenog oštećenja sluha, no kod teškog i izrazito teškog zamjedbenog oštećenja implantacija umjetne pužnice daje bolje rezultate. Raspon pragova koštane i zračne vodljivosti koji su indikacija za primjenu različitih AMEI (opisanih u poglavlju 5.1) prikazan je detaljnije na *Slici 21*.



Slika 21. Raspon indikacija za AMEI (51)

(A) Vibrant Soundbridge (SNHL: prag zračne vodljivosti). (B) Vibrant Soundbridge (mješovito oštećenje: prag koštane vodljivosti). (C) MET (SNHL: prag zračne vodljivosti). (D) MET (mješovito oštećenje: prag koštane vodljivosti). (E) Carina (SNHL: prag zračne vodljivosti). (F) Carina (mješovito oštećenje: prag koštane vodljivosti). (G) Codacs (mješovito oštećenje: prag koštane vodljivosti). (H) Esteem (SNHL: prag koštane vodljivosti)

Za ugradnju BCI kod provodnog i mješovitog oštećenja sluha, prag koštane vodljivosti oštećenog uha mora biti manji od 65 dB HL na frekvencijama 500, 1 000, 2 000 i 3 000 Hz. (29) Točan raspon pragova koštane vodljivosti koji su indicacija za implantaciju različitih BCI sustava (opisanih u poglavlju 5.2) vidljiv je na Slici 22.



Slika 22. Raspon indicacija za BCI (51) Prag koštane vodljivosti za:
 (A) Baha connect, Bonebridge, Ponto i Sophono Alpha .
 (B) Baha attract.

Unilateralno zamjedbeno oštećenje sluha se može rehabilitirati s BCI koji stimulira pužnicu kontralateralnog, zdravog uha. Pragovi zračne vodljivosti tada ne bi trebali biti manji od 20 dB. (18)

Za ispravnu audiološku indicaciju za primjenu ugradbenog slušnog pomagala važna je i govorna audiometrija. Indikacija za ugradnju AMEI je WRS 40 – 70 %. Ako je WRS < 40 %, tada se preporučuje ugradnja umjetne pužnice. (18,43)

7 ZAKLJUČAK

Medicinske i audiološke indikacije za primjenu ugradbenih slušnih pomagala su se vremenom mijenjale. Razvoj tehnologije je doveo do boljih ishoda sluha s klasičnim slušnim pomagalicama, pa su trenutno glavne indikacije za primjenu ugradbenih slušnih pomagala uglavnom povezane s netolerancijom klasičnih pomagala: kada pacijent ima anatomske opstrukcije vanjskog slušnog hodnika (malformacija, stenoza, atrezija...), kroničnu upalu vanjskog ili srednjeg uha, okluzijski efekt, trepanacijsku šupljinu, teško oštećenje sluha ili neuspješne revizijske operacije. Tada je jedino rješenje za bolji sluh kirurška implantacija ugradbenog slušnog pomagala. Ugradbena slušna pomagala se mogu koristiti kod blagog do teškog provodnog, mješovitog i zamjedbenog oštećenja sluha, koji su uzrokovani kongenitalnom, infektivnom, upalnom, metaboličkom, neoplastičnom, traumatskom i iatrogenom etiologijom. Na raspolaganju su različite vrste aktivnih ugradbenih uređaja za srednje uho i različita slušna pomagala za koštanu vodljivost koja imaju specifične indikacije. Odabir slušnog pomagala ovisi o vrsti i stupnju oštećenja, uzroku oštećenja, o dobi pacijenta i o njegovim očekivanjima, ali uvijek treba razmotriti i konzervativne oblike liječenja. Nove tehnologije i usavršavanje dosadašnjih metoda obećavaju bolji sluh, a time i bolju kvalitetu života.

8 ZAHVALE

Zahvaljujem svome mentoru doc. dr. sc. Jakovu Ajduku na izdvojenom vremenu, savjetima i velikodušnoj pomoći.

Zahvaljujem svojoj obitelji na nesebičnoj podršci i ljubavi.

Zahvaljujem dragim prijateljima i kolegama na ohrabrenju i savjetima.

9 LITERATURA

1. Deafness and hearing loss [Internet]. [citirano 10. siječanj 2021.]. Dostupno na: <https://www.who.int/news-room/fact-sheets/detail/deafness-and-hearing-loss>
2. HZJZ. Izvješće o osobama s invaliditetom u Republici Hrvatskoj [Internet]. Zagreb; 2019. Dostupno na: https://www.hzjz.hr/wp-content/uploads/2019/05/Osobe_s_invaliditetom_2019.pdf
3. Dammeyer J, Hansen AT, Crowe K, Marschark M. Childhood hearing loss: Impact on parents and family life. *Int J Pediatr Otorhinolaryngol* [Internet]. 01. svibanj 2019. [citirano 12. veljača 2021.];120:140–5. Dostupno na: <https://pubmed.ncbi.nlm.nih.gov/30797110/>
4. Bigelow RT, Reed NS, Brewster KK, Huang A, Rebok G, Rutherford BR, i ostali. Association of Hearing Loss With Psychological Distress and Utilization of Mental Health Services Among Adults in the United States. *JAMA Netw open* [Internet]. 01. srpanj 2020. [citirano 12. veljača 2021.];3(7):e2010986. Dostupno na: <https://pubmed.ncbi.nlm.nih.gov/32687587/>
5. Sataloff RT, Lalwani AK, urednici. *Sataloff's Comprehensive Textbook of Otolaryngology: Head and Neck Surgery: Otology/Neurotology/Skull Base Surgery (Vol. 1)*. First. Jaypee Brothers Medical Publishers; 2016.
6. Bumber Ž, Katić V, Nikšić-Ivančić M, Pegan B, Petrić V, Šprem N. *Otorinolaringologija*. Katić V, Kekić B, urednici. Zagreb: Naklada Ljevak; 2004. 11–89 str.
7. Krmpotić-Nemanić J, Marušić A. *Anatomija čovjeka*. Zagreb: Medicinska naklada; 2007. 545.-558.
8. Guyton AC, Hall JE. *Medicinska fiziologija*. Kukulja Taradi S, Andreis I, urednici. Zagreb: Medicinska naklada; 2012. 633–643 str.
9. Građa i uloge osjetila – Biologija 8 [Internet]. [citirano 18. ožujak 2021.]. Dostupno na: <https://edutorij.e-skole.hr/share/proxy/alfresco-noauth/edutorij/api/proxy-guest/4f77c550-2b26-4717-b65e-82b845685f3f/biologija-8/m03/j05/index.html>
10. Judaš M, Kostović I. *Temelji neuroznanosti*. Zagreb: MD; 1997. 373–386 str.
11. Stach B. *Clinical audiology: An introduction*. 2nd izd. Delmar: Cengage Learning; 2010.
12. Kalogjera L, Trotić R, Ivkić M. *Skripta iz otorinolaringologije za studente stomatologije*. Zagreb: Znanje; 2001.
13. Degrees of hearing loss and hearing loss levels [Internet]. [citirano 03. siječanj 2021.]. Dostupno na: <https://www.healthyhearing.com/report/41775-Degrees-of-hearing-loss>
14. Speech audiometry | Cochlea [Internet]. [citirano 02. siječanj 2021.]. Dostupno na: <http://www.cochlea.eu/en/audiometry/subjective-measure/speech-audiometry>
15. Otoacoustic Emissions: Overview, Recording, Interpretation [Internet]. [citirano 20. ožujak 2021.]. Dostupno na: <https://emedicine.medscape.com/article/835943-overview#a4>

16. Kemp DT. Otoacoustic emissions, their origin in cochlear function, and use [Internet]. Sv. 63, British Medical Bulletin. Br Med Bull; 2002 [citirano 20. ožujak 2021.]. str. 223–41. Dostupno na: <https://pubmed.ncbi.nlm.nih.gov/12324396/>
17. Auditory Brainstem Response Audiometry: Overview, Physiology, Applications [Internet]. [citirano 20. ožujak 2021.]. Dostupno na: <https://emedicine.medscape.com/article/836277-overview#a2>
18. Tisch M. Implantable hearing devices. GMS Curr Top Otorhinolaryngol Head Neck Surg [Internet]. 2017. [citirano 19. prosinac 2020.];16. Dostupno na: <https://pubmed.ncbi.nlm.nih.gov/29279724/>
19. Pegan A, Ries M, Ajduk J, Bedeković V, Ivkić M, Trotić R. ACTIVE MIDDLE EAR VIBRANT SOUNDBRIDGE SOUND IMPLANT. Acta Clin Croat. 2019.;58(2):348.
20. VIBRANT SOUNDBRIDGE Middle Ear Implant [Internet]. [citirano 28. prosinac 2020.]. Dostupno na: <https://www.medel.com/hearing-solutions/vibrant-soundbridge>
21. Jenkins HA, Uhler K. Otologics active middle ear implants. Sv. 47, Otolaryngologic Clinics of North America. W.B. Saunders; 2014. str. 967–78.
22. Grossöhmichen M, Salcher R, Kreipe HH, Lenarz T, Maier H. The Codacs™ direct acoustic cochlear implant actuator: Exploring alternative stimulation sites and their stimulation efficiency. PLoS One [Internet]. 18. ožujak 2015. [citirano 28. prosinac 2020.];10(3). Dostupno na: <https://pubmed.ncbi.nlm.nih.gov/25785860/>
23. Kludt E, Büchner A, Schwab B, Lenarz T, Maier H. Indication of direct acoustical cochlea stimulation in comparison to cochlear implants. Hear Res. 01. listopad 2016.;340:185–90.
24. Fully Implanted Esteem® Osseointegrated Active Middle Ear Implant | Envoy Medical [Internet]. [citirano 29. prosinac 2020.]. Dostupno na: <https://www.envoymedical.com/esteem>
25. Shohet JA, Gende DM, Tanita CS. Totally implantable active middle ear implant: Hearing and safety results in a large series [Internet]. Sv. 128, Laryngoscope. John Wiley and Sons Inc.; 2018 [citirano 22. prosinac 2020.]. str. 2872–8. Dostupno na: <https://pubmed.ncbi.nlm.nih.gov/30194720/>
26. Barbara M, Monini S. The Esteem ® , Fully Implantable Middle Ear Device . U: Advances in Rehabilitation of Hearing Loss [Internet]. IntechOpen; 2020 [citirano 18. ožujak 2021.]. Dostupno na: www.intechopen.com
27. Otologics Carina, totally implantable hearing device, everything under the skin [Internet]. [citirano 12. veljača 2021.]. Dostupno na: https://earsandhearinguk.com/ear/deafness/treatments-surgical/implants/middle-ear-implants/hearing-implants-otologics_carina/
28. Active vs. Passive Transcutaneous Bone Conduction Systems [Internet]. [citirano 12. travanj 2021.]. Dostupno na: https://s3.medel.com/downloadmanager/downloads/bonebridge_pro/en-GB/28442.pdf
29. Richards JP, Symms JT, Beasley K, Coffman HMS. Bone conduction implants. Curr Opin Otolaryngol Head Neck Surg [Internet]. 01. listopad 2020. [citirano 22. prosinac 2020.];28(5):308–13. Dostupno na: <https://pubmed.ncbi.nlm.nih.gov/32841958/>

30. Magele A, Schoerg P, Stanek B, Gradl B, Sprinzl GM. Active transcutaneous bone conduction hearing implants: Systematic review and meta-analysis [Internet]. Sv. 14, PLoS ONE. Public Library of Science; 2019 [citirano 22. prosinac 2020.]. Dostupno na: <https://pubmed.ncbi.nlm.nih.gov/31525208/>
31. Kozlowski K, Friedland DR. Implantable Hearing Devices. Curr Surg Reports [Internet]. 27. srpanj 2014. [citirano 29. prosinac 2020.];2(7):59. Dostupno na: <http://link.springer.com/10.1007/s40137-014-0059-9>
32. Miller ME. Osseointegrated Auditory Devices: Bonebridge [Internet]. Sv. 52, Otolaryngologic Clinics of North America. W.B. Saunders; 2019 [citirano 23. ožujak 2021.]. str. 265–72. Dostupno na: <https://pubmed.ncbi.nlm.nih.gov/30612757/>
33. BONEBRIDGE Bone Conduction Implant [Internet]. [citirano 04. siječanj 2021.]. Dostupno na: <https://www.medel.com/hearing-solutions/bonebridge>
34. Oberlies NR, Castaño JE, Freiser ME, McCoy JL, Shaffer AD, Jabbour N. Outcomes of Baha connect vs Baha attract in pediatric patients. Int J Pediatr Otorhinolaryngol [Internet]. 01. kolovoz 2020. [citirano 23. ožujak 2021.];135. Dostupno na: <https://pubmed.ncbi.nlm.nih.gov/32497910/>
35. How the Baha Connect System works - YouTube [Internet]. [citirano 04. siječanj 2021.]. Dostupno na: <https://www.youtube.com/watch?v=iU0BcOf6Vq8>
36. Oticon Ponto System [Internet]. [citirano 09. siječanj 2021.]. Dostupno na: <https://cowestaudiologists.com/oticon-ponto-system>
37. Goycoolea M, Ribalta G, Tocornal F, Levy R, Alarcón P, Bryman M, i ostali. Clinical performance of the Osia™ system, a new active osseointegrated implant system. Results from a prospective clinical investigation. Acta Otolaryngol [Internet]. 03. ožujak 2020. [citirano 11. siječanj 2021.];140(3):212–9. Dostupno na: <https://pubmed.ncbi.nlm.nih.gov/32068449/>
38. Osia® Implant [Internet]. [citirano 11. siječanj 2021.]. Dostupno na: <https://www.cochlear.com/us/en/home/products-and-accessories/cochlear-osia-system/osia-implant>
39. About bone conduction solutions [Internet]. [citirano 17. travanj 2021.]. Dostupno na: <https://www.cochlear.com/us/en/corporate/media-center/about-bone-conduction-solutions>
40. Kohan D, Ghossaini SN. Osseointegrated Auditory Devices—Transcutaneous: Sophono and Baha Attract [Internet]. Sv. 52, Otolaryngologic Clinics of North America. W.B. Saunders; 2019 [citirano 23. ožujak 2021.]. str. 253–63. Dostupno na: <https://pubmed.ncbi.nlm.nih.gov/30827359/>
41. How the magnetic Baha Attract System works - YouTube [Internet]. [citirano 04. siječanj 2021.]. Dostupno na: <https://www.youtube.com/watch?v=aMKTIsfwv1E>
42. Body-worn processor bone conduction implant - Sophono® Alpha 2 MPO™ - Sophono - internal component / pediatric [Internet]. [citirano 18. ožujak 2021.]. Dostupno na: <https://www.medicaexpo.com/prod/sophono/product-104370-682677.html>
43. Svrakic M, Vambutas A. Medical and Audiological Indications for Implantable Auditory Devices [Internet]. Sv. 52, Otolaryngologic Clinics of North America. W.B.

- Saunders; 2019 [citirano 22. prosinac 2020.]. str. 195–210. Dostupno na: <https://pubmed.ncbi.nlm.nih.gov/30827358/>
44. Nadaraja GS, Gurgel RK, Kim J, Chang KW. Hearing outcomes of atresia surgery versus osseointegrated bone conduction device in patients with congenital aural atresia: A systematic review [Internet]. Sv. 34, *Otology and Neurotology*. *Otol Neurotol*; 2013 [citirano 10. ožujak 2021.]. str. 1394–9. Dostupno na: <https://pubmed.ncbi.nlm.nih.gov/24005171/>
 45. Pellinen J, Vasama JP, Kivekäs I. Long-term results of atresiaplasty in patients with congenital aural atresia. *Acta Otolaryngol* [Internet]. 03. srpanj 2018. [citirano 10. ožujak 2021.];138(7):621–4. Dostupno na: <https://pubmed.ncbi.nlm.nih.gov/29426271/>
 46. Winkler A, Latzel M, Holube I. Open Versus Closed Hearing-Aid Fittings: A Literature Review of Both Fitting Approaches. U: *Trends in Hearing* [Internet]. SAGE Publications Inc.; 2016 [citirano 10. ožujak 2021.]. str. 233121651663174. Dostupno na: <http://journals.sagepub.com/doi/10.1177/2331216516631741>
 47. Lerner S. Limitations of Conventional Hearing Aids: Examining Common Complaints and Issues that Can and Cannot Be Remedied [Internet]. Sv. 52, *Otolaryngologic Clinics of North America*. W.B. Saunders; 2019 [citirano 10. ožujak 2021.]. str. 211–20. Dostupno na: <https://pubmed.ncbi.nlm.nih.gov/30612754/>
 48. Danesh AA, Shahnaz N, Hall JW. The Audiology of Otosclerosis [Internet]. Sv. 51, *Otolaryngologic Clinics of North America*. W.B. Saunders; 2018 [citirano 11. ožujak 2021.]. str. 327–42. Dostupno na: <https://pubmed.ncbi.nlm.nih.gov/29397946/>
 49. Delrue S, Verhaert N, Van Dinther J, Zarowski A, Somers T, Desloovere C, i ostali. Surgical management and hearing outcome of traumatic ossicular injuries. *J Int Adv Otol* [Internet]. 01. prosinac 2016. [citirano 11. ožujak 2021.];12(3):231–6. Dostupno na: <https://pubmed.ncbi.nlm.nih.gov/28031153/>
 50. Luers JC, Beutner D, Hüttenbrink KB. Implantierbare Hörgeräte. *HNO* [Internet]. 30. listopad 2011. [citirano 11. ožujak 2021.];59(10):980–7. Dostupno na: <https://link.springer.com/article/10.1007/s00106-011-2402-0>
 51. Volkenstein S, Thomas JP, Dazert S. Implantierbare Knochenleitungs- und aktive Mittelohr-Hörsysteme. *Laryngorhinootologie* [Internet]. 02. svibanj 2016. [citirano 10. ožujak 2021.];95(5):352–63. Dostupno na: <https://pubmed.ncbi.nlm.nih.gov/27135430/>

10 ŽIVOTOPIS

Rođena sam 17. siječnja 1996. u Bruchsalu u Njemačkoj. Završila sam Osnovnu školu Josipa Zorića u Dugom Selu i XV. gimnaziju u Zagrebu. Medicinski fakultet Sveučilišta u Zagrebu sam upisala 2015. godine kao prvoplasirana. Tijekom studija sam bila demonstrator na Kliničkoj propedeutici te volonter u različitim humanitarnim i studentskim udrugama.