

Uloga perfuzijskih parametrijskih mapa u probiru pacijenata s ishemijskim moždanim udarom

Bilić, Borna

Master's thesis / Diplomski rad

2021

Degree Grantor / Ustanova koja je dodijelila akademski / stručni stupanj: **University of Zagreb, School of Medicine / Sveučilište u Zagrebu, Medicinski fakultet**

Permanent link / Trajna poveznica: <https://um.nsk.hr/um:nbn:hr:105:392793>

Rights / Prava: [In copyright](#) / [Zaštićeno autorskim pravom.](#)

Download date / Datum preuzimanja: **2024-11-05**



Repository / Repozitorij:

[Dr Med - University of Zagreb School of Medicine Digital Repository](#)



SVEUČILIŠTE U ZAGREBU
MEDICINSKI FAKULTET

Borna Bilić

**ULOGA PERFUZIJSKIH PARAMETRIJSKIH MAPA U PROBIRU PACIJENATA S
ISHEMIJSKIM MOŽDANIM UDAROM**

DIPLOMSKI RAD



ZAGREB, 2021.

Ovaj diplomski rad je izrađen je na Kliničkom zavodu za dijagnostičku i intervencijsku neuroradiologiju Kliničkog bolničkog centra Zagreb, pod vodstvom prof. dr. sc. Marka Radoša i predan je na ocjenu u akademskoj godini 2020./2021.

ACA – eng. anterior cerebral artery

AChA – eng. anterior choroidal artery

AICA – eng. anterior inferior cerebellar artery

AIF – eng. arterial input function

APT_V – aktivirano parcijalno tromboplastinsko vrijeme

ASL – eng. arterial spin labelling

ASPECTS – eng. Alberta Stroke Program Early CT Score

ATP – adenozin-trifosfat

BBBP -eng. blood-brain barrier permeability

CBF- eng. cerebral blood flow

CBV – eng. cerebral blood volume

CT – eng. computed tomography

CTA – eng. computed tomography angiography

CVB – cerebrovaskularna bolest

DALY – eng. disability-adjusted life year

DAWN – eng. DWI or CTP Assessment with Clinical Mismatch in the Triage of Wake-Up and Late Presenting Strokes Undergoing Neurointervention with Trevo

DEFUSE-3 – eng. Endovascular Therapy Following Imaging Evaluation for Ischemic Stroke 3

DIAS-2 – eng. Desmoteplase In Acute Ischemic Stroke 2

DNA – deoksiribonukleinska kiselina

DSA – digitalna subtrakcijska angiografija

DSC – eng. dynamic susceptibility contrast

DWI – eng. diffusion weighted imaging

EPITHET – eng. The Echoplanar Imaging Thrombolytic Evaluation Trial

ESCAPE – eng. Endovascular Treatment for Small Core and Anterior Circulation Proximal Occlusion with Emphasis on Minimizing CT to Recanalization Times

EVT – endovaskularna terapija

FLAIR – eng. fluid-attenuated Inversion recovery

GABA_A – postsinaptički ionotropni receptor za gama-aminomaslačnu kiselinu

GBD – eng. Global Burden of Disease

IMU – ishemijski moždani udar

INR – eng. international ratio

KBC – klinički bolnički centar

LVO – eng. large vessel occlusion

MCA – eng. middle cerebral artery

MR-CLEAN – eng. a Multicentre Randomized Clinical Trial of Endovascular Treatment for Acute Ischemic Stroke in the Netherlands

MR-RESCUE - Mechanical Retrieval and Recanalization of Stroke Clots Using Embolectomy

MSCT – eng. multislice computed tomography

MTT – eng. mean transit time

MU – moždani udar

NIHSS – eng. National Institutes of Health Stroke Scale

NSTEMI – eng. non-ST segment elevation myocardial infarction

OEF – eng. oxygen extraction fraction

PCA – eng. posterior cerebral artery

pCT – eng. perfusion computed tomography

PET – eng. positron emission tomography

PICA – eng. posterior inferior cerebellar artery

PV – protrombinsko vrijeme

rtPA – rekombinantni tkivni aktivator plazminogena

SAH – subarahnoidalno krvarenje

SCA – eng. superior cerebellar artery

SPECT – eng. single photon emission tomography

SWI – eng. susceptibility weighted imaging

TIA – tranzitorna ishemijska ataka

T_{MAX} - maksimalno vrijeme prolaska krvi kroz parenhim

TTP – eng. time to peak

VCF – *vena cava* filter

VEGF – vaskularni endotelni faktor rasta

VOF – eng. venous output function

XeCT – eng. xenon-enhanced computed tomography

SADRŽAJ

1. SAŽETAK	1
2. SUMMARY	2
3. UVOD	3
4. ISHEMIJSKI MOŽDANI UDAR	4
4.1. Epidemiologija.....	4
4.2. Rizični čimbenici.....	5
4.3. Etiologija.....	5
4.4. Patofiziologija cerebralne ishemije.....	6
4.5. Mehanizmi obrane i oporavka od ishemije.....	6
4.6. Klinička slika.....	7
4.7. Osnove dijagnostike.....	10
4.8. Liječenje.....	12
4.9. Intervencijska endovaskularna terapija.....	12
5. PREGLED TEHNIKA SNIMANJA MOŽDANE PERFUZIJE.....	14
6. PERFUZIJSKA KOMPJUTERIZIRANA TOMOGRAFIJA	15
6.1. Tehničke pretpostavke provođenja pretrage.....	15
6.2. Obrada podataka i izračunavanje perfuzijskih parametara.....	15
6.3. Interpretacija perfuzijskih parametara i klinička primjena kod ishemijskog moždanog udara.....	18
6.4. Ostale kliničke indikacije za primjenu perfuzijskog CT-a.....	21
7. PRIKAZ PACIJENATA.....	22
7.1. Pacijent F. Š., 20.05.1966.....	22
7.2. Pacijentica K. B., 05. 05. 1947.....	27
7.3. Pacijent Đ. L., 08.04.1954.....	30
8. ZAKLJUČAK.....	34
9. ZAHVALE	35
10. LITERATURA	36
11. ŽIVOTOPIS.....	41

1. SAŽETAK

Uloga perfuzijskih parametrijskih mapa u probiru pacijenata s ishemijskim moždanim udarom

Borna Bilić

Ishemijski moždani udar (IMU) jedan je od vodećih uzroka smrti i invaliditeta u svijetu, a u posljednje vrijeme uočen je i porast incidencije u mlađoj populaciji. (<55 godina života). Srećom, dijagnostika i liječenje IMU-a su doživjeli strelovit napredak. Osobito je napredovalo intervencijsko liječenje koje velikom dijelu dobro odabranih pacijenata omogućuje potpuni funkcionalni oporavak. Jedan od uvjeta za uspješno intervencijsko liječenje je povoljan profil moždane perfuzije. Mnoge dijagnostičke pretrage (PET, SPECT, XeCT, DSC, ASL) omogućuju procjenu moždane perfuzije, no kod pacijenta s ishemijskim moždanim udarom iz brojnih razloga najprikladnija tehnika je perfuzijska kompjuterizirana tomografija (pCT). Ova tehnika koja se temelji na snimanju prolaska kontrastnog sredstva kroz moždane krvne žile i moždani parenhim omogućuje procjenu omjera reverzibilno i ireverzibilno oštećenog moždanog tkiva. I reverzibilno i ireverzibilno oštećeno tkivo karakteriziraju specifične vrijednosti hemodinamskih parametara mjerenih pCT-om što je kasnije detaljno opisano. Osim teorijskih osnova pCT-a, prikazano je i nekoliko pacijenata dijagnostički obrađenih i liječenih na Kliničkom zavodu za dijagnostičku intervencijsku neuroradiologiju KBC Zagreb s ciljem pobližeg ocrtavanja kliničke primjene snimanja moždane perfuzije u procesu zbrinjavanja pacijenta s ishemijskim moždanim udarom i uloge pri donošenju odluka u liječenju.

Ključne riječi: ishemijski moždani udar, perfuzijska kompjuterizirana tomografija, ishemijska penumbra, ishemijska jezgra, mehanička trombektomija

2. SUMMARY

The role of perfusion parametric maps in selecting patient with ischemic brain stroke

Borna Bilić

Ischemic stroke is one of the leading causes of death and disability in the world and it increasingly affects younger population (<55 years old). Luckily, ischemic stroke diagnostics and therapy have seen swift progress. Interventional therapy, which provides most well selected patients with complete functional recovery has especially improved. Good cerebral perfusion profile is one of the strongest predictors of interventional therapy success. Cerebral perfusion can be imaged by many diagnostic techniques (PET, SPECT, XeCT, DSC, ASL), but in ischemic stroke setting, perfusion computed tomography (pCT) is the most appropriate. This technique is based on scanning the first pass dynamics of contrast material through cerebral vessels and parenchyma and thus allows us to determine reversible to irreversible tissue injury ratio. Both reversibly and irreversibly damaged tissues are characterised by specific hemodynamic parameter values, as discussed later in detail. Apart from theoretic foundations of pCT, we present several patients diagnostically assessed and treated at Clinical department for diagnostic and interventional neuroradiology of University hospital centre Zagreb, in order to closely depict clinical application of pCT in ischemic stroke patient and its role in decision making related to treatment.

Key words: ischemic brain stroke, perfusion computed tomography, ischemic penumbra, ischemic core, mechanical thrombectomy

3. UVOD

Liječenje ishemijskog moždanog udara posljednjih je godina značajno unaprijeđeno i nadalje ostaje predmet intenzivnih istraživanja i napretka. Uvedene su učinkovite farmakološke i endovaskularne metode liječenja. Najvažnija farmakološka intervencija u liječenju ishemijskog moždanog udara je tromboliza i njeni su pozitivni učinci prvi puta opisani 1995. godine. (1,2) Trombolitički lijekovi alteplaza i rekombinantni tkivni aktivator plazminogena (rtPA) prvi su doveli do pozitivnih učinaka u dobro odabranih pacijenata, no njihova primjena sa sobom nosi brojne rizike i ograničenja - vrlo uzak terapijski prozor.(3) Uvođenjem endovaskularnih metoda liječenja (EVT) odnosno mehaničke trombektomije (MT), terapijski se prozor značajno proširuje i liječenje postaje dostupno puno većem broju pacijenata.(1,4) Mehanička trombektomija se u nedavnim randomiziranim kliničkim istraživanjima pokazala iznimno učinkovitom u sprječavanju smrti i invaliditeta i u kasnijim kliničkim prezentacijama.(1,4–8) Nagli napredak u liječenju nužno je morao biti praćen razvojem novih dijagnostičkih metoda radi postavljanja što preciznijih indikacija za napredne metode liječenja. Dijagnostika ishemijskog moždanog udara više nije ograničena na nativni CT mozga koji dugo može ostati lažno negativan, ali je neizostavan zbog isključivanja hemoragijskog moždanog udara.(9) Kao standard u zadnje vrijeme nameću se CT angiografija (CTA) i CT perfuzija (CTP, u daljnjem tekstu perfuzijski CT, pCT).(1) CTP je relativno nova, dinamična kontrastna kompjuterizirano tomografska pretraga koja nam omogućuje da mjerenjem i usporedbom fizioloških parametara moždane hemodinamike definiramo područja ishemijske jezgre infarkta i područje ishemijske penumbre.(10–13) Jezgra infarkta je područje ireverzibilno oštećenog tkiva, a penumbra je ishemično područje funkcionalno onesposobljenog moždanog tkiva koje je moguće spasiti, ali je pod rizikom da postane ireverzibilno oštećeno.(13,14) Dovoljna nepodudarnost (eng. mismatch) između veličine jezgre infarkta i ishemijske penumbre jedan je od glavnih preduvjeta za uspješnu intervencijsku terapiju.(15) Kako je pCT odlična metoda za objektivnu procjenu penumbre, uz veliku dostupnost CT uređaja i prihvatljivu brzinu provedbe pretrage, razumljivo je da se nameće kao jedna od nezaobilaznih pretraga u obradi bolesnika sa sumnjom na akutni ishemijski moždani udar.(11,12,15–17) Cilj ovog rada je objasniti tehnike i ulogu perfuzijskog snimanja mozga s posebnim osvrtom na perfuzijsku kompjuteriziranu tomografiju (pCT) te prikazati seriju pacijenata sa sumnjom na akutni ishemijski moždani udar kojima je učinjena ova dijagnostička pretraga pri obradi na Kliničkom zavodu za dijagnostičku i intervencijsku neuroradiologiju KBC Zagreb.(11)

4. ISHEMIJSKI MOŽDANI UDAR

Sindrom moždanog udara definiran je prema Svjetskoj zdravstvenoj organizaciji kao naglo nastali žarišni ili, rjeđe, globalni neurološki deficit koji traje duže od 24 sata ili dovodi do smrti, a može se objasniti samo cerebrovaskularnim uzrokom.⁽¹⁸⁾ Može biti uzrokovan velikim brojem cirkulacijskih poremećaja vrlo različite etiologije. Mnogi patološki procesi, ponajprije hipoglikemija, poremećaji metabolizma iona, epilepsija, trauma i ekspanzivni intrakranijalni procesi mogu prouzročiti kliničku sliku vrlo sličnu ili identičnu moždanom udaru s naglim nastankom i trajanjem duljim od 24 sata, ali se moždanim udarom smatra jedino ako je takvo stanje prouzročeno cirkulacijskim ispadom – ishemijom (80% slučajeva), krvarenjem (15% slučajeva) ili venskom kongestijom, kao posljedicom tromboze venskih sinusa (5%).^(14,18) Etiologija je najčešće vezana uz arterijski dio krvožilnog sustava i uključuje trombozu, emboliju, krvarenje ili globalnu moždanu ishemiju uzrokovanu akutnim srčanim zatajenjem. Ova podjela je klinički korisna zbog različitog načina liječenja ishemije i krvarenja i jer simptomi i klinička slika često upućuju na jednu od navedenih etiologija.⁽¹⁴⁾ Kako perfuzijske tehnike snimanja većinu svoje primjene nalaze u dijagnostici ishemijskog moždanog udara, veća pozornost u daljnjem tekstu će biti posvećena tom entitetu.

4.1. Epidemiologija

Cjeloživotni rizik za razvoj moždanog udara nakon 25 godina života je 25%, što znači da će otprilike četvrtina odrasle populacije tijekom života biti pogođena njime.⁽¹⁴⁾ Moždani udar je najčešća klinička prezentacija cerebrovaskularnih bolesti (62.3%).⁽¹⁹⁾ Cerebrovaskularne bolesti (CVB) spadaju u širu skupinu kardiovaskularnih bolesti, i nakon ishemijske bolesti srca, zauzimaju drugo mjesto po smrtnosti u toj skupini, ali i ukupno među svim uzrocima smrti u Republici Hrvatskoj 2008. godine (15.49%) i 2018. godine (11.64%). Od moždanog udara u Hrvatskoj je 2008. godine umrlo 5.031 osoba, što predstavlja 19,2% smrti od kardiovaskularnih bolesti, odnosno 9,6% svih smrti. Od toga je bilo 40,3% (2.029) muškaraca i 59,7% (3.002) žena. Opća stopa smrtnosti iznosila je 113,4/100.000 stanovnika i viša je u žena (130,4) nego u muškaraca (95,0). Značajna razlika u općoj stopi smrtnosti postoji zahvaljujući većem broju žena u starijoj populaciji, dok su dobno specifične stope više za muški spol u svim, a osobito u mlađim dobnim skupinama.^(19–22) Iako su incidencija i smrtnost od moždanog udara globalno u opadanju zbog bolje terapije hipertenzije i dijabetesa, napretka u liječenju samog moždanog udara te smanjenja broja pušaća u razvijenim zemljama, incidencija među mlađom populacijom (<55 godina) je u porastu.⁽¹⁴⁾ Na taj način moždani udar, koji je i najčešći neurološki uzrok invaliditeta, sve značajnije opterećuje radnu populaciju, i to u najproduktivnijim godinama života. Moždani udar je globalno treći uzrok gubitka godina

zdravog života izraženih u godinama prilagođenima na nesposobnost (DALY). Zbog svega navedenog, značaj moždanog udara kao opterećenja za zdravstveni sustav i društvo (GBD) je u porastu.(23)

4.2. Rizični čimbenici

Rizične čimbenike za ishemijski moždani udar možemo podijeliti u nepromjenjive i promjenjive. Nepromjenjivi su dob, obiteljsko nasljeđe i rasa (veći rizik u nebijelaca). Promjenjivi čimbenici rizika su hipertenzija – moždani udar najvažnija je komplikacija arterijske hipertenzije, asimptomatska karotidna stenoza >70%, periferna arterijska bolest, atrijska fibrilacija, kongestivno zatajenje srca, koronarna bolest, šećerna bolest, nadomjesna estrogenska terapija, oralna kontracepcija, dislipidemija, abdominalna pretilost, fizička neaktivnost, pušenje, nezdrava prehrana (visok unos soli, nizak unos voća i povrća), prekomjerna konzumacija alkohola i opstruktivna apneja u snu. Promjenjivi čimbenici rizika odgovaraju za približno polovicu smrti povezanih s moždanim udarom. Najveći pojedinačni rizični čimbenik za nastanak moždanog udara je dob – 65% bolesnika je starije od 65 godina, no razvoj moždanog udara je moguć u svim dobnim skupinama.(14)

4.3. Etiologija

Moždani udar uzrokovan je u 80% slučajeva ishemijskom, u 15% slučajeva krvarenjem, a u 5% slučajeva rijetkim uzrocima poput intrakranijske venske tromboze.(18) Uzroci ishemijskog moždanog udara mogu biti vaskularni, kardiogeni, hematološki. Vaskularni uzroci su najučestaliji i među njima vodeću ulogu ima ateroskleroza i kronične promjene na arterijama uzrokovane hipertenzijom i dijabetesom. Vaskulitisi i vaskulopatije poput fibromuskularne displazije, moyamoya bolesti, disekcije karotidne ili vertebralne arterije također mogu biti uzrok ishemijske bolesti srca - akutni koronarni sindrom, atrijska fibrilacija, miksom, kardiomiopatija, infektivni i neinfektivni endokarditis mogu uzrokovati moždanu ishemijsku bolest putem otrgnutih ugrušaka, odnosno embolijom. Povećana sklonost zgrušavanju u nekim hematološkim bolestima poput srpaste anemije, talasemije, policitemije, mijeloproliferativnih sindroma, također može biti uzrok ishemijskom moždanom udaru. Povećanu sklonost zgrušavanju mogu uzrokovati i lijekovi – estrogenska nadomjesna terapija i oralni kontraceptivi, paraproteinemije, antifosfolipidni sindrom, karcinomi, postoperativna i postpartalna stanja. Ukoliko uzrok ishemijske bolesti ostane nepoznat i nakon opsežne dijagnostičke obrade, govorimo o kriptogenom moždanom udaru.(14,18)

4.4. Patofiziologija cerebralne ishemije

Prekid protoka krvi kroz mozak pogađa sve moždane stanice, međutim pojedine populacije neurona poput Purkinjeovih stanica malog mozga i donjih motoneurona pokazuju povećanu osjetljivost na ishemiju. Ukoliko ne dođe do brze reperfuzije, u područjima u kojima je moždani protok (CBF) < 20%, sve stanice umiru i nastaje ishemijska jezgra odnosno infarkt. U graničnim područjima, gdje je CBF na 20 – 40% normalnih vrijednosti, oštećenje stanica je reverzibilno i uz pravovremenu reperfuziju te stanice mogu preživjeti. Takvo područje nazivamo penumbra i njezino postojanje je ključna pretpostavka za liječenje ishemijskog moždanog udara. Mehanizam oštećenja stanica u moždanoj ishemiji započinje nedostatnom opskrbom stanica kisikom i glukozom što dovodi do zastoja u oksidativnom metabolizmu. Neuronu su metabolički najzahtjevnije stanice i vrlo brzo dolazi do nedostatka unutarstaničnog adenozin-trifosfata (ATP). Sa smanjenom količinom ATP-a, dolazi do zastoja u radu natrij-kalijeve crpke i narušavanja ionskih gradijenata na staničnoj membrani. Visoka razina unutarstaničnog ionskog kalcija (Ca^{2+}) i niska razina ionskog kalija (K^+) dovode do nekoliko za stanicu pogubnih procesa. Niski K^+ dovodi do depolarizacije koju dodatno pojačava otpuštanje glutamata uzrokovano visokom koncentracijom Ca^{2+} , koja je odgovorna i za aktiviranje velikog broja kataboličkih enzima i pokretanje procesa apoptoze. Opisani proces se naziva ekscitotoksičnost. Oštećenje moždanih stanica može izazvati i nagla reperfuzija, posredstvom oksidativnih kisikovih radikala i nitrozativnih radikala dušičnog oksida. Njihovi učinci se očituju inhibicijom mitohondrijskih enzima, kovalentnim modifikacijama proteina, oštećenjem DNA, aktivacijom ionskih kanala i pokretanjem puteva programirane stanične smrti. Programirana stanična smrt je sporiji i kontroliran proces, karakterističan za područje penumbre, dok u ishemijskoj jezgri stanice odumiru naglo, procesom nekroze pri čemu njihove membrane rupturiraju, a stanični sadržaj se izlije u međustanični prostor. To dovodi do upalnog odgovora posredovanog mikroglijom, astrocitima, neutrofilima, monocitima i limfocitima te molekulama citokina, kemokina i proteazama. Iako početni upalni odgovor na ishemiju dodatno pogoršava ozljeđu, istraživanja su pokazala da kronični upalni odgovor može biti neuroprotektivan i pomoći u oporavku.(14,24,25)

4.5. Mehanizmi obrane i oporavka od ishemije

Bitno je spomenuti obrambene mehanizme od cerebralne ishemije, prije svega kolateralnu cirkulaciju, jer o njihovoj razvijenosti u najvećoj mjeri ovisi klinički tijek, mogućnost intervencije, ishod i prognoza moždanog udara.(26,27) Kolateralna cirkulacija u mozgu je vrlo dobro razvijena i zbog toga čak i popuna začepljenja na razini nekih velikih arterija mogu biti asimptomatska. Najbitnije kolaterale uključuju Willisov krug koji povezuje obje prednje i

stražnje cirkulacije, oftalmičnu arteriju koja povezuje istostranu vanjsku i unutarnju karotidnu arteriju, leptomeningealne anastomoze prednje, srednje i stražnje cerebralne arterije i prednju spinalnu arteriju u koja slučaju obostranog začepjenja vertebralnih arterija može opskrbiti područje stražnje cirkulacije. Razvijenost kolaterala uvelike ovisi o prethodnoj izloženosti ishemijama, ali i genetskoj predispoziciji.(14) Mehanizam zaštite od ekscitotoksičnosti posredovan je pojačanom toničkom inhibicijom preko izvansinaptičkih GABA_A receptora, međutim njihov učinak može biti štetan u duljem periodu.(14,28,29) Nedavno je otkriveno da hipoksija aktivira niz transkripcijskih čimbenika i potiče sintezu protektivnih proteina poput glikolitičkih enzima, eritropoetina, VEGF i ostalih čimbenika rasta, antiapoptotičkih proteina i heat-shock proteina. Suprotno prethodnim uvjerenjima, nedavna istraživanja su pokazala da je moguća i neurogeneza i migracija neurona u ishemična područja. Ti novonastali neuroni potpomažu opstanak i regeneraciju okolnih stanica otpuštanjem faktora rasta i regulacijom upalnog odgovora. Hipoksija potiče i angiogenezu koja, iako nije korisna u akutnoj fazi, štiti od kasnijih ishemijskih epizoda. Ishemijska tolerancija proces je kojim stanice kroz ekstenzivne promjene u genskoj ekspresiji postaju otpornije na kasnije ishemijske incidente. Većina pacijenata se nakon moždanog udara donekle oporavi, što govori u prilog velikoj plastičnosti mozga koja uključuje procese reorganizacije, promijenjene genske ekspresije, povećane ekscitabilnosti, aksonskog pupanja i stvaranje novih sinapsi.(14,30–32)

4.6. Klinička slika

Svaki ishemijski moždani udar karakteriziran je naglim nastankom, žarišnim ispadom moždane funkcije, izostankom naglog oporavka i opstrukcijom krvotoka kao uzrokom.(14) Nagli nastanak, kao i vrijeme nastanka obično su jasni iz anamneze, no poseban problem predstavljaju bolesnici koji se probude sa simptomima te ne znamo točno vrijeme nastanka. Budući da je kod odabira liječenja podatak o trajanju simptoma krucijalan, kod takvih je pacijenata od velike pomoći upravo perfuzijsko snimanje mozga kojim se može objektivno procijeniti proširenost infarkta.(8,33–36) Na žarišno oštećenje mozga ukazuju simptomi (hemipareza, klijenut lica, ispadi govora), pobliže ih se prikazuje neurološkim pregledom, a dokazuje CT ili MR snimanjem mozga. Izostanak rezolucije simptoma i spontanog oporavka unutar 24 sata razlikuje ishemijski moždani udar od prolaznog napada ishemije (TIA – eng. transient ischemic attack).(8,11) Na vaskularni uzrok upućuje nagli razvoj simptoma i obično starija dob pacijenta, no uvijek ga treba dokazati dijagnostičkim pretragama među kojima se po važnosti ističe hitni CT mozga. Prema kliničkom tijeku, moždani udar može biti u progresiji, pri čemu se simptomi kontinuirano pogoršavaju kao izravna posljedica perzistirajuće opstrukcije protoka krvi, ili dovršeni moždani udar kod kojeg je proces oštećenja tkiva

ishemijom dovršen i ireverzibilan, no daljnje pogoršanje stanja je i dalje moguće, ukoliko dođe do naglog razvoja opsežnog edema mozga. Dovošenje moždanog infarkta moguće je dokazati perfuzijskim snimanjem jer u tom slučaju neće biti područja relativne ishemije ili penumbre, odnosno ona će u potpunosti biti prekrivena područjem ishemijske jezgre.(12,16) Klinička slika ishemijskog moždanog udara uvelike ovisi o anatomskoj lokalizaciji krvožilne opstrukcije. Opisani su brojni klinički sindromi specifični za određene lokacije opstrukcije, pogotovo u području moždanog debla, no klinički je najbitnija brza diferencijacija ispada prednje i stražnje cirkulacije. Općenito, moždani udar u području prednje cirkulacije pogodit će funkcioniranje hemisfera velikog mozga i uzrokovati simptome poput agnozije, apraksije, afazije. Simptomi specifični za moždani udar u području stražnje cirkulacije su vezani za moždano deblo i mali mozak i uključuju poremećaje svijesti, poremećaje ravnoteže, mučninu, povraćanje i ispadе moždanih živaca. Najkorisniji simptomi za diferencijaciju su afazija, koja se gotovo nikada ne javlja u moždanom udaru stražnje cirkulacije i dvoslike, vrtoglavica i drop atake koje se gotovo nikada ne povezuju s ispadima prednje cirkulacije.(14) U tablici 1. prikazane su glavne arterije prednje i stražnje cirkulacije kao i područja koja opskrbljuju.

Tablica 1.

Arterija	Irigacijsko područje
Prednja cirkulacija	
Ogranci unutarnje karotidne arterije	
Prednja koroidna arterija (AChA)	Hipokampus, <i>globus pallidus</i> , donji dio <i>capsule interne</i>
Prednja cerebralna arterija (ACA)	Medijalna strana frontalnog i parijetalnog korteksa te podležuća bijela tvar, prednji dio <i>corpusa calosuma</i>
Srednja cerebralna arterija (MCA)	Lateralna strana frontalnog, parijetalnog, okcipitalnog i temporalnog korteksa i podležuća bijela tvar
Lentikulo-strijatalni ogranci	<i>Nucleus caudatus</i> , <i>putamen</i> , gornji dio <i>capsule interne</i>
Stražnja cirkulacija	
Ogranci vertebralne arterije	
Stražnja donja cerebelarna arterija (PICA)	Produžena moždina, donji dio maloga mozga
Ogranci bazilarne arterije	
Prednja donja cerebelarna arterija (AICA)	Srednji i donji dio ponsa, prednji dio malog mozga
Gornja cerebelarna arterija (SCA)	Gornji dio ponsa i malog mozga, donji dio mezencefalona
Stražnja cerebralna arterija (PCA)	Medijalna strana okcipitalnog i temporalnog korteksa, stražnji dio <i>corpusa calosuma</i> , gornji mezencefalon
Talamoperforantni ogranci	Talamus
Talamogenikulantni ogranci	Talamus

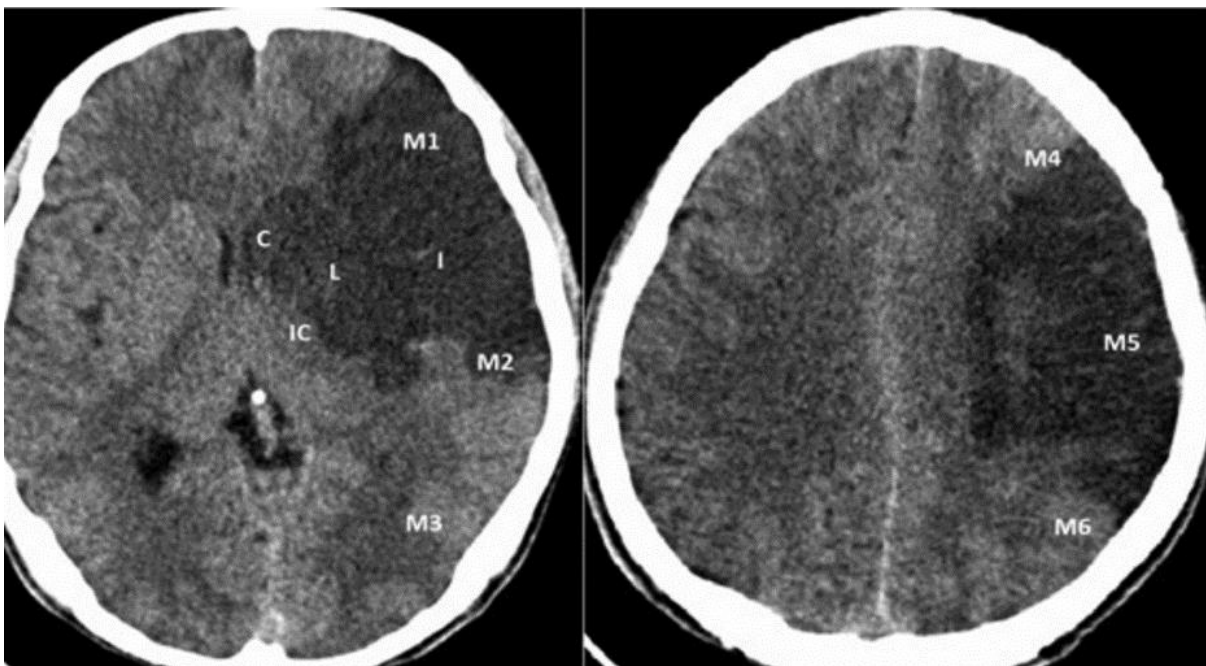
Detaljan neurološki pregled je prije uvođenja CT-a i MR-a u kliničku praksu bio jedini način kojim se moglo lokalizirati uzrok moždanog udara, a i danas ima značajnu ulogu u početnoj evaluaciji pacijenta. Kognitivni deficiti poput afazije, apraksije i jednostranog zanemarivanja (neglect) upućuju na zahvaćenost moždane kore. Teški poremećaji svijesti, osobito koma, ukazuju na zahvaćenost moždanog debla ili bihemisferalno oštećenje kao kod globalne cerebralne ishemije, a mogu se javiti i kod intracerebralnog krvarenja. Ispadi vidnog polja

ukazuju na oštećenje uzrokovano opstrukcijom srednje ili stražnje moždane arterije jer one opskrbljuju vidnu radijaciju i vidni korteks. Oftalmoplegija i nistagmus javit će se kod ishemije moždanog debla. Hemipareza odnosno kljenut jedne strane tijela javlja se kod oštećenja na raznim razinama te je mogu uzrokovati opstrukcije prednje cirkulacije koje pogađaju primarni motorički korteks, stražnje cirkulacije koje pogađaju silazne motoričke putove, kao i lakunarnim infarktima koji pogađaju dijelove *capsule interne*. Hemipareza koja pogađa lice i ruku više nego nogu upućuje na opstrukciju srednje moždane arterije. Opstrukcija prednje moždane arterije pogodit će značajnije pokrete noge, a ako su sva tri područja jednako pogođena vjerojatno se radi o opstrukciji na razini unutarnje karotidne arterije. Osjetni ispadi mogu biti jednostavni (primarni) i složeni. Jednostavni ispadi osjeta obično prate motoričke ispade, a ako su samostalni, vjerojatno su posljedica lakunarnog infarkta. Složeni osjetni ispadi, poput astereognozije i agrafostezijske, uz očuvan primarni osjet, upućuju na oštećenje korteksa u irigacijskom području srednje moždane arterije. Poremećaj ravnoteže jedne strane tijela, odnosno hemiataksija, upućuje na ipsilateralno oštećenje malog mozga ili moždanog debla, ali ponekad i *capsule interne*.(14) Pri neurološkom pregledu se često, u svrhu objektivizacije veličine deficita uzrokovanog moždanim udarom koristi NIHSS bodovna skala kojom se ocjenjuje razina svijesti, odgovaranje na ciljana pitanja, pokreti očiju, ispadi vidnog polja, prisutnost i opseg faciopareze, motorika ruke, motorika noge, ataksija, osjet, govor i izvršavanje naredbi. Rezultat 1 – 4 boda označava blagi moždani udar, 5 – 15 umjereni, 16 – 20 umjereni do teški, a 21 – 42 teški moždani udar.(37) Loš rezultat na NIHSS ljestvici uz radiološki nalaz malog infarkta može sugerirati postojanje velikog područje penumbre i takvog bi pacijenta trebalo uputiti na perfuzijsko snimanje. Unatoč korisnosti i važnosti dobrog neurološkog pregleda, radiološke metode oslikavanja mozga danas su nezamjenjive u dijagnostici moždanog udara, ali i ostalih cerebrovaskularnih poremećaja.

4.7. Osnove dijagnostike

Kasnije će biti detaljno opisane napredne tehnike koje se koriste u dijagnostici ishemijskog moždanog udara i probiru za intervencijsko liječenje, no najprije je potrebno opisati osnovni dijagnostički postupak kojim se utvrđuje da se zaista radi o ishemijskom moždanom udaru. Od krvnih pretraga najbitnije su kompletna krvna slika, testovi zgrušavanja protrombinsko vrijeme (PV) i aktivirano parcijalno tromboplastinsko vrijeme (APTV), glukoza, troponin i elektroliti. Bitno je učiniti i elektrokardiogram (EKG) zbog mogućih kardiogenih uzroka moždanog udara. U slučaju sumnje na kardioemboliju mora se učiniti i ehokardiografija kako bi se utvrdilo porijeklo ugruška.(14) Kompjuterizirana tomografija bez kontrasta (CT) je osnovna pretraga za diferenciranje ishemije i krvarenja odnosno za isključivanje hemoragijskog moždanog

udara i mora se učiniti uvijek i što ranije. Nativni CT koristan je i u isključivanju stanja koja mogu imitirati moždani udar, kao ekspanzivni i infektivni procesi ili trauma. Osnovni znakovi ishemije na nativnoj CT snimci su gubitak denziteta sive tvari, brisanje granice sive i bijele tvari i poravnanje sulkusa zbog edema.(38) Jedan od glavnih nedostataka CT-a je neujednačenost u interpretaciji koju se pokušava dokinuti kvantifikacijom nalaza pomoću ASPECTS ljestvice. Njome se ocjenjuje zahvaćenost ishemijom u 10 značajnih regija (*nucleus caudatus, putamen, capsula interna*, inzularni korteks i korteks u opskrbnom području srednje moždane arterije na razinama segmenata M1, M2, M3, M4, M5, M6).(39) Umjesto CT snimanja može se učiniti magnetna rezonancija (MR), no ona je manje dostupna, duže traje i rezervirana je za posebne indikacije, poglavito u mlađih pacijenata. Magnetna rezonancija posebno je značajna u dijagnostici manjih, lakunarnih infarkata i ishemijskih oštećenja u području stražnje moždane jame.(38,40) Nakon isključenja postojanja intrakranijskog krvarenja, glavni cilj radiološke dijagnostike je odrediti veličinu ishemijske jezgre i penumbre te otkriti postojanje i lokaciju tromba.(12,41,42) Difuzijski mjerena magnetska rezonancija (DWI) je zlatni standard za prikazivanje ishemijske jezgre infarkta koja na CT-u može ostati skrivena satima nakon početka simptoma.(16) CT angiografija i CT perfuzija su tehnike snimanja korisne za procjenu proširenosti moždanog infarkta, identifikaciju mjesta opstrukcije krvotoka i usmjeravanje liječenja. Alternativne metode su MR angiografija i difuzijsko-perfuzijska magnetska rezonancija kojima je prednost odsutnost kontrasta i zračenja, a nedostatak dugotrajnost i nedostupnost te češći artefakti u nalazu.(38,41,42) Zlatni standard za procjenu moždane vaskulature je DSA, koja sa sobom nosi mali rizik teških komplikacija i najviše se koristi kod pacijenata podvrgnutih endovaskularnom liječenju.(38,43,44)



Slika 1. Objektivna brza procjena proširenosti ishemije u opskrbnom području lijeve MCA na nativnom CT-u pomoću ASPECTS ljestvice.

4.8. Liječenje

Farmakološka terapija usmjerena je na kontrolu krvnog tlaka i korekciju hipertermije, hipoksije i razine glukoze, antikoagulacijsku i antiagregacijsku terapiju. Krvni tlak treba akutno snižavati jedino ako prelazi vrijednosti 185/110 mmHg, kako bi se pacijenta učinilo prikladnim za trombolitičku terapiju. Hipertermija >38°C loše utječe na ishod moždanog udara i treba ju korigirati antipireticima. Terapija kisikom indicirana je pri saturaciji <94%. Antikoagulacija se provodi intravenskim heparinom, a kasnije peroralno varfarinom s ciljnim INR od 2.5 ± 0.5 . Antiagregacijska terapija uključuje 325 mg acetilsalicilne kiseline inicijalno i zatim jednom dnevno 81-325 mg. Intravenska trombolitička terapija alteplazom ili rekombinantnim tkivnim aktivatorom plazminogena (rtPA) provodi se u specijaliziranim centrima i uz stroge terapijske indikacije. Kirurško liječenje primjenjuje se onda kada je opstrukcija nastala u ekstrakranijskom dijelu unutarnje ili zajedničke karotidne arterije postupkom karotidne endarterektomije. Dekompresijska hemikraniektomija je kirurška metoda koja ne dovodi do izlječenja, ali je nužna kod teških i uznapredovalih ishemijskih moždanih udara kada se razvije toliko opsežan edem mozga koji izravno životno ugrožava pacijenta.(14)

4.9. Intervencijska endovaskularna terapija

Nedavna randomizirana klinička ispitivanja (MR CLEAN, ESCAPE, DAWN, DEFUSE-3) pokazala su da je mehanička trombektomija (MT) vrlo učinkovita metoda liječenja ishemijskog moždanog udara kod odabranih pacijenata, čak i kod onih koji se jave 16 -24 sata od nastanka simptoma.(4,7,15,45,46) MT je endovaskularna procedura kojom se pristupom kroz vaskularni sustav mehanički uklanja arterijski tromb ili embolus iz vratne ili moždane arterije. Za pristup u vaskularni sustav obično se koristi zajednička femoralna arterija nakon čega se kateterima pristupa proksimalno od mjesta okluzije, a zatim se mikrokaterima tromb izvlači stent-retriever uređajem ili direktnom aspiracijom. Ove, novije tehnike endovaskularne terapije postižu adekvatnu revaskularizaciju u 59% - 86% slučajeva i gotovo udvostručuju vjerojatnost dobrog kliničkog ishoda.(15,45,47) Iako su sigurnije od kirurškog liječenja, ove metode liječenja su invazivne i predstavljaju određeni rizik za pacijenta. Komplikacije MT-a mogu biti ozbiljne i uključuju perforaciju arterije (0.9% - 4.9%), simptomatsko intracerebralno krvarenje (3.6% - 9.3%), subarahnoidalno krvarenje (SAH) (0.6% - 4.9%).(7,46) Zato je potrebno učiniti dobar probir i proceduri podvrgnuti samo pacijente koji će imati koristi od nje. Osnovni uvjeti za uspjeh EVT-a su opstrukcija velike krvne žile (LVO – large vessel occlusion – što podrazumijeva unutarnju karotidnu arteriju, početne segmente prednje i srednje moždane arterije, vertebralnu i bazilarnu arteriju) kao uzrok moždanog udara, malen volumen ishemijske jezgre (do 50 mL) i značajna razlika u veličini (barem 20%) tkiva koje je reperfuzijom moguće

spasiti (ishemijske penumbre) i nepovratno oštećenog tkiva (ishemijske jezgre). Ispunjenost navedenih uvjeta evaluiramo naprednim radiološkim tehnikama snimanja, u prvom redu CT angiografijom i perfuzijskim CT-om (pCT) koji u zadnje vrijeme zbog svoje vrijednosti u određivanju prognoze i usmjeravanju terapije postaje sastavnim dijelom standardne obrade sve većeg broja bolesnika s akutnim ishemijskim moždanim udarom.(15,48)

5. PREGLED TEHNIKA SNIMANJA MOŽDANE PERFUZIJE

Glavne tehnike snimanja za procjenu moždane hemodinamike i perfuzije su nuklearnomedicinske pretrage pozitronska emisijska tomografija (PET) i jednofotonska emisijska kompjuterizirana tomografija (SPECT), CT pretrage ksenonska kompjuterizirana tomografija (XeCT), perfuzijska kompjuterizirana tomografija (pCT), i modaliteti magnetne rezonancije dinamična kontrastna osjetljivost (DSC) i označavanje arterijskih spinova (ASL). Sve nabrojane tehnike daju osnovni podatak o moždanom protoku krvi (CBF), dok neke daju mnogo detaljnije podatke poput moždanog volumena krvi (CBV), srednjeg vremena prolaska (MTT), vremena do vršnog protoka (TTP), mape permeabilnosti krvno-moždane barijere (BBBP), frakcije ekstrakcije kisika (OEF). Među ovim tehnikama postoje značajne razlike u primjenjivosti, dostupnosti, trajanju pretrage i obrade podataka, mogućnosti provedbe uz krevet bolesnika i kliničkim indikacijama. Za ishemijski moždani udar najkorisnija, najdostupnija i najbolja metoda je perfuzijska kompjuterizirana tomografija (pCT), koju ćemo u ovom odlomku samo usporediti s ostalim tehnikama, a primjenu kod pacijenata s ishemijskim moždanim udarom detaljnije analizirati kasnije. Prednosti pCT-a u odnosu na ostale perfuzijske tehnike su velika dostupnost potrebne opreme (CT uređaji nalaze se u većini hitnih prijema), mogućnost mjerenja mnogih perfuzijskih parametara (CBV, CBF, MTT, TTP, BBBP), velika kvantitativna točnost, uključujući i u područjima s niskom perfuzijom, velika brzina izvođenja (40 sekundi) i prihvatljiva brzina obrade podataka (do 5 minuta). Glavni nedostatak pCT-a je relativno ograničena anatomska pokrivenost jer su debljine odsječaka 4-5 cm, kao i korištenje intravenskog jednog kontrasta i izloženost zračenju. Valja napomenuti da su doze zračenja kod pCT-a niže nego kod bezkontrastnog CT-a mozga (1.6-2.0 mSv naspram 2.5 mSv) zbog korištenja niskovoltaznih protokola s maksimumom 80-90 kV. PET daje detaljne informacije ne samo o perfuziji već i o moždanom metabolizmu, ali je nedostupna, skupa i neprikladna pretraga za hitnu obradu pacijenata. SPECT je jeftinija, dostupna pretraga, ponekad i uz krevet bolesnika, ali su perfuzijski parametri oskudni (samo CBF), relativni, a ne apsolutni, i spacijalna rezolucija je niska. XeCT je zastarjela pretraga koja se više gotovo i ne koristi jer plin ksenon više nije dopušten kao kontrastno sredstvo. Pretrage na osnovi magnetne rezonancije, DSC i ASL ne koriste ionizirajuće zračenje, a kod ASL-a nije potreban ni gadolinjski kontrast, što ih čini sigurnijima od ostalih tehnika, i ostavlja prostor za ponavljanjem pretraga. Prednost je i mogućnost nadopune ostalim modalitetima magnetske rezonancije (DWI, MRA, MR spektroskopija), uz visoku prostornu rezoluciju (2mm) i anatomske pokrivenost cijelog mozga. Glavni nedostatak ovih tehnika je nedostatak standardizacije u interpretaciji, nedostupnost (potreban 3T uređaj) i dugotrajnost provedbe pretrage što ih čini prikladnijima za obradu pacijenata s kroničnim stanjima poput tumora mozga i neurodegenerativnim bolestima.(11,13,49–53)

6. PERFUZIJSKA KOMPJUTERIZIRANA TOMOGRAFIJA

6.1. Tehničke pretpostavke provođenja pretrage

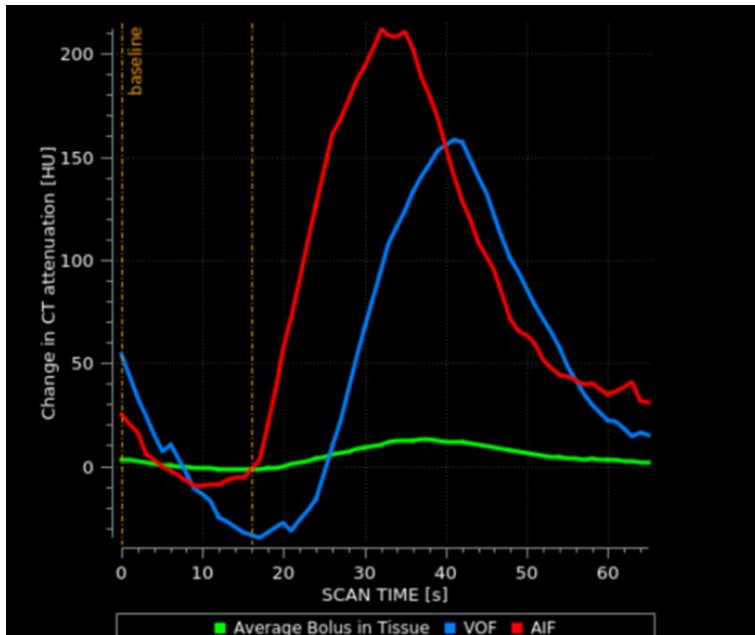
Perfuzijska kompjuterizirana tomografija (perfuzijski CT – pCT) je dijagnostička pretraga za procjenu moždane hemodinamike i perfuzije moždanog tkiva koja koristi tehniku dinamičnog kontrastnog CT snimanja, što znači da se snimanje odvija paralelno s infuzijom intravenskog jodnog kontrastnog sredstva. Kontrastno sredstvo obično se daje u bolusu od 35 – 50 mL, u koncentraciji 300 – 370 mg/dL, pomoću automatskog injektora, brzinom 4 – 7 mL u sekundi, najčešće kroz kubitarnu venu. Snimanje započinje 6 - 7 sekundi nakon početka davanja kontrastnog sredstva i traje 40 – 50 sekundi brzinom od jedne snimke po sekundi. Budući da se radi o dinamičnom tipu snimanja, potrebno je koristiti spiralni CT uređaj, a snimke nemaju veliku anatomsku pokrivenost, već je fokus na dva odabrana presjeka, i to najčešće jedan na razini treće moždane komore i bazalnih ganglija, i jedan 3.5 cm rostralno. U slučaju potrebe za većom anatomskom pokrivenošću, moguće je provesti naknadno snimanje na drugim razinama nakon 4 do 5 minuta s novim bolusom kontrastnog sredstva.(11) Novi, „multislice“ CT (MSCT) uređaji nude veću anatomsku pokrivenost bez potrebe za višestrukim snimanjima. Protokoli snimanja kod pCT-a su zbog korištenja kontrasta niskovoltazni (80-90 kV) i niskoamporni (100-150 mA), što dovodi do već spomenute relativno niske doze zračenja (1.6 – 2.0 mSv), u odnosu na nativni CT mozga. Jodni kontrast koji se koristi kod ove pretrage siguran je, a kontraindikacije za njegovo korištenje su zatajenje bubrega i dijabetes melitus.(11,16,49,50,54)

6.2. Obrada podataka i izračunavanje perfuzijskih parametara

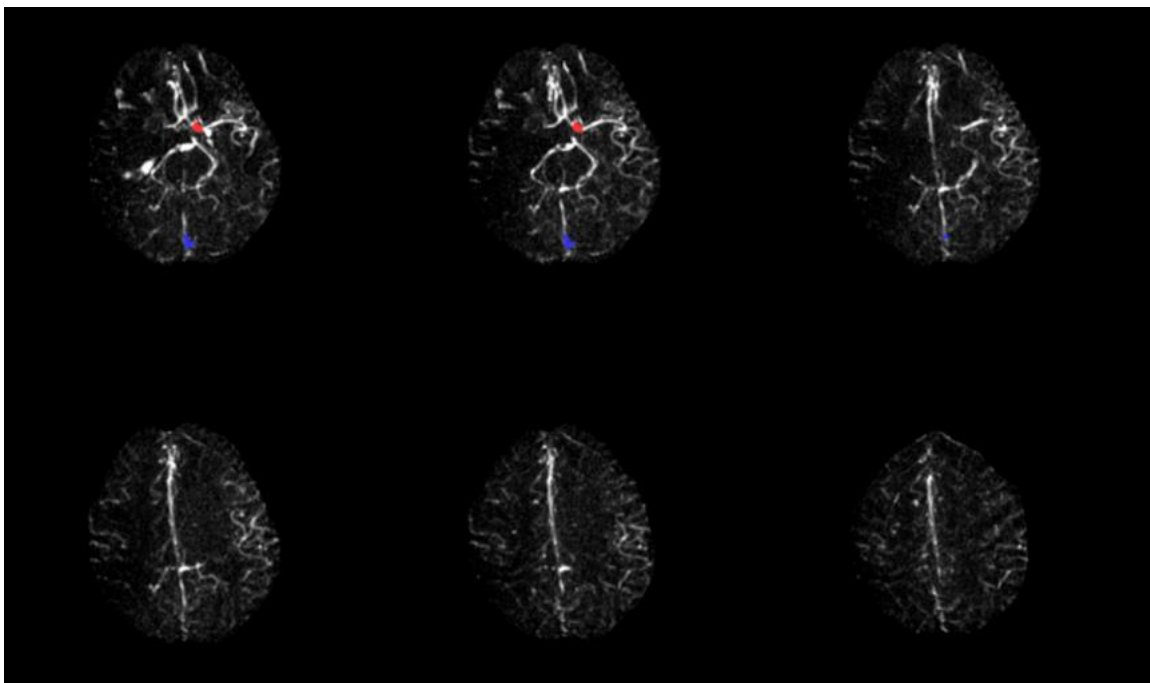
Izračunavanje hemodinamskih parametara moždane perfuzije (CBV,CBF,MTT,TTP, BBBP) putem pCT-a zasniva se na analizi dinamike prvog prolaska kontrastnog sredstva kroz snimano područje od interesa, za što se koriste računalni programi, odnosno softwarei. Kao i sve ostale snimke, perfuzijska parametrijska mapa snimljena tehnikom pCT-a sastoji se od piksela. Za svaki piksel program prati upliv i ispiranje kontrasta (wash-in i wash-out) i izrađuje graf ovisnosti koncentracije kontrastnog sredstva o vremenu (slika 2.).(12,13,55) Procjena moždane hemodinamike na ovom principu polazi od pretpostavke da je kontrastno sredstvo nedifuzibilno i da je krvno-moždana barijera očuvana, odnosno da je kontrast ograničen na vaskularni odjeljak. Usporedbom krivulja ovisnosti koncentracije o vremenu u pikselima koji reprezentiraju područja moždanog tkiva s pikselima koji reprezentiraju veliku krvnu žilu, referentnu venu (venous output function - VOF), najčešće vertikalno položeni dio gornjeg sagitalnog sinusa, moguće je izračunati relativni moždani volumen krvi (CBV) i izraziti ga u

mL/100 g moždanog tkiva. Ovakva metoda izračuna CBV-a u često nije primjenjiva jer je krvno-moždana barijera u mnogim bolestima, ponekad i u ishemijskom moždanom udaru narušena.(12,13,56) Iz tog razloga, današnji komercijalni softwari koriste napredne matematičke modele kako bi najprije izračunali srednje vrijeme prolaska (MTT) i moždani protok (CBF). Ovi matematički modeli mogu se podijeliti u dekonvolucijske i nedekovolucijske.(12,13,16,57) Osnovni nedekovolucijski model je model maksimalnog nagiba (uzlaska - rate of upslope) koji se temelji na Fickovom zakonu difuzije i na pojednostavljenim pretpostavkama dinamike prvog prolaska, zanemarujući postojanje kontrasta u venskom dijelu protoka. Vrijednosti CBF-a u ovom modelu predstavlja maksimalni nagib porasta denziteta koji izravno odgovara koncentraciji kontrastnog sredstva. Ovaj model je prvotno razvijen za nuklearnomedicinske tehnike koje su koristile označene radionuklidne mikrosfere i jednostavniji je za izračun, no zbog zanemarivanja venskih koncentracija kontrasta je neprecizan i može dovesti do pogrešne procjene i predstaviti vrijednosti CBF-a nižima od realnih. Veća preciznost kod ovog modela zahtijevala bi velike brzine apliciranja kontrastnog sredstva (barem 10 mL u sekundi), što je neprovedivo.(12,13,58) Dekonvolucijski matematički model razvijen je početkom stoljeća i u ranijim fazama primjene je zbog kompleksnosti predstavljao veliku tehničku zapreku, budući da je obrada podataka trajala predugo. Danas generiranje perfuzijskih parametrijskih mapa ovim modelom traje kraće od 1 minute što ga čini prikladnim za kliničku primjenu i u hitnim situacijama poput obrade pacijenta s moždanim udarom. Ovaj model se zasniva na procjeni srednjeg vremena prolaska kontrasta (MTT) iz krivulja ovisnosti koncentracije kontrasta o vremenu, ali u izračun uključuje i parametre arterijskog unosa (arterial input function, AIF) koje prikuplja analizom voksela koji pokrivaju područje referentne arterije, najčešće se radi o početnom segmentu prednje cerebralne arterije koji je okomit na os snimanja.(12,13,59) Uračunavanje vrijednosti arterijskog inputa omogućuje dekonvolucijskom modelu uklanjanje utjecaja varijabilnih fizioloških čimbenika protoka poput arterijskog kašnjenja zbog karotidne stenozе ili zbog loše srčane funkcije i učinka disperzije bolusa kontrasta u kolateralne krvne žile. Ta korekcija dovodi do preciznije procjene MTT-a čak i pri nižim brzinama primjene kontrastnog sredstva (4 – 5 mL/s) i u područjima s niskim protokom.(12,13,57) Sljedeći korak je izračun CBV-a kojeg predstavlja površina ispod krivulje na grafu ovisnosti koncentracije kontrastnog sredstva (denziteta) o vremenu. Kao što je ranije spomenuto, za izračun CBV-a potrebno je odabrati referentnu venu, obično gornji sagitalni sinus. Princip centralnog volumena omogućava izračun CBF-a korištenjem jednostavne jednadžbe $CBF=CBV/MTT$.(12,13,55) CBV se izražava kao volumen krvi u mL na 100 g moždanog tkiva, a CBF u mL/100g/min. TTP (time to peak) jednostavno predstavlja vremenski interval do najviše koncentracije, odnosno denziteta u promatranom pikselu.(12,55,60) Za mjerenje propusnosti krvno-moždane barijere (BBBP) potrebno je provesti posebni protokol snimanja, a izračun se zasniva na Patlakovom modelu nelinearne regresije kinetike mirnog

stanja. BBBP odražava brzinu ekstravazacije kontrastnog sredstva iz kapilarne mreže u okolno tkivo, a mjeri se u mL/100g tkiva/min.(12,61,62)



Slika 2. Prikaz krivulja ovisnosti denziteta, odnosno koncentracije kontrastnog sredstva o vremenu. Crvena krivulja prikazuje dinamiku prolaska kontrasta u arterijskom, plava u venskom sustavu, a zelena kroz tkivo.



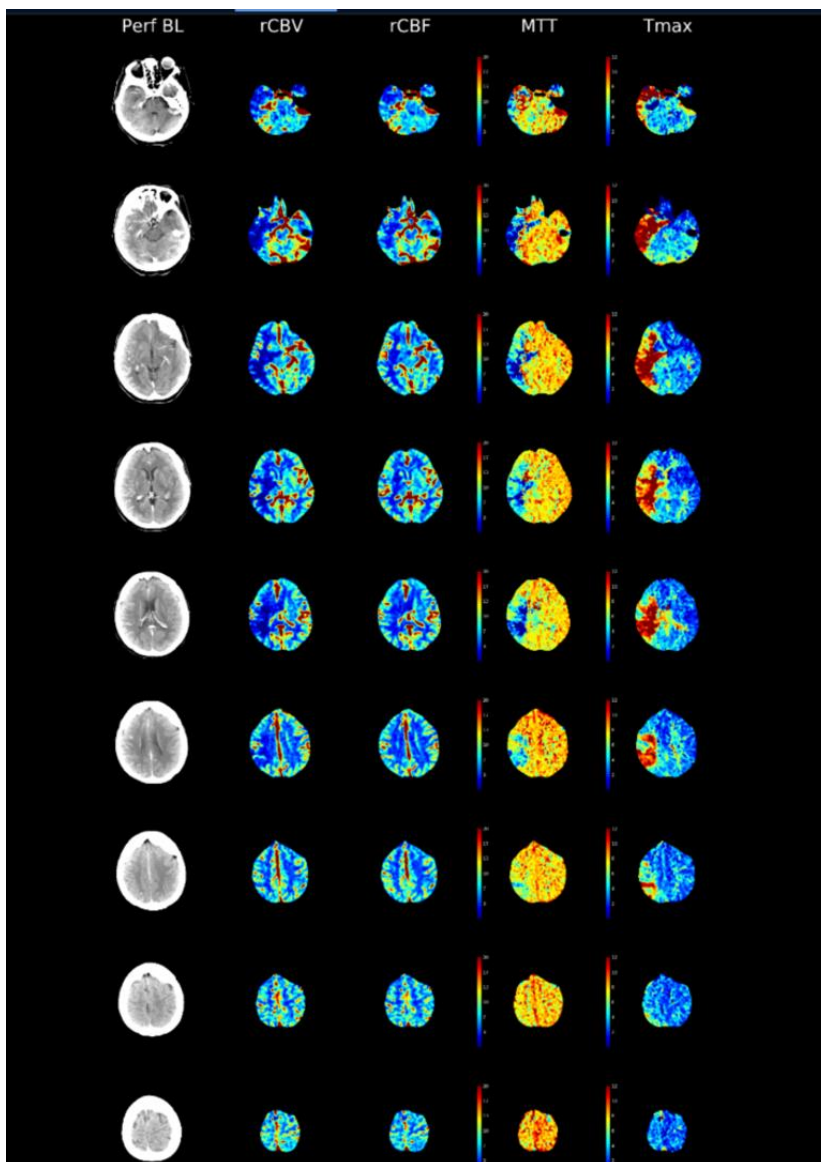
Slika 3. CT angiografija i priprema za pCT. Crveni pikseli prikazuju odabranu referentnu arteriju (AIF) – početni segment srednje moždane arterije (MCA), a plavi pikseli referentnu venu (VOF) – vertikalni segment ravnog sinusa. Vidi se potpuna okluzija suprotne MCA.

6.3. Interpretacija perfuzijskih parametara i klinička primjena kod ishemijskog moždanog udara

Osnovna svrha provođenja perfuzijskog CT snimanja kod pacijenta sa sumnjom na akutni ishemijski moždani udar je određivanje veličine područja trajno oštećenog ishemijom, odnosno ishemijske jezgre i područja ishemijske penumbre, funkcionalno onesposobljenog područja koje je pod rizikom da ostane trajno izgubljeno ukoliko ne dođe od reperfuzije. U terapijskom smislu, penumbra predstavlja područje koje je moguće spasiti farmakološkom ili endovaskularnom intervencijom.(13) U svijetlu nedavno dokazane izuzetne učinkovitosti mehaničke trombektomije (MT), procjena opsega ishemijske jezgre i penumbre postala je važan dio obrade pacijenata sa sumnjom na akutni ishemijski moždani udar, pogotovo onih koji se kasno javljaju. Naime, osnovne pretpostavke za uspjeh MT-a su postojanje nepodudarnosti (mismatcha) između ishemijske jezgre i penumbre, relativno malen volumen jezgre infarkta i opstrukcija velike žile (LVO) kao uzrok moždanog udara.(15,48) Tehnike MT-a kod dobro odabranih pacijenata postižu dobru revaskularizaciju u 59% - 86% pacijenata i gotovo udvostručuju vjerojatnost pozitivnog ishoda.(4,6,15,45,47) Intervencije koje se provode u svrhu liječenja ishemijskog moždanog udara, osobito one koje uključuju trombolitičku terapiju, predstavljaju rizik za pacijenta jer sa sobom nose mogućnost ozbiljnih komplikacija, ponajprije intrakranijalnog krvarenja i indikacije za njihovu primjenu su zato vrlo stroge. Terapijski prozori za primjenu ovih metoda liječenja su uski jer se s vremenom povećava mogućnost hemoragijske transformacije infarkta i ostalih komplikacija, a vjerojatnost pozitivnog terapijskog ishoda postaje sve manja.(1,2) Bez mogućnosti procjene moždane perfuzije, primjena intravenske trombolize ograničena je na 4.5 sata, a intraarterijske trombolize i trombektomije na 6 sati od nastupa simptoma, dok se u slučaju povoljnog nalaza moždane perfuzije terapijski prozor proširuje na 9 sati za trombolizu i 24 sata od nastanka simptoma za mehaničku trombektomiju. (8,14,33–36)

Za ispravno shvaćanje i definiciju penumbre, potrebno je razumjeti principe autoregulacije moždane cirkulacije. Normalan protok krvi kroz mozak od 50 – 65 mL/ 100 g tkiva u minuti, osiguran je normalnim perfuzijskim tlakom koji ovisi o funkciji srca i prohodnosti opskrbnih krvnih žila.(13,63) U fiziološkom nadzoru moždanog protoka najveću ulogu imaju arterijske koncentracije najvažnijih supstrata i produkata moždanog metabolizma, a to su koncentracija ugljikovog dioksida, koncentracija vodikovih iona, koncentracija kisika i faktori koje otpuštaju astrociti kao što su prostaglandini, dušikov oksid, adenozin i ioni kalija. Povećana koncentracija produkata metabolizma, a smanjena koncentracija supstrata, posredstvom djelovanja na glatki mišić u stijenci arteriola dovodi do vazodilatacije.(13,63) Pri ishemiji, kao posljedica opstrukcije arterije koja opskrbljuje neko područje, dolazi do pada perfuzijskog tlaka u tom području i posljedičnog pada protoka. Pad perfuzijskog tlaka na parametrijskim mapama odražava

relativno povećanje odnosno produženje MTT-a i TTP-a u odnosu na zdravu hemisferu mozga. Dobro razvijena kolateralna cirkulacija i autoregulacijski procesi poput vazodilatacije dovode do održanja dovoljnog protoka unatoč padu tlaka povećanjem ukupnog volumena krvi u područjima koja nisu u neposrednoj blizini okluzije. Posljedica ovoga su normalne ili povišene apsolutne vrijednosti CBV-a u području penumbre. U područjima koja neposredno okružuju okludiranu krvnu žilu, autoregulacijski procesi vrlo brzo zataje, dolazi do potpunog izostanka ikakvog značajnog protoka i tkivo postaje ireverzibilno oštećeno, odnosno razvija se ishemijska jezgra koju povezujemo sa sniženim apsolutnim vrijednostima CBV-a, značajno smanjenim CBF-om i produženim MTT-om i TTP-om. Područja koja okružuju ishemijsku jezgru i koja predstavljaju ishemijsku penumbriu, karakterizira zatajenje perfuzije, no održanost autoregulacije. S vremenom, ukoliko ne dođe do reperfuzije, dolazi do zatajenja autoregulacije i u tim područjima i ishemijska jezgra se širi nauštrb penumbrie.(12,13,15,16)



Slika 4. Prikaz perfuzijskih parametrijskih mapa. Moderni „multislice“ (MSCT) uređaji omogućuju veliku anatomsku pokrivenost.

Rasprava o načinu interpretacije parametara perfuzije u svrhu definiranja ishemijske jezgre i penumbre i dalje traje, no kao standard se primjenjuje metodologija koju su opisali i eksperimentalno potvrdili Wintermark i suradnici u radu iz 2006. godine.(16) Oni su usporedbomometrijskih mapa dobivenih pCT-om sa pretragama magnetne rezonancije modaliteta DWI i FLAIR koje su zlatni standard za prikaz jezgre moždanog infarkta i dovršenog ishemijskog moždanog udara, definirali koji su parametri pCT-a i pri kojim vrijednostima najpouzdaniji za delineaciju ishemijske jezgre i penumbre.(16,64) Zaključeno je da je u analizu najbolje uključiti dva nevezana parametra, i to relativno povećanje MTT-a od 145% u odnosu na zdravu hemisferu za definiciju penumbre i apsolutno smanjenje CBV-a na vrijednosti 2.0 – 2.2 mL/100 g tkiva za definiciju ishemijske jezgre.(16) MTT je najkvalitetnije predvidio konačnu veličinu dovršenog infarkta u skupini bolesnika kod kojih nije postignuta reperfuzija, dok je pad apsolutnog CBV-a najbolje korelirao sa DWI i FLAIR snimkama ishemijske jezgre pri prezentaciji. MTT se pokazao kao pouzdaniji parametar od CBF-a zbog činjenice da se normalne vrijednosti CBF-a značajno razlikuju u sivoj i bijeloj tvari (70 mL/100 g u minuti nasuprot 20 mL/100 g u minuti), dok su normalne vrijednosti MTT-a u sivoj i bijeloj tvari relativno jednake (5 – 6 sekundi). Unatoč tome, važno je evaluirati i vrijednosti CBF-a jer produženi MTT nije specifičan samo za moždani udar, već se javlja i u tranzitornoj ishemijskoj ataki (TIA). To objašnjava dosta visok prag relativnog produženja MTT-a od 145% za pouzdano definiranje penumbre. Iako je usporedba MTT-a zahvaćene i zdrave moždane hemisfere optimalan način definiranja penumbre, ponekad to nije moguće jer su zahvaćene obje hemisfere i tada se koristi apsolutna vrijednost MTT-a veća od 7 sekundi kao pokazatelj moždanog tkiva pod rizikom.(16) MTT se u analizi pokazao kao pouzdaniji parametar i od TTP-a, a razlog za to je što se u izračunu TTP-a, za razliku od MTT-a ne koristi matematička metoda dekonvolucije koja prilagođuje krivulje protoka kroz tkivo prema krivuljama arterijskog inputa i omogućuje preciznije izračune i pri nižim brzinama protoka, kao što je ranije opisano. Posljedica toga je da vrijednosti TTP-a mogu značajno varirati u ovisnosti s određenim stanjima poput loše srčane funkcije, aortalne ili karotidne stenozе.(16) Najveće ograničenje pCT-a je nedostatak točnosti u pacijenata koji se prezentiraju ranije od 3 sata nakon nastanka simptoma kod kojih u 16% - 38% slučajeva može doći do precjenjivanja jezgre infarkta.(15,65) To je velik problem jer je upravo veličina ishemijske jezgre pri prezentaciji jedan od glavnih kriterija za odabir terapije i glavni prognostički faktor. Naime, volumen ishemijske jezgre u području srednje cerebralne arterije veći od 70 – 100 mL usko je povezan s lošim kliničkim ishodom, bez obzira na veličinu ishemijske penumbre, a pacijenti s volumenom infarkta preko 50 – 70 mL obično se ne smatraju kandidatima za EVT.(15,48) To znači da bi se moglo dogoditi da dio pacijenata ostane zakinut za spasonosnu terapiju ukoliko bismo se oslanjali samo na pCT i ostavlja prostor za raspravu o ulozi pCT-a u definiranju ishemijske jezgre kod rano prezentirajućih pacijenata. Klinička vrijednost perfuzijskog CT snimanja u terapijskom probiru

pacijenata s akutnim ishemijskim moždanim udarom još nije sa sigurnošću dokazana jer su pojedine kliničke studije dale oprečne rezultate. DEFUSE, DEFUSE-2 i EPITHET studije su pokazale korist u odabiru ispravnih kandidata za kasnu revaskularizaciju, dok MR-RESCUE i DIAS-II nisu uspjele pokazati takve benefite.(8,12,36,66,67) U tablici 2. prikazane su promjene osnovnih parametara perfuzije karakteristične za ishemijsku jezgru i penumbriu.

Tablica 2.

Parametar	MTT	CBF	CBV
Penumbria	↑	↓	↑
Ishemijska jezgra	↑↑	↓↓	↓

Osim prognostičke vrijednosti pCT-a u predviđanju ishoda ishemijskog moždanog udara procjenom veličine ishemijske jezgre i penumbrie, pCT može biti koristan u predviđanju vjerojatnosti naknadnih moždanih udara i opasnih komplikacija poput hemoragijske transformacije i masivnog edema mozga. To se postiže procjenom adekvatnosti kolateralne cirkulacije i vaskularne ozljede. Lošu kolateralnu cirkulaciju koja predisponira za nove infarkte karakterizira odgoda MTT-a između teritorija srednje cerebralne arterije duža od 0.5 sekundi. Vaskularnu ozljedu dobro predviđa povećana permeabilnost krvno-moždane barijere (BBBP). Pojedine studije su pokazale da mjerenje BBBP-a s visokom osjetljivošću (77% - 100%) i specifičnošću (79% - 94%) predviđa razvoj hemoragijske transformacije i masivnog edema mozga.(12,61,62)

6.4. Ostale kliničke indikacije za primjenu perfuzijskog CT-a

Ostale indikacije za primjenu pCT-a u području neuroloških bolesti su procjena rizika budućeg moždanog udara u pacijenata s kroničnom cerebralnom ishemijom, procjena učinaka fokalnog vazospazma kao posljedice subarahnoidalnog krvarenja (SAH) i za procjenu i usmjeravanje terapije povišenog intrakranijskog tlaka kod pacijenata s traumom glave.(11,68,69) Protokoli pCT-a koji uključuju izradu mape permeabilnosti krvno-moždane barijere (BBBP) mogu biti korisni u stupnjevanju glioma te u diferencijaciji novih tumorskih lezija od radijacijske nekroze.(70)

7. PRIKAZ PACIJENATA

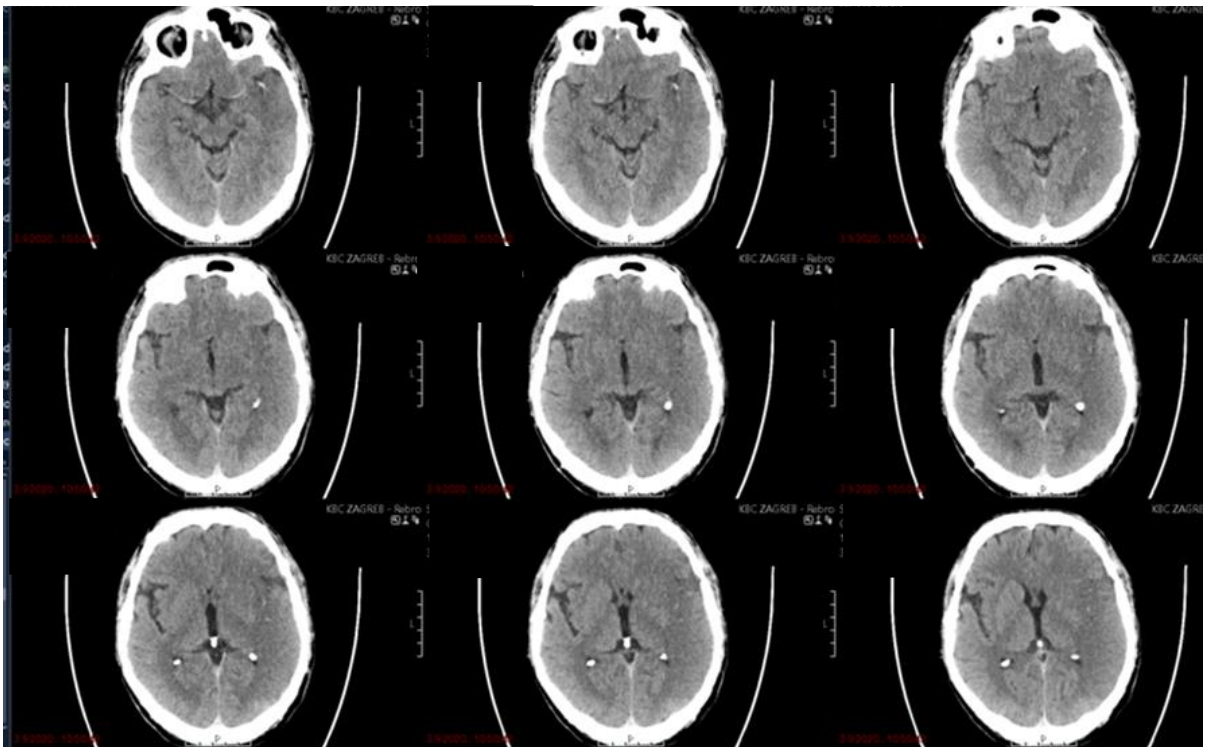
Na Kliničkom zavodu za dijagnostičku i intervencijsku neuroradiologiju KBC-a Zagreb pCT se kao dio dijagnostičke obrade koristi već duži niz godina kod manjeg broja pacijenata s akutnim ishemijskim moždanim udarom te osoblje ima veliko iskustvo kako u provedbi pretrage, tako i u interpretaciji nalaza. Zavod je opremljen modernim MSCT uređajem sa 156 detektora koji omogućuje snimanje više razina odjednom i time veliku anatomsku pokrivenost pri procjeni moždane perfuzije. U posljednje vrijeme implementiran je i napredni računalni software RAPID koji na temelju strojnog učenja omogućuje brzu interpretaciju parametrijske mape te automatsko izračunavanje volumena ishemijske jezgre i penumbre što uvelike dovodi do ubrzanja donošenja odluka vezanih za liječenje. Kod većine pacijenata s akutnim ishemijskim moždanim udarom ne provodi se snimanje moždane perfuzije, već se odmah pristupa intervencijskom liječenju na temelju CT angiografije, nativnog CT-a i kliničkih podataka o

pacijentu. Međutim, kod određenih pacijenata koji se prezentiraju više od 6 sati nakon nastanka simptoma, ili je vrijeme nastanka simptoma nepoznato, te kod starijih pacijenata (>85 godina), s brojnim komorbiditetima je vrlo teško procijeniti omjer koristi od intervencijskog liječenja i rizika koje ono nosi te donijeti odluku o liječenju. U takvim slučajevima pCT čestu ima presudnu ulogu. U daljnjem tekstu prikazati ćemo nekoliko takvih pacijenata dijagnostički obrađenih i liječenih na Kliničkom zavodu za dijagnostičku i intervencijsku neuroradiologiju KBC Zagreb kojima je snimana moždana perfuzija kako bi поближе prikazali ulogu pCT-a, ali i ostalih dijagnostičkih modaliteta u dijagnostičkom algoritmu kod pacijenata s akutnim ishemijskim moždanim udarom.

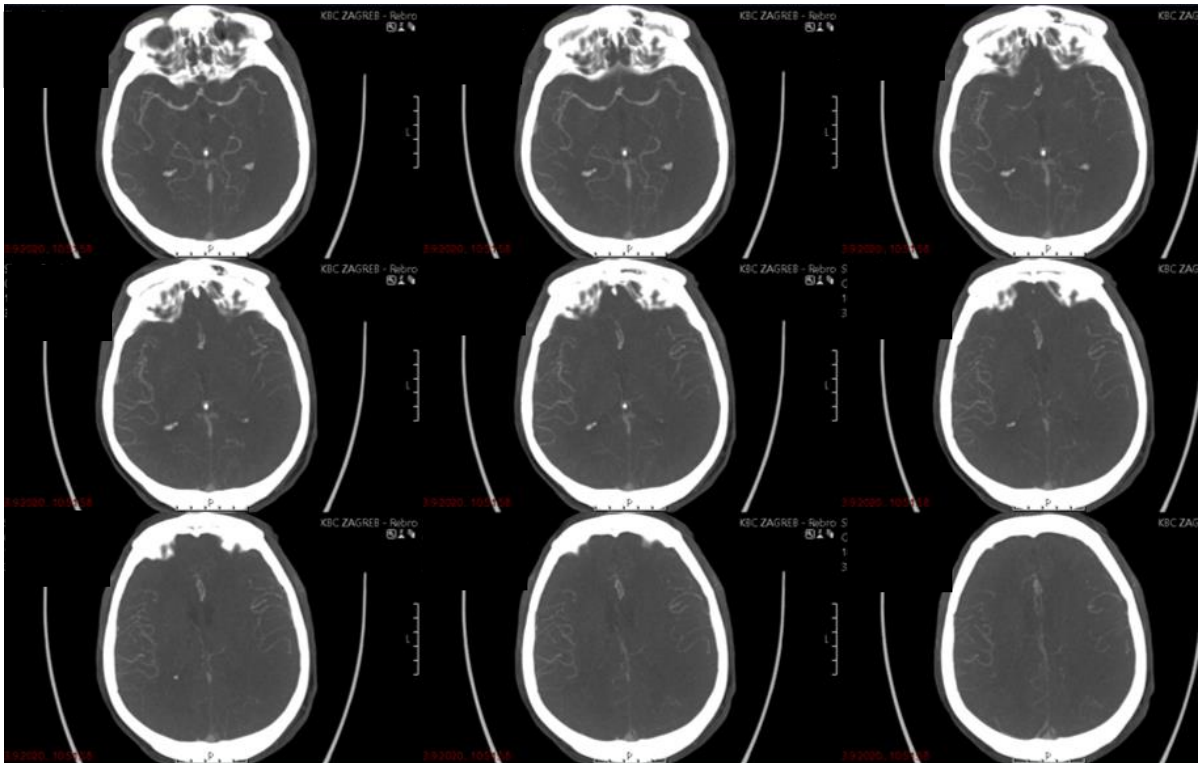
7.1. Pacijent F. Š., 20.05.1966.

Pacijent F. Š. u dobi od 55 godina liječen je u jedinici intenzivnog liječenja zbog masivne plućne embolije najprije u OB Bjelovar, a zatim i na KBC-u Zagreb. Ultrazvučno je dokazan veliki tromb u desnoj pretkljetki i uočeni su znakovi popuštanja desne kljetke. Plućna embolija, koja je dokazana MSCT angiografijom liječena je intravenskom primjenom alteplaze, međutim pacijent je tijekom liječenja razvio hemiplegiju desnih ekstremiteta. Zbog sumnje na moždani udar učinjeni su nativni CT mozga, CTA i pCT. Nativne CT snimke pokazale su znakove ishemije lijeve hemisfere u smislu gubitka moždanih žlijebova i djelomičnog brisanja granice sive i bijele tvari u inzuli i temporalnom režnju. CTA je pokazala okluziju lijeve ACM u području bifurkacije uz prohodan samo temporalni ogranak. CT perfuzija je pokazala penumbriu u stražnjem i gornjem dijelu vaskularnog teritorija lijeve ACM. S obzirom na to da je pCT pokazao povoljan perfuzijski status s relativno velikim omjerom penumbre i ishemijske jezgre, pacijent

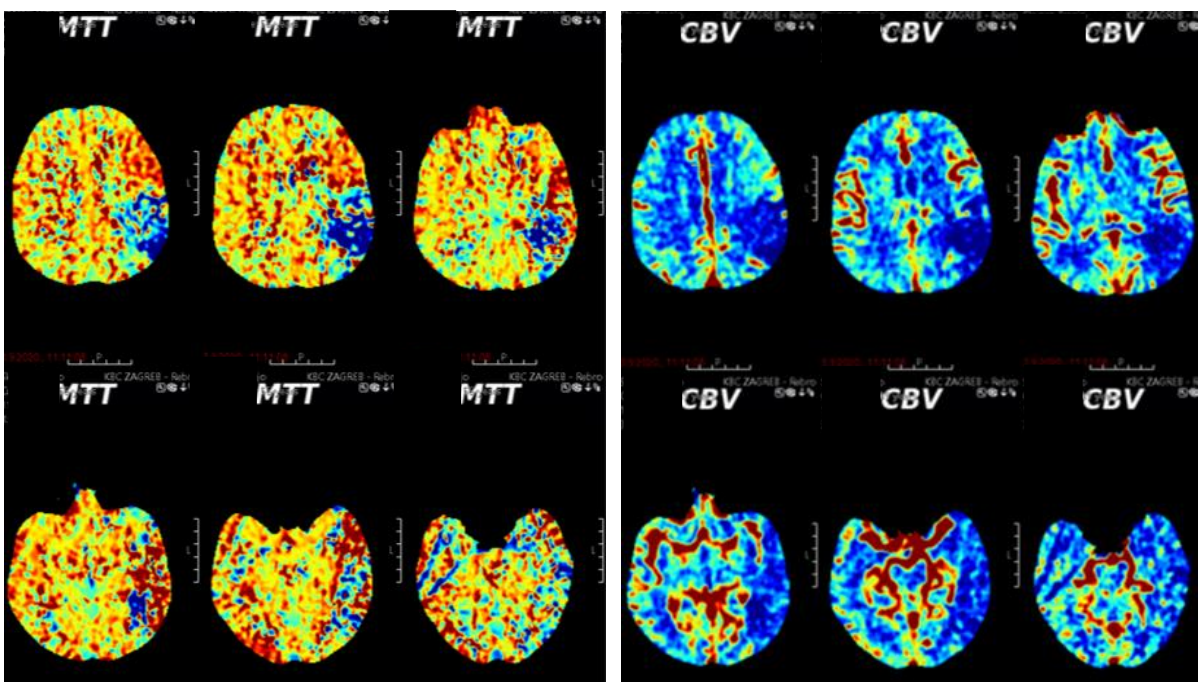
je u dogovoru s neurologom upućen na hitnu mehaničku trombektomiju (MT) koja je polučila željene rezultate i uslijedio je povratak funkcija desnih ekstremiteta. Zbog procjene da bi kod pacijenta antikoagulantna terapija bila prerizična, transjugularnim pristupom je postavljen privremeni *vena cava* filter (VCF) u donju šuplju venu, iznad konfluensa zajedničkih zdjeličnih vena. Unatoč uspješnoj MT, sljedeći dan je uočen poremećaj stanja svijesti kod pacijenta te je nakon pregleda neurologa učinjen hitni nativni CT mozga koji je pokazao moždani edem s hernijacijom i CTA koja se pokazala urednom, bez novih okluzija moždanih arterija i bez reokluzije ACM. Pacijent je dobio antiedematoznu terapiju i liječen je neurokirurški hitnom lijevostranom kranijetomijom i dekompresijom nakon čega se oporavio. Kod ovog pacijenta je u donošenju odluke o liječenju zbog vrlo lošeg općeg stanja koje je moglo komplicirati tijekom intervencije uključen pCT koji je dobro predvidio veliku potencijalnu korist od MT.



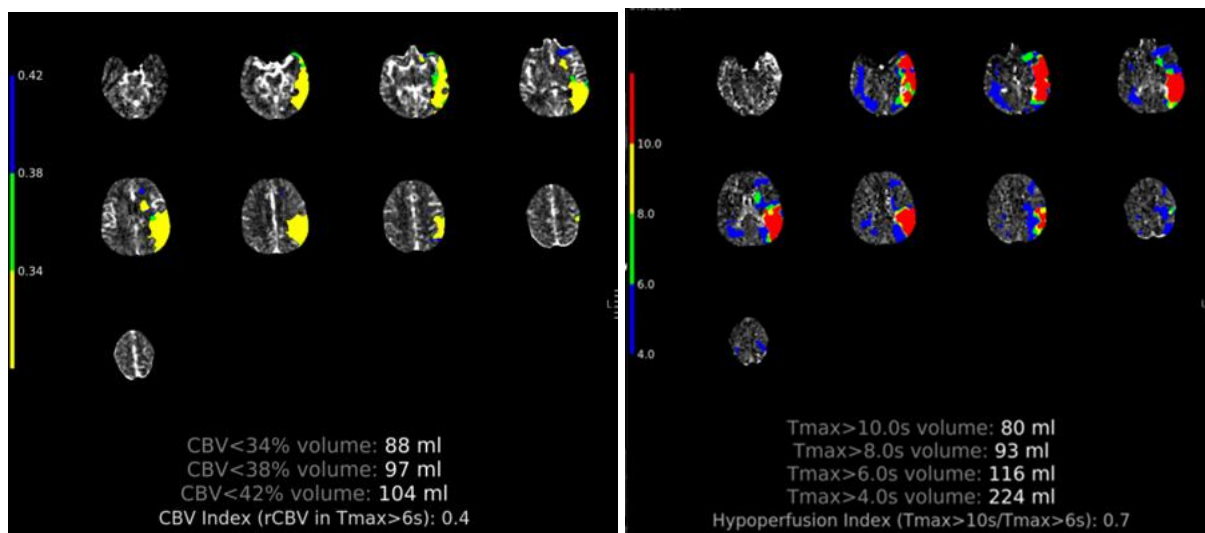
Slika 5. Snimke nativnog CT-a mozga pacijenta F. Š. Prisutni su znakovi hiperakutne moždane ishemije u inzularnom i temporalnom području, no nemoguće je odrediti omjer reverzibilno i ireverzibilno oštećenog tkiva.



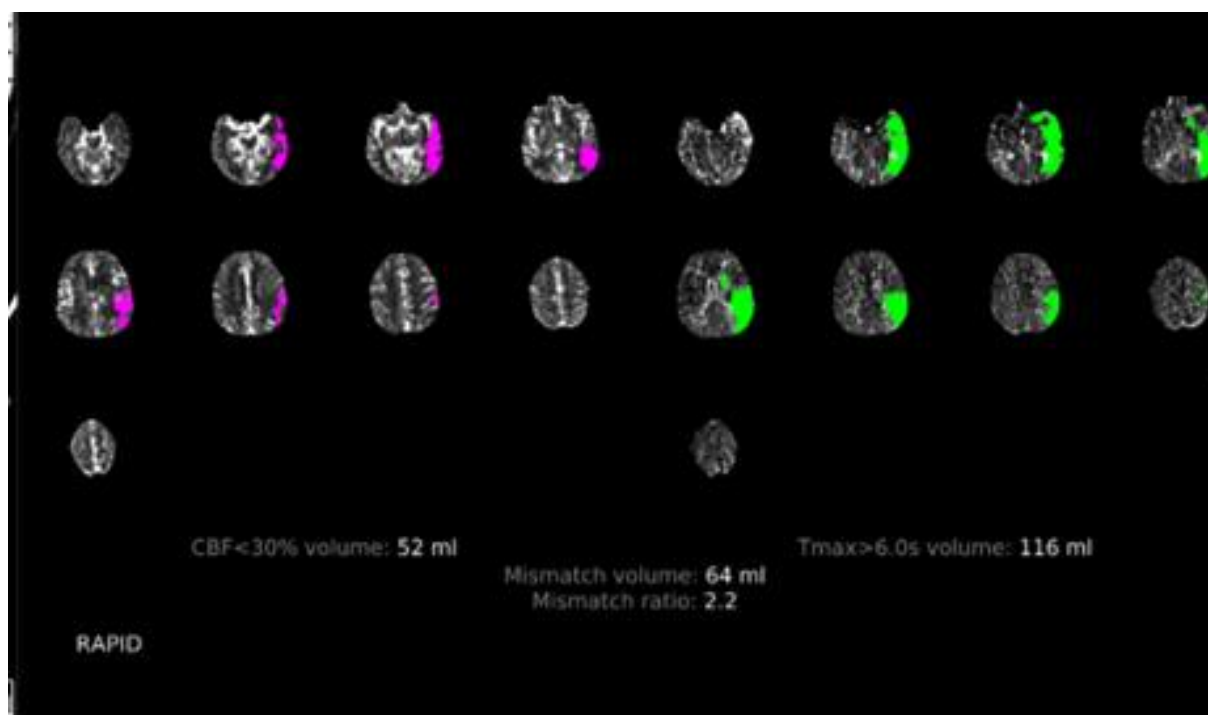
Slika 6. CT angiografija – vidljiva je okluzija lijeve MCA u području bifurkacije s defektom punjenja većine njenih ogranaka.



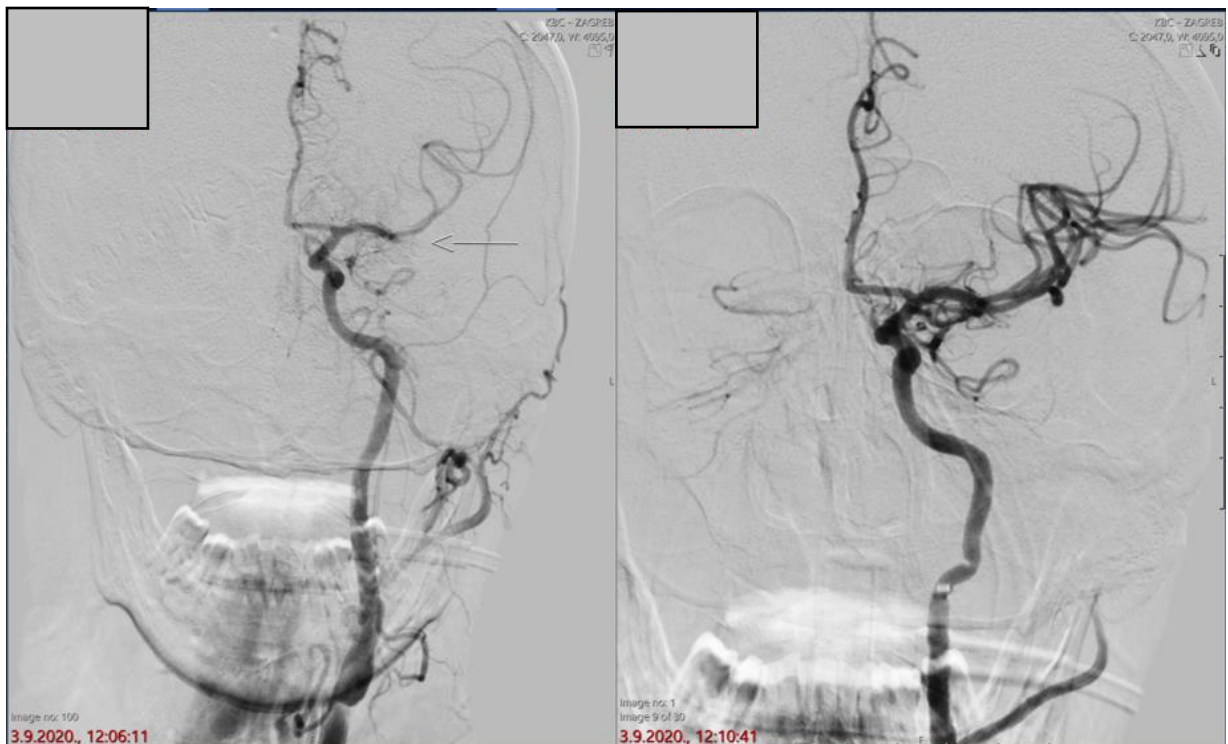Slika 7. Perfuzijske parametrijske mape. **Lijevo** – parametrijska mapa pokazuje produžene vrijednosti MTT-a u većem dijelu lijeve hemisfere što odgovara velikoj penumbri. **Desno** – snižene vrijednosti CBV-a u gornjem stražnjem dijelu lijeve hemisfere odgovaraju relativno malenoj ishemijskoj jezgri.



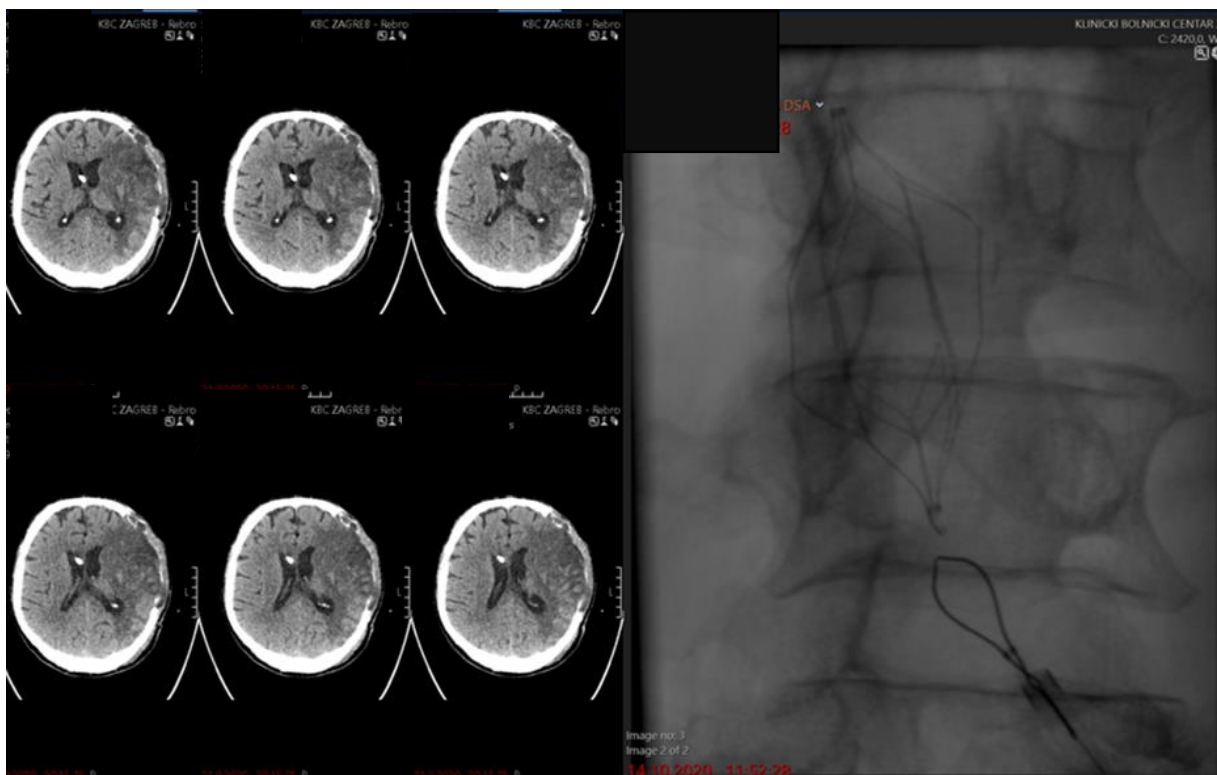
Slika 8. Parametrijske mape obrađene softwareom RAPID. Program automatski obilježava i gradira pogođena područja mozga te izračunava njihov volumen.



Slika 9. Program obradom podataka u svakom pojedinom pikselu i usporedbom njihovih vrijednosti s definiranim pragovima može izraditi mapu s označenim područjima ishemijske jezgre i penumbre i izračunati njihove volumene i međusobne omjere. U slučaju pacijenta F. Š., volumen penumbre je dvostruko veći od volumena ishemijske jezgre (116 ml naprema 52 ml) što je vrlo povoljan omjer koji ukazuje na veliku potencijalnu korist od intervencijskog liječenja te se pacijenta upućuje na MT.



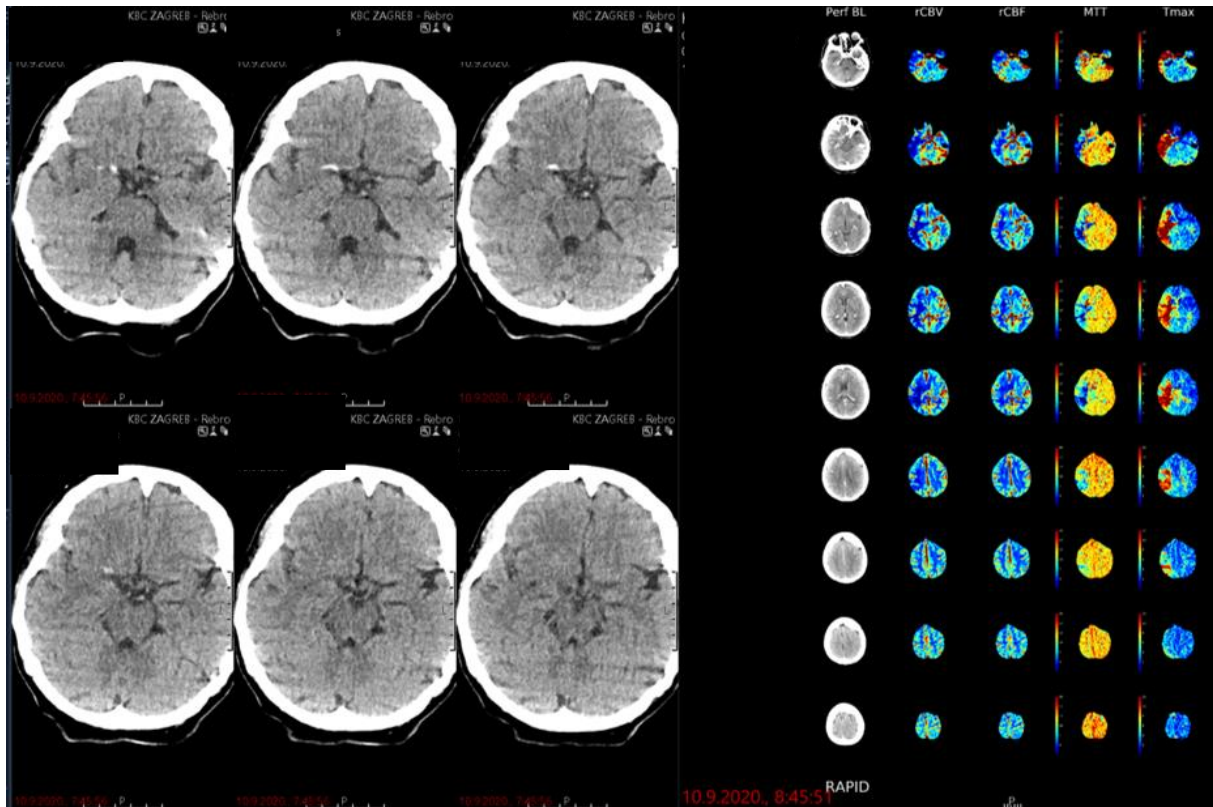
Slika 10. Digitalna subtrakcijska angiografija (DSA) snimljena za vrijeme izvođenja MT, neposredno prije (**lijevo**) i nakon uspješne rekanalizacije (**desno**). Vidljiv je potpuni povratak protoka u području lijeve MCA.



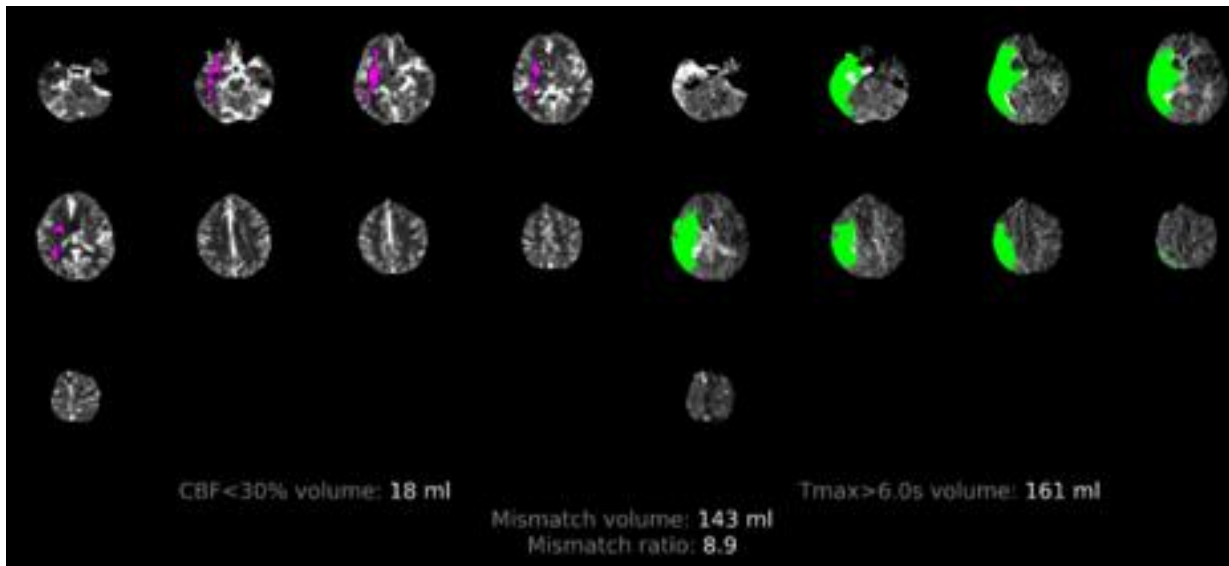
Slika 11. Lijevo – stanje nakon hitne lijeve kraniotomije koja je indicirana zbog razvoja masivnog moždanog edema s hernijacijom, česte komplikacije ishemijskog moždanog udara. Desno – VCF postavljen u donju šuplju venu zbog kontraindicirane antikoagulantne terapije.

7.2. Pacijentica K. B., 05. 05. 1947.

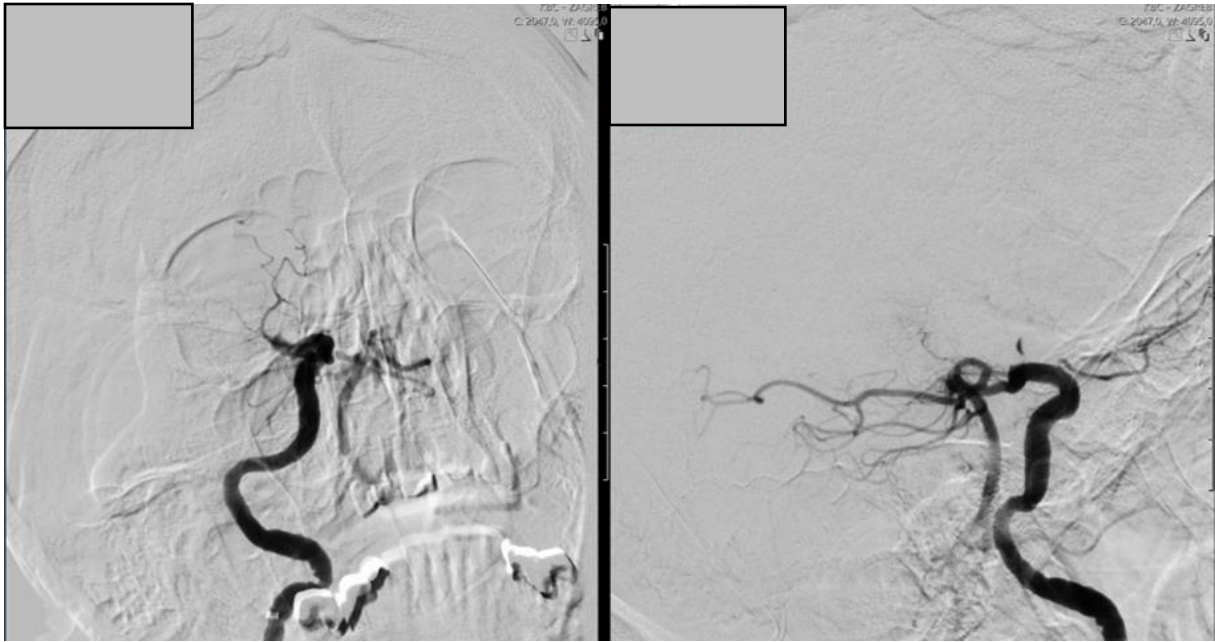
Pacijentica u dobi od 74 godine hospitalizirana je zbog akutnog popuštanja srca i NSTEMI-ja i liječena je po smjernicama za akutni koronarni sindrom i furosemidom te je sljedeći dan njezino stanje stabilizirano. Pacijentica je ubrzo razvila poremećaj stanja svijesti i tešku lijevu hemiplegiju te je započeta dijagnostička obrada za akutni ishemijski moždani udar koja je uključivala nativni CT mozga, CTA i pCT. Nativni CT mozga pokazao je znakove akutne ishemije desne moždane hemisfere u smislu gubitka moždanih žlijebova zbog edema, dok je CTA pokazala okluziju desne unutarnje karotidne arterije (ACI) u razini segmenta C6. Zbog općeg lošijeg stanja pacijentice pri odluci o intervencijskom liječenju uzeto je u obzir stanje moždane perfuzije procijenjeno pCT-om. Pretraga je pokazala odličan perfuzijski profil kod pacijentice s omjerom volumena penumbre prema volumenu jezgre infarkta od 9 naprema 1 (161 ml naprema 18 ml) te je pacijentica upućena na MT koja je rezultirala odličnim oporavkom stanja svijesti i hemiplegije uz blagu ostatnu hemiplegiju i hemiparezu. Pacijentica se nakon liječenja intenzivnoj jedinici Klinike za neurologiju dobro oporavila, a ultrazvučno je verificiran i djelomični oporavak sistoličke funkcije srca. Pacijentica je zbog svoje srčane bolesti vrlo rizična za bilo koju invazivnu proceduru, pa tako i MT, no nalaz pCT-a pokazuje da potencijalna korist daleko nadmašuje rizike jer bi u slučaju dovršenja infarkta pacijentica izgubila velik dio desne moždane hemisfere uz veliku mogućnost razvoja masivnog edema mozga.



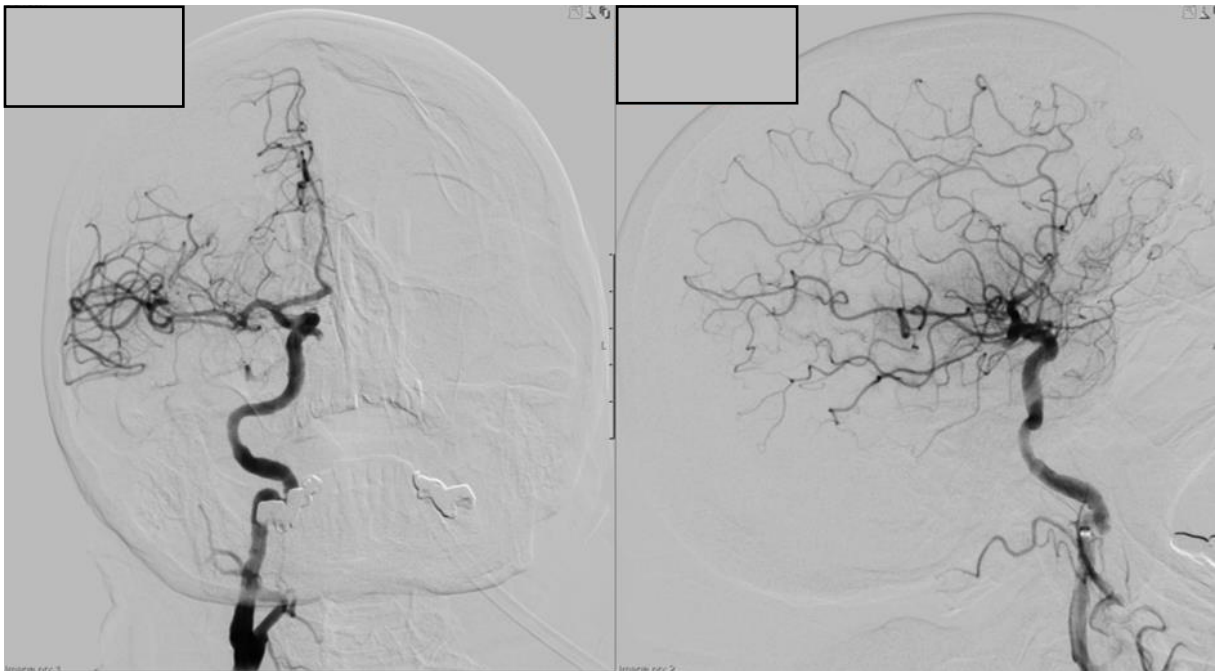
Slika 12. CT perfuzija. Na parametrijskim mapama vidljivo je veliko područje produženih vrijednosti MTT-a i ograničeno područje sniženih vrijednosti CBV-a u desnoj hemisferi mozga što upućuje na povoljan odnos penumbre i ishemijske jezgre.



Slika 13. Računalni program RAPID potvrđuje prisutnost velike penumbre (161 ml) i malene ishemijske jezgre (18 ml) te se pacijenticu upućuje na intervencijsko liječenje.



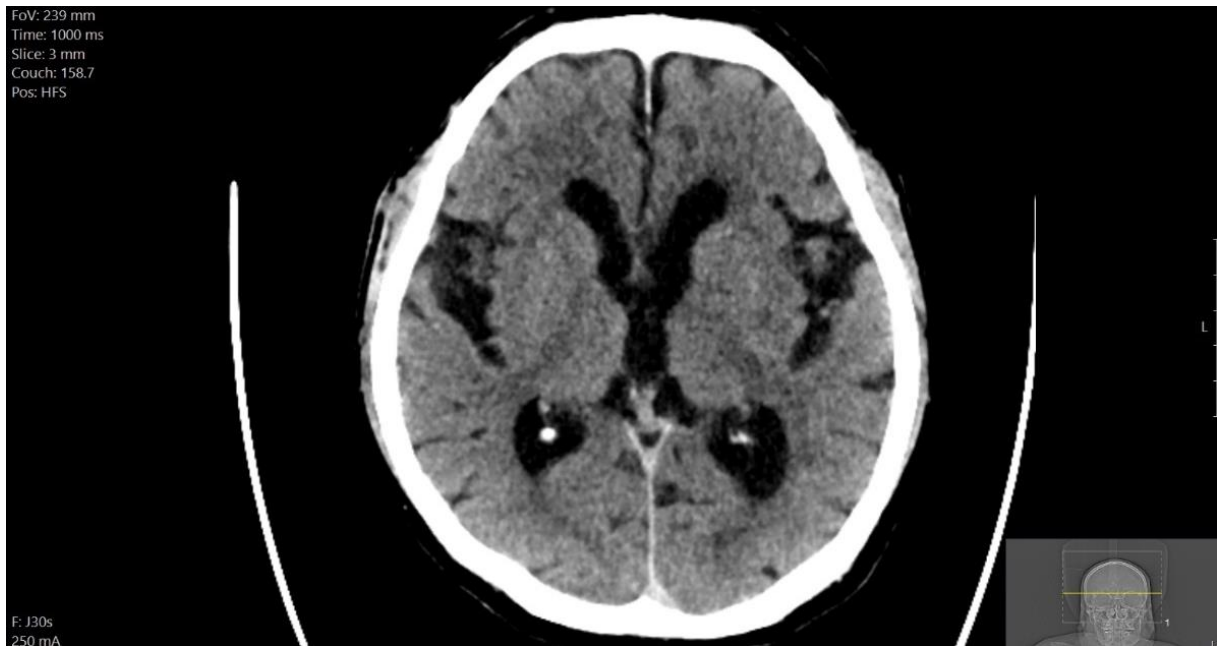
Slika 14. DSA provedena prilikom MT netom prije rekanalizacije – vidi se potpuni izostanak protoka u području cijele desne prednje moždane cirkulacije.



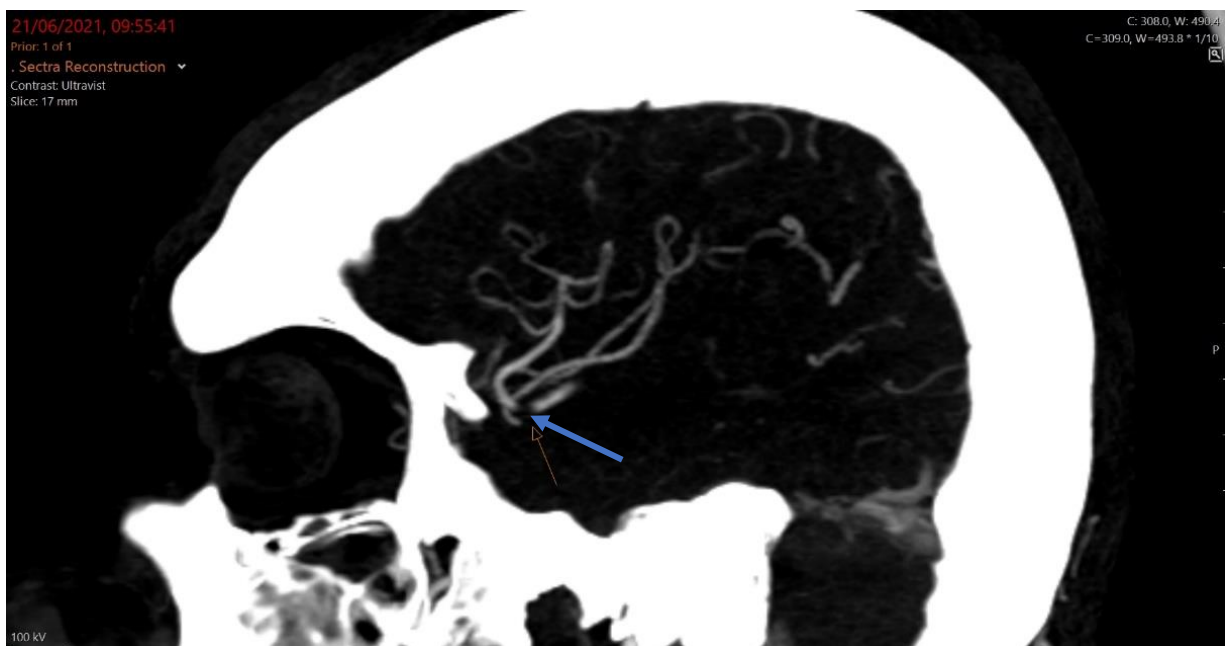
Slika 15. DSA učinjena nakon uspješno provedene MT – potpuni povratak protoka u desnu ACM i ACA.

7.3. Pacijent Đ. L., 08.04.1954.

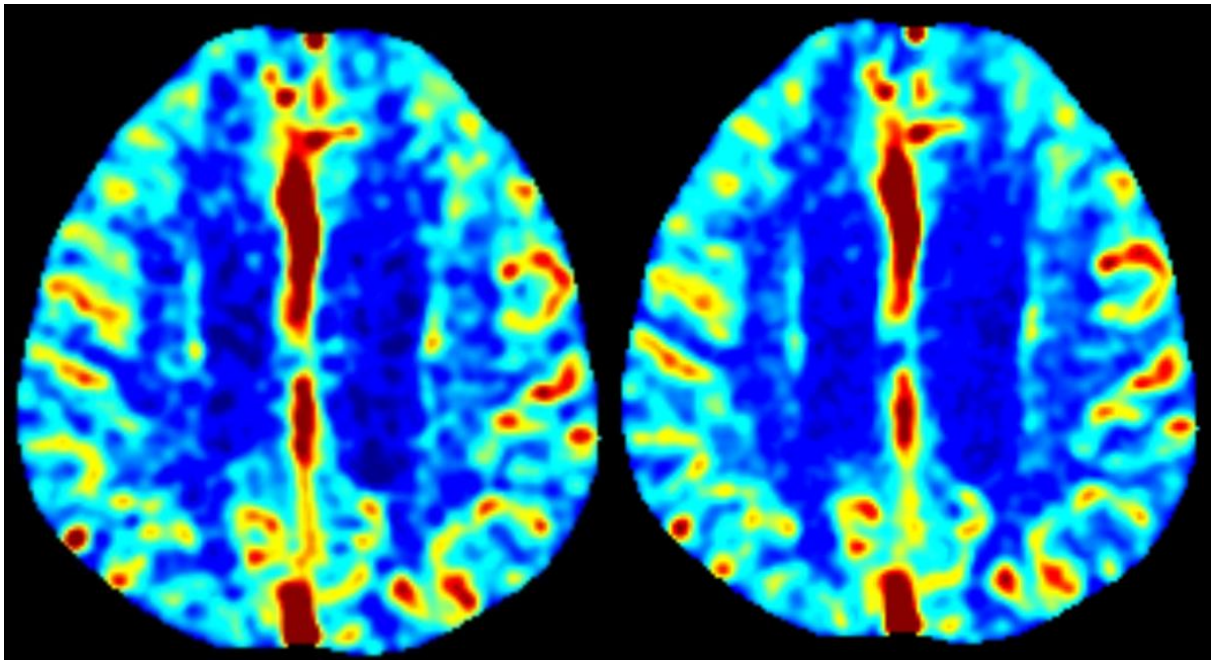
Pacijent Đ. L. u dobi od 67 godina dolazi na liječenje zbog afazije, desne hemipareze i desne centralne faciopareze. Vrijeme nastanka simptoma nije poznato jer je pacijent zatečen u ovom stanju tijekom spavanja. Zbog sumnje na IMU pacijentu je učinjen nativni CT mozga, CTA, a zbog nepoznatog vremena početka simptoma koji su u trenutku prijema bili opsežni je u dijagnostičku obradu uključen i pCT. Na nativnom CT-u mozga prikazale su se male zone akutne ishemije u *putamenu* te je nalaz označen kao ASPECTS 9. Na CTA prikazana je malena opstrukcija u području bifurkacije lijeve MCA s vrlo usporenim anterogradnim protokom distalno, no u kasnoj venskoj fazi prikaže se dobro punjenje distalnih kortikalnih grana MCA preko razvijenih leptomeningealnih kolaterala koje djelomično možemo pripisati prijašnjem IMU. Na pCT-u prikazana je umjereno velika zona ishemijske penumbre u lijevom parijetalnom režnju, dok je ishemijske jezgre gotovo nema. Ovakav povoljan nalaz moždane perfuzije posljedica je odlične kolateralne opskrbe i znači da je pacijent odličan kandidat za MT. Nakon uspješne MT izvedene pomoću aspiracijskog katetera Sofia i stent-retriever uređaja Solitaire osigurana je potpuna reperfuzija cijelog teritorija ACM i došlo je do gotovo potpune rezolucije pacijentovih simptoma te se dobro oporavlja.



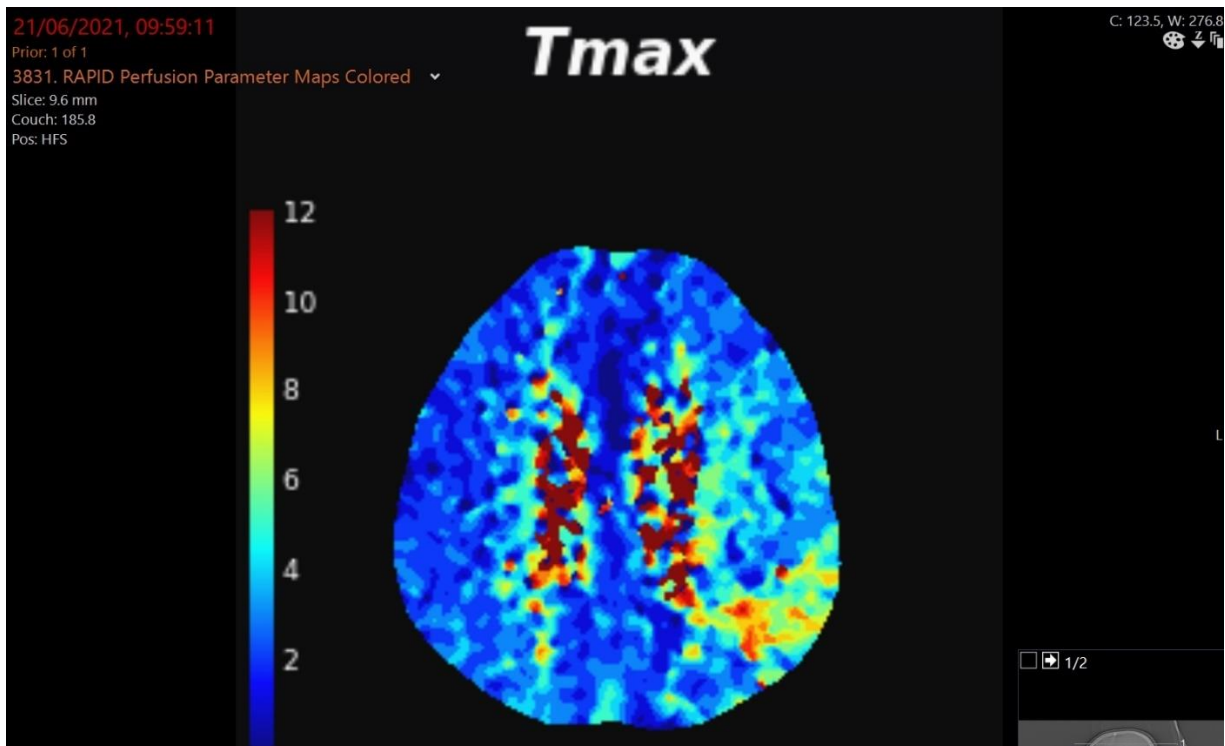
Slika 16. Nativni CT mozga pacijenta Đ. L. pokazuje samo diskretne ishemijske lezije u lijevom *putamenu* (ASPECTS 9).



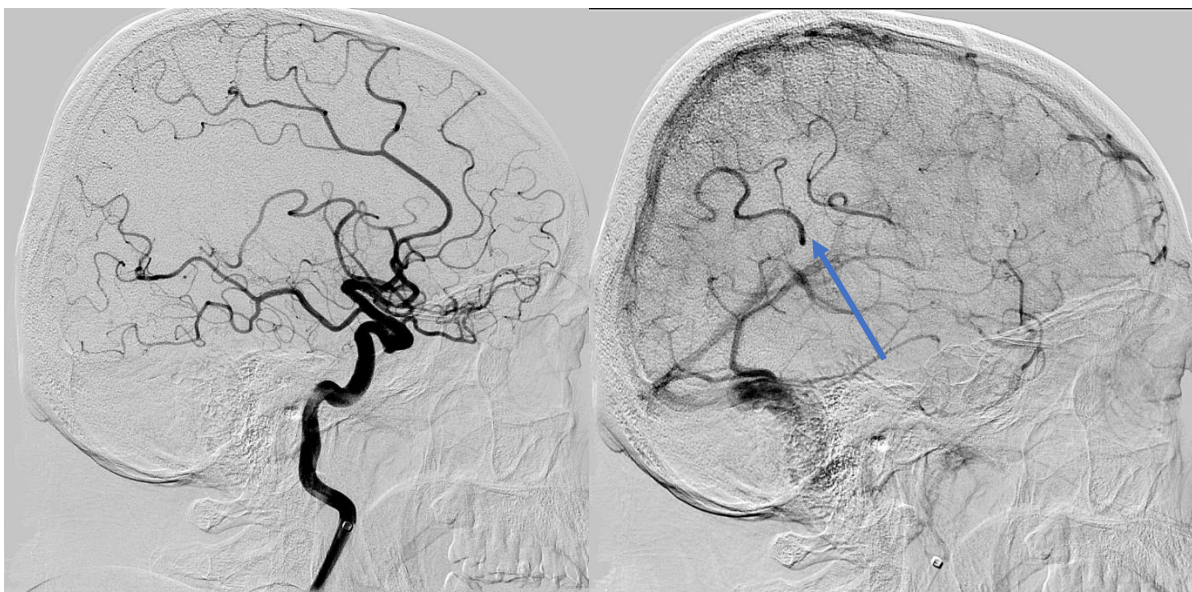
Slika 17. Rekonstruirana CTA. Strelica pokazuje maleni tromb u području bifurkacije lijeve MCA.



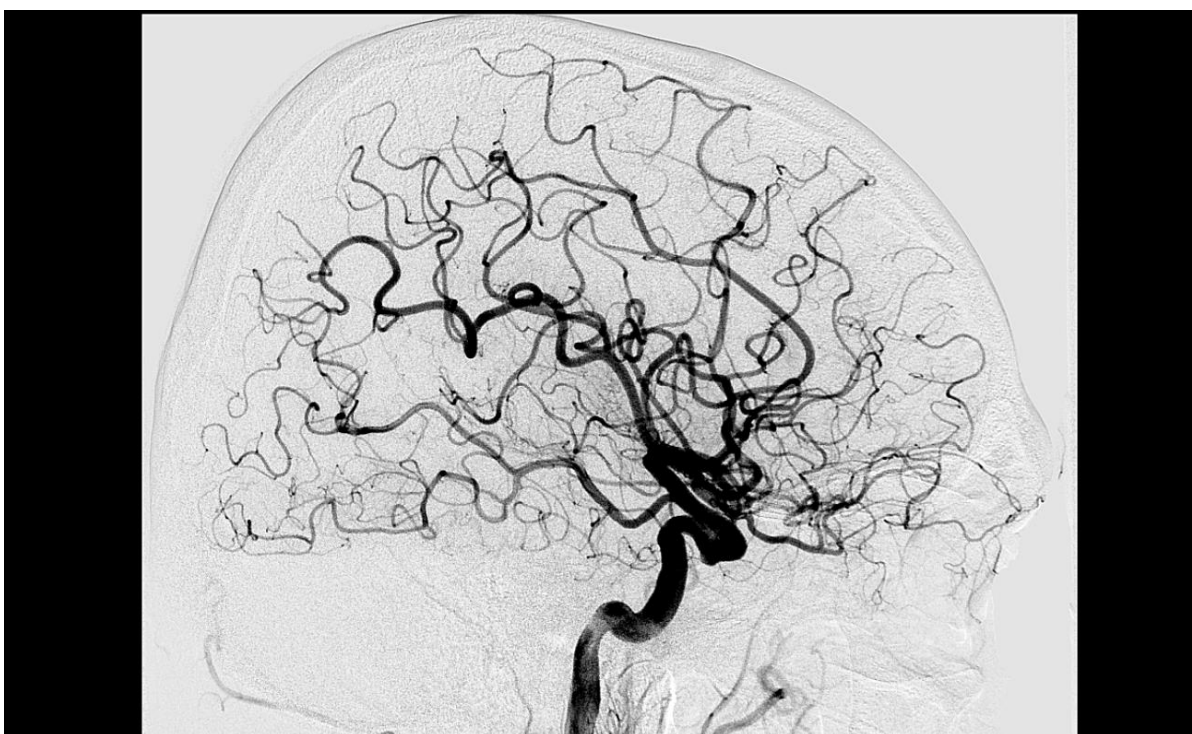
Slika 18. CT perfuzija. **Lijevo** – parametrijska mapa vrijednosti CBV-a, **desno** – parametrijska mapa CBF-a. Nema značajnijih ispada koji bi ukazivali na proširenu ishemijsku jezgru.



Slika 19. CT perfuzija. Vidi se područje produženih vrijednosti T_{max} što upućuje na postojanje umjereno velike ishemijske penumbre u području lijevog parijetalnog režnja.



Slika 20. DSA prije učinjene MT. **Lijevo** – na ranoj arterijskoj fazi vidi se izostanak protoka u ogranku lijeve MCA. **Desno** – u kasnoj venskoj fazi vidi se punjenje distalnog dijela ogranka preko leptomeningealnih kolaterala (strelica). Ovaj retrogradni protok dovoljan je da održi tkivo živim, no ono je funkcionalno onеспособljeno, što odgovara patofiziološkoj definiciji penumbre.



Slika 21. DSA učinjena nakon uspješno izvedene MT. Vidljiva je potpuna rekanalizacija okludiranog ogranka.

8. ZAKLJUČAK

Snimanje moždane perfuzije metodom pCT-a inovativna je, dostupna, praktična i pouzdana dijagnostička pretraga koja nam daje dobar uvid u stanje moždane hemodinamike i u veličinu oštećenja moždanog parenhima mnogo ranije i detaljnije nego što je moguće klasičnim nativnim CT-om. Najveća je vrijednost pCT-a u objektivnoj procjeni potencijalne koristi od intervencijske terapije. Metode intervencijskog liječenja ishemijskog moždanog udara značajno su napredovale što je osim do poboljšanih ishoda liječenja dovelo i do proširenja terapijskog prozora i njihove šire primjene. Kod većine pacijenata donošenje odluke o intervencijskom liječenju je relativno jednostavno i temelji se na nalazu LVO na CT angiografiji, međutim kod dijela pacijenata koji su lošeg općeg stanja, kompleksne kliničke prezentacije, vrlo visoke dobi ili je prošlo mnogo vremena od nastanka simptoma, potrebno je objektivno procijeniti omjer koristi i rizika intervencijskog liječenja za što je pCT idealna dijagnostička metoda.

9. ZAHVALE

Zahvaljujem mentoru prof. dr. sc. Marku Radošu na prilici da izradim svoj diplomski rad na ovu zanimljivu temu kao i na vrijednim uputstvima i materijalima. Zahvalio bih i doktoru Ivanu Jovanoviću na svesrdnoj pomoći i ustupljenim materijalima.

Zahvaljujem obitelji i prijateljima na podršci, a najviše mojoj Hani koja je sa mnom podijelila svaki težak i lijep trenutak u ovih 6 godina.

10. LITERATURA

1. Campbell BCV. Advances in stroke medicine. *Med J Aust.* 2019.;210(8):367–74.
2. Levine SR, Broderick JP, Brott T, DeGraba T, Fagan SC, Frankel MR, i ostali. Recombinant tissue plasminogen activator for minor strokes: The National Institute of Neurological Disorders and Stroke rt-PA Stroke Study experience. *Ann Emerg Med.* 2005.;46(3):243–52.
3. Caplan L, Mohr J, Kistler J, Koroshetz W. Should thrombolytic therapy be the first-line treatment for acute ischemic stroke. *N Engl J Med.* 1998.;338:762–3.
4. Nogueira RG, Jadhav AP, Haussen DC, Bonafe A, Budzik RF, Bhuva P, i ostali. Thrombectomy 6 to 24 Hours after Stroke with a Mismatch between Deficit and Infarct. *N Engl J Med.* 2018.;378(1):11–21.
5. Thomalla G, Simonsen CZ, Boutitie F, Andersen G, Berthezene Y, Cheng B, i ostali. MRI-Guided Thrombolysis for Stroke with Unknown Time of Onset. *N Engl J Med.* 2018.;379(7):611–22.
6. Fransen PSS, Beumer D, Berkhemer OA, Berg LA Van Den, Lingsma H. MR CLEAN , a multicenter randomized clinical trial of endovascular treatment for acute ischemic stroke in the Netherlands : study protocol for a randomized controlled trial MR CLEAN , a multicenter randomized clinical trial of endovascular treatment for a. 2014.;
7. Hasan TF, Todnem N, Gopal N, Miller DA, Sandhu SS, Huang JF, i ostali. Endovascular Thrombectomy for Acute Ischemic Stroke. *Curr Cardiol Rep.* 2019.;21(10).
8. Campbell BCV, Ma H, Ringleb PA, Parsons MW, Churilov L, Bendszus M, i ostali. Extending thrombolysis to 4·5–9 h and wake-up stroke using perfusion imaging: a systematic review and meta-analysis of individual patient data. *Lancet.* 2019.;394(10193):139–47.
9. Zhu G, Michel P, Aghaebrahim A, Patrie JT, Xin W, Eskandari A, i ostali. Computed tomography workup of patients suspected of acute ischemic stroke: Perfusion computed tomography adds value compared with clinical evaluation, noncontrast computed tomography, and computed tomography angiogram in terms of predicting outcome. *Stroke.* 2013.;44(4):1049–55.
10. Imaging-guided acute ischemic stroke therapy: From „time is brain“ to „physiology is brain“ - PubMed [Internet]. [citirano 26. lipanj 2021.]. Dostupno na: <https://pubmed.ncbi.nlm.nih.gov/16611754/>
11. Wintermark M, Sesay M, Barbier E, Borbély K, Dillon WP, Eastwood JD, i ostali. Comparative Overview of Brain Perfusion Imaging Techniques. *Stroke.* 2005.;36(9).
12. Donahue J, Wintermark M. Perfusion CT and acute stroke imaging: Foundations, applications, and literature review. *J Neuroradiol [Internet].* 2015.;42(1):21–9. Dostupno na: <http://dx.doi.org/10.1016/j.neurad.2014.11.003>
13. Leiva-Salinas C, Provenzale JM, Wintermark M. Responses to the 10 most frequently asked questions about perfusion CT. *Am J Roentgenol.* 2011.;196(1):53–60.
14. Greenberg DA, Aminoff MJ, Simon RP. *Clinical Neurology.* 11th izd. Moyer A, Naglieri C, urednici. McGraw Hill; 2021. 452 str.
15. Heit JJ, Sussman ES, Wintermark M. Perfusion Computed Tomography in Acute Ischemic Stroke. *Radiol Clin North Am [Internet].* 2019.;57(6):1109–16. Dostupno na:

<https://doi.org/10.1016/j.rcl.2019.06.003>

16. Wintermark M, Flanders AE, Velthuis B, Meuli R, Van Leeuwen M, Goldsher D, i ostali. Perfusion-CT assessment of infarct core and penumbra: Receiver operating characteristic curve analysis in 130 patients suspected of acute hemispheric stroke. *Stroke*. 2006.;37(4):979–85.
17. Wintermark M, Fischbein NJ, Smith WS, Ko NU, Quist M, Dillon WP. Accuracy of dynamic perfusion CT with deconvolution in detecting acute hemispheric stroke. *Am J Neuroradiol*. 2005.;26(1):104–12.
18. Brinar V. *Neurologija za medicinare*. Zagreb; 2009.
19. Hrabak Žerjavić V, Kralj V, Dika Ž, Jelaković B. Epidemiologija hipertenzije, moždanog udara i infarkta miokarda u Hrvatskoj. *Medix [Internet]*. 2010.;16(87/88):102–7. Dostupno na: <http://hrcak.srce.hr/57554>
20. Hrabak-Žerjavić V, Kralj V. Epidemiologija moždanog udara. U: 4 kongres Hrvatskog društva za neurovaskularne poremećaje. Zagreb; 2008.
21. Hrabak-Žerjavić V, Kralj V. Epidemiology of hypertension and stroke in Croatia. U: 5th Central European Meeting on Hypertension. Zagreb; 2009.
22. Hrabak-Žerjavić V, Kralj V. Epidemiologija cerebrovaskularnih bolesti. *Medix*. 2008.;14(79):78–81.
23. Johnson CO, Nguyen M, Roth GA, Nichols E, Alam T, Abate D, i ostali. Global, regional, and national burden of stroke, 1990–2016: a systematic analysis for the Global Burden of Disease Study 2016. *Lancet Neurol*. 2019.;18(5):439–58.
24. Jin R, Yang G, Li G. Inflammatory mechanisms in ischemic stroke: role of inflammatory cells. *J Leukoc Biol*. 2010.;87(5):779–89.
25. Alfieri DF, Lehmann MF, Flauzino T, de Araújo MCM, Pivoto N, Tirolla RM, i ostali. Immune-Inflammatory, Metabolic, Oxidative, and Nitrosative Stress Biomarkers Predict Acute Ischemic Stroke and Short-Term Outcome. *Neurotox Res*. 2020.;38(2):330–43.
26. Tan BYQ, Kong WY, Ngiam JN, Teoh HL, Sharma VK, Yeo LLL. The Role of Topographic Collaterals in Predicting Functional Outcome after Thrombolysis in Anterior Circulation Ischemic Stroke. *J Neuroimaging*. 2017.;27(2):217–20.
27. Goyal N, Tsivgoulis G, Nickele C, Doss VT, Hoit D, Alexandrov A V., i ostali. Posterior circulation CT angiography collaterals predict outcome of endovascular acute ischemic stroke therapy for basilar artery occlusion. *J Neurointerv Surg*. 2016.;8(8):783–6.
28. Liu B, Li L, Zhang Q, Chang N, Wang D, Shan Y, i ostali. Preservation of GABAA receptor function by PTEN inhibition protects against neuronal death in ischemic stroke. *Stroke*. 2010.;41(5):1018–26.
29. Wang GH, Jiang ZL, Fan XJ, Zhang L, Li X, Ke KF. Neuroprotective effect of taurine against focal cerebral ischemia in rats possibly mediated by activation of both GABAA and glycine receptors. *Neuropharmacology*. 2007.;52(5):1199–209.
30. Marques BL, Carvalho GA, Freitas EMM, Chiareli RA, Barbosa TG, Di Araújo AGP, i ostali. The role of neurogenesis in neurorepair after ischemic stroke. *Semin Cell Dev Biol [Internet]*. 2019.;95(November):98–110. Dostupno na: <https://doi.org/10.1016/j.semcdb.2018.12.003>
31. Hermann DM, Buga AM, Popa-Wagner A. Neurovascular remodeling in the aged ischemic brain. *J Neural Transm [Internet]*. 2015.;122:25–33. Dostupno na:

<http://dx.doi.org/10.1007/s00702-013-1148-0>

32. Arvidsson A, Collin T, Kirik D, Kokaia Z, Lindvall O. Neuronal replacement from endogenous precursors in the adult brain after stroke. *Nat Med*. 2002.;8(9):963–70.
33. Albers GW, Thijs VN, Wechsler L, Kemp S, Schlaug G, Skalabrin E, i ostali. Magnetic resonance imaging profiles predict clinical response to early reperfusion: The diffusion and perfusion imaging evaluation for understanding stroke evolution (DEFUSE) study. *Ann Neurol*. 2006.;60(5):508–17.
34. Davis SM, Donnan GA, Parsons MW, Levi C, Butcher KS, Peeters A, i ostali. Effects of alteplase beyond 3 h after stroke in the Echoplanar Imaging Thrombolytic Evaluation Trial (EPITHET): a placebo-controlled randomised trial. *Lancet Neurol*. 2008.;7(4):299–309.
35. Lansberg M, Christensen S, Kemp S. Computed tomographic perfusion to Predict Response to Recanalization in ischemic stroke. *Ann Neurol*. 2017.;(81):849–56.
36. Lansberg MG, Straka M, Kemp S, Mlynash M, Wechsler LR, Jovin TG, i ostali. MRI profile and response to endovascular reperfusion after stroke (DEFUSE 2): A prospective cohort study. *Lancet Neurol [Internet]*. 2012.;11(10):860–7. Dostupno na: [http://dx.doi.org/10.1016/S1474-4422\(12\)70203-X](http://dx.doi.org/10.1016/S1474-4422(12)70203-X)
37. Brott T, Adams HP, Olinger CP, Marle JR, Barsan WG, Biller J, i ostali. Measurements of acute cerebral infarction: A clinical examination scale. *Stroke*. 1989.;20(7):864–70.
38. Mair G, Wardlaw JM. Imaging of acute stroke prior to treatment: Current practice and evolving techniques. *Br J Radiol*. 2014.;87(1040).
39. Pexman JHW, Barber PA, Hill MD, Sevick RJ, Demchuk AM, Hudon ME, i ostali. Use of the Alberta Stroke Program Early CT Score (ASPECTS) for assessing CT scans in patients with acute stroke. *Am J Neuroradiol*. 2001.;22(8):1534–42.
40. Staals J, Makin SDJ, Doubal FN, Dennis MS, Wardlaw JM. Stroke subtype, vascular risk factors, and total MRI brain small-vessel disease burden. *Neurology*. 2014.;83(14):1228–34.
41. Tong E, Hou Q, Fiebich JB, Wintermark M. The role of imaging in acute ischemic stroke. *Neurosurg Focus*. 2014.;36(1).
42. Sims J, Schwamm LH. The evolving role of acute stroke imaging in intravenous thrombolytic therapy: Patient selection and outcomes assessment. *Neuroimaging Clin N Am*. 2005.;15(2):421–40.
43. Dawkins AA, Evans AL, Wattam J, Romanowski CAJ, Connolly DJA, Hodgson TJ, i ostali. Complications of cerebral angiography: A prospective analysis of 2,924 consecutive procedures. *Neuroradiology*. 2007.;49(9):753–9.
44. Neergaard K, Galloe AM, Dirksen KL, Andersen I, Madsen EB. Cardiac complications of intravenous digital subtraction angiography. *Eur J Radiol*. 1989.;9(2):105–7.
45. Goyal M, Demchuk AM, Menon BK, Eesa M, Rempel JL, Thornton J, i ostali. Randomized Assessment of Rapid Endovascular Treatment of Ischemic Stroke. *N Engl J Med*. 2015.;372(11):1019–30.
46. Ganesh A, Goyal M. Thrombectomy for Acute Ischemic Stroke: Recent Insights and Future Directions. *Curr Neurol Neurosci Rep*. 2018.;18(9).
47. Jovin TG, Chamorro A, Cobo E, de Miquel MA, Molina CA, Rovira A, i ostali. Thrombectomy within 8 Hours after Symptom Onset in Ischemic Stroke. *N Engl J Med*. 2015.;372(24):2296–306.

48. Heit JJ, Wintermark M. Imaging Selection for Reperfusion Therapy in Acute Ischemic Stroke. *Curr Treat Options Neurol*. 2015.;17(2):8–10.
49. Wintermark M, Maeder P, Verdun F, Thiran J, Valley J, Schnyder P, i ostali. Using 80 kVp in perfusion CT measurement of regional cerebral blood flow. *Am J Neuroradiol*. 2000.;21:1881–4.
50. Eastwood JD, Provenzale JM. Perfusion CT with iodinated contrast material. *Am J Roentgenol*. 2003.;180:3–12.
51. Hofmeijer J, Schepers J, van der Worp HB, Kappelle LJ, Nicolay K. Comparison of perfusion MRI by flow-sensitive alternating inversion recovery and dynamic susceptibility contrast in rats with permanent middle cerebral artery occlusion. *NMR Biomed*. 2005.;18(6):390–4.
52. Warmuth C, Günther M, Zimmer C. Quantification of blood flow in brain tumors: Comparison of arterial spin labeling and dynamic susceptibility-weighted contrast-enhanced MR imaging. *Radiology*. 2003.;228(2):523–32.
53. Wintermark M, Thiran JP, Maeder P, Schnyder P, Meuli R. Simultaneous measurement of regional cerebral blood flow by perfusion CT and stable xenon CT: A validation study. *Am J Neuroradiol*. 2001.;22(5):905–14.
54. Smith W, Roberts H, Chuang N, Ong K, Lee T, Johnston S. Safety and feasibility of a CT protocol in acute stroke: combined CT, CT angiography and CT perfusion imaging in 53 consecutive patients. *Am J Neuroradiol*. 2003.;24:688–90.
55. Konstas AA, Goldmakher G V., Lee TY, Lev MH. Theoretic basis and technical implementations of CT perfusion in acute ischemic stroke, part 1: Theoretic basis. *Am J Neuroradiol*. 2009.;30(4):662–8.
56. Roberts H, Roberts T, Brasch R, Dillon W. Quantitative measurement of microvascular permeability in human brain tumors achieved using dynamic contrast-enhanced MR imaging: correlation with histologic grade. *Am J Neuroradiol*. 2000.;21:891–9.
57. Leiva-Salinas C, Provenzale JM, Kudo K, Sasaki M, Wintermark M. The alphabet soup of perfusion CT and MR imaging: Terminology revisited and clarified in five questions. *Neuroradiology*. 2012.;54(9):907–18.
58. Wintermark M, Maeder P, Thiran JP, Schnyder P, Meuli R. Quantitative assessment of regional cerebral blood flows by perfusion CT studies at low injection rates: A critical review of the underlying theoretical models. *Eur Radiol*. 2001.;11(7):1220–30.
59. Wintermark M, Lau BC, Chien J, Arora S. The anterior cerebral artery is an appropriate arterial input function for perfusion-CT processing in patients with acute stroke. *Neuroradiology*. 2008.;50(3):227–36.
60. Konstas AA, Wintermark M, Lev MH. CT Perfusion Imaging in Acute Stroke. *Neuroimaging Clin N Am [Internet]*. 2011.;21(2):215–38. Dostupno na: <http://dx.doi.org/10.1016/j.nic.2011.01.008>
61. Hom J, Dankbaar JW, Soares BP, Schneider T, Cheng SC, Bredno J, i ostali. Blood-brain barrier permeability assessed by perfusion ct predicts symptomatic hemorrhagic transformation and malignant edema in acute ischemic stroke. *Am J Neuroradiol*. 2011.;32(1):41–8.
62. Lin K, Kazmi KS, Law M, Babb J, Peccerelli N, Pramanik BK. Measuring elevated microvascular permeability and predicting hemorrhagic transformation in acute ischemic stroke using first-pass dynamic perfusion CT imaging. *Am J Neuroradiol*. 2007.;28(7):1292–8.

63. Guyton AC, Hall JE. Protok krvi u mozgu, cerebrospinalna tekućina i moždani metabolizam. U: Medicinska fiziologija. 13th izd. Zagreb: Medicinska Naklada; 2017. str. 787–94.
64. Fiebach JB, Schellinger PD, Jansen O, Meyer M, Wilde P, Bender J, i ostali. CT and diffusion-weighted MR imaging in randomized order: Diffusion-weighted imaging results in higher accuracy and lower interrater variability in the diagnosis of hyperacute ischemic stroke. *Stroke*. 2002.;33(9):2206–10.
65. Boned S, Padroni M, Rubiera M, Tomasello A, Coscojuela P, Romero N, i ostali. Admission CT perfusion may overestimate initial infarct core: The ghost infarct core concept. *J Neurointerv Surg*. 2017.;9(1):66–9.
66. Parsons MW, Albers GW. MR RESCUE: Is the glass half-full or half-empty? *Stroke*. 2013.;44(7):2055–7.
67. Paciaroni M, Medeiros E, Bogousslavsky J. Desmoteplase. 2009.;773–8.
68. Leblanc LM, Baxter B, Lee DH, Fox AJ, Lownie SP, Ferguson GG, i ostali. Monitoring cerebral perfusion after subarachnoid hemorrhage using CT. 2001.;7–16.
69. Wintermark M, Chioléro R, Van Melle G, Revely JP, Porchet F, Regli L, i ostali. Relationship between brain perfusion computed tomography variables and cerebral perfusion pressure in severe head trauma patients. *Crit Care Med*. 2004.;32(7):1579–87.
70. Gadda D, Simonelli P, Villa G, Scardigli V, Petacchi D, Pandolfo C. Intracranial Masses with Perilesional Edema : Differential Diagnosis with Perfusion CT. 2011.;345–9.

11. ŽIVOTOPIS

Rođen sam u Zagrebu 29. 12. 1996. godine gdje sam završio osnovnu školu. Maturirao sam u zagrebačkoj V. gimnaziji 2015. te sam iste godine upisao Medicinski fakultet Sveučilišta u Zagrebu. Tijekom fakulteta sudjelovao sam u izradi sveučilišnog priručnika „Uvod u neuroznanost učenja i pamćenja“ prof. dr. sc. Gorana Šimića i u izradi znanstvenog rada „Nenadzirano grupiranje neurona moždane kore na temelju morfologije neurona“ u sklopu projekta „Misterij subtalamura – anatomska podjela subtalamičke jezgre“ prof. dr. sc. Gorana Sedmaka. Pisao sam za studentski časopis Gyrus. Tijekom studiranja sam bio aktivni član Veslačke sekcije Medicinskog fakulteta s kojom sam osvojio 6 naslova ukupnih sveučilišnih prvaka kao i niz drugih domaćih i međunarodnih natjecanja. Tijekom COVID-19 pandemije volontirao sam u pozivnom centru Hrvatskog zavoda za javno zdravstvo.

