

Perinatalni moždani udar

Bukovec, Petra

Master's thesis / Diplomski rad

2021

Degree Grantor / Ustanova koja je dodijelila akademski / stručni stupanj: **University of Zagreb, School of Medicine / Sveučilište u Zagrebu, Medicinski fakultet**

Permanent link / Trajna poveznica: <https://um.nsk.hr/um:nbn:hr:105:551614>

Rights / Prava: [In copyright](#)/[Zaštićeno autorskim pravom.](#)

Download date / Datum preuzimanja: **2024-07-12**



Repository / Repozitorij:

[Dr Med - University of Zagreb School of Medicine Digital Repository](#)



**SVEUČILIŠTE U ZAGREBU
MEDICINSKI FAKULTET**

Petra Bukovec

Perinatalni moždani udar

DIPLOMSKI RAD



ZAGREB, 2021.

Ovaj diplomski rad izrađen je na Zavodu za neonatologiju i intenzivno liječenje, Klinike za pedijatriju
Kliničkog bolničkog centra Zagreb pod vodstvom prof. dr. sc. Nade Sindičić Dessardo, dr.med. i
predan je na ocjenu u akademskoj godini 2020/2021.

POPIS KRATICA

MR – magnetska rezonanca

OR – odds ratio (omjer izgleda)

CRP – C-reaktivni protein

IL – interleukin

TNF – Tumor Necrosis Factor

TF – tkivni faktor

vWF – von Willebrandtov faktor

BHS-B – β hemolitički streptokok grupe B

E. coli – Escherichia coli

MTHFR – metilen-tetrahidrofolat reduktaza

EEG – elektroencefalogram

aEEG – amplitudno integrirani elektroencefalogram

UZV – ultrazvuk

DWI – Diffusion-Weighted Imaging

GRE – Gradient Echo Sequences

SWI – Susceptibility-Weighted Imaging

CT – kompjuterizirana tomografija

GABA – gamaaminomaslačna kiselina

CIMT – Constraint-Induced Movement Therapy

NIBS – Noninvasive Brain Stimulation

SADRŽAJ:

I. SAŽETAK	1
II. SUMMARY	II
1 UVOD	1
2 AKUTNI PERINATALNI MOŽDANI UDAR	2
2.1 NEONATALNI ARTERIJSKI ISHEMIJSKI MOŽDANI UDAR	2
2.2 NEONATALNA CEREBRALNA SINOVENOZNA TROMOZA	2
2.3 NEONATALNI HEMORAGIJSKI MOŽDANI UDAR	2
3 ODGOĐENI PERINATALNI MOŽDANI UDARI	4
3.1 ODGOĐENI PERINATALNI ARTERIJSKI ISHEMIJSKI MOŽDANI UDAR	4
3.2 ODGOĐENI PERINATALNI HEMORAGIJSKI MOŽDANI UDAR	4
3.3 PERIVENTRIKULARNI VENSKI MOŽDANI UDAR	4
4 RIZIČNI ČIMBENICI	5
4.1 MATERNALNI ČIMBENICI RIZIKA	6
4.2 INTRAPARTALNI ČIMBENICI RIZIKA	6
4.3 NEONATALNI ČIMBENICI RIZIKA	7
4.4 ČIMBENICI RIZIKA PERIVENTRIKULARNOG VENSKOG MOŽDANOG UDARA	10
5 KLINIČKA PREZENTACIJA	11
6 DIJAGNOSTIČKI POSTUPAK	13
6.1 ANAMNEZA	13
6.2 KLINIČKI PREGLED	13
6.3 LABORATORIJSKA OBRADA	13
6.4 ELEKTROENCEFALOGRAFIJA/AMPLITUDNO INTEGRIRANA ELEKTROENCEFALOGRAFIJA	13
6.5 ULTRAZVUK MOZGA	15
6.6 MAGNETNA REZONANCA	16
7 LIJEČENJE	19
8 POSLJEDICE	22
8.1 MOTORIČKE POSLJEDICE	22
8.2 JEZIČNA SPOSOBNOST	23
8.3 SPOZNAJNI DEFICITI I POREMEĆAJI PONAŠANJA	23
8.4 EPILEPSIJA	23
8.5 UTJECAJ NA OBITELJ	24
9 PRIKAZ SERIJE SLUČAJEVA	25
10 ZAKLJUČAK	30

11	ZAHVALE	31
12	LITERATURA	32
13	ŽIVOTOPIS.....	40

I. SAŽETAK

Naslov: Perinatalni moždani udar

Autor: Petra Bukovec

Perinatalni moždani udar naglo je nastali neurološki poremećaj uzrokovan poremećajem cerebralne cirkulacije koja dovodi do smanjene opskrbe mozga kisikom i hranjivim tvarima, nastao u razdoblju ranog razvoja mozga, od 20. tjedna fetalnog života do 28. dana života. Stvarna je incidencija vrlo vjerojatno veća od dosad zamijećene, budući da dio bolesnika ostaje neprepoznat. Heterogenu grupu perinatalnih moždanih udara možemo podijeliti u dvije osnovne skupine – akutni i odgođeni moždani udar. Akutni se moždani udar klinički prezentira unutar prvih 28 dana života, dok se prvi simptomi odgođenog moždanog udara javljaju nakon 28. dana života, najčešće u razdoblju od 4. do 6. mjeseca života, dok se konačna dijagnoza nerijetko postavi još kasnije. Iako patofiziološki mehanizmi još uvijek nisu u potpunosti razjašnjeni, prepoznati su neki čimbenici rizika. Među čimbenicima rizika posebno se ističu nuliparitet, muški spol, produljeno drugo porođajno doba, patologija posteljice i trombofilija. Osim navedenog, perinatalni moždani udar javlja se i kao komplikacija prirođenih srčanih grešaka i bakterijskog meningitisa. Akutni se oblici u većini slučajeva prezentiraju konvulzijama nakon inaparentnog perioda od najmanje 12 sati. Prvi su simptomi odgođenih oblika zamjetna rana dominacija jedne ruke i asimetrija u motoričkom razvoju. U dijagnostičkom postupku, veliku ulogu ima elektroencefalografija koja omogućuje dijagnozu konvulzija te praćenje odgovora na antikonvulzivnu terapiju. Ultrazvučni pregled mozga omogućuje prikaz normalnih struktura, ali i razvojnih anomalija te patoloških procesa među kojima su krvarenje i hipoksično-ishemijske promjene mozga. Ultrazvučni pregled mozga novorođenčeta i dojenčeta može se izvoditi učestalo, u bilo koje vrijeme bez potrebe za sedacijom, pretraga je široko dostupna, a može se izvoditi dok dijete boravi u inkubatoru ili postelji bez da se remete uvjeti intenzivnog liječenja. Relativni nedostatak senzitivnosti neurosonografskog pregleda u dijagnostici perinatalnog moždanog udara u odnosu na druge neuroslikovne pretrage kao što je magnetska rezonanca može se nadomjestiti uključivanjem Doppler analize protoka kroz moždane krvne žile. U postupku liječenja akutnih oblika primarno je hitno kupiranje konvulzija, dok je ostatak terapije suportivan. Svi se bolesnici uključuju u rehabilitacijsku neurorazvojnu terapiju, a onima sa odgođenim moždanim udarom to je i jedini mogući oblik terapije. Dugoročne neurološke posljedice u ove populacije bolesnika, kao što su cerebralna paraliza, epilepsija, teškoće govora, spoznajni deficiti te poremećaji u ponašanju imaju nepovoljan utjecaj na funkcioniranje cijele obitelji.

Ključne riječi: perinatalni moždani udar, novorođenačke konvulzije, cerebralna paraliza, epilepsija

II. SUMMARY

Title: Perinatal stroke

Author: Petra Bukovec

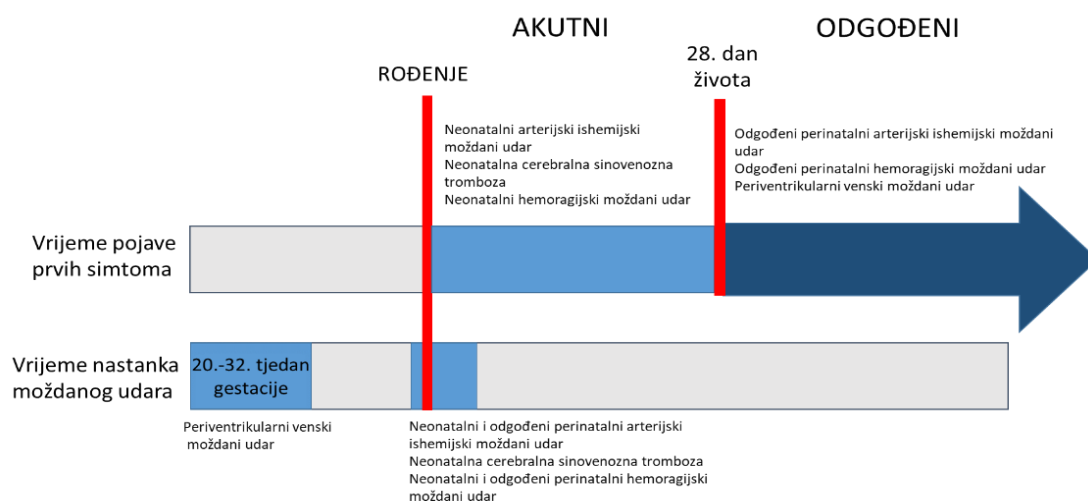
Perinatal stroke is an acute neurologic disorder due to cerebral injury of vascular origin occurring in early brain development, between 20 weeks gestation and 28 days of postnatal life. Since many patients stay unidentified, true incidence is probably higher than the estimated one. Heterogeneous group of perinatal strokes can be divided in two main types – acute and presumed strokes. Acute perinatal strokes are symptomatic in the first 28 days of life, while first symptoms of presumed strokes appear after 28th day of life, usually in a period between the 4th and 6th month of life and the final diagnosis is made even later. Although the pathophysiology remains incompletely understood, several risk factors are identified. Most common risk factors are nulliparity, male sex, prolonged second stage of labor, placental pathology and thrombophilia. Also, congenital heart disease or bacterial meningitis can precipitate perinatal stroke. Acute types of perinatal stroke present with seizures after an inapparent period of at least 12 hours. Presumed perinatal strokes usually present with early motor asymmetry and early hand preference. Among diagnostic procedures, electroencephalography plays a big role as it allows not only seizure diagnosis, but also anticonvulsive therapy control. Cranial ultrasonography demonstrates normal brain structures, but also different development anomalies and pathological changes like bleeding and hypoxic-ischemic changes. Cranial ultrasonography can be often performed as it is a simple, cheap, bedside performable technique and it does not interrupt neonatal intensive care and it does not require sedation. The main disadvantage of cranial ultrasonography in contrast to other neuroimaging methods, for example Magnetic Resonance Imaging, can be overcome by Doppler analysis of cerebral blood flow. In the therapy of acute types, anticonvulsant therapy is primary, while the rest of the therapy is supportive and focuses on neuroprotection. Rehabilitation therapy is suggested for all patients, and for those with presumed strokes rehabilitation is the only possible therapy. Long-term neurological deficits, such as hemiparetic cerebral palsy, epilepsy, cognitive and behavioral deficits, are common in this patient population and affect not only the patient, but his whole family.

Key words: perinatal stroke, neonatal seizures, cerebral palsy, epilepsy

1 UVOD

Moždani udar naglo je nastali neurološki poremećaj uzrokovan poremećajem cerebralne cirkulacije koja dovodi do smanjene opskrbe mozga kisikom i hranjivim tvarima. U slučaju perinatalnog moždanog udara do navedenog poremećaja cerebralne cirkulacije došlo je u razdoblju ranog razvoja mozga, od 20. tjedna fetalnog života do 28. postnatalnog dana. Incidencija perinatalnog moždanog udara je od 1 na 1500 do 1 na 5000 živorođenih (1-4) u svijetu, dok je u Hrvatskoj 1 na 4000 živorođenih (5, 6). Pretpostavlja se, međutim, da je stvarna incidencija vrlo vjerojatno veća budući da dio bolesnika ostaje neprepoznat. Perinatalni moždani udar vodeći je uzrok hemiparetičke cerebralne paralize (7-9). Osim toga, vrlo često ostavlja i druge značajne posljedice za bolesnika, kao što su epilepsija, teškoće govora, spoznajni deficiti te poremećaji u ponašanju (9, 10). Osim na kvalitetu života bolesnika, nepovoljno utječe i na cijelu bolesnikovu obitelj (11). Navedeno je razlog velikog kliničkog i znanstvenog interesa usmjerenog ka boljem razumijevanju patofizioloških mehanizama ovog kliničkog entiteta, razvoju dijagnostičkih metoda kojima se mogu što ranije detektirati moždana oštećenja te terapijskim modalitetima koja osiguravaju najbolji mogući dugoročni ishod za ovu skupinu bolesnika. Obzirom na vrijeme kliničke prezentacije, dijelimo ih na akutne, s pojavom simptoma u prvim danima života, i odgođene, kod kojih se simptomi javljaju kasnije, najčešće u dojenačkom razdoblju. Dodatno ih dijelimo na arterijske i venske, te prema mehanizmu nastanka na ishemijske i hemoragijske.

Heterogenu skupinu perinatalnih moždanih udara moguće je podijeliti na šest tipova: neonatalni arterijski ishemijski moždani udar, neonatalna cerebralna sinovenozna tromboza, neonatalni hemoragijski moždani udar, odgođeni perinatalni arterijski ishemijski moždani udar, odgođeni perinatalni hemoragijski moždani udar i periventrikularni venski moždani udar. Ova je podjela shematski prikazana na Slici 1.



Slika 1. Podjela pojedinih tipova perinatalnih moždanih udara obzirom na vrijeme pojave prvih simptoma i vrijeme nastanka moždanog udara.

2 AKUTNI PERINATALNI MOŽDANI UDAR

Akutni perinatalni moždani udar manifestira se pojavom tipičnih simptoma unutar prvih 28 dana života. U skupinu akutnih perinatalnih moždanih udara ubrajamo: neonatalni arterijski ishemijski moždani udar, neonatalnu cerebralnu sinovenoznu trombozu i neonatalni hemoragijski moždani udar.

2.1 NEONATALNI ARTERIJSKI ISHEMIJSKI MOŽDANI UDAR

Neonatalni arterijski ishemijski moždani udar zastupljen je u 80-90% svih objavljenih slučajeva akutnih perinatalnih moždanih udara, što ga čini najčešćim i ujedno najbolje istraženim oblikom perinatalnih moždanih udara (12). Prema rezultatima sveobuhvatne analize nekoliko većih epidemioloških studija čiji cilj je bio odrediti učestalost i rizične čimbenike neonatalnog arterijskog ishemijskog moždanog udara u terminske novorođenčadi, francuska grupa autora navodi prevalenciju od 6 do 17 slučajeva na 100 000 živorođene djece. Pet najznačajnijih i najzastupljenijih rizičnih čimbenika u svim studijama bili su: muški spol, prva trudnoća, carski rez, perinatalna hipoksija i perinatalna infekcija (13). Kod prijevremeno rođene djece ishemijski je moždani udar vrlo često slučajan nalaz prilikom rutinske neurosonografije, a bez prisutnosti kliničkih simptoma (14). Ishemijski se moždani udar može komplicirati hemoragijskom transformacijom u obliku sekundarne hemoragijske infarkcije ili parenhimnog hematoma. Do hemoragijske transformacije često dolazi po uspostavi reperfuzije, što upućuje na rekanalizaciju embolusa (5).

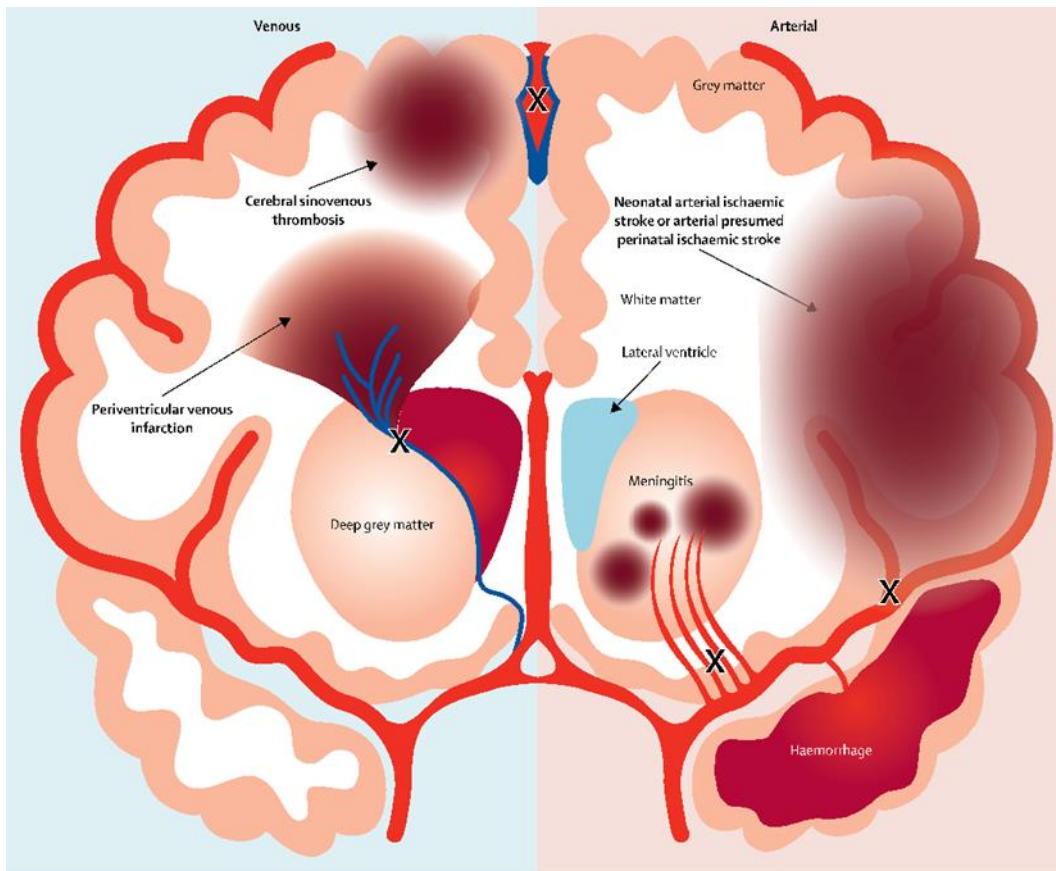
2.2 NEONATALNA CEREBRALNA SINOVENOZNA TROMOZA

Tromboza cerebralnih venskih sinusa u odrasloj populaciji javlja se s incidencijom od 3-4 novooboljela na 2 milijuna odraslih osoba, dok se kod novorođenčadi pojavljuje 7 oboljelih na 1 milijun živorođene djece. Ukoliko promatramo isključivo pedijatrijsku populaciju, 51% slučajeva javlja se u novorođenčadi te njih smatramo najrizičnijim dijelom populacije (15). Neonatalna cerebralna sinovenozna tromboza definirana je postojanjem tromba u jednom ili više venskih sinusa ili vena koji ometa normalan cerebralni krvni protok. Samo postojanje tromboze ne označava postojanje moždanog udara, no dovodi do povišenog tlaka u venskom sustavu, venske kongestije, vazogenog edema i povećanog kapilarnog hidrostatskog tlaka što uzrokuje venski hemoragijski moždani udar (15). U 50-60% novorođenčadi dijagnosticira se u doba kada je već nastupila hemoragija (16).

2.3 NEONATALNI HEMORAGIJSKI MOŽDANI UDAR

Neonatalni hemoragijski moždani udar dijagnosticira se u terminskog novorođenčeta s fokalnom akumulacijom krvi unutar moždanog parenhima, potvrđen neurosonografijom, neuroradiološkim metodama ili obdukcijom. Krvarenja iz germinativnog matriksa i intraventrikularna krvarenja nedonoščadi ne smatraju se neonatalnim hemoragijskim moždanim udarom. Ekstraaksijalna krvarenja, kao što su epiduralno i subduralno, također se ne smatraju neonatalnim hemoragijskim moždanim udarom (7, 12). Primarna intracerebralna hemoragija i sekundarna hemoragijska transformacija

ishemijskog moždanog udara ili cerebralne sinovenozne tromboze javlja se s prevalencijom 1:6800 (17). Na Slici 2 shematski su prikazani pojedini tipovi perinatalnih moždanih udara.



Slika 2. Shematski prikaz pojedinih tipova perinatalnih moždanih udara. Tromboza venskih sinusa prezentira se kao okluzija gornjeg sagitalnog sinusa sa razvojem venskog moždanog udara u neposrednoj blizini. Periventrikularni venski moždani udar prikazuje se kao intraventrikularno krvarenje s razvojem pritiska na medularne vene i posljedičnom venskom infarkcijom periventrikularne bijele tvari. X – mjesto okluzije krvne žile. Preuzeto iz: Dunbar M, Kirton A (2018) Perinatal stroke: mechanisms, management, and outcomes of early cerebrovascular brain injury. *Lancet Child Adolesc Health* 2:666-676 DOI:10.1016/S2352-4642(18)30173-1

3 ODGOĐENI PERINATALNI MOŽDANI UDARI

Odgođeni perinatalni moždani udari nastaju u perinatalnom periodu, no prvi se simptomi javljaju tek nakon 28. dana života, najčešće unutar prve godine života. U ovu skupinu ubrajamo: odgođeni perinatalni arterijski ishemijski moždani udar, odgođeni perinatalni hemoragijski moždani udar i periventrikularni venski moždani udar.

3.1 ODGOĐENI PERINATALNI ARTERIJSKI ISHEMIJSKI MOŽDANI UDAR

Odgođeni perinatalni arterijski ishemijski moždani udar smatra se oblikom akutnog neonatalnog arterijskog ishemijskog moždanog udara s pojavom prvih simptoma u kasnijem razdoblju. Neki autori akutni i odgođeni perinatalni arterijski ishemijski moždani udar smatraju različitim prezentacijama istog kliničkog entiteta (7, 12). Prevalencija odgođenog perinatalnog arterijskog ishemijskog moždanog udara je 1:7900 (17).

3.2 ODGOĐENI PERINATALNI HEMORAGIJSKI MOŽDANI UDAR

Odgođeni perinatalni hemoragijski moždani udar oblik je akutnog neonatalnog hemoragijskog moždanog udara s pojavom simptoma u kasnijem razdoblju. Postavljanje dijagnoze odgođenog hemoragijskog moždanog udara tek je nedavno omogućio napredak sekvenci magnetne rezonance (MR-a) za prepoznavanje krvi i krvnih razgradnih produkata (18, 19). Prevalencija odgođenog perinatalnog hemoragijskog moždanog udara iznosi 1:65000 (17). Iz navedenog možemo zaključiti kako se radi o najrjeđem obliku perinatalnih moždanih udara, no zbog tek nedavno razvijene mogućnosti dijagnosticiranja moguće je da je stvarna prevalencija puno veća.

3.3 PERIVENTRIKULARNI VENSKI MOŽDANI UDAR

Periventrikularno vensko krvarenje koje je poznato i detaljno opisano u nedonoščadi, tek se od nedavno povezuje i sa u terminu rođenom djecom. U nedonoščadi rođenoj prije 34. tjedna gestacije periventrikularno krvarenje nastaje kao posljedica intraventrikularnog krvarenja kojem je ishodište germinativni matriks. Krvarenje uzrokuje kompresiju medularnih vena te dovodi do fokalne venske infarkcije periventrikularne bijele tvari. U terminske novorođenčadi periventrikularni venski moždani udar nastaje istim mehanizmom, no on se odvija *in utero*, najčešće u razdoblju do 32. tjedna gestacije (7, 12). Prevalencija je periventrikularnog moždanog udara 1:6000 (17). Periventrikularno vensko krvarenje shematski je prikazano na Slici 2.

4 RIZIČNI ČIMBENICI

Mnogo se rizičnih čimbenika povezuje uz perinatalne moždane udare. Uzevši u obzir značajne dugoročne posljedice ovog kliničkog entiteta, postoji velik znanstveni interes za bolje razumijevanje patofizioloških mehanizama koji još uvijek nisu u potpunosti razjašnjeni. Iz tog razloga ni čimbenici rizika nisu u potpunosti definirani. Sa sigurnošću se može tvrditi da nastanku perinatalnih moždanih udara pogoduju jedinstveni, dobno vezani uvjeti u kojima se organizam nalazi u periodu prije, za vrijeme i netom po rođenju. Tu činjenicu potvrđuje opažanje da se u kasnijem razdoblju života moždani udar ponavlja tek u 1.2-2.8% (20, 21). Smatra se da su perinatalni moždani udari multifaktorijalno uzrokovani te da je rizik obolijevanja značajno povećan što je više istovremeno prisutnih rizičnih čimbenika budući da imaju aditivan učinak (2, 4, 14). Najznačajniji čimbenici rizika prikazani su u Tablici 1. Mehanizam i vrijeme nastanka periventrikularnog venskog moždanog udara značajno se razlikuje od ostalih tipova perinatalnih moždanih udara, stoga mu predisponiraju i različiti čimbenici rizika koji su zasebno prikazani na kraju poglavlja.

Tablica 1. Prikaz najznačajnijih čimbenika rizika.

MATERNALNI
Nuliparitet
Hipertenzija u trudnoći i preeklampsija
Gestacijski dijabetes
Pušenje majke u trudnoći
Intrapartalna vrućica
Patologija posteljice / korioamnionitis
INTRAPARTALNI
Abnormalnosti fetalne srčane frekvencije
Prolongirana ruptura plodovih ovoja
Produljeno drugo porođajno doba
Hitni carski rez
Porod vakuum ekstraktorom
Porod forcepsom
Mekonijska plodova voda
Asfiksija
Apgar zbroj u 5. minuti <7
NEONATALNI
Muški spol
IUGR, dijete rođeno premalo za gestacijsku dob
Prirodene srčane greške
Arteriovenske malformacije
Perinatalna infekcija (rana novorođenačka sepsa, bakterijski meningitis)
Trombofilija (nasljedna / stečena)

4.1 MATERNALNI ČIMBENICI RIZIKA

Među maternalnim rizičnim čimbenicima, ističe se nuliparitet sa omjerom izgleda (OR) od 1.0-3.4 (4, 12, 22). Od ostalih maternalnih čimbenika, najviše su istraživani preeklampsija, gestacijski dijabetes i pušenje majke u trudnoći, no njihov je značaj varijabilan, budući da nisu potvrđeni kao rizični čimbenici u dovoljnom broju studija (7, 12).

Za povezanost bilo koje patološke promjene posteljice i perinatalnog moždanog udara OR iznosi 5.1 (95% interval pouzdanosti 1.9-14.0), dok za povezanost korioamnionitisa OR iznosi 2.6 (95% interval pouzdanosti 1.1-6.1) (23). Trenutno se najvjerojatnijim uzrokom ishemijskog moždanog udara smatra tromboembolijski incident podrijetlom iz posteljice. Placentarni embolus ulazi fetalnom cirkulacijom u desni atrij iz kojeg preko otvorenog ovalnog otvora prelazi u lijevu stranu srca i sistemsku cirkulaciju (5, 12). U prilog tome govori i činjenica da je 80% ishemijskih lezija u području lijeve cerebralne hemisfere, dok se tek u 19% javlja bilateralno (24). U 88% slučajeva pogodeno je područje arterije cerebri medije (25). Korioamnionitis kao upalno stanje uzrokuje oslobađanje C-reaktivnog proteina (CRP) i velikog broja proupalnih citokina, prvenstveno interleukina-1 β (IL-1 β), interleukina 6 (IL-6) i faktora nekroze tumora- α (TNF α). CRP pospješuje otpuštanje tkivnog faktora (TF), a pod utjecajem proupalnih citokina dolazi do aktivacije endotelnih stanica koje izlučuju TF i von Willebrandov faktor (vWF)-propeptid. Pod utjecajem TF-a i vWF-a dolazi do aktivacije i agregacije trombocita. Proinflamatorni citokini dovode i do aktivacije monocita, koji uz pomoć TF-a sintetiziraju trombin i aktiviraju koagulacijsku kaskadu. Osim navedenog pozitivnog djelovanja na prokoagulantne proteine, upalno stanje uzrokuje i nishodnu regulaciju antikoagulantnih mehanizama. Nadalje, smanjena je sinteza glikozaminoglikana, aktivnost antitrombina i trombomodulina. Još jedan značajan čimbenik u ovoj kaskadi događaja je i vazokonstrikcija koju pospješuju IL-1 β i TNF α putem ushodne regulacije endotelina-1. Iako je korioamnionitis značajno češći u nedonoščadi, njihov je upalni odgovor puno nezreliji i stoga slabiji u odnosu na odgovor terminske novorođenčadi te ne može izazvati ovako značajne efekte (26).

4.2 INTRAPARTALNI ČIMBENICI RIZIKA

Čimbenici rizika vezani uz otežan porod i razvoj fetalne patnje dokazani u više studija jesu kardiokotografski utvrđena abnormalnost fetalne srčane frekvencije (OR= 4.5-8.2), produljeno drugo porođajno doba (OR= 3.7-8.9), provođenje hitnog carskog reza (OR= 1.6-18.0), mekonijska plodova voda (OR= 1.8-4.9), potreba za resuscitacijom po porođaju (OR=4.5-18.5), Apgar zbroj u 5. minuti manji od 7 (OR=4.0-35.7) (4, 7, 22, 27, 28).

Budući da većina navedenih rizičnih čimbenika također predisponira i nastanku hipoksično-ishemijske encefalopatije, postavlja se pitanje jesu li djeca oboljela od hipoksično-ishemijske encefalopatije češće dodatno ugrožena i ishemijskim moždanim udarom. Prema sadašnjim saznanjima, 42% oboljelih od ishemijskog moždanog udara na neuroradiološkim slikama pokazuju i znakove hipoksično-ishemijske ozljede mozga (29).

Sa nastankom ishemijskog i hemoragijskog moždanog udara često se povezuje i direktna porođajna trauma. Prolazak novorođenčeta kroz porođajni kanal dovodi do pritiska na fleksibilne kosti neonatalne lubanje, što može dovesti do mehaničke traume i tromboze cerebralnih venskih sinusa (12, 30). Tome u prilog govori i da je najveća učestalost tromboze u površinski smještenom venskom sustavu (15). Direktna trauma tijekom porođaja uglavnom nastaje kod primjene opstetričkih zahvata u vođenju poroda kao što su porod forcepsom, vakuum ekstrakcija ili hitni carski rez. Kako se navedeni zahvati najčešće primjenjuju u stanjima fetalne patnje, zasebnog čimbenika rizika za nastanak moždanog udara, smatra se da on više pridonosi razvoju moždanog udara nego sama trauma. Protiv traume kao uzroka ishemijskog moždanog udara govori i činjenica da su traumom najčešće zahvaćene površinske arterije, a ishemijski se moždani udar povezuje sa dublje smještenim arterijama, najčešće arterijom cerebri medijom. U literaturi je opisano mnogo slučajeva ishemijskih moždanih udara potkrijepljenih angiografijom, no nije utvrđena značajna razina povezanosti moždanog udara i disekcije arterija (7). Porođajna trauma zabilježena je tek u 4% neonatalnih hemoragijskih moždanih udara. Iz svih navedenih razloga, hipoteza o povezanosti direktne traume i nastanka neonatalnog ishemijskog i hemoragijskog moždanog udara danas se smatra irelevantnom (7).

4.3 NEONATALNI ČIMBENICI RIZIKA

Najčešće primjećen neonatalni čimbenik rizika je muški spol sa OR=1.0-2.2 (22, 28). Uzroci veće pojavnosti perinatalnih moždanih udara kod muškog spola još uvijek nisu razjašnjeni, iako postoji više pretpostavljenih hipoteza. Jedna od hipoteza jest da u djevojčica zbog neuroprotektivnog djelovanja estrogena moždani udar zahvaća manji volumen moždanog tkiva, što za posljedicu nosi veći rizik poddijagnosticiranja moždanih udara u djevojčica, a da stvarne razlike među spolovima nema (31). Druga hipoteza veću učestalost perinatalnih moždanih udara u dječaka objašnjava većom prosječnom porođajnom masom dječaka u odnosu na djevojčice. Naime, porođaj djece veće porođajne mase češće dovodi do porođajnih komplikacija. Također u prilog tome govori činjenica da su djevojčice sa dijagnosticiranim perinatalnim moždanim udarom iznadprosječne porođajne mase. Međutim, studije koje podupiru ove teorije provedene su na malim uzorcima te registriranu veću pojavnost kod dječaka još uvijek treba istražiti (31).

U rijetkim situacijama može se identificirati specifičan uzrok perinatalnog moždanog udara, kao u slučaju složenih prirodnih srčanih grešaka i intervencija primjenjivanih za njihovo dijagnosticiranje i liječenje kao što su kateterizacija i sam operativni zahvat (5). Navedeno pogoduje razvoju embolusa unutar srčanih klijetki koji vrlo lako cirkulacijom dolaze do cerebralnih arterija i uzrokuju ishemijsku. U mnogim se centrima u svrhu isključenja prirodne srčane greške provodi ehokardiografija kod svakog slučaja perinatalnog moždanog udara (5, 21). Cerebralne arteriovenske malformacije smatraju se specifičnim uzrokom hemoragijskog moždanog udara (7, 12).

Kao komplikacija rane novorođenačke sepse i bakterijskog meningitisa može nastati ishemijski moždani udar sa učestalošću u većini epidemioloških studija od 25-35% (32, 33), no prema nekima

doseže i do 43% (34). Iako iz ovog možemo zaključiti da velik udio djece oboljele od bakterijskog meningitisa razvije moždani udar, oni ipak čine malu frakciju u skupini svih oboljelih od arterijskog ishemijskog moždanog udara. Mehanizmi kojima meningitis uzrokuje cerebralnu ishemiju nisu dovoljno razjašnjeni. Najčešći popratni nalazi su cerebralna arteriopatija i stenoza cerebralnih krvnih žila uslijed vaskulitisa ili vazospazma. Također je čest nalaz pojava ugrušaka u vaskulitisom nezahvaćenim krvnim žilama (5, 33). Smatra se da opisani ugrušci nastaju zbog pojačanog lučenja proupalnih citokina koji djeluju prokoagulantno. Iz tog razloga je veći rizik nastanka moždanog udara kod domaćina sa jačom imunološkom sposobnošću (33). Mehanizmi ovise i o uzročniku bakterijskog meningitisa pa ne iznenađuje da različiti uzročnici dovode i do različitih neuroradioloških nalaza. Najčešći uzročnici u neonatalnom periodu jesu *Streptococcus agalactiae* (β hemolitički streptokok grupe B (BHS-B)) u 46% slučajeva i *Escherichia coli* (*E. coli*) u 20% slučajeva (34). Karakteristične promjene na MR-u mozga kod moždanog udara nastalog uslijed BHS B meningitisa uključuju difuzne bilateralne ishemijske promjene u području lentikulostrijatalnih i talamostrijatalnih arterija koje opskrbljuju talamus i bazalne ganglije, površinski smještene ishemijske promjene korteksa te točkasti obrazac ishemija kao posljedica multiplih lokalizacija infarkcije. Kod moždanih udara uslijed bakterijskih meningitisa uzrokovanih *E. coli* i ostalim Gram-negativnim uzročnicima, na MR-u mozga uočava se teška bilateralna talamička ishemija ili ishemija u području moždanog debla (35). Klinički se ovo stanje prezentira općim lošim stanjem djeteta uz pojavu konvulzija koje upućuju na meningitis. Meningitis se potvrđuje mikrobiološkim dokazom uzročnika u cerebrospinalnom likvoru. Potrebno je pristupiti promptnom liječenju meningitisa antibioticima uz suportivne terapijske mjere (7, 12).

Trombofilija označava sklonost nastanka arterijske i venske tromboze bilo zbog nasljednih ili stečenih predisponirajućih čimbenika. Čest je predmet istraživanja povezanost stečenih ili nasljednih trombofilija i perinatalnih moždanih udara. Stečena stanja povišenog rizika za perinatalni moždani udar su primjerice neonatalna aloimuna trombocitopenija, hemolitička bolest novorođenčeta ili diseminirana intravaskularna koagulacija (5, 7). Najčešće proučavani nasljedni protrombotski čimbenici rizika navedeni su u Tablici 2.

Tablica 2. Najčešće poremećeni protrombotski čimbenici rizika u perinatalnim moždanim udarima.

PROTROMBOTSKI ČIMBENICI RIZIKA
Nedostatak anitrombina III
Nedostatak proteina C
Nedostatak proteina S
Faktor V Leiden
Inhibitor aktivatora plazminogena-1 4G/5G
Povišena razina homocisteina
Metilen-tetrahidrofolat reduktaza C766T
Faktor II G20210A
Povišena razina lipoproteina (a)
Antifosfolipidna protutijela (Lupus antikoagulant, antikardiolipinska protutijela)

Mutacija faktora V Leiden pokazala se značajnim rizičnim čimbenikom za nastanak moždanog udara u pedijatrijskih pacijenata, a osobito u perinatalnom razdoblju (36). Mutacija metilen-tetrahidrofolat reduktaze (MTHFR) C766T često je povezivana sa moždanim udarima, kako u pedijatrijskoj populaciji, tako i u odrasloj (37). Naime, MTHFR je enzim koji uz prisustvo vitamina B12 i folne kiseline dovodi do transmetilacije homocisteina u metionin. Ukoliko je prisutan polimorfizam MTHFR-a, onemogućena je transmetilacija homocisteina te postoji mogućnost razvoja homocisteinemije. Homocistein dovodi do protrombotskog stanja oštećenjem endotela krvnih žila, inaktivacijom proteina C, aktivacijom unutarnjeg puta zgrušavanja, aktivacijom i agregacijom trombocita i pospješivanjem razvoja ateroskleroze (38). Ukoliko je prisutan polimorfizam MTHFR C766T, preporučeno je nadomjestak folne kiseline i vitamina B12, budući da se homocisteinemija rjeđe razvija uz adekvatne razine folne kiseline i vitamina B12 (39-41). Mutacija MTHFR C766T smatra se čimbenikom rizika pojave perinatalnog moždanog udara samo u slučajevima kada su povišene vrijednosti homocisteina (37, 38, 42).

Protrombotski čimbenici rizika bili su prisutni u 38% slučajeva perinatalnih moždanih udara u populaciji Europe. Prema istraživanju provedenom u Republici Hrvatskoj, među pacijentima s perinatalnim moždanim udarom, 30% imalo je barem jedan, a 36% imalo je dva i više protrombotska čimbenika rizika. Trećina ispitanika nije imala nijedan protrombotski čimbenik rizika (38). Trenutne su preporuke prvo provjeriti osnovne testove koagulacije (protrombinsko vrijeme, aktivirano parcijalno trombotoplastinsko vrijeme) i razine proteina C, proteina S, lipoproteina (a) i antifosfolipidnih protutijela. Tek se u drugom koraku preporučaju skuplji testovi molekularne dijagnostike usmjereni na

najčešće mutacije u našoj populaciji kao što su genotip za FV Leiden, FII G20210A, MTHFR C677T uz mjerenje vrijednosti homocisteina, vitamina B12 i folne kiseline (38). Ispitivanje genetskih mutacija svih navedenih protrombotskih faktora kod svih pacijenata bio bi značajan financijski teret, a sam ishod bolesti se ne mijenja (7, 38, 43). Naime, kod djece oboljele od bilo kojeg oblika trombofilije, ne postoji veća stopa rekurencije moždanog udara u kasnijem razdoblju u usporedbi s djecom koja nemaju nijedan oblik trombofilije (15, 21, 38, 43, 44). Postojanje jednog oblika trombofilije ne povećava u značajnoj mjeri rizik nastanka perinatalnog moždanog udara, no istovremeno postojanje više različitih polimorfizama značajno povećava rizik (36).

4.4 ČIMBENICI RIZIKA PERIVENTRIKULARNOG VENSKOG MOŽDANOG UDARA

Zbog specifičnog mehanizma i vremena nastanka različitog od ostalih tipova perinatalnog moždanog udara, periventrikularnom venskom moždanom udaru ne predisponiraju prethodno navedeni čimbenici rizika. Budući da se on razvija *in utero*, tjednima prije porođaja, porođajne komplikacije nemaju ulogu u razvoju periventrikularnog venskog moždanog udara. Trombofilije također nisu dokazane kao čimbenik rizika. Smatra se da periventrikularni moždani udar nastaje zbog, za sada nepoznatih genetičkih ili *in utero* rizičnih čimbenika (12, 45). Neka istraživanja povezuju nastanak periventrikularnog venskog moždanog udara uz mutaciju gena COL4A1, odgovornog za sintezu alfa-1 podjedinice kolagena tip IV. Navedena mutacija dovodi do širokog spektra vaskularnih anomalija u cerebralnom području, no još uvijek nije dovoljno istražena u kontekstu periventrikularnog venskog moždanog udara (12, 46).

5 KLINIČKA PREZENTACIJA

Akutni perinatalni moždani udari manifestiraju se simptomima unutar prvih 28 dana života. Prvi se klinički simptomi u bolesnika oboljelih od perinatalnog moždanog udara ne javljaju neposredno po porođaju, već nakon klinički inaparentnog perioda od najmanje 12 sati.

Konvulzije su najznačajniji klinički simptom, a najčešće se jave u periodu između 12. i 72. sata života. U 50% djece oboljele od arterijskog ishemijskog moždanog udara su i jedini simptom. Važno je naglasiti da se konvulzije u novorođenčadi javljaju uz niz različitih kliničkih entiteta. Konvulzije su česte kod bolesti središnjeg živčanog sustava kao što su hipoksično-ishemijska encefalopatija ili teški strukturni poremećaji razvoja mozga kao što su pahigirija ili lizencefalija, a mogu biti i jedini klinički simptom metaboličkih poremećaja kao što su primjerice hipoglikemija, hipokalcemija, hipomagnezija, piridoksinski deficit ili ovisnost, mitohondrijske bolesti, poremećaji ciklusa ureje. Unutar prva tri dana života pojava konvulzija najčešće je posljedica organskih poremećaja. Unutar tog perioda, pojava konvulzija prvih 12 sati života najčešće je uzrokovana hipoksično-ishemijskom encefalopatijom dok se perinatalni moždani udar najčešće prezentira u periodu nakon 12. sata života (47-49). Zbog nezrelosti središnjeg živčanog sustava novorođenčeta, različita je i klinička prezentacija novorođenačkih konvulzija u odnosu na konvulzije u starijoj dobi. Četiri su osnovna tipa novorođenačkih konvulzija: tzv. minimalne konvulzije („*subtle seizures*“), kloničke, toničke i mioklone uz napomenu da se navedeni tipovi mogu prezentirati fokalno, multifokalno ili generalizirano (48). Minimalne novorođenačke konvulzije često se previde, a prezentiraju se trzajevima mimičnom miškulaturom, složenim besciljnim kretnjama poput vožnje bicikla, bulbarnom motorikom, mljackanjem ili autonomnim poremećajima kao što su apneje, promjene frekvencije srca ili oscilacije krvnog tlaka. Kloničke se konvulzije sastoje od ponavljajućih ritmičnih pokreta lica, udova i/ili trupa sporijih frekvencija (1-3 ponavljanja u sekundi). Toničke konvulzije dovode do toničke ekstenzije i gornjih i donjih ekstremiteta, a mogu zahvatiti i mišiće trupa. Često su praćene devijacijom bulbusa, apnejama i letargijom između toničkih kriza. Mioklone konvulzije sastoje se od iznenadnih, kratkotrajnih, neritmičnih trzajeva mišićnih skupina. Za razliku od kloničkih, brže su frekvencije i češće zahvaćaju fleksorne mišićne skupine (47, 50, 51).

Osim konvulzija, kao najčešćeg kliničkog simptoma perinatalnog moždanog udara, ostali mogući simptomi su promjena stanja svijesti, letargija, promjena mišićnog tonusa, poremećaji disanja i poteškoće prilikom hranjenja (7, 12, 14).

Vrlo se rijetko kao posljedica cerebralne sinovenozne tromboze ili hemoragijskog moždanog udara jave znakovi povišenog intrakranijalnog tlaka, kao što je napeta ili ispupčena fontanela, brzi porast opsega glave uz prateće manje specifične simptome kao što su povišeni mišićni tonus, visokotonski plač te nezainteresiranost za obroke (14, 30). U najvećem broju slučajeva klinička prezentacija je vrlo suptilna te je za ispravno i brzo dijagnosticiranje potrebno veliko iskustvo. Neonatalni arterijski ishemijski moždani udar i sinovenozna tromboza često se dodatno kompliciraju

hemoragijom što može rezultirati pojavom većeg broja izraženijih simptoma. Sumnju na perinatalni moždani udar treba pobuditi i pristustvo predisponirajućih rizičnih čimbenika kao što su primjerice sepsa, meningitis, trombofilija ili prirođena srčana greška (15).

Odgođeni perinatalni moždani udari prezentiraju se u kasnijem razdoblju, nakon 28. dana života. Prve simptome roditelji primijete najčešće u dobi od 4. do 6. mjeseca života, a za definitivno postavljanje dijagnoze medijan dobi jest 18 mjeseci (7). Odgođeni moždani udari najčešće se prezentiraju asimetrijom u motoričkom razvoju i ranom dominacijom jedne ruke. Odgođeni ishemijski i hemoragijski moždani udari češće dovode do slabljenja funkcije gornjeg ekstremiteta, dok periventrikularni venski moždani udar češće za posljedicu ima odstupanje u motornoj funkciji donjeg ekstremiteta (7, 8). U iznimnim slučajevima, odgođeni ishemijski moždani udar dijagnosticira se tek u predškolskoj i školskoj dobi kada se kod djece jave poteškoće u učenju, poremećaji ponašanja, epilepsija ili neki drugi fokalni neurološki deficit (52, 53).

6 DIJAGNOSTIČKI POSTUPAK

6.1 ANAMNEZA

Pomno uzeti anamnestički podatci mogu biti od velike koristi u procjeni diferencijalne dijagnoze i planiranju strategije liječenja, ali i predviđanju dugoročnog ishoda. To su podatci o trudnoći i porođaju: preeklampsija, gestacijski dijabetes ili infekcija u majke, način porođaja, postojanje fetalne patnje, procjena indeksa vitalnosti po Apgarovoj, gestacijska dob, porođajna masa i duljina.

6.2 KLINIČKI PREGLED

Općim fizikalnim pregledom važno je procijeniti vitalne znakove, prisustvo dismorfničkih obilježja, znakove ozljeda te značajke velike fontanele. Vrlo je važan neurološki pregled kojim je potrebno procijeniti svijest, mišićni tonus, kretanje ekstremiteta, funkciju kranijalnih živaca te primitivne i tetivne reflekse. Potrebno je detaljno opservirati abnormalne kretanje koje mogu biti konvulzivne geneze (51, 54).

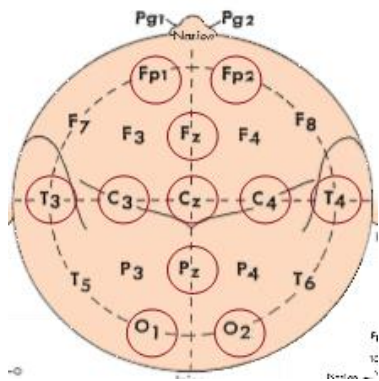
6.3 LABORATORIJSKA OBRADA

Inicijalna laboratorijska obrada u slučaju novorođenačkih konvulzija usmjerena je dijagnosticiranju potencijalno liječivih uzroka kako bi se reduciralo daljnje oštećenje mozga i posljedično umanjio nepovoljni neurorazvojni ishod. U sve oboljele novorođenčadi preporuča se isključiti infekciju analizom kompletne krvne slike, CRP-a, hemokulture, te po potrebi lumbalnom punkcijom. Ostali laboratorijski nalazi koje treba odrediti su: acidobazna ravnoteža i plinovi u krvi, elektroliti, glukoza, ureja, enzimi jetre (alanin i aspartat aminotransferaza, gama glutamil transferaza, alkalna fosfataza), koagulacijske pretrage (protrombinsko vrijeme, aktivirano parcijalno tromboplastinsko vrijeme, fibrinogen), razine proteina C, proteina S, lipoproteina (a) i antifosfolipidnih protutijela, vrijednosti homocisteina, vitamina B12 i folne kiseline te urin i urinokulturu. Naknadno je moguće učiniti testove molekularne dijagnostike usmjerene na najčešće mutacije u našoj populaciji kao što su faktor V Leiden, FII G20210A, MTHFR C677T (5, 38). Zbog povezanosti s prirođenim srčanim greškama potrebno je učiniti ultrazvučni pregled srca. Ukoliko je moguće, posteljicu treba poslati na patohistološku analizu zbog njene potencijalno velike uloge u mehanizmu nastanka perinatalnog moždanog udara (14, 51, 54).

6.4 ELEKTROENCEFALOGRAFIJA/AMPLITUDNO INTEGRIRANA ELEKTROENCEFALOGRAFIJA

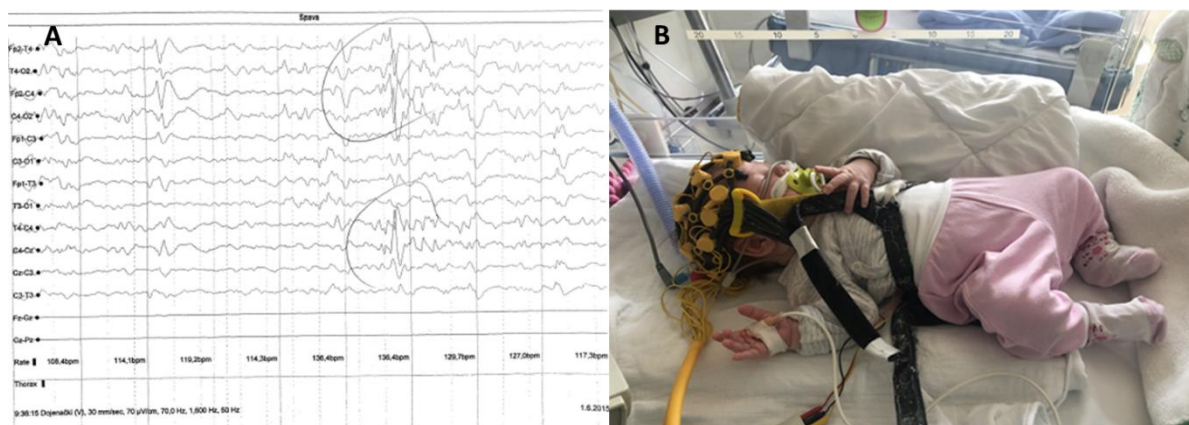
Elektroencefalografija (EEG) je neinvazivna neurofiziološka metoda i jedan od najstarijih dijagnostičkih i prognostičkih testova koji se koristi za procjenu neurološkog stanja i prognozu neurološkoga ishoda u novorođenčadi. EEG se izvodi se uz krevet novorođeta i dokumentira funkciju mozga u realnom vremenu. Važnost EEG-a ističe se u novorođenačkoj dobi kada su konvulzije najčešće subkliničke te je EEG jedina opcija njihova dijagnosticiranja. Osim toga, pomoću

EEG-a moguće je i razlikovati paroksizmalne nekonvulzivne promjene od pravih konvulzija i time izbjeći nepotrebnu uporabu antikonvulziva (49, 55, 56). EEG je funkcionalna, neinvazivna metoda koja registrira spontanu električnu aktivnost neurona pomoću elektroda postavljenih na oglavak. Prilikom snimanja konvencionalnog EEG-a koristi se do 16 elektroda postavljenih prema Međunarodnom 10-20 sustavu postavljanja prilagođenom za novorođenčad, prikazanom na Slici 3.



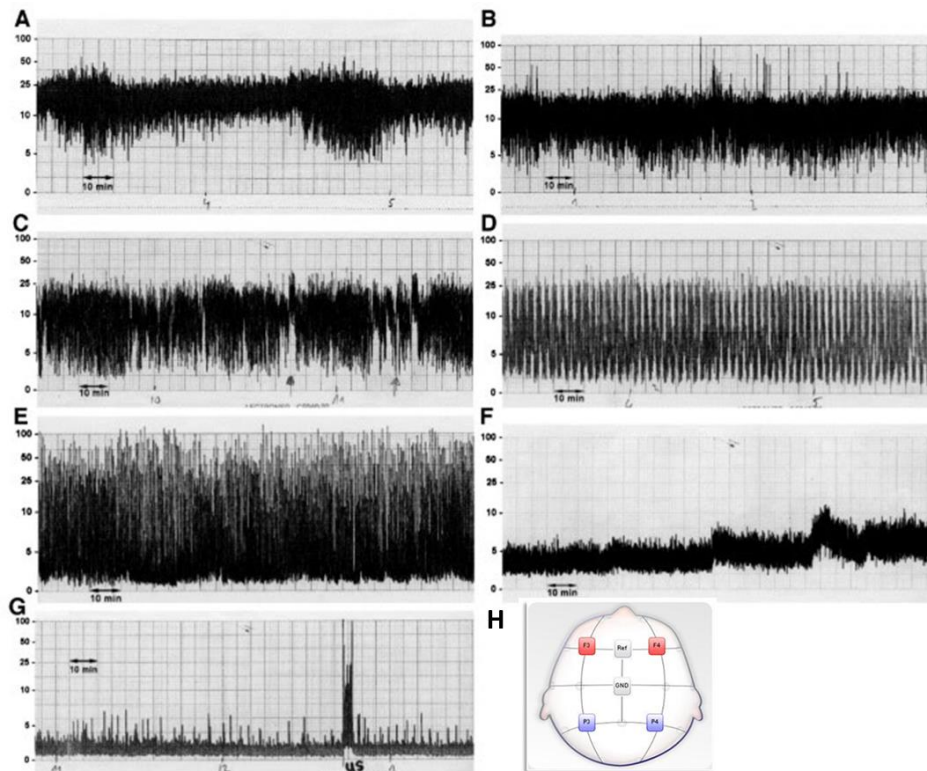
Slika 3. Prikaz položaja elektroda prema Međunarodnom 10-20 sustavu postavljanja prilagođenom za novorođenčad za snimanje konvencionalnog EEG-a.

Elektrode registriraju promjene izvanstaničnog protoka struja koje teku od mirujućeg prema depolariziranom dijelu membrane neurona, dok im moždano tkivo služi kao vodič. Struje nastaju iz postsinaptičkih potencijala piramidnih neurona koji mogu biti ekscitatorni ili inhibitorni. Valni je oblik EEG-a prosjek ekscitatornih i inhibitornih akcijskih potencijala neurona moždane kore. Prilikom elektroencefalografskog opisa konvulzija definira se smještaj, amplituda, morfologija i trajanje. Budući da je mozak novorođenčeta u fazi intenzivnog razvoja, morfologija konvulzija je nestalna. Ipak, najkarakterističnija su monofazna ponavljajuća izbivanja oštih ili sporih valova. Šiljak-val kompleksi se rijetko susreću u novorođenčadi (55, 56). Na Slici 4 prikazan je primjer registracije konvulzija konvencionalnim EEG-om u novorođenčeta starog četiri dana.



Slika 4. A – Iktalni EEG snimak u novorođenčeta starog 4 dana. Osnovna je cerebralna aktivnost miješana alfa i theta nižih do umjerenih amplituda uz asimetriju karakteriziranu theta aktivnosti viših amplituda lijevo. Tijekom snimanja javljaju se periodička izbivanja viševoltažnih šiljaka koje slijedi spori val obostrano, no intenzivnije iznad desne hemisfere. Tijekom snimanja registrira se klinički ekvivalent izbivanjima u vidu asimetričnog toničkog grča obiju ručica. B – novorođenče u toku snimanja EEG-a.

Međutim, za konvencionalni EEG potrebno je vrijeme, posvećenost i posebno educirano i tehnički uvježbano osoblje koje nije dostupno u svim jedinicama za liječenje novorođenčadi. Iz navedenih se razloga u neonatalnim jedinicama sve više primjenjuje jednostavniji, jedno- ili dvokanalni oblik nadzora cerebralne funkcije – amplitudno integrirani EEG (aEEG). Prilikom snimanja aEEG-a potrebne su minimalno 3 elektrode, dvije parijetalne (P3 i P4) te jedna koja služi kao uzemljenje. Kako bi se povećala senzitivnost aEEG-a u registriranju konvulzija, moguće je dodati još dvije centralne elektrode (C3 i C4), a njihov je položaj shematski prikazan na Slici 5H. Osnovni tipovi elektroencefalografskog zapisa u aEEG monitoringu prikazani su na Slici 5 A-F. Konvulzije se na aEEG zapisu uočavaju kao nagli porast minimalne i maksimalne amplitude, što je često praćeno postiktalnim smanjenjem amplitude. Većina aEEG uređaja istovremeno prikazuje i neobrađen (*raw*) EEG val svake elektrode, što omogućuje detaljniju analizu svakog aEEG-om zabilježenog konvulzivnog grafoelementa (49, 55, 57).

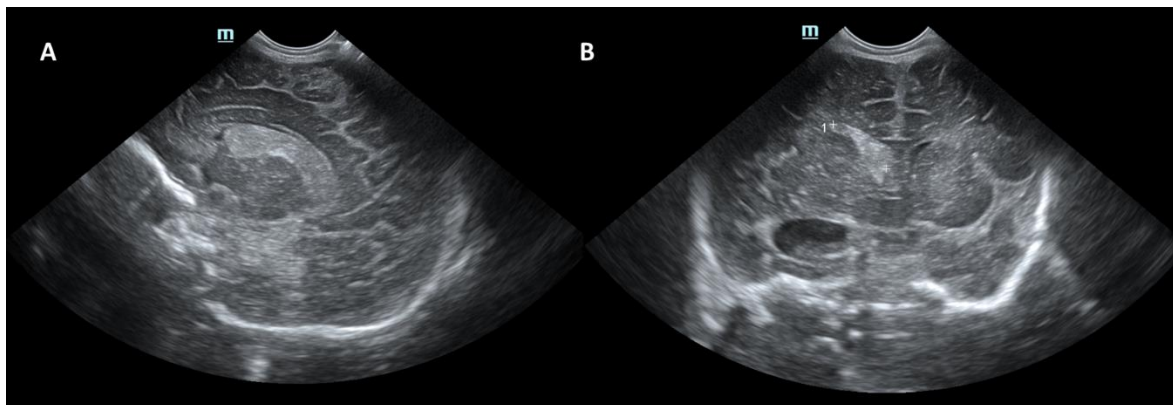


Slika 5. Prikaz nalaza aEEG-a. A - kontinuirana kortikalna aktivnost 10-25 uV; ciklusi budnost –spavanje. B - diskontinuirana aktivnost, kortikalna aktivnost većinom ≥ 5 uV. C - kontinuirana ili diskontinuirana aktivnost normalne voltaže sa suspektom konvulzivnom aktivnošću, strelice ukazuju na trenutak opaženih konvulzija. D - konvulzivni status. E - "burst suppression" obrazac. F - kontinuirano aktivnost vrlo niske voltaže < 5 uV. G - većinom nereaktivna, izoelektrična aktivnost. H – položaj elektroda prilikom aEEG-a.

6.5 ULTRAZVUK MOZGA

Postavljanje dijagnoze moždanog udara zahtijeva neuroslikovnu potvrdu. Kod novorođenčadi za slikovni prikaz mozga moguće je koristiti ultrazvuk (UZV) budući da suture lubanje još nisu srasle, a sama metoda je jednostavna, nema štetnog zračenja te je provediva uz krevet bolesnika. UZV-om se mogu prikazati razvojne anomalije mozga, intraventrikularno krvarenje, dilatacije ventrikularnog

sustava te zone ishemijskog oštećenja i leukomalacija. Primjer ultrazvučnih nalaza bolesnika sa perinatalnim moždanim udarom prikazani su na Slici 6, te u poglavlju 9 na Slici 9. Doppler ultrazvučna pretraga može prikazati zastoj protoka krvi. Iz tih razloga vrlo je često prvi korak u postupku dijagnosticiranja moždanog udara. Budući da je ultrazvučni pregled vrlo subjektivan i relativno niske osjetljivosti za cerebralne ishemijske moždane udare, najčešće je potrebna dodatna obrada, u prvom redu MR mozga (14, 15, 30).



Slika 6. Primjer UZV nalaza Bolesnika 5 iz prikaza serije slučaja. A – sagitalni presjek. B – transversalni presjek. Vidljiv ugrušak koji u većoj mjeri ispunjava desnu bočnu komoru. U sagitalnim presjecima područje hemoragije uključuje dijelom i bazalne ganglije. Moždani parenhim ehogenijeg je odjeka uz zonu krvarenja.

6.6 MAGNETNA REZONANCA

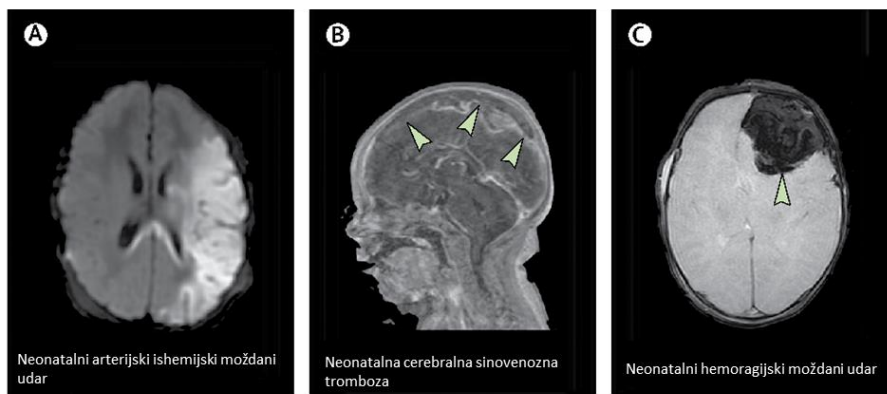
Zlatni standard za dijagnozu perinatalnog moždanog udara je MR mozga (58). U slučaju ishemijskog moždanog udara, Diffusion-Weighted Imaging (DWI) sekvenca MR-a pokazuje karakteristično područje hiperintenziteta već nekoliko sati nakon moždanog udara, no prikaz je najjasniji 2-4 dana nakon moždanog udara. Tijekom prvog tjedna života, zahvaćeno je područje mozga na T2 sekvenci hiperintenzitetno, dok je na T1 hipointenzitetno, a granica sive i bijele tvari je nediferencirana. Nakon prvog mjeseca života, u infarciranom području dolazi do gubitka tkiva, parenhimalne atrofije i stvaranja cisti (3). U procesu dijagnosticiranja neonatalne cerebralne sinovenozne tromboze, MR mozga upotpunjuje se MR venografijom. U akutnoj fazi, odnosno kroz prva 2-3 dana, područje tromba na T1 sekvenci jest izointenzitetno, a na T2 sekvenci hipointenzitetno. U isto vrijeme na MR venografskom prikazu vidljiv je nedostatak protoka u zahvaćenom sinusu ili veni. T1 sekvenca kroz 3-4 dana prikazuje hiperintenzitetan signal, dok se na T2 snimkama hiperintenzitet javlja krajem prvog tjedna (15, 16). Moguća je pojava lažno pozitivnih rezultata primjenom MR venografije zbog prirodno sporijeg venskog protoka krvi u novorođenčadi (30). Upotreba kontrastnog sredstva, gadolinij-kelata, smanjuje pojavu lažno pozitivnih rezultata, no potencijalna toksičnost primjene gadolinij-kelata u novorođenčeta zbog usporenog izlučivanja nezrelim bubrezima ograničuje njegovu upotrebu (15, 30). Hemoragijske se lezije najbolje prikazuju GRE (Gradient echo sequences) i SWI (Susceptibility weighted imaging) modalitetima MR-a (18, 19). Primarni idiopatski hemoragijski moždani udar najčešće se javlja u području temporalnih režnjeva (7,

12). Unilateralne talamičke hemoragije uz eventualno prodiranje u ventrikularni sustav, najčešće su komplikacija tromboze ravnog sinusa, najčešće zahvaćenog sinusa dubokog venskog sustava.

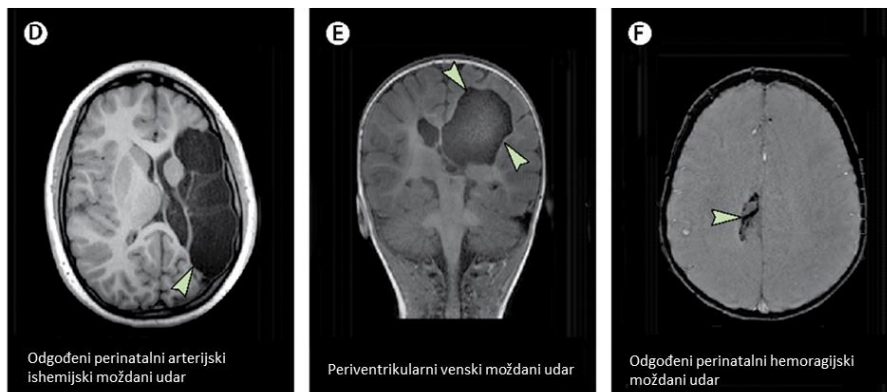
Karakteristične parenhimne hemoragijske lezije u području frontalnog i parijetalnog režnja nastaju uslijed hemoragijske komplikacije trombozom najčešće zahvaćenih sinusa površinskog sustava – gornjeg sagitalnog sinusa i transversalnog sinusa (14, 30).

MR mozga zlatni je standard i u dijagnostici odgođenih perinatalnih moždanih udara. U slučaju odgođenog ishemijskog moždanog udara, tipične postishemične promjene nalaze se na karakterističnoj lokalizaciji – sivoj tvari u području opskrbe arterije cerebri medije. Periventrikularni venski moždani udar dovodi do gubitka periventrikularne bijele tvari, glioze i depozita hemosiderina, ne zahvaćajući sivu tvar mozga (14). Karakteristični neuroradiološki nalazi za pojedine tipove perinatalnih moždanih udara prikazani su na Slici 7.

AKUTNI PERINATALNI MOŽDANI UDARI



ODGOĐENI PERINATALNI MOŽDANI UDARI



Slika 7. Neuroradiološki prikaz pojedinih tipova perinatalnih moždanih udara. A - neonatalni arterijski ishemijski moždani udar – promjene vidljive u području irigacije pojedine arterije. B - neonatalna cerebralna sinovenozna tromboza. C – neonatalni hemoragijski moždani udar. D – pretpostavljeni arterijski perinatalni ishemijski moždani udar prezentiran kao fokalna encefalomalacija u području irigacije pojedine arterije. E - periventrikularni venski moždani udar – fokalna lezija periventrikularne bijele tvari s poštedom korteksa i bazalnih ganglija. F - perinatalni hemoragijski moždani udar – žarišna parenhimna lezija s krvarenjem. Preuzeto iz: Dunbar M, Kirton A (2018) Perinatal stroke: mechanisms, management, and outcomes of early cerebrovascular brain injury. *Lancet Child Adolesc Health* 2:666-676 DOI:10.1016/S2352-4642(18)30173-1

Kompjuterizirana tomografija (CT) nije značajan dijagnostički alat u slučaju perinatalnog moždanog udara zbog štetnog ionizirajućeg zračenja i manje osjetljivosti u odnosu na MR. Koristi se

iznimno u situacijama kada je dijete nestabilnog kliničkog stanja zbog kojeg ne bi izdržalo snimanje MR-om, budući da se CT bez kontrasta može provesti vrlo brzo i uz minimalnu sedaciju (15, 30).

7 LIJEČENJE

Neuroprotekcija i suportivna terapija temelj su liječenja perinatalnog moždanog udara. U vrijeme postavljanja dijagnoze ishemijskog perinatalnog moždanog udara, patofiziološki proces je u pravilu već završen, ograničeno je infarcirano područje mozga i krvna je žila već prohodna (7). Liječenje započinje hitnim kupiranjem konvulzija kako bi se umanjilo njihovo neurotoksično djelovanje (48, 49, 59).

Novorođenačko je razdoblje doba najbrojnijih sinapsi i dendritičkih završetaka što mozak čini izrazito vulnerabilnim te konvulzije, ali i antikonvulzivna terapija, imaju značajan neurotoksičan učinak. Nadalje, obzirom na dobno specifične karakteristike novorođenačkog mozga u kojem su ekscitacijski i inhibitorni mehanizmi još nezreli javljaju se poteškoće u djelovanju antikonvulzivnih lijekova. Glutaminergički ekscitatorni mehanizam prekomjereno je eksprimiran te dovodi do hiperekscitabilnosti. Glavni inhibitorni mehanizam koji djeluje preko gamaaminomaslačne kiseline (GABA) može dovesti do paradoksalne ekscitacije zbog nezrelosti kotransporterskog sustava. Osim olakšanog mehanizma pojave konvulzija, nezrelost navedenih sustava za posljedicu ima nedostatak ciljnih mjesta antikonvulzivnim lijekovima i posljedično slabijeg odgovora na terapiju (48, 60). Većina centara kao prvi lijek izbora za kupiranje konvulzija koristi fenobarbiton, no odnedavno se sve više nameće i jedan od novijih antikonvulzivnih lijekova, levetiracetam (48, 59, 60). Njegova je prednost povoljan farmakokinetički profil budući da se ne metabolizira putem jetre, nema interakcija sa drugim lijekovima te ima vrlo malo nuspojava. Osim izbora antikonvulziva, predmet je brojnih rasprava i trajanje antikonvulzivne terapije (48, 59, 60). Iako još uvijek nije donesen konačan zaključak koliko bi točno trebala trajati antikonvulzivna terapija, sve je zastupljenija praksa da se ukida što ranije. U neonatalnom periodu sedativnim djelovanjem mogu usporiti disanje i otežati peroralno hranjenje (14). Dugoročnom primjenom antiepileptici nepovoljno djeluju na neonatalni mozak u procesu razvoja. U prilog ranijem prekidanju antikonvulzivne terapije govori i relativno nizak rizik ponavljanja konvulzija u kasnijem razdoblju. Prema jednoj studiji u trogodišnjem razdoblju praćenja 73% djece nije imalo nijedan ponovljeni konvulzivni napadaj. Od djece koja su u tom trogodišnjem periodu imala ponovne konvulzije, gotovo 50% je imalo izoliran konvulzivni napadaj. Što je MR mozga detektirao opsežnije infarcirano područje to je veći i rizik recidiva konvulzija (61). Prema studiji Fox i suradnika u sedmogodišnjem je razdoblju praćenja bez ponavljanja konvulzivnih napadaja bilo 57% djece. U 20% djece konvulzivni se napadaj ponovio tijekom prve godine života (62). Stoga, kako nije dokazan povećan rizik razvoja epilepsije ranijim prekidom antikonvulzivne terapije preporuka je djecu otpustiti iz bolnice bez terapije uz redovite kontrole EEGa (7, 14, 59, 60).

Antikoagulantna terapija standardno se primjenjuje u odraslih osoba oboljelih od cerebralne sinovenozne tromboze, no njena je primjena u novorođenčadi kontroverzna (15, 30, 63, 64). Metaanalizom provedenom 2018. godine, utvrđeno je da se primjenom antikoagulantne terapije smanjuje mortalitet oboljelih do trenutka otpusta iz ustanove, smanjuje se rizik propagacije tromba te

nije primjećen povećan rizik novonastalog intrakranijalnog krvarenja, kao ni propagacije već postojećeg. No, studije uključene u navedenu metaanalizu provedene su na malim uzorcima i podložne su sistemskim pogreškama, kao što je primjerice odabir ispitanika (63). Nadalje, među studijama postoji značajna varijabilnost u odabiru antikoagulansa, doziranju i trajanju primjene, budući da trenutno ne postoje jasne smjernice o upotrebi antikoagulantne terapije u novorođenčadi. Naime, koagulacijski se sustav novorođenčeta razlikuje od onog odrasle osobe, a pretpostavljeni terapijski učinci i referentne vrijednosti antikoagulantne terapije za novorođenčad ekstrapolirani su sa odrasle populacije (64). Budući da ne postoje standardizirane smjernice o primjeni antikoagulantne terapije, upotreba ostaje kontroverzna uz varijabilnu primjenu u različitim zemljama. Primjerice, u SAD-u se antikoagulacija primjenjuje u 25% slučajeva, u Kanadi u 68% , a u Europi 80% (30). Navedeno nameće potrebu za opsežnim kliničkim istraživanjem s ciljem ispitivanja sigurnosti, duljine primjene i doziranja antikoagulantne terapije te definiranja indikacija i kontraindikacije za njihovu primjenu.

Antitrombotska i antikoagulacijska terapija dolazi u obzir i u slučaju bakterijskog meningitisa, uz primjenu intravenske antimikrobne terapije, kao sekundarna prevencija moždanog udara. Razmatra se i primjena sterioda u slučaju bakterijskog meningitisa, kojima se nastoji suzbiti arteriopatija kao mogući uzročnik cerebralne ishemije, no ta su područja još nedovoljno istražena (7).

Eritropoetinski receptori nalaze se u embrionalnoj germinativnoj zoni mozga tijekom neurogeneze. Antiinflamatorna, antiapoptotička i neuroregenerativna svojstva eritropoetina dokazana su na *in vitro* i animalnim modelima (65). U tijeku su brojne studije koje istražuju sigurnost i efikasnost primjene eritropoetina u novorođenčadi oboljeloj od arterijskog ishemijskog moždanog udara. Rezultati animalnih studija i malobrojnih studija provedenih na odrasloj populaciji su obećavajući (66, 67). Darbepoetin sintetički je analog eritropoetina koji ima vrlo usku specifičnost za eritropoetinske receptore i značajno dulje vrijeme poluživota. Klinička studija uporabe darbepoetina u novorođenčadi oboljele od ishemijskog moždanog udara u drugoj je fazi istraživanja te se njeni rezultati još iščekuju (12). Djelovanje slično eritropoetinu pokazuju i mezenhimalne matične stanice iz krvi pupkovine. Na animalnim modelima dokazano je da stimuliraju neurogenezu, gliogenezu i remodelaciju aksona, no učinak i sigurnost u novorođenčadi tek treba potvrditi (68).

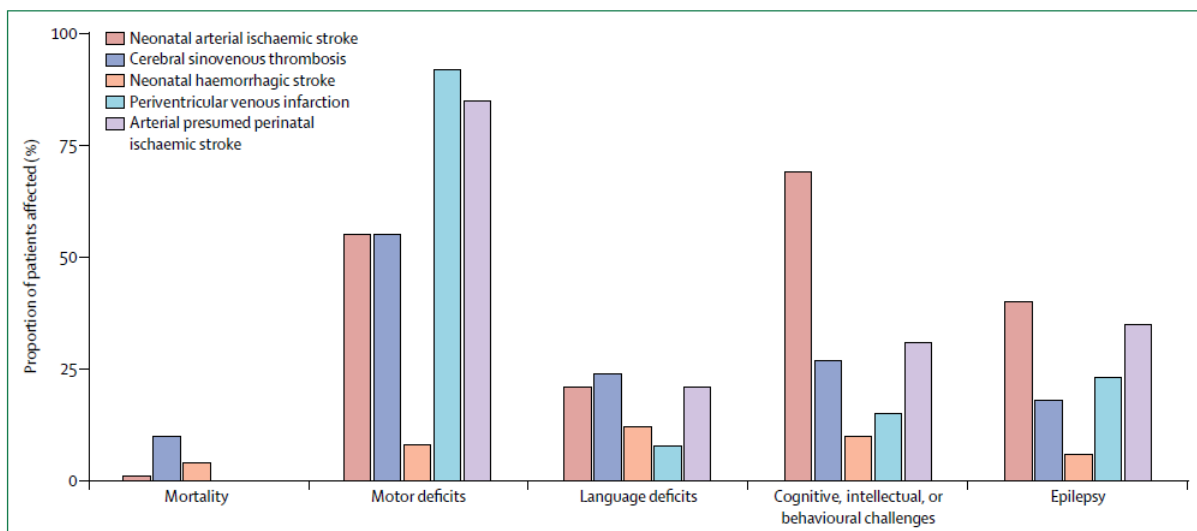
Važna komponenta liječenja perinatalnog moždanog udara je specifična terapija pridruženih komorbiditeta kao što su sepsa, meningitis, dehidracija ili prirodene srčane greške te suportivne mjere usmjerene prema očuvanju homeostaze (7, 30).

Svim se bolesnicima preporuča što ranije započeti sa fizikalnom rehabilitacijskom terapijom kako bi se umanjile dugoročne posljedice moždanog udara. Budući da se bolesnici s odgođenim oblicima perinatalnih moždanih udara javljaju s velikim vremenskim odmakom od akutne faze bolesti, njihovo se liječenje u većini slučajeva temelji isključivo na različitim modalitetima rehabilitacije (69). Gornji ekstremitet u fokusu je većine rehabilitacijskih metoda iz razloga što je češće teže oštećen, ali i zato jer unaprjeđenje funkcije ruke znatno doprinosi poboljšanju kvalitete života (7). Iako je u kliničkoj praksi još uvijek osnovna neurorazvojna terapija bazirana na primjeni metoda Bobath i Vojta koje su

temeljene na svojstvu neuroplastičnosti ljudskog mozga, razvijaju se i novi oblici rehabilitacijske fizikalne terapije. Među njima najviše obećava kombinacija CIMT (constraint-induced movement therapy) terapije i bimanualne terapije sa neinvazivnom stimulacijom mozga (Noninvasive Brain Stimulation – NIBS). CIMT terapija temelji se na imobiliziranju zdrave ruke tijekom tri tjedna kako bi se potaknula upotreba paretične ruke kojom pacijent mora primjerice uhvatiti i premjestiti manji objekt sa stola. Bimanualnom terapijom vježbaju se obje ruke u zahtjevnijim bimanulanim radnjama, primjerice rezanje papira škarama. Zadaci koji se provode imitiraju svakodnevne radnje, moraju biti svrhoviti, repetitivni, specifični i omogućiti progresivno usvajanje. Ključni nedostatak navedenih oblika rehabilitacije jest potreba za dugotrajnom terapijom da bi se postigli zadovoljavajući rezultati. Stoga se preporuča dodatno koristiti i NIBS. Dva su modaliteta NIBS-a transkranijalna magnetska stimulacija i transkranijalna stimulacija istosmjernom galvanskom strujom. Ona samostalno ne dovodi do dugoročnog poboljšanja motoričke funkcije, no u kombinaciji sa CIMT i bimanualnom terapijom ubrzava i produljuje njihove učinke (70).

8 POSLJEDICE

Većini bolesnika nakon perinatalnog moždanog udara zaostaju dugoročne neurološke posljedice. Veći je rizik razvoja težih posljedica što se moždani udar dogodi u ranijoj životnoj dobi (71, 72). Najčešća je posljedica perinatalnog moždanog udara hemiparetički oblik cerebralne paralize, no nisu rijetki ni spoznajni deficiti, poremećaji ponašanja, govorne poteškoće te razvoj epilepsije (69). Iako se može povući paralela sa rehabilitacijom odraslih bolesnika nakon moždanog udara, treba imati na umu ključnu razliku. Kod odraslih pacijenata cilj je rehabilitacije ponovno naučiti radnje koje su prije moždanog udara znali, dok u rehabilitaciji perinatalnog moždanog udara djeca po prvi puta uče radnje koje u svom životu još nisu koristili (69). Slika 8 prikazuje učestalost pojedinih posljedica ovisno o tipu perinatalnog moždanog udara. Metode ranog predviđanja ishoda perinatalnog moždanog udara još nisu razvijene. Ipak, ukoliko se na snimkama DWI MR-a uoči Wallerijanska degeneracija u području kortikospinalnog trakta, očekuje se deficit motoričke funkcije (73, 74).



Slika 8. Posljedice perinatalnih moždanih udara ovisno o tipu. Slika preuzeta iz: Dunbar M, Kirton A (2018) Perinatal stroke: mechanisms, management, and outcomes of early cerebrovascular brain injury. *Lancet Child Adolesc Health* 2:666-676 DOI:10.1016/S2352-4642(18)30173-1

8.1 MOTORIČKE POSLJEDICE

Motorički deficit najčešća je posljedica perinatalnog moždanog udara i vodeći uzrok invaliditeta oboljele djece. Najčešće je riječ o hemiparetičnoj spastičnoj cerebralnoj paralizi. Zahvaćanje pojedinih ekstremiteta i težina kliničke slike ovisi o tipu moždanog udara, lokalizaciji, veličini i broju lezija. Većina perinatalnih moždanih udara u opskrbnom području arterije cerebri medije dovodi do težih oštećenja gornjeg uda u odnosu na donji, dok periventrikularni venski moždani udar teže oštećuje funkciju donjeg uda (69). U tipičnoj je kliničkoj slici vidljiv proksimalno-distalni gradijent, odnosno znatno slabija funkcija i nespretnost šake, a očuvanija funkcija lakta i ramena (8). Razlog neprepoznavanja motorne disfunkcije u ranijoj dobi jest vrlo diskretna i nespecifična prezentacija u dojenačkom razdoblju (8, 69). Što je ranija dob pojave lateralizacije, to je vjerojatniji teži oblik hemipareze (8, 69, 75).

8.2 JEZIČNA SPOSOBNOST

Unatoč učestalosti zahvaćenosti lijeve hemisfere, jezične funkcije djece oboljele od perinatalnog moždanog udara rijetko su teže oštećene. Najčešće se poteškoće javljaju nakon moždanih udara praćenih meningitisom, a najrjeđe nakon periventrikularnog moždanog udara (33, 76).

Neuroplastičnost i velika sposobnost reorganizacije mozga u ranom razdoblju omogućuju razvoj jezičnih sposobnosti. Nalazi funkcionalnog MR-a djece s lijevostranim moždanim udarom prikazuju varijabilnost lokalizacije novog centra za govor. Kod neke djece ostaje isključivo na lijevoj ili desnoj hemisferi, dok je u neke djece smješten bilateralno. Upravo djeca s bilateralnom aktivacijom na funkcionalnom MR-u pokazuju bolji razvoj jezičnih sposobnosti (77). Djeca oboljela od perinatalnog moždanog udara kasnije od svojih vršnjaka počinju s razvojem govora, no nakon odgođenog početka daljnji je razvoj normalan. Do polaska u školu u većini slučajeva dosegnu razinu govornih sposobnosti svojih vršnjaka (78). U školskoj se dobi mogu primijetiti tek suptilni nedostaci govornog izražavanja u smislu uporabe jednostavnijih sintaksi i manje raznolikosti sintaktičkih formi (79). Ukoliko dijete ne razvije vještinu govora ili čak pokazuje nazadovanje u prethodno savladanim govornim sposobnostima, potrebno je isključiti učestalu komplikaciju perinatalnog moždanog udara – epileptičku encefalopatiju (80). Sposobnost pisanja vrlo je slična zdravoj djeci, iako postoji veća sklonost morfološkim pogreškama, pogotovo kod moždanih udara u području lijeve hemisfere (79). Zahvaćenost desne hemisfere češće dovodi do smanjene vještine afektivne komunikacije (78). Preporuka je svoj djeci nakon perinatalnog moždanog udara u proces rehabilitacije uključiti logopeda (69).

8.3 SPOZNAJNI DEFICITI I POREMEĆAJI PONAŠANJA

Poremećaji intelektualnih sposobnosti i ponašanja javljaju se u 60% djece nakon arterijskog ishemijskog perinatalnog moždanog udara, no primijećuju se u kasnijoj dobi nego motorički i jezični deficiti (69). Što je dijete starije, to se jasnije uočavaju navedene poteškoće, koje se ne povezuju uz veličinu cerebralne lezije ni hemisferu na kojoj je lezija. Prosječni je kvocijent inteligencije oboljele djece u predškolskoj dobi najčešće unutar referentnih vrijednosti, no često u školskoj dobi padne ispod donje granice (53). Također je primijećena smanjena sposobnost planiranja i organizacije, zadržavanja pažnje i usporena brzina procesuiranja informacija. Jedino je radna memorija na jednakoj razini kao i u zdravih vršnjaka. U slučaju epilepsije, intelektualna je sposobnost znatnije narušena (52, 53, 69). Primijećena je i veća učestalost poremećaja pozornosti s hiperaktivnošću (ADHD) koji doprinosi i slabijem uspjehu u školi (69). Prije polaska u školu potrebno je neuropsihološko testiranje kako bi se utvrdila potreba za prilagođenim programom ili asistentom u nastavi. Konkretno metode rehabilitacije spoznajnih deficita za djecu nakon perinatalnog moždanog udara još ne postoje (52, 53, 69).

8.4 EPILEPSIJA

Prvi simptom perinatalnog moždanog udara u većini su slučajeva konvulzije, no primjenom antikonvulzivne terapije konvulzivni se napadaji u pravilu smiruju kroz nekoliko dana te se prema

najnovijim smjernicama djeca otpuštaju iz zdravstvene ustanove bez trajne terapije. Ipak, nerijetka je ponovna pojava konvulzija i razvoja epilepsije nakon više mjeseci ili čak godina. Epilepsija se kao posljedica perinatalnog moždanog udara razvija u 27,2% slučajeva. Češće se razvija ukoliko je moždanim udarom zahvaćen korteks te ako su lezije veće (10). Nadalje, moguć je i razvoj epileptičke encefalopatije, odnosno elektroencefalografskog epileptičkog statusa u snu (registracija šiljak-val kompleksa u više od 75% perioda spavanja) (80, 81). Bolesnici sa tvrdokornom, često farmakorezistentnom epilepsijom nakon perinatalnog moždanog udara mogu se pokušati liječiti i kirurški budući da je uzrok epilepsije najčešće ograničena fokalna lezija (69, 81).

8.5 UTJECAJ NA OBITELJ

Dijete sa teškim neurorazvojnim oštećenjima zahtjeva velik trud svojih skrbnika. Roditelji oboljele djece izloženi su znatno većim razinama stresa i anksioznosti te imaju smanjenu kvalitetu života. U takvim su obiteljima učestali depresivni poremećaji te brakovi češće završavaju razvodom. Zbog nedovoljno znanja o uzroku perinatalnog moždanog udara, majka često krivi sebe obzirom da je vrijeme nastanka moždanog udara *in utero* ili prilikom porođaja. Nerijetko majku krivi i njena okolina. Stoga je vrlo važna zadaća liječnika objasniti roditeljima da trenutno ne postoji način prevencije perinatalnog moždanog udara te da ga roditelji ni na koji način nisu mogli spriječiti (11).

9 PRIKAZ SERIJE SLUČAJEVA

Prikazani su podatci o bolesnicima hospitaliziranima zbog perinatalnog moždanog udara na Zavodu za neonatologiju i neonatalnu intenzivnu medicinu Kliničkog bolničkog centra Zagreb u razdoblju od 1.5.2015. godine do 1.5.2021. godine.

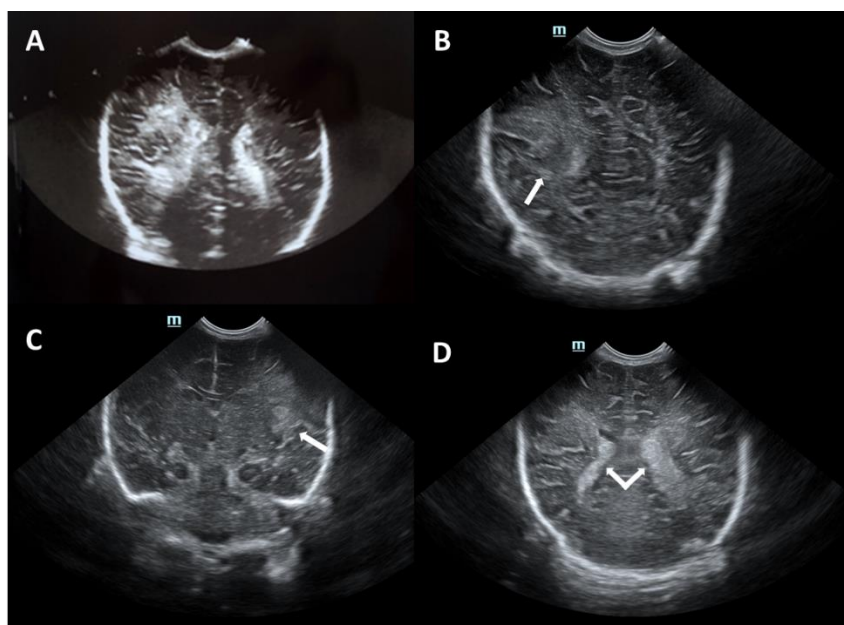
Ukupno je bilo hospitalizirano 7 bolesnika, a njihove su demografske karakteristike, rizični čimbenici i simptomatologija prikazani u Tablici 3. Svi su navedeni bolesnici terminska novorođenčad. Svi su bolesnici imali barem dva neovisna čimbenika rizika, što potvrđuje teoriju multifaktorijalne patogeneze perinatalnog moždanog udara (2, 4, 14). U ovome se prikazu među rizičnim čimbenicima posebno ističe muški spol, prisutan u šest od sedam bolesnika, i protrombotski čimbenici rizika, primijećeni u pet od sedam bolesnika. Fetalna patnja, u literaturi opisana kao značajan čimbenik rizika, potvrđena je i u ovom prikazu. Naime, svi bolesnici imaju barem jedan klinički element fetalne patnje. Specifični uzroci perinatalnog moždanog udara, prirodene srčane greške i bakterijski meningitis (21, 32, 33), u ovoj se skupini bolesnika nisu istaknuli budući da su zamijećeni tek u pojedinačnim slučajevima. Nažalost, posteljica nijednog od prikazanih bolesnika nije patohistološki pregledana jer u vrijeme postavljanja dijagnoze više nije bila dostupna analizi. Budući da se posteljica smatra jednim od ključnih čimbenika u patogenezi perinatalnog moždanog udara (23), važno je uočiti ovaj nedostatak te ga nastojati ispraviti u nadolazećim slučajevima.

Pojava konvulzija nakon klinički inaparentog perioda zabilježena je u svih naših bolesnika te predstavlja karakterističnu kliničku sliku perinatalnog moždanog udara što je opisano i u literaturi (47-49). Konvulzije su najčešće bile mioklone te su u svih bolesnika hitno kupirane antikonvulzivnom terapijom. Svim je bolesnicima snimljen EEG/aEEG (55-57), pomoću kojeg se pratio i učinak terapije. Registracija konvulzija konvencionalnim EEG-om u Bolesnika 1 prikazana je u poglavlju 6.4 na Slici 4A.

Tablica 3. Prikaz demografskih karakteristika, rizičnih čimbenika i simptoma oboljele novorođenčadi. (PAI-1 – inhibitor aktivatora plazminogena-1, MTHFR – metilen-tetrahidrofolat reduktaza, IUGR – intrauterini zastoj u rastu, GDM – gestacijski dijabetes mellitus, VSD – ventrikularni septalni defekt)

	B1	B2	B3	B4	B5	B6	B7
Spol	m	ž	m	m	m	m	m
Gestacijska dob (u tjednima)	39	40	41	41+6	39+4	37+5	40
Porodajna masa	3720g	3590g	3970g	2650g	4000g	2880g	3373g
Nuliparitet	+	-	-	+	-	+	+
Carski rez	+(elektivan)	-	+(hitan)	+(hitan)	-	+(hitan)	-
Apgar zbroj (1. i 5. minuta)	6,10	10,10	9,10	10,10	9,10	10,10	8,7
Patološki kardiokografski zapis	-	-	+	+	-	+	-
Mekonijska plodova voda	-	+	-	+	-	-	+
Perinatalna infekcija	-	+	-	+	+	-	-
Protrombotski čimbenici rizika	MTHFR homozigot	-	Faktor II heterozigot	PAI-1 homozigot	PAI-1 i MTHFR homozigot	-	PAI-1 i MTHFR homozigot
Ostali rizični čimbenici	GDM, hipertenzija u trudnoći, reanimacija po rođenju, VSD	-	Nekontrolirana trudnoća, dehidracija	IUGR	Pušenje majke u trudnoći, produljeno drugo porodajno doba, dehidracija, centralni dijabetes insipidus	-	-
Dob nastupa simptoma	24h	24h	24h	70h	24h	19h	30h
Opis simptoma	Mioklonizmi desnih ekstremiteta	Mioklonizmi desne ruke, devijacija pogleda u desno	Pojedinačni mioklonizmi lijeve i desne ruke, povremeni trzajevi bulbusa, mljackanje, apnoične krize	Mioklonizmi gornjim dijelom tijela, od 4. dana naizmjenični mioklonizmi ekstremiteta, vriskav i neutješan plač	Tonički grč ekstremiteta, mljackanje, fiksiran pogled, apnoične krize	Apnoične krize	Mioklonizmi desnih ekstremiteta, povremen opistotonus i rotatorni nistagmus
aEEG/EEG	Notirana asimetrija (Burst suppression lijevo)	Bez sigurne patologije	Iritabilni grafoelementi obostrano	Bez sigurne patologije	Medikamentozno suprimirana osnovna aktivnost, bez jasne asimetrije i iritabilnih grafoelemenata	Konvulzivni grafoelementi lijevo	Konvulzivni grafoelementi lijevo
Terapija	Fenobarbiton	Fenobarbiton	Fenobarbiton, midazolam acetilsalicilna kiselina	Fenobarbiton, acetilsalicilna kiselina	Fenobarbiton, acetilsalicilna kiselina	Fenobarbiton	Fenobarbiton, levetiracetam, acetilsalicilna kiselina

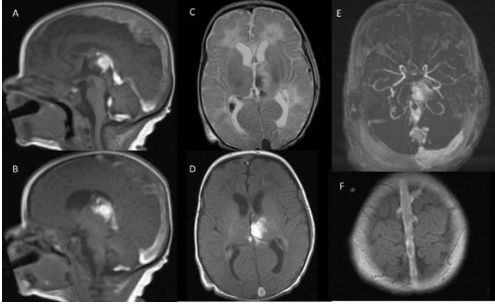
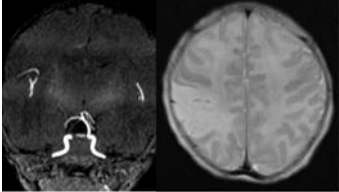
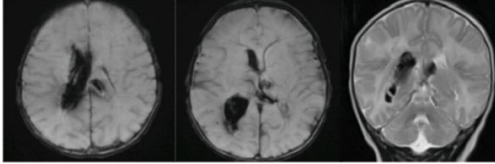
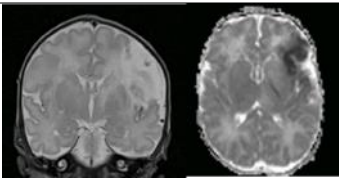
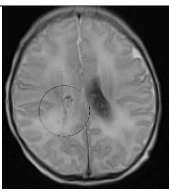
S ciljem utvrđivanja uzroka pojave konvulzija, u daljnjem je dijagnostičkom postupku bolesnicima učinjen UZV mozga, a nalazi nekih bolesnika prikazani su na Slici 6 u poglavlju 6.5 i na Slici 9.



Slika 9. UZV mozga. A - Bolesnik 3: lijeva bočna komora u potpunosti ispunjena krvlju, parenhim mozgovine uzduž desne komore izrazito hiperehogen, brisanih kortikomedularnih granica. U lijevoj bočnoj komori također vidljiv ugrušak s početnom kolikvacijom. B - Bolesnik 4: u području desnog parijetalnog i dijelom temporalnog režnja areal ehogenijeg odjeka, relativno dobro demarkiran prema okolnom tkivu (zona ishemije). C - Bolesnik 6: lijevo parenhim u području same inzule te šireg areala oko inzule (fronto-temporo-parijetalno) mrljasto hiperehogenog odjeka, neoštro ograničeno (zona ishemije). D – Bolesnik 7: Stanje nakon obostranog krvarenja u plesuse sa prodorom u bočne komore, opsežnije s lijeve strane gdje se komora čini ispunjenom. Nadalje u parenhimu uz lijevu bočnu komoru uočljiv hiperehogeni areal koji odgovara prodoru krvi intraparenhimno.

Navedene su patološke promjene zatim evaluirane MR-om mozga u šest od sedam bolesnika, čiji su rezultati prikazani u Tablici 4. Bolesniku rođenom 2015. godine, nije učinjeno MR snimanje u akutnoj fazi, stoga je u Tablici 4 naveden rezultat MR-a učinjenog 5 godina kasnije. Rezultati neuroradiološke obrade MR-om upotpunili su nalaze UZV-a te je u ovome prikazu MR potvrdila svoju ulogu zlatnog standarda (58). Iako se najzastupljenijim tipom smatra neonatalni arterijski ishemijski moždani udar (14), u ovom prikazu dijagnosticiran je u tri od sedam bolesnika. Karakteristična lokalizacija ishemije u području lijeve arterije cerebri medije (25) zabilježena je u dva bolesnika, a u području desne arterije cerebri medije u jednog bolesnika.

Tablica 4. Pregled neuroradiološke obrade bolesnika – slikovni nalazi MR-a i njihovi opisi.

MR mozga	
B1	Na snimci 5 godina nakon akutne faze u području sulcusa centralisa i precentralno lijevo porast intenziteta signala u T2 i FLAIR mjerenim slikama. Promjene istih karakteristika vidljive su periventrikularno lijevo te frontalno i parijetalno obostrano. Nalaz odgovara postinzultnim perinatalnim gliotičnim promjenama.
B2	MR mozga prikazuje stanje nakon subependimalnog krvarenja s desne strane uz nukleus kaudatus i talamus, s posthemoragijskim područjem i u dubokoj bijeloj tvari desne polutke mozga i sezanjem u operkulum. Malo područje subependimalnog krvarenja i uz frontalni rog lijeve lateralne komore. Ostaci krvarenja obostrano u lateralnim komorama i IV komori. S desne strane se uz transverzalni sinus i cerebelum nalazi zona krvarenja koja prvenstveno odgovara subduralnom krvarenju, uz također vidljive ostatke hemosiderina u bazalnim cisternama u smislu superficijalne sideroze.
B3	 <p>Na MR i MR venografskim nalazima prikaže se masivna tromboza gornjeg sagitalnog i ravnog sinusa, sa širenjem tromba u lijevi transverzalni sinus. Tromb se širi u kortikalne vene visoko na konveksitetu. Trombozirala je Galenova vena, obje unutrašnje cerebralne i dijelom obje Rosenthalove vene. S lijeve strane tromb se prati do u septalnu venu te postoji i u talamostrijatalnoj veni s lijeve strane. Intraparenhimski hematoma nalazi se lijevo u talamusu i koljenu kapsule interne. Krv intraventricularno dominantno se nalazi uz koroidni pleksus lateralnih komora te u IV moždanoj komori, u maloj mjeri sedimentira u okcipitalnim rogovima lateralnih komora koje su blago proširene. U bijeloj tvari periventrikularno uz lateralne komore su zone povišenog signala na T1 presjecima, koje odgovaraju ishemijskim lezijama.</p>
B4	 <p>U desnom parijetalnom režnju nalazi se segmentna zona akutne ishemijske, bez znakova intrakranijalnog krvarenja. Uz zonu ishemijske se na MR angiografiji nalazi okluzija M3 segmenta jednog od parijetalnih ogranaka desne arterije cerebri medije uz vidljivu i kratku značajnu stenozu proksimalnijeg, M2 segmenta istog ogranka.</p>
B5	 <p>Akutno intraventricularno krvarenje - krv ispunjava veći dio blago proširene desne lateralne komore, malo krvi je i u III i u trupu lijeve lateralne komore. Umjereno je proširen temporalni rog desne lateralne komore, bez znakova hipertenzivnog hidrocefalusa. Uz stražnji dio trupa, atrij i trigonum desne lateralne komore su puktiformne zone akutne ishemijske uslijed perinatalne ishemijske lezije koja je blaže izražena uz atrij lijeve lateralne komore. Mali intraparenhimski hematomi nalaze se lijevo u talamusu te desno u kaudotalamičkom žlijebu. Izražen T2* hipointenzitet u dubokom venskom sustavu, osobito pritocima talamostrijatalnih vena odgovara trombozi dubokog venskog sutava s posljedičnom stagnacijom krvi u medularnim venama.</p>
B6	 <p>Na MR pregledu mozga novorođenčeta vidi se lijevo frontoparijetalno i inzularno u opskrbnom području arterije cerebri medije opsežna akutna ishemijska lezija, bez znakova hemoragizacije. Od razine centruma semiovale do medule oblongate vidi se edem i restrikcija difuzije u području kortikospinalnog puta s lijeve strane što odgovara akutnoj Wallerovoj degeneraciji.</p>
B7	 <p>Koroidni pleksus lijeve lateralne moždane klijetke u cijelosti je prožet hematomom, najviše ekspaniran u području posteriornog dijela lateralne klijetke i unutar III i IV moždane klijetke. Manja količina hemoragije vidi se i subduralno ili subarahnoidalno uz cerebralni falks i tentorij te konveksite frontotemporalno obostrano i parijetalno lijevo, bez kompresivnog učinka. Nema znakova krvarenja u moždani parenhim. Na T2 snimkama nešto su naglašenije duboke medularne vene uz posteriorni dio tijela desne lateralne moždane klijetke.</p>

Antikonvulzivna terapija kod svih je bolesnika uključivala fenobarbiton. No, kronološki posljednjem bolesniku iz ovog prikaza zbog neučinkovitosti monoterapije fenobarbitonom u terapiju je uveden i levetiracetam, antikonvulziv koji je tek odnedavno zastupljen u smjernicama za liječenje novorođenačkih konvulzija (48, 59, 60). Za razliku od ovog bolesnika rođenog 2021. godine, bolesniku rođenom 2018. godine, u terapiju je zbog neučinkovitosti fenobarbitona uveden midazolam. Trend ranijeg ukidanja antikonvulzivne terapije (48, 59, 60) uočljiv je i u ovom prikazu. Dvoje prikazanih bolesnika (Bolesnici 1 i 2 - rođeni 2015. godine) otpušteni su uz preporuku daljnjeg redovitog korištenja antiepileptika. Bolesnik 7 (rođen 2021. godine) također je otpušten iz bolnice uz preporuku nastavka terapije levetiracetamom, no ista je ukinuta nakon 3 mjeseca budući da se konvulzije nisu ponovile, a EEG zapis je bio uredan. Svi ostali bolesnici otpušteni su bez antikonvulzivne terapije. Prema preporuci hematologa, bolesnicima sa dokazanom trombofilijom preporučena je trajna terapija acetilsalicilnom kiselinom. Unatoč postojanju tromboze, nijedan bolesnik nije bio liječen antikoagulacijskom terapijom budući da ne postoje jasne smjernice o njejoj upotrebi (15, 30, 63, 64).

Svi opisani bolesnici po otpustu iz klinike uključeni su u rehabilitacijski postupak te su im preporučeni redoviti specijalistički kontrolni pregledi. Bolesnik 2 izgubljen je iz trajnog praćenja. Od preostalih šest bolesnika čiji su podaci dostupni, trenutno je pet bolesnika (Bolesnici 3, 4, 5, 6 i 7) urednog neurološkog razvoja te urednih kontrolnih EEG nalaza. Ipak, treba napomenuti da su od pet navedenih, četiri bolesnika u vrijeme kontrolnih pretraga mlađi od godine dana, a motorički se deficit najčešće dijagnosticira nakon prve godine života, dok se spoznajni deficiti i poremećaji ponašanja zamjećuju u još kasnijoj životnoj dobi (8, 52, 53, 79). Neurološkim praćenjem kod Bolesnika 1 u dobi od 5 godina utvrđene su teškoće u artikulaciji, inkontinencija urina, loša kvaliteta sna te emocionalna nezrelost, dok je njegov motorički razvoj uredan. Kontrolni EEG nalaz opisuje dizritmičke promjene, ali bez jasnih konvulzivnih grafoelemenata (uz napomenu da i dalje redovito uzima antikonvulzivnu terapiju – fenobarbiton). Svim je prikazanim bolesnicima i dalje potrebna rehabilitacijska neurorazvojna terapija i redovite kontrole multikonvulzivnog tima kako bi se što ranije uočile moguće posljedice s ciljem pravovremenog započinjanja terapijskog postupka, koji pokazuje bolje rezultate ukoliko je započet u ranoj fazi (8, 75).

Podatci prikupljeni u prikazu serije slučajeva većim dijelom potkrepljuju iznesenu teoriju o perinatalnim moždanim udarima. No, budući da je uzorak bolesnika mali, na temelju ovog prikaza ne mogu se donositi relevantni zaključci.

10 ZAKLJUČAK

O važnosti perinatalnog moždanog udara govore dugoročne neurološke posljedice, primarno cerebralna paraliza, no i epilepsija, teškoće govora, spoznajni deficiti te poremećaji u ponašanju. Kako bi se navedene posljedice javljale u što manjem broja bolesnika, vrlo je važno prepoznati moždani udar u što ranijoj fazi te pristupiti liječenju. Budući da rizični čimbenici nisu definirani, ne postoji primarna prevencija perinatalnog moždanog udara. Patološke promjene posteljice su najvjerojatnije ishodište patofizioloških mehanizama nastanka perinatalnog moždanog udara te bi patohistološka analiza posteljice mogla doprinijeti njegovom boljem razumijevanju. U prikazanoj seriji bolesnika, patohistološka analiza posteljice nije učinjena niti u jednom slučaju. Zabrinjavajuća je činjenica da u većini centara, u trenutku postavljanja dijagnoze perinatalnog moždanog udara, uzorak posteljice više nije dostupan analizi.

Od posebne je važnosti u akutnom terapijskom postupku hitno zbrinjavanje konvulzija. Sve više autora navodi povoljne posljedice ranog napuštanja trajne antikonvulzivne terapije te otpuštanja bolesnika iz bolnice bez trajne terapije. Definitivne terapijske smjernice za primjenu antikonvulzivne i antikoagulantne terapije u ovih bolesnika još uvijek ne postoje te izbor terapijskog pristupa ovisi o pojedinom kliničaru, odnosno ustanovi. U kroničnom je terapijskom postupku nužna dugotrajna rehabilitacija, koja ujedno predstavlja i jedinu terapijsku mogućnost u bolesnika sa odgođenim moždanim udarom. Sve je bolesnike potrebno dugoročno interdisciplinarno pratiti budući da se posljedice ne mogu predvidjeti u ranoj životnoj dobi, dok je neke, primjerice one u intelektualnoj sferi, moguće uočiti tek u školskoj dobi djeteta.

11 ZAHVALE

Zahvaljujem svojoj mentorici, prof. dr. sc. Nadi Sindičić Dessardo, dr.med. na uloženom trudu, strpljenju i stručnoj pomoći tijekom izrade ovog rada.

Zahvaljujem i svojoj obitelji i prijateljima koji su mi pružili veliku podršku kroz cijeli studij.

12 LITERATURA

1. Laugesaar R, Kolk A, Tomberg T, Metsvaht T, Lintrop M, Varendi H i sur. Acutely and retrospectively diagnosed perinatal stroke: a population-based study. *Stroke*. 2007 Aug;38(8):2234-40. doi: 10.1161/STROKEAHA.107.483743.
2. Li C, Miao JK, Xu Y, Hua YY, Ma Q, Zhou LL i sur. Prenatal, perinatal and neonatal risk factors for perinatal arterial ischaemic stroke: a systematic review and meta-analysis. *Eur J Neurol*. 2017 Aug;24(8):1006-1015. doi: 10.1111/ene.13337.
3. Chabrier S, Husson B, Dinomais M, Landrieu P, Nguyen The Tich S. New insights (and new interrogations) in perinatal arterial ischemic stroke. *Thromb Res*. 2011 Jan;127(1):13-22. doi: 10.1016/j.thromres.2010.10.003.
4. Lee J, Croen LA, Backstrand KH, Yoshida CK, Henning LH, Lindan C i sur. Maternal and infant characteristics associated with perinatal arterial stroke in the infant. *JAMA*. 2005 Feb 9;293(6):723-9. doi: 10.1001/jama.293.6.723.
5. Barišić N. Pedijatrijska neurologija, Cerebrovaskularne bolesti u djece, Moždani udar. Medicinska naklada, Zagreb, 2009; 535-56
6. Lenicek Krleza J, Duranovic V, Lujic L, Coen Herak D, Mejaski-Bosnjak V, Nakic M i sur. The burden of paediatric stroke and cerebrovascular disorders in Croatia. *Int J Stroke*. 2009 Oct;4(5):390-4. doi: 10.1111/j.1747-4949.2009.00321.x.
7. Dunbar M, Kirton A. Perinatal stroke: mechanisms, management, and outcomes of early cerebrovascular brain injury. *Lancet Child Adolesc Health*. 2018 Sep;2(9):666-676. doi: 10.1016/S2352-4642(18)30173-1.
8. Đuranović V, Mejaški Bošnjak V, Leniček Krleža J, Roić G, Lujčić L, Đaković I. Perinatalni moždani udar – najčešći uzrok unilateralne cerebralne paralize. *Paediatrica Croatica*. 2013; 57 (Suppl 1): 98-105.
9. Wagenaar N, Martinez-Biarge M, van der Aa NE, van Haastert IC, Groenendaal F, Benders MJNL i sur. Neurodevelopment After Perinatal Arterial Ischemic Stroke. *Pediatrics*. 2018 Sep;142(3):e20174164. doi: 10.1542/peds.2017-4164.
10. Rattani A, Lim J, Mistry AM, Prablek MA, Roth SG, Jordan LC i sur. Incidence of Epilepsy and Associated Risk Factors in Perinatal Ischemic Stroke Survivors. *Pediatr Neurol*. 2019 Jan;90:44-55. doi: 10.1016/j.pediatrneurol.2018.08.025.
11. Bemister TB, Brooks BL, Dyck RH, Kirton A. Predictors of caregiver depression and family functioning after perinatal stroke. *BMC Pediatr*. 2015 Jul 15;15:75. doi: 10.1186/s12887-015-0397-5.
12. Dunbar M, Kirton A. Perinatal Stroke. *Semin Pediatr Neurol*. 2019 Dec;32:100767. doi: 10.1016/j.spen.2019.08.003.

13. Darmency-Stamboul V, Cordier AG, Chabrier S. Accident vasculaire cérébral ischémique artériel chez le nouveau-né à terme ou proche du terme : prévalence et facteurs de risque [Neonatal arterial ischemic stroke in term or near-term newborns: prevalence and risk factors]. *Arch Pediatr*. 2017 Sep;24(9S):9S3-9S11. French. doi: 10.1016/S0929-693X(17)30325-1.
14. Fluss J, Dinomais M, Chabrier S. Perinatal stroke syndromes: Similarities and diversities in aetiology, outcome and management. *Eur J Paediatr Neurol*. 2019 May;23(3):368-383. doi: 10.1016/j.ejpn.2019.02.013.
15. Ramenghi LA, Cardiello V, Rossi A. Neonatal cerebral sinovenous thrombosis. *Handb Clin Neurol*. 2019;162:267-280. doi: 10.1016/B978-0-444-64029-1.00012-6.
16. Teksam M, Moharir M, Deveber G, Shroff M. Frequency and topographic distribution of brain lesions in pediatric cerebral venous thrombosis. *AJNR Am J Neuroradiol*. 2008 Nov;29(10):1961-5. doi: 10.3174/ajnr.A1246.
17. Dunbar M, Mineyko A, Hill M, Hodge J, Floer A, Kirton A. Population Based Birth Prevalence of Disease-Specific Perinatal Stroke. *Pediatrics*. 2020 Nov;146(5):e2020013201. doi: 10.1542/peds.2020-013201.
18. Halefoglou AM, Yousem DM. Susceptibility weighted imaging: Clinical applications and future directions. *World J Radiol*. 2018 Apr 28;10(4):30-45. doi: 10.4329/wjr.v10.i4.30.
19. Lee S, Mirsky DM, Beslow LA, Amlie-Lefond C, Danehy AR, Lehman L i sur. International Paediatric Stroke Study Neuroimaging Consortium and the Paediatric Stroke Neuroimaging Consortium. Pathways for Neuroimaging of Neonatal Stroke. *Pediatr Neurol*. 2017 Apr;69:37-48. doi: 10.1016/j.pediatrneurol.2016.12.008.
20. Fullerton HJ, Wu YW, Sidney S, Johnston SC. Risk of recurrent childhood arterial ischemic stroke in a population-based cohort: the importance of cerebrovascular imaging. *Pediatrics*. 2007 Mar;119(3):495-501. doi: 10.1542/peds.2006-2791.
21. Lehman LL, Beaute J, Kapur K, Danehy AR, Bernson-Leung ME, Malkin H i sur. Workup for Perinatal Stroke Does Not Predict Recurrence. *Stroke*. 2017 Aug;48(8):2078-2083. doi: 10.1161/STROKEAHA.117.017356
22. Harteman JC, Groenendaal F, Kwee A, Welsing PM, Benders MJ, de Vries LS. Risk factors for perinatal arterial ischaemic stroke in full-term infants: a case-control study. *Arch Dis Child Fetal Neonatal Ed*. 2012 Nov;97(6):F411-6. doi: 10.1136/archdischild-2011-300973.
23. Bernson-Leung ME, Boyd TK, Meserve EE, Danehy AR, Kapur K, Trenor CC 3rd i sur. Placental Pathology in Neonatal Stroke: A Retrospective Case-Control Study. *J Pediatr*. 2018 Apr;195:39-47.e5. doi: 10.1016/j.jpeds.2017.11.061.

24. Grunt S, Mazenauer L, Buerki SE, Boltshauser E, Mori AC, Datta AN i sur. Incidence and outcomes of symptomatic neonatal arterial ischemic stroke. *Pediatrics*. 2015 May;135(5):e1220-8. doi: 10.1542/peds.2014-1520.
25. Lee J, Croen LA, Lindan C, Nash KB, Yoshida CK, Ferriero DM i sur. Predictors of outcome in perinatal arterial stroke: a population-based study. *Ann Neurol*. 2005 Aug;58(2):303-8. doi: 10.1002/ana.20557.
26. Giraud A, Guiraut C, Chevin M, Chabrier S, Sébire G. Role of Perinatal Inflammation in Neonatal Arterial Ischemic Stroke. *Front Neurol*. 2017 Nov 16;8:612. doi: 10.3389/fneur.2017.00612.
27. Martinez-Biarge M, Cheong JL, Diez-Sebastian J, Mercuri E, Dubowitz LM, Cowan FM. Risk Factors for Neonatal Arterial Ischemic Stroke: The Importance of the Intrapartum Period. *J Pediatr*. 2016 Jun;173:62-68.e1. doi: 10.1016/j.jpeds.2016.02.064.
28. Chabrier S, Saliba E, Nguyen The Tich S, Charollais A, Varlet MN, Tardy B i sur. Obstetrical and neonatal characteristics vary with birthweight in a cohort of 100 term newborns with symptomatic arterial ischemic stroke. *Eur J Paediatr Neurol*. 2010 May;14(3):206-13. doi: 10.1016/j.ejpn.2009.05.004.
29. Michoulas A, Basheer SN, Roland EH, Poskitt K, Miller S, Hill A. The role of hypoxia-ischemia in term newborns with arterial stroke. *Pediatr Neurol*. 2011 Apr;44(4):254-8. doi: 10.1016/j.pediatrneurol.2010.10.013.
30. Yang JY, Chan AK, Callen DJ, Paes BA. Neonatal cerebral sinovenous thrombosis: sifting the evidence for a diagnostic plan and treatment strategy. *Pediatrics*. 2010 Sep;126(3):e693-700. doi: 10.1542/peds.2010-1035.
31. Golomb MR, Dick PT, MacGregor DL, Curtis R, Sofronas M, deVeber GA. Neonatal arterial ischemic stroke and cerebral sinovenous thrombosis are more commonly diagnosed in boys. *J Child Neurol*. 2004 Jul;19(7):493-7. doi: 10.1177/08830738040190070301.
32. Jan W, Zimmerman RA, Bilaniuk LT, Hunter JV, Simon EM, Haselgrove J. Diffusion-weighted imaging in acute bacterial meningitis in infancy. *Neuroradiology*. 2003 Sep;45(9):634-9. doi: 10.1007/s00234-003-1035-8.
33. Dunbar M, Shah H, Shinde S, Vayalunkal J, Vanderkooi OG, Wei XC i sur. Stroke in Pediatric Bacterial Meningitis: Population-Based Epidemiology. *Pediatr Neurol*. 2018 Dec;89:11-18. doi: 10.1016/j.pediatrneurol.2018.09.005.
34. Oliveira CR, Morriss MC, Mistrot JG, Cantey JB, Doern CD, Sánchez PJ. Brain magnetic resonance imaging of infants with bacterial meningitis. *J Pediatr*. 2014 Jul;165(1):134-9. doi: 10.1016/j.jpeds.2014.02.061.

35. Hernández MI, Sandoval CC, Tapia JL, Mesa T, Escobar R, Huete I i sur. Stroke patterns in neonatal group B streptococcal meningitis. *Pediatr Neurol*. 2011 Apr;44(4):282-8. doi: 10.1016/j.pediatrneurol.2010.11.002.
36. Coen Herak D, Lenicek Krleza J, Radic Antolic M, Horvat I, Djuranovic V, Zrinski Topic R i sur. Association of Polymorphisms in Coagulation Factor Genes and Enzymes of Homocysteine Metabolism With Arterial Ischemic Stroke in Children. *Clin Appl Thromb Hemost*. 2017 Nov;23(8):1042-1051. doi: 10.1177/1076029616672584.
37. Kenet G, Lütkehoff LK, Albisetti M, Bernard T, Bonduel M, Brandao L i sur. Impact of thrombophilia on risk of arterial ischemic stroke or cerebral sinovenous thrombosis in neonates and children: a systematic review and meta-analysis of observational studies. *Circulation*. 2010 Apr 27;121(16):1838-47. doi: 10.1161/CIRCULATIONAHA.109.913673
38. Leniček Krleža J. Pedijatrijski moždani udar iz laboratorijske perspektive. Zbornik sveučilišta Libertas [Internet]. 2019 [cited 2021 May 10];4(4):93-106. Available from: <https://hrcak.srce.hr/226932>
39. Rozen R. Genetic modulation of homocysteinemia. *Semin Thromb Hemost*. 2000;26(3):255-61. doi: 10.1055/s-2000-8470.
40. Assanelli D, Bonanome A, Pezzini A, Albertini F, Maccalli P, Grassi M i sur. Folic acid and vitamin E supplementation effects on homocysteinemia, endothelial function and plasma antioxidant capacity in young myocardial-infarction patients. *Pharmacol Res*. 2004 Jan;49(1):79-84. doi: 10.1016/j.phrs.2003.07.009.
41. Zittan E, Preis M, Asmir I, Cassel A, Lindenfeld N, Alroy S i sur. High frequency of vitamin B12 deficiency in asymptomatic individuals homozygous to MTHFR C677T mutation is associated with endothelial dysfunction and homocysteinemia. *Am J Physiol Heart Circ Physiol*. 2007 Jul;293(1):H860-5. doi: 10.1152/ajpheart.01189.2006.
42. Leniček Krleža J, Mejaški-Bošnjak V, Đuranović V, Maradin M, Kušec V, Vrkić N i sur. Koncentracija homocisteina, folne kiseline i vitamina B12 u djece s neurološkim bolestima. *Biochemia Medica*. 2001; 11 (1-2), 35-41.
43. Curtis C, Mineyko A, Massicotte P, Leaker M, Jiang XY, Floer A i sur. Thrombophilia risk is not increased in children after perinatal stroke. *Blood*. 2017 May 18;129(20):2793-2800. doi: 10.1182/blood-2016-11-750893.
44. Arnaez J, Arca G, Martín-Ancel A, Agut T, Garcia-Alix A. Neonatal Arterial Ischemic Stroke: Risk Related to Family History, Maternal Diseases, and Genetic Thrombophilia. *Clin Appl Thromb Hemost*. 2018 Jan;24(1):79-84. doi: 10.1177/1076029617736383.

45. Kirton A, Shroff M, Pontigon AM, deVeber G. Risk factors and presentations of periventricular venous infarction vs arterial presumed perinatal ischemic stroke. *Arch Neurol.* 2010 Jul;67(7):842-8. doi: 10.1001/archneurol.2010.140.
46. Yoneda Y, Haginoya K, Kato M, Osaka H, Yokochi K, Arai H i sur. Phenotypic spectrum of COL4A1 mutations: porencephaly to schizencephaly. *Ann Neurol.* 2013 Jan;73(1):48-57. doi: 10.1002/ana.23736.
47. Gazdik M, Paučić-Kirinčić E, Brusich S. Novorođenačke konvulzije. *Paediatr Croat.* 2004; 48 (Supl 1): 24-27.
48. Prpić I, Kolić I, Radić Nišević J. Novorođenačke konvulzije. *Paediatr Croat.* 2018; 62 (Supl 1): 97-103
49. Ramantani G, Schmitt B, Plecko B, Pressler RM, Wohlrab G, Klebermass-Schrehof K i sur. Neonatal Seizures-Are We there Yet? *Neuropediatrics.* 2019 Oct;50(5):280-293. doi: 10.1055/s-0039-1693149.
50. Donovan MD, Griffin BT, Kharoshankaya L, Cryan JF, Boylan GB. Pharmacotherapy for Neonatal Seizures: Current Knowledge and Future Perspectives. *Drugs.* 2016 Apr;76(6):647-61. doi: 10.1007/s40265-016-0554-7..
51. Hallberg B, Blennow M. Investigations for neonatal seizures. *Semin Fetal Neonatal Med.* 2013 Aug;18(4):196-201. doi: 10.1016/j.siny.2013.03.001.
52. Ricci D, Mercuri E, Barnett A, Rathbone R, Cota F, Haataja L i sur. Cognitive outcome at early school age in term-born children with perinatally acquired middle cerebral artery territory infarction. *Stroke.* 2008 Feb;39(2):403-10. doi: 10.1161/STROKEAHA.107.489831.
53. Westmacott R, MacGregor D, Askalan R, deVeber G. Late emergence of cognitive deficits after unilateral neonatal stroke. *Stroke.* 2009 Jun;40(6):2012-9. doi: 10.1161/STROKEAHA.108.533976.
54. Co JP, Elia M, Engel J Jr, Guerrini R, Mizrahi EM, Moshé SL i sur. Proposal of an algorithm for diagnosis and treatment of neonatal seizures in developing countries. *Epilepsia.* 2007 Jun;48(6):1158-64. doi: 10.1111/j.1528-1167.2007.01008.x.
55. Cilio MR. EEG and the newborn. *J Pediatr Neurol.* 2009;7(1): 25–43. doi: 10.3233/JPN-2009-0272
56. Boylan GB, Murray DM, Rennie JM. The normal EEG and aEEG. U: Rennie JM, Hagman FC, Robertson NJ (ur). *Neonatal Cerebral investigation.* 2nd Edition. Cambridge University Press 2008.
57. Shah NA, Wusthoff CJ. How to use: amplitude-integrated EEG (aEEG). *Arch Dis Child Educ Pract Ed.* 2015 Apr;100(2):75-81. doi: 10.1136/archdischild-2013-305676.

58. Counsell SJ, Arichi T, Arulkumaran S, Rutherford MA. Fetal and neonatal neuroimaging. *Handb Clin Neurol.* 2019;162:67-103. doi: 10.1016/B978-0-444-64029-1.00004-7..
59. Glass HC, Shellhaas RA. Acute Symptomatic Seizures in Neonates. *Semin Pediatr Neurol.* 2019 Dec;32:100768. doi: 10.1016/j.spen.2019.08.004.
60. Shellhaas RA. Seizure classification, etiology, and management. *Handb Clin Neurol.* 2019;162:347-361. doi: 10.1016/B978-0-444-64029-1.00017-5.
61. Wusthoff CJ, Kessler SK, Vossough A, Ichord R, Zelonis S, Halperin A i sur. Risk of later seizure after perinatal arterial ischemic stroke: a prospective cohort study. *Pediatrics.* 2011 Jun;127(6):e1550-7. doi: 10.1542/peds.2010-1577.
62. Fox CK, Glass HC, Sidney S, Smith SE, Fullerton HJ. Neonatal seizures triple the risk of a remote seizure after perinatal ischemic stroke. *Neurology.* 2016 Jun 7;86(23):2179-86. doi: 10.1212/WNL.0000000000002739.
63. Rossor T, Arichi T, Bhate S, Hart AR, Raman Singh R. Anticoagulation in the management of neonatal cerebral sinovenous thrombosis: a systematic review and meta-analysis. *Dev Med Child Neurol.* 2018 Sep;60(9):884-891. doi: 10.1111/dmcn.13760.
64. Hepponstall M, Chan A, Monagle P. Anticoagulation therapy in neonates, children and adolescents. *Blood Cells Mol Dis.* 2017 Sep;67:41-47. doi: 10.1016/j.bcmd.2017.05.008.
65. Shingo T, Sorokan ST, Shimazaki T, Weiss S. Erythropoietin regulates the in vitro and in vivo production of neuronal progenitors by mammalian forebrain neural stem cells. *J Neurosci.* 2001 Dec 15;21(24):9733-43. doi: 10.1523/JNEUROSCI.21-24-09733.2001.
66. Wagenaar N, de Theije CGM, de Vries LS, Groenendaal F, Benders MJNL, Nijboer CHA. Promoting neuroregeneration after perinatal arterial ischemic stroke: neurotrophic factors and mesenchymal stem cells. *Pediatr Res.* 2018 Jan;83(1-2):372-384. doi: 10.1038/pr.2017.243.
67. Wang L, Zhang Z, Wang Y, Zhang R, Chopp M. Treatment of stroke with erythropoietin enhances neurogenesis and angiogenesis and improves neurological function in rats. *Stroke.* 2004 Jul;35(7):1732-7. doi: 10.1161/01.STR.0000132196.49028.a4.
68. Kim ES, Ahn SY, Im GH, Sung DK, Park YR, Choi SH i sur. Human umbilical cord blood-derived mesenchymal stem cell transplantation attenuates severe brain injury by permanent middle cerebral artery occlusion in newborn rats. *Pediatr Res.* 2012 Sep;72(3):277-84. doi: 10.1038/pr.2012.71.

69. Kirton A, Deveber G. Life after perinatal stroke. *Stroke*. 2013 Nov;44(11):3265-71. doi: 10.1161/STROKEAHA.113.000739.
70. Hilderley AJ, Metzler MJ, Kirton A. Noninvasive Neuromodulation to Promote Motor Skill Gains After Perinatal Stroke. *Stroke*. 2019 Feb;50(2):233-239. doi: 10.1161/STROKEAHA.118.020477.
71. Kolk A, Ennok M, Laugesaar R, Kaldoja ML, Talvik T. Long-term cognitive outcomes after pediatric stroke. *Pediatr Neurol*. 2011 Feb;44(2):101-9. doi: 10.1016/j.pediatrneurol.2010.08.012.
72. Ganesan V, Hogan A, Shack N, Gordon A, Isaacs E, Kirkham FJ. Outcome after ischaemic stroke in childhood. *Dev Med Child Neurol*. 2000 Jul;42(7):455-61. doi: 10.1017/s0012162200000852.
73. Kirton A, Shroff M, Visvanathan T, deVeber G. Quantified corticospinal tract diffusion restriction predicts neonatal stroke outcome. *Stroke*. 2007 Mar;38(3):974-80. doi: 10.1161/01.STR.0000258101.67119.72.
74. De Vries LS, Van der Grond J, Van Haastert IC, Groenendaal F. Prediction of outcome in new-born infants with arterial ischaemic stroke using diffusion-weighted magnetic resonance imaging. *Neuropediatrics*. 2005 Feb;36(1):12-20. doi: 10.1055/s-2005-837544.
75. Pascal A, Govaert P, Ortibus E, Naulaers G, Lars A, Fjørtoft T i sur. Motor outcome after perinatal stroke and early prediction of unilateral spastic cerebral palsy. *Eur J Paediatr Neurol*. 2020 Nov;29:54-61. doi: 10.1016/j.ejpn.2020.09.002..
76. Kirton A, Deveber G, Pontigon AM, Macgregor D, Shroff M. Presumed perinatal ischemic stroke: vascular classification predicts outcomes. *Ann Neurol*. 2008 Apr;63(4):436-43. doi: 10.1002/ana.21334.
77. Raja Beharelle A, Dick AS, Josse G, Solodkin A, Huttenlocher PR, Levine SC i sur. Left hemisphere regions are critical for language in the face of early left focal brain injury. *Brain*. 2010 Jun;133(Pt 6):1707-16. doi: 10.1093/brain/awq104.
78. Lai PT, Reilly JS. Language and affective facial expression in children with perinatal stroke. *Brain Lang*. 2015 Aug;147:85-95. doi: 10.1016/j.bandl.2015.04.002.
79. Reilly JS, Wasserman S, Appelbaum M. Later language development in narratives in children with perinatal stroke. *Dev Sci*. 2013 Jan;16(1):67-83. doi: 10.1111/j.1467-7687.2012.01192.x.
80. RamachandranNair R. Encephalopathy Associated with Electrical Status Epilepticus of Sleep (ESES): A Practical Approach. *Indian J Pediatr*. 2020 Dec;87(12):1057-1061. doi: 10.1007/s12098-020-03422-9.
81. Mineyko A, Qi W, Carlson HL, Bello-Espinosa L, Brooks BL, Kirton A. Neuropsychological Outcome in Perinatal Stroke Associated With Epileptiform

Discharges in Sleep. Can J Neurol Sci. 2017 Jul;44(4):358-365. doi:
10.1017/cjn.2017.29.

13 ŽIVOTOPIS

Rođena sam 10. srpnja 1996. godine u Zagrebu. Pohađala sam Osnovnu školu Bedenica, nakon koje sam srednjoškolsko obrazovanje stekla u općoj gimnaziji u Srednjoj školi Dragutina Stražimira u Svetom Ivanu Zelini. Medicinski fakultet u Zagrebu upisala sam 2015. godine. U Glazbenoj školi u Varaždinu položila sam 5 razreda osnovne škole sviranja glasovira. Aktivno se služim engleskim jezikom, a znam i osnove njemačkog jezika.