

# McCune - Albrightov sindrom

---

**Bulić, Dora**

**Master's thesis / Diplomski rad**

**2021**

*Degree Grantor / Ustanova koja je dodijelila akademski / stručni stupanj:* **University of Zagreb, School of Medicine / Sveučilište u Zagrebu, Medicinski fakultet**

*Permanent link / Trajna poveznica:* <https://um.nsk.hr/um:nbn:hr:105:551810>

*Rights / Prava:* [In copyright](#)/[Zaštićeno autorskim pravom.](#)

*Download date / Datum preuzimanja:* **2024-07-14**



*Repository / Repozitorij:*

[Dr Med - University of Zagreb School of Medicine Digital Repository](#)



**SVEUČILIŠTE U ZAGREBU**

**MEDICINSKI FAKULTET**

**Dora Bulić**

**McCune – Albrightov sindrom**

**DIPLOMSKI RAD**

**Zagreb, 2021.**

Ovaj diplomski rad izrađen je na Zavodu za dječju endokrinologiju i dijabetes Klinike za pedijatriju KBC-a Zagreb pod vodstvom dr. sc. Katje Dumić Kubat, dr. med. i predan je na ocjenu u akademskoj godini 2020./2021.

## POPIS OZNAKA I KRATICA

**ACTH** – adrenokortikotropni hormon (engl. *adrenocorticotropic hormone*)

**Arg** – arginin

**ATP** – adenzin trifosfat

**cAMP** – ciklički adenzinmonofosfat

**Cis** - cistein

**CT** – kompjutorizirana tomografija (engl. *computed tomography*)

**DNK** – deoksiribonukleinska kiselina

**<sup>18</sup>F**- izotop fluora 18

**FGF** – čimbenik rasta fibroblasta (engl. *fibroblast growth factor*)

**FSH** – folikulostimulirajući hormon

**GDP** – gvanozin difosfat

**GH** – hormon rasta (engl. *growth hormone*)

**GHRH** – hormon koji oslobađa hormon rasta (engl. *growth hormone releasing hormone*)

**Glc** - glicin

**GNAS** – gvanin nukleotid alfa stimulirajući vezajući protein (engl. *guanine nucleotide alpha stimulating binding protein*)

**GnRH** – gonadotropin oslobađajući hormon (engl. *gonadotropin releasing hormone*)

**GTP** – gvanozin trifosfat

**GαS** – G protein alfa stimulirajuća podjedinica (engl. *G protein alpha stimulating subunit*)

**His** - histidin

**<sup>125</sup>I** – izotop joda 125

**<sup>131</sup>I** – izotop joda 131

**IL-6** – interleukin 6

**IgE** – imunoglobulin E

**IGF-1** – inzulinu sličan faktor rasta (engl. *insulin-like growth factor*)

**IPMN** – intraduktalne papilarne mucinozne neoplazme

**LH** – luteinizirajući hormon

**MAS** - McCune-Albrightov sindrom

**MCR** – gen mobilizirajuće kolistinske rezistencije (engl. *mobilized colistin resistance gene*)

**MR** – magnetska rezonanca

**α-MSH** – alfa melanostimulirajući hormon (engl. alpha melanocyte-stimulating hormone)

**Na/PO<sub>4</sub><sup>2-</sup>** - natrij/fosfat

**NF1** – neurofibromatoza tip 1

**NGS** – sekvenciranje sljedeće generacije (engl. *next generation sequencing*)

**NPT2** – transportni protein fosfata ovisan o natriju 2 (engl. *sodium-dependent phosphate transport protein 2*)

**NSAID** – nesteroidni protuupalni lijekovi (engl. *non-steroidal anti-inflammatory drugs*)

**25-OH vitamin D**- 25-hidroksi vitamin D, kalciferol

**PCR** – lančana reakcija polimeraze (engl. *polymerase chain reaction*)

**PET-CT** – pozitronska emisijska tomografija-kompjuterizirana tomografija (engl. *positron emission tomography-computerised tomography*)

**PKA/CREB** – protein kinaza A odgovara cAMP vezujućem proteinu (engl. *protein kinase A-cAMP response element binding protein*)

**PPP** – periferni preuranjeni pubertet

**PTH** – paratireoidni hormon

**RTG** – radiografija (engl. *roentgen*)

**SAPHO sindrom**- klinička slika sindroma prema sinovitisu, aknama, pustulozama, hiperostozama i osteitisu

**SPECT** - jednofotonska emisijska kompjuterizirana tomografija (engl. *single- photon emission computed tomography*)

**T<sub>3</sub>** – trijodtironin

**T<sub>4</sub>** – tiroksin

**Tc<sup>99</sup>** – tehnecij izotop 99

**TSH** – tireoidni stimulirajući hormon

**UZV** - ultrazvuk

<b>Sažetak .....</b>	<b>VIII</b>
<b>Summary .....</b>	<b>IX</b>
<b>1. Uvod.....</b>	<b>1</b>
<b>2. Povijest.....</b>	<b>1</b>
<b>3. Epidemiologija .....</b>	<b>2</b>
<b>4. Genetika i nasljeđivanje.....</b>	<b>2</b>
<b>5. Patofiziologija .....</b>	<b>4</b>
<b>6. Patohistologija.....</b>	<b>6</b>
<b>7. Klinička prezentacija .....</b>	<b>9</b>
<b>7.1. Skeletalne manifestacije.....</b>	<b>9</b>
<b>7.2. Ekstraskeletalne manifestacije.....</b>	<b>12</b>
<b>7.2.1. Nalazi na koži.....</b>	<b>12</b>
<b>7.2.2. Endokrinopatije.....</b>	<b>14</b>
<b>7.2.2.1. Poremećaji hipofize i hipotalamusa.....</b>	<b>15</b>
<b>7.2.2.2. Poremećaji štitnjače.....</b>	<b>16</b>
<b>7.2.2.3. Preuranjeni pubertet .....</b>	<b>17</b>
<b>7.2.2.4. Ostali endokrinološki poremećaji.....</b>	<b>19</b>
<b>7.2.3. Gastrointestinalni sustav.....</b>	<b>21</b>
<b>7.2.4. Hepatobilijarni sustav i gušterača.....</b>	<b>21</b>
<b>7.3. Ostale kliničke manifestacije.....</b>	<b>22</b>
<b>8. Dijagnostika.....</b>	<b>23</b>
<b>8.1. Klinička dijagnostika .....</b>	<b>23</b>
<b>8.2. Molekularna dijagnostika.....</b>	<b>24</b>
<b>8.3. Radiološka dijagnostika.....</b>	<b>25</b>
<b>9. Dijagnostički algoritam.....</b>	<b>26</b>

<b>10. Diferencijalne dijagnoze.....</b>	<b>27</b>
<b>11. Komplikacije.....</b>	<b>29</b>
<b>12. Liječenje .....</b>	<b>31</b>
<b>12.1. Medikamentozno liječenje.....</b>	<b>32</b>
12.1.1. Lijekovi u fibroznoj displaziji.....	32
12.1.2. Liječenje preuranjenog puberteta.....	33
12.1.3. Liječenje ostalih endokrinopatija.....	34
<b>12.2. Kirurško liječenje .....</b>	<b>35</b>
<b>13. Praćenje u budućnosti .....</b>	<b>35</b>
<b>14. Zaključak .....</b>	<b>36</b>
<b>15. Zahvala .....</b>	<b>37</b>
<b>16. Literatura.....</b>	<b>38</b>
<b>17. Životopis.....</b>	<b>45</b>



## Sažetak

### McCune – Albrightov sindrom

Dora Bulić

McCune-Albrightov sindrom (MAS) je rijedak genetski poremećaj kojeg, u većini slučajeva, odlikuje somatska *missense* mutacija heterotrimernog G proteina kodiranog na GNAS lokusu. Navedena mutacija u 95% slučajeva dovodi do Arg201Cys ili Arg201His supstitucije, koja pak uzrokuje abnormalnu aktivnost Gas transkripcijskog faktora i povećanu produkciju cAMP-a s posljedičnom hiperaktivacijom brojnih tkiva i organa. Sindrom se nasljeđuje mozaično, a do sada nije opisana vertikalna transmisija. U kliničkoj slici opisuje se klasična trijada simptoma, uključujući *cafe-au-lait* hiperpigmentacije kože, fibrozu displaziju kostiju i periferni preuranjeni pubertet. Bolest može pogađati i druge organe poput hipofize, štitnjače, nadbubrežne žlijezde, probavne organe i dr. S obzirom na mozaičan način nasljeđivanja, mutirane stanice raspoređuju se po organizmu u različitim omjerima, što konačno dovodi do varijabilne težine kliničke slike u svakog oboljelog- od asimptomatskih slučajeva do slučajeva nespojivih sa životom. Dijagnoza se postavlja klinički, a popis diferencijalnih dijagnoza je širok. Bolesnike se najčešće dijagnosticira u ranoj dječjoj dobi, češće u ženskog spola. Ne postoji mogućnost liječenja uzročnog stanja, već se provodi simptomatsko liječenje s farmakološkim i kirurškim pristupom. Praćenje i terapijski pristup u ovih bolesnika iziskuje multidisciplinarni tim liječnika raznih specijalnosti.

Ključne riječi: McCune-Albright sindrom, fibrozna displazija, GNAS mutacija, genetika, endokrinologija

## **Summary**

### **McCune – Albright syndrome**

**Dora Bulić**

McCune-Albright syndrome (MAS) is a rare genetic disorder most commonly caused by a somatic missense mutation of a heterotrimeric G protein encoded at the GNAS locus. This mutation leads to Arg201Cys or Arg201His substitution in 95% of the cases, which causes abnormal Gas transcription factor activity and increased cAMP production with consequent hyperactivation of numerous tissues and organs. The clinical expression describes a classic triad of symptoms, including cafe-au-lait hyperpigmentation of the skin, fibrous bone dysplasia, and peripheral premature puberty. The disease can affect other organs such as the pituitary gland, thyroid gland, adrenals, pancreas, etc. Due to the mosaic nature of the condition, mutated cells distribute throughout the body in different proportions, which leads to variable severity of the clinical presentations, from asymptomatic to severe. The diagnosis is made clinically, and the list of differential diagnoses is extensive. Patients are most often diagnosed in early childhood, more often in females. There is no definitive cure, but symptomatic treatment is performed with a pharmacological and surgical approach. Monitoring and therapeutic approach in these patients requires a multidisciplinary team of physicians of various subspecialties.

Keywords: McCune-Albright syndrome, fibrous dysplasia, GNAS mutation, genetics, endocrinology

## 1. UVOD

McCune-Albrightov sindrom (MAS) rijedak je genetski poremećaj uzrokovan mutacijama u *GNAS* genu smještenom na kromosomu 20q13.3. *GNAS* kodira za alfa podjedinicu G proteina koji u ovoj bolesti daljnjom kaskadnom reakcijom u stanici uzrokuje povećano stvaranje cAMP-a i hiperaktivaciju brojnih tkiva i organa (1). Radi se o aktivirajućim somatskim mutacijama koje nastaju nakon oplodnje i stoga imaju mozaičnu distribuciju u različitim tkivima i organima što rezultira šarolikom kliničkom slikom u ovih bolesnika. Klasična prezentacija MAS-a javlja se samo u četvrtine dijagnosticiranih, a tipičan trijas simptoma čine fibrozna displazija kostiju, *cafe-au-lait* kožne hiperpigmentacije s karakterističnom distribucijom i periferni preuranjeni pubertet (2–4). Osim navedenog trijasa, u sklopu ovog sindroma često se javljaju i različite endokrinopatije. Dijagnoza se postavlja klinički (5,6). Pristup ovim bolesnicima iziskuje rad multidisciplinarnog tima. Ne postoji mogućnost uzročnog liječenja, već se terapija orijentira na simptomatsko liječenje s farmakološkim i kirurškim pristupom (3,5).

## 2. POVIJEST

Opis ovog sindroma prvi je put objavljen u stručnoj literaturi 1937. godine (7,8). Donovan J. McCune i Hilde Brunch, kao i Fuller Albright i suradnici opisivali su dva vrlo slična bolesnika, za koje se ispostavilo da dijele istu dijagnozu. McCune i Brunch opisali su devetogodišnju djevojčicu koja je pokazivala znakove preuranjenog puberteta, multiplih pigmentacija na koži i hipertireoze (8). Nakon nepunih godinu dana, Albright i suradnici objavili su rad o „bizarnom sindromu naizgled nespojivih simptoma“ (7). U njihovoj publikaciji opisali su pet bolesnika koji su imali kožne

pigmentacije, znakove endokrine disfunkcije, preuranjenog puberteta, a posebno se opisala i pojava diseminirane koštane fibroze (7). Detaljniji opis sindroma, karakterističnog patološkog trijasa i novootkrivenih prikaza slučajeva objavljen je od strane Gorhama i suradnika 1941. godine (9). U radu su, uz diskusiju i analizu simptoma, pojasnili važnost razlike ovog sindroma od sličnih diferencijalnih dijagnoza pod kojima se prije vodio, poput Von Recklinghausenove neurofibromatoze, atipične ksantomatoze, juvenilne Pagetove bolesti i dr (9).

### **3. EPIDEMIOLOGIJA**

MAS je sporadičan sindrom koji se rijetko pojavljuje u svijetu (10). Pretpostavlja da je prevalencija ovog sindroma između 1:100,000 i 1:1,000,000 (3). Točniji podatak je teško izvesti iz razloga što ovaj sindrom, pogotovo u blažim i asimptomatskim oblicima, nerijetko ostane klinički neprepoznat. Ovoj činjenici ne odmiče niti široka diferencijalna dijagnoza koja može sam postupak donošenja točne dijagnoze usmjeriti u krivom pravcu. Primjerice, dijagnoza fibrozne displazije može se smatrati konačnom, ali u slučaju da bolesnik ima i podležeći asimptomatski endokrini poremećaj koji ostane neutvrđen, ne bi trebala smatrati i jedinom dijagnozom. Bolest se uglavnom dijagnosticira u dječjoj dobi i češće u ženske djece (11).

### **4. GENETIKA I NASLJEĐIVANJE**

Weinstein i suradnici 1991. objavili su rad u kojem iznose svoju teoriju događaja na genskoj razini koji prethode fenotipskoj manifestaciji ove bolesti (12). MAS je uzrokovan somatskom, *de novo* aktivirajućom mutacijom stimulirajućeg G proteina u

GNAS lokusu (1–4,13–15). G proteini čine heterotrimerni kompleks s alfa ( $\alpha$ ), beta ( $\beta$ ) i gama ( $\gamma$ ) podjedinicom. To su transmembranski proteini vezani s dvije (GDP) ili tri fosfatne skupine (GTP). Kada je G protein vezan s dvije fosfatne skupine (GDP), zajedno s tim fosfatnim skupinama čini heterotrimerni kompleks  $G\alpha\beta\gamma$  koji je u inaktiviranoj formi. Onog trenutka kada se ligand spoji na receptor, dolazi do zamjene GDP-a za GTP i posljedičnog oslobađanja *Gas* podjedinice, čija je abnormalna aktivnost glavni patogenetski proces u ovom sindromu (1,2,4,12,13,15). U fiziološkim uvjetima, *Gas* podjedinica, nakon aktivacije od strane novog liganda ili pak mutacije, regulira aktivnost adenilat ciklaze, hormona koji fosfokatalizira pretvorbu ATP-a u cAMP, sekundarnog glasnika u prijenosu unutarstaničnih signala u stanici. Međutim, *Gas* podjedinica intrinzično sadrži enzim GTP-azu, kojemu je uloga regulirati transdukciju signala *Gas* i  $G\beta\gamma$  tako što potiče hidrolizu GTP-a u inaktivni GDP, odnosno vraćanje *Gas* u heterotrimerni kompleks s G proteinom i prekid aktivnosti adenilat ciklaze, tj. stvaranja cAMP-a. Navedeni mehanizam onemogućuje pretjeranu aktivnost adenilat ciklaze, odnosno prevelikog stvaranja cAMP-a u stanici i moguću hipersignalizaciju. U MAS-u, upravo su kaskadni događaji intrinzične regulacije *Gas* proteina i nastanka cAMP mutirani i disregulirani te uzrokuju tzv. fenomen konstitucijske aktivnosti, odnosno hipersignalizacije i posljedične proliferacije zahvaćenih stanica (1,4).

Heterotrimerni G protein nalazi se u *GNAS* lokusu na kromosomu 20q13.3, koji se sastoji od 13 egzona. Ovaj lokus kodira 4 glavna transkripcijska faktora: XL*as*, NESP55, A/B i, već spomenuti, *Gas*. Navedeni faktori pokazuju genomski utisak na maternalnoj ili paternalnoj strani, dok se *Gas* nakon 11. tjedna gestacije i već dovršene diferencijacije tkiva bialelno ispoljava u jednakim omjerima u objema roditeljskim linijama. Najčešće opisane de novo mutacije su pogrešne (engl.

*missense*) mutacije na egzonima 8 i 9 koji kodiraju upravo Gαs (1–4,13,15). Točno mjesto *missense* aktivirajućih *GNAS* mutacija (preko 95%) je Arg201Cys ili Arg201His, a ostali slučajevi su mutacije Gln227 (5%) (13). Sporadične somatske mutacije koje uzrokuju MAS nastaju u ranoj postzigotnoj fazi embriogeneze (2,15). Sindrom odlikuje sporadična pojava (do sada nisu opisani slučajevi vertikalne transmisije mutacije) i mozaicizam (2). U prilog teoriji mozaicizma ide različit stupanj i opseg simptoma tj. broja mutacija u određenim tkivima i organima, kao i karakteristični obrazac lezija u kostima i na koži koji prate linije embrionalnog razvoja (16). Razlika u težini kliničke slike svakog bolesnika može se objasniti segmentalnom distribucijom mutiranih stanica, odnosno poveznici između omjera količine mutirane i normalne DNK u tkivima (10,12,15). Mogući faktor manjeg broja mutiranih stanica u nekim tkivima može biti i aktivnost stanične fosfodiesteraze, koja bi svojom kompenzatorno povećanom aktivnošću mogla rezultirati minimalnim posljedicama mutacije u određenim stanicama. (12) Opisi varijabilne ekspresije simptoma MAS-a idu od asimptomatskih slučajeva pa sve do slučajeva nespojivih sa životom (15,17).

## **5. PATOFIZIOLOGIJA**

G proteini skupina su transmembranskih receptora koji sudjeluju u stvaranju aktivirajućih i inhibirajućih signala pokrećući kaskadu sekundarnih događaja koji dovode do promjena u stanici. Neke od bioloških funkcija koje se odvijaju posredstvom G proteinskih receptora su sekrecija hormona, prijenos živčanih signala, rast i diferencijacija stanica, kemotaksija i dr. Posrednici su signalizirajuće kaskade u mnogim endokrinim žlijezdama, organima i tkivima poput jajnika i testisa, štitnjače, jetre, kože, kostiju i ostalih. Ova involviranost može dovesti do poremećaja u funkciji raznih tkiva i organa, što potencijalno znači vrlo široku kliničku sliku.

Konstantna aktivnost i kaskadna signalizacija G $\alpha$ s proteina potiče aktivnost adenilat ciklaze koja stvara cAMP. Prekomjerna proizvodnja cAMP-a hipersignalizira stanice i uzrokuje povišenu staničnu aktivnost. Endokrinopatije, povezane s gotovo svakim slučajem MAS-a, nastaju pod utjecajem pretjerane signalizacije i potiču staničnu proliferaciju i hiperplaziju žlijezda, odnosno pojačanu sekreciju hormona (4,6,12). Opisani su slučajevi prekomjerne proizvodnje hormona hipofize (uglavnom GH i prolaktina) ili zbog hiperplazije tkiva ili nastanka adenoma (4,6). Zahvaćena može biti i štitnjača, nadbubrežne žlijezde, gonade i drugi organi, odnosno poremećaji mogu biti u obliku hipertireoze, akromegalije, Cushingovog sindroma, neonatalnog hiperkortizolizma, renalnog gubitka fosfata i dr. (2,4,6,18). Pojačano stvaranje hormona hipofize uzrokuje i povećanu koncentraciju  $\alpha$ -MSH, koji u koži stimulira agoniste melanokortinskih receptora, a koji rezultatno potiču stvaranje melanina, odnosno pojavu hiperpigmentacija u obliku *cafe-au-lait* makula (6). Povećana aktivnost stanica manifestira se i na gonadalnoj razini. U MAS-u se u djevojčica nerijetko opisuje pojava autonomne aktivacije jajnika, odnosno stvaranje cista koje stvaraju suvišan estrogen. Ovaj hormonalni disbalans u djevojčica može uzrokovati spontano vaginalno krvarenje i pojavu preuranjenog puberteta (4,11,19). U dječaka se u nekim slučajevima opisuje androgena sekrecija, makroorhija i testikularna mikrolitijaza (11,19,20). Hormonski poremećaji gonada mogu u oba spola izazvati razvoj perifernog tipa preuranjenog puberteta (4,6,19,21). Već spomenutu trijadu simptoma klasičnog oblika MAS-a čini i pojava fibrozne displazije kostiju. Ovaj poremećaj može se manifestirati izolirano ili kao sastavni dio MAS-a. Poremećena G $\alpha$ s signalizacija u stromalnim stranicama koštane srži uzrokuje poremećaj diferencijacije osteogenetskih prekursora, adipocita i hematopoetske strome. Normalni osteogenetski prekursori omogućuju fiziološku maturaciju osteoblasta i

osteocita, a u slučaju MAS-a, nezreli prekursori proliferiraju i stvaraju abnormalni koštani matriks, odnosno, displastičnu kost (1,13). *Gas* mutacija potiče aktivaciju PKA/CREB puta i hiperekspresiju *c-fos* proto-onkogen. Produkti ove hiperekspresije su nuklearni proteini koji se vežu za specifične promotore u određenim genima u stanici. Koštano tkivo predstavlja ciljno mjesto djelovanja *c-fos* i ovi događaji dovode do abnormalne remodelacije kostiju i fibroze koštane srži. (5,22) Dodatno, u ovakvom koštanom tkivu aktivni su procesi osteoklastogeneze i resorpcije zbog učinka citokina IL-6, čije stvaranje potiče aktivnost *Gas* u istim mutiranim stanicama (23). Povećana je i količina cirkulirajućeg FGF23 koji regulira koncentraciju fosfata u organizmu. FGF23 proizvode osteociti na poticaj visoke koncentracije kalcitriola u organizmu, odnosno u situacijama kada je u organizmu previsoka izvanstanična koncentracija kalcija. Na bubrežnim proksimalnim kanalčićima smanjuje ekspresiju NPT2 Na/PO<sub>4</sub><sup>2-</sup> kotransportera i uzrokuje veću ekskreciju fosfata, a djeluje i na regulaciju kalcija inhibirajući njegovu reapsorpciju. Također djeluje i na aktivnost 1- $\alpha$ -hidroksilaze, koja u fiziološkim uvjetima preko aktivacije vitamina D potiče apsorpciju fosfata i kalcija u crijevima. Konačno, mutacijom ovog proteina moguć je i veliki renalni gubitak fosfata, ali i gubitak poremećenom intestinalnom reapsorpcijom, što može dovesti do kliničke slike hipofosfatemičnog rahitisa (1,2,13,23). Navedene promjene u koštanoj strukturi dovode do čestih fraktura i deformacija kostiju (3,13).

## 6. PATOHISTOLOGIJA

Patohistološka analiza tkiva i organa u MAS-u pokazala je specifičnosti na staničnoj razini u nekolicini kliničkih manifestacija ovog sindroma. *Gas* mutacija pojačanom aktivacijom rezultira abnormalno visokom razinom cAMP-a, koji posreduje proliferacijsku i povećanu aktivnost u svim zahvaćenim stanicama. Ponekad analize



tkiva u ovih bolesnika ne pokazuju međusobno iste rezultate jer se navedene mutacije nasljeđuju mozaično i stoga mogu uzrokovati razlike u patohistološkoj prezentaciji zbog različite distribucije mutacije po tkivima, odnosno različitog omjera mutiranih i normalnih stanica.

Navedena somatska aktivirajuća mutacija u genu GNAS uzrokuje promjene u žlijezdama koje počinju biti pojačano aktivne i proizvoditi suvišne količine hormona. U štitnjači se aktiviraju tireociti koji, uz povećan unos  $^{125}\text{I}$ , proizvode velike količine  $\text{T}_3$  i  $\text{T}_4$  hormona. Patohistološka analiza u dosad opisanim slučajevima tireopatija pokazala je nodularnu hiperplaziju, odnosno homogenu multinodularnu / difuznu stromu u štitnoj žlijezdi (2,15,24–26).

U MAS-u je gotovo uvijek zahvaćena i hipofiza, a najčešće se poremećaj ove žlijezde manifestira u obliku akromegalije i hiperprolaktinemije. Mikroskopski se pronađu hormonski aktivni adenomi koji luče hormon rasta i/ili prolaktin. Opisani su bolesnici sa somatotropnima (koji luče GH) i mamosomatotropnim tumorima (koji luče i GH i prolaktin) (27,28). Tumorska masa hipofize histološki se opisuje s eozinofilnim neoplastičnim stanicama s lobuliranom strukturom i fibrovaskularnim septama, kao i folikulo-stelatnim i mucinskim stanicama (27).

Kortikalna hiperplazija uočena je i u nadbubrežnim žlijezdama, ali i konstitutivna steroidogeneza uslijed aktivnosti mutiranog GNAS gena u stanicama zahvaćenih nodula. Opisane promjene mogu dovesti do pretjeranog lučenja kortizola, s posljedičnim Cushingovim sindromom (18).

U testisima se makroskopski može uočiti zadebljana tunica albuginea, a mikroskopski atrofija seminifernih tubula sa ili bez zadebljane bazalne membrane (15). Učinak cAMP-a u testisima dovodi do povećanog stvaranja Leydigovih i/ili

Sertolijevih stanica i lučenja testosterona. Te se promjene mogu vidjeti kao hiperplazija stanica i ciste. Ponekad se mogu pronaći i mikrokalcifikati (11,15,19).

U jajnicima je hiperprodukcija hormona još izraženija nego u testisima. Visoke razine estradiola i suprimirani gonadotropini uglavnom su uzrokovani ovarijskim cistama. One se mogu pojaviti već u fetalnom razdoblju, ali i kasnije, u ranoj fazi života. Obično su to jednostavne, anehoične ciste s tankom stijenkom i cističnom tekućinom punom estradiola i njegovih prekursora (29). Ova hipersekrecija hormona može se objasniti hiperaktivnošću granulosa i teka stanica u jajniku, koje proizvode steroide pod utjecajem cAMP-a (11).

U gastrointestinalnom sustavu, *GNAS* mutacija može dovesti do hamartoznih polipa i nodula na želučanoj i crijevnoj stijenci. U polipima je opisana prisutnost glatkih mišićnih vlakana u lamini propriji, kao i pilorične i Brunnerove žlijezde (potonje u submukozi). Poneke stanice površinskog gastričnog epitela sadržavale su veće količine mucina (30).

Patohistološki nalaz analize fibrozne displazije kostiju varira od bolesnika do bolesnika, no poneke karakteristike se češće opisuju. Mutirane osteogenične stanice u koštanim trabekulama stvaraju tzv. „zvjezdasti“ izgled stanice, a depoziti abnormalnih osteoida u kosti pokazuju znakove nedovoljne mineralizacije. Lezije uglavnom imaju tanke, nepravilne trabekule okružene bogatom fibroznom stromom. Navedena trabekularna organizacija daje kosti tzv. karakterističan izgled kineskog slova (1). U koštanim šupljinama dominira fibroblastično tkivo, a korteks može biti zadebljan, posebice u dugim kostima (6,15). Histološka podjela fibrozne displazije se, ovisno o lokalizaciji, dijeli na klasičnu, sklerotičnu-pagetoidnu i sklerotičnu-hipercelularnu formu. U klasičnoj formi količina fibrozne strome oko dismorfičnih trabekula je niska do srednje visoka. U sklerotično-pagetoidnoj, koja uglavnom

zahvaća kranijalne kosti, prisutan je gust, sklerotičan i trabekularan nalaz.

Sklerotično-hiper celularan oblik fibrozne displazije sadrži diskontinuirane, paralelno postavljene trabekule i karakterističan je za čeljusne kosti i kosti baze lubanje (13,31,32).

## **7. KLINIČKA PREZENTACIJA**

Mutacija u genu *GNAS* dovodi do promjena u mnogobrojnim tkivima i organima, stoga je i klinička prezentacija raznolika i individualna u svakog bolesnika. Varijabilna penetracija i ekspresija mutantnog alela u tkivima dovodi do fenotipskih razlika između bolesnika, odnosno različitih težina kliničke slike, prognoze i očekivanog životnog vijeka (4). Klasična trijada simptoma karakterističnih za ovaj sindrom- fibrozna displazija kostiju, *cafe-au-lait* kožne promjene i preuranjeni pubertet rijetko se pojavljuju istovremeno kod postavljanja prve sumnje na MAS (3,5,10).

### **7.1. Koštane manifestacije**

Tipična koštana manifestacija MAS-a je fibrozna displazija, progresivno patološko stanje kosti. Zdravo koštano tkivo zamijenjeno je s abnormalnom, obilno fibroznom kosti. Bolest je 1938. godine prvi opisao i imenovao dr. Lichtenstein, a potom 1942. godine i dr. Jaffe (33,34). Lezije se mogu manifestirati bilo gdje na skeletu, a u MAS-u obično predominiraju na dugim i na kostima glave (1,3–5). Fibrozna displazija je bolest koja se ne pojavljuje isključivo u MAS-u, već može biti samostalna bolest ili u sklopu drugih poremećaja, poput Mazabraudovog sindroma, kerubizma, Pagetove bolesti i dr., a ima i široku diferencijalnu dijagnozu (centralni osificirajući fibrom,

osteomijelitis, osteonekroza, adamantinom...) (5,34). Klinički se bolest javlja u obliku monostotske - lezija prisutna na jednoj kosti ili polioštotske fibrozne displazije – kada je zahvaćeno više kostiju (1,13). Ponekad se u literaturi koristi sinonim Jaffe-Lichtensteinova bolest za monostotsku formu kako bi se razlikovala od polioštotske inačice, kao i bilo koje s dodatno prisutnim endokrinopatijama (34). Preko 60% bolesnika s fibroznom displazijom ima benigniji, monostotski oblik bolesti (35). Sama dijagnoza fibrozne displazije nije presudna za dijagnozu MAS-a, a otprilike 2-3% bolesnika s fibroznom displazijom zapravo boluje od MAS-a (36). Displastične lezije se pojavljuju u pravilu u mlađoj životnoj dobi, do 90% svih lezija koje će zahvatiti bolesnika stvore se do 15. godine života (37). Najčešće lezije u MAS-u su upravo kraniofacijalne, koje se najranije i otkriju. Preko 90% tih lezija potvrdi se do 3. godine života. Ostale lezije uglavnom se prepoznaju u kasnijoj dobi, na ekstremitetima prosječno oko 14. godine života, a u aksijalnom skeletu otprilike u dobi od 15 godina. Nove lezije rijetko nastanu u postpubertetskom razdoblju (1,3). Promjene u kvaliteti osteocita i koštanog matriksa direktno djeluju na normalnu koštanu biomehaniku i uzrokuju brojne simptome. Ove promjene prvenstveno slabe stabilnost i nosivost što može uzrokovati bol, deformitete, patološke frakture, diskrepanciju duljine ekstremiteta, skoliozu, poremećaj hodanja i općenito funkcionalno oštećenje (1,3,4,6). Frakture najčešće nastanu u dobi od 6.-10. godine života, ali se mogu pojaviti i kasnije u životu (1,3). Bol je simptom čija jakost ne ovisi nužno o opsegu lezija u tijelu i težini kliničke slike. Odrasli se češće žale na jaču bol, a osobito treba imati na umu da mala djeca rjeđe artikuliraju samu bol koju osjećaju, već se mogu potužiti (ili neverbalno ukazati) na umor, nezadovoljstvo ili slične tegobe (1).

Lezije na plosnatim kostima (lubanja, zdjelica...) često se klinički prezentiraju kao bezbolno zadebljanje koje uzrokuje asimetriju u izgledu. Rast promijenjenog koštanog tkiva u području lubanje može stvarati kompresiju na susjedne živce i uzrokovati probleme sa sluhom i vidom (4,6,13). Novonastalo tkivo mehanički pritišće na optički živac što može dovesti do pogoršanja ili gubitka vida. Bolesnici s hipertrofičnom lezijom na temporalnoj strani lubanje su pod većim rizikom od razvoja konduktivne i senzorne naglušnosti. Displazija temporalne kosti, posebno epitimpanog dijela, povezuje se i s drugim otološkim stanjima poput stenoze slušnog kanala i kolesteatoma. U kohorti *Boyce et al.* od 183 ispitanika s temporalnim lezijama, 22% je imalo blage i neprogresivne poremećaje sluha, od čega 66% konduktivne i 29% senzorne prirode. Ostalih 5% imalo je kombiniranu formu (38). Opisani su i deformiteti baze lubanje, koji mogu dovesti do poremećaja poput Chiari I malformacije ili sekundarne bazilarne invaginacije s potencijalnim neurološkim sekvelama (39). Novonastale lezije mogu se razviti i na području sinusa, nosne šupljine, orbite i čeljusti, što može uzrokovati probleme s boli, proptozu, probleme s disanjem i hranjenjem, malokluziju i poremećeno nicanje zuba. Svakako se ne smije zanemariti i kozmetički deformitet koji može stvoriti negativistički stav prema vlastitom izgledu i probleme u psihičkom razvoju djece (1,32). Općenito gledano, kraniofacijalna manifestacija fibrozne displazije razlikuje se od aksijalne i apendikularne. Češće se javlja i ima izraženiju tendenciju ekspanzivnog rasta, a razlog tome još je uvijek nepoznat (40).

Lezije u dugim kostima ekstremiteta često se nalaze u području proksimalnog femura, gdje se posljedično zbog mehaničkog stresa i patoloških fraktura može razviti deformitet *coxa vara*, tzv. „*shepherd's crook*“ (13). Moguća je i pojava *coxa valgae*, kao i miješanih varus/vagus deformacija (1). Premda su najčešća sjela lezije

plosnate i duge kosti, nerijetko se opisuju i slučajevi spinalne prezentacije u obliku skolioze. U pojedinim ispitivačkim grupama postotak skolioza u bolesnika s MAS-om prelazi i preko 60%, a najčešće je zahvaćena torakolumbalna kralježnica (22,41). Neliječena skolioza može dovesti do sekundarnih oštećenja organa, problema s disanjem i, rijetko, smrtnog ishoda (1,41).

Maligna transformacija fibrozne displazije je rijetka, ali opisana pojava u literaturi. Najčešće je u pitanju transformacija u osteosarkom, hondrosarkom, fibrosarkom i maligni oblik fibrohistiocitoma. Potrebno je na vrijeme uočiti simptome koji mogu upućivati na malignu transformaciju poput pojave noćne boli, parestezija i pojačane fokalne boli. Ishod je često nepovoljan i neophodna je pravovremena dijagnostika (42,43).

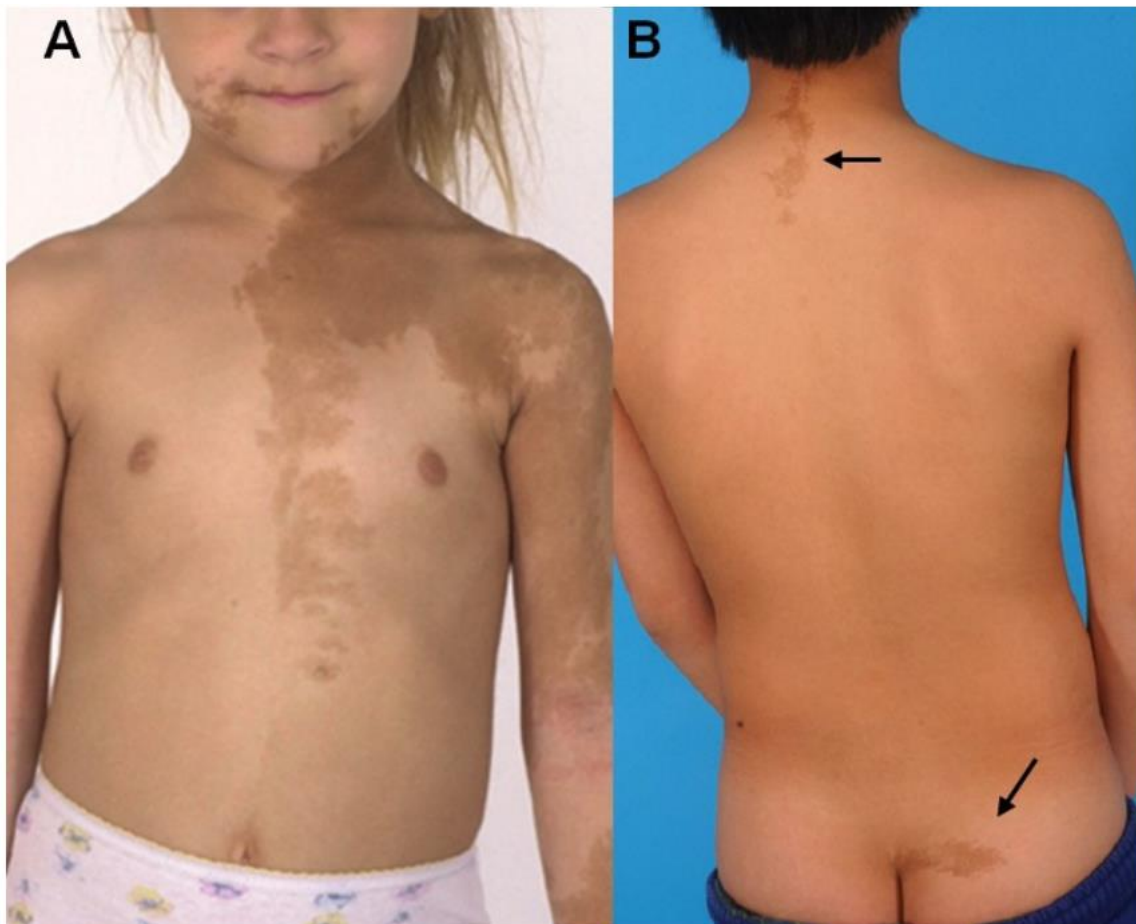## **7.2 Ekstraskeletalne manifestacije**

Ektoderm, mezoderm i endoderm osnova su i tvore sve od čega se sastojimo. Somatske mutacije u GNAS regiji događaju u vrlo ranoj fazi embriogeneze i posljedično se ispoljavaju u sva tri zametna listića, u svakog bolesnika u različitoj mjeri. Uzevši to u obzir, ne čudi šarolikost kliničke slike ove bolesti (40).

### **7.2.1. Nalazi na koži**

Kožne promjene u obliku većih nepravilnih hiperpigmentiranih areala, najčešće su prva fenotipska manifestacija MAS-a koja nastane nedugo nakon poroda i često je i prvi znak kojeg kliničar uoči (Slika 1). Boja može potamniti s vremenom, a samim time hiperpigmentacija postane i uočljivija, što povećava šanse za postavljanje pravovremene sumnje na ovu dijagnozu (1,2,4). Granice ovih lezija mogu biti glatkih, ovalnih linija ili raštrkanih poput linije razvedene obale. Potonje je najčešći oblik *cafe-*

*au-lait* u MAS-u, a naziva se i „*coast of Maine*“ oblikom. Općenito se kožne manifestacije nalaze u 53 do 95% bolesnika s MAS-om (44). Lezije koje nastanu u ranom djetinjstvu u pravilu ostanu takve i ne stvaraju se nove, ali mogu povećavati svoju površinu sukladno s djetetovim rastom. Najčešća sijela ovih lezija su područja lica, prsa, stražnje strane vrata i u području interglutealne brazde i iznad nje. Međutim, gdje god se one nalazile, površina lezija ne prelazi središnju liniju tijela. Mogu se pojavljivati i isključivo na jednoj aksijalnoj polovici tijela, a objašnjenje ove pojave je u embrionalnom razvoju zametnih listića. Koža se stvara iz ektoderma čije stanice imaju posebne obrasce migriranja u intrauterinom razvoju. Područja intenzivnije pigmentacije „prate“ put razvoja ektodermalnih stanica i ne prelaze suprotnu, simetričnu stranu. Ovaj obrazac razvoja i granica naziva se Blaschkove linije (4,44). Rezultat razvoja dvije stanične linije u dorzo-ventralnom razvitku tijela i potom opisane specifične kutane prezentacije u MAS-u ponovno govore u prilog mozaicizmu (16).



Slika 1. Kožne promjene karakteristične za MAS. A) *Cafe-au-lait* lezija prsa, vrata, ramena i lica. Granice su razvedene u obliku *coast of Maine*. Uočljiva pojava prezentacija na strogo jednoj polovici tijela, s poštovanjem središnje linije. B) *Cafe-au-lait* na karakterističnim mjestima stražnje strane vrata i interglutealne brazde. Preuzeto iz: Dumitrescu CE, Collins MT. McCune-Albright syndrome. *Orphanet J Rare Dis.* 2008;3(1):1–12., otvoreni pristup

### 7.2.2. Endokrinopatije

Neki oblik endokrinopatije prisutan je u gotovo svakog bolesnika s MAS-om. Razlog je u tome što konstitutivna stimulacija Gsa i povećana koncentracija cAMP preko kaskade receptora i liganda povećano signaliziraju rast i povećanu funkciju mnogobrojnih endokrinih žlijezda. Endokrine žlijezde postanu hiperaktivne i



autonomno funkcionalne, bez utjecaja zaštitne negativne povratne sprege u organizmu. Stanična signalizacija preko G proteina sveprisutna je u endokrinim žlijezdama i mnogim drugim tkivima, stoga je i za očekivati raznolikost patologija (4,12).

### **7.2.2.1. Poremećaji hipofize i hipotalamusa**

Hipotalamus i hipofiza su endokrine žlijezde koje luče različite hormone i sekundarno reguliraju rad velikog broja tkiva i ostalih žlijezda u tijelu.

Različita distribucija mutiranih stanica (kao posljedica mozaicizma) dovodi do varijabilne kliničke ekspresije bolesti. Povećana signalizacija manipulira mnogim hormonskim receptorima i potiče lučenje hormona poput ACTH, LH, FSH, TSH i GHRH, što rezultira poremećenom funkcijom ciljnih žlijezda i tkiva.

Najčešća patologija hipofize i hipotalamusa u MAS-u je ekscesivna proizvodnja hormona rasta i prolaktina, a zahvaća otprilike 20% bolesnika (3,4,45).

Hipofiza može podleći promjenama poput hiperplazije ili adenoma, koji mogu rezultirati hiperprodukcijom hormona. Histološke varijante aktivnih adenoma dolaze u obliku somatotropnih (lučenje GH), mammosomatotropnih (pretežno prolaktin) i plurihormonalnih adenoma (miješani, mogu lučiti i TSH) (27). Somatotropni adenomi se prema literaturi nalaze u 60-70% bolesnika s MAS-om i akromegalijom, dok u općoj populaciji s izoliranom akromegalijom postotak somatotropnih adenoma iznosi 10-15% (45). Točan razlog veće učestalosti somatotropnih stanica u MAS-u nije otkriven, ali dosadašnja istraživanja povezuju GNAS mutaciju koja se dogodi u rano embrionalno doba s proliferacijom mammosomatotropnih/somatotropnih stanica u hipofiznim acinusima (28). Hiperprodukcija hormona rasta prezentira se kao akromegalija ili gigantizam. Prisutan je ekscesivan rast kostiju i mekih tkiva. Simptomi

mogu biti i nespecifični, poput umora i boli u zglobovima. Ostali simptomi koji se pojavljuju u akromegaliji su prominentne frontalne kosti, rast stopala i šaka, dentalna malokluzija, sekundarni endokrinološki poremećaji (npr. oligo- i amenoreja) i remodelacija koštanog tkiva, i to većinom uz konkomitantnu fibroznú displaziju (dominantno kraniofacijalnu), što može dovesti do makrocefalije i već spomenutih problema sa sluhom i vidom. Hiperprolaktinemija je najčešće asimptomatska (2,28,38,46).

#### **7.2.2.2. Poremećaji štitnjače**

Povećana aktivnost žlijezda uzrokovana mutacijom stimulatornog G proteina ne zaobilazi ni štitnu žlijezdu. Najčešće opisana promjena je hiperplazija žlijezde, povećana produkcija hormona i povećana periferna konverzija hormona T4 u T3 (47). Čak dvije trećine bolesnika s MAS-om ima neki oblik tireidopatije. S učestalošću od oko 38%, hipertireoza je druga najčešća endokrinopatija u MAS-u (1,26). Uglavnom se pojavljuje u djetinjstvu, a simptomi mogu trajati i u odraslo doba (2,3). Klinička slika varira od subkliničke sve do manifestne hipertireoze s gušavosti (26). Važno je provoditi redovite kontrole i pretrage kako bi se na vrijeme uočile eventualne morfološke ili hormonalne promjene. Ostale često opisane manifestacije tireoidne patologije su difuzno povećana štitnjača, cistične promjene, tireoidni čvorovi i nastanak tireoidne strume.

Hormonski disbalans štitnjače može uzrokovati sekundarne promjene u cijelom tijelu. Simptomi hipertireoze su raznoliki. Djevojke koje su dobile menstruaciju mogu patiti od anovulacije, oligomenoreje i sekundarne amenoreje. Povišena je srčana frekvencija i ejakcijski volumen. Povećana je kalorigeneza i, usprkos

normalnom/povećanom unosu hrane, javlja se gubitak na tjelesnoj masi. Neurološki se djeca mogu tužiti na nekvalitetan san, insomniju, emotivni nemir i sl. U ekstremnim slučajevima može doći do razvoja kraniosinostoze u ranoj dječjoj dobi.

Česti su i nespecifični simptomi poput umora, slabosti i povećanog znojenja (46).

Moguća komplikacija na koju treba misliti u male djece je prematurna fuzija epifiznih ploča rasta, koja može dovesti do konačne niske tjelesne visine (24).

Patofiziološki, GNAS mutacija uzrokuje hiperaktivnost 5'-dejdaze, koja posljedično povećava konverziju  $T_4$  u  $T_3$  i povećava mogućnost razvoja tireotoksikoze, jedne od akutnih i životno ugrožavajućih komplikacija hipertireoze (2). Simptomi tireotoksikoze su pojačano znojenje, tahikardija i aritmije, nesanica, mišićna slabost i dr. Rijetko u sklopu MAS-a može doći do razvoja karcinoma štitnjače. Opisano je svega nekoliko bolesnika sa svjetlostaničnim karcinomom štitnjače (engl. *clear-cell carcinoma*).

Istraživanja na životinjama ukazuju na moguću povezanost hiperstimulacije TSH receptora i razvoja malignih promjena u štitnjači. Kao mogući faktor koji utječe na malignu alteraciju spominje se i dugotrajna akumulacija genetskih grešaka u stanicama koje s vremenom mogu pokrenuti neoplastične promjene (25).

### **7.2.2.3. Preuranjeni pubertet**

Razvoj perifernog preuranjenog puberteta (PPP) neovisnog o gonadotropinima dio je klasične trijade simptoma MAS-a. Ponekad je i jedini simptom i/ili prvi znak bolesti (1,3,11,17,48). U prosjeku se javlja češće u djevojčica nego u dječaka. Čak 85% djevojčica ima simptome preuranjenog puberteta, dok je u dječaka taj broj oko 42% (11,19). Prijedlog objašnjenja ove spolne razlike je u prirodno većoj kompetenciji gonadalne hiperaktivnosti u ženskog spola. Aktivacija gena GNAS potiče

hiperaktivnu steroidogenezu u granulosa i teka stanicama u jajnicima. U dječaka isključivo Leydigove stanice mogu proizvoditi androgene. Nastanak PPP-a u dječaka može biti uzrokovan mutacijom Leydigovih stanica, dok ista mutacija Sertolijevih stanica ne dovodi do razvoja PPP-a. S obzirom da se radi o mozaicizmu u kojemu su različite testikularne stanice mutirane u različitoj mjeri, ne dolazi nužno uvijek do nastanka PPP. Preuranjeni pubertet u MAS-u perifernog je tipa u oba spola, što znači da je ovisan o patofiziološkom procesu izvan središnjeg živčanog sustava (4). Ipak, opisani su rijetki slučajevi progresije PPP u centralni preuranjeni pubertet s aktivacijom veze hipotalamus-hipofiza-gonade. (3)

U djevojaka autonomna hiperaktivnost jajnika najčešće dovodi do stvaranja unilateralnih cista koje sadrže estradiol u visokoj koncentraciji. Pritom su gonadotropini suprimirani (49). Ukoliko dođe do spontane rezolucije ciste nastane nagli pad estrogena što rezultira ljuštenjem endometrija i nastankom spontanog vaginalnog krvarenja. Krvarenja mogu biti rekurentna zbog stvaranja novih cista. Vaginalno krvarenje može biti izolirani simptom PPP-a ili mogu biti prisutne i ostale manifestacije poput razvoja dojki (većina bolesnica razvija dojke do Tanner stupnja II-III), ubrzanog rasta u visinu i ubrzanog koštanog dozrijevanja (11,52). Razvoj kliničke slike PPP-a u djevojčica je varijabilan. Prvi simptomi se mogu javiti već u neonatalno doba, dok se u ostalih pojavljuju u ranom djetinjstvu. Većina bolesnica doživljava razdoblje remisije, tzv. „stanje mirovanja“, kada može doći čak i do involucije tkiva dojki i potpunog prestanka vaginalnog krvarenja. Neke bolesnice, pak, razvijaju težu kliničku sliku s progresijom PPP-a.

PPP je u dječaka oskudno opisan u literaturi. To je rijetka pojava karakterizirana povišenom koncentracijom testosterona uz supresiju gonadotropina. Klinički se očituje uvećanjem testisa i razvojem sekundarnih spolnih karakteristika poput

aksilarne i pubične dlakavosti, povećanja mišićne mase i razvoja koštane strukture. Makroorhija nastaje uslijed hiperplazije Leydigovih ili Sertolijevih stanica. Razvoj PPP-a uzrokovan je hiperfunkcijom Leydigovih stanica. Unilateralna hiperplazija Sertolijevih stanica u testisu može posljedično uzrokovati aktivaciju okolnih Leydigovih stanica i potencirati razvoj PPP-a (19). Premda su podaci oskudni, pojedini bolesnici mogu dulje vrijeme zadržati testikularnu autonomnu hiperprodukciju, pa čak i uspješno dovršiti spolni razvoj i doseći očekivanu tjelesnu visinu, pubičnu i aksilarnu dlakavost i normalan razvoj penisa. Postoje podaci o održanoj spermioogenezi, ali s kvantitativnim deficitom (44).

Povezanost PPP-a u djevojaka s MAS-om i problema sa začecem i infertilnošću tema su u posljednjih nekoliko godina. Općenito, djevojke koje boluju od MAS-a imaju nižu stopu ovulacija i samim time manje šanse za mogućnost spontanog začeca. Opisane su bolesnice koje su imale normalne ovulacije, redovite cikluse i uspješno iznesenu trudnoću, ali i one koje su tijekom trudnoće razvile skeletalne probleme u smislu nastanka bolova u kostima na mjestima fibroznih displazija, aneurizmatičke koštane ciste, pa čak i maligne transformacije displastičnih lezija (11,48).

#### **7.2.2.4. Ostali endokrinološki poremećaji**

Među dosad opisanim endokrinološkim poremećajima u bolesnika s MAS-om je i sekundarni hiperparatireoidizam. Većinom se etiološki povezuje s nedostatkom vitamina D, posljedično disfunkciji 1- $\alpha$ -hidroksilaze, zbog čega dolazi od smanjene apsorpcije fosfata i kalcija. Ova promjena u ionskom sastavu krvi uzrokuje povećano lučenje PTH s hiperplazijom paratireoidnih žlijezda. Poremećaj treba liječiti jer inače može uzrokovati pogoršanje fibrozne displazije (3).

Zahvaćenost nadbubrežnih žlijezda nerijetko se opisuje u bolesnika s MAS-om (1–4,10). Morfološke promjene žljezdanog tkiva gotovo uvijek se opisuju kao nodularna hiperplazija, a u ponekim slučajevima i kao adenom nadbubrežnih žlijezda (53). Patofiziološki, stimulatorni učinak kaskadno aktivirajućeg puta cAMP-a na stanice nadbubrežnih žlijezda dovodi do autonomne hiperaktivnosti, tj. autonomne steroidogeneze (18,53). Povećana steroidogeneza sekundarno potiče resorpciju koštanog tkiva. Kortizol djeluje direktno na kost potičući resorpciju tkiva, dok indirektno pogoduje malapsorpciji kalcija. Sekundarno, moguć je razvoj hiperkalcemije, hiperkalciurije i nefrokalcinoze. Adrenalni poremećaji se mogu udružiti s gonadalnom autonomnom aktivnošću i, konačno, razvojem preuranjenog puberteta (53,54). Cushingov sindrom (hiperkortizolizam) rijetka je manifestacija MAS-a koja se uglavnom pojavljuje u neonatalno doba i iznimno opisuje poslije prve godine života. Nastaje zbog aktivirajuće GNAS mutacije koja u fetalnoj adrenalnoj žlijezdi uzrokuje autonomnu hipersekreciju kortizola. Klinička slika može biti različito teška, a očituje se kušingoidnim facijesom, pretilošću, usporenim rastom, hirzutizmom itd. Djeca se nerijetko rode mala za gestacijsku dob. Mogući su problemi s dojenjem i normalnim razvojem, razvoj respiratornih tegoba, akutne hipertenzije, kardiomegalije i splenomegalije (3,54). Simptomi ponekad mogu biti nespecifični, stoga ih je važno prepoznati na vrijeme jer postoji šansa za razvoj adrenalne insuficijencije, neuroloških sekvela, ali i smrtnog ishoda. (2) Cushingov sindrom se najčešće liječi kirurški, ali opisani su i rijetki slučajevi spontane rezolucije poremećaja (53).

### **7.2.3. Gastrointestinalni sustav**

Somatska mutacija u GNAS lokusu mogu zahvatiti različite dijelove probavnog sustava (37,55). U probavnoj cijevi dominira pojava metaplastičnih i hiperplastičnih, gastričnih i hamartoznih polipa. Česta je i pojava heterotopične želučane sluznice (37). Neke od komplikacija koje se mogu javiti bolesnika s hamartoznim polipima su krvarenje, anemija i intususcepcija (30). Premda je točna prevalencija pojave ektopičnog rasta gastrointestinalnih lezija nepoznata, preporuka je da se redovito obavljaju endoskopski pregledi kako bi se na vrijeme uočile lezije i ispitaio njihov potencijalni malignitet, s obzirom da su u rijetkim slučajevima opisane i premaligne lezije (37,55).

### **7.2.4. Hepatobilijarni sustav i gušterača**

Klinički spektar MAS-a karakterizira i pojava lezija jetre, gušterače i žučnih vodova. Opisane su pojave intraduktalnih papilarnih mucinoznih neoplazmi gušterače (IPMN), hepatičnih adenoma i cista koledokusa. Ostale kliničke manifestacije uključuju neonatalnu kolestazu, hepatitis, pankreatitis, fokalnu nodularnu hiperplaziju i dr. (56). Somatske mutacije GNAS lokusa dokazane su i u sporadičnim slučajevima hepatocelularnog karcinoma i kolangiokarcinoma, međutim, u slučajevima IPMN, pojava te mutacije dokaže se u čak 70% bolesnika (37,55,57). Prevalencija IPMN procjenjuje se na 25/100,000, dok je točna prevalencija IPMN u MAS-u još uvijek nepoznata i podaci s kojima raspolažemo su oskudni i temelje se na pojedinačnim prikazima bolesnika (57). Kao i kod gastrointestinalnih polipa, zbog mogućnosti maligne alteracije hepatobilijarnih adenoma, cista i IPMN-a, preporuka je redovito provoditi kontrolne preglede u bolesnika s MAS-om. Još uvijek nije poznato je li

razlog maligne transformacije lezija isključivo naslijeđena GNAS mutacija i/ili neka druga genetska mutacija, okolišni čimbenici ili nešto treće.

### **7.3. Ostale kliničke manifestacije**

Opisani su pojedini bolesnici s MAS-om s rijetkim simptomima poput trombocitopatija, hipertrofične kardiomiopatije, atopije ili preosjetljivosti na određeni antigen (58,59). Važni ligandi stimulatornog G proteina su histamin i leukotrijeni, kao i acetilkolin i adrenalin. Premda je  $G_{s\alpha}$  put povezan s  $H_2$  histamiskim receptorom (koji nema glavnu ulogu u alergijskim reakcijama), već bi to bio  $H_1$  receptor kojemu stimulatorni put započinje aktivacijom  $G_{q\alpha}$  proteina, zaključak je da križna reakcija između ova dva puta može dovesti do hipersenzitivne alergijske reakcije u bolesnika s GNAS mutacijom. Rezultati kohorte *Jacobson et al.* pokazali su MAS bolesnike s kliničkim alergijskim manifestacijama od atopijskog dermatitisa, ekcema, alergija na lijekove, astme, kronične urtikarije, sezonskog rinitisa i anafilaksije na lateks, lijekove i orašaste plodove. Pojedini bolesnici imali su izraženiju aktivaciju  $H_2$  receptora koja se prezentirala kroničnim gastritisom i gastroezofagealnim refluksom. Same alergijske reakcije varirale su od tip 1 IgE posredovane reakcije pa sve do tip 4 posredovane eozinofilima, monocitima i limfocitima T. Moguće je da navedena križna stimulatorna reaktivnost G proteina dovodi i do pojačane aktivacije neurotransmitera, citokina i ostalih proupalnih peptida (58).

## **8. DIJAGNOSTIKA**



Dijagnoza MAS-a postavlja se klinički. Kao što je prethodno opisano, tipičan trijas simptoma čine *cafe-au-lait* makule, fibrozna displazija kostiju i preuranjeni pubertet. Bolest se uglavnom dijagnosticira u dječjoj dobi i češće u ženske djece (11). S obzirom da se radi o somatskom mozaicizmu, mogući su i vrlo blagi, pa i asimptomatski oblici bolesti bez uvjerljive kliničke prezentacije, što posljedično dovodi do određenog broja nedijagnosticiranih slučajeva.

### **8.1. Klinička dijagnostika**

Dijagnoza poremećaja hipofize započinje mjerenjem koncentracije GH, IGF-1 i prolaktina u serumu. IGF-1 može, ali i ne mora biti povišen. Prolaktin je povišen u 80% bolesnika s pretjeranim lučenjem GH (45). Radiološki se uz pomoć MR-a ili CT-a mogu prikazati mikro i makroadenomi u solitarnoj ili multiploj formi (28).

Biokemijsko mjerenje opsega fibrozne displazije možemo provjeriti mjerenjem alkalne fosfataze, a trebalo bi izmjeriti i razinu bikarbonata, kalcija, fosfata, 25-OH vitamina D, PTH i bubrežne parametre. (1,5)

Kod sumnje na preuranjeni pubertet u djevojčica treba odrediti koncentraciju LH, FSH i estradiola. Potvrdni nalaz bio bi povišen estradiol uz supresiju gonadotropina.

Potrebno je učiniti i ultrazvučni pregled jajnika. Pregled ultrazvukom je važan kako bi se razlučila cista od juvenilnog granulosa tumora. U dječaka s PPP-om možemo očekivati visoku koncentraciju testosterona uz supresiju gonadotropina. Također je preporuka učiniti UZV testisa, osobito kako bi se uočilo eventualno prisustvo testikularne mikrolitijaze (19,20).

U djece je važno redovito pratiti njihov rast i razvoj (5).

Kod sumnje na zahvaćenost štitnjače potrebno je izmjeriti koncentracije TSH i slobodnih T<sub>3</sub> i T<sub>4</sub>. Morfološke promjene se mogu uočiti ultrazvučnim pregledom (60).

Kod tumorskih tvorbi štitnjače potrebno je učiniti biopsiju tkiva i patohistološku dijagnostiku preparata (25).

Kod sumnje na zahvaćenost nadbubrežnih žlijezda potrebno je izmjeriti koncentracije ACTH, kortizola te kortizola u 24-satnom u urinu. Ponekad je potrebno provesti i deksametazonski test (18,53,54). Preporuka je učiniti i CT nadbubrežnih žlijezda (5). Sporadični patološki nalazi gastrointestinalnog i hepatobilijarnog trakta u MAS-u razlog je za poticanje redovitih pregleda ovih bolesnika, posebno onih s povijesti pankreatitisa, gastrointestinalnih krvarenja ili drugih simptoma. Dodatno, za određene je lezije dokazana mogućnost maligne alteracije, poput alteracije IPMN u pankreatični adenokarcinom (55,57) .

## **8.2. Molekularna dijagnostika**

Dijagnoza MAS-a je klinička te se molekularna dijagnostika ne radi rutinski. Somatski mozaicizam može dovesti do lažno negativnog rezultata ukoliko se analizira tkivo u kojem je udio mutiranih stanica nizak ili ih uopće nema. Udio pozitivnih nalaza dobivenih analizom limfocita periferne krvi iznosi oko 30%, dok je udio pozitivnih nalaza iz uzoraka zahvaćenih tkiva oko 80% (2). Valja imati na umu da je uzimanje uzoraka zahvaćenog tkiva vrlo kompleksno, a ponekad može biti i opasno za bolesnika. Zbog svega navedenog i činjenice da se u većine bolesnika dijagnoza može postaviti klinički te da nema jasne povezanosti genotipa i fenotipa, molekularna dijagnostika još uvijek nije našla široku primjenu u dijagnozi MAS-a.

Međutim, u pojedinih bolesnika u kojih je teško razlučiti boluju li zaista od MAS-a (npr. bolesnik s monostotskim oblikom fibrozne displazije) predstavlja važan dio dijagnostike i omogućava potvrdu dijagnoze (14,61).

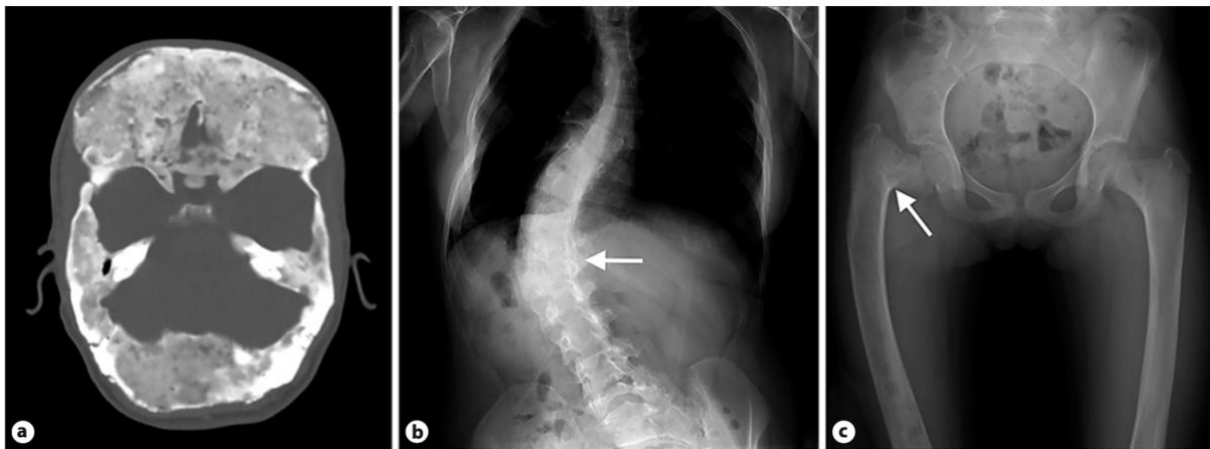
Molekularna dijagnoza MAS-a najviše provodi se uz pomoć digitalnog PCR-a (sekvenciranje po Sangerovoj metodi) iz raznih tkiva (krv, koštano tkivo, koža, jajnik...) u cilju dokazivanja najčešće heterozigotne mutacije R201C GNAS gena. Druga zastupljena molekularna metoda je NGS (engl. *next generation sequencing*).

### **8.3. Radiološka dijagnostika**

Radiološka dijagnostika prvenstveno se koristi za utvrđivanje fibrozne displazije kostiju. Obično su RTG snimke aksijalnog skeleta i ekstremiteta dovoljne za dijagnozu, a najčešće prikazuju cistične, radiolucetne intramedularne promjene, sklerotične lezije, dobro ograničenih margina (tzv. geografska linija granica) i tipičnog *ground-glass* izgleda koštanog tkiva, tj. izgled mutnog stakla (Slika 2). Tipična manifestacija je varus deformitet femura, tzv. „*sheperd's crook*“, a moguća je i pojava *coxa valgae*, kao i miješanih varus/valgus deformiteta (1,13). Iako su promjene najčešće lokalizirane na plosnatim i dugim kostima, bolest može zahvatiti i kralježnicu što se klinički očituje kao skolioza. Ekspanzivan rast kostiju lubanje dovodi do njenog deformiteta i moguće kompresije na živce te je dijagnostička preporuka učiniti CT glave (1–3,6). CT snimanje se preporučuje i za evaluaciju kompleksnijih anatomskih struktura poput zdjelice i kralježnice ili za utvrđivanje prijeloma na koje se sumnjalo, a nisu utvrđeni na RTG snimci (5). Premda nije rutinska metoda izbora, dijagnostika MR-om je korisna, osobito za razlučivanje fibrozne displazije od cističnih lezija na kostima. T1 snimka kostiju pokazuje hipointenzitet na područjima fibrozne displazije,

odnosno hiperintenzitet na T2 prikazu. MR je indiciran u slučajevima evaluacije moguće tumorske tvorbe, odnosno maligne alteracije ranije displastične promjene, kao i za prikazivanje hipofize i ostalih mekih struktura u lubanji (3,5,36,62).

Fibrozna displazija može biti prikazana i skeletalnom scintigrafijom s tehnecij-99 izotopom, gdje zahvaćena kost pokazuje pojačanu metaboličku aktivnost te se tako i prezentira na snimci. Provode se i pretrage PET-CT s radioaktivnim fluorom ( $^{18}\text{F}$ ) i SPECT (1,3,5,13).



**Slika 2.** Radiološki nalaz fibrozne displazije na kosturu. A) Aksijalni CT pokazuje difuzno promijenjenu lubanjsku bazu s tipičnim izgledom koštanog tkiva poput mutnog stakla (engl. „*ground glass*“) B) RTG nalaz kralježnice pokazuje sekundarno nastalu strukturnu skoliozu. (bijela strelica) C) RTG zdjelice i femura pokazuje tipični varus deformitet femura, tzv. „*sheperd's crook*“. (bijela strelica) Preuzeto iz: Spencer T, Pan KS, Collins MT, Boyce AM. The Clinical Spectrum of McCune-Albright Syndrome and Its Management. *Horm Res Paediatr.* 2020;92(6):347–56, otvoreni pristup.

## 9. DIJAGNOSTIČKI ALGORITAM

Klinička dijagnoza MAS-a može se postaviti kod prisutnosti dva ili više karakterističnih simptoma (Tablica 1). Sama pojava izolirane monostotske fibrozne displazije dokazuje se radiološkom dijagnostikom, a ukoliko se pojavljuje bez drugih

simptoma potrebno je učiniti biopsiju i molekularnu analizu tkiva na GNAS mutaciju.

(2,3,6,61)

**Tablica 1.** Klinički simptomi/znakovi koji se koriste u dijagnostici MAS-a.

Fibrozna displazija kostiju
<i>Cafe-au-lait</i> kožne promjene <sup>1</sup>
Periferni preuranjeni pubertet neovisan o gonadotropinima <sup>2</sup>
Testikularne lezije sa ili bez PPP
Lezije štitnjače sa ili bez neautoimunog hipertireoidizma
Ekscesivno lučenje GH (akromegalija)
Neonatalni hiperkortizolizam

1- granice nejednakih rubova (tzv. „*cost of Maine*“) i koje ne prelaze suprotnu polovicu tijela. 2- nastao autonomnom hiperfunkcijom cista jajnika, odnosno autonomnom hiperprodukcijom testosterona

Prema Spencer T, Pan KS, Collins MT, Boyce AM. The Clinical Spectrum of McCune-Albright Syndrome and Its Management. *Horm Res Paediatr.* 2020;92(6):347–56. [Otvoren pristup](#)

Svakom bolesniku treba pristupiti individualno u svrhu potvrde ili isključenja dijagnoze MAS-a. Molekularna dijagnostika za sada ostaje metoda izbora kod nerazjašnjenih slučajeva (14,61).

## 10. DIFERENCIJALNA DIJAGNOZA

Diferencijalna dijagnoza MAS-a je široka obzirom da sindrom čine simptomi koji se pojavljuju u samostalnoj formi, ali i u sklopu nekih drugih sličnih bolesti.

*Cafe-au-lait* promjene najčešće se povezuju s NF1, ali javljaju se i kod sindroma Legius ili Noonan, a mogu se zamijeniti i s ostalim patološkim stanjima poput kongenitalnog melanocitnog nevusa, Beckerovog nevusa, postupalne hiperpigmentacije i dr. (44).

Na preuranjeni pubertet može se pomisliti i kod izolirane prematurne adrenarhe ili telarhe, kao i zbog mnogobrojnih uzroka prepubertetskog vaginalnog krvarenja (centralni preuranjeni pubertet, izolirana funkcionalna ovarijska cista, juvenilni granulosa tumor, rijetko i izražena hipotireoza u Van Wyk-Grumbach sindromu i dr.) (63). Diferencijalna dijagnoza fibrozne displazije je široka (Tablica 2). Lako je moguće posumnjati na neku od njih kod monostotske forme bolesti, pogotovo ako se bolesnik prezentira bez ostalih simptoma MAS-a.

**Tablica 2.** Diferencijalna dijagnoza fibrozne displazije.

<i>Sijelo</i>	<i>Diferencijalna dijagnoza</i>
Cijeli skelet	Primarni ili sekundarni karcinom, enhondrom, koštana cista, gigantocelularni tumor, aneurizmatička cista, Pagetova bolest kostiju, NF1, histiocitoza Langerhansovih stanica, osteonekroza, von Recklinghausenova bolest, Mazabraud sindrom
Kraniofacijalna manifestacija	Osificirajući fibrom, kerubizam, SAPHO sindrom

Fronto-sfenoidalni dio lubanje	Meningeom
Tibija	Adamantinom

Prema Javaid MK, Boyce A, Appelman-Dijkstra N, Ong J, Defabianis P, Offiah A, et al. Best practice management guidelines for fibrous dysplasia/McCune-Albright syndrome: A consensus statement from the FD/MAS international consortium. *Orphanet J Rare Dis. Orphanet Journal of Rare Diseases*; 2019;14(1):1–17. [Otvoren pristup.](#)

Bolest slična MAS-u je Carney kompleks kojeg odlikuju kožne pigmentacije, miksom srca i endokrini tumori. Kompleks uzrokuje mutacija PRPKAR1A gena koji kodira protein kinazu A na kromosomu 17. Mutacije mogu biti *missense* ili supstitucijske, što dovodi do poremećenog čitanja okvira. S druge strane, MAS je uzrokovan somatskom *missense* mutacijom GNAS lokusa na kromosomu 20, što u konačnici olakšava postavljanje dijagnoze molekularnim putem (64).

## 11. KOMPLIKACIJE

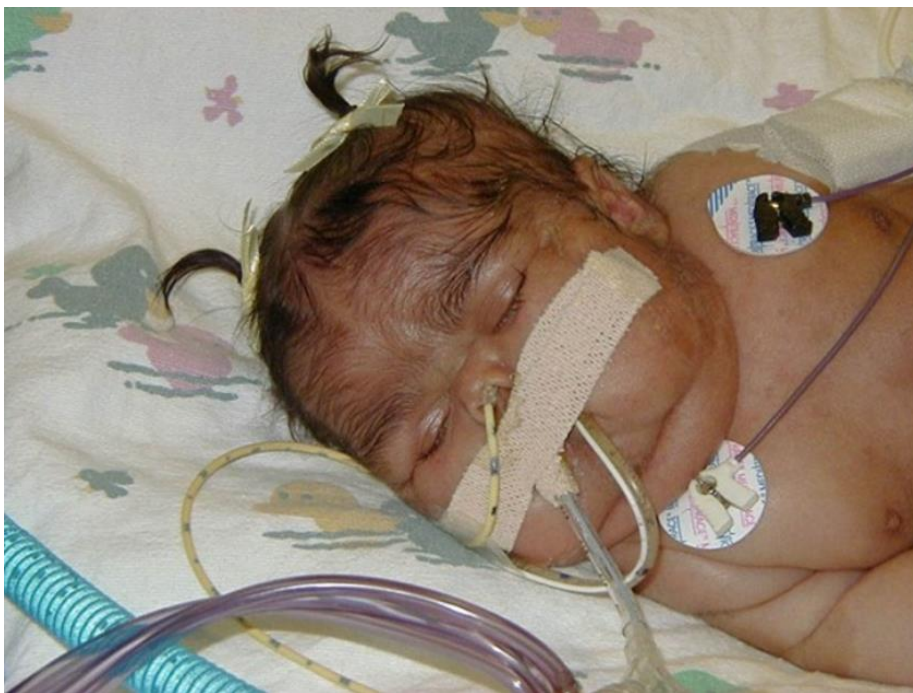Najčešće komplikacije fibrozne displazije su patološke frakture, odnosno stres frakture. Ponekad fraktura kosti može biti inicijalna klinička prezentacija fibrozne displazije, a najčešće se pojavljuje u dobi od 6 do 10 godina (1,35). Šanse za frakturu povećane su i u slučajevima sekundarno nastalih aneurizmatičkih koštanih cista i renalnog gubitka fosfata (5,65). Ostale komplikacije koje mogu nastati u sklopu fibrozne displazije su deformiteti kostiju koji mogu dovesti do funkcionalne nestabilnosti i estetskog problema. U poliostotskoj formi bolesti, skolioza se razvija u 40% bolesnika i, za razliku od idiopatske, nastavlja progresiju i poslije završetka skeletnog rasta (13). Neurološke komplikacije uslijed pritiska na živčane strukture

javljaju se u obliku kompresije leđne moždine (bolovi, pareze, senzacije...), gluhoće i progresivnog gubitka vida. Rijetka komplikacija koštano promijenjenog tkiva u MAS-u je maligna alteracija lezije. Najčešće je u pitanju transformacija u osteosarkom, hondrosarkom, fibrosarkom i maligni oblik fibrohistiocitoma (5,35,42,43).

Dugotrajna autonomna hiperfunkcija jajnika, osobito kada traje i u odraslo doba, može se prezentirati menometroragijom i potrebom za nadoknadom krvi, a u najtežim slučajevima potrebna je histerektomija. Dugotrajni PPP uzrokuje kontinuirano izlaganje organizma estrogenu, što je rizični čimbenik za nastanak karcinoma dojke (48). Hiperestrogenizam može dovesti do problema s fertilitetom- kohorta *Boyce et al.* pokazala je prevalenciju infertiliteta u 46% ispitanica (29).

Neonatalni hiperkortizolizam najrjeđa je, ali potencijalno po život opasna komplikacija MAS-a. Dojenčad se može neadekvatno razvijati, imati problema sa sisanjem i hranjenjem, hipertenziju, respiratorne probleme i kušingoidne simptome (Slika 3). U trećine bolesnika neonatalni hiperkortizolizam spontano prođe i ne ostavlja značajnije posljedice, dok je u teškim slučajevima terapija izbora adrenalektomija (3).





**Slika 3.** Dijete s neonatalnim hiperkortizolizmom i kušingoidnim simptomima- okruglo lice poput mjeseca, pletora i hirzutizam. Preuzeto iz: Dumitrescu CE, Collins MT. McCune-Albright syndrome. Orphanet J Rare Dis. 2008;3(1):1–12. Otvoreni pristup

## 12. LIJEČENJE

Većina komorbiditeta koji se javljaju u sklopu MAS-u se liječi farmakološki, dok je za neke od njih kirurški pristup glavni izbor liječenja.

Za liječenje ovih bolesnika neophodna je suradnja multidisciplinarnog tima specijalista različitih grana, uključujući endokrinologe, gastroenterologe, ortopede, neonatologe i ostale. Uz farmakološki i kirurški pristup liječenju, važno je provoditi fizikalnu terapiju u svrhu očuvanje mišićne mase i ostale konzervativne metode očuvanja zdravlja i suzbijanja boli, a sve ovisno o kliničkom stanju bolesnika.

Kurativna terapija još ne postoji (1,3).

## **12.1. Medikamentozno liječenje**

Farmakološki pristup terapiji simptoma MAS-a ovisi o kliničkoj slici, njezinoj težini i podležećim komorbiditetima. Liječnik koji vodi bolesnika trebao bi imati na umu mogući utjecaj polipragmazije i nuspojava ukoliko se ordinira više vrsta lijekova za razne simptome. Od presude je važnosti pravodobno uočiti simptom, evaluirati ga i utvrditi točnu indikaciju za liječenje, kao i provoditi redovite kontrolne preglede zbog mogućih razvoja komplikacija.

### **12.1.1. Lijekovi u fibroznoj displaziji**

Cilj medikamentoznog liječenja fibrozne displazije je smanjenje bolova i sprječavanje propadanja koštanog tkiva.

Prva linija analgetika uključuje paracetamol i nesteroidne protuupalne lijekove.

Perzistirajuća bol može biti indikacija za uvođenje opioda (npr. tramadol), dok se kod izrazitih bolova ponekad daju lijekovi poput amitriptilina, gabapentina, pregabalina i dr. Navedeni lijekovi (uz fizikalnu terapiju) pomažu u suzbijanju i smanjenju bolova, no niti jedna nije specifična za fibroznu displaziju (2,3,5,35). Dosadašnja istraživanja ukazuju pozitivan učinak bisfosfonata za intravensku primjenu, osobito u smanjenju boli. Najčešće se koriste pamidronat ili zoledronat (5,35).

Renalni gubitak fosfata je komplikacija koja nastaje kao posljedica pojačanog stvaranja FGF23 iz koštanih lezija. FGF23 je važan regulator fosfata u organizmu i njegovo pojačano stvaranje potiče fosfaturiju. Hipofosfatemija je povezana s većim rizikom od razvoja fraktura. Kako bi se navedeno izbjeglo primjenjuju se aktivni metaboliti ili analozi vitamina D- kalcitriol, odnosno alfakalcidiol. Ovi lijekovi dovest će

do supresije sekundarno povišenog PTH. Kod doziranja treba pratiti koncentraciju kalcija u urinu i koliko je moguće izbjeći povećanu kalciuriju i posljedično nefrokalcinozu. Peroralni fosfatni prašci također imaju svoje ulogu u liječenju. Doza se titrira prema koncentraciji fosfata u serumu koju treba održavati na donjoj i neposredno ispod donje granice normale. Gastrointestinalne nuspojave poput bolova u trbuhu i proljeva su česte, stoga se preporučuje ukupnu dozu podijeliti na barem četiri manje doze. Dugotrajna primjena fosfata može dovesti do hiperplazije paratiroideja s posljedičnom kroničnom stimulacijom izlučivanja PTH. Tijekom davanja vitamina D i fosfata potrebno je redovito mjeriti koncentracije kalcija u serumu i urinu, fosfata i PTH kako bi se izbjegle gore navedene komplikacije (5,35).

### **12.1.2. Liječenje preuranjenog puberteta**

Medikamentozna terapija PPP-a indicirana je u bolesnika s ubrzanim koštanim sazrijevanjem i/ili učestalim vaginalnim krvarenjem (5).

U djevojčica je cilj terapije smanjiti izloženost organizma pretjeranoj količini estrogena i spriječiti ubrzano koštano sazrijevanje i razvoj spolnih karakteristika (49).

Prvi lijek izbora je letrozol, inhibitor aromataze treće generacije. Ovaj lijek dokazano usporava koštano sazrijevanje i učestalost vaginalnih krvarenja. Drugi lijek je tamoksifen, modulator estrogenskih receptora. Tamoksifen također djeluje na usporavanje koštanog sazrijevanja i smanjenje vaginalnih krvarenja, no, u nekolicine bolesnica opisano je povećanje uterinog volumena (bez drugih nuspojava), što je indikacija za redovite kontrole uterusa UZV pregledom. Treći lijek je fulvestrant, blokator estrogenskih receptora. Njegova prednost je u mogućnosti depo aplikacije jednom mjesečno intramuskularno. Skraćuje trajanje vaginalnog krvarenja i smanjuje njegovu učestalost, dok utjecaj na koštano sazrijevanje nije do kraja utvrđen (5,49).

Postoji još lijekova koji bi modulirali koncentraciju estrogena i imali terapijsko djelovanje u PPP, ali nije provedeno dovoljno studija ili nisu bili zadovoljavajući rezultati.

U dječaka je cilj smanjiti koncentraciju testosterona u organizmu što se postiže blokatorima androgenskih receptora (bikalutamid, ciprotenon acetat, spironolakton) ili inhibitorima aromataze (letrozol, testolakton, anastrozol). Osim smanjenja koncentracije testosterona, dolazi do smanjenja virilizacije, usporavanja rasta i supresije razvoja sekundarnih spolnih karakteristika (19). Dodatno, ukoliko u bolesnika dođe do progresije PPP-a u centralni preuranjeni pubertet, indicirano je početi terapiju GnRH analogima (49,52).

### **12.1.3. Liječenje ostalih endokrinopatija**

U liječenju prekomjernog stvaranja hormona rasta koriste se analozi somatostatina, što se pokazalo uspješno u oko 50% bolesnika (45). Rjeđe se koriste i antagonisti hormona rasta poput pegvisomanta. Hiperprolaktinemija se može liječiti agonistima dopamina poput kabergolina. Moguće je kombinirati lijekove, npr. analog somatostatina s pegvisomantom ili kabergolinom. Cilj je smanjiti koncentraciju IGF-1 na -2 do +1 standardne devijacije za dob djeteta, odnosno na najnižu moguću razinu u odraslih (2,46).

Hipertireoza se uglavnom liječi medikamentozno, antitireoidnim lijekovima poput metimazola ili propiltiouracila, a ako je potrebno dodaje se i beta-blokator.

Tireoidektomija ili radioablacija su terapijski izbor u tvrdokornoj bolesti koja ne reagira na medikamentoznu terapiju, a konačan izbor metode liječenja ovisi o kliničkoj slici i podležećim komorbiditetima (2,25,47).

## **12.2. Kirurško liječenje**

Liječenje fibrozne displazije aksijalnog skeleta i ekstremiteta u većini slučajeva podrazumijeva kiruršku intervenciju s ciljem ispravljanja deformiteta i eventualnih patoloških fraktura. Problem kirurškog liječenja fibrozne displazije je u tome što sama operacija neće izliječiti bolest već je intervencija palijativne prirode (13). Autograftovi su kontraindicirani, a sama resekcija lezije ne dovodi do poboljšanja. Ugradnja pločica i vijaka trebala bi se izbjegavati. Trenutne metode izbora su ugradnja adaptivnog intramedularnog čavla, unutarnje fiksacije i korektivne osteotomije za ispravljanje deformiteta (1,3,4,35). Kirurško liječenje kraniofacijalne fibrozne displazije indicirano je kod progresivnog gubitka vida, jake boli i/ili izrazitog deformiteta lica (3,35).

Kirurško liječenje ponekad se koristi i u bolestima hipofize, no nerijetko je kirurški pristup onemogućen zbog zadebljane lubanje. Moguće alternative su transfenoidalni i transfrontalni pristup (3). Kod izražene bolesti nadbubrežne žlijezde terapija izbora je kirurška resekcija adenoma ili potpuna adrenalektomija (18).

## **13. PRAĆENJE U BUDUĆNOSTI**

Bolesnici s MAS-om su kronični bolesnici koji, ovisno o težini kliničke slike, trebaju redovite kontrole i prilagodbe terapije od prvog dana liječenja. Studije su pokazale da je očekivani životni vijek bolesnika s MAS-om u pravilu isti kao u zdravih osoba, odnosno, MAS nije povezan sa rizikom od prijevremene smrti. U pojedinim slučajevima raniji početak bolesti može značiti težu kliničku sliku (6). Bolesnicima s

fibroznom displazijom (koji nemaju akutne bolove ili koštane deformitete) treba svake 2 do 3 godine radiološki evaluirati, dok u simptomatskih treba napraviti kompletan klinički i radiološki pregled minimalno jednom godišnje (36). Stupanj i progresiju skolioze potrebno je redovito pratiti na ortopedskim kontrolama (5). Bolesnicima bi također trebalo redovito raditi neurološke preglede i UZV zdjeličnih organa i testisa (1). Na svakom kontrolnom pregledu potrebno je izmjeriti koncentraciju elektrolita u serumu i urinu (Ca, fosfat), 25OHD3, alkalne fosfataze i PTH te evaluirati bubrežnu funkciju (5).

## **14. ZAKLJUČAK**

McCune-Albrightov sindrom rijedak je i sporadičan sindrom. Nastaje kao posljedica aktivirajućih somatskih mutacija u genu *GNAS* koje nastaju u različito doba nakon oplodnje što za posljedicu ima njihovu mozaičnu distribuciju u različitim tkivima. Sve to rezultirat će varijabilnom kliničkom prezentacijom ovih bolesnika, od gotovo asimptomatskih do vrlo teških slučajeva s brojnim komplikacijama. Bolesnicima je potrebna skrb multidisciplinarnog tima i cjeloživotna kontrola zdravstvenog stanja. S obzirom na rijetkost ovog sindroma, s velikim brojem neprepoznatih bolesnika i nedovoljnim brojem provedenih studija, nužna su dodatna istraživanja i formiranje međunarodnih baza podataka oboljelih, a sve kako bi se mogle prikupiti vrijedne informacije o dijagnostici, simptomima, tijeku bolesti, komplikacijama i terapiji.

## **15. ZAHVALA**

Zahvaljujem svojoj mentorici dr.sc. Katji Dumić Kubat na pomoći i savjetima u izradi ovog diplomskog rada i svim drugim projektima.

Najveću zahvalu upućujem svojim roditeljima Igoru i Jasni, bratu Hrvoju, šogorici Jeleni i svoj ostaloj obitelji na neizmjernoj podršci i razumijevanju kroz cijeli život i ovo studijsko razdoblje.

Zahvaljujem se svim svojim prijateljima na iskrenom prijateljstvu i svakom zabavnom trenutku. Posebno hvala Luciji na svemu.

Na kraju, zahvaljujem Luki na svim našim zajedničkim trenucima i njegovoj (ne)svjesnoj podršci u svemu što radim i planiram- you're the best.

## **16. LITERATURA**

1. Hartley I, Zhadina M, Collins MT, Boyce AM. Fibrous Dysplasia of Bone and

- McCune–Albright Syndrome: A Bench to Bedside Review. *Calcif Tissue Int.* Springer US; 2019;104(5):517–29.
2. Spencer T, Pan KS, Collins MT, Boyce AM. The Clinical Spectrum of McCune-Albright Syndrome and Its Management. *Horm Res Paediatr.* 2020;92(6):347–56.
  3. Dumitrescu CE, Collins MT. McCune-Albright syndrome. *Orphanet J Rare Dis.* 2008;3(1):1–12.
  4. Eugster EA. McCune-albright syndrome. *Encycl Endocr Dis.* 2018;5:634–9.
  5. Javaid MK, Boyce A, Appelman-Dijkstra N, Ong J, Defabianis P, Offiah A, et al. Best practice management guidelines for fibrous dysplasia/McCune-Albright syndrome: A consensus statement from the FD/MAS international consortium. *Orphanet J Rare Dis.* *Orphanet Journal of Rare Diseases*; 2019;14(1):1–17.
  6. Holbrook L, Brady R. McCune Albright syndrome [Internet]. *StatPearls.* Treasure Island (FL); 2020;1–3.
  7. Albright F, Butler AM, Hampton AO et al. Syndrome characterized by osteitis fibrosa disseminata, areas of pigmentation and endocrine dysfunction, with precocious puberty in females. *N Engl J Med.* 1937;216(17):721–46.
  8. McCune D. Osteitis fibrosa cystica: The case of a nine-year-old girl who also exhibits precocious puberty, multiple pigmentation of the skin and hyperthyroidism. *Am J Dis Child.* 1936;(52):743–4.
  9. Gorham LW, Campbell EH, Howard WC, Donhauser JL RN. Albright's syndrome- a group of cases characterized by osteitis fibrosa disseminata, areas of pigmentation and gonadal dysfunction. *Trans Am Clin Climatol Assoc.* 1941;57:179–87.
  10. Lumbroso S, Paris F, Sultan C. Activating Gs $\alpha$  Mutations: Analysis of 113 Patients with Signs of McCune-Albright Syndrome - A European Collaborative Study. *J Clin Endocrinol Metab.* 2004;89(5).



11. Corica D, Aversa T, Pepe G, De Luca F, Wasniewska M. Peculiarities of precocious puberty in boys and girls with McCune-Albright syndrome. *Front Endocrinol (Lausanne)*. 2018;9(337):1–7.
12. Weinstein LS, Shenker A, Gejman PV, Merino MJ, Friedman E SA. Activating mutations of the stimulatory G protein in the McCune-Albright syndrome. *N Engl J Med*. 1991;325:1688–95.
13. Robinson C, Collins MT, Boyce AM. Fibrous Dysplasia/McCune-Albright Syndrome: Clinical and Translational Perspectives. *Curr Osteoporos Rep [Internet]*. Current Osteoporosis Reports; 2016;14(5):178–86.
14. Narumi S, Matsuo K, Ishii T, Tanahashi Y, Hasegawa T. Quantitative and Sensitive Detection of GNAS Mutations Causing McCune-Albright Syndrome with Next Generation Sequencing. *PLoS One*. 2013;8(3):1–6.
15. Vasilev V, Daly AF, Thiry A, Petrossians P, Fina F, Rostomyan L, et al. McCune-Albright syndrome: A detailed pathological and genetic analysis of disease effects in an adult patient. *J Clin Endocrinol Metab*. 2014;99(10):2029–38.
16. Happle R. The McCune-Albright syndrome: a lethal gene surviving by mosaicism. *Clin Genet*. 1986;29(4):321–4.
17. Schwindinger WF, Francomano CA, Levine MA. Identification of a mutation in the gene encoding the  $\alpha$  subunit of the stimulatory G protein of adenyl cyclase in McCune-Albright syndrome. *Proc Natl Acad Sci U S A*. 1992;89(11):5152–6.
18. Fragoso MCBV, Domenice S, Latronico AC, Martin RM, Pereira MAA, Zerbini MCN, et al. Cushing's syndrome secondary to adrenocorticotropin-independent macronodular adrenocortical hyperplasia due to activating mutations of GNAS1 gene. *J Clin Endocrinol Metab*. 2003;88(5).
19. Aversa T, Zirilli G, Corica D, De Luca F, Wasniewska M. Phenotypic testicular abnormalities and pubertal development in boys with McCune-Albright syndrome. *Ital J Pediatr. Italian Journal of Pediatrics*; 2018;44(1):1–4.

20. Wasniewska M, De Luca F, Bertelloni S, Matarazzo P, Weber G, Crisafulli G, et al. Testicular microlithiasis: An unreported feature of McCune-Albright syndrome in males. *J Pediatr*. Mosby Inc.; 2004;145(5):670–2.
21. Wasniewska M, Matarazzo P, Weber G, Russo G, Zampolli M, Salzano G, et al. Clinical presentation of McCune-Albright syndrome in males. *J Pediatr Endocrinol Metab*. 2006;19(2):619–22.
22. Hart ES, Kelly MH, Brillante B, Chen CC, Ziran N, Lee JS, et al. Onset, progression, and plateau of skeletal lesions in fibrous dysplasia and the relationship to functional outcome. *J Bone Miner Res*. 2007;22(9):1468–74.
23. Riminucci M, Kuznetsov SA, Cherman N, Corsi A, Bianco P, Gehron Robey P. Osteoclastogenesis in fibrous dysplasia of bone: In situ and in vitro analysis of IL-6 expression. *Bone*. 2003;33(3):434–42.
24. Tessaris D, Corrias A, Matarazzo P, De Sanctis L, Wasniewska M, Messina MF, et al. Thyroid abnormalities in children and adolescents with McCune-Albright syndrome. *Horm Res Paediatr*. 2012;78:151–7.
25. Collins MT, Sarlis NJ, Merino MJ, Monroe J, Crawford SE, Krakoff JA, et al. Thyroid carcinoma in the McCune-Albright syndrome: Contributory role of activating Gs $\alpha$  mutations. *J Clin Endocrinol Metab*. 2003 Sep 1;88(9):4413–7.
26. Mastorakos G, Mitsiades NS, Doufas AG, Koutras DA. Hyperthyroidism in McCune-Albright syndrome with a review of thyroid abnormalities sixty years after the first report. *Thyroid*. 1997;7(3):433–9.
27. Al-Subaie S, AlMalki MH, Ahmed M, Al-Dandan S. Pituitary mammosomatotroph tumor with folliculo-stellate and mucin cells in a child with McCune Albright syndrome. *Hum Pathol Case Reports [Internet]*. Elsevier; 2019;18200326;1-5
28. Vortmeyer AO, Gläsker S, Mehta GU, Abu-Asab MS, Smith JH, Zhuang Z, et al. Somatic GNAS mutation causes widespread and diffuse pituitary disease in acromegalic patients with McCune-Albright syndrome. *J Clin Endocrinol Metab*.

- 2012;97(7):2404–13.
29. Gaspari L, Paris F, Nicolino M, Hameury F, Bonnaure H, Pienkowski C, et al. Fetal ovarian cysts: An early manifestation of McCune-Albright syndrome? *Prenat Diagn.* 2012;32(9):859–63.
  30. Zacharin M, Bajpai A, Chow CW, Catto-Smith A, Stratakis C, Wong MW, et al. Gastrointestinal polyps in McCune Albright syndrome. *J Med Genet.* 2011;48(7):1-11.
  31. Riminucci M, Liu B, Corsi A, Shenker A, Spiegel AM, Robey PG, et al. The histopathology of fibrous dysplasia of bone in patients with activating mutations of the Gs $\alpha$  gene: Site-specific patterns and recurrent histological hallmarks. *J Pathol.* 1999;187(2):249–58.
  32. Sachdeva SK. Kraniofacijalna fibrozna displazija kod starijih pacijenata: Prikaz slučaja s pregledom literature. *Acta Stomatol Croat.* 2015;49(1):60–4.
  33. Lichtestein L. Polyostotic Fibrous Dysplasia. *Arch Surg.* 1938;36(5):874–98.
  34. NORD. Rare Disease Database. Fibrous Dysplasia [Internet]. 2020
  35. Chapurlat RD, Orcel P. Fibrous dysplasia of bone and McCune-Albright syndrome. *Best Pract Res Clin Rheumatol.* 2008;22(1):55–69.
  36. Bousson V, Rey-Jouvin C, Laredo JD, Le Merrer M, Martin-Duverneuil N, Feydy A, et al. Fibrous dysplasia and McCune-Albright syndrome: imaging for positive and differential diagnoses, prognosis, and follow-up guidelines. *Eur J Radiol* [Internet]. Elsevier Ireland Ltd; 2014;83(10):1828–42.
  37. Wood LD, Noë M, Hackeng W, Brosens LAA, Bhaijee F, Debeljak M, et al. Patients with McCune-Albright syndrome have a broad spectrum of abnormalities in the gastrointestinal tract and pancreas. *Virchows Arch.* *Virchows Archiv;* 2017;470(4):391–400.
  38. Boyce AM, Brewer C, Deklotz TR, Zalewski CK, King KA, Collins MT, et al. Association of hearing loss and otologic outcomes with fibrous dysplasia. *JAMA Otolaryngol - Head Neck Surg.* 2018;144(2):102–7.

39. Pan KS, Heiss JD, Brown SM, Collins MT, Boyce AM. Chiari I Malformation and Basilar Invagination in Fibrous Dysplasia: Prevalence, Mechanisms, and Clinical Implications. *J Bone Miner Res.* 2018;33(11):1990–8.
40. Collins MT, Singer FR, Eugster E. McCune-Albright syndrome and the extraskeletal manifestations of fibrous dysplasia. *Orphanet J Rare Dis.* 2012;7(1):1–14.
41. Leet AI, Magur E, Lee JS, Wientroub S, Robey PG, Collins MT. Fibrous Dysplasia in the Spine: Prevalence of Lesions and Association with Scoliosis. *J Bone Jt Surg - Ser A.* 2004;86(3):531–7.
42. Ruggieri P, Sim FH, Bond JR, Krishnan Unni K. Malignancies in fibrous dysplasia. *Cancer.* 1994;73(5):1411–24.
43. Kanazawa I, Yamauchi M, Yano S, Imanishi Y, Kitazawa R, Nariai Y, et al. Osteosarcoma in a pregnant patient with McCune-Albright syndrome. *Elsevier Inc.;* 2009;45(3):603–8.
44. Shah KN. The Diagnostic and Clinical Significance of Café-au-lait Macules. *Pediatr Clin North Am.* Elsevier Ltd; 2010;57(5):1131–53.
45. Rutkowski MJ, Southwell DG, Cardinal TM, Blevins LS. Acromegaly due to McCune-Albright syndrome. *US Endocrinol.* 2020;16(1):47–50.
46. Hossain B, Drake WM. Acromegaly. *Med UK.* 2017;45(8):480–3.
47. Merchant N, Viau-Colindres JM, Hicks KA, Balazs AE, Wesson DE, Lopez ME, et al. McCune-Albright Syndrome With Unremitting Hyperthyroidism at Early Age: Management Perspective for Early Thyroidectomy. *Glob Pediatr Heal.* 2019;6:1–5.
48. Boyce AM, Casey RK, Ovejero Crespo D, Murdock CM, Estrada A, Guthrie LC, et al. Gynecologic and reproductive outcomes in fibrous dysplasia/McCune-Albright syndrome. *Orphanet J Rare Dis.* *Orphanet Journal of Rare Diseases;* 2019;14(1):1–7.
49. Neyman A, Eugster EA. Treatment of girls and boys with McCune-Albright syndrome with precocious puberty *Pediatric Endocrinology Reviews.*

2017;15,1-18

50. Majoor BCJ, Boyce AM, Bovée JVMG, Smit VTHBM, Collins MT, Cleton-Jansen AM, et al. Increased Risk of Breast Cancer at a Young Age in Women with Fibrous Dysplasia. *J Bone Miner Res*. 2018;33(1):84–90.
51. De Luca F, Mitchell V, Wasniewska M, Arrigo T, Messina MF, Valenzise M, et al. Regulation of spermatogenesis in McCune-Albright syndrome: Lessons from a 15-year follow-up. *Eur J Endocrinol*. 2008;158(6):921–7.
52. Wang X, Yu Q. Management of precocious puberty in girls with McCune–Albright syndrome using letrozole. *Endocr Connect*. 2018;7(12):1424–31.
53. Kirk JMW, Brain CE, Carson DJ, Hyde JC, Grant DB. Cushing’s syndrome caused by nodular adrenal hyperplasia in children with McCune-Albright syndrome. *J Pediatr*. 1999;134(6):789–92.
54. Yoshimoto M, Nakayama M, Baba T, Uehara Y, Niikawa N, Ito M, et al. A case of neonatal McCune-Albright syndrome with Cushing syndrome and hyperthyroidism. *Acta Paediatr Scand*. 1991;80(10):984–7.
55. Robinson C, Estrada A, Zaheer A, Singh VK, Wolfgang CL, Goggins MG, et al. Clinical and radiographic gastrointestinal abnormalities in McCune-Albright syndrome. *J Clin Endocrinol Metab*. 2018;103(11):4293–303.
56. Johansen L, Haller W, Thyagarajan M, Kelly D, McKiernan P. Hepatic Lesions Associated With McCune Albright Syndrome. *J Pediatr Gastroenterol Nutr*. 2019;68(4):54–7.
57. Gaujoux S, Salenave S, Ronot M, Rangheard AS, Cros J, Belghiti J, et al. Hepatobiliary and pancreatic neoplasms in patients with McCune-Albright syndrome. *J Clin Endocrinol Metab*. 2014;99(1).
58. Jacobson JD, Turpin AL, Sands SA. Allergic manifestations and cutaneous histamine responses in patients with McCune Albright syndrome. *World Allergy Organ J*. 2013;6(1):1–10.
59. Bajpai A, Greenway A, Zacharin M. Platelet Dysfunction and Increased Bleeding Tendency in McCune-Albright Syndrome. *J Pediatr*. 2008;153:287–9.

60. Feuillan PP, Shawker T, Rose SR, Jones J, Jeevanram RK, Nisula BC. Thyroid abnormalities in the mcccune-albright syndrome: Ultrasonography and hormonal studies. *J Clin Endocrinol Metab.* 1990;71(6):1596–601.
61. Elli FM, de Sanctis L, Bergallo M, Maffini MA, Pirelli A, Galliano I, et al. Improved Molecular Diagnosis of McCune–Albright Syndrome and Bone Fibrous Dysplasia by Digital PCR. *Front Genet.* 2019;10:1–12.
62. Ferreira EC, Brito CCB, Domingues RC, Bernardes M, Marchiori E, Gasparetto EL. Whole-body MR imaging for the evaluation of McCune-Albright syndrome. *J Magn Reson Imaging.* 2010;31(3):706–10.
63. Bulcao Macedo D, Nahime Brito V, Latronico AC laudi. New causes of central precocious puberty: the role of genetic factors. *Neuroendocrinology.* 2014;1001;1–8.
64. Salpea P, Stratakis CA. Carney complex and McCune Albright syndrome: An overview of clinical manifestations and human molecular genetics. *Mol Cell Endocrinol.* Elsevier Ireland Ltd; 2014;386(1–2):85–91.
65. Tournis S, Balanika A, Megaloikonomos PD, Mavrogenis AF. Secondary aneurysmal bone cyst in McCune-albright syndrome. *Clin Cases Miner Bone Metab.* 2017;14(3):332–5.

## 14. ŽIVOTOPIS

Rođena sam 1.2.1996. u Zagrebu gdje sam završila osnovnu i srednju školu (III. gimnazija). Medicinski fakultet Sveučilišta u Zagrebu upisala sam 2015. godine. Tijekom studija, područje od najvećeg interesa bile su mi internističke discipline, posebice pedijatrija. Na fakultetu sam bila član i redoviti sudionik u aktivnostima raznih studentskih sekcija, a dvije godine sam djelovala u sklopu vodstva Studentske sekcije za pedijatriju. Od treće godine studija redovito pišem članke za studentski časopis Medicinar, a posljednje sam dvije godine na mjestu urednika rubrike Društvo i zamjenica glavnog urednika. Sudjelovala sam aktivno i pasivno na nekoliko međunarodnih medicinskih kongresa. Privatno se bavim plesom, volim se kreativno izražavati i putovati. Služim se engleskim i njemačkim jezikom.