

# Dijagnostika i liječenje ektopične trudnoće u KB "Sveti Duh" u razdoblju od 2009.-2019.

---

Cvitkušić, Žaklina

Master's thesis / Diplomski rad

2021

Degree Grantor / Ustanova koja je dodijelila akademski / stručni stupanj: **University of Zagreb, School of Medicine / Sveučilište u Zagrebu, Medicinski fakultet**

Permanent link / Trajna poveznica: <https://um.nsk.hr/um:nbn:hr:105:358583>

Rights / Prava: [In copyright](#) / [Zaštićeno autorskim pravom.](#)

Download date / Datum preuzimanja: **2025-01-12**



Repository / Repozitorij:

[Dr Med - University of Zagreb School of Medicine Digital Repository](#)



**SVEUČILIŠTE U ZAGREBU  
MEDICINSKI FAKULTET**

**Žaklina Cvitkušić**

**Dijagnostika i liječenje ektopične trudnoće u  
KB „Sveti Duh“ u razdoblju od 2009.-2019.**

**DIPLOMSKI RAD**



**Zagreb, 2021.**

**SVEUČILIŠTE U ZAGREBU  
MEDICINSKI FAKULTET**

**Žaklina Cvitkušić**

**Dijagnostika i liječenje ektopične trudnoće u  
KB „Sveti Duh“ u razdoblju od 2009.-2019.**

**DIPLOMSKI RAD**

**Zagreb, 2021.**

Ovaj diplomski rad izrađen je u Klinici za ginekologiju i porodništvo Kliničke bolnice „Sveti Duh“ pod vodstvom doc.dr.sc. Tatjane Pavelić Turudić, prim.dr.med. i predan je na ocjenu u akademskoj godini 2020./2021.

Mentor rada: doc.dr.sc. Tatjana Pavelić Turudić, prim.dr.med

## **POPIS I OBJAŠNENJE KRATICA KORIŠTENIH U RADU:**

KB- klinička bolnica

IUD- intrauterini uložak (eng. *intrauterine device*)

IVF- in vitro fertilizacija

PUL- trudnoća nepoznate lokalizacije (eng. *pregnancy of unknown location*)

$\beta$ -hCG- beta humani korionski gonadotropin

LH- luteinizirajući hormon

FSH- folikulostimulirajući hormon

TSH- tiroidni stimulirajući hormon

UZV- ultrazvuk

MTX- metotreksat

DNA- deoksiribonukleinska kiselina (eng. *deoxyribonucleic acid*)

RNA- ribonukleinska kiselina (eng. *ribonucleic acid*)

lig.- ligament (lat. *ligamentum*)

G- graviditet

P- paritet

A- abortus

## **SADRŽAJ**

SAŽETAK

SUMMARY

1. UVOD.....	1
1.1 DEFINICIJA.....	1
1.2. KLASIFIKACIJA.....	1
1.3. RIZIČNI ČIMBENICI.....	1
1.4. KLINIČKI SIMPTOMI I ZNAKOVI.....	2
1.5.DIJAGNOZA.....	3
1.5.1.Serumska razina humanog korionskog gonadotropina (hCG).....	3
1.5.2. Ultrazvučna dijagnostika.....	4
1.5.3.Kiretaža maternice.....	5
1.5.4.Laparoskopija.....	5
1.5.5.Kuldocenteza.....	5
1.6.TERAPIJA.....	6
1.6.1. Ekspektativan postupak.....	6
1.6.2. Medikamentozno liječenje.....	6
1.6.3.Kirurško liječenje.....	7
1.6.3.1. Laparotomija.....	7
1.6.3.2. Laparoskopija.....	8
1.6.3.3. Salpingotomija.....	8

1.6.3.4. Salpingektomija.....	9
1.6.3.5. Resekcija jajovoda.....	10
1.6.3.6. Fimbrijalna evakuacija.....	10
2.CILJ RADA .....	11
3.ISPITANICI I METODE.....	12
4.REZULTATI.....	13
5.RASPRAVA.....	24
6.ZAKLJUČAK.....	26
7.ZAHVALE.....	27
8.LITERATURA.....	28
9.ŽIVOTOPIS.....	33

## **SAŽETAK**

### **Dijagnostika i liječenje ektopične trudnoće u KB „Sveti Duh“ u razdoblju od 2009.-2019.**

**Uvod:** Ektopična trudnoća je svaka trudnoća s implantacijom izvan fiziološkog sijela u šupljini maternice. Javlja se u 0,25-1,4% svih trudnoća i predstavlja po život opasno stanje. Najčešći je uzrok maternalnog mortaliteta u prvom tromjesečju trudnoće. Najvažnije dijagnostičke metode čine transvaginalni ultrazvuk i mjerenje serumske razine  $\beta$ -hCG-a. Ektopična trudnoća može se liječiti medikamentozno, kirurški ili ekspektativnim postupkom.

**Cilj:** Cilj ovog rada bio je prikazati dijagnostičke parametre, metode liječenja i trajanje hospitalizacije pacijentica kojima je dijagnosticirana ektopična trudnoća u KB „Sveti Duh“ u razdoblju od 2009. do 2019.godine te utvrditi njihovu međusobnu povezanost.

**Metode:** Retrospektivno istraživanje provedeno je prikupljanjem podataka iz bolničkog informatičkog sustava. Podaci su zatim analizirani statističkim programom SPSS.

**Rezultati:** Analizom podataka obuhvaćeno je 268 pacijentica hospitaliziranih zbog ektopične trudnoće u KB „Sveti Duh“. Srednja dob pacijentica iznosila je 32,53 godine. Temelj dijagnostike bio je ultrazvučni nalaz kojim se u 82% slučajeva potvrdila dijagnoza te mjerenje serumske razine  $\beta$ -hCG-a čija je prosječna vrijednost bila 3171,40 IU/ml. Pacijentice s najvišim prosječnim vrijednostima  $\beta$ -hCG-a (4439,77 IU/ml) liječene su kirurški, a one s najnižim vrijednostima (547,86 IU/ml) ekspektativnim postupkom. Najčešće korištena metoda terapije bila je kirurško liječenje (63,8%), i to laparoskopskom salpingektomijom, a zatim medikamentozno liječenje metotreksatom (20,52%) te ekspektativan postupak (15,67%). Zabilježena su svega 3 slučaja ruptur jajovoda (1,12%).

**Zaključak:** Budući da je ektopična trudnoća najčešći uzrok maternalnog mortaliteta u prvom tromjesečju trudnoće te predstavlja po život opasno stanje, važno je rano postaviti dijagnozu i započeti liječenje. Sve veći broj žena koje se liječe ekspektativnim postupkom i sve manji broj ruptur jajovoda ukazuju na pozitivan trend sve ranijeg postupanja.

**Ključne riječi:** dijagnostika, ektopična trudnoća, liječenje, salpingektomija, ultrazvuk,  $\beta$ -hCG



## **SUMMARY**

### **Diagnosis and treatment of ectopic pregnancy at the University hospital "Sveti Duh" from 2009 to 2019**

**Introduction:** Any pregnancy with implantation outside of the physiological site in the uterine cavity is called ectopic. Ectopic pregnancy presents in 0,25 – 1,4% of pregnancies and is considered to be a life-threatening condition. It is also the most common cause of maternal mortality in the first trimester. The most important methods of diagnosis are the transvaginal ultrasound and measuring the patient's levels of  $\beta$ -hCG. Ectopic pregnancy can be treated with medicaments, surgically, or by expectant management.

**Objective:** The aim of the study was to present the diagnostic parameters, treatment methods and duration of hospitalization of patients diagnosed with ectopic pregnancy at the University hospital "Sveti Duh" from 2009 to 2019 and to determine their relationship.

**Methods:** Retrospective research has been conducted by gathering data from the hospital's computer database. The data was then analyzed using the statistic program SPSS.

**Results:** Data analysis gathered 268 patients hospitalized for ectopic at the University hospital Sveti Duh. Mean patients' age was 32,53. The most common diagnostic methods were ultrasound which confirmed the diagnosis in 82% of the cases, and serial measurement of  $\beta$ -hCG, whose average value was 3171,40 IU/ml. Patients with the highest average levels of  $\beta$ -hCG (4439,77 IU/ml) were surgically treated, and those with the lowest levels (547,86 IU/ml) by expectant management. The most commonly used method was surgical treatment (63,8%) by laparoscopic salpingectomy, followed by medicament-based treatment using methotrexate (20,52%) and expectant management (15,67%). Only 3 cases (1,12% of fallopian tube rupture were noted.

**Conclusion:** Considering the fact that ectopic pregnancy is the most common cause of first trimester maternal mortality and is a life-threatening condition, early diagnosis and treatment is vital. A growing number of women being treated by expectant management and a

diminishing number of fallopian tube ruptures indicate a positive trend of earlier diagnosis and treatment.

**Key words:** diagnostics, ectopic pregnancy, treatment, salpingectomy, ultrasound,  $\beta$ -hCG

## 1. UVOD

### 1.1. DEFINICIJA

Ektopična trudnoća (*graviditas ectopica*) je svaka trudnoća kojoj se implantacija dogodila izvan fiziološkog sjela u šupljini maternice. Dobila je naziv po grčkoj riječi *ektopos*, što znači raseljeni, premješteni (1,2). Ektopična trudnoća obuhvaća i cervikalne i intersticijske trudnoće, stoga naziv „izvanmaternična trudnoća“ nije sasvim točan. Javlja se u 0,25-1,4% svih trudnoća i predstavlja po život opasno stanje. Ektopična trudnoća je najčešći uzrok maternalnog mortaliteta u prvom tromjesečju trudnoće (1,3).

### 1.2. KLASIFIKACIJA

Ektopične trudnoće dijelimo na tubarne i izvantubarne.

Više od 95% ektopičnih trudnoća čine tubarne, smještene u jajovodu (tubi uterini) (4).

Tubarnim trudnoćama najčešće mjesto implantacije je u ampularnom dijelu jajovoda (42%), a mogu biti lokalizirane i u istmusu (28%), intersticiju (13%) (takva trudnoća pripada izvantubarnim) i fimbrijama (7%). Izvantubarne trudnoće čine svega 5% ektopičnih trudnoća. Moguće lokalizacije su: ovarij (0,15%), abdomen (1,40%), cerviks (0,15%), intersticij, ožiljak nakon carskog reza te rog maternice (5,6).

Zaseban entitet je heterotopična trudnoća koja predstavlja istovremeno postojanje i unutar maternične i tubarne trudnoće. Javlja se u 1/30000 porođaja (1).

### 1.3. RIZIČNI ČIMBENICI

Transport oplođenog jajašca do mjesta implantacije kroz jajovod odvija se kontrakcijom glatkog mišićja i treperenjem cilija. Svako stanje koje dovodi do narušavanja integriteta jajovoda i funkcije glatkog mišićja ili cilija predstavlja mogući rizik za nastanak ektopične

trudnoće. Najčešći rizični čimbenici su: prijašnji kirurški zahvati na jajovodima, operacije u zdjelici, prijašnje upale u zdjelici (salpingitisi, infekcija C. trachomatis), ektopične trudnoće, uporaba IUD, sterilizacija, neplodnost dulja od 2 godine, dob iznad 35 godina, pušenje (7).

#### 1.4. KLINIČKI SIMPTOMI I ZNAKOVI

U 75%-80% ektopična tubarna trudnoća javlja se u subakutnom obliku. Najčešći simptom je jednostrana bol u donjem dijelu abdomena, uglavnom na strani tubarne trudnoće uz oskudno krvarenje („spotting“) koje se javlja oko 6-8 tjedana nakon posljednje menstruacije. Pacijentice imaju amenoreju, a krvarenje koje se javlja nastaje radi niskog  $\beta$ -hCG-a i manjka progesterona što izaziva djelomično odljuštenje endometrija. Zato je takvo krvarenje oskudnije i tamnije od menstrualnog krvarenja. U praksi se klasični trijas simptoma (bol u donjem dijelu abdomena ili u području zdjelice, amenoreja i oskudno vaginalno krvarenje „spotting“) javlja tek u 50% slučajeva.

Ponekad može doći do ruptуре tubarne trudnoće (rupture tube uterine) koja za posljedicu ima opsežno krvarenje u abdomen i zdjelicu. To je akutni oblik ektopične trudnoće koji se prezentira jakim bolovima i kardiovaskularnim kolapsom (ortostatska hipotenzija, omaglice, sinkopa). Uslijed opsežnog abdominalnog krvarenja i podraživanja nervusa frenicusa, bol se javlja i ispod ošita i u ramenima (1,8,9,10).

U oko 10% žena s ektopičnom trudnoćom javlja se asimptomatski oblik. Krvarenja i bolova još nema zbog hormona čija je proizvodnja još uvijek visoka jer je plod živ.

Rjeđe se mogu javiti i simptomi poput mučnine, povraćanja i proljeva (1,8,9,10).

Pri kliničkom pregledu najkarakterističniji znak je bolnost pri palpaciji kod pomicanja vrata maternice. U 80% žena javlja se osjetljivost trbušne stijenke na palpaciju, a u oko 50% njih

može se palpirati ipsilateralna oteklina adneksa. Pri akutnom obliku, kada se javlja ruptura jajovoda, uočljivi su znakovi poput hipotenzije, tahikardije, hipovolemije i znojenja. Maternica je povećana u oko 20-30% žena (1,11).

## 1.5. DIJAGNOZA

### 1.5.1. Serumska razina humanog korionskog gonadotropina (hCG)

Humani korionski gonadotropin (hCG) je glikoproteinski hormon koji svojim imunološkim i biološkim karakteristikama nalikuje luteinizirajućem hormonu (LH), folikulostimulirajućem hormonu (FSH) i tiroidnom stimulirajućem hormonu (TSH). Građen je od alfa i beta lanca. Alfa lanac identičan je kod svih navedenih hormona, a beta lanac je specifičan za hCG. Humani korionski gonadotropin izlučuje sinciotrofoblast. (12) Određivanje  $\beta$ -hCG-a vrlo je osjetljiva metoda za rano utvrđivanje trudnoće. Već 7. dan nakon ovulacije nalaz  $\beta$ -hCG-a u krvi bude pozitivan, a u vrijeme očekivane menstruacije njegova koncentracija je oko 100 i.j./L. U normalnoj trudnoći razina hormona se udvostručuje svaka 2 dana za razliku od ektopične trudnoće u kojoj je razina hormona niža nego uobičajeno te njegova razina pada ili je čak prisutan plato. Najpouzdaniji kemijski biljeg je serijsko mjerenje  $\beta$ -hCG-a svaka dva dana. Rijetko, u 5-10% slučajeva, izmjerena vrijednost  $\beta$ -hCG-a može biti normalna kod tubarne ektopične trudnoće sa živim plodom (13). Vrijednost  $\beta$ -hCG-a opada i kod spontanog pobačaja, no dokazano je da je brzina pada serumske razine hormona puno sporija kod ektopične trudnoće nego kod spontanih pobačaja (14). Određivanje razine  $\beta$ -hCG-a, kao metoda praćenja rezultata, koristi se i u medikamentoznom liječenju te liječenju ekspektativnim postupkom. Razina  $\beta$ -hCG-a prati se do negativiziranja nalaza, što ponekad može biti tek za 4 tjedna. U slučaju dvodnevnog porasta  $\beta$ -hCG-a manjeg od 50% ili prisutnosti platoa, sa sigurnošću možemo tvrditi da nije riječ o urednoj trudnoći, ali kako bi se dijagnosticirala ektopična trudnoća, nalaz je potrebno nadopuniti ultrazvučnim pregledom (1).

### 1.5.2. Ultrazvučna dijagnostika

Transvaginalni ultrazvuk postao je zlatni standard u dijagnozi tubarne i ekstrapubne ektopične trudnoće. Omogućuje preciznu vizualizaciju, postavljanje dijagnoze u ranom stadiju, smanjuje mortalitet, potrebu za laparoskopijom i kirurškim intervencijama te omogućuje konzervativni pristup liječenju (ekspektativan postpak ili medikamentozno liječenje) (5). Utvrđivanje intrauterine trudnoće prisutnošću gestacijske vreće u maternici isključuje dijagnozu ektopične trudnoće osim u slučaju heterotopične trudnoće (očekivano kod žena podvrgnutih medicinski potpomognutoj oplodnji) (15). Gestacijska vreća bi trebala biti vidljiva na ultrazvuku između 5. i 6. tjedna gestacije kada je razina  $\beta$ -hCG-a između 1000 i 2000 i.j./L. U slučaju kada se gestacijska vreća ne vidi, nalaz upućuje na ektopičnu trudnoću, a pacijentica se preporuča na daljnje pretrage (16). U 87 do 99% tubarna ektopična trudnoća može biti vizualizirana transvaginalnim ultrazvukom (17). Uobičajeno jajovodi nisu vidljivi ultrazvučnim pregledom, osim ako patološki proces utječe na njihov integritet (1). Visoko specifični i osjetljivi znakovi, vidljivi ultrazvukom, koji su karakteristični za dijagnozu ektopične trudnoće, su nehomogena adneksalna masa (eng. *bagel sign*) vidljiva u oko 60% slučajeva i ektopična struktura nalik na vreću (eng. *blob sign*) prisutna u oko 20% slučajeva (5,18). U 1/10 ektopičnih trudnoća se ultrazvukom u maternici može vidjeti i odvojena decidua- pseudogestacijska vreća ili decidualna cista. Ona predstavlja nepravilnu koriodecidualnu reakciju- strukturu unutar endometrija koja sadrži krv ili intrauterinu tekućinu. Za razliku od prave gestacijske vreće nema znaka „dvostrukog prstena“ te neće doći do stvaranja žumanjčane vreće i razvoja zametka (19). Ponekad može biti uočen i nalaz anehogene slobodne tekućine u jajovodu, maloj zdjelici ili abdomenu. „Ground glass“ izgled slobodne tekućine u retrouterinom prostoru upućuje na krvarenje, što odmah znači kontraindikaciju za primjenu metotreksata ili ekspektativan postupak liječenja iako ne mora nužno biti znak rupture jajovoda. U ektopičnoj trudnoći čest je i nalaz krvarenja s fimbrijalnog kraja (5). Transvaginalni ultrazvuk je nezamjenjiv i u dijagnozi ostalih lokalizacija ektopične trudnoće (abdomen i cerviks) (1). U slučaju kada je prisutna povišena serumska razina  $\beta$ -hCG-a, a nema jasnih ultrazvučnih dokaza intrauterine ili

ektopične trudnoće, niti znakova pobačaja, trudnoća se kategorizira kao „trudnoća nepoznate lokacije“- PUL (eng. *pregnancy of unknown location*) (5).

### 1.5.3.Kiretaža maternice

Kiretaža maternice predstavlja invazivnu metodu kojoj se pristupa samo kada je razina  $\beta$ -hCG-a niska, ispod diskriminacijske razine za pouzdanu ultrazvučnu dijagnozu te kada transvaginalni ultrazvuk ne pokazuje unutar materničnu trudnoću, a klinička slika je nejasna. Histološki pregled tkiva dobivenog kiretažom maternice može potvrditi dijagnozu ektopične trudnoće kada u tkivu ne nalazimo korionske resice koje su karakteristične za unutar materničnu trudnoću te kada je prisutna decidualna reakcija i Arias - Stella fenomen (1,15,20). Arias – Stella fenomen nije patognomoničan za ektopičnu trudnoću, budući da je često prisutan i kod hidatiformne mole, koriokarcinoma te kao reakcija na oralnu hormonsku kontracepciju i hormonsku nadomjesnu terapiju. Predstavlja hormonsku promjenu endometrija s hiperkromazijom, pleomorfizmom i mitotskom aktivnošću (20). Na ektopičnu trudnoću upućuje i razina  $\beta$ -hCG-a koja se nakon kiretaže maternice ne snižavava za minimalno 15% u sljedećih 12 sati (15).

### 1.5.4.Laparoskopija

Laparoskopija je istovremeno i dijagnostička i terapijska metoda koja omogućuje ranu dijagnozu i liječenje ektopične trudnoće. Također je korisna u slučaju rupture jajovoda i hematoperitoneuma (21). Predstavljala je vodeću metodu u dijagnostici ektopične trudnoće zbog svoje moći vizualizacije i istovremene mogućnosti uzimanja uzoraka za patohistološku analizu, ali je invazivna metoda koja zahtijeva primjenu opće anestezije, pa je u današnje vrijeme zamijenjena transvaginalnim ultrazvukom. Laparoskopija se koristi kada klinička slika upućuje na ektopičnu trudnoću, a ultrazvukom ne možemo potvrditi nalaz (5).

### 1.5.5.Kuldocenteza

Kuldocenteza- punkcija Douglasovog prostora u prošlosti je predstavljala glavnu dijagnostičku metodu. Kroz stražnji svod rodnice iglom se aspirira tekućina. Budući da se ranije ektopična

trudnoća dijagnosticirala uglavnom u uznapredovalom stadiju, nakon ruptуре jajovoda, u 80% slučajeva kuldocentezom se dobivala nezgrušana krv koja se smatrala pozitivnim testom. Kada još nije došlo do ruptуре jajovoda, nalaz je serozna tekućina. U današnje vrijeme kuldocenteza je gotovo opsolentna metoda koju su zamijenile druge metode (1,22).

## 1.6.TERAPIJA

### 1.6.1. Ekspektativan postupak

Neke se ektopične trudnoće spontano povuku ili regresijom ili tubarnim pobačajem, bez ugrožavanja pacijentice. Ekspektativan postupak predstavlja konzervativni način liječenja koji se sastoji od promatranja i procjene napredovanja ili regresije bolesti (23). Ekspektativnim postupkom mogu se liječiti pacijentice koje su klinički stabilne ili asimptomatske, imaju konstantno opadajuće vrijednosti  $\beta$ -hCG-a te kod kojih nije došlo do ruptуре jajovoda. Niske vrijednosti serumskog progesterona također su mogući pokazatelji prikladnosti za ekspektativni postupak. Praćenje razine  $\beta$ -hCG-a trebalo bi se provoditi 1-3 puta tjedno uz ultrazvučni pregled po potrebi. Ekspektativni postupak najkorisniji je kada je vrijednost  $\beta$ -hCG-a pri prijemu  $<1000$  IU/ml. (24) Povoljan ishod očekivan je i kod opadajućeg nalaza  $\beta$ -hCG-a (25). U slučaju da se razina  $\beta$ -hCG-a ne snižava ili opada neoptimalno, treba razmotriti povratak na kirurško ili medikamentozno liječenje. Stope uspješnosti navedene metode liječenja su između 47% i 82% (26).

### 1.6.2 Medikamentozno liječenje metotreksatom

Liječenje metotreksatom isprva se koristilo samo za liječenje abdominalne ektopične trudnoće (27). Sistemska primjena metotreksata (MTX) sigurna je i učinkovita terapija ektopične trudnoće. Takvo liječenje je jednostavnije, manje invazivno i jeftinije od kirurškog zahvata. Metotreksat je antagonist folne kiseline koji inhibira dihidrofolat reduktazu, a samim time i sintezu DNA, RNA i proteina. Brzo proliferirajuće stanice, poput stanica trofoblasta, su osobite osjetljive na djelovanje metotreksata. Metotreksat ima poluvijek trajanja 8 do 15 sati. Najčešće



se pacijentice s blažom kliničkom slikom i nižom razinom  $\beta$ -hCG-a podvrgavaju navedenoj terapiji (28). Chotiner je prvi u engleskoj literaturi opisao pacijenticu s tubarnom trudnoćom koja je uspješno liječena metotreksatom (29). Metotreksat se najčešće primjenjuje sistemski (intramuskularno ili intravenozno; u tabletama oralno), a rjeđe lokalno. Daje se jednokratno (1mg/kg tjelesne težine) ili se doza ponavlja za 2 do 7 dana dok ne dođe do pada vrijednosti  $\beta$ -hCG-a. Za smanjenje toksičnosti kod višestrukih doza, primjenjuje se u kombinaciji s folnom kiselinom (leukovorinom). Uspjeh jednokratnog liječenja (80,6-87%) vrlo je sličan uspjehu liječenja višestrukim dozama (89-90%) (30). Praćenje uspjeha terapije obavezno se provodi praćenjem razine  $\beta$ -hCG-a (31). Negativne vrijednosti  $\beta$ -hCG-a mogu se očekivati kroz 4-6 tjedana od početka liječenja. Prohodnost jajovoda nakon medikemantoznog liječenja javlja se u 79-82% pacijentica, a rizik za ponovnu tubarnu trudnoću iznosi 11% (1).

Iako je metotreksat citotoksični lijek koji može zaostati u organizmu i dulje vrijeme nakon prestanka liječenja, nema zabilježenih slučajeva embriopatija u djece majki prethodno liječenih metotreksatom zbog ektopične trudnoće. Međutim, važno je savjetovati žene da najmanje 3 mjeseca nakon primjene metotreksata ne planiraju trudnoću i koriste kontraceptive (32).

### 1.6.3. Kirurško liječenje

Kirurško liječenje predstavlja najčešću terapijsku metodu za liječenje tubarne trudnoće. Kirurška metoda može biti laparotomija ili laparoskopija. Zahvati se mogu podijeliti na radikalne (salpingektomija) i konzervativne (salpingotomija, resekcija jajovoda, fimbrijalna evakuacija). Najčešće se izvodi laparoskopiska salpingektomija – radikalni kirurški zahvat (1).

#### 1.6.3.1. Laparotomija

Krajem 19. stoljeća, W.W. Harbert je prvi, u američkoj saveznoj državi Kentucky, izveo laparatomiju dovoljno rano kako bi se izbjegle smrtne posljedice krvarenja (33). Londonski liječnik Robert Lawson Tait istovremeno u Europi, izvođenjem autopsija na više ženskih pacijenata, dolazi do zaključka o važnosti pravovremene disekcije i podvezivanja krvnih žila kao učinkovite metode liječenja ektopične trudnoće. U jednom od njegovih eksperimenata, Tait

je uspješno izveo laparotomiju s ciljem podvezivanja lig. latum uteri te uklonio rupturirani jajovod. Do 1885. godine, Tait je prikupio relativno velik broj uspješnih slučajeva salpingektomija laporotomijom (34,35). I dalje je bilo poteškoća pri dijagnozi ektopične trudnoće, no u slučaju otkrivanja stanja, liječnici su birali izvođenje laparatomije prije ruptуре jajovoda. Francuski kirurg Henri Hartmann 1913. godine zapisao je u svome udžbeniku o ginekološkim zahvatima kako bi se svaka ektopična trudnoća pri dijagnozi morala podvrgnuti operativnom zahvatu. U to doba, smrtni ishod pacijentica iznosio je 86%, no operativni zahvati doveli su stopu preživjelih pacijentica do 85% (36). Salpingektomija putem laparatomije se desetljećima zadržala kao standardna praksa.

#### 1.6.3.2. Laparoskopija

Tijekom sedamdesetih i osamdesetih godina dvadesetog stoljeća laparotomija je postupno zamijenjena operativnim laparoskopskim opcijama. Shapiro i Adler (37) izvijestili su o laparoskopskoj salpingektomiji, kao metodi liječenja ektopične trudnoće, 1973. godine. Salpingotomija laparoskopijom prvi je put izvedena 1980. godine (38). I danas se pri liječenju ektopične trudnoće prednost daje laparoskopskoj kirurgiji. Ova metoda je izvediva kod gotovo svih pacijentica te je sigurnija i jeftinija od otvorenog operativnog zahvata zbog smanjenog morbiditeta i kraćeg boravka u bolnici (39). Nakon laparoskopskih zahvata učestalost kasnije unutarmaternalne trudnoće je 60-70%, a ektopične trudnoće 12%. Perzistentni trofoblast se javlja u 15% (1).

#### 1.6.3.4. Salpingotomija

Engleski liječnik Beckwith Whitehouse 1920. godine pokrenuo je pitanje je li opravdana odluka žrtvovanja jajovoda u svim prilikama liječenja. Prvo je izvršio salpingotomiju na svježim

uzorcima nakon salpingektomije. Nakon provođenja eksperimenata, Whitehouse je 1921. godine u pet različitih prigoda testirao svoju metodu i zabilježio svoje pokušaje uspješnima. Izjavio je kako vrijeme tek mora dokazati vodi li usvajanje takvog postupka i do drugih komplikacija kao što su ponavljanje ektopične trudnoće, razvoj hidrosalpinksa ili do češće pojave koriokarcinoma (40). U svojoj teoriji Whitehouse nije spomenuo buduću plodnost. Prvi slučaj konzervativnog kirurškog liječenja, odnosno salpingotomije koji se pojavio u engleskoj literaturi, objavljen je 1953.godine (41). Stav u korist konzervativne kirurgije predstavljao je argument očuvanja reproduktivne funkcije potvrđen naknadnom uspješnom trudnoćom. Loša strana konzervativnog kirurškog pristupa bila je opetovana ektopična trudnoća, uzrokovana kontinuiranom proliferacijom trofoblasta nakon takvog liječenja, što je zahtijevalo dodatno kirurško liječenje (salpingektomiju) (42).

Do danas je metotreksat najpoznatija neinvazivna metoda liječenja proliferacije trofoblasta. Kombinirani rezultati dviju nasumičnih studija pokazali su da je sama salpingotomija bila znatno manje uspješna nego u kombinaciji s jednom profilaktičkom dozom sistemskog metotreksata kako bi se spriječila proliferacija trofoblasta (43). Međutim, od deset slučajeva perzistentnog trofoblasta nakon salpingotomije, nakon liječenja metotreksatom, uspješno je preveniran samo jedan. Postoperativno praćenje  $\beta$ -hCG-a u serumu čini se boljom opcijom za otkrivanje i liječenje perzistentnog trofoblasta nakon salpingotomije.

Salpingotomija započinje linearnom incizijom jajovoda iznad sijela tubarne trudnoće. Nakon ekspresije trudnoće, slijedi evakuacija i hemostaza. Incidirano mjesto može se ostaviti otvoreno ili zašiti pojedinačnim šavovima (1).

### 1.6.3.3. Salpingektomija

Salpingektomija je najčešći radikalni kirurški zahvat za liječenje tubarne trudnoće. Ona podrazumijeva kirurško uklanjanje jajovoda. Može biti unilateralna ili bilateralna (44). Yao i Tulandi su u svojoj metaanalizi iznijeli podatke da je stopa sljedeće unutarmaternalne trudnoće

61,4% nakon salpingotomije, 38,1% nakon salpingektomije i 54% nakon medikamentoznog liječenja metotreksatom. Međutim, stopa ponovljene ektopične trudnoće je 15,4% nakon salpingotomije, 9,8% nakon salpingektomije i 8% nakon liječenja metotreksatom (45).

#### 1.6.3.5. Resekcija jajovoda

Resekcija dijela jajovoda je konzervativna kirurška metoda liječenja tubarne trudnoće. Nakon resekcije uslijedi reanastomoza kada se radi o srednjem dijelu jajovoda (1). Resekcija jajovoda se danas rijetko upotrebljava.

#### 1.6.3.6. Fimbrijalna evakuacija

Fimbrijalna evakuacija ili „milking“ metoda predstavlja istisnuće ektopične trudnoće iz fimbrijalnog dijela jajovoda. Najlakše se izvodi kada se odvija tubarni pobačaj (1).

## 2.CILJ RADA

Cilj ovog diplomskog rada je prikazati dijagnostičke parametre, metode liječenja i trajanje hospitalizacije pacijentica kojima je dijagnosticirana ektopična trudnoća u KB „Sveti Duh“ u razdoblju od 01. siječnja 2009. godine do 31. prosinca 2018. godine. te utvrditi njihovu međusobnu povezanost.

### 3. ISPITANICI I METODE

Ovo retrospektivno istraživanje provedeno je na Klinici za ginekologiju i porodništvo u Kliničkoj bolnici „Sveti Duh“.

Istraživanje obuhvaća 268 ženskih osoba kojima je dijagnosticirana ektopična trudnoća u Kliničkoj bolnici „Sveti Duh“ u desetogodišnjem razdoblju od 01. siječnja 2009. godine do 31. prosinca 2018. godine.

Podaci su prikupljeni iz bolničkog informatičkog sustava „SPP“. Prikupljanje podataka i korištenje bolničke baze podataka odobreno je od strane Etičkog povjerenstva KB „Sveti Duh“.

Promatrani su sljedeći parametri : ukupni broj ektopičnih trudnoća, dob pacijentica, graviditet (broj trudnoća), paritet (broj porođaja), broj abortusa, trajanje amenoreje (u danima), razina  $\beta$ -hCG-a pri prijemu, UZV nalaz, prisutnost slobodne tekućine u retrouterinom prostoru, lokalizacija ektopične trudnoće, metoda liječenja i način kirurškog liječenja, trajanje hospitalizacije te rizični čimbenici za razvoj ektopične trudnoće.

Navedeni parametri prikazani su deskriptivnom analizom podataka.

Analizirana je i povezanost dobi pacijentica / graviditeta / razine  $\beta$ -hCG-a i metode liječenja te metode liječenja i trajanja hospitalizacije.

18 ispitanica zbog nepotpunih podataka u otpusnim pismima nije uvršteno u statističku obradu.

Navedeni podaci statistički su obrađeni pomoću statističkog računalnog programa SPSS (Statistical Package for the Social Sciences). Za statističku analizu korištena je deskriptivna analiza podataka te jednosmjerni ANOVA Kruskal-Willis test. Kao razina statističke signifikantnosti korištena je P razina značajnosti  $P < 0,05$ .

Podaci su prikazani tablicama i grafovima.

#### 4. REZULTATI

U desetogodišnjem razdoblju (2009.-2019. godine) u Kliničkoj bolnici „Sveti Duh“ hospitalizirano je 286 žena kojima je postavljena dijagnoza ektopične trudnoće. Zbog nepotpune dokumentacije, 18 pacijentica nije uvršteno u statističku analizu.

	N	Minimum	Maximum	Mean	SD
Graviditet (G)	268	1,00	7,00	1,9888	1,21317
Paritet (P)	268	0,00	5,00	0,5187	0,73670
Prethodni abortusi (A)	268	0,00	6,00	0,4216	0,88125
Dob (godine)	268	20,00	48,00	32,5261	5,11472
Trajanje amenoreje (dani)	264	9,00	72,00	42,2727	11,68737
$\beta$ -hCG (IU/ml)	240	58,00	40224,00	3171,4016	5672,21596
Trajanje hospitalizacije (dani)	268	2,00	29,00	5,6940	4,24745

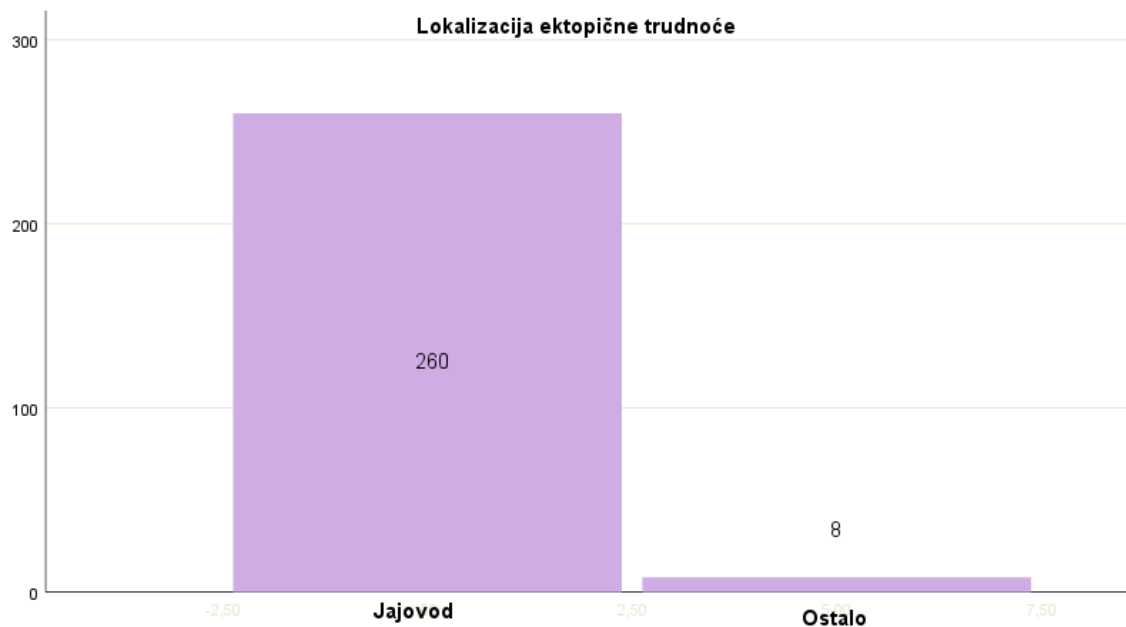
Tablica 1. Demografski i klinički parametri hospitaliziranih pacijentica

Dob pacijentica hospitaliziranih zbog ektopične trudnoće bila je u rasponu od 20 do 48 godina, s prosječnom dobi od 32,53 godine.

Srednja vrijednost trajanja amenoreje u danima, pri prijemu, iznosila je 42,27 dana.

Najmanja zabilježena vrijednost  $\beta$ -hCG-a pri prijemu bila je 58,00 IU/ml, a najveća 40 224,00 IU/ml. Srednja vrijednost iznosila je 3171,40 IU/ml.

Hospitalizacija je u prosjeku trajala 5,69 dana, u rasponu od 2 do 29 dana.



Slika 1. Prikaz lokalizacije ektopične trudnoće

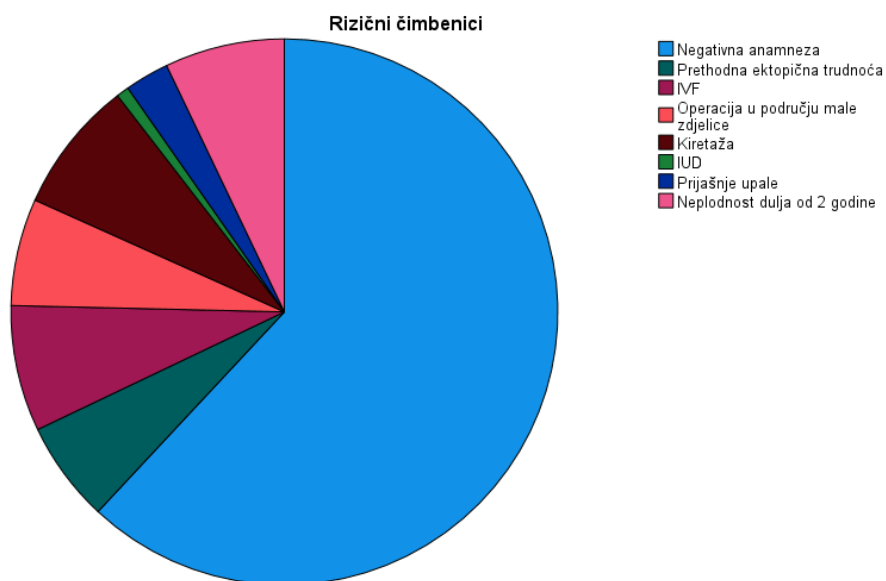
Od ukupno 268 ektopičnih trudnoća, njih čak 260 (97%) bilo je smješteno u jajovodu (tubi uterini). Ostale (3%) zabilježene lokalizacije bile su: ovariji, rog maternice, cerviks i ožiljak carskog reza.

#### Rizični čimbenici

	N	%
Negativna anamneza	166	61,9%
Prethodna ektopična trudnoća	16	6,0%
IVF	20	7,5%
Operacija u području male zdjelice	17	6,3%
Kiretaža	21	7,8%
IUD	2	0,7%
Prijašnje upale	7	2,6%
Neplodnost dulja od 2 godine	19	7,1%

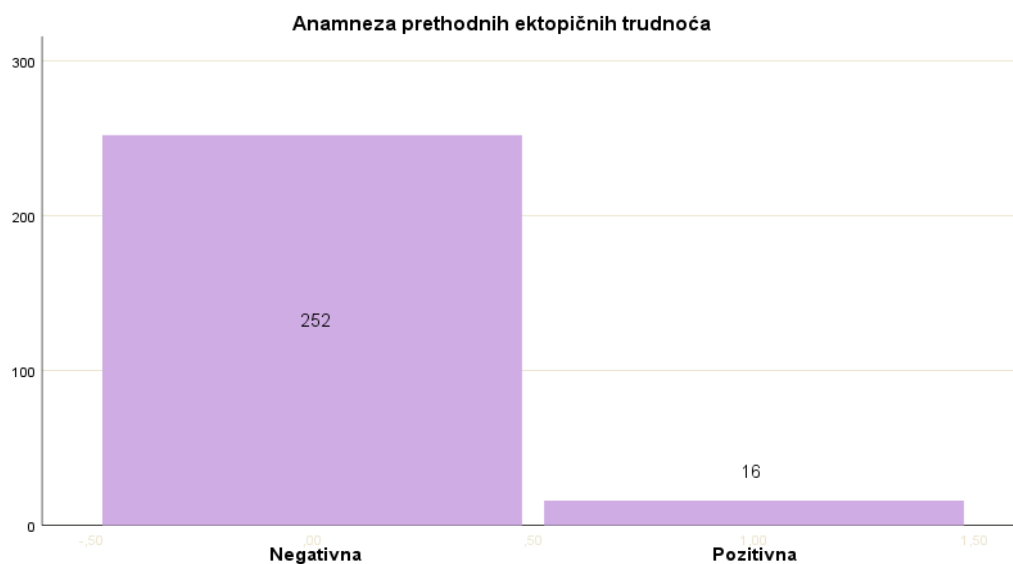
Tablica 2. Učestalost pojedinih rizičnih čimbenika za razvoj ektopične trudnoće





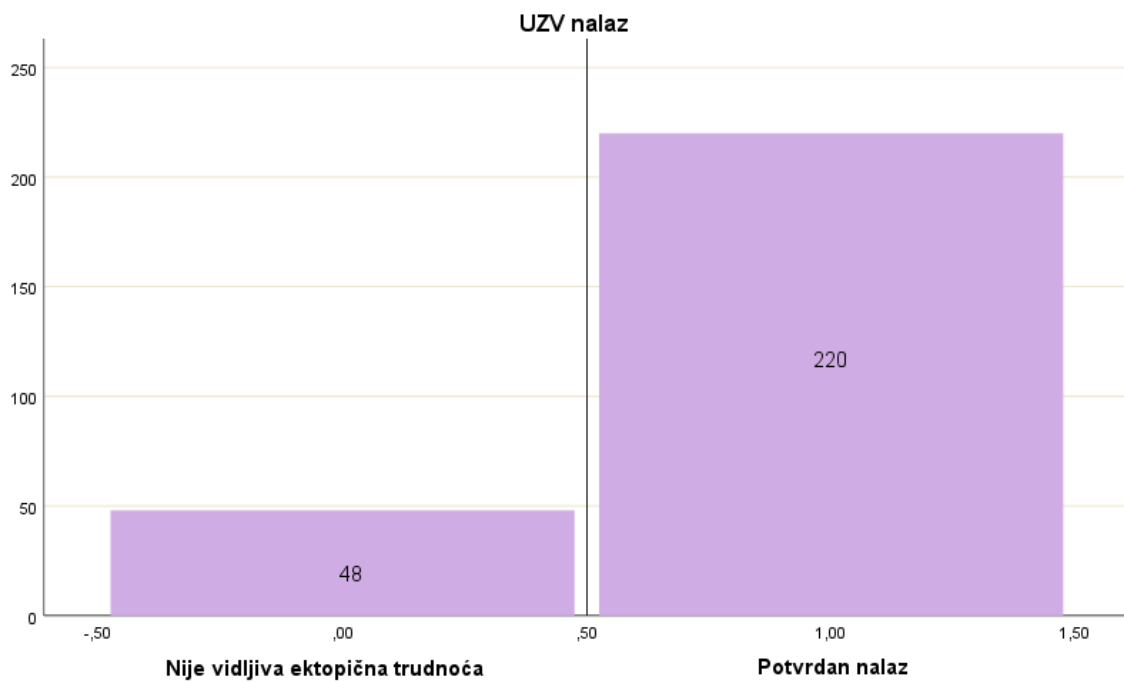
Slika 2. Prikaz učestalosti pojedinih rizičnih čimbenika za razvoj ektopične trudnoće

Kod čak 61,9% ispitanica zabilježena je uredna anamneza. Najčešći čimbenici rizika su: kiretaža (7,8%), IVF (7,5%), prethodne operacije u maloj zdjelici (6,3%) i neplodnost dulja od 2 godine (7,1%). Od ostalih čimbenika rizika spominju se i intrauterini uložak IUD (0,7%) i prijašnje upale (2,6%).



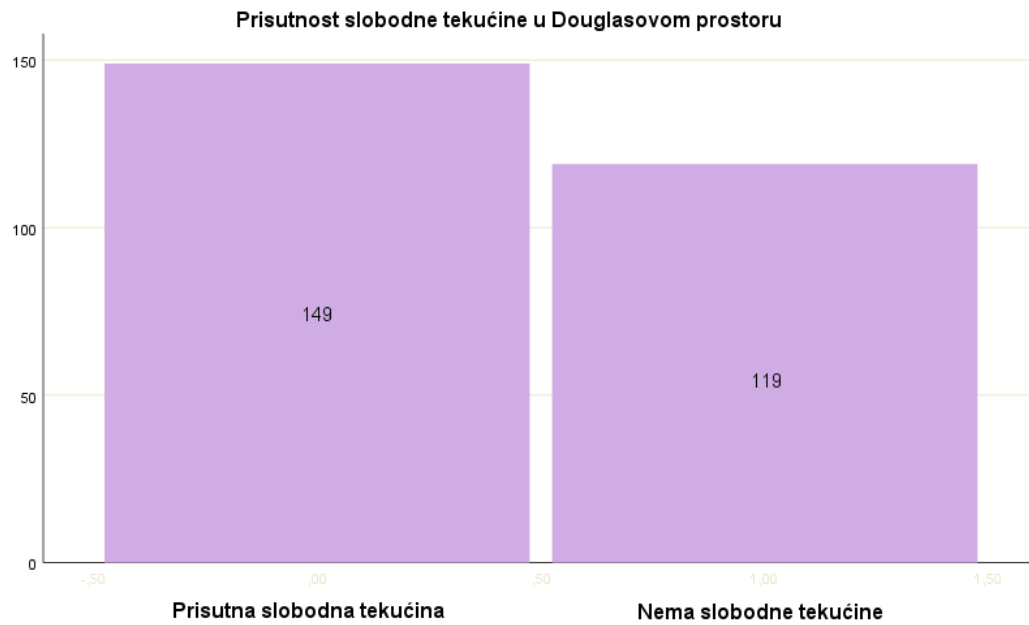
Slika 3. Prikaz učestalosti ektopične trudnoće u osobnoj anamnezi prijašnjih bolesti

Ektopična trudnoća u anamnezi dosadašnjih bolesti, kao jedan od rizičnih čimbenika, zabilježena je kod 16 pacijentica (6 %).



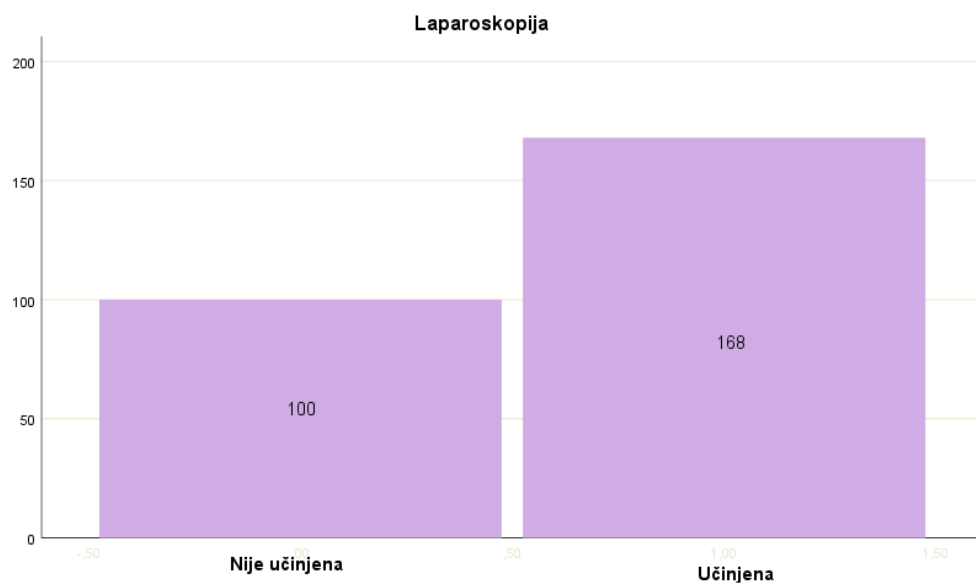
Slika 4. Prikaz učestalosti potvrdnog ultrazvučnog nalaza u dijagnostici ektopične trudnoće

U dijagnostici ektopične trudnoće zlatni standard je ultrazvučni nalaz koji se najčešće kombinira s mjerenjem razine  $\beta$ -hCG-a. U 220 (82%) pacijentica ultrazvučnim pregledom dokazana je ektopična trudnoća.



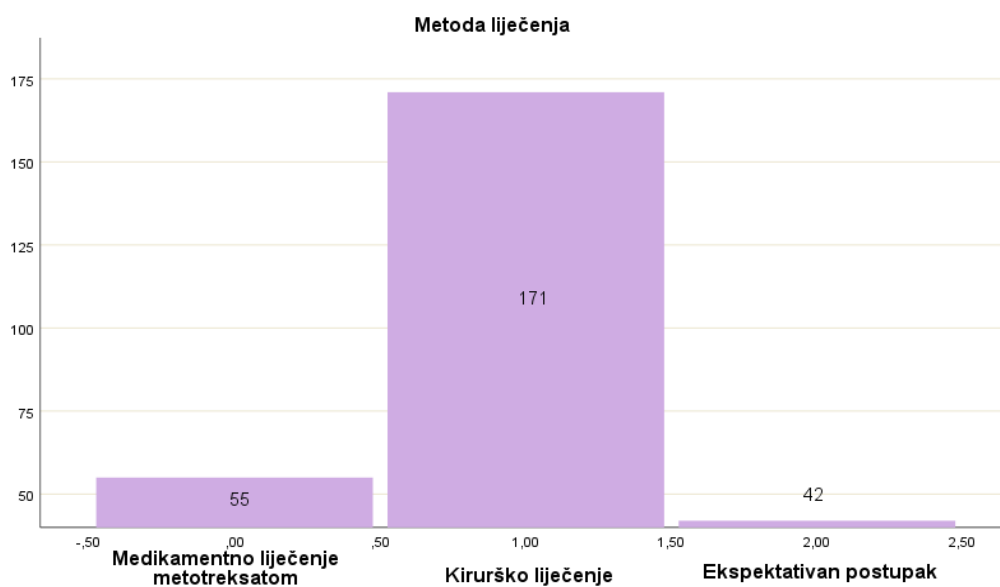
Slika 5. Prikaz učestalosti nalaza slobodne tekućine u retrouterinom prostoru

Ultrazvučnim pregledom dokazana je i prisutnost slobodne tekućine u retrouterinom prostoru, kao jedan od dijagnostičkih parametara, u 149 (55,60%) pacijentica.



Slika 6. Prikaz učestalosti korištenja laparoskopije kod hospitaliziranih pacijentica

Laparoskopija je istovremeno i dijagnostička i terapijska metoda za rano otkrivanje i liječenje ektopične trudnoće. Učinjena je kod 168 (62,69%) pacijentica.

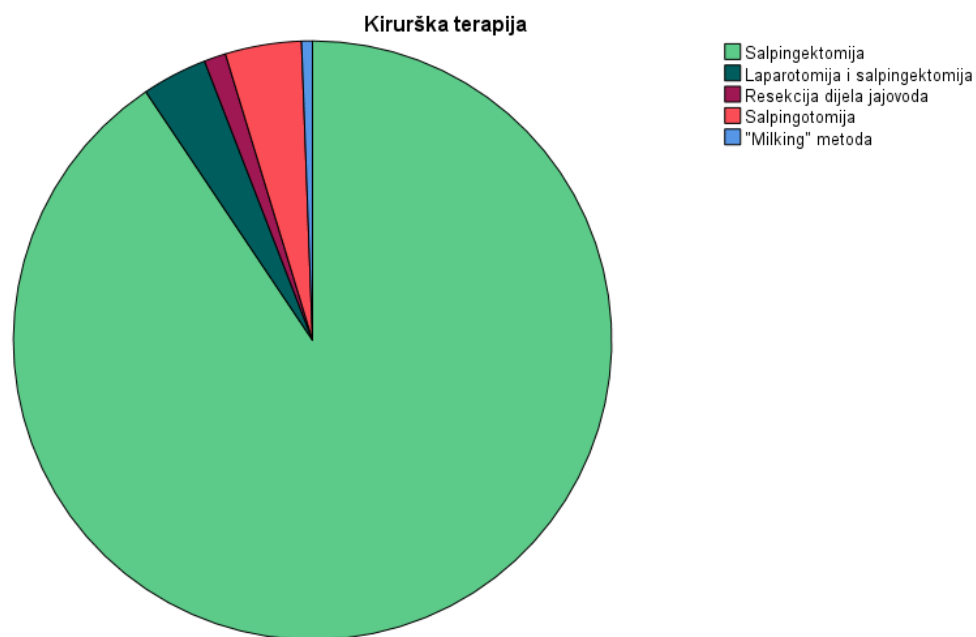


Slika 7. Prikaz učestalosti odabranih metoda liječenja

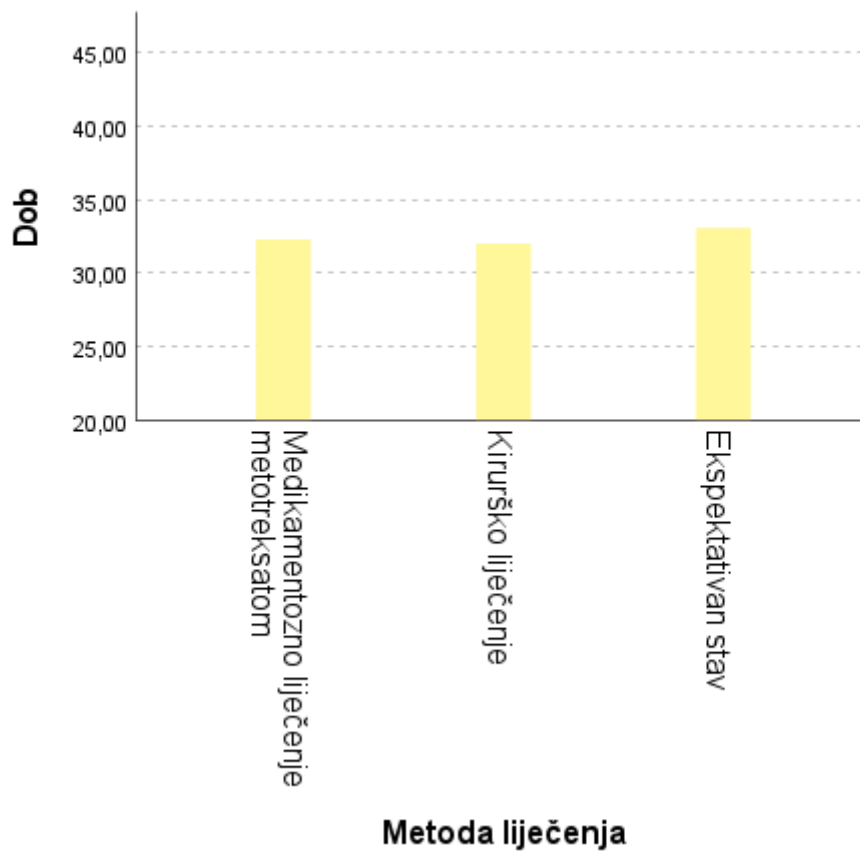
U KB „Sveti Duh“ najčešća metoda liječenja ektopične trudnoće bila je kirurška terapija (63,80%). Medikamentozno liječenje metotreksatom provedeno je kod 55 pacijentica (20,52%), a ekspektativan postupak odabran je u terapiji njih 42 (15,67%).

Među pacijenticama koje su liječene kirurškim putem, najčešće izabrana metoda je laparoskopska salpingektomija (57,5%).

Od ostalih načina kirurškog liječenja korišteni su: laparotomija i salpingektomija (2,2%), salpingotomija (2,6%), resekcija dijela jajovoda (0,7%) i „milking“ metoda (0,4%).

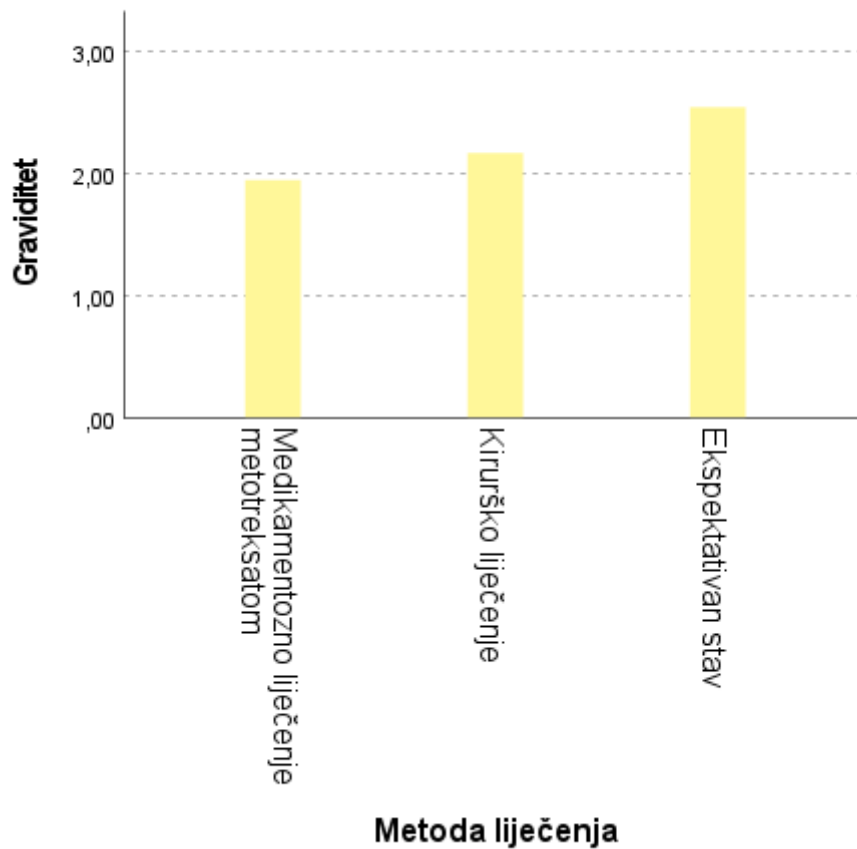


Slika 8. Prikaz učestalosti pojedinih metoda kirurškog liječenja



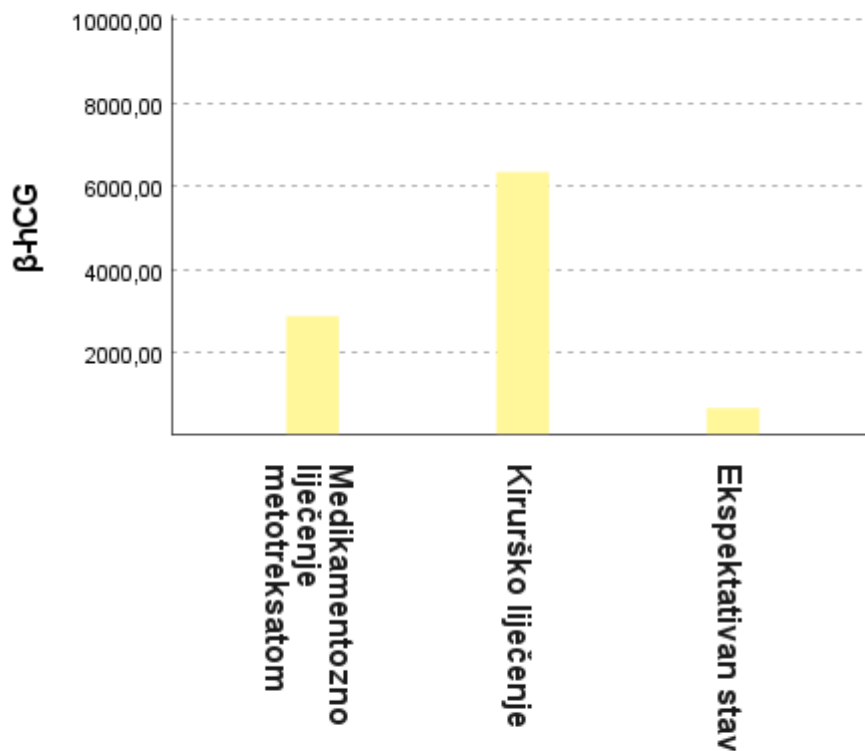
Slika 9. Prikaz povezanosti dobi pacijentica s odabranim metodama liječenja

Kruskal- Wallisovim testom nije dokazana statistički značajna povezanost dobi hospitaliziranih pacijentica i metode liječenja ( $P > 0,05$ ;  $P = 0,96$ ). Prosječna dob pacijentica liječenih metotreksatom iznosila je 32,64 godine, liječenih kirurški 32,55 godine, a ekspektativnim postupkom 32,29 godine.



Slika 10. Prikaz povezanosti graviditeta s odabranom metodom liječenja

Također, nije dokazana statistički značajna povezanost graviditeta (G) i metode liječenja ( $P > 0,05$ ). Pacijentice liječenje metotreksatom u prosjeku su ostvarile 1,73 trudnoća, liječene kirurški 1,97 trudnoća, a one kod kojih je primijenjen ekspektivian postupak 2,4 trudnoće.

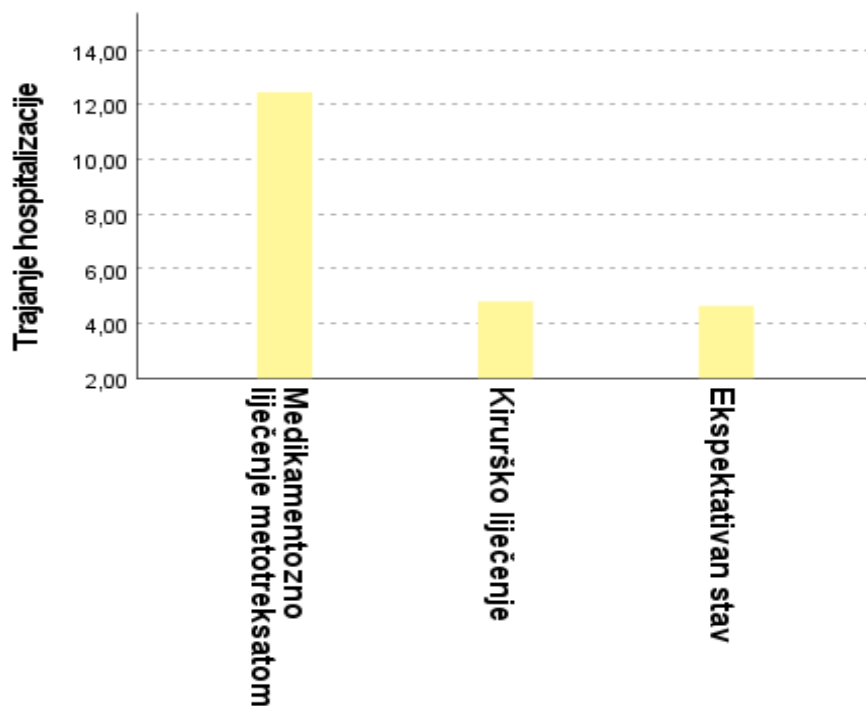


Slika 11. Prikaz povezanosti nalaza  $\beta$ -hCG-a pri prijemu s metodom liječenja

Pri odabiru metode liječenja koristi se kombinacija ultrazvučnog nalaza s razinom  $\beta$ -hCG-a. Među hospitaliziranim pacijenticama, prosječna razina  $\beta$ -hCG-a bila je najniža kod onih liječenih ekspektativnim postupkom – 547,86 IU/ml, a najviša kod onih liječenih kirurškim putem- 4439,77 IU/ml. Kod pacijentica koje su liječene medikamentozno metotreksatom, prosječna razina  $\beta$ -hCG-a bila je 1685,48 IU/ml.

Kruskal- Wallisovim testom dokazana je značajna statistička razlika razina  $\beta$ -hCG-a između pacijentica liječenih kirurškim putem i medikamentozno i između onih liječenih kirurškim putem i ekspektativnim postupkom ( $P < 0,05$ ). Međutim, nema statistički značajne razlike između pacijentica liječenih medikamentozno i ekspektativnim postupkom ( $P > 0,05$ ;  $P = 0,60$ ).





Slika 12. Prikaz povezanosti odabrane metode liječenja i trajanja hospitalizacije

Prosječno trajanje hospitalizacije u pacijentica s ektopičnom trudnoćom iznosilo je 5,69 dana. Najduže vrijeme hospitalizacije zabilježeno je u pacijentica liječenih metotreksatom- 11,49 dana. Pacijentice nakon kirurškog zahvata su u prosjeku bile hospitalizirane 4,19 dana, a one liječene ekspektativnim postupkom 4,24 dana. Zabilježena je statistički značajna razlika u trajanju hospitalizacije između kirurškog i medikamentoznog liječenja i ekspektativnog postupka i medikamentoznog liječenja ( $P < 0,05$ ). Nije utvrđena razlika između kirurškog liječenja i ekspektativnog postupka. ( $P > 0,05$ ;  $P = 0,52$ ).

Ruptura jajovoda, kao komplikacija ektopične trudnoće, zabilježena je kod 3 pacijentice (1,12%).

## 5. RASPRAVA

Ovo retrospektivno istraživanje obuhvatilo je 286 žena hospitaliziranih u Kliničkoj bolnici „Sveti Duh“ zbog ektopične trudnoće u desetogodišnjem razdoblju 2009.-2019. godine. Podaci su prikupljeni iz bolničke baze podataka i obrađeni statističkim programom SPSS. Zbog nepotpune dokumentacije podaci 18 pacijentica nisu korišteni u statističkoj analizi.

Prema desetogodišnjoj studiji Bouyera i sur. ektopična trudnoća najčešće je smještena u jajovodu (95%), od toga  $\frac{3}{4}$  tubarnih trudnoća smješteno je u ampularnom dijelu jajovoda. 4,5% iznosi udio izvantubarnih trudnoća (47). U Kliničkoj bolnici „Sveti Duh“ 97% ektopičnih trudnoća bilo je lokalizirano u jajovodu (tubi uterini).

Prosječna dob pacijentica bila je 32,53 godine, u rasponu od 20 do 48 godina. Prema retrospektivnoj studiji provedenoj u Njemačkoj, prosječna dob pacijentica bila je 31,4 godine, s 28,3% ispitanica bilo je u dobnom rasponu 26-30 godina i 31,4% u rasponu 31-35 godina. Ista retrospektivna studija povezala je dobne skupine 36-40 godina i 41-45 godina s većim rizikom za nastanak ektopične trudnoće (48). Kao ostale vodeće čimbenike rizika navode ektopičnu trudnoću u anamnezi i prijašnje operacije u maloj zdjelici, koji su i prema našim rezultatima među vodećim čimbenicima rizika.

U dijagnostici ektopične trudnoće zlatni standard je ultrazvučni pregled u kombinaciji s mjerenjem razine  $\beta$ -hCG-a. Prema našem retrospektivnom istraživanju, na dijagnozu ektopične trudnoće se ultrazvučnim pregledom posumnjalo kod 220 pacijentica (82%). Kod njih 149 (55,60%) ultrazvukom je dokazana prisutnost slobodne tekućine u retrouterinom prostoru. Prema deskriptivnoj studiji provedenoj u Općoj bolnici Hera, u Meki, Saudijskoj Arabiji, prisutnost slobodne tekućine u Douglasovom prostoru dokazana je u 55,3% slučajeva (49). Laparoskopija, koja je nekoć bila zlatni standard među dijagnostičkim metodama, u današnje vrijeme se za dijagnozu ektopične trudnoće, koristi samo u nejasnim slučajevima (5). Promatrane pacijentice bile su kandidati za laparoskopiju, samo kod kliničke slike koja upućuje

na ektopičnu trudnoću uz prisutnost negativnog ultrazvučnog nalaza i visokih vrijednosti  $\beta$ -hCG-a te su najčešće istovremeno kirurški liječene.

Među hospitaliziranim pacijenticama u Kliničkoj bolnici „Sveti Duh“, srednja vrijednost  $\beta$ -hCG-a pri prijemu bila je 3171,40 IU/ml. Pacijentice s najvišom srednjom vrijednosti  $\beta$ -hCG-a (4439,77 IU/ml) liječene su kirurški, a one s najnižom vrijednosti (547,86 IU/ml) ekspektativnim postupkom. Srednja vrijednost  $\beta$ -hCG-a kod pacijentica liječenih metotreksatom iznosila je 1685,48 IU/ml.

U desetogodišnjem razdoblju od 2009. do 2019. godine, najčešće korištena metoda terapije bilo je kirurško liječenje (63,8%), zatim medikamentozno liječenje metotreksatom (20,52%) te je najmanje pacijentica liječeno ekspektativnim postupkom (15,67%). Među pacijenticama koje su liječene kirurškim putem, najčešće izabrana metoda je laparoskopija i salpingektomija (57,5%). Navedeni rezultati mogu se usporediti s Klinikom za ženeske bolesti i porode u KBC Split, gdje su prema retrospektivnom istraživanju u razdoblju 2012.-2014. godine, pacijentice također najčešće liječene kirurški (50,9%), zatim medikamentozno (31,6%), a najrjeđe ekspektativnim postupkom (16,7%) (50).

Prosječno trajanje hospitalizacije u pacijentica s ektopičnom trudnoćom iznosilo je 5,69 dana. Najduže vrijeme hospitalizacije zabilježeno je u pacijentica liječenih metotreksatom (11,49 dana), a nije utvrđena razlika u trajanju hospitalizacije između pacijentica liječenih kirurškim putem (4,19 dana) i onih liječenih ekspektativnim postupkom (4,24 dana). Za razliku od našeg istraživanja, Mahboob i Mahzar izvijestili su da je prosječno trajanje hospitalizacije iznosilo 6,5 dana kod pacijentica liječenih kirurškim putem, 5,9 dana kod terapije metotreksatom i 1,7 dana kod ekspektativnog postupka (51).

Budući da su navedenom razdoblju zabilježena samo 3 slučaja (1,12%) rupture jajovoda, uočava se pozitivni trend sve ranijeg otkrivanja i liječenja ektopične trudnoće.

## 6. ZAKLJUČAK

Ektopična trudnoća najčešći je uzrok maternalnog mortaliteta u prvom trimestru trudnoće (52). Može predstavljati po život opasno stanje, stoga je potrebno ukazati na važnost njezinog ranog otkrivanja i liječenja. Temelj dijagnostike ektopične trudnoće u Kliničkoj bolnici „Sveti Duh“ je određivanje razine  $\beta$ -hCG-a u kombinaciji s ultrazvučnim pregledom i kliničkom slikom pacijentice. Prema navedenom se temelji odluka o metodi liječenja. Najčešće odabrana metoda liječenja bila je kirurški zahvat (63,8%) i to laparoskopska salpingektomija, a zatim terapija metotreksatom (20,52%) i ekspektativan postupak (15,67%). Sve veći broj pacijentica liječenih ekspektativnim postupkom i sve manji broj zabilježenih ruptura jajovoda – 3 pacijentice (1,12%) pokazuju pozitivan trend sve ranijeg otkrivanja i liječenja ektopične trudnoće. Prosječna vrijednost razine  $\beta$ -hCG-a iznosila je 3171,40 IU/ml, a pri odabiru liječenja, pacijentice s najvišim vrijednostima  $\beta$ -hCG-a liječene su kirurški, dok su one s najnižim vrijednostima liječene ekspektativnim postupkom. Trajanje hospitalizacije bilo je najduže u pacijentica liječenih metotreksatom (11,49 dana), a nije uočena razlika u trajanju hospitalizacije između pacijentica liječenih kirurškim putem i onih liječenih ekspektativnim postupkom

## 7. ZAHVALE

Zahvaljujem se doc.dr.sc. Tatjani Pavelić Turudić, prim.dr.med. na savjetima i uloženom vremenu tijekom izrade diplomskog rada.

Ne postoje riječi kojima bi se zahvalila svojoj obitelji koja je bila uz mene tijekom cijelog trajanja studija, hvala vam.

Jakove, uz tebe mogu sve.

Hvala i svim mojim prijateljima koji su mi bili podrška, a posebno Pauli i Tamari uz koje je studiranje bilo lakše.

Hvala Bruni na nesebičnoj pomoći.

## 8. LITERATURA

1. Šimunić V. i suradnici. Ginekologija. Naklada Ljevak, Zagreb; 2001.
2. Naredi N, Sandeep K, Jamwal VDS. Interstitial implantation in a setting of recurrent ectopic pregnancy: A rare combination. *Med J Armed Forces India*. 2015;71(2):194–6.
3. Crowhurst JA, Plaat F. Why mothers die--report on confidential enquiries into maternal deaths in the United Kingdom 1994-96: Editorial. *Anaesthesia*. 1999;54(3):207–9.
4. Bouyer J, Coste J, Fernandez H, Pouly JL, Job-Spira N. Sites of ectopic pregnancy: a 10 year population-based study of 1800 cases. *Hum Reprod*. 2002;17(12):3224–30.
5. Winder S, Reid S, Condous G. Ultrasound diagnosis of ectopic pregnancy. *Australas J Ultrasound Med*. 2011;14(2):29–33.
6. Kulp JL, Barnhart KT. Ectopic pregnancy: diagnosis and management. *Womens Health (Lond Engl)*. 2008;4(1):79–87.
7. Barash JH, Buchanan EM, Hillson C. Diagnosis and management of ectopic pregnancy. *Am Fam Physician*. 2014;90(1):34–40.
8. Barnhart KT, Rinaudo P, Hummel A, Pena J, Sammel MD, Chittams J. Acute and chronic presentation of ectopic pregnancy may be two clinical entities. *Fertil Steril*. 2003;80(6):1345–51.
9. Tay JI, Moore J, Walker JJ. Ectopic pregnancy. *BMJ*. 2000;320(7239):916–9.
10. Kirk E, Bottomley C, Bourne T. Diagnosing ectopic pregnancy and current concepts in the management of pregnancy of unknown location. *Hum Reprod Update*. 2014;20(2):250–61.
11. Crochet JR, Bastian LA, Chireau MV. Does this woman have an ectopic pregnancy?: The rational clinical examination systematic review. *JAMA*. 2013;309(16):1722.
12. Visconti K, Zite N. hCG in ectopic pregnancy. *Clin Obstet Gynecol*. 2012;55(2):410–7.
13. Lawlor HK, Rubin BJ. Early diagnosis of ectopic pregnancy. *West J Med*. 1993;159(2):195–9.

14. Cameron KE, Senapati S, Sammel MD, Chung K, Takacs P, Molinaro T, et al. Following declining human chorionic gonadotropin values in pregnancies of unknown location: when is it safe to stop? *Fertil Steril*. 2016;105(4):953–7.
15. Farquhar CM. Ectopic pregnancy. *Lancet*. 2005;366(9485):583–91.
16. Josip Djelmiš i suradnici. *Hitna stanja u ginekologiji i porodništvu*. Medicinska naklada, Zagreb; 2003.)
17. Condous G, Okaro E, Khalid A, Lu C, Van Huffel S, Timmerman D, et al. The accuracy of transvaginal ultrasonography for the diagnosis of ectopic pregnancy prior to surgery. *Hum Reprod*. 2005;20(5):1404–9.
18. Nadim B, Infante F, Lu C, Sathasivam N, Condous G. Morphological ultrasound types known as ‘blob’ and ‘bagel’ signs should be reclassified from suggesting probable to indicating definite tubal ectopic pregnancy. *Ultrasound Obstet Gynecol*. 2018;51(4):543–9.
19. Lin EP, Bhatt S, Dogra VS. Diagnostic clues to ectopic pregnancy. *Radiographics*. 2008;28(6):1661–71.
20. Lopez HB, Micheelsen U, Berendtsen H, Kock K. Ectopic pregnancy and its associated endometrial changes. *Gynecol Obstet Invest*. 1994;38(2):104–6.
21. Duggal BS, Tarneja P, Sharma RK, Rath SK, Wadhwa RD. Laparoscopic management of ectopic pregnancies. *Med J Armed Forces India*. 2004;60(3):220–3.
22. Đelmiš J., Orešković S. i suradnici. *Fetalna medicina i opstetricija*. Medicinska naklada, Zagreb;2014.
23. Condous G, Timmerman D, Goldstein S, et al. Pregnancies of unknown location: consensus statement. *Ultrasound Obstet Gynecol*. 2006;28:121–122.
24. Murphy AA, Nager CW, Wujek JJ, et al. Operative laparoscopy versus laparotomy for the management of ectopic pregnancy: a prospective trial. *Fertil Steril*. 1992;57:1180–1185.
25. Korhonen J, Stenman UH, Ylöstalo P. Serum human chorionic gonadotropin dynamics during spontaneous resolution of ectopic pregnancy. *Fertil Steril* 1994;61:632–636.

26. Shalev E, Peleg D, Tsabari A, et al. Spontaneous resolution of ectopic tubal pregnancy: natural history. *Fertil Steril* 1995;63:15–19.
27. Kasum M, Orešković S, Šimunić V, Ježek D, Tomić V, Tomić J, et al. Treatment of ectopic pregnancy with methotrexate. *Acta Clin Croat.* 2012;51.(4.):543–8.
28. Mol F, Mol BW, Ankum WM, van der Veen F, Hajenius PJ. Current evidence on surgery, systemic methotrexate and expectant management in the treatment of tubal ectopic pregnancy: a systematic review and meta-analysis. *Hum Reprod Update.* 2008;14(4):309–19.
29. Chotiner HC. Nonsurgical management of ectopic pregnancy associated with severe hyperstimulation syndrome. *Obstet Gynecol* 1985;66: 740–3.
30. Gungorduk K, Asicioglu O, Yildirim G, Gungorduk OC, Besimoglu B, Ark C. Comparison of single-dose and two-dose methotrexate protocols for the treatment of unruptured ectopic pregnancy. *J Obstet Gynecol* 2011;31:330-4.
31. van Mello NM, Mol F, Ankum WM, Mol BW, van der Veen F, Hajenius PJ. Ectopic pregnancy: how the diagnostic and therapeutic management has changed. *Fertil Steril.* 2012;98(5):1066–73.
32. Hackmon R, Sakaguchi S, Koren G. Effect of methotrexate treatment of ectopic pregnancy on subsequent pregnancy. *Can Fam Physician.* 2011;57(1):37–9.
33. Harbert WW. A case of extra uterine pregnancy. *West J Med Surg* 1849; 3:110
34. Tait RL. Five cases of extrauterine pregnancy operated upon at the time of rupture. *Br Med Journal* 1884;1:1250.
35. Tait RL. Lectures on ectopic pregnancy and pelvic haematocele. Birmingham 1888;23–5
36. Hartman H. Gynecological operation including non-operative treatment and minor gynecology, Philadelphia. P. Blakiston's son & Co, Philadelphia; 1913. 460–4
37. Shapiro HI, Adler DH. Excision of an ectopic pregnancy through the laparoscope. *Am J Obstet Gynecol* 1973;117:290–1



38. Bruhat MA, Manhes H, Mage G, Pouly JL. Treatment of ectopic pregnancy by means of laparoscopy. *Fertil Steril* 1980;33:411–4
39. Hajenius PJ, Mol F, Mol BW, Bossuyt PM, Ankum WM, Van der Veen F. Interventions for tubal ectopic pregnancy. *Cochrane Database Syst Rev* 2007:CD000324
40. Whitehouse B. Salpingotomy versus Salpingectomy in the Treatment of Tubal Gestation. *Proc R Soc Med* 1922;15:17–22
41. Stromme WB. Salpingotomy for tubal pregnancy; report of a successful case. *Obstet Gynecol* 1953;1:472–5
42. Leach RE, Ory SJ. Modern management of ectopic pregnancy. *J Reprod Med* 1989;34:324–38
43. Hajenius PJ, Mol F, Mol BW, Bossuyt PM, Ankum WM, Van der Veen F. Interventions for tubal ectopic pregnancy. *Cochrane Database Syst Rev* 2007:CD000324
44. Agdi M, Tulandi T. Surgical treatment of ectopic pregnancy. *Best Pract Res Clin Obstet Gynaecol.* 2009;23(4):519–27.
45. Yao M, Tulandi T. Current status of surgical and nonsurgical management of ectopic pregnancy. *Fertil Steril.* 1997;67(3):421–33.
46. Stangel JJ, Gomel V: Techniques in conservative surgery for tubal gestation. *Clin Obstet Gynecol* 23:1221, 1980
47. Bouyer J, Coste J, Fernandez H, Pouly JL, Job-Spira N. Sites of ectopic pregnancy: a 10 year population-based study of 1800 cases. *Hum Reprod.* 2002;17(12):3224–30.)
48. Jacob L, Kalder M, Kostev K. Risk factors for ectopic pregnancy in Germany: a retrospective study of 100,197 patients. *Ger Med Sci.* 2017;15:Doc19.
49. Ayaz A, Emam S, Farooq MU. Clinical course of ectopic pregnancy: A single-center experience. *J Hum Reprod Sci.* 2013;6(1):70–3.
50. Gamberažić i. Prikaz učestalosti i liječenja izvanmaternične trudnoće u Klinici za ženske bolesti i porode KBC-a Split u razdoblju 2012. - 2014. University of Split. School of medicine; 2015.

51. Mahboob U, Mazhar SB. Management of ectopic pregnancy: a two-year study. *J Ayub Med Coll Abbottabad*. 2006;18(4):34–7.
52. Khan KS, Wojdyla D, Say L, Gülmezoglu AM, Van Look PFA. WHO analysis of causes of maternal death: a systematic review. *Lancet*. 2006;367(9516):1066–74.)

## 9. ŽIVOTOPIS

### Osobni podaci:

Ime i prezime: Žaklina Cvitkušić

Datum rođenja: 04.06.1997.

Mjesto rođenja: München, Njemačka

e-mail: [zaklina.cvitkusic@gmail.com](mailto:zaklina.cvitkusic@gmail.com)

### Obrazovanje:

2003.-2011. Osnovna škola „Vukomerec“, Zagreb

2011.-2015. III. Gimnazija, Zagreb

2015.-2021. Medicinski fakultet Sveučilišta u Zagrebu

### Radno iskustvo:

2021.- Content creator, Poliklinika Mazalin

### Aktivnosti i vještine:

Članica sam Studentske sekcije za ginekologiju i opstetriciju.

2018./2019. bila sam demonstrator na Katedri za histologiju i embriologiju.

Aktivno se služim engleskim i njemačkim jezikom.