

# Kalretinin u djagnostici Hirschsprungove bolesti

---

Čivljak, Antonia

Master's thesis / Diplomski rad

2021

Degree Grantor / Ustanova koja je dodijelila akademski / stručni stupanj: **University of Zagreb, School of Medicine / Sveučilište u Zagrebu, Medicinski fakultet**

Permanent link / Trajna poveznica: <https://um.nsk.hr/um:nbn:hr:105:608072>

Rights / Prava: [In copyright](#)/[Zaštićeno autorskim pravom.](#)

Download date / Datum preuzimanja: **2024-07-24**



Repository / Repozitorij:

[Dr Med - University of Zagreb School of Medicine Digital Repository](#)



**SVEUČILIŠTE U ZAGREBU  
MEDICINSKI FAKULTET**

**Antonia Čivljak**

**Kalretinin u dijagnostici  
Hirschsprungove bolesti**

**DIPLOMSKI RAD**



**Zagreb, 2021.**

SVEUČILIŠTE U ZAGREBU  
MEDICINSKI FAKULTET

Antonia Čivljak

**Kalretinin u dijagnostici**

**Hirschsprungove bolesti**

DIPLOMSKI RAD



Zagreb, 2021.

Ovaj diplomski rad izrađen je u Zavodu za neonatologiju i neonatalnu intenzivnu medicinu Kliničkog bolničkog centra Zagreb pod vodstvom prof. dr. sc. Ruže Grizelj i predan je na ocjenu u akademskoj godini 2020./2021.

## SADRŽAJ

### SAŽETAK

### SUMMARY

1. UVOD	1
1.1. Hirschsprungova bolest	1
1.1.1. Etiopatogeneza Hirschsprungove bolesti	1
1.1.2. Klinička slika Hirschsprungove bolesti	2
1.1.3. Dijagnoza Hirschsprungove bolesti	3
1.1.4. Diferencijalna dijagnoza Hirschsprungove bolesti	4
1.1.5. Liječenje Hirschsprungove bolesti	4
1.2. Izazovi u postavljanju dijagnoze Hirschsprungove bolesti	5
2. HIPOTEZA	7
3. CILJEVI RADA	7
4. ISPITANICI I METODE	8
4.1. Prikupljanje podataka	8
4.2. Kriteriji uključenja i isključenja	8
4.3. Postupci	9
4.3.1. Sukcijska biopsija rektuma	9
4.3.2. Bojenje hemalaun-eozinom	9
4.3.3. Histokemijsko bojenje acetilkolinesteraze	9
4.3.4. Imunohistokemijsko bojenje na kalretinin	9
4.4. Statistički postupci	10
5. REZULTATI	11
5.1. Obilježja ispitanika	11
5.2. Rezultati dijagnostičkih postupaka	13
5.2.1. Histopatološka analiza sukcijskih biopsija rektuma	15
6. RASPRAVA	17
7. ZAKLJUČCI	20
8. ZAHVALE	21
9. LITERATURA	22
10. ŽIVOTOPIS	27

## SAŽETAK

**Naslov:** „Kalretinin u dijagnostici Hirschsprungove bolesti“

**Autor:** Antonia Čivljak

**Uvod:** Istraživanje je provedeno s ciljem ispitivanja i usporedbe dijagnostičke vrijednosti standardnih metoda histološke analize (bojenje hemalaun-eozinom, histokemijsko bojenje acetilkolinesteraze) s imunohistokemijskim bojenjem na kalretinin biopata rektuma dobivenih sukcijskom biopsijom u bolesnika sa sumnjom na Hirschsprungovu bolest.

**Metode:** Provedena je retrospektivna analiza medicinske dokumentacije sve djece kojima je od siječnja 2016. do svibnja 2021. godine u KBC-u Zagreb rađena sukcijska biopsija rektuma zbog sumnje na Hirschsprungovu bolest. Izdvojena su osnovna obilježja bolesnika i nalazi dijagnostičkih i terapijskih postupaka. Za usporedbu dijagnostičkih testova izračunata je specifičnost, osjetljivost, pozitivna prediktivna vrijednost i negativna prediktivna vrijednost.

**Rezultati:** Analizirani su podatci 24 ispitanika. Dijagnoza Hirschsprungove bolesti potvrđena je u sedam (29%) bolesnika. Najčešći razlog sumnje na Hirschsprungovu bolest i indikacija za izvođenje sukcijske biopsije rektuma bili su distenzija abdomena (66,7%), opstipacija (62,5%) i povraćanje (41,7%). U postavljanju dijagnoze Hirschsprungove bolesti najveću specifičnost (85%) i osjetljivost (100%) pokazalo je imunohistokemijsko bojenje na kalretinin, a najmanju specifičnost (66,7%) i osjetljivost (37,5%) histokemijsko bojenje acetilkolinesteraze.

**Zaključak:** Imunohistokemijsko bojenje na kalretinin ima visoku dijagnostičku točnost. Uvođenje imunohistokemijskog bojenja na kalretinin u standardni dijagnostički postupak moglo bi ubrzati i unaprijediti točnost dijagnostičkog postupka otklanjanjem poteškoća koje nerijetko otežavaju pravovremeno postavljanje dijagnoze Hirschsprungove bolesti.

**Ključne riječi:** Hirschsprungova bolest, sukcijska biopsija rektuma, imunohistokemijsko bojenje na kalretinin, bojenje hemalaun-eozinom, histokemijsko bojenje acetilkolinesteraze

## SUMMARY

**Title:** „Calretinin in diagnosis of Hirschsprung's disease“

**Author:** Antonia Čivljak

**Introduction:** The study was conducted to examine and compare the diagnostic values of standard methods of histological analysis (hematoxylin and eosin staining, histochemical staining for acetylcholinesterase) with immunohistochemical staining for calretinin of rectal biopsies obtained by rectal suction biopsy in patients with suspected Hirschsprung's disease.

**Methods:** A retrospective analysis of the medical records of all children who underwent a rectal suction biopsy from January 2016 to May 2021 at the University Hospital Center Zagreb due to suspected Hirschsprung's disease. The basic characteristics of the patient and the findings of diagnostic and therapeutic procedures were extracted. Specificity, sensitivity, positive predictive value, and negative predictive value were calculated to compare diagnostic tests.

**Results:** Data from 24 participants were analyzed. The diagnosis of Hirschsprung's disease was confirmed in seven (29%) patients. The most common reasons for suspicion of Hirschsprung's disease and indications for performing a rectal suction biopsy were abdominal distension (66.7%), constipation (62.5%) and vomiting (41.7%). In the diagnosis of Hirschsprung's disease, immunohistochemical staining for calretinin showed the highest specificity (85%) and sensitivity (100%), and histochemical staining of acetylcholinesterase showed the lowest specificity (66.7%) and sensitivity (37.5%).

**Conclusion:** Immunohistochemical staining of calretinin has high diagnostic accuracy. The introduction of immunohistochemical staining for calretinin in the standard diagnostic procedure could accelerate and improve the accuracy of the diagnostic procedure by eliminating difficulties that often complicate the timely diagnosis of Hirschsprung's disease.

**Key words:** Hirschsprung's disease, suction rectal biopsy, immunohistochemical staining for calretinin, hematoxylin and eosin staining, histochemical staining for acetylcholinesterase

## **1. UVOD**

### **1.1. Hirschsprungova bolest**

Hirschsprungova bolest prirođena je bolest gastrointestinalnog sustava koju karakterizira nedostatak ganglijskih stanica u stijenci crijeva. Bolest nastaje kao rezultat poremećaja kranio-kaudalne migracije neurona tijekom ranog embrionalnog života. Aganglionarno crijevo započinje na mjestu gdje je zaustavljena migracija neurona i proteže se u kontinuitetu prema aboralno sve do unutarnjeg analnog sfinktera. Peristaltika zahvaćenog crijeva je odsutna, zbog čega nastaje funkcionalna opstrukcija prolasku crijevnog sadržaja. Incidencija iznosi otprilike 1:5000 živorođene djece, i značajno je češća u muškog spola (1).

#### **1.1.1. Etiopatogeneza Hirschsprungove bolesti**

U osnovi Hirschsprungove bolesti jest disfunkcija živčanog sustava crijeva kojega čine spletovi neurona i glija stanica koji se protežu duž gastrointestinalnog sustava (2). Auerbachov splet nalazi se između mišićnih slojeva stijenke probavne cijevi, dok je Meissnerov splet u podsluznici crijeva (3). Živčani sustav crijeva nastaje iz populacije multipotentnih stanica neuralnog grebena, privremene embrionalne strukture. Stanice neuralnog grebena migriraju tijekom embrionalnog života u udaljene dijelove tijela gdje proliferiraju i diferenciraju se u različite tipove stanica, uključujući i neuralne stanice crijeva (4).

Najistaknutiji etiopatogenetski čimbenik u nastanku Hirschsprungove bolesti je neuspješna migracija stanica neuralnog grebena u crijevo, a pridonose joj i defekti diferencijacije neuroblasta u ganglijske stanice i uništavanje ganglijskih stanica unutar stijenke crijeva (5). Ovi su procesi precizno regulirani brojnim molekulama i signalnim putovima što zahtijeva ispravnu regulaciju ekspresije gena. Stoga, epigenetske modifikacije DNA i promjene u regulaciji transkripcije i translacije imaju ulogu u nastanku ove bolesti (6).

Identificirano je mnogo genetskih čimbenika, mutacija i modifikatora koji doprinose patologenezi Hirschsprungove bolesti (7). Tako npr. mutacije RET proto-onkogeni i gubitak funkcije RET proteina ometa signaliziranje procesa rasta i diferencijacije tkiva u razvoju, ali i preživljavanje stanica (8). RET je stoga neophodan za normalnu formaciju živčanog sustava



crijeva (9). Opisane su i mutacije u drugim genima (10, 11) koje dovode do nedostatne ekspresije regulatora uključenih u razvoj stanica neuralnog grebena što najčešće rezultira zaustavljanjem migracije neuroblasta u debelo crijevo (12). Tako segment debelog crijeva ostaje aganglionaran, a stoga i nefunkcionalan.

U otprilike 80% bolesnika radi se o bolesti kratkog segmenta, kada je zahvaćen samo rektum ili rektosigmoidno područje. Bolest dugog segmenta pojavljuje se u 15% bolesnika, a podrazumijeva agangliozu u različito dugom segmentu proksimalno od sigmoidnog kolona. U 5% bolesnika prisutna je potpuna agangliozna debelog crijeva (Zuelzer-Wilsonov sindrom), a iznimno rijetko može biti zahvaćeno i tanko crijevo (13, 14). Aganglionarno crijevo ne prenosi peristaltičke valove i djeluje kao funkcionalna opstrukcija prolazu crijevnog sadržaja. Izostanak koordinirane peristaltike dovodi do nakupljanja crijevnog sadržaja, porasta tlaka proksimalno od opstrukcije i proširenja normalno inerviranih dijelova crijeva zbog čega se ova bolest naziva i kongenitalni megakolon (4, 5).

### **1.1.2. Klinička slika Hirschsprungove bolesti**

Klinička prezentacija Hirschsprungove bolesti ovisi o duljini zahvaćenog segmenta debelog crijeva. Simptomi se mogu javiti u novorođenačkoj dobi ili kasnijem djetinjstvu, a iznimno čak i u odrasloj dobi. Najčešće se očituje u novorođenačkom razdoblju simptomima distalne opstrukcije crijeva. Većina oboljelih ima odgođeni prolazak mekonija uz progresivnu distenziju abdomena, poteškoće s hranjenjem i povraćanje tijekom prvih dana života (15, 16). Ipak, normalan prolazak stolice ne isključuje dijagnozu bolesti, a i digitorektalni pregled oboljelih može izazvati izbacivanje plina i stolice i privremeno ublažiti prepreku (17). Lakši oblici bolesti uglavnom se očituju u kasnijem djetinjstvu kroničnom opstipacijom otpornom na konzervativno liječenje uz distenziju abdomena i nenapredovanje na tjelesnoj težini (18). Tijek bolesti se može komplicirati akutnom opstrukcijom crijeva, enterokolitisom, volvulusom debelog crijeva te čak i perforacijom crijeva. Enterokolitis povezan s Hirschsprungovom bolesti karakterizira klinička slika nalik sepsi, s često krvavim proljevom, povraćanjem i distenzijom abdomena uz moguću progresiju u toksični megakolon (19).

Hirschsprungova bolest se nerijetko javlja u sklopu sindroma (30%), a može biti udružena s nizom prirođenih anomalija drugih organa i organskih sustava. Najčešća pridružena

kromosomska anomalija jest Downov sindrom (20). Povezuje se i s nekoliko monogenских sindroma, kao što su Waardenburgov sindrom, Mowat-Wilsonov sindrom, kongenitalni centralni hipoventilacijski sindrom i drugi (21, 22). Pojava Hirschsprungove bolesti uz kongenitalni centralni hipoventilacijski sindrom naziva se Haddad sindromom (23). Opisane su pridružene kongenitalne anomalije bubrega i mokraćnog sustava, anorektalne malformacije, anomalije kardiovaskularnog sustava, oštećenja vida, sluha i druge (24, 25).

### **1.1.3. Dijagnoza Hirschsprungove bolesti**

Dijagnoza Hirschsprungove bolesti temelji se na anamnestičkim podacima, kliničkim obilježjima, nalazu irigografije i histološkom nalazu sukcijske biopsije rektuma. Postavljanje definitivne dijagnoze katkad zahtijeva i kiruršku biopsiju pune debljine stijenke rektuma (26). Dijagnostički algoritam ovisi o razini sumnje na Hirschsprungovu bolest, mogućim komplikacijama i o raspoloživim resursima i afinitetima nadležnog liječnika (1). Osjetljivost i specifičnost kliničke slike oboljelih je niska pa u slučaju sumnje na bolest nije poželjno odgađati dijagnostičke pretrage. Slikovne pretrage mogu biti korisne u postavljanju dijagnoze niskog ileusa i diferencijalno dijagnostički razlikovati Hirschsprungovu bolest od kongenitalnih anomalija koje zahvaćaju proksimalnije dijelove crijeva. Klasičan nalaz irigografije oboljelih prikazuje distenziju proksimalnih, uredno inerviranih crijevnih vijuga s ljevkastim prijelazom u suženi, aganglionarni segment debelog crijeva. Ipak, nalaz može biti nepouzdan ili lažno negativan posebice u novorođenčadi u kojih se crijevo još nije stiglo dilatirati (15).

Histološka i histokemijska analiza bioptata pune debljine stijenke rektuma predstavlja zlatni standard u postavljanju dijagnoze. Dijagnozu Hirschsprungove bolesti potvrđuje histološki nalaz odsutstva ganglijskih stanica u submukoznom i mijenteričkom pleksusu bioptata (27, 28, 32). Standardna histologija se rutinski nadopunjuje histokemijskim bojenjem acetilkolinesteraze, enzima koji se pojačano izlučuje u aganglionarnom segmentu uslijed hipertrofije preganglionarnih živčanih vlakana. Imunohistokemijsko bojenje na kalretinin, protein koji igra važnu ulogu u organizaciji i funkcioniranju središnjeg živčanog sustava dodatna je dijagnostička tehnika (29, 30). Prisutnost ganglijskih stanica dosljedno korelira s pozitivnom reaktivnošću imunohistokemijskog bojenja, stoga odsutnost ekspresije kalretinina

u živčanim vlaknima korelira s agangliozom (31) i dodatno potvrđuje sumnju na Hirschsprungovu bolest (23).

Biopsija stijenke rektuma se najčešće izvodi jednostavno, bezbolno i bez anestezije sukcijskim kateterom uz krevet bolesnika. Biopsija sukcijskim kateterom se izvodi u području stražnje stijenke rektuma, najmanje 2,5 cm iznad analnog kanala kako bi se dobili uzorci sluznice i podsluznice crijeva. Prisustvo ganglijskih stanica u podsluznici isključuje dijagnozu, međutim zbog često tehnički neprimjerenih uzoraka kojima nije zahvaćen podsluznički sloj, odsustvo ganglijskih stanica ovom metodom nije dostatan kriterij za postavljanje dijagnoze. U slučajevima dvojbenog nalaza, indicirano je ponoviti sukcijsku biopsiju ili učiniti kiruršku biopsiju pune debljine stijenke rektuma.

#### **1.1.4. Diferencijalna dijagnoza Hirschsprungove bolesti**

U djece koja se prezentiraju opisanom karakterističnom kliničkom slikom uvijek treba posumnjati na Hirschsprungovu bolest, ali treba razmotriti i ostale moguće uzroke opstrukcije crijeva. U obzir dolaze brojne gastrointestinalne malformacije, poput atrezije, urođenih striktura, malrotacije i volvulusa crijeva. Uzrok opstrukcije crijeva u novorođenčadi može biti i cistična fibroza koja se prezentira kliničkom slikom mekonijskog ileusa. Različita stanja majke, infektivne i endokrinološke bolesti, mogu biti uzrokom funkcionalne opstrukcije crijeva djeteta. Nadalje, treba razmotriti i druge anomalije živčanog sustava crijeva koje se mogu očitovati slično Hirschsprungovoj bolesti, ali se razlikuju u nalazima osnovnih dijagnostičkih pretraga (15, 33).

#### **1.1.5. Liječenje Hirschsprungove bolesti**

Liječenje ovisi o težini bolesti, stanju bolesnika i postojećim komplikacijama. Osnova zbrinjavanja bolesnika je kirurško liječenje s ciljem resekcije aganglionarnog dijela crijeva i spuštanja uredno inerviranog crijeva do anusa uz očuvanje unutarnje funkcije analnog sfinktera (34). Tijekom operacije uzimaju se serijske biopsije crijeva kako bi se utvrdila razina prijelaza ganglionarnog u aganglionarni dio crijeva. Postupak se može izvesti odjednom ili u nekoliko zahvata. Opisane su različite kirurške tehnike, od kojih su najčešće operacije po Swensonu,

Duhamelu i Soaveu (35–38). Laparoskopski i transanalni pristup danas imaju prednost nad transabdominalnim pristupom (39).

Komplikacije Hirschsprungove bolesti se najčešće liječe neoperativno do stabilizacije bolesnika. Bolesnicima s enterokolitisom potrebno je obustaviti svaki peroralni unos, nadoknaditi volumen i intravenski primijeniti antibiotsku terapiju. U slučaju ishemije ili perforacije crijeva ili neadekvatnog odgovora na konzervativno liječenje, potrebna je hitna operacija (19). Tada se u prvom aktu formira kolostoma proksimalno od prijelazne zone kako bi se omogućila dekompresija proširenog crijeva, a u drugom konačna rekonstrukcija tj. uspostava crijevnog kontinuiteta.

Unatoč uspješnom kirurškom liječenju, postoperativni poremećaji u radu crijeva su česti i zahtijevaju adekvatnu skrb. Ipak, istraživanja pokazuju da većina djece nakon operacije ima dobru kvalitetu života (40, 41).

## **1.2. Izazovi u postavljanju dijagnoze Hirschsprungove bolesti**

Postaviti dijagnozu Hirschsprungove bolesti nije uvijek jednostavno. Subjektivne smetnje u novorođenačkoj i dojenačkoj dobi nerijetko je teško prepoznati, a klinička obilježja je moguće i propustiti. Izuzev kirurške biopsije rektuma koja se provodi u općoj anesteziji, do danas ne postoji nedvojbeno pouzdani dijagnostički test kojim bi dokazali ili isključili bolest. Sukcijskom biopsijom možemo samo isključiti postojanje Hirschsprungove bolesti ako utvrdimo prisutstvo ganglijskih stanica. Ukoliko se u uzorcima ganglijske stanice ne prikažu, nalaz može biti lažno negativan. Razlog tome može biti neadekvatnost uzorka sukcijske biopsije što nije rijedak slučaj. Biopat može biti površinski sloj tkiva koji ne zahvaća dovoljno submukoze pa tako niti prisutne ganglijske stanice ili je uzet previše distalno, gdje su one normalno oskudne (42). Uzorci tkiva mogu biti i neprikladno pripremljeni ili neprecizno interpretirani. Pozitivitet acetilkolinesteraze može biti lažno patološki zbog prisutnih krvarenja. Također, lažnoj procjeni može pridonijeti varijabilnost u kolinergičnoj inervaciji (43).

S obzirom na neosjetljivost standardnih metoda patohistološke analize, u posljednje vrijeme se biopati dodatno imunohistokemijski ispituju na prisustvo kalretinina kako bi se povećala pouzdanost histološke interpretacije (29,30, 44–45). Uvođenje ove tehnike bojenja značajno je

smanjilo broj dvojbenih rezultata biopsije točnim ukazivanjem na prisutstvo ili odsutstvo ganglijskih stanica čak i u neadekvatnim uzorcima. Rezultati već provedenih istraživanja sugeriraju da bi uključivanje imunohistokemijskog bojenja na kalretinin u histopatološki panel poboljšalo dijagnostičku točnost i smanjilo potrebu za opetovanim biopsijama (42–45).

Međutim, dijagnostički algoritam je još uvijek predmet rasprave i ne postoje sustavne smjernice koje bi pomogle u donošenju odluka. Postavljanje točne dijagnoze je presudno u odabiru ispravnog načina liječenja bolesnika, a rana intervencija ključna u sprječavanju visokorizičnih komplikacija koje su nerijetko prvi simptom bolesti (46). Stoga je važno prepoznati i odabrati ispravne dijagnostičke alate pri sumnji na Hirschsprungovu bolest kako bi se na vrijeme započelo liječenje, poboljšao ishod i unaprijedila kvaliteta života oboljele djece.

## **2. HIPOTEZA**

Imunohistokemijsko bojenje na kalretinin u sukcijskim bioptatima rektuma ima veću specifičnost i osjetljivost u dijagnostici Hirschsprungove bolesti od identifikacije ganglijskih stanica bojenjem hamalaun-eozinom i histokemijskog bojenja acetilkolinesteraze.

## **3. CILJEVI RADA**

Cilj ovog istraživanja bio je usporediti rezultate imunohistokemijskog bojenja na kalretinin s rezultatima drugih dijagnostičkih testova na bioptatima rektuma uzetih sukcijskom biopsijom u bolesnika sa sumnjom na Hirschsprungovu bolest i procijeniti ima li imunohistokemijsko bojenje na kalretinin bolju dijagnostičku vrijednost u usporedbi sa standardnim histološkim metodama koje se koriste u dijagnosticiranju Hirschsprungove bolesti.

## **4. ISPITANICI I METODE**

Istraživanje je provedeno u Zavodu za neonatologiju i neonatalnu intenzivnu medicinu Kliničkog bolničkog centra Zagreb u prvoj polovici 2021. godine.

### **4.1. Prikupljanje podataka**

U ovom retrospektivnom opservacijskom istraživanju pregledana je medicinska dokumentacija sve djece kojima je rađena sukcijska biopsija rektuma u KBC-u Zagreb zbog sumnje na Hirschsprungovu bolest od siječnja 2016. godine do svibnja 2021. godine. Iz medicinske dokumentacije izdvojili smo osnovne demografske podatke bolesnika (dob, spol), prisustvo pridruženih anomalija i/ili kliničkih sindroma te klinička obilježja (distenzija abdomena, povraćanje, opstipacija, krvavi proljevi, neonatalni ileus) zbog kojih je postavljena sumnja na Hirschsprungovu bolest te indicirana sukcijska biopsija rektuma. Iz arhive su izdvojeni nalazi sukcijskih biopsija rektuma, kirurških biopsija i irigografije. Zabilježili smo podatke o kirurškom liječenju ako su mu ispitanici bili podvrgnuti. Dokumentirali smo je li nakon učinjene obrade dijagnoza Hirschsprungove bolesti isključena ili potvrđena.

### **4.2. Kriteriji uključenja i isključenja**

U istraživanje smo uključili samo one bolesnike kojima je sukcijska biopsija uz standardne metode histokemijski analizirana i na kalretinin, te one koji su u slučaju suspektnog nalaza imali potvrđenu ili isključenu dijagnozu na ponovljenoj sukcijskoj biopsiji ili kirurški uzetom bioptatu rektuma. Bolesnici koji nisu imali nalaz kalretinina u inicijalnim sukcijskim bioptatima ili nisu imali potvrdu dijagnoze Hirschsprungove bolesti ponovljenom sukcijskom ili kirurškom biopsijom isključeni su iz istraživanja.

### **4.3. Postupci**

#### **4.3.1. Sukcijska biopsija rektuma**

Postupak sukcije izvršen je od strane pedijatra bez potrebe za općom anestezijom. Instrument se uveo u rektum djeteta i povlačenjem okidača su uzastopno uzeta tri uzorka tkiva na dvama ili trima različitim položajima, najčešće na 3, 5 i 7 cm od analnog ruba.

#### **4.3.2. Bojenje hemalaun-eozinom**

Uzorci tkiva dobiveni biopsijom su fiksirani formalinom i izrezani na dijelove. Presjeci su zatim ugrađeni u parafinski vosak i podvrgnuti različitim tehnikama bojenja kako bi se bolje razlikovale pojedine vrste tkiva. Bojenje hemalaun-eozinom korišteno je kao metoda identifikacije ganglijskih stanica. Nalaz je proglašen urednim kada je na presjecima utvrđeno prisutstvo ganglijskih stanica, a suspektnim kada ganglijske stanice nisu pronađene, uz uvjet da je uzorak bio adekvatan i sadržavao odgovarajuće submukozno tkivo. Uzorci tkiva bez submukoze ili s vrlo oskudnom submukozom nisu bili prikladni za analizu te su zahtijevali ponovnu sukcijsku ili kiruršku biopsiju.

#### **4.3.3. Histokemijsko bojenje acetilkolinesteraze**

Ova metoda je rađena kako bi se utvrdila reakcija acetilkolinesteraze. Nalaz je proglašen urednim kada je opisan pozitivitet unutar fizioloških granica, inkonkluzivnim kada je pozitivitet bio graničan ili lažno patološki zbog neadekvatnog uzorka, a patološkim kada je ustanovljena povišena aktivnost acetilkolinesteraze.

#### **4.3.4. Imunohistokemijsko bojenje na kalretinin**

Imunohistokemijsko bojenje na kalretinin omogućilo je identifikaciju živčanih vlakana i ganglijskih stanica u mukozi, mišićnom sloju mukoze ili submukozi. Nalaz je proglašen urednim kada se zamijetilo smeđe obojenje kao pozitivna reakcija koja upućuje na urednu inervaciju, a patološkim u slučaju izostanka bojenja.



#### **4.4. Statistički postupci**

Rezultati su prikazani kao medijan i raspon za kontinuirane varijable, a kao broj i udio za kategorijske varijable. Dijagnostički testovi su procijenjeni na specifičnost, osjetljivost, pozitivnu prediktivnu vrijednost i negativnu prediktivnu vrijednost. Osjetljivost dijagnostičkog testa je udio oboljelih ispitanika koje je test pravilno prepoznao kao pozitivne, tj. da imaju bolest i mjera je pouzdanosti otkrivanja bolesti, dok je specifičnost testa mjera pouzdanosti isključivanja bolesti jer predstavlja udio zdravih ispitanika koje je test pravilno prepoznao kao negativne.

## 5. REZULTATI

### 5.1. Obilježja ispitanika

Ovim istraživanjem obuhvaćeno je ukupno 39 bolesnika koji su u ispitivanom razdoblju bili podvrgnuti sukcijskoj biopsiji rektuma zbog sumnje na Hirschsprungovu bolest. Uključne kriterije zadovoljilo je 24 ispitanika. Sedamnaest (71%) ispitanika je bilo muškog spola. Srednja dob ispitanika prilikom prve sukcijske biopsije rektuma bila je jedan mjesec (raspon 0,1–52,9). Najmlađi bolesnik podvrgnut ovom postupku bio je dobi od dva dana. Dijagnoza Hirschsprungove bolesti potvrđena je u sedam (29%) bolesnika. Bolesnici u kojih je bolest potvrđena su bili češće muškog nego ženskog spola u omjeru 6:1. Osnovna demografska obilježja ispitanika prikazana su u Tablici 1.

**Tablica 1.** Osnovna demografska obilježja ispitanika.

Demografska obilježja	Dijagnoza Hirschsprungove bolesti		
	Potvrđena (N = 7)	Isključena (N = 17)	Ukupno (N = 24)
<b>Spol, N (%)</b>			
Muški	6 (85,7)	11 (64,7)	17 (70,8)
Ženski	1 (14,3)	6 (35,3)	7 (29,2)
<b>Dob prilikom prve SBR, mjeseci</b>			
Medijan (raspon)	0,5 (0,3 – 52,9)	1,1 (0,1 – 27,1)	1,0 (0,1 – 52,9)

Legenda: SBR – sukcijska biopsija rektuma

U Tablici 2 prikazana su osnovna klinička obilježja ispitanika kao i razlike između skupina s obzirom na dijagnozu. Distenziju abdomena imalo je 16 (66,7%), opstipaciju 15 (62,5%), povraćanje 10 (41,7%), krvave proljeve 6 (25,0%) ispitanika, dok se troje (12,5%) prezentiralo kliničkom slikom neonatalnog ileusa. Ispitanici s potvrđenom dijagnozom najčešće su se prezentirali distenzijom abdomena (n=7; 100,0%), a potom povraćanjem (n=6; 85,7%) i opstipacijom (n=5; 71,4%). U ispitanika kojima je Hirschsprungova bolest isključena najčešći simptom je bila opstipacija (n=10; 58,8%), zatim distenzija abdomena (n=9; 52,9%) i krvavi proljevi (n=5; 29,4%).

**Tablica 2.** Osnovna klinička obilježja ispitanika.

<b>Klinička obilježja</b>	<b>Ukupno N (%)</b>	<b>Dijagnoza Hirschsprungove bolesti</b>	
		<b>Potvrđena N (%)</b>	<b>Isključena N (%)</b>
Distenzija abdomena	16 (66,7)	7 (100,0)	9 (52,9)
Opstipacija	15 (62,5)	5 (71,4)	10 (58,8)
Povraćanje	10 (41,7)	6 (85,7)	4 (23,5)
Krvavi proljevi	6 (25,0)	1 (14,3)	5 (29,4)
Neonatalni ileus	3 (12,5)	1 (14,3)	2 (11,8)
<b>Ukupan broj ispitanika</b>	<b>24 (100,0)</b>	<b>7 (100,0)</b>	<b>17 (100,0)</b>

Među bolesnicima s Hirschsprungovom bolešću troje (43%) ima trisomiju 21 (jedan prirodenu srčanu grešku tipa zajedničkog AV kanala), jedan je bolesnik operiran zbog pridružene

malrotacije crijeva, a jednom je bolesniku dijagnosticiran Haddadov sindrom (kongenitalni centralni hipoventilacijski sindrom udružen s aganglionarnim megakolonom dugog segmenta).

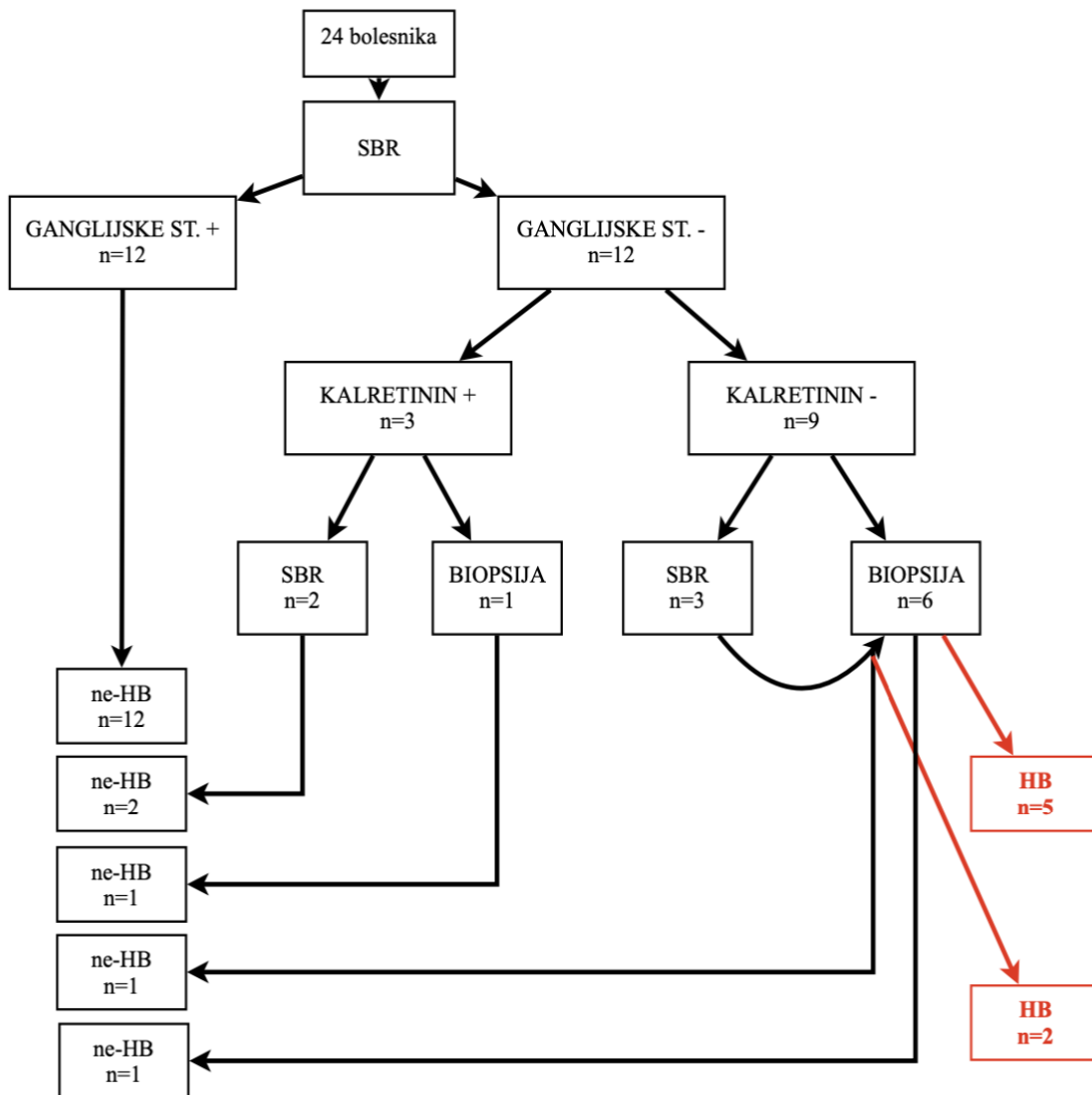
Šest je bolesnika operirano, a jednom bolesniku s dijagnozom Hirschsprungove bolesti kratkog segmenta se provode redovite dilatacije anusa. Svi su bolesnici operirani u dva akta; inicijalno je formirana kolostoma (u dobi od 3 dana do 4 god.), a u drugom je aktu uspostavljen kontinuitet crijeva metodom po Swensonu u razdoblju 8–15 mjeseci nakon prve operacije.

## **5.2. Rezultati dijagnostičkih postupaka**

Hirschsprungova bolest je inicijalno isključena u polovice ispitanika (n=12) na temelju prisutstva ganglijskih stanica u uzorcima dobivenim sukcijskom biopsijom rektuma. Uz prisustvo ganglijskih stanica u svim uzorcima je i bojenje na kalretinin bilo pozitivno.

Od 12 ispitanika kojima nisu nađene ganglijske stanice u bioptatima dobivenim sukcijskom biopsijom, devetero (75%) je imalo negativan nalaz imunohistokemijskog bojenja na kalretinin, a troje (25%) pozitivan. U troje ispitanika s pozitivnim bojenjem na kalretinin u inicijalnim sukcijskim bioptatima, ponovljenom sukcijskom biopsijom (n=2) i kirurškom biopsijom (n=1) potvrđeno je postojanje ganglijskih stanica čime je bolest isključena. U tih je bolesnika pozitivna reakcija imunohistokemijskog bojenja na kalretinin u inicijalnim bioptatima, koja je u dvoje ponovo potvrđena na ponovljenim sukcijskim bioptatima, dosljedno korelirala s prisutnošću ganglijskih stanica.

U svih ispitanika s negativnim bojenjem na kalretinin (n=9) učinjena je klinasta biopsija crijeva, a u troje je prethodno ponovljena i sukcijska biopsija (četiri sukcijske biopsije u troje ispitanika). Odsutnost ekspresije kalretinina u inicijalnim sukcijskim bioptatima je u sedmero od devetero ispitanika ispravno koreliralo s agangliozom što je u svih potvrđeno klinastom biopsijom rektuma, a u dvoje dodatno i nalazom negativnog bojenja na kalretinin na ponovljenim sukcijskim bioptatima. U preostalo dvoje ispitanika, inicijalno negativno bojenje na kalretinin i sumnja na postojanje bolesti isključena je nalazom ganglijskih stanica u bioptatu uzetog klinastom biopsijom crijeva. Samo je u jednog od njih bojenje na kalretinin bilo negativno i na ponovljenoj sukcijskoj biopsiji (Slika 1).



**Slika 1.** Hodogram za dijagnozu Hirschsprungove bolesti (HB) sukcijskom biopsijom rektuma (SBR) koristeći bojenje hemalaun-eozinom i imunohistokemijsko bojenje na kalretinin, te kirurškom biopsijom.

U nekih je ispitanika (n=13) prije sukcijske biopsije rektuma rađena i irigografija. Nalaz je proglašen urednim kada nisu uočeni znakovi aganglioze, a patološkim kada je prikazano suženje lumena crijeva u završnom segmentu rektuma, s ili bez proširenja oralnijih dijelova kolona. U šestero ispitanika je nalaz učinjene pretrage ukazivao na Hirschsprungovu bolest, a sedmero je imalo uredan nalaz irigografije. Od šestero bolesnika s pozitivnim nalazom, u troje (50%) je dijagnosticirana Hirschsprungova bolest, dok je u troje (50%) bolest isključena biopsijom. Od

sedmero ispitanika kojima irigografijom nisu uočeni znakovi aganglioze, jednom je bolest potvrđena naknadnom sukcijskom biopsijom rektuma.

### **5.2.1. Histopatološka analiza sukcijskih biopsija rektuma**

Rezultati histoloških nalaza svih učinjenih sukcijskih biopsija rektuma (n=30) prikazani su u Tablici 3. U analizu su uključene sve sukcijske biopsije koje su rađene, uključujući i ponovljene biopsije u istih ispitanika (n=6) kako bi se potvrdila ili isključila Hirschsprungova bolest. Iz dobivenih podataka su izračunate specifičnost, osjetljivost, pozitivna prediktivna i negativna prediktivna vrijednost dijagnostičkih testova.

**Tablica 3.** Dijagnostički testovi: bojenje hemalaun-eozinom, histokemijsko bojenje acetilkolinesteraze i imunohistokemijsko bojenje na kalretinin.

<b>Histologija</b>	<b>Dijagnoza Hirschsprungove bolesti</b>		
	<b>Potvrđena (N = 7)</b>	<b>Isključena (N = 17)</b>	<b>Ukupno (N = 24)</b>
<b>Hemalaun-eozin*</b>			
Ganglijske stanice –	10	4	14
Ganglijske stanice +	0	16	16
<b>Acetilkolinesteraza**</b>			
Patološki nalaz	3	0	3
Fiziološki nalaz	1	12	13
Inkonkluzivan nalaz	4	6	10
<b>Imunohistokemija***</b>			
Kalretinin –	10	3	13
Kalretinin +	0	17	17
<b>Ukupan broj sukcijskih biopsija</b>	10	20	30

N = broj bolesnika

\*specifičnost 16/20 (80%); osjetljivost 10/10 (100%); pozitivna prediktivna vrijednost 10/14 (71,4%); negativna prediktivna vrijednost 16/16 (100%)

\*\*specifičnost 12/18 (66,7%); osjetljivost 3/8 (37,5%)

\*\*\*specifičnost 17/20 (85%); osjetljivost 10/10 (100%); pozitivna prediktivna vrijednost 10/13 (77%); negativna prediktivna vrijednost 17/17 (100%)

## 6. RASPRAVA

Rezultati našeg istraživanja pokazuju da u postavljanju dijagnoze Hirschsprungove bolesti najveću specifičnost (85%) i osjetljivost (100%) ima imunohistokemijsko bojenje na kalretinin, potom bojenje hemalaun-eozinom (specifičnost 80%, osjetljivost 100%), a najmanju specifičnost (66,7%) i osjetljivost (37,5%) ima histokemijsko bojenje acetilkolinesteraze čime smo potvrdili hipotezu ovog istraživanja.

Imunohistokemijsko bojenje na kalretinin je negativnom reakcijom ispravno ukazalo na odsutnost ekspresije kalretinina u aganglionarnom segmentu svih bolesnika. Ipak, bojenje na kalretinin je bilo negativno i u dvoje bolesnika s ganglionarnim crijevom u tri sukcijske biopsije, tj. ti su ispitanici imali lažno pozitivni nalaz (15%). Međutim, pozitivna reakcija kalretinina uvijek je točno ukazivala na prisutstvo ganglijskih stanica, čak i u uzorcima u kojima one inicijalno nisu nađene što je naknadno potvrđeno ponovljenim sukcijskim ili kirurškim biopsijama. Ganglijske stanice u tim uzorcima nisu uočene jer nisu bile zahvaćene biopsijom. U ovom je istraživanju bilo 20% takvih uzoraka čime smo pokazali da je uzorak tkiva dobiven sukcijskom biopsijom rektuma nerijetko tehnički neadekvatan i zahtijeva opetovane biopsije. Također, ovi rezultati pokazuju da bi uvođenjem imunohistokemijskog bojenja na kalretinin u standardne dijagnostičke postupke mogli smanjiti potrebu za ponavljanjem biopsijama i ubrzati put do postavljanja dijagnoze. Iste zaključke donose Guinard-Samuel i sur. koji su istraživanje proveli u Francuskoj na 131 ispitaniku. Oni su uočili da negativna reakcija kalretinina pouzdano otkriva sve slučajeve Hirschsprungove bolesti, bez lažno pozitivnih dijagnoza. Zaključuju da imunohistokemijsko bojenje na kalretinin prevladava većinu poteškoća koje nastaju korištenjem standardnih metoda dijagnostike kombinacijom histologije i acetilkolinesteraze (43). U istraživanju de Arrude Lourençãoa i sur. pozitivna reakcija na kalretinin je u 15 od 42 učinjene biopsije isključila dijagnozu Hirschsprungove bolesti, čime se izbjegla potreba za ponavljanjem dijagnostičkih procedura. Autori zaključuju da je uključivanje imunohistokemijskog bojenja na kalretinin u histopatološki panel preporučljivo radi poboljšanja dijagnostičke točnosti biopsija (44). Nadalje, Tran i sur. su provođenjem velikog prospektivnog istraživanja u Vijetnamu zaključili da bi imunohistokemijsko bojenje na kalretinin moglo postati novi zlatni standard za histološku dijagnozu Hirschsprungove bolesti (29).



U ovom smo istraživanju potvrdili i da je Hirschsprungova bolest učestalija u muške djece, što je u skladu s dosadašnjim spoznajama (1). Iz naših je rezultata vidljivo da je srednja dob ispitanika u trenutku sukcijske biopsije rektuma bila mjesec dana. Za razliku od rezultata našeg istraživanja, u istraživanju Trana i sur. srednja dob ispitanika prilikom prve sukcijske biopsije rektuma iznosila je 7,1 mjeseci. Moguće je da je razlog ove dobne razlike veličina uzorka. Dok je naše istraživanje provedeno na malom uzorku, Tran i sur. su u istraživanje uključili 188 ispitanika (29).

Analiza kliničkih obilježja ispitanika pokazala je da su distenzija abdomena (66,7%), opstipacija (62,5%) i povraćanje (41,7%) bili najčešći razlog sumnje na Hirschsprungovu bolest i indikacija za izvođenje sukcijske biopsije rektuma. Ova se klinička obilježja od ranije povezuju sa sumnjom na Hirschsprungovu bolest (15-18). U istraživanju koje su proveli Khan i sur. na 182 djece koja su zbog opstipacije obrađena na pedijatrijskom kirurškom prijemu, Hirschsprungova bolest dokazana je u 14% ispitanice djece. U te djece najčešći simptomi bili su intestinalna opstrukcija (69%), odgođeni prolazak mekonija (39%), opstipacija (32%), distenzija trbuha (23%) te nenapredovanje na tjelesnoj težini (22%) (47).

S obzirom na lažno pozitivne i lažno negativne rezultate, irigografija se pokazala nepouzdanom u postavljanju dijagnoze Hirschsprungove bolesti. Tipični radiološki znakovi aganglioze u oboljelih ne moraju biti prisutni, posebice u novorođenčeta ili u onih s kraćim aganglionarnim segmentom. S druge strane, nalaz se može protumačiti patološkim iako uzrok morfoloških promjena debelog crijeva nije aganglioza. Isto zaključuju i De Lorijn i sur. u istraživanju provedenom na 111 bolesnika u kojem se irigografija pokazala inferiornom u dijagnostici Hirschsprungove bolesti (osjetljivost 76%, specifičnost 97%) u odnosu na sukcijsku biopsiju rektuma koja je imala najnižu stopu dvojbene nalaza (osjetljivost 93%, specifičnost 100%) (48).

Prednost našeg istraživanja je što je jednostavno za provedbu i ne zahtijeva dodatna financijska sredstva. U ovakvom tipu istraživanja nije moguće odabrati ispitanike čime se izbjegava pristranost u interpretaciji rezultata.

Glavni nedostatak našeg istraživanja je mali uzorak što može utjecati na vjerodostojnost rezultata. Usprkos malom broju ispitanika, naši rezultati koreliraju s rezultatima dosadašnjih istraživanja te doprinose i podupiru sve uvriježenije mišljenje o važnosti primjene dodatne

histološke analize koja može olakšati i unaprijediti dijagnostički postupak kod sumnje na Hirschsprungovu bolest.

## **7. ZAKLJUČCI**

U uzorcima bioptata rektuma uzetih sukcijskom biopsijom najveću osjetljivost i specifičnost u dijagnosticiranju Hirschsprungove bolesti ima imunohistokemijsko bojenje na kalretinin, a najmanju histokemijsko bojenje acetilkolinesteraze. Uvođenje imunohistokemijskog bojenja na kalretinin u standardne dijagnostičke postupke moglo bi ubrzati put do postavljanja dijagnoze otklanjanjem poteškoća koje nerijetko otežavaju postavljanje dijagnoze Hirschsprungove bolesti.

## **8. ZAHVALE**

Zahvaljujem mentorici prof. dr. sc. Ruži Grizelj na ukazanom povjerenju, uloženom vremenu i trudu, nesebično podijeljenom iskustvu i vodstvu tijekom pripreme ovog diplomskog rada.

Zahvaljujem i obitelji i dragim prijateljima na razumijevanju, strpljenju i pruženoj podršci tijekom izrade diplomskog rada i svih godina studiranja.

## 9. LITERATURA

1. Wesson DE, Lopez ME. Congenital aganglionic megacolon (Hirschsprung disease). U: UpToDate, Hoppin AG ur. UpToDate [Internet]. Waltham, MA: UpToDate; 2021 [pristupljeno 04.05.2021.]. Dostupno na: <https://www.uptodate.com/contents/congenital-aganglionic-megacolon-hirschsprung-disease>
2. Fu M, Tam PK, Sham MH, Lui VC. Embryonic development of the ganglion plexuses and the concentric layer structure of human gut: a topographical study. *Anat Embryol (Berl)*. 2004;208(1):33-41.
3. Shahrestani J, M Das J. Neuroanatomy, Auerbach Plexus. StatPearls [Internet]. Treasure Island (FL): StatPearls Publishing; 2021 - [ažurirano 31.07.2020.; pristupljeno 04.05.2021.]. Dostupno na: <https://www.ncbi.nlm.nih.gov/books/NBK551559/>
4. Klein M, Varga I. Hirschsprung's Disease-Recent Understanding of Embryonic Aspects, Etiopathogenesis and Future Treatment Avenues. *Medicina (Kaunas)*. 2020;56(11):611.
5. Goldstein AM, Hofstra RM, Burns AJ. Building a brain in the gut: development of the enteric nervous system. *Clin Genet*. 2013;83(4):307-16.
6. Torroglosa A, Alves MM, Fernández RM, Antiñolo G, Hofstra RM, Borrego S. Epigenetics in ENS development and Hirschsprung disease. *Dev Biol*. 2016;417(2):209-16.
7. Tilghman JM, Ling AY, Turner TN, Sosa MX, Krumm N, Chatterjee S, i sur. Molecular Genetic Anatomy and Risk Profile of Hirschsprung's Disease. *N Engl J Med*. 2019;380(15):1421–1432.
8. Fitze G, Cramer J, Ziegler A, Schierz M, Schreiber M, Kuhlisch E, i sur. Association between c135G/A genotype and RET proto-oncogene germline mutations and phenotype of Hirschsprung's disease. *Lancet*. 2002;359(9313):1200–5.
9. Uesaka T, Nagashimada M, Yonemura S, Enomoto H. Diminished Ret expression compromises neuronal survival in the colon and causes intestinal aganglionosis in mice. *J Clin Invest*. 2008;118(5):1890-8.

10. Sánchez-Mejías A, Fernández RM, López-Alonso M, Antiñolo G, Borrego S. New roles of EDNRB and EDN3 in the pathogenesis of Hirschsprung disease. *Genet Med.* 2010;12(1):39-43.
11. Bajaj R, Smith J, Trochet D, Pitkin J, Ouvrier R, Graf N, i sur. Congenital central hypoventilation syndrome and Hirschsprung's disease in an extremely preterm infant. *Pediatrics.* 2005;115(6):e737-8.
12. Martucciello G, Ceccherini I, Lerone M, Jasonni V. Pathogenesis of Hirschsprung's disease. *J Pediatr Surg.* 2000;35(7):1017-25.
13. Alnajjar H, Murro D, Alsadi A, Jakate S. Spectrum of Clinicopathological Deviations in Long-Segment Hirschsprung Disease Compared With Short-Segment Hirschsprung Disease: A Single-Institution Study. *Int J Surg Pathol.* 2017;25(3):216-221.
14. Badner JA, Sieber WK, Garver KL, Chakravarti A. A genetic study of Hirschsprung disease. *Am J Hum Genet.* 1990;46(3):568-80.
15. de Lorijn F, Boeckxstaens GE, Benninga MA. Symptomatology, pathophysiology, diagnostic work-up, and treatment of Hirschsprung disease in infancy and childhood. *Curr Gastroenterol Rep.* 2007;9(3):245-53.
16. Mabula JB, Kayange NM, Manyama M, Chandika AB, Rambau PF, Chalya PL. Hirschsprung's disease in children: a five year experience at a university teaching hospital in northwestern Tanzania. *BMC Res Notes.* 2014;7:410.
17. Lall A, Gupta DK, Bajpai M. Neonatal Hirschsprung's disease. *Indian J Pediatr.* 2000;67(8):583-8.
18. Ambartsumyan L, Smith C, Kapur RP. Diagnosis of Hirschsprung Disease. *Pediatr Dev Pathol.* 2020;23(1):8-22.
19. Wesson DE, Lopez ME. Congenital aganglionic megacolon (Hirschsprung disease). U: UpToDate, Hoppin AG ur. UpToDate [Internet]. UpToDate; 2021 [pristupljeno 26.05.2021.]. Dostupno na: [https://www.uptodate.com/contents/emergency-complications-of-hirschsprung-disease?topicRef=5903&source=see\\_link](https://www.uptodate.com/contents/emergency-complications-of-hirschsprung-disease?topicRef=5903&source=see_link)
20. Amiel J, Sproat-Emison E, Garcia-Barcelo M, Lantieri F, Burzynski G, Borrego S, i sur. Hirschsprung disease, associated syndromes and genetics: a review. *J Med Genet.* 2008;45(1):1-14.

21. Moore SW. Chromosomal and related Mendelian syndromes associated with Hirschsprung's disease. *Pediatr Surg Int.* 2012;28(11):1045-58.
22. Bonnard A, Zeidan S, Degas V, Viala J, Baumann C, Berrebi D, i sur. Outcomes of Hirschsprung's disease associated with Mowat-Wilson syndrome. *J Pediatr Surg.* 2009;44(3):587-91.
23. Tsoutsinos A, Karanasios E, Chatzis AC. Haddad Syndrome. *Hellenic J Cardiol.* 2016;57(1):45-7.
24. Pini Prato A, Rossi V, Mosconi M, Holm C, Lantieri F, Griseri P, i sur. A prospective observational study of associated anomalies in Hirschsprung's disease. *Orphanet J Rare Dis.* 2013;8:184.
25. Hofmann AD, Puri P. Association of Hirschsprung's disease and anorectal malformation: a systematic review. *Pediatr Surg Int.* 2013;29(9):913-7.
26. Das K, Mohanty S. Hirschsprung Disease - Current Diagnosis and Management. *Indian J Pediatr.* 2017;84(8):618-623.
27. Friedmacher F, Puri P. Rectal suction biopsy for the diagnosis of Hirschsprung's disease: a systematic review of diagnostic accuracy and complications. *Pediatr Surg Int.* 2015;31(9):821-30.
28. Halleran DR, Ahmad H, Lehmkuhl H, Baker P, Wood RJ, Levitt MA, i sur. Suction Rectal Biopsy is Accurate in Late Preterm Infants with Suspected Hirschsprung Disease. *J Pediatr Surg.* 2020;55(1):67-70.
29. Tran VQ, Lam KT, Truong DQ, Dang MH, Doan TT, Segers V, i sur. Diagnostic value of rectal suction biopsies using calretinin immunohistochemical staining in Hirschsprung's disease. *J Pediatr Surg.* 2016;51(12):2005-2009.
30. Barshack I, Fridman E, Goldberg I, Chowers Y, Kopolovic J. The loss of calretinin expression indicates aganglionosis in Hirschsprung's disease. *J Clin Pathol.* 2004;57(7):712-6.
31. Rogers JH. Calretinin: a gene for a novel calcium-binding protein expressed principally in neurons. *J Cell Biol.* 1987;105(3):1343-53.
32. Bjørn N, Rasmussen L, Qvist N, Detlefsen S, Ellebæk MB. Full-thickness rectal biopsy in children suspicious for Hirschsprung's disease is safe and yields a low number of insufficient biopsies. *J Pediatr Surg.* 2018;53(10):1942-1944.

33. Nurko S, Zimmerman LA. Evaluation and treatment of constipation in children and adolescents. *Am Fam Physician*. 2014;90(2):82-90.
34. Kyrklund K, Sloots CEJ, de Blaauw I, Bjørnland K, Rolle U, Cavalieri D, i sur. ERNICA guidelines for the management of rectosigmoid Hirschsprung's disease. *Orphanet J Rare Dis*. 2020;15(1):164.
35. Bing X, Sun C, Wang Z, Su Y, Sun H, Wang L, i sur. Transanal pullthrough Soave and Swenson techniques for pediatric patients with Hirschsprung disease. *Medicine (Baltimore)*. 2017;96(10):e6209.
36. Travassos DV, Bax NM, Van der Zee DC. Duhamel procedure: a comparative retrospective study between an open and a laparoscopic technique. *Surg Endosc*. 2007;21(12):2163-5.
37. Mao YZ, Tang ST, Li S. Duhamel operation vs. transanal endorectal pull-through procedure for Hirschsprung disease: A systematic review and meta-analysis. *J Pediatr Surg*. 2018;53(9):1710-1715.
38. Langer JC, Durrant AC, de la Torre L, Teitelbaum DH, Minkes RK, Caty MG, i sur. One-stage transanal Soave pullthrough for Hirschsprung disease: a multicenter experience with 141 children. *Ann Surg*. 2003;238(4):569-83;
39. Coran AG, Teitelbaum DH. Recent advances in the management of Hirschsprung's disease. *Am J Surg*. 2000;180(5):382-7.
40. Dasgupta R, Langer JC. Evaluation and management of persistent problems after surgery for Hirschsprung disease in a child. *J Pediatr Gastroenterol Nutr*. 2008;46(1):13-9.
41. Yanchar NL, Soucy P. Long-term outcome after Hirschsprung's disease: patients' perspectives. *J Pediatr Surg*. 1999;34(7):1152-60.
42. de Arruda Lourenção PL, Takegawa BK, Ortolan EV, Terra SA, Rodrigues MA. Does calretinin immunohistochemistry reduce inconclusive diagnosis in rectal biopsies for Hirschsprung disease? *J Pediatr Gastroenterol Nutr*. 2014;58(5):603-7.
43. Guinard-Samuel V, Bonnard A, De Lagausie P, Philippe-Chomette P, Alberti C, El Ghoneimi A, i sur. Calretinin immunohistochemistry: a simple and efficient tool to diagnose Hirschsprung disease. *Mod Pathol*. 2009;22(10):1379-84.



44. Bachmann L, Besendörfer M, Carbon R, Lux P, Agaimy A, Hartmann A, i sur. Immunohistochemical panel for the diagnosis of Hirschsprung's disease using antibodies to MAP2, calretinin, GLUT1 and S100. *Histopathology*. 2015;66(6):824-35.
45. Rakhshani N, Araste M, Imanzade F, Panahi M, Safarnezhad Tameshkel F, Sohrabi MR, i sur. Hirschsprung Disease Diagnosis: Calretinin Marker Role in Determining the Presence or Absence of Ganglion Cells. *Iran J Pathol*. 2016;11(4):409-415.
46. Neumann AF, de Lima PP, de Melo AMAGP. Hirschsprung's disease: the importance of early diagnosis. *Autops Case Rep*. 2013;3(3):59-66.
47. Khan AR, Vujanic GM, Huddart S. The constipated child: how likely is Hirschsprung's disease? *Pediatr Surg Int*. 2003;19(6):439-42.
48. De Lorijn F, Reitsma JB, Voskuijl WP, Aronson DC, Ten Kate FJ, Smets AM, i sur. Diagnosis of Hirschsprung's disease: a prospective, comparative accuracy study of common tests. *J Pediatr*. 2005;146(6):787-92.

## 10. ŽIVOTOPIS

Rođena sam 19. svibnja 1997. godine u Zagrebu. Osnovnu školu i gimnaziju završila sam u Zagrebu, a istovremeno sam završila i osnovnu glazbenu školu. Pohađala sam XV. gimnaziju koju sam završila odličnim uspjehom 2015. godine. Iste sam godine upisala Medicinski fakultet Sveučilišta u Splitu gdje sam studirala tri godine. Tijekom studija u Splitu bila sam angažirana u aktivnostima Međunarodne udruge studenata medicine Hrvatska, CroMSIC te sudjelovala na Međunarodnom kongresu „Praktična znanja za studente“. Dobitnica sam Dekanove nagrade za najboljeg studenta u akademskoj godini 2015./2016., a sljedeće akademske godine bila sam demonstrator na Katedri za anatomiju. Od 2018. godine studij medicine nastavljam na Medicinskom fakultetu Sveučilišta u Zagrebu. Tijekom studija u Zagrebu bila sam član Studentske sekcije za pedijatriju. Sudjelovala sam i u znanstvenim istraživanjima koja su provedena u Klinici za plućne bolesti Jordanovac i u Klinici za infektivne bolesti „Dr. Fran Mihaljević“ te u projektu prevođenja Cochrane laičkih sažetaka na hrvatski jezik. Kliničke vještine sam osim u Hrvatskoj stekla i usavršavanjem u bolnici Policlinico Umberto I u Rimu tijekom ljetne kliničke prakse 2019. godine. Tijekom pandemije COVID-19 sudjelovala sam u volonterskim aktivnostima u Školi narodnog zdravlja „Andrija Štampar“, a tijekom zadnje godine studiranja volontirala sam i u pedijatrijskoj ordinaciji u Domu zdravlja. Od stranih jezika tečno govorim engleski, a koristim se i njemačkim i talijanskim jezikom.