

# Suvremena dijagnostika sindroma prenaprezanja srca u sportaša

---

Čulina, Duje

Master's thesis / Diplomski rad

2021

Degree Grantor / Ustanova koja je dodijelila akademski / stručni stupanj: **University of Zagreb, School of Medicine / Sveučilište u Zagrebu, Medicinski fakultet**

Permanent link / Trajna poveznica: <https://um.nsk.hr/um:nbn:hr:105:608894>

Rights / Prava: [In copyright](#) / [Zaštićeno autorskim pravom.](#)

Download date / Datum preuzimanja: **2024-07-23**



Repository / Repozitorij:

[Dr Med - University of Zagreb School of Medicine Digital Repository](#)



SVEUČILIŠTE U ZAGREBU  
MEDICINSKI FAKULTET

**Duje Čulina**

**Suvremena dijagnostika sindroma prenaprezanja srca u sportaša**

**Diplomski rad**



Zagreb, 2021.

Ovaj diplomski rad izrađen je na Zavodu za intenzivnu kardiološku skrb Klinike za bolesti srca i krvnih žila, u Kliničkom bolničkom centru „Sestre Milosrdnice“ pod vodstvom izv. prof. dr. sc. Zdravka Babića i predan je na ocjenu u akademskoj godini 2020/2021.

## Popis i objašnjenje kratica korištenih u radu

---

**ARVC** - aritmogena kardiomiopatija desnog ventrikula (eng. arrhythmogenic right ventricular cardiomyopathy)

**AV blok** - atrioventrikularni blok

**BNP** - moždani natriuretski peptid (eng. brain natriuretic peptide)

**CAC** - kalcij u koronarnim arterijama (eng. coronary artery calcium)

**CO** - srčani minutni volumen (eng. cardiac output)

**CT** - kompjuterizirana tomografija (eng. computed tomography)

**DV** - desni ventrikul

**ECHO** - ehokardiografija

**EF** - ejekcijska frakcija

**EKG** - elektrokardiogram

**ePWV** - procijenjena vrijednost brzine pulsno vala (eng. estimated pulse wave velocity)

**FA** - fibrilacija atrijska

**FS** - frekvencija srca

**FDA** - Američka administracija za hranu i lijekove (eng. Food and Drug Administration)

**LBBB** - blok lijeve grane (eng. left bundle branch block)

**LV** - lijevi ventrikul

**MMP-2** - matriks metaloproteinaze-2 (eng. matrix metalloproteinase-2)

**MR** - magnetna rezonanca (eng. magnetic resonance imaging)

**mRNA** - glasnička ribonukleinska kiselina (messenger RNA)

**NIRFA** - eng. near-infrared fluorescent angiography

**NT-proBNP** - eng. N-terminal pro brain natriuretic peptide

**OCT** - optička koherentna tomografija (eng. optical coherent tomography)

**PA** - pulmonalna arterija

**PET** - pozitronska emisijska tomografija (eng. positron emission tomography)

**PWV** - brzina pulsnog vala (eng. pulse wave velocity)

**RBBB** - blok desne grane (eng. right bundle branch block)

**SCD** - iznenadna srčana smrt (eng. sudden cardiac death)

**SPECT** - eng. single-photon emission computed tomography

**TGF- $\beta$ 1**- transformirajući čimbenik rasta  $\beta$ 1 (eng. transforming growth factor  $\beta$ 1)

**TIMP1** - tkivni inhibitor metaloproteinaze-1 (eng. tissue inhibitor of metalloproteinase-1)

**VES** - ventrikularna ekstrasistola

**VT** - ventrikularna tahikardija

**2D** - dvodimenzionalno

**3D** - trodimenzionalno

# SADRŽAJ

---

<b>SAŽETAK</b> .....	
<b>SUMMARY</b> .....	
<b>1. UVOD</b> .....	1
<b>2. SPORTSKO SRCE</b> .....	2
2.1. Prilagodba srca na tjelesne napore.....	2
2.2. Dimenzije sportskog srca.....	4
2.3. Funkcionalne prilagodbe u sportskom srcu.....	5
2.4. Promjene na EKG-u u sportskom srcu.....	5
2.5. Promjene u srčanim markerima u sportskom srcu.....	6
2.6. Promjene nakon apstinencije od sportske aktivnosti.....	6
<b>3. SINDROM PRENAPREZANJA SRCA</b> .....	7
3.1. Definicija.....	7
3.2. Copenhagen City Heart Study.....	8
3.3. Čimbenici rizika.....	8
3.4. Promjene na desnom ventrikulu.....	8
3.5. Aritmogena kardiomiopatija desnog ventrikula.....	9
3.6. Iznenadna srčana smrt.....	10
<b>4. DIJAGNOSTIKA</b> .....	11
4.1. EKG.....	11
4.2. Holter-EKG.....	12
4.3. Ergometrija.....	13
4.4. Ehokardiografija.....	13

4.5. MR srca.....	15
4.6. CT srca.....	16
4.7. Nuklerno-medicinske pretrage srca.....	17
4.8. Kateterizacija srca.....	18
4.9. Elektrofiziologija srca.....	19
4.10. Brzina pulsnog vala.....	20
4.11. OCT.....	21
4.12. Koronarna angioskopija/Kardioskopija.....	22
<b>5. ZAKLJUČAK.....</b>	<b>23</b>
<b>6. ZAHVALE.....</b>	<b>24</b>
<b>7. LITERATURA.....</b>	<b>25</b>
<b>8. ŽIVOTOPIS.....</b>	<b>33</b>

## SAŽETAK

---

### Suvremena dijagnostika sindroma prenaprezanja srca u sportaša

**Autor: DUJE ČULINA**

Sportske aktivnosti se aproksimacijom mogu podijeliti u skupinu vježbi izdržljivosti, u skupinu vježbi snage, te najčešće one koje sadrže oba elementa. Fiziološka prilagodba srca na napornu i dugotrajnu tjelesnu aktivnost sastoji se od zadebljanja stijenki i povećanja volumena komora koje se naziva sportsko srce. Kontinuirano, dugotrajno i izražajno opterećenje udruženo s određenim čimbenicima rizika dovodi do trajnih patoloških promjena koje su objedinjene pod nazivom sindrom prenaprezanja srca. Takve promjene očituju se morfološkim deformacijama srčanog tkiva i funkcionalnim defektima u radu srca. Posebna značajnost sindroma prenaprezanja srca očituje se povećanom incidencijom iznenadne srčane smrti (SCD), čime je pravodobno dijagnosticiranje navedenog stanja od izuzetnog kliničkog značaja. Za otkrivanje navedenih promjena služimo se klasičnim, ali i suvremenim dijagnostičkim metodama, uz poseban oprez zbog često tanke granice između interpretacije promjena u sportskom srcu i sindroma prenaprezanja srca. Različitim studijama utvrđene su promjene koje se mogu kvantificirati određenim dijagnostičkim metodama, a koje upućuju na sindrom prenaprezanja srca, te posljedično zahtijevaju privremenu ili trajnu apstinenciju od sportske aktivnosti, ili pak upućuju na granično stanje koje zahtjeva daljnu dijagnostičku evaluaciju. U upotrebi su različite varijante i inačice EKG-a, ergometrijska testiranja s ciljem utvrđivanja rada srca pri točno određenim razinama napora, ehokardiografija (ECHO) koja zbog svoje praktičnosti i dobre morfološke rezolucije spada među najkorištenije metode, CT i MR izvrsno pokazuju morfološke promjene, a postoji mogućnost upotrebe kontrasta, nuklearno-medicinske pretrage s upućivanjem na funkcionalne defekte, izvođenje kateterizacije srca s mogućnošću biopsije srčanog tkiva ili pak s provođenjem elektrofizioloških ispitivanja s određivanjem potencijalne abnormalnosti električne aktivnosti srca, mjerenje brzine pulsog vala, koja je odraz stanja krvnih žila, OCT pretragom i koronarnom angiografijom otkrivaju se lezije na krvnim žilama.

**Ključne riječi: sportska aktivnost, sindrom prenaprezanja srca, suvremena dijagnostika**



## SUMMARY

---

### **Modern methods in the diagnosis of heart complications**

#### **in overuse syndrome in athletes**

**Author: DUJE ČULINA**

Sports activities can by approximation be divided into endurance exercises, strength exercises, and most frequent in those which consist of both previously mentioned types. Physiological adjustment of the heart on strenuous and long-lasting physical activity consist of wall thickening and increased chamber's volume, and is called athlete's heart. If those continuously strenuous loads are associated with certain risk factors, it leads to permanent pathological changes that are classified as term "cardiac overuse injury". Those changes manifest with morphologic deformations of the cardiac tissue and with cardiac functional defects. Due to the increased incidence of a sudden cardiac death in persons with cardiac overuse injury, a diagnose of this state at the right time is of extreme clinical significance. For discovering that state, both classic and modern diagnostic methods are used. Significant caution is needed because of the thin line between the changes in an athlete's heart and cardiac overuse injury. Different studies determined changes that can be quantified with certain diagnostic methods that lead to diagnose of cardiac overuse injury, and consequently require temporary or permanent abstinence from sports activities, or refer to borderline state that require further diagnostic evaluation. Different variants of ECG and ergometry testing are used, that determine a heart's work on various levels of exertion, as well as echocardiography (ECHO) that is among the most used methods due to good morphologic resolution and its practical use, also CT and MRI which show excellent morphologic resolution, nuclear-medicine diagnostic methods that are significant for discovering functional defects, hearts catheterization with possible heart tissue biopsy or applying electrophysiological testing with determining electrical activities of the heart, pulse-wave velocity value that show a condition of blood vessels, OCT and coronary angioscopy that discover lesions on blood vessels.

**Key words: sport activity, cardiac overuse injury, modern diagnostic methods**

## 1. UVOD

---

Premda ne postoji službena definicija termina sportaš, smatra se da je to bilo koja osoba koja sudjeluje u pojedinačnim ili momčadskim sportovima, te redovito trenira i redovito se natječe s drugim sportašima. Međutim, pojedini radovi ipak donose određene uključive kvantitativne parametre za određivanje osoba koje prepoznajemo pod ovim nazivom. Uključivi čimbenici su prosječno bavljenje intenzivnom sportskom aktivnosti u trajanju od najmanje 2 sata barem 3 puta tjedno tijekom 5 i više godina. (1,2) Gledajući stanje u populaciji neupitno je izrazito povećanje sjedilačkog načina života, napose u državama zapadnog svijeta, i posljedično izrazit porast pretilosti te pobola i pomora od kardiovaskularnih bolesti. Prema analizama čak 30% svjetske populacije ne obavlja niti minimum potrebne tjelesne aktivnosti. (2) S druge strane, tijekom posljednjih desetljeća zamjetan je enorman porast bavljenja sportom i posljedično osobito povećan broj rekreativnih sportaša, pa se tako primjerice broj sudionika maratonskih utrka u Sjedinjenim Američkim Državama povećao 25 puta u posljednjih 40 godina. (3,4) Redovita tjelesna aktivnost je jedan od najboljih načina unaprijeđenja vlastitog zdravlja. Međutim, postavlja se pitanje, do koje granice postoje i traju pozitivni učinci tjelesne aktivnosti, a kada se počinju javljati štetni i potencijalno opasni učinci? Koje su to promjene u ljudskom tijelu, kako ih prepoznati i kako one mijenjaju ustaljenu fiziologiju organizma? Naime, svaka smrt sportaša, iako se ne radi o velikom broju, izazove veliku medijsku pompu i zainteresiranost javnosti za takav tragičan događaj. Takve slike i vijesti koje brzo obiđu čitav svijet djeluju zastrašujuće na javnost. (2) Često se postavljaju pitanja je li se smrt mogla spriječiti? Kako bih što bliže približio problem ove tematike, cilj je navesti moguće metode otkrivanja i potencijalnog preveniranja srčanih patologija uzrokovanih sportskom aktivnosti.

## 2. SPORTSKO SRCE

---

### 2.1. Prilagodba srca na tjelesne napore

Sportsko srce (eng. athlete's heart) rezultat je fiziološke prilagodbe srca na povećane tjelesne napore tijekom izrazitih sportskih aktivnosti. (5) Saznanja o promjenama na srcu kod sportaša sežu još od kraja 19. stoljeća, dok se prvi ozbiljniji radovi i saznanja stječu početkom 20. stoljeća. Naziv sportsko srce je prisutan u medicinskoj terminologiji preko 100 godina. U samim počecima promatranja utjecaja sportske aktivnosti na srce takve su prilagodbe smatrane potencijalno opasnim za zdravlje. (6)

Zahtjevi raznih sportova su međusobno različiti, pa tako i način i opseg izvođenja sportskih aktivnosti. Morganroth i suradnici su razradili teoriju prema dvije različite vrste tjelesnih aktivnosti, a to su vježbe izdržljivosti i vježbe snage. (7)

U vježbama izdržljivosti (npr. trčanje, plivanje, vožnja biciklom) nalazi se smanjenje otpora u krvnim žilama na periferiji zbog smanjenog pritiska na krvne žile u mišićima uslijed izotoničke kontrakcije miškulature, a usto dovode i do izrazitog povećanja volumnog predopterećenja (eng. preload). Stoga prilagodba prvenstveno ide u smjeru povećanja volumena srčanih komora zbog povećanja napetosti stijenke u dijastoli, dok se u manjoj mjeri povećava i masa, odnosno debljina mišićne stijenke. Takav proces očituje se kao ekscentrična hipertrofija miokarda. Navedene promjene će zadovoljiti potrebe mišića za povećanim srčanim minutnim volumenom (eng. cardiac output - CO). CO u mirovanju iznosi oko 5 L/min, dok se tijekom tjelesnih aktivnosti povećava pa tako u pojedinim dobro utreniranih sportaša može iznositi i do 40 L/min. Takav porast se osigurava prema Frank-Starlingovom mehanizmu porastom venskog priljeva, ejekcijske frakcije (eng. ejection fraction - EF), ali i porastom srčane frekvencije (FS). (2,7,8,9,10)


S druge strane, vježbe jakosti i snage (npr. dizanje utega) dovode prvenstveno do povećanja tlačnog zaopterećenja (eng. afterload) kardiovaskularnog sustava zbog povišenih vrijednosti sistoličkog i dijastoličkog krvnog tlaka zbog povećanog pritiska na krvne žile u mišićima uslijed izometričke kontrakcije miškulature. U ovom slučaju, prilagodba ide u smjeru povećanja mase klijetke, tj. debljine stijenke, dok volumeni klijetke ostaju praktički nepromijenjeni ili neznatno povećani, pa se cjelokupan proces prilagodbe očituje kao koncentrična hipertrofija miokarda. (2,7,8,9,10)

Ono što je važno naglasiti, glavna svrha u obje vrste prilagodbi na napore je povećanje udarnog volumena (eng. stroke volume). On se kod ekscentrične hipertrofije prvenstveno povećava radi porasta end-dijastoličkog tlaka ventrikula, dok se kod koncentrične hipertrofije povećava radi izrazitog povećanja paralelno položenih sarkomera pa raste kontraktilnost srca. Također, bitno je istaknuti kako su ovo samo modeli tjelesnih aktivnosti. U stvarnosti svaka vježba ima elemente i jedne i druge u manjoj ili većoj mjeri, pa će tako rezultat na srce biti mješovit s prevagom komponente koja je više zastupljena. (2,7,8,9,10)

U svakom slučaju, promjene uslijed bilo kakvih dugotrajnih tjelesnih aktivnosti najviše se očituju na lijevom ventrikulu (LV), i to povećanjem volumena i zadebljanjem stijenke, ovisno o dominantnosti procesa prilagodbe. (5) Ostale anatomske promjene na sportskom srcu uključuju prilagodbu epikardijalnih koronarnih arterija u vidu proširenja lumena čime se pospješuje protok krvi u njima te stvaranje kapilara u miokardu čime se pospješuje perfuzija mišićnih stanica srca. (2)

**Tablica 1.** Odgovor kardiovaskularnog sustava na tjelesnu aktivnost dinamičkog i statičkog tipa. (2)

	Dinamička aktivnost	Statička aktivnost
Primitak kisika	↑↑↑	↑
Minutni volumen srca	↑↑↑	↑
Udarni volumen	↑↑↑	↔
Srčana frekvencija	↑↑↑	↑
Arterijski krvni tlak		
Sistolički	↑↑↑	↑↑↑
Srednji	↑	↑↑↑
Dijastolički	↓↔	↑↑
Periferni otpor	↓	↔



**Slika 1.** Klasifikacije sportova prema European Society of Cardiology koja se temelji na intenzitetu statičke i dinamičke komponente tijekom natjecateljske aktivnosti. Dinamička komponenta izražena je postotkom maksimalnog primitka kisika (%VO<sub>2max</sub>), dok je statička komponenta izražena postotkom maksimalne voljne mišićne kontrakcije (% MVK). (2)

## 2.2. Dimenzije sportskog srca

Vrijednosti srčanog volumena koje se pojavljuju u sportskom srcu iznose 13-20 mL/kg tjelesne mase kod muškaraca, te 12-19 mL/kg kod žena. Normalan raspon je 10-12 mL/kg kod muškaraca, te 9-11 mL/kg kod žena. Debljina stijenke LV u muških sportaša iznosi oko 13 mm, dok se u ponekih nađe i do 15 mm što odgovara gornjoj granici normalnog raspona vrijednosti. U ženskih sportaša debljina stijenke LV iznosi do 12 mm. Gledajući ukupan utjecaj na srce, razvidno je povećanje srčane mase. Za kritičnu granicu određena je vrijednost 7,5 g/kg tjelesne mase za muškarce i 7 g/kg za žene, što prosječno odgovara masi srca od 500 grama. (5,6,11) Atriji, tj. prekljetke često su također dilatirani. Kao gornja granica fizioloških vrijednosti uzima se širina atrija od 50 mm u muških sportaša, te 45 mm u ženskih sportaša. Sve spomenute mjere brzo se procijene transtorakalnom ehokardiografijom (ECHO) u parasternalnoj

dugoj osi, mada postoje i mjerenja volumena i druga mjerenja koja ukazuju na dilataciju atrijske. (5,6)

### **2.3. Funkcionalne prilagodbe u sportskom srcu**

Glavna funkcionalna promjena koje se očituje na sportskom srcu je usporenje FS, tj. bradikardija koja nastaje kao odgovor na pojačan utjecaj parasimpatičkih niti vagalnog živca (n.X). Sama ritmična promjena je fiziološka jer zbog povećanog udarnog volumena srca, održavanje CO postiže se s manjim brojem otkucaja srca. Sportsko srce je najčešće klinički asimptomatsko, i uglavnom se zapazi tijekom periodičkih pregleda sportaša. (2,12)

### **2.4. Promjene na EKG-u u sportskom srcu**

Promjene na elektrokardiogramu (EKG) ukazuju na postojanje sportskog srca. Problem se često događa prilikom očitavanja EKG nalaza, jer promjene koje se nalaze kod sportaša bi se kod opće populacije interpretirale kao patološke, i posljedično bi mogle dovesti do daljnjih nepotrebnih dijagnostičkih pretraga koje bi rezultirale zabrinutošću u sportaša, te mogućih privremenih ili trajnih zabrana bavljenja sportskim aktivnostima. Iz navedenih razloga je bilo potrebno ustrojiti kriterije kako bi se pravovaljano mogli interpretirati EKG nalazi u sportaša. Međunarodna skupina stručnjaka iz područja kardiologije i sportske medicine je 2015. godine u Seattle, Washington, Sjedinjene Američke Države donijela smjernice objavljene pod nazivom Seattle Criteria. Promjene na EKG-u koje se smatraju fiziološkim u sportaša uključuju: sinus bradikardiju ( $FS > 30/min$ ), sinus aritmiju, ektopični atrijski ritam, idionodalni ritam, AV blok I. stupnja, AV blok II. stupnja Mobitz tipa 1 (Wenckebach), inkompletni blok desne grane (eng. right bundle branch block - RBBB), izolirano povišenje amplitude QRS kompleksa, rana repolarizacija (očituje se ST elevacijom, elevacijom J-točke), ST elevacija s obrnutim T-valom u odvodima V1-V4 u sportaša crne rase. (12,13)

## **2.5. Promjene u srčanim markerima u sportskom srcu**

Nakon iznimnih tjelesnih napora izdržljivosti, kod sportaša je zamijećen privremen porast koncentracije srčanih biomarkera u krvi. Riječ je prvenstveno o troponinu I i troponinu T, ali i BNP (eng. brain natriuretic peptide) i NT-proBNP. Važno je istaknuti razliku porijekla troponina. Kod akutnog infarkta miokarda dolazi do otpuštanja vezanog troponina prilikom nekroze kardiomiocita, dok kod sportaša dolazi do otpuštanja nevezanog troponina iz citoplazme bez stanične nekroze. Povišene vrijednosti navedenih biokemijskih parametara spuštaju se na normalne vrijednosti najčešće u rasponu od 24h do 48h nakon završetka sportske aktivnosti. (6,9,14)

## **2.6. Promjene nakon apstinencije od sportske aktivnosti**

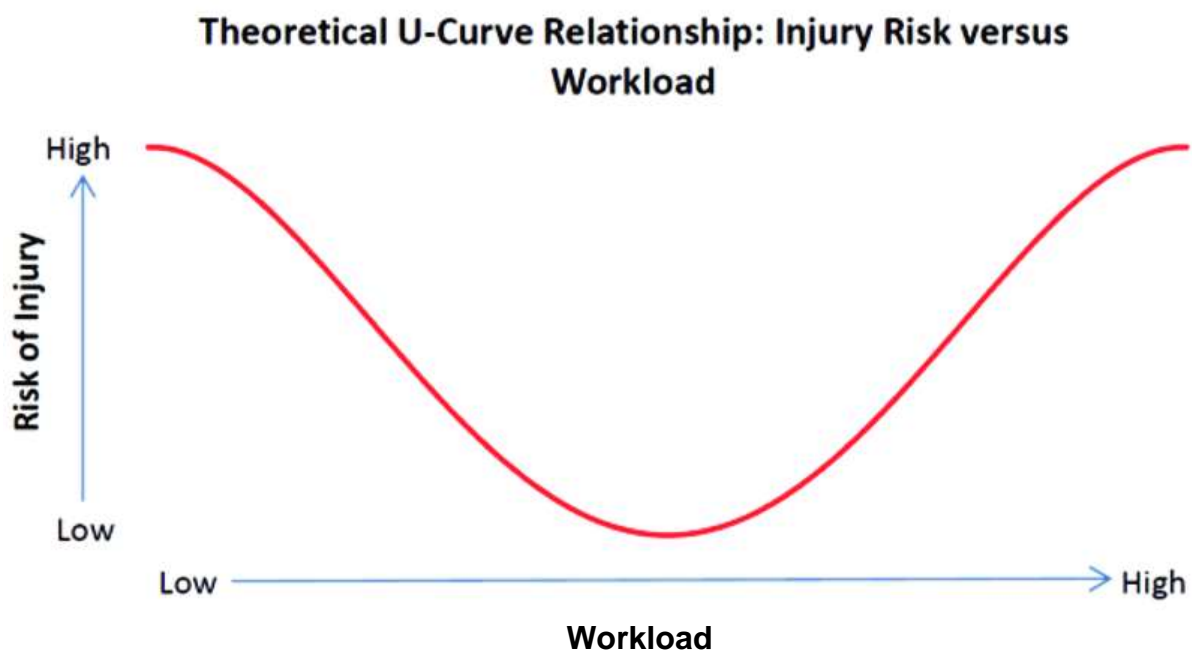
Važno je naglasiti kako većina anatomskih i funkcionalnih promjena sportskog srca, djelomičnim ili potpunim prekidom sportske aktivnosti isčezne. To je važno zbog diferencijalne dijagnostike prema određenim patološkim stanjima srca, jer ordinirajući sportašu privremenu apstinenciju od sportskih aktivnosti možemo uočiti regresiju promjena koje su zabrinjavale na prvom pregledu. (2)

### 3. SINDROM PRENAPREZANJA SRCA

---

#### 3.1. Definicija

Sindrom prenaprezanja srca (eng. cardiac overuse injury) je relativno novi termin smišljen kako bi obuhvatio splet srčanih poremećaja koji nastaju prilikom dugotrajnih vježbi izdržljivosti. Razlika u odnosu na sportsko srce je što su nastale promjene patološke i djelomično ili potpuno ireverzibilne. Povlačeći paralelu sa sindromom prenaprezanja koštano-mišićnog sustava, kod dugotrajnog bavljenja sportom također se pojavljuju promjene poput plantarnog fascitisa, tendinitisa Ahilove tetive, teniskog lakta, hondromalacije patele, osteofita u zglobovima. Druga usporedba je vezana uz uporabu lijekova. Naime, svaki lijek ima određen mehanizam djelovanja, međutim za pravu djelotvornost nužna je potrebna doza koja može biti različita za pojedinog pacijenta. Premala doza ne bi imala terapijski učinak, dok bi prevelika mogla izazvati štetan učinak. Hipokrat je još u doba antike izjavio da je šetnja poput lijeka. Međutim, vodeći se prije spomenutom aproksimacijom, ne treba čuditi kada ekstremno i dugotrajan tjelesni napor dovede do štetnih učinaka, a time neupitan povoljan učinak vježbanja može biti narušen. Najbolje pojašnjenje daje U-krivulja kardiovaskularne i opće smrtnosti, gdje je s jedne strane populacija koja nedovoljno provodi tjelesnu aktivnost, a s druge strane populacija koja ju pretjerano provodi. Najbolje vrijednosti navedenih smrtnosti ima umjerena do više aktivna populacija. (4,15)





**Slika 2.** Odnos razine opterećenja i rizika od ozljede koji aproksimira vrijednost kardiovaskularne smrtnosti. Preuzeto s [https://www.researchgate.net/figure/Hypothetical-U-shaped-relationship-between-workloads-and-injury-risk\\_fig1\\_255822972](https://www.researchgate.net/figure/Hypothetical-U-shaped-relationship-between-workloads-and-injury-risk_fig1_255822972)

### **3.2. Copenhagen City Heart Study**

Veliko istraživanje provelo se u gradu Copenhagenu, Danska pod nazivom The Copenhagen City Heart Study. Tijekom 12 godina se pratilo 1098 trkača i 413 netrkača. Grupe trkača su bile podijeljene prema dobi, spolu, vremenu i učestalosti trčanja u tjednu, te brzini trčanja. Najmanju smrtnost imala je skupina koja je trčala 1-2,5h tjedno, u 2-3 navrata sporijom i srednjom brzinom trčanja. Suprotno, skupina u kojoj su bili trkači koji su trčali više od 4h tjedno, u više navrata i bržim tempom trčanja, imali su rizik smrtnosti blizu skupini netrkača, iako nešto manji. Rezultati studije uklapaju se u koncept U-krivulje. Smatra se kako su trkači izloženi najvećem naporu izgubili veći dio povoljnih učinaka trčanja na poboljšano preživljenje. (16)

### **3.3. Čimbenici rizika**

Neki pojedinci su više podložni sindromu prenaprezanja srca. Genetska predispozicija, postojeće kardiovaskularne bolesti, nedovoljan odmor od tjelesnih aktivnosti, izloženost povećanoj količini stresa, neoptimalna prehrana, korištenje anaboličkih steroida samo su neki od rizičnih čimbenika. Posebno izražena opasnost je za starije osobe zbog promjena uvjetovanih akumulacijom dugotrajnih napora, kao i slabijom sposobnosti regeneracije. Zbog toga posebno treba voditi računa o sportašima iznad 45 godina starosti. (4)

### **3.4. Promjene na desnom ventrikulu**

Dugi niz godina je cjelokupan fokus na djelovanje tjelesne aktivnosti na srce bio stavljen gotovo isključivo na LV. U posljednje vrijeme se situacija promijenila pa je dugo godina zapostavljeni DV dospio u prvi plan, budući da se upravo taj dio srca smatra najosjetljivijim dijelom prilikom izvođenja snažnih tjelesnih napora. Masa DV je oko 4 puta manja nego masa LV, a uz to je i debljina stijenke manja. U uvjetima mirovanja ne nalazimo opterećenje na DV jer je tlak u pulmonalnoj cirkulaciji oko 5

puta manji od tlaka u sisternoj cirkulaciji. Međutim, tijekom tjelesne aktivnosti tlak u pulmonalnoj arteriji (PA) naraste u prosjeku za 1-1,5 mmHg za porast od 1L u CO. Kako se tijekom jake tjelesne aktivnosti CO može povisiti i na vrijednosti od 30-40 L/min, tako i tlak u PA može narasti i do ekstremnih vrijednosti od 80 mmHg. To predstavlja izrazit stres za DV, pa su tako i volumni i tlačni pritisci na DV veći nego na LV tijekom vježbanja. Posljedično, procjenjuje se kako se pritisak na stijenku DV tijekom tjelesne aktivnosti poveća 125%, za razliku od LV gdje povećanje iznosi 14%. Upravo toliki pritisak na DV smanjuje njegovu rezervu za podnošenje velikih i dugotrajnih napora, pa se smatra kako je podložniji umoru, te je zapravo identificiran kao najograničavajući čimbenik srca u dugoročnom savladavanju napora sportskih aktivnosti. (8,9,14,17,18) Dugotrajan napor dovesti će do prilagodbe DV koji će u dominantnom procesu ekscentrične hipertrofije izrazito povećati volumen klijetke. To povećanje će djelovati nepovoljno na zaliske desne strane srca (trikuspidni i pulmonalni) te je zamijećena povećana prevalencija pulmonalne i trikuspidne regurgitacije u sportaša. (8,9)

### **3.5. Aritmogena kardiomiopatija desnog ventrikula**

Termin koji je izravno vezan uz desnu stranu srca je aritmogena kardiomiopatija DV (eng. arrhythmogenic right ventricular cardiomyopathy - ARVC). Riječ je o nasljednoj bolesti s mutacijama u genima povezanim s dezmosomima. DV je prožet upalama i ožiljcima koji mijenjaju stijenku i čine ga podložnijim za nastanak malignih aritmija. U polovice pacijenata nisu pronađene odgovarajuće genetske mutacije. Stoga se smatra kako određeni okolišni čimbenici mogu inducirati očitovanje ARVC u fenotipu. Upravo bi izrazita i dugotrajna tjelesna aktivnost mogla biti uzrok nastanka i očitovanja ARVC. (17,19,20)

Kriteriji za dijagnosticiranje ARVC su podijeljeni u skupinu velikih i malih kriterija. Veliki kriteriji su: izražena segmentalna dilatacija DV, fibrozno i masno tkivo koje nadomješta miokard, epsilon valovi u V1-V3, obiteljska bolest potvrđena patohistološkom dijagnostikom (PHD). Mali kriteriji su: mala dilatacija DV, hipokinezija stijenke DV, snižena EF DV s urednim LV, obrnuti T valovi u V2 i V3, ventrikularna tahikardija (VT) s blokom lijeve grane (eng. left bundle branch block - LBBB), više od 1000 ventrikularnih ekstrasistola (VES) na 24h holter EKG-u,

obiteljska anamneza rane srčane smrti (< 35 godina) zbog suspektne ARVC. Za postavljanje dijagnoze ARVC nužna je prisutnost 2 veća, 1 većeg i 2 manja, ili 4 manja kriterija. Suspektna, tj. vjerojatna dijagnoza je u slučaju prisustva 1 većeg, 1 većeg i 1 manjeg, ili 2 manja kriterija. (17,19,20)

Istraživanje prema Heidbuchelu je pokazalo kako je gotovo 90% profesionalnih biciklista imalo pozitivne kriterije za dijagnozu ili vjerojatnu dijagnozu ARVC. Stoga je skovan novi termin nazvan "vježbom izazvana kardiomiopatija DV". Među kohortom biciklista je utvrđeno samo 12,8% dosad otkrivenih mutacija u genima za dezmosome. (17,19,20) Očigledno je kako je upravo izrazita tjelesna aktivnost bila glavni okidač ovog patološkog remodeliranja DV. Upravo stoga i ne čudi podatak kako najveći broj aritmija u sportaša, čak 89% svih imaju ishodište u DV. (8,17)

Navedene tvrdnje su potkrijepljene u biološkom istraživanju na štakorima, gdje su skupine štakora podvrgnute izrazitim tjelesnim naporima trčanja. Dužina trčanja u skupini podvrgnutoj najintenzivnijem naporu iznosila je 18 tjedana, što je ekvivalentno desetogodišnjem svakodnevnom trčanju u ljudi. Utvrđena je povišena mRNA ekspresija čimbenika TGF- $\beta$ 1, fibronektin-1, TIMP1, MMP-2, prokolagen-1 i prokolagen-3 u atrijima i DV. Navedeni profibrotički faktori uzrokovali su difuzne fibrozne promjene u navedenim komorama. LV je bio bez ikakvih značajnih fibrozni promjena. Također, zabilježena je povećana incidencija aritmija, s najčešćim ishodištem u području DV. (21)

### **3.6. Iznenadna srčana smrt**

Direktna posljedica sindroma prenaprezanja srca može biti iznenadna srčana smrt (eng. sudden cardiac death - SCD). SCD se definira kao neočekivana smrt zbog prestanka cirkulacije kardijalnog uzroka, a događa se unutar jednog sata od pojave simptoma bez prisustva ostalih smrtonosnih uzroka. U mlađih od 35 godina, najčešći uzrok SCD su prirodene srčane greške i hipertrofijska kardiomiopatija, dok je u starijih od 35 godina najčešći uzrok ishemijska bolest srca. Incidencija SCD u sportaša je 1-2/100.000. Posebno zabrinjava podatak kako je oko 40% svih SCD u sportaša zabilježeno u osoba mlađih od 18 godina. Sportovi u kojima se SCD najčešće pojavljuje su nogomet (30%), košarka (25%) i trčanje (15%). (2)

## 4. DIJAGNOSTIKA

---

### 4.1. EKG

Pretraga dostupna gotovo 100 godina, 12-kanalni EKG je najkorištenija pretraga srca na svijetu s gotovo 200 milijuna snimaka godišnje diljem svijeta. (22)

Patološke promjene na EKG-u sportaša su: inverzija T-valova  $> 1\text{ mm}$ , depresija ST segmenta  $> 0,5\text{ mm}$ , Q zubci  $> 3\text{ mm}$  ili trajanja  $> 40\text{ ms}$ , blok lijeve grane (LBBB), produženje intraventrikularnog provođenja ( $\text{QRS} > 140\text{ ms}$ ), prisutnost epsilon valova, ventrikularna preekscitacija, prolongirani QT interval ( $\text{QTc} > 470\text{ ms}$  kod muškaraca,  $> 480\text{ ms}$  kod žena), skraćeni QT interval ( $\text{QTc} < 320\text{ ms}$ ), nalaz koji upućuje na Brugada sindrom, izražena sinusna bradikardija ( $\text{FS} < 30/\text{min}$  ili sinusne pauze  $> 3\text{ s}$ ), PR interval  $> 400\text{ ms}$ , AV blok II. stupnja tip Mobitz 2, AV blok III. stupnja,  $> 2\text{ VES}$  u 10s praćenja, atrijske tahiaritmije, ventrikularne aritmije. (2,12,13)

Graničnim promjenama u sportaša smatraju se: lijeva devijacija osi ( $-30^\circ$  do  $-90^\circ$ ), desna devijacija osi ( $>120^\circ$ ), kompletni RBBB, povećanje desnog atrija, povećanje lijevog atrija. (2,12,13)

Prisutnost navedenih pojava na EKG nalazu se nikad ne tumači samostalno te se konačna dijagnoza i mišljenje u vezi potencijalnih ograničenja ili zabrana bavljenja sportom donosi uvijek uz učinjene druge dijagnostičke pretrage. Unatoč svim ograničenjima, EKG je vrlo važna pretraga zbog jednostavnosti primjene i može uputiti kliničara na izvor patoloških promjena u srcu. Međutim, za pravilnu interpretaciju EKG nalaza u sportaša, nužna je kontinuirana edukacija i usavršavanje stručnjaka na području sportske kardiologije. (2,12,13,23)

Stalno postoje težnje za usavršavanjem EKG dijagnostike, a napredak se najviše ostvaruje u području računalne analize segmenata valova koji su teško uočljivi ljudskim okom. Tako postoji mogućnost analize svakog pojedinog otkucaja srca i njegova usporedba s ostalim otkucajima kako bi se utvrdile potencijalne različitosti. Također, postoji mogućnost analize visoko-frekventnih komponenti QRS kompleksa koji su inače uklonjeni u uobičajenim EKG snimkama, a upućuju na električnu aktivnost u granama provodnog sustava i na potencijalnu ishemiju. Nadalje, detaljna analiza P-valova u sinus ritmu omogućuje procjenu rizika razvitka FA. Pokušaj primjene 252-kanalnog EKG-a i na temelju više zadobivenih informacija izrada 3D

računalne simulacije, tj. mapiranja srca s detaljnijom mogućnošću određivanja ishodišta aritmija još je u fazi istraživanja, iako početne analize pokazuju ohrabrujuće rezultate. (22,24) Ovo su tek neki od suvremenih načina interpretacije EKG-a, a razvidno je kako će EKG i u 21. stoljeću zadržati krucijalnu ulogu u širokoj dijagnostici srčanih patologija.

## **4.2. Holter-EKG**

Holter-EKG namijenjen je za dugotrajno kontinuirano snimanje električne aktivnosti srca. Najčešće se primjenjuje tijekom 24h, međutim može i kroz duže periode. Klasični holter najčešće ima 5 ili 7 odvoda, ali postoje i suvremeniji sa 2 elektrode i samo jednim odvodom (modificirani odvod I u klasičnom EKG-u) koji se mogu koristiti u vodi čime je ostvarena mogućnost upotrebe u vodenim sportovima. Holter-EKG je izvrsna metoda za procjenu srčane akcije, međutim glavni nedostatak je nepraktičnost i smetnja koju izaziva u sportaša prilikom sportskih aktivnosti. Iz tog razloga spomenuti jednodvodni holter predstavlja nužnu prilagodbu za sportaše. Postoji ideja o primjeni kontinuiranog EKG očitavanja u osoba s povišenim rizikom. Međutim, s obzirom na probleme s dugoročnošću baterija, uređajima za očitavanje i samom cijenom, zasad je još bez primjene u kliničkoj praksi. (24,25,26)

Očitavanje nalaza nakon registriranja srčane aktivnosti tijekom određenog vremena je automatski računalno. Zabilježavaju se svi apsolutni i prosječni parametri poput ukupnog broja otkucaja, prosječna FS, vremena provedenog u sinus ritmu, broj uranjenih atrijskih kontrakcija (supraventrikularna ekstrasistola), broj VES-a, zabilježavanje pojave raznih aritmija itd. Prepoznavanje određenih ritmova je računalno programirano, pa tako se FA definira kao razdoblje od barem 30 s neregularnog srčanog ritma bez registriranih P-valova. Iako je holter-EKG inferioran kvaliteti 12-kanalnog EKG-a, mogućnost kontinuiranog registriranja je ključna u dijagnostici poremećaja srčanog ritma, koje u slučaju paroksizmalnosti, a ne perzistentnosti, ne uspijemo zabilježiti na standardnom EKG-u. (24,25,26)

### **4.3. Ergometrija**

Ergometrija je metoda kontroliranog izlaganja osoba postupno sve većem naporu s ciljem utvrđivanja potencijalnih patoloških znakovitosti u funkciji srca i perifernog mišićja na podnešeni napor. Ukoliko se simultano testira i funkcija dišnog sustava s mjerenjem količina udahnutih i izdahnutih plinova, tada se pretraga zove spiroergometrija. Najčešće se koristi pokretna traka, ali postoje i drugi uređaji u upotrebi poput bicikl ergometra, veslačkog ergometra, simulatora skijaškog trčanja, plivačkog ergometra i mnogih drugih. (2,27)

Čimbenici koji se određuju tijekom aktivnosti su frekvencija disanja, FS, razine laktata u krvi, promjene u EKG-u, razina sistemnog tlaka itd. Povećani napor, kao simulacija sportske aktivnosti u kontroliranim uvjetima može isprovocirati pojavu određenih abnormalnosti poput nastanka aritmija, ishemije, egzacerbacije astme. Tako je moguće otkriti osobe podložne nastanku navedenih stanja te u skladu s time im ograničiti bavljenje sportom na primjerenu razinu i isplanirati trenažni proces s manjim rizikom za zdravlje. U najtežim slučajevima moguće je ordinirati i potpuno privremeno ili trajno prekidanje bavljenja sportskom aktivnosti. (28)

### **4.4. Ehokardiografija**

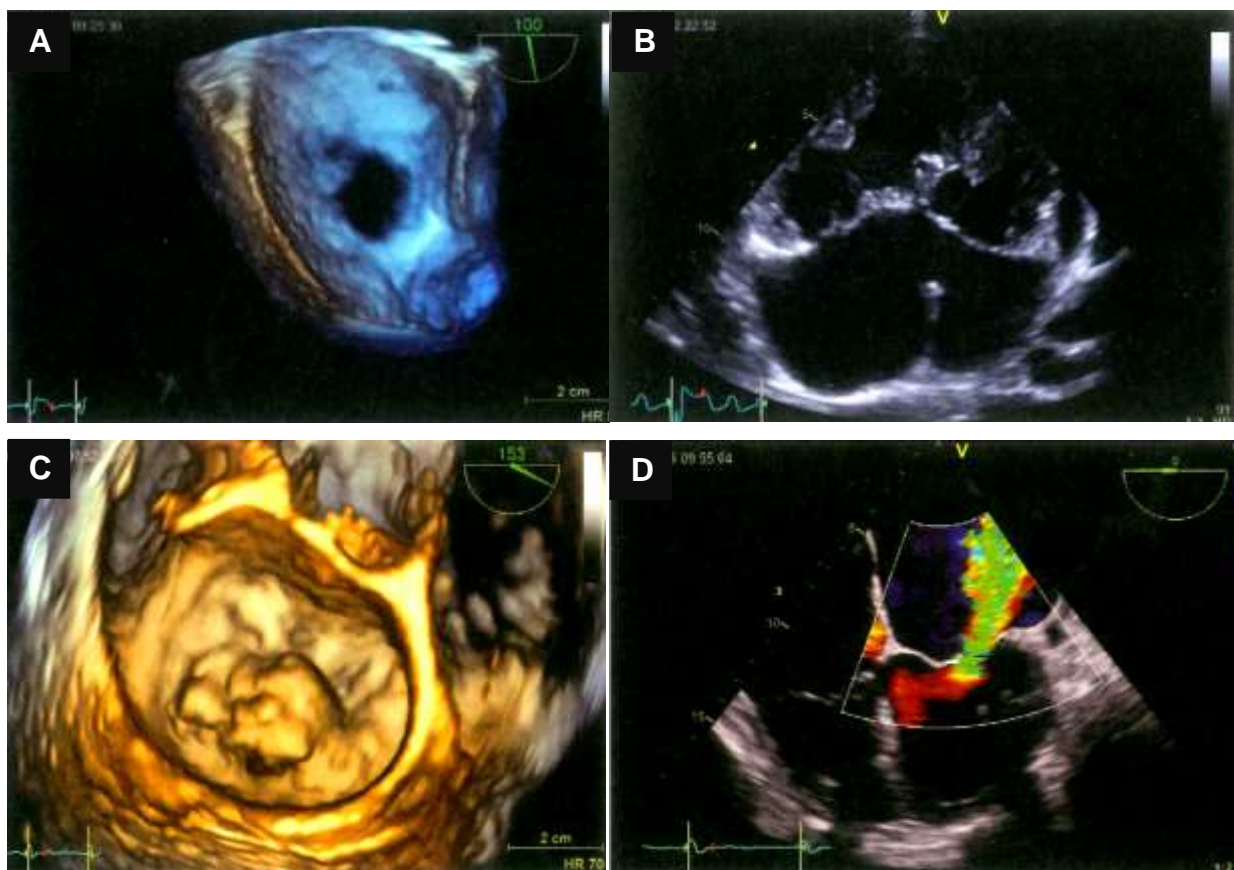
ECHO je postao zlatni standard u dijagnostici velikog broja srčanih patologija. Primjenjuje se transtorakalni, transezofagealni i intrakardijalni ECHO. Ne odviše kompleksna primjena i niska cijena rezultirali su raširenošću upotrebe. Klasični ECHO uređaji koji omogućuju M-mod i 2D prikaz su sve više zamijenjeni 3D ECHO uređajima koji omogućavaju bolju morfološku rezoluciju. Prikaz ECHO uređajima je u realnom vremenu i omogućuje uvid u strukturu i funkciju srca. Anatomski prikaz daje uvid u sve 4 srčane komore s mogućnošću izračunavanja njihovih volumena, zatim uvid u srčanu stijenu i određivanje veličine zadebljanja, prikaz koronarnih krvnih žila, prikaz morfologije srčanih zalistaka i papilarnih mišića, prikaz patoloških tvorbi u komorama, kao i sadržaja u perikardu. Funkcionalni prikaz srca omogućuje uvid u protok krvi kroz srčane komore, a indirektno i kroz koronarne krvne žile i posljedično izračun EF klijetki, stupanj stenoze ili regurgitacije zalistaka, kinetiku stijene komora, te pomičnost zalistaka. Dodatne informacije o prikazu protoka krvi kroz pojedine komore i krvne žile pruža upotreba Doppler prikaza. (30,31,32)

Nove metode omogućuju kvantitativno izračunavanje brzine kontrakcije i relaksacije stijenke te posljedično procjenu stupnja sistoličke i dijastoličke funkcije, ali i mogućnost predviđanja nastanka disfunkcijskih promjena u pacijenata s očuvanom EF na temelju promjena u gibanju stijenki nevidljivih ljudskom oku. Ljudsko oko može razlučiti promjene koje traju barem 80 ms, dok uređaj zapaža promjene u trajanju već od 4 ms. U sklopu moderne primjene izvodi se i stres ECHO tijekom izvođenja tjelesne aktivnosti (najčešće stolnog bicikla) ili primjenom dobutamina koji izazove promjene u aktivnosti srca. Daljna mogućnost je primjena kontrasta tijekom ECHO koji je posebno koristan pri procjeni perfuzije miokarda. Istraživanja na životinjama su pokazala mogućnost uvida kontrastnim ECHO u biološku aktivnost aterosklerotskih plakova pomoću prikaza aktiviranih endotelnih stanica ili aktiviranih leukocita. To bi omogućilo otkrivanje rizičnih pacijenata u presimptomatskoj fazi. U današnje doba izvode se i zahvati pomoću ECHO što spada u domenu interventne ECHO. (29,30,31,32,33,34,35,36)

Transezofagealni ECHO je primjena ECHO sonde kroz jednjak. Ima prednost u slučaju pacijenata s pretilosti, deformacijama prsnog koša, traumom prsnog koša, plućnih stanja poput emfizema i atelektaza. Kod navedenih osoba je otežan prikaz srca s klasičnim ECHO. Također, transezofagealni ECHO omogućuje bolji uvid u atrijske, atrijski septum, torakalnu aortu, protetičke zaliske. Bolje se uočavaju trombi ukoliko su prisutni u lijevom atriju. Pokazalo se kako transezofagealni ECHO ima prednost prilikom kardiopulmonalne resuscitacije tokom srčanog aresta i to tako što optimizira kvalitetu srčanih kompresija i daje kontinuiran prikaz srca tijekom resuscitacije, ali navedeno još nema veću kliničku važnost. (37,38)

Intrakardijalni ECHO se uvodi u srce na kateteru primijenjenom kroz periferne krvne žile i daje odličan prikaz desnih srčanih komora, septuma, lijevog atrija, srčanih zalistaka, te krvnih žila koje utječu ili potječu iz desnog srca. Pruža bolju morfološku rezoluciju od transezofagealnog ECHO i ne zahtijeva generaliziranu anesteziju pacijenta. Ima ulogu u intervencijskoj elektrofiziologiji te u zahvatima na septumu i srčanim zaliscima. (39,40)

Kao dodatan napredak u razvijanju postoje prijenosni, praktički džepni ECHO uređaji koji zbog lagane prenosivosti omogućuju primjenu u svakodnevnim prilikama izvan zdravstvenih ustanova, a mogu se očitavati na smartphone uređajima i tabletima. (29)



**Slika 3. A** – Atrijski septalni defect tipa *ostium secundum*. 3D transezofagealna ECHO – pogled iz lijevog atrija. ; **B** – Atrijski septalni defect tipa *ostium primum*. 2D transtorakalna ECHO. ; **C** – Mitralna regurgitacija. 2D transezofagealna ECHO s obojenim doplerom. ; **D** – Prolaps mitralne valvule – srednji segment stražnjeg listića. 3D transezofagealna ECHO. (2)

#### 4.5. MR srca

MR (magnetska rezonancija) posjeduje visoku morfološku i vremensku rezoluciju, kao i izvrstan prikaz mekih tkiva, te je izrazito pogodna za dijagnostiku srčanih promjena. U prednosti je kod prisutnosti već spomenutih otežavajućih čimbenika za transtorakalni ECHO. Detaljno prikazuje sve srčane komore i može pojedinačno razlikovati sve slojeve stijenke srca. Zlatni je standard za prikaz DV zbog njegovog restrosternalnog položaja i time otežanoj dostupnosti transtorakalnoj ECHO pretrazi. Osim DV, područja prednjeg zida stijenke srca, stražnjeg dijela septuma i apeksa srca su otežano vidljiva pomoću ECHO, pa u njihovom prikazu osobitu korist pruža MR. Uz prikaz potpune morfologije svih anatomskih struktura srca, pomoću MR možemo izračunati volumen i EF srčanih komora. Kod potrebe za poboljšanjem pregleda slabo vidljivih dijelova srca koristi se kontrast koji olakšava uočavanje



pojedinih dijelova koji su pojačano impregnirani kontrastnim sredstvom. Pri dijagnosticiranju fibroznih promjena u miokardu koristi se kontrast gadolinij koji se produljeno zadržava u oštećenim miocitima, dok se brzo ispere iz zdravih stanica. Tako uzrokuje naknadno pojačavanje signala u periodu 10-15 minuta nakon aplikacije. Osobito je koristan pri dijagnosticiranju ishemijskih promjena, ali razlučuje i neishemijske kardiomiopatije, poput ARVC i hipertrofijske kardiomiopatije. T1 mjerena slika i T2 mjerena slika omogućavaju 3D prikaz srca i lakšu dijagnostiku. Za detaljniji prikaz koronarnih žila se upotrebljava MR angiografija. (5,36,41,42,43)

Daljni napredak u dijagnostici je ostvaren razvojem 4D prikaza protoka u krvnim žilama gdje četvrta dimenzija predstavlja vrijeme. Ova pretraga omogućuje otkrivanje negativnog utjecaja protoka na ekscentričnost stijenke krvne žile te prisutnost funkcijski značajnog suženja krvne žile. Najčešće se upotrebljava za torakalnu aortu. Jedna od suvremenih metoda je upotrebljavanje umjetne inteligencije kao pomoć u očitavanju nalaza uz pomoć raznih algoritama. Primjena je odobrena od strane FDA (eng. Food and Drug Administration) i smanjuje utjecaj ljudske greške pri očitavanju. Također za raspoznavanje fibroznih ožiljnih promjena nije potrebna aplikacija gadolinija, što je osobito značajno za osobe koje imaju kontraindikacije za primjenu kontrasta. (36,41,43)

#### **4.6. CT srca**

U današnje vrijeme CT (kompjuterizirana tomografija) srca je u velikoj mjeri zamijenjena drugim pretragama radi smanjenja doze zračenja. Mogućnosti u prikazivanju morfoloških promjena srca su slične ostalim dijagnostičkim pretragama. Indikacija za korištenje CT-a se uglavnom očituje u prikazu koronarnih krvnih žila i razjašnjavanju aterosklerotskih promjena na njima, pretežito kalcificirajućih plakova. Na temelju nalaza se izračunava CAC (eng. coronary artery calcium) vrijednost, što je međunarodno prihvaćena vrijednost za procjenu rizika razvitka glavnih kardiovaskularnih patoloških ishoda. Pretraga se izvodi bez primjene kontrasta što je osobito značajno kod osoba sa kontraindikacijama za primjenu tih sredstava. Osobe s povišenom CAC vrijednosti imaju veći rizik za razvitak kardiovaskularnog pobola. Vrijednost je osobito značajna u prepoznavanju asimptomatskih bolesnika s mogućnošću ranijeg uvođenja terapije i posljedično izlječenja stanja prije progresije.

To je važno kod sportaša, jer studija Mohlenkampa i suradnika je utvrdila povišenu vrijednost CAC kod dugogodišnjih trkača maratona u odnosu na sedentarnu kontrolnu grupu. Ono što je posebno zanimljivo je da je tijekom daljnjeg praćenja utvrđen sličan broj kardiovaskularnih incidenata kod populacije maratonaca u odnosu na osobe s već ranije potvrđenom koronarnom bolesti. (5,44,45,46,47)

Primjena kontrasta u sklopu CT angiografije je značajna u otkrivanju patologije krvnih žila. Kod srčanih problema prikazuje se aorta, plućne arterije i koronarne krvne žile kako bi se pobliže uočile anatomske promjene u njima. Kako bi se izbjegli artefakti i krivo očitavanje nalaza, istovremeno se vrši snimanje EKG zapisa koji se pravilno koordinira sa srčanim pokretima. Korištenjem rotirajućih izvora zračenja i detektora signala se skraćuje vrijeme snimanja pretrage kako bi se izbjegli artefakti vezani uz disanje. Isporučena doza zračenja po pojedinom snimanju se posljednjih godina sve više smanjuje. (48)

#### **4.7. Nuklearno-medicinske pretrage srca**

Nuklearno-medicinske pretrage srca koriste se davanjem radioaktivnih kontrasta koji se očitavaju na uređajima, a najmoderniji su SPECT (eng. sigle-photon emission computed tomography) i PET (eng. positron emission tomography). (49)

Radionuklidna ventrikulografija je metoda koja se koristi eritrocitima obilježenim radioaktivnim tehnecij-99m pertehnetatom koji nakon stotinjak srčanih ciklusa omogućuju očitavanje informacija o parametrima srca poput EF, sistoličke i dijastoličke funkcije. (50)

Prikaz perfuzijske scintigrafije miokarda zauzima važno mjesto u procjeni funkcionalnosti, odnosno vitalnosti srčane stijenke jer se kontrasti nakupljaju u zdravim stanicama miokarda, i ta se područja prikazuju kao tople zone. S druge strane, avitalna područja gdje su stanice miokarda uništene nekrozom i nadomještene fibroznim tkivom, očituju se kao hladne zone jer izostaje nakupljanje radioaktivnog kontrasta. Najčešće se koriste kontrasti bazirani na tehneciju. Posebnu važnost daje PET pretraga, jer korištenjem 18-fluorodeoksiglukoze omogućuje u ishemičnim područjima razlikovanje dijelova s većom mogućnosti oporavka uslijed

razvitka revaskularizacije, od onih ožiljnih dijelova s niskom mogućnosti funkcionalnog oporavka. (51,52)

Korištenje nuklearno-medicinskih pretraga je razvitkom ostalih suvremenijih i praktičnijih pretraga (ECHO, MR) doživjelo smanjen interes i smanjenu upotrebu u odnosu na navedene metode. Međutim, i dalje je ostala potreba za njihovim izvođenjem i usavršavanjem, pa su se tako razvile pojedine moderne kombinacije uređaja poput SPECT/CT, PET/CT i PET/MR koje omogućavaju poboljšanje prikaza promijenjenih dijelova srca. (51,52)

#### **4.8. Kateterizacija srca**

Kateterizacija srca je invazivan postupak kojim se putem katetera s balonom uvedenih kroz periferne krvne žile pristupa u srčane komore, koronarne krvne žile i plućne arterije. Za pristup desnom srcu se najčešće koristi pristup kroz femoralnu venu ili unutarnju jugularnu venu, a rijeđe kroz kubitalnu ili radijalnu venu. Pristup lijevom srcu se ostvaruje transseptalnim prolaskom katetera nakon standardnog pristupa desnom srcu, ili direktnim pristupom kroz katetere uvedene najčešće kroz femoralnu, radijalnu ili brahijalnu arteriju. Put katetera do srca se najčešće nadzire fluoroskopijom, a učestala je i kontrola transtorakalnim ECHO. Zbog svoje invazivnosti i posljedično rizika od komplikacija, kateterizacija se izvodi samo u posebnim indikacijama. (53,54,55)

Funkcijski se kateterizacijom omogućuje najpreciznije mjerenje tlakova i vaskularne rezistencije u pojedinim komorama i krvnim žilama, kao i određivanje CO i saturacije kisikom uzimanjem uzorka krvi. Može se provesti i test vazoreaktivnosti pulmonalne cirkulacije u kontroliranim uvjetima aplikacijom vazodilatativnih agensa kako bi se procijenio stupanj reverzibilnosti promjena i rizik perioperativne smrtnosti i možebitnog ranog postoperativnog zatajenja DV. Također, kateterom se mogu izvoditi i pojedini intervencijski zahvati. (53,54)

Kateteri omogućuju izvođenje endomiokardijalne biopsije srca. Može se izvoditi nasumična biopsija u željenim srčanim komorama, kao i ciljana biopsija točno određenih područja komora pod kontrolom navođenja slikovnim metodama. Korisnost biopsije je velika jer direktno omogućuje uvid u histološki prikaz endokarda, miokarda

i intersticija. Najčešće pronađene abnormalnosti su hipertrofija mišićnih stanica srca, intersticijska fibroza i prisutnost značajnije količine masnih stanica u endokardu i miokardu. Osim patohistološkog nalaza, provode se po potrebi i imunohistokemijska bojenja preparata, pregled ultrastruktura elektronskim mikroskopom, te molekularna i genetička testiranja. (56)

Kako je već spomenuto ranije, ARVC je povezana sa mutacijama u genima koji kodiraju dezmosome. Pronađene su mutacije u 5 različitih dezmosomalnih komponenti. Češće su one koje zahvaćaju dezmosoplakin (DSP), plakofilin (PKP2) i dezmoglein (DSG2), dok su rjeđe mutacije za plakoglobin (JUP) i dezmokolin (DSC2). Prema hipotezi na raznim istraživanjima, postotak genotip-pozitivnih sportaša sa ARVC iznosi 27-52%. Prema istraživanju La Gerche i suradnika taj postotak iznosi 12,8%, što upućuje na veći broj genotip-negativnih, fenotip-pozitivnih sportaša, a to ide u prilog termina "vježbom izazvana kardiomiopatija DV". Iako se genetička testiranja ne izvode rutinski, već uglavnom kod visoke sumnje na ARVC, poznavanje suspektnih gena pruža hvalevrijednu spoznaju u mogućnosti ranijeg dijagnosticiranja još uvijek fenotip-negativnih sportaša. Zsigurno će budućim razvojem genetičkih spoznaja biti otkriven i dodatan panel dosad nepoznatih mutacija koje uzrokuju ARVC fenotip, te će primjena genetičkih analiza biti zasigurno učestalija. (19,57)

#### **4.9. Elektrofiziologija srca**

Elektrofiziološka ispitivanja srca ključna su za određivanje ishodišta aritmija. Koriste se uvođenjem katetera kroz periferne krvne žile i dovođenjem katetera u područje srčanih komora za endokardijalno ispitivanje, ili u koronarne krvne žile za epikardijalno ispitivanje. Najčešće se provode pod kontrolom fluoroskopije, ali sve je veća težnja za korištenjem slikovnih metoda koje ne koriste ionizirajuće zračenje, pa su u upotrebi i kontrola pomoću ECHO i uređaja koje koriste magnetno zračenje. Pomoću katetera se određuje električna aktivnost pojedinih dijelova srca, a moguće je i direktnim potenciranjem u kontroliranim uvjetima pokušati izazvati određene aritmije. Tako se procjenjuje električna aktivnost srca u mirovanju, ali i pri potencijalnom naporu i određuje se točna lokalizacija, najčešće ožiljno promijenjenih područja koja su ishodište abnormalne električne aktivnosti. Važno je napomenuti,

kako je tijekom elektrofizioloških ispitivanja moguće i terapijski intervenirati kateterima kako bi se otklonio utjecaj tih područja na promjene u srčanom ritmu. Napredak u razvoju opreme je od upotrebe unipolarnih katetera s upotrebom 1 elektrode za ispitivanje, došao do upotrebe multielektrodnih katetera s do 20 elektroda veličine tek 1 mm s razmakom između elektroda od 2 mm, čime se značajno poboljšala morfološka rezolucija i omogućilo preciznije otkrivanje aritmogenih supstrata. (58,59,60,61,62)

U upotrebi su kontakti kateteri koji električnu aktivnost mjere izravnim dodiranjem srčanim tkivom, te u novije vrijeme sve popularniji beskontaktni kateteri, koje je nužno samo postaviti u srčane komore, a sadrže i do 64 elektrode. Takvi beskontaktni kateteri imaju mogućnost istovremeno snimiti i obraditi više od 3000 elektrograma, odnosno zapisa o električnoj aktivnosti. Rezultat snimanja je u dobivenim izopotencijalnim te izokronalnim područjima srca, odnosno određivanjem područja srca s jednakim naponima i simultanom aktivnošću. (63)

Najmoderniji elektroanatomski sustavi električnog ispitivanja srca su CARTO, NavX, Rhythmia i Ensite. Koriste se multielektrodnim kateterima. Sustav CARTO ima na elektrodama magnetne senzore koji se očitavaju u induciranom magnetnom polju. Postoje sustavi za udaljeno provođenje elektrofizioloških istraživanja kojima se upravlja iz susjedne sobe, izolirane od pacijenta. Primjer su "Stereotaxis Magnetic Navigation System" i "Hansen Sensei Robotic Catheter System". (58,59)

#### **4.10. Brzina pulsog vala**

Brzina pulsog vala (eng. pulse wave velocity - PWV) predstavlja mjeru krutosti velikih krvnih žila, čija je zadaća osiguravanje jednakomjernog protoka krvi prema periferiji. Najznačajnija je aorta, koja uslijed elastičnosti za vrijeme sistole akumulira povećan volumen krvi u obliku potencijalne energije stijenke. Za vrijeme dijastole, promjenom potencijalne u kinetičku energiju dolazi do vazokonstrukcije čime je osiguran neprekidan protok krvi prema periferiji. Pulsni val stijenke se kreće od srca do periferije, a potom se odbija i u obliku povratnog vala stiže do srca u dijastoli, čime osigurava urednu perfuziju miokarda. Akumuliranjem nepovoljnih čimbenika rizika na stijenkama žile kroz duži vremenski period dolazi do zamjene elastičnih vlakana kolagenom te se umanjuje elastičnost žile koja postaje kruta. Rezultat umanjene

elastičnosti je brže provođenje pulsog vala, kao i njegovo vraćanje koje se događa u fazi sistole te rezultira smanjenom perfuzijom miokarda u diastoli, što posljedično dovodi do progresije ishemijske bolesti srca. Također, povećano tlačno zaopterećenje uvjetuje faze prilagodbe srca i proces razvitka hipertrofije LV. Granična vrijednost za uredan nalaz PWV postavljena je na veličinu od 10 m/s. (64,65,66,67,68)

PWV se može mjeriti raznim uređajima, a zlatni standard za mjerenje brzine pulsog vala je aplanacijska tonometrija nad karotidnim i femoralnim arterijama aparatom SphygmoCor. Istim uređajem moguće je i određivanje PWV na brahijalnoj ili radijalnoj arteriji. Neki problemi koji otežavaju mjerenje su niske vrijednosti arterijskog tlaka, otežano pipanje pulsa i pretilost. Ostale metode uključuju oscilometrijsko određivanje valnog oblika brahijalne arterije, impendacijsku fotopletizmografiju, te sustav pOptometre® kojim se određuje brzina prolaska vala od prsta na šaci do prsta na stopalu. (68,69,70,71)

Također, u nedostatku relativno skupih mjernih uređaja, razvijena je jednadžba za procjenu brzine pulsog vala (eng. estimated pulse wave velocity - ePWV) koja korištenjem dobi i srednjeg arterijskog tlaka pomoću umjetne inteligencije aproksimira vrijednost ePWV, koja je pokazala značajnu povezanost s izmjerenom PWV. Na sličan način se osmislila jednadžba za procjenu glomerularne filtracije, koja je danas sastavan dio procjene bubrežne funkcije. (72)

#### **4.11. OCT**

Optička koherentna tomografija (eng. optical coherent tomography - OCT) je metoda kojom dobivamo tomografske prikaze organa koristeći se koherencijom infracrvenog svjetla. U području kardiologije, OCT služi za pregledavanje koronarnih krvnih žila. Izvor infracrvenog svjetla uvodi se putem katetera. Metoda je slična intrakardijalnom, tj. intravaskularnom ECHO, ali pokazuje do 10 puta bolju morfološku rezoluciju. Smetnje tijekom izvođenja pretrage pružaju eritrociti koji raspršuju svjetlosne zrake. Iz tog razloga se mora prekinuti protok krvi u području izvođenja pretrage, a to se postiže okluzijskim balonima. Navedeni modeli prve generacije nazvani su "Time-domain OCT" zbog ovisnosti o vremenu tijekom kojeg se prekida krvotok. Prosječno vrijeme koje je bilo nužno za dobivanje adekvatne snimke iznosilo je 48,3 s. Iako nisu

zabilježene učestale komplikacije tijekom prekida krvotoka, noviji modeli omogućuju izvođenje pretrage bez obustavljanja protoka. Modeli druge generacije su nazvani "Frequency-domain OCT" zbog učestalijeg emitiranja valova svjetlosnog zračenja, pa omogućuju brže dobivanje snimke. (73,74)

OCT ima mogućnost razlikovanja svih slojeva stijenke krvnih žila, intime, medije i adventicije. Također, može razlučiti fibrozna tkiva, kolagena vlakna, lipide i kalcifikate. Sukladno tome može međusobno razlikovati plakove na krvnim žilama, i to fibrozne, kalcificirane i one bogate lipidima. Zbog velike rezolucije, može se odrediti debljina fibrozne kape na pojedinim plakovima, kao i prisutnost makrofaga u srži plakova, te tako procijeniti rizik od pucanja plaka koji bi potencijalno doveo do stanja akutnog koronarnog sindroma. Koristi se i nakon postavljanja stentova, kako bi se nakon određenog vremena utvrdio stupanj ponovnog začepljenja lumena. (73,74)

#### **4.12. Koronarna angioskopija/Kardioskopija**

Koronarna angioskopija i kardioskopija su metode koje služe pregledu koronarnih krvnih žila, odnosno srčanih komora uvodeći instrumente koji koriste vidljivi svjetlosni spektar i analiziraju površinsku morfologiju i boju struktura. Za bolju diferencijaciju struktura apliciraju se kontrastne boje ili se upotrebljava metoda florescencije koja ima veću moć razlučivanja. Upotrebom kontrasta poput Evansovog modrila, indokanin zelene i Nilskog modrila omogućava se otkrivanje pojedinih tromba i plakova koronarnom angioskopijom, dok se kardioskopijom može procijeniti subendokardijalni i miokardijalni protok. Koristeći zrake svjetlosti različite valne duljine u metodi florescencije omogućuje se otkrivanje lipoproteina niske gustoće (LDL), triglicerida (TG), apolipoproteina B-100 (ApoB-100), lipofosfatidilkolina (LPC) i kolesterola kao molekula koje potiču proces aterogeneze, te lipoproteina visoke gustoće (HDL) koji djeluju anti-aterogeno. (75,76)

Podvrsta angioskopije koja koristi spektar infracrvenog zračenja se naziva NIRFA (eng. near-infrared fluorescent angiography) i ima bolju rezoluciju od upotrebe svjetlosnih zraka vidljivog spektra. (76)

## 5. ZAKLJUČAK

---

S obzirom na sve veću učestalost bavljenja visoko-intenzivnim sportom, kao i sve većim zahtjevima vezano uz trenažni proces i natjecateljski period sportaša, došlo je do povećanog broja zamijećenih kardioloških prilagodbi srca sportaša na te povećane tjelesne napore. Uz fiziološku prilagodbu u vidu sportskog srca, sve učestalije se javlja sindrom prenaprezanja srca, kao patološki promijenjeno srce s većim rizikom od događaja SCD. S dijagnostičke strane, često postoji tanka linija između razlikovanja patoloških od fizioloških prilagodbi srca. Potrebna je iznimna sigurnost prije donošenja odluka vezanih uz možebitnu restrikciju bavljenja sportskim aktivnostima, bilo privremenu ili trajnu obzirom da je riječ o osobama koje profesionalno zarađuju od bavljenja sportom, a višemjesečne apstinencije od treninga i natjecanja izazvale bi nenadoknativ odsutni period koji bi se kasnije teško mogao nadoknaditi. Popis mogućih dijagnostičkih metoda je dosta širok i treba dobro procijeniti koje metode koristiti kod određenog sportaša. Ostvaren je velik napredak u razvoju dijagnostičkih metoda, od daljnjeg usavršavanja starijih metoda za čijim korištenjem se ne smanjuje potreba (EKG, holter-EKG, ergometrija, ECHO, koronarna angiografija), pa do razvitka novijih metoda (CT, MR, nuklearno-medicinske pretrage, elektrofiziologija srca, OCT). Slijed pretraga jest takav da se uvijek krene od onih jednostavnijih i jeftinijih, a ovisno o daljnoj potrebi pristupa se upotrebi onih složenijih, skupljih i invazivnijih.



## 6. ZAHVALE

---

Zahvaljujem mentoru prof. dr. sc. Zdravku Babiću na pomoći prilikom pisanja ovog diplomskog rada.

Posebno se zahvaljujem svojoj obitelji na iznimnoj ljubavi i potpori tijekom cijelog života.

Također, hvala svim prijateljima što su mi uljepšali period studentskog života.

## 7. LITERATURA

---

1. Joris Ector, Javier Ganame, Nico van der Merwe, Bert Adriaenssens, Laurent Pison, Rik Willems, Marc Gewillig, Hein Heidbüchel, Reduced right ventricular ejection fraction in endurance athletes presenting with ventricular arrhythmias: a quantitative angiographic assessment, *European Heart Journal*, Volume 28, Issue 3, February 2007, Pages 345–353, <https://doi.org/10.1093/eurheartj/ehl468>
2. Zdravko Babić Hrvoje Pintarić Marjeta Mišigoj-Duraković Davor Miličić i sur. Sportska kardiologija: kardiologija sporta, tjelesne i radne aktivnosti. Zagreb: Medicinska naklada; 2018
3. Hoffman, M. D., Ong, J. C., & Wang, G. (2010). *Historical Analysis of Participation in 161 km Ultramarathons in North America. The International Journal of the History of Sport*, 27(11), 1877–1891. doi:10.1080/09523367.2010.494385
4. O’Keefe James H., Lavie Carl J., Guazzi Marco, Part 1:Potential Dangers of Extreme Endurance Exercise: How Much is Too Much? Part2: Screening of School-age Athletes,Progress in Cardiovascular Diseases(2014), doi:10.1016/j.pcad.2014.11.004
5. O’Keefe, J. H., Patil, H. R., Lavie, C. J., Magalski, A., Vogel, R. A., & McCullough, P. A. (2012). Potential adverse cardiovascular effects from excessive endurance exercise. *Mayo Clinic proceedings*, 87(6), 587–595. <https://doi.org/10.1016/j.mayocp.2012.04.005>
6. Scharhag, J., Löllgen, H., & Kindermann, W. (2013). Competitive sports and the heart: benefit or risk?. *Deutsches Arzteblatt international*, 110(1-2), 14–e2. <https://doi.org/10.3238/arztebl.2013.0014>
7. Naylor, L.H., George, K., O’Driscoll, G. *et al.* The Athlete’s Heart. *Sports Med* 38, 69–90 (2008). <https://doi.org/10.2165/00007256-200838010-00006>
8. D’Andrea, A., La Gerche, A., Golia, E., Padalino, R., Calabrò, R., Russo, M. G., & Bossone, E. (2015). *Physiologic and pathophysiologic changes in the right heart in highly trained athletes. Herz*, 40(3), 369–378. doi:10.1007/s00059-015-4220-8
9. D’Andrea, A., La Gerche, A., Golia, E., Teske, A. J., Bossone, E., Russo, M. G., ... Baggish, A. L. (2014). *Right Heart Structural and Functional Remodeling in Athletes. Echocardiography*, 32, S11–S22. doi:10.1111/echo.12226
10. Gamulin S, Marušić M, Kovač Z. Patofiziologija, 8.izdanje. Zagreb: Medicinska naklada; 2018.

11. Scharhag J, Schneider G, Urhausen A, Rochette V, Kramann B, Kindermann W. Athlete's heart: right and left ventricular mass and function in male endurance athletes and untrained individuals determined by magnetic resonance imaging. *J Am Coll Cardiol*. 2002 Nov 20;40(10):1856-63. doi: 10.1016/s0735-1097(02)02478-6. PMID: 12446071.
12. Sharma S, Drezner JA, Baggish A, Papadakis M, Wilson MG, Prutkin JM, et al. International Recommendations for Electrocardiographic Interpretation in Athletes. *J Am Coll Cardiol*. 2017 Feb 28;69(8):1057-1075. doi: 10.1016/j.jacc.2017.01.015. PMID: 28231933.
13. Drezner JA, Ackerman MJ, Anderson J, Ashley E, Asplund CA, Baggish AL, et al. Electrocardiographic interpretation in athletes: the 'Seattle criteria'. *Br J Sports Med*. 2013 Feb;47(3):122-4. doi: 10.1136/bjsports-2012-092067. PMID: 23303758.
14. André La Gerche, Andrew T. Burns, Don J. Mooney, Warrick J. Inder, Andrew J. Taylor, Jan Bogaert, Andrew I. Maclsaac, Hein Heidbüchel, David L. Prior, Exercise-induced right ventricular dysfunction and structural remodelling in endurance athletes, *European Heart Journal*, Volume 33, Issue 8, April 2012, Pages 998–1006, <https://doi.org/10.1093/eurheartj/ehr397>
15. O'Keefe, J. H., Schnohr, P., & Lavie, C. J. (2013). *The dose of running that best confers longevity*. *Heart*, 99(8), 588.2–590. doi:10.1136/heartjnl-2013-303683
16. Schnohr, P., O'Keefe, J. H., Marott, J. L., Lange, P., & Jensen, G. B. (2015). *Dose of Jogging and Long-Term Mortality*. *Journal of the American College of Cardiology*, 65(5), 411–419. doi:10.1016/j.jacc.2014.11.023
17. La Gerche, A., Rakhit, D. J., & Claessen, G. (2017). *Exercise and the right ventricle: a potential Achilles' heel*. *Cardiovascular Research*, 113(12), 1499–1508. doi:10.1093/cvr/cvx156
18. Sanjay Sharma, Abbas Zaidi, Exercise-induced arrhythmogenic right ventricular cardiomyopathy: fact or fallacy?, *European Heart Journal*, Volume 33, Issue 8, April 2012, Pages 938–940, <https://doi.org/10.1093/eurheartj/ehr436>
19. La Gerche, A., Robberecht, C., Kuiperi, C., Nuyens, D., Willems, R., de Ravel, T., ... Heidbüchel, H. (2010). *Lower than expected desmosomal gene mutation prevalence in endurance athletes with complex ventricular arrhythmias of right ventricular origin*. *Heart*, 96(16), 1268–1274. doi:10.1136/hrt.2009.189621

- 20.** Hein Heidbüchel, Jan Hoogsteen, Robert Fagard, L Vanhees, Hugo Ector, Rik Willems, Johan Van Lierde, High prevalence of right ventricular involvement in endurance athletes with ventricular arrhythmias: Role of an electrophysiologic study in risk stratification, *European Heart Journal*, Volume 24, Issue 16, 1 August 2003, Pages 1473–1480, [https://doi.org/10.1016/S0195-668X\(03\)00282-3](https://doi.org/10.1016/S0195-668X(03)00282-3)
- 21.** Benito B, Gay-Jordi G, Serrano-Mollar A, Guasch E, Shi Y, Tardif JC, Brugada J, Nattel S, Mont L. Cardiac arrhythmogenic remodeling in a rat model of long-term intensive exercise training. *Circulation*. 2011 Jan 4;123(1):13-22. doi: 10.1161/CIRCULATIONAHA.110.938282. Epub 2010 Dec 20. PMID: 21173356.
- 22.** Reichlin T, Abächerli R, Twerenbold R, Kühne M, Schaer B, Müller C, Sticherling C, Osswald S. Advanced ECG in 2016: is there more than just a tracing? *Swiss Med Wkly*. 2016 Apr 28;146:w14303. doi: 10.4414/smw.2016.14303. PMID: 27124801.
- 23.** Mazic, S., Lazovic, B., Djelic, M., Stajic, Z., & Mijailovic, Z. (2013). *Electrocardiographic specificities in athletes*. *Medicinski Pregled*, 66(5-6), 225–232. doi:10.2298/mpns1306225m
- 24.** Lyon, A., Mincholé, A., Martínez, J. P., Laguna, P., & Rodriguez, B. (2018). Computational techniques for ECG analysis and interpretation in light of their contribution to medical advances. *Journal of the Royal Society, Interface*, 15(138), 20170821. <https://doi.org/10.1098/rsif.2017.0821>
- 25.** Nault, I., André, P., Plourde, B., Leclerc, F., Sarrazin, J.-F., Philippon, F., ... Champagne, J. (2019). Validation of a novel single lead ambulatory ECG monitor – Cardiostat™ – Compared to a standard ECG Holter monitoring. *Journal of Electrocardiology*, 53, 57–63. doi:10.1016/j.jelectrocard.2018.12.011
- 26.** Gilgen-Ammann, R., Schweizer, T., & Wyss, T. (2019). *RR interval signal quality of a heart rate monitor and an ECG Holter at rest and during exercise*. *European Journal of Applied Physiology*. doi:10.1007/s00421-019-04142-5
- 27.** Moll, K., Gussew, A., Hein, C., Stutzig, N., & Reichenbach, J. R. (2017). *Combined spiroergometry and 31 P-MRS of human calf muscle during high-intensity exercise*. *NMR in Biomedicine*, 30(7), e3723. doi:10.1002/nbm.3723
- 28.** Löllgen, H., & Leyk, D. (2018). Exercise Testing in Sports Medicine. *Deutsches Arzteblatt international*, 115(24), 409–416. <https://doi.org/10.3238/arztebl.2018.0409>

29. Chamsi-Pasha MA, Sengupta PP, Zoghbi WA. Handheld Echocardiography: Current State and Future Perspectives. *Circulation*. 2017 Nov 28;136(22):2178-2188. doi: 10.1161/CIRCULATIONAHA.117.026622. PMID: 29180495.
30. Inciardi, R. M., Galderisi, M., Nistri, S., Santoro, C., Cicoira, M., & Rossi, A. (2018). *Echocardiographic advances in hypertrophic cardiomyopathy: Three-dimensional and strain imaging echocardiography*. *Echocardiography*, 35(5), 716–726. doi:10.1111/echo.13878
31. Marwick, T. H. (2009). *The future of echocardiography*. *European Heart Journal - Cardiovascular Imaging*, 10(5), 594–601. doi:10.1093/ejehocard/jep056
32. Steeds, R. P. (2011). *Echocardiography: frontier imaging in cardiology*. *The British Journal of Radiology*, 84(special\_issue\_3), S237–S245. doi:10.1259/bjr/77730594
33. Lancellotti, P., Dulgheru, R., Go, Y. Y., Sugimoto, T., Marchetta, S., Oury, C., & Garbi, M. (2017). *Stress echocardiography in patients with native valvular heart disease*. *Heart*, 104(10), 807–813. doi:10.1136/heartjnl-2017-311682
34. Wann S, Passen E. Echocardiography in pericardial disease. *J Am Soc Echocardiogr*. 2008 Jan;21(1):7-13. doi: 10.1016/j.echo.2007.11.003. PMID: 18165123.
35. Sicari R, Cortigiani L. The clinical use of stress echocardiography in ischemic heart disease. *Cardiovasc Ultrasound*. 2017 Mar 21;15(1):7. doi: 10.1186/s12947-017-0099-2. PMID: 28327159; PMCID: PMC5361820.
36. Habib, M., Hoss, S., & Rakowski, H. (2019). *Evaluation of Hypertrophic Cardiomyopathy: Newer Echo and MRI Approaches*. *Current Cardiology Reports*, 21(8). doi:10.1007/s11886-019-1173-1
37. Tee, E. A., & Shah, P. M. (1992). *Transesophageal Echocardiography*. *Journal of Intensive Care Medicine*, 7(3), 113–126. doi:10.1177/088506669200700301
38. Teran, F., Prats, M. I., Nelson, B. P., Kessler, R., Blaivas, M., Peberdy, M. A., ... Bahner, D. (2020). *Focused Transesophageal Echocardiography During Cardiac Arrest Resuscitation*. *Journal of the American College of Cardiology*, 76(6), 745–754. doi:10.1016/j.jacc.2020.05.074
39. Asrress, K. N., & Mitchell, A. R. J. (2008). *Intracardiac echocardiography*. *Heart*, 95(4), 327–331. doi:10.1136/hrt.2007.135137

40. Basman, C., Parmar, Y. J., & Kronzon, I. (2017). *Intracardiac Echocardiography for Structural Heart and Electrophysiological Interventions. Current Cardiology Reports, 19(10)*. doi:10.1007/s11886-017-0902-6
41. Russo V, Lovato L, Ligabue G. Cardiac MRI: technical basis. *Radiol Med.* 2020 Nov;125(11):1040-1055. doi: 10.1007/s11547-020-01282-z. Epub 2020 Sep 16. PMID: 32939626.
42. Breuckmann F, Möhlenkamp S, Nassenstein K, Lehmann N, Ladd S, Schmermund A, Sievers B, Schlosser T, Jöckel KH, Heusch G, Erbel R, Barkhausen J. Myocardial late gadolinium enhancement: prevalence, pattern, and prognostic relevance in marathon runners. *Radiology.* 2009 Apr;251(1):50-7. doi: 10.1148/radiol.2511081118. PMID: 19332846.
43. Busse A, Rajagopal R, Yücel S, Beller E, Öner A, Streckenbach F, Cantré D, Ince H, Weber MA, Meinel FG. Cardiac MRI-Update 2020. *Radiologe.* 2020 Nov;60(Suppl 1):33-40. English. doi: 10.1007/s00117-020-00687-1. PMID: 32385547.
44. Nieman, K., & Balla, S. (2020). Dynamic CT myocardial perfusion imaging. *Journal of cardiovascular computed tomography, 14(4)*, 303–306. <https://doi.org/10.1016/j.jcct.2019.09.003>
45. Eckert, J., Schmidt, M., Magedanz, A., Voigtländer, T., & Schmermund, A. (2015). Coronary CT angiography in managing atherosclerosis. *International journal of molecular sciences, 16(2)*, 3740–3756. <https://doi.org/10.3390/ijms16023740>
46. Gopalan, D. "Right heart on multidetector CT." *The British journal of radiology* vol. 84 Spec No 3, Spec Iss 3 (2011): S306-23. doi:10.1259/bjr/59278996
47. Greenland, Philip et al. "Coronary Calcium Score and Cardiovascular Risk." *Journal of the American College of Cardiology* vol. 72,4 (2018): 434-447. doi:10.1016/j.jacc.2018.05.027
48. Ghekiere, Olivier et al. "Image quality in coronary CT angiography: challenges and technical solutions." *The British journal of radiology* vol. 90,1072 (2017): 20160567. doi:10.1259/bjr.20160567
49. Giubbini, R., Milan, E., Bertagna, F., Mut, F., Metra, M., Rodella, C., & Dondi, M. (2009). *Nuclear cardiology and heart failure. European Journal of Nuclear Medicine and Molecular Imaging, 36(12)*, 2068–2080. doi:10.1007/s00259-009-1246-2

50. Sachpekidis C, Sachpekidis V, Moralidis E, Arsos G. Equilibrium radionuclide ventriculography: still a clinically useful method for the assessment of cardiac function? *Hell J Nucl Med*. 2018 Sep-Dec;21(3):213-220. PMID: 30534636.
51. Notghi A, Low CS. Myocardial perfusion scintigraphy: past, present and future. *Br J Radiol*. 2011 Dec;84 Spec No 3(Spec Iss 3):S229-36. doi: 10.1259/bjr/14625142. PMID: 22723530; PMCID: PMC3473917.
52. Khalaf, S., Chamsi-Pasha, M., & Al-Mallah, M. H. (2019). *Assessment of myocardial viability by PET*. *Current Opinion in Cardiology*, 34(5), 466–472. doi:10.1097/hco.0000000000000652
53. D'Alto, M., Dimopoulos, K., Coghlan, J. G., Kovacs, G., Rosenkranz, S., & Naeije, R. (2018). *Right Heart Catheterization for the Diagnosis of Pulmonary Hypertension*. *Heart Failure Clinics*, 14(3), 467–477. doi:10.1016/j.hfc.2018.03.011
54. Kałużna-Oleksy M, Araszkievicz A, Migaj J, Lesiak M, Straburzyńska-Migaj E. "From right to left": The role of right heart catheterization in the diagnosis and management of left heart diseases. *Adv Clin Exp Med*. 2017 Jan-Feb;26(1):135-141. doi: 10.17219/acem/61908. PMID: 28397445.
55. Rosenbaum, Andrew N et al. "Novel Left Heart Catheterization Ramp Protocol to Guide Hemodynamic Optimization in Patients Supported With Left Ventricular Assist Device Therapy." *Journal of the American Heart Association* vol. 8,4 (2019): e010232. doi:10.1161/JAHA.118.010232
56. Veinot, J. P. (2011). *Endomyocardial biopsy—when and how?* *Cardiovascular Pathology*, 20(5), 291–296. doi:10.1016/j.carpath.2010.08.005
57. Hershberger, R. E., Givertz, M. M., Ho, C. Y., Judge, D. P., Kantor, P. F., McBride, K. L., ... Ware, S. M. (2018). *Genetic Evaluation of Cardiomyopathy—A Heart Failure Society of America Practice Guideline*. *Journal of Cardiac Failure*, 24(5), 281–302. doi:10.1016/j.cardfail.2018.03.004
58. LaPage, M. J., & Saul, J. P. (2011). *Update on rhythm mapping and catheter navigation*. *Current Opinion in Cardiology*, 26(2), 79–85. doi:10.1097/hco.0b013e3283437d48
59. Shen, M. J., & Knight, B. P. (2018). Value of high-density mapping in the electrophysiology laboratory. *Current Opinion in Cardiology*, 1. doi:10.1097/hco.0000000000000576

60. Malkin, R. A., Kramer, N., Schnitz, B., Gopalakrishnan, M., & Curry, A. L. (2004). *Advances in electrical and mechanical cardiac mapping. Physiological Measurement, 26(1), R1–R14.* doi:10.1088/0967-3334/26/1/r01
61. Ladas, T. P., Sugrue, A., Nan, J., Vaidya, V. R., Padmanabhan, D., Venkatachalam, K. L., & Asirvatham, S. J. (2019). *Fundamentals of Cardiac Mapping. Cardiac Electrophysiology Clinics, 11(3), 433–448.* doi:10.1016/j.ccep.2019.05.005
62. Shenasa, M., Razavi, S.-M., Shenasa, H., & Al-Ahmad, A. (2019). *The Ideal Cardiac Mapping System. Cardiac Electrophysiology Clinics, 11(4), 739–748.* doi:10.1016/j.ccep.2019.08.015
63. Wieczorek, M. (2018). *Non-contact mapping in cardiac electrophysiology. Herzschrirrmachertherapie + Elektrophysiologie.* doi:10.1007/s00399-018-0575-x
64. Vlachopoulos, C., Xaplanteris, P., Aboyans, V., Brodmann, M., Cifková, R., Cosentino, F., ... Townsend, R. R. (2015). *The role of vascular biomarkers for primary and secondary prevention. A position paper from the European Society of Cardiology Working Group on peripheral circulation. Atherosclerosis, 241(2), 507–532.* doi:10.1016/j.atherosclerosis.2015.05.007
65. Vlachopoulos, C., Aznaouridis, K., & Stefanadis, C. (2010). *Prediction of Cardiovascular Events and All-Cause Mortality With Arterial Stiffness. Journal of the American College of Cardiology, 55(13), 1318–1327.* doi:10.1016/j.jacc.2009.10.061
66. Ben-Shlomo, Y., Spears, M., Boustred, C., May, M., Anderson, S. G., Benjamin, E. J., ... Wilkinson, I. B. (2014). *Aortic Pulse Wave Velocity Improves Cardiovascular Event Prediction. Journal of the American College of Cardiology, 63(7), 636–646.* doi:10.1016/j.jacc.2013.09.063
67. Laurent, S., Cockcroft, J., Van Bortel, L., Boutouyrie, P., Giannattasio, C., ... Hayoz, D. (2006). *Expert consensus document on arterial stiffness: methodological issues and clinical applications. European Heart Journal, 27(21), 2588–2605.* doi:10.1093/eurheartj/ehl254
68. Butlin, M., & Qasem, A. (2016). *Large Artery Stiffness Assessment Using SphygmoCor Technology. Pulse, 4(4), 180–192.* doi:10.1159/000452448
69. Hallab M, Collette M, Terrier-Barbeau C, Legrand M, Ducluzeau PH, Berrut G, Lefthériotis G. Rigidité artérielle mesurée par pOpmètre® chez les patients à risque cardiovasculaire, lien aux plaques d'athérome carotidien [Regional and



peripheral arterial stiffness measured by pOpmetre® in patients with Cvx risk factor, link with carotid plaques]. *Ann Cardiol Angeiol (Paris)*. 2013 Jun;62(3):189-92. French. doi: 10.1016/j.ancard.2013.04.001. Epub 2013 Apr 19. PMID: 23721988.

- 70.** Campo D, Khettab H, Yu R, Genain N, Edouard P, Buard N, Boutouyrie P. Measurement of Aortic Pulse Wave Velocity With a Connected Bathroom Scale. *Am J Hypertens*. 2017 Sep 1;30(9):876-883. doi: 10.1093/ajh/hpx059. PMID: 28520843; PMCID: PMC5861589.
- 71.** Baulmann J, Schillings U, Rickert S, Uen S, Düsing R, Illyes M, Cziraki A, Nickering G, Mengden T. A new oscillometric method for assessment of arterial stiffness: comparison with tonometric and piezo-electronic methods. *J Hypertens*. 2008 Mar;26(3):523-8. doi: 10.1097/HJH.0b013e3282f314f7. PMID: 18300864.
- 72.** Greve, S. V., Blicher, M. K., Kruger, R., Sehestedt, T., Gram-Kampmann, E., Rasmussen, S., ... Olsen, M. H. (2016). *Estimated carotid–femoral pulse wave velocity has similar predictive value as measured carotid–femoral pulse wave velocity. Journal of Hypertension, 34(7), 1279–1289.* doi:10.1097/hjh.0000000000000935
- 73.** Terashima, Mitsuyasu et al. “The role of optical coherence tomography in coronary intervention.” *The Korean journal of internal medicine* vol. 27,1 (2012): 1-12. doi:10.3904/kjim.2012.27.1.1
- 74.** Van der Sijde, J. N., Karanasos, A., van Ditzhuijzen, N. S., Okamura, T., van Geuns, R.-J., Valgimigli, M., ... Regar, E. (2016). *Safety of optical coherence tomography in daily practice: a comparison with intravascular ultrasound. European Heart Journal – Cardiovascular Imaging, jew037.* doi:10.1093/ehjci/jew037
- 75.** Uchida, Yasumi, and Yasuto Uchida. “Dye-Staining Angioscopy for Coronary Artery Disease.” *Current cardiovascular imaging reports* vol. 8,4 (2015): 10. doi:10.1007/s12410-015-9327-z
- 76.** Uchida, Yasumi. “Recent Advances in Fluorescent Angioscopy for Molecular Imaging of Human Atherosclerotic Coronary Plaque.” *Journal of atherosclerosis and thrombosis* vol. 24,6 (2017): 539-551. doi:10.5551/jat.40352

## 8. ŽIVOTOPIS

---

Rođen sam 24.3.1997. u Zadru gdje sam pohađao OŠ Šime Budinića, a potom Gimnaziju Jurja Barakovića, prirodoslovno-matematički smjer, u kojoj sam maturirao 2015. godine. Iste godine upisujem Medicinski fakultet Sveučilišta u Zagrebu.

Aktivno se služim engleskim jezikom i posjedujem certifikat B1 razine znanja njemačkog jezika.

Licencirani sam nogometni sudac Hrvatskog nogometnog saveza.

Sudjelovao sam u radu zbora volontera Medicinskog fakulteta tijekom Covid-19 pandemije.