

# Neuroendokrini tumori gastrointestinalnog sustava

---

**Dragičević, Petar**

**Master's thesis / Diplomski rad**

**2021**

*Degree Grantor / Ustanova koja je dodijelila akademski / stručni stupanj:* **University of Zagreb, School of Medicine / Sveučilište u Zagrebu, Medicinski fakultet**

*Permanent link / Trajna poveznica:* <https://um.nsk.hr/um:nbn:hr:105:961103>

*Rights / Prava:* [In copyright](#)/[Zaštićeno autorskim pravom.](#)

*Download date / Datum preuzimanja:* **2024-07-24**



*Repository / Repozitorij:*

[Dr Med - University of Zagreb School of Medicine Digital Repository](#)



SVEUČILIŠTE U ZAGREBU  
MEDICINSKI FAKULTET

**Petar Dragičević**

**Neuroendokrini tumori gastrointestinalnog sustava**

**DIPLOMSKI RAD**



Zagreb, 2021.

Ovaj diplomski rad izrađen je na Zavodu za patologiju Medicinskog fakulteta Sveučilišta u Zagrebu pod vodstvom izv. prof. dr. sc. Davora Tomasa i predan je na ocjenu u akademskoj godini 2020./2021.

**POPIS KRATICA:**

CT – engl. computerized tomography

EFTR – engl. endoscopic full-thickness resection

EMR – engl. endoscopic mucosal resection

ESD – engl. endoscopic submucosal dissection

EUS – engl. endoscopic ultrasound

GI – engl. gastrointestinal

MR – engl. magnetic resonance

NEC – engl. neuroendocrine carcinoma

NET – engl. neuroendocrine tumor

PET/CT – engl. positron emission tomography/computerized tomography

## Sadržaj

1. Uvod .....	1
2. Epidemiologija .....	1
3. Etiologija i čimbenici rizika .....	2
4. Klinička slika .....	2
5. Dijagnostika .....	3
6. Patohistološka slika, klasifikacija i određivanje stadija bolesti .....	8
6.1. Morfološka obilježja dobro diferenciranih NET-ova .....	8
6.2. Morfološka obilježja slabo diferenciranih NET-ova .....	10
6.2.1. Morfološka obilježja sitnostaničnih NEC-ova .....	10
6.2.2. Morfološka obilježja ne-sitnostaničnih NEC-ova .....	11
7. Liječenje i prognoza .....	19
7.1. Liječenje i prognoza NET-ova gušterače .....	19
7.2. Liječenje i prognoza NET-ova želuca .....	21
7.3. Liječenje i prognoza NET-ova duodenuma .....	24
7.3.1. Liječenje NET-ova duodenuma ampularne regije .....	24
7.3.2. Liječenje NET-ova duodenuma izvan ampularne regije .....	25
7.4. Liječenje i prognoza NET-ova tankog crijeva .....	26
7.5. Liječenje i prognoza NET-ova apendiksa, debelog crijeva i rektuma .....	27
7.5.1. Liječenje i prognoza NET-ova apendiksa .....	27
7.5.2. Liječenje i prognoza NET-ova debelog crijeva .....	29
7.5.3. Liječenje i prognoza NET-ova rektuma .....	29
8. Zaključci .....	31
9. Zahvala .....	32
10. Popis literature .....	33
11. Životopis .....	41

## SAŽETAK

### Neuroendokrini tumori gastrointestinalnog sustava

Petar Dragičević

Neuroendokrini tumori (NET - engl. *Neuroendocrine tumors*) gastrointestinalnog (GI - engl. *Gastrointestinal*) sustava su rijetka i heterogena skupina novotvorina koje imaju određene zajedničke stanične osobine te jedinstvene osobine s obzirom na smještaj u gastrointestinalnom traktu.

Očituju se širokim rasponom simptoma poput: abdominalnih bolova, mučnine, povraćanja, konstipacije, crvenom ili tamnom stolicom, crvenilom kože, umorom, neobjašnjivim smanjenjem tjelesne težine, žuticom, krastama kože i duševnim smetnjama.

Klinička prezentacija neuroendokrinih tumora gastrointestinalnog sustava se razlikuje prema dijelu gastrointestinalnog sustava u kojem nastanu i koliko je opsežan njihov lokalni rast na lokaciji nastanka, prema tome da li izlučuju hormone u organizam oboljele osobe i ako da, koje hormone te da li postoji metastatski rasap bolesti.

Rana dijagnoza svih novotvorina, tako i neuroendokrinih tumora gastrointestinalnog sustava, je od izričite važnosti u smanjenju nepovoljnih zdravstvenih ishoda kod oboljelih. Uz korištenje kliničkog pregleda i uzimanja anamneze, za dijagnozu neuroendokrinih tumora gastrointestinalnog sustava se koriste laboratorijske analize razina kemijskih spojeva koje ove novotvorine mogu izlučivati te radiološke slikovne metode i patohistološka analiza novotvorine nakon biopsije.

Prognoza i liječenje neuroendokrinih tumora gastrointestinalnog sustava ovisi o tome u kojem stadiju je bolest što se određuje prema smjernicama Svjetske zdravstvene organizacije iz 2019. godine. Metode liječenja uključuju kiruršku resekciju dijela gastrointestinalnog trakta u kojemu se novotvorina nalazi, kemoterapiju i radioterapiju, primjenu somatostatinskih analoga, imunoterapiju i primjenu radionuklidne terapije peptidnih receptora.

Ključne riječi: neuroendokrini tumori, gastrointestinalni sustav, stadij, dijagnostika, liječenje

## **SUMMARY**

### **Neuroendocrine tumors of the gastrointestinal tract**

**Petar Dragičević**

Neuroendocrine tumors of the gastrointestinal tract are a rare and heterogenous group of neoplasms that possess certain common cellular characteristics and unique characteristics depending on their location within the gastrointestinal tract.

They present with a wide variety of symptoms including abdominal pain, nausea, vomiting, constipation, red or black discoloration of the stool, skin redness, fatigue, inexplicable weight loss, jaundice, skin scabbing and mental disturbances.

The clinical presentation of neuroendocrine tumors of the gastrointestinal tract differs depending on the location of the gastrointestinal tract where the tumor forms, how expansive their local growth is at the site of formation, if they secrete hormones into the organism of the patient and if they do, which particular hormone they secrete and whether there are distant metastases present.

The early diagnosis of all neoplasms, including neuroendocrine tumors of the gastrointestinal tract is paramount since it decreases unfavorable outcomes for the patient. Along with a clinical exam and history taking, the diagnosis of neuroendocrine tumors of the gastrointestinal tract is comprised of laboratory examinations of the levels of chemical compounds which these neoplasms may secrete along with radiological imaging and pathohistological analysis of the neoplasm following a biopsy.

The prognosis and treatment of neuroendocrine tumors of the gastrointestinal tract depends on which stage the disease is in, which in turn is determined using the World Health Organization guidelines from 2019. Methods of treatment include surgical resection of the part of the gastrointestinal tract where the neoplasm is located, chemotherapy and radiotherapy, somatostatin analogues, immunotherapy and radionuclide therapy of peptide receptors.

**Keywords:** neuroendocrine tumors, gastrointestinal tract, stage, diagnostics, treatment

## 1. Uvod

Neuroendokrini tumori (NET) gastrointestinalnog (GI) sustava su izrazito rijetke novotvorine koje čine tek oko 0,5% svih ljudskih novotvorina. Njihova incidencija ipak polako raste unatrag nekoliko desetljeća, kao što ističu Dasari i sur. (1) u studiji koja pokazuje da je incidencija NET-ova u SAD-u porasla 6,4 puta u razdoblju od 1973. do 2012. godine.

Unatoč niskoj incidenciji NET-ovima se valja baviti jer je prevalencija relativno visoka, a progresija spora te ih se nerijetko dijagnosticira u uznapredovalom stadiju, iako preventivna gastroskopija ili kolonoskopija mogu otkriti njihovo postojanje u ranom stadiju kada su ishodi preživljenja znatno bolji i terapijski postupci jednostavniji i manje rizični po pacijenta (1,2).

## 2. Epidemiologija

Incidencija NET-ova vrh postiže između 50-te i 70-te godine života, a prosječna dob oboljelih u trenutku dijagnoze iznosi 60 godina, dok se u pedijatrijskoj populaciji pojavljuju rijetko. Općenito gledano, NET-ovi GI sustava čine oko 2% svih tumora u GI sustavu i oko 2/3 svih NET-ova. Incidencija NET-ova GI sustava u svijetu je porasla s 1,9/100.000 na 5,2/100.000 godišnje u zadnja 3 desetljeća te im incidencija raste brže od svih ostalih novotvorina istog organa. Uzrok navedenom porastu incidencije valja tražiti u poboljšanjima klasifikacijskog sustava i napretku dijagnostičkih metoda, pogotovo u smislu porasta uporabe patohistološke dijagnostike. Prevalencija NET-ova GI-sustava je također u porastu što se može objasniti dugim trajanjem bolesti i povećanjem incidencije zbog bolje dijagnostike te se procjenjuje kako prevalencija NET-ova GI sustava iznosi oko 35/100.000 godišnje. Također je primjećena razlika u distribuciji sjela prema spolu i rasi pri čemu bijelci češće oboljevaju od karcinoida crvuljka dok Afroamerikanci i Azijati u SAD-u češće oboljevaju od NET-ova tankog crijeva i gušterače, Azijati 3 puta češće oboljevaju od NET-ova rektuma nego li ne-Azijati. Incidencija NET-ova u Europi je također niska, s određenim varijacijama u različitim područjima Europe. Procjenjena incidencija za Island, u razdoblju 2000.-2014., je iznosila 3,85/100.000 stanovnika, dok je incidencija u



Poljskoj procijenjena na 2,1/100.000 stanovnika za razdoblje 2007.-2011., a incidencija u Italiji je procijenjena na 1,5/100.000 stanovnika za razdoblje 1985.-2005. (2-5).

### **3. Etiologija i čimbenici rizika**

Neuroendokrini tumori gastrointestinalnog sustava nastaju iz epitelnih matičnih stanica koje posjeduju endokrine i parakrine funkcije smještenih u kriptama sluznice gastrointestinalnog trakta. Čimbenici rizika za oboljevanje od NET-ova gastrointestinalnog sustava uključuju postojanje drugih bolesti poput: sindroma multiple endokrine neoplazije tipa 1 i 2, tuberozne skleroze, Von Hippel-Lindauove bolesti te neurofibromatoze tipa 1. Daljnje povećanje rizika od oboljevanja predstavljaju pripadnost ženskom spolu i bijeloj rasi te veća životna dob (6,7).

### **4. Klinička slika**

Većina NET-ova gastrointestinalnog sustava je asimptomatska pogotovo u ranim stadijima bolesti. Simptomi NET-a mogu biti opći i nespecifični, najčešće u vidu umora, neobjašnjivog gubitka tjelesne težine i apetita. S druge strane, simptomi NET-a mogu biti vezani uz lokalni rast i smještaj tumora u gastrointestinalnom traktu te se kao takvi javljaju kao mučnina, povraćanje, žutica, prisutnost krvi u stolici te promjene u učestalosti pražnjenja stolice. Simptomi NET-ova se također javljaju i zbog izlučivanja hormona od strane samog tumora te se očituju kao proljev, crvenilo lica, pojava ulkusa želuca, osip kože, nedostatak hranjivih tvari poput niacina i proteina odnosno porast ili pad razine glukoze u krvi (7).

U sklopu kliničke prezentacije NET-ova važno je istaknuti karcinoidni sindrom, pojam koji se odnosi na kliničku prezentaciju funkcionalnog NET-a, odnosno NET-a koji izlučuje hormone koji uzrokuju nastanak karcinoidnog sindroma. Identificirano je više od 40 spojeva koji sudjeluju u nastanku karcinoidnog sindroma poput: serotonina, histamina, kalikreina, prostaglandina i tahikinina. Općenito se smatra kako se karcinoidni sindrom pojavljuje u oko 30–40% oboljelih osoba sa dobro diferenciranim NET-ovima. Pojava karcinoidnog sindroma je vezana uz više faktora, ponajviše

uz primarno sjelo tumora pri čemu se karcinoidni sindrom najčešće javlja kod NET-a kojemu je primarno sjelo tanko crijevo te kolon i rektum. Nadalje, karcinoidni sindrom se češće pojavljuje kod NET-ova uznapredovalih stadija te se kao takav može smatrati nepovoljnim dijagnostičkim znakom, ali također može biti koristan znak za daljnje usmjeravanje terapije (8,9).

## **5. Dijagnostika**

Zbog niske učestalosti i nespecifičnih simptoma dijagnoza NET-ova često kasni te bude postavljena tek kada bolest napreduje u visoki stadij. Singh i sur. (10) procjenjuju kako oboljeli od NET-ova dobiju ispravnu dijagnozu u prosjeku tek nakon 52 mjeseca od početka simptoma te ih u dijagnostičkom procesu pregleda u prosjeku 6 različitih specijalista. U istraživanju koje je obuhvatilo 5619 slučajeva NET-ova Hallet i sur. (11) su pokazali da je 21% oboljelih od NET-ova GI sustava već imalo metastatski rasap bolesti u trenutku postavljanja dijagnoze.

Proces dijagnosticiranja NET-ova podrazumijeva multidisciplinarni pristup koji uključuje onkologe, kirurge, radiologe i patologe pri čemu se konačna dijagnoza postiže integracijom nalaza razine hormona, radioloških slikovnih pretraga i patohistoloških analiza uzorka tumorskog tkiva.

Dijagnostički proces NET-ova bi trebao nakon uzete anamneze i obavljenog internističkog pregleda biti usmjeren k laboratorijskim analizama u smislu biokemijskih pretraga krvi oboljele osobe. Pretrage dalje treba usmjeriti na temelju kliničke slike pacijenta, odnosno da li pacijent pokazuje simptome i znakove funkcionalnog ili nefunkcionalnog NET-a.

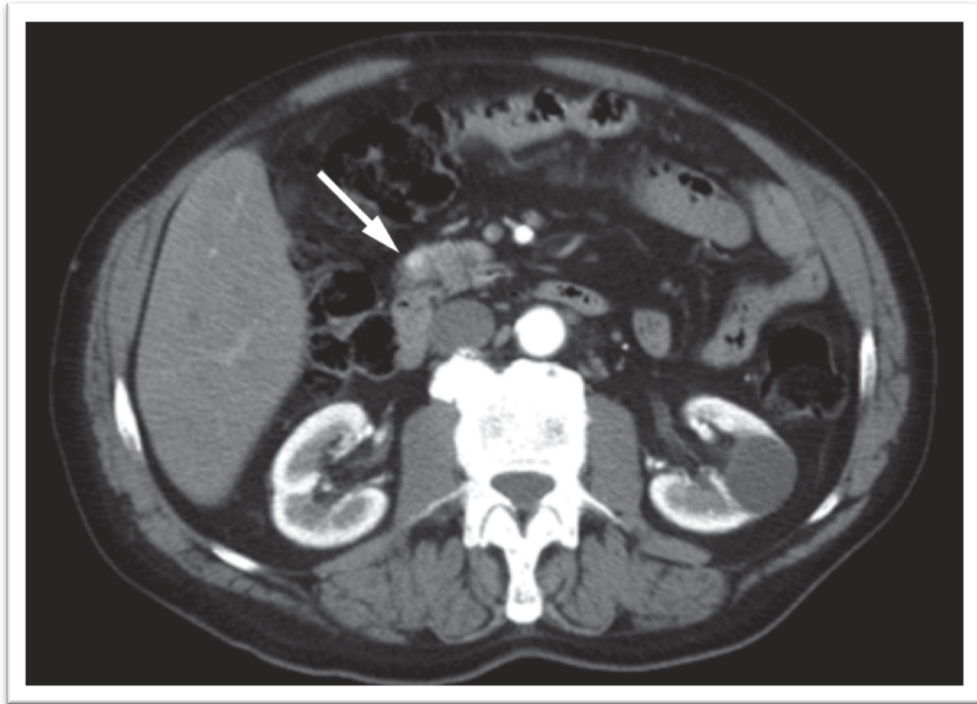
U slučaju sumnje na funkcionalni NET pretragu valja usmjeriti na otkrivanje razine hormona ili spoja za kojega se sumnja da taj NET izlučuje (Tablica 1) (12).

Tablica 1. Podjela funkcionalnih NET-ova po hormonima koje izlučuju. Prema: Raphael i sur., CMAJ. 2017;189(10):E398–E404.

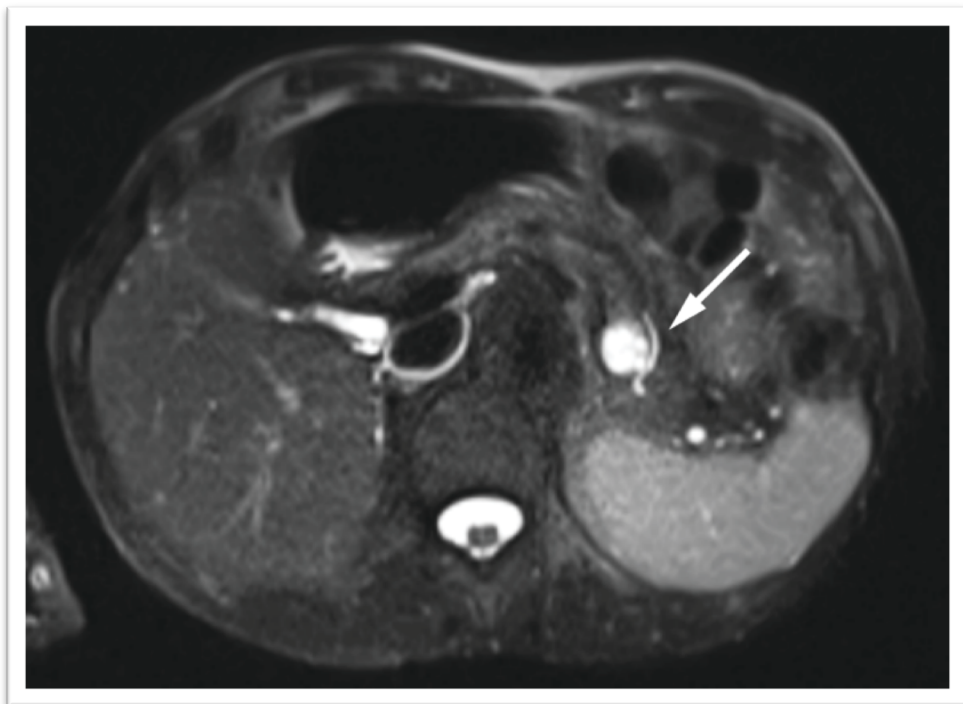
Naziv tumora	Hormon kojeg tumor izlučuje	Znakovi i simptomi tumora
<b>Atipični karcinoid</b>	histamin, 5-hidroksitriptofan	pruritus, bronhospazam
<b>Karcinoid</b>	serotonin, tahikinin, prostaglandini	crvenilo lica, proljev, oštećenje srčanih zalistaka, bronhospazam
<b>Inzulinom</b>	inzulin, proinzulin	simptomi hipoglikemije
<b>Gastrinom</b>	gastrin	proljevi, peptični ulkus
<b>Glukagonom</b>	glukagon	dijabetes, depresija, dermatitis, duboka venska tromboza, nekrotični migrirajući eritem
<b>Somatostatinom</b>	somatostatin	dijabetes, kolelitijaza, steatoreja, gubitak tjelesne mase
<b>VIPom</b>	vazokativni intestinalni polipeptid	obilni vodenasti proljev, hipokalemija, aklorhidrija

U slučaju nefunkcionalnog NET-a kromogranin A se smatra biomarkerom izbora zbog visoke osjetljivosti (12,13) koja prema Singhu i Lawu (14) iznosi između 53% i 91%, ali također ima nisku specifičnost te je moguća pojava lažno povišenih razina kromogranina A zbog uzimanja inhibitora protonske pumpe, zatajenja bubrega, visokog krvnog tlaka i oboljenja od adenokarcinoma.

Nakon obavljenih biokemijskih pretraga slijedeći korak u dijagnosticiranju NET-ova je slikovno prikazivanje tumora. Ovo je moguće postići korištenjem klasičnih radioloških slikovnih metoda u smislu kompjuterizirane tomografije (CT, engl. *Computerized tomography*) i magnetne rezonance (MRI, engl. *Magnetic resonance imaging*) (Slike 1 i 2) (15).



*Slika 1.* CT snimka NET-a gušterače. Prema: Van Essen i sur., Nat Rev Endocrinol. 2014;10(2):102–14.



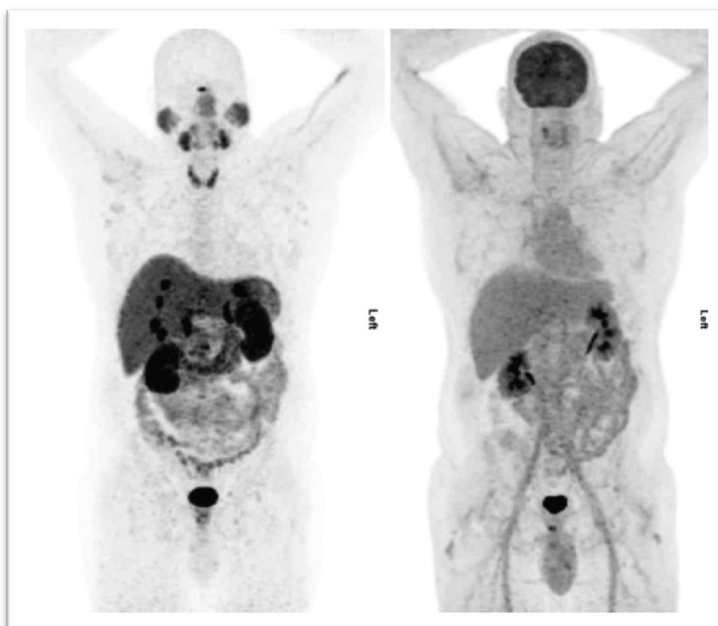
*Slika 2.* MR snimka NET-a gušterače. Prema: Van Essen i sur., Nat Rev Endocrinol. 2014;10(2):102–14.

NET-ove je također moguće vizualizirati scintigrafskim prikazivanjem koje se temelji na činjenici da NET-ovi u velikom broju slučajeva imaju povećani broj somatostatinskih receptora na svojoj površini. Imajući ovo na umu, moguće je u pacijentov krvotok ubrizgati radioaktivno obilježen somatostatinski analog koji bi svojim nakupljanjem na površini tumora omogućio njegovo točno lokaliziranje. Često korišten spoj u ovoj pretrazi je pentreotid obilježen indijem-111, za kojeg su Koopmans i sur. (16) utvrdili dijagnostičku osjetljivost od 46-100% za abdominalno smještene NET-ove te 46-83% za NET-ove smještene u gušterači. Kao još osjetljivija metoda se ističe pozitronska emisijska tomografija udružena sa kompjuteriziranom tomografijom (PET/CT, engl. *Positron emission tomography/computerized tomography*) pomoću galija-68, za koju Van Essen i sur. (15) utvrđuju osjetljivost od 96% u usporedbi sa scintigrafijom indijem-111 za koju utvrđuju osjetljivost od 72%. Geijer i Breimer (17) dobivaju slične rezultate, odnosno utvrđuju osjetljivost od 93% te specifičnost od 96% za PET/CT galijem-68.

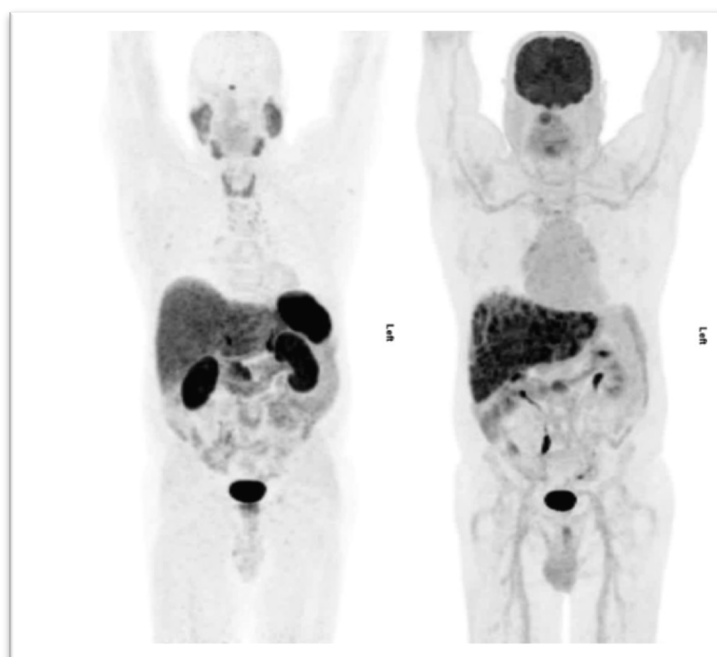
Važno je napomenuti da navedene metode vizualizacije pomoću radioaktivno obilježenih somatostatinskih analoga imaju nisku osjetljivost kada se radi o slabo diferenciranim tumorima te je u takvom slučaju bolje uporabiti PET/CT pomoću fluorodeoksiglukoze (Slike 3,4).

Squires i sur. (18) su pokazali znatnu razliku u dijagnostičkoj osjetljivosti slabo diferenciranih NET-ova koja je metodom scintigrafije indijem-111 iznosila 57%, odnosno 100% metodom PET/CT-a pomoću fluorodeoksiglukoze.

Za NET lokaliziran na gušterači dijagnostička metoda izbora jest endoskopski ultrazvuk (EUS, engl. *Endoscopic ultrasound*) za kojega su Anderson i sur. (19) utvrdili osjetljivost od 93% te specifičnost od 95%. Khashab i sur. (20) ističu prednost EUS-a u dijagnosticiranju NET-ova gušterače manjih od 2 cm u usporedbi s CT-om te posebno ističu superiornost EUS-a za detekciju inzulinoma gušterače gdje je osjetljivost iznosila 84,2%, prema CT-u čija je osjetljivost iznosila tek 31,6%.



*Slika 3.* Usporedba PET/CT-a galijem-68 (lijevo) i 18-fluorodeoksiglukoze (desno) za detekciju dobro diferenciranog NET-a Prema: Raphael i sur., CMAJ. 2017;189(10):E398–E404.



*Slika 4.* Usporedba PET/CT-a galijem-68 (lijevo) i 18-fluorodeoksiglukoze (desno) za detekciju slabo diferenciranog NET-a. Prema: Raphael i sur., CMAJ. 2017;189(10):E398–E404.

## 6. Patohistološka slika, klasifikacija i određivanje stadija bolesti

Klasifikacija NET-ova GI sustava se temelji na patohistološkoj analizi tumorskog materijala pomoću svjetlosnog mikroskopa. Pri patohistološkoj analizi liječnik patolog vodi računa o nekoliko važnih faktora koji uključuju stupanj diferenciranosti, gradus, mitotsku stopu te proliferacijski indeks određen pomoću Ki-67 (Tablica 2) (21).

*Tablica 2.* Klasifikacija neuroendokrinih tumora gastrointestinalnog trakta i hepatopankreatobilijarnih organa prema kriterijima Svjetske zdravstvene organizacije. Prema: Carvão i sur., GE Port J Gastroenterol. 2021;1–13.

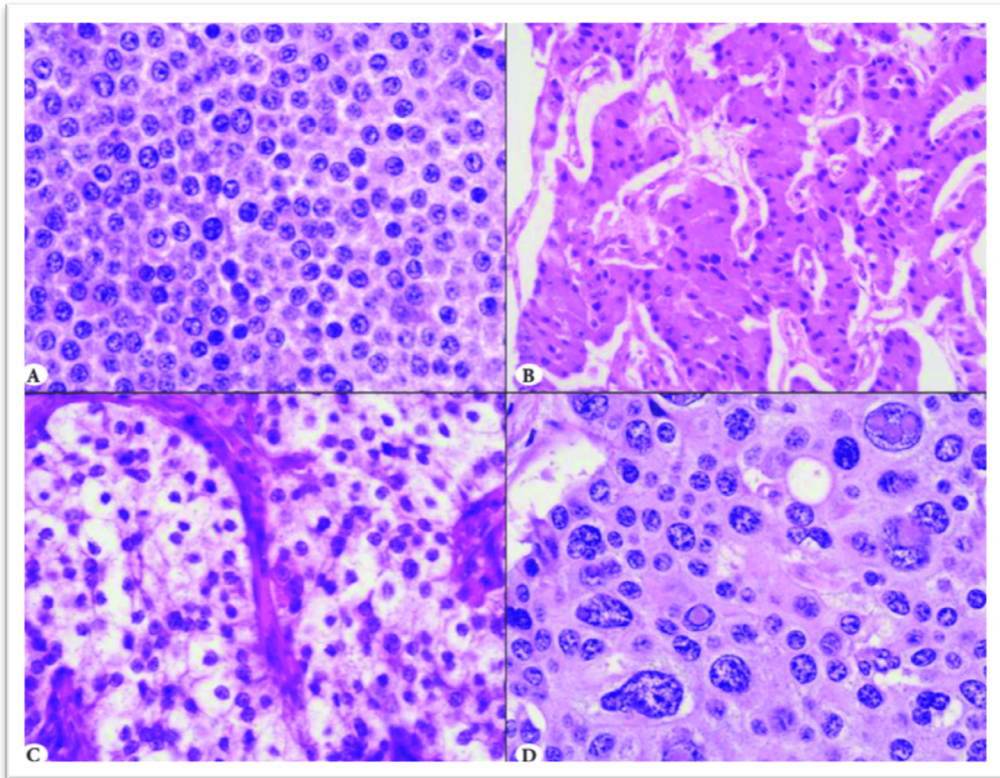
Terminologija	Stupanj diferencijacije	Gradus	Mitotska stopa	Ki-67 indeks
<b>NET G1</b>	dobro diferenciran	nizak	<2	<3
<b>NET G2</b>	dobro diferenciran	srednji	2-20	3-20
<b>NET G3</b>	dobro diferenciran	visoki	>20	>20
<b>NEC, sitnostanični</b>	slabo diferenciran	visoki	>20	>20
<b>NEC, ne-sitnostanični</b>	slabo diferenciran	visoki	>20	>20
<b>Miješana neuroendokrina – ne-neuroendokrina neoplazma</b>	dobro ili slabo diferenciran	varijabilan	varijabilna	varijabilan

Prvi korak pri patohistološkoj analizi uzorka je proučiti morfološka obilježja uzorka te odrediti da li se radi o dobro diferenciranom NET-u ili slabo diferenciranom neuroendokrinom karcinomu (NEC, engl. *Neuroendocrine carcinoma*).

### 6.1. Morfološka obilježja dobro diferenciranih NET-ova

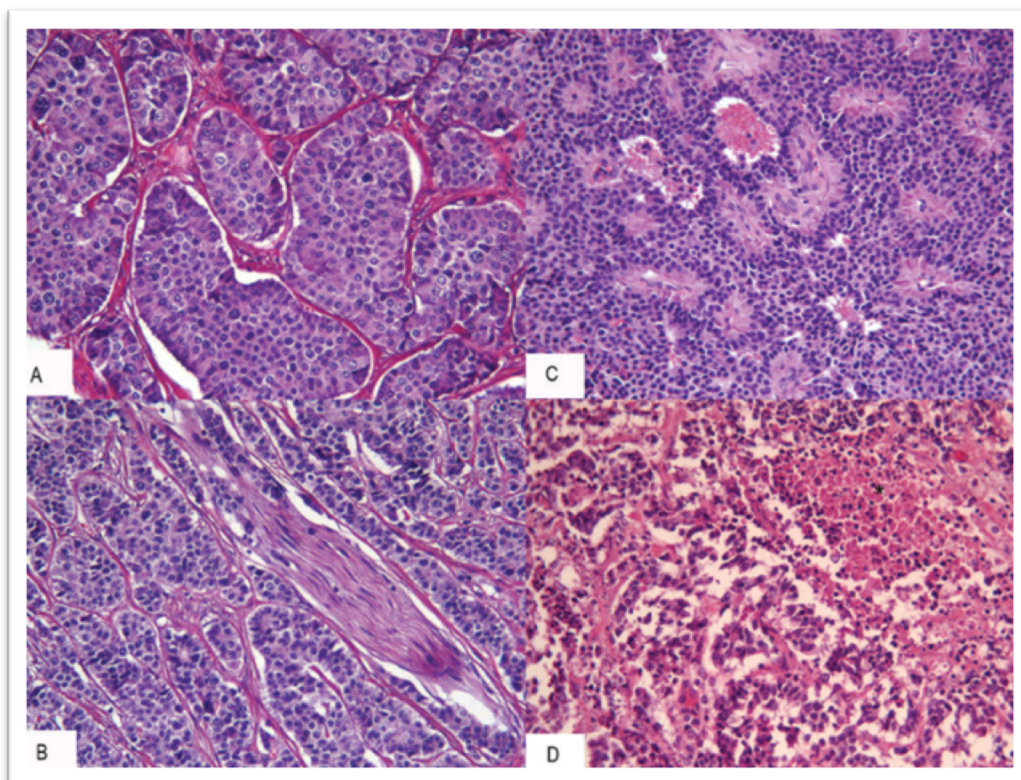
Dobro diferencirani NET-ovi se sastoje od monomorfnih i dobro diferenciranih stanica. Vidljive su grube nakupine kromatina izmješane s fino granuliranim kromatinom te se ova morfološka pojava često u literaturi opisuje kao „kromatin poput soli i papra“. Iako posjeduju stabilna citološka i jezgrina obilježja, dobro diferencirani NET-ovi se javljaju u raznim

morfološkim oblicima poput: trabekularnog, glandularnog, solidnog, giriformnog te organiziranog s pseudorozetama (Slike 5 i 6) (22,23).



*Slika 5.* Morfološke varijacije dobro diferenciranih NET-ova: A) Uzorak «soli i papra»; B) Stanice NET-a gušterače s eozinofilnim citoplazmama; C) Stanice NET-a apendiksa s centralno položenim jezgrama i mikrovezikularnim citoplazmama; D) Stanice NET-a ileuma pleomorfnih oblika. Modificirano prema: Uccella i sur., Turk Patoloji Derg. 2015;31(1):113–27.





*Slika 6.* Morfološke varijacije dobro diferenciranih NET-ova: A) Gnjezdasta konfiguracija stanica; B) Perineuralna invazija tumorskih stanica; C) Pseudoglandularna konfiguracija stanica; D) Područja fokalne nekroze. Prema: Guadagno i sur., *Front Biosci.* 2016;8:1–12.

## 6.2. Morfološka obilježja slabo diferenciranih NEC-ova

Slabo diferencirani NEC-ovi se dijele na sitnostanične i ne-sitnostanične. Veličina koja se uzima kao granica je promjer koji odgovara promjeru 3 limfocita, iako je ovaj detalj u praksi nerijetko proizvoljan (24,25).

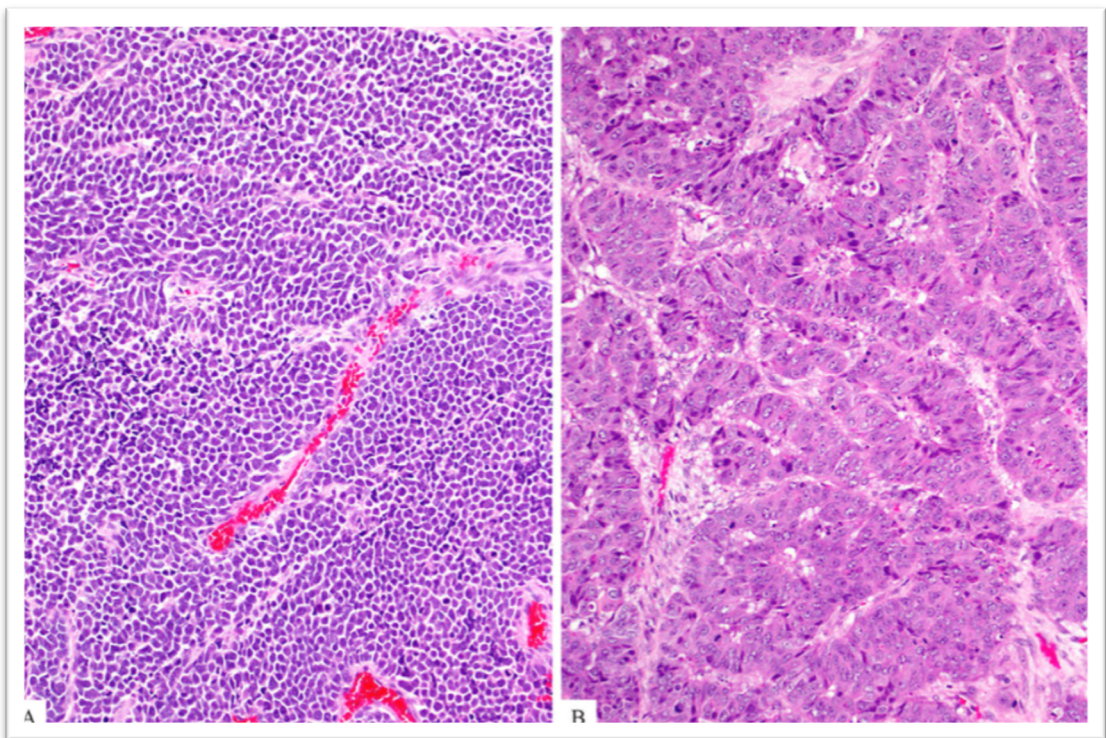
### 6.2.1. Morfološka obilježja sitnostaničnih NEC-ova

Sitnostanični NEC-ovi posjeduju „kromatin poput soli i papra“ i imaju slabo izražen rubni pojas citoplazme u staničnoj strukturi te zbog ovoga njihove jezgre prijanjaju jedna na drugu što im daje karakterističan izgled kojega se opisuje kao „nuklearno ukalupljivanje“. Stanice sitnostaničnih NEC-ova se najčešće nakupljaju u obliku solidnih nakupina, a također su opisani i oblici u

smislu rozeta. S obzirom na visoku mitotsku aktivnost, uočljiva su područja apoptoze izmješana s područjima mitoze te se često nalaze područja stanične nekroze (Slika 7) (24,25).

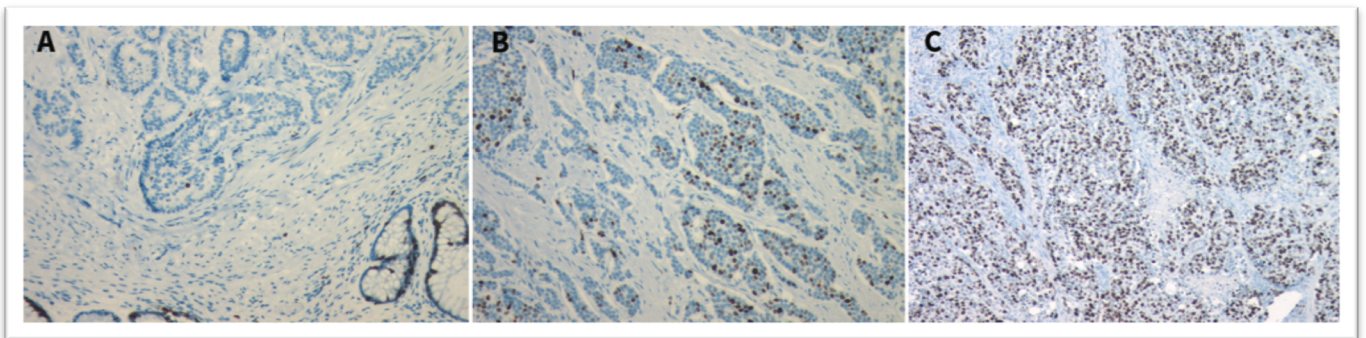
### 6.2.2. Morfološka obilježja ne-sitnostaničnih NEC-ova

Ne-sitnostanični NEC-ovi u pravilu ne posjeduju „kromatin u obliku soli i papra“, nego kromatin grudastog izgleda. Također je moguća izraženost jezgrica. Same tumorske stanice su izrazito pleomorfne i hiperkromatske te je njihov rubni pojas citoplazme izraženiji nego li u slučaju sitnostaničnog NEC-a (Slika 7) (24,25).



*Slika 7.* Morfološka obilježja slabo diferenciranog NEC-a: Sitnostanična varijanta (lijevo) sastoji se od malih stanica hiperkromatskih jezgara s tzv. «nuklearnim ukalupljivanjem». Ne-sitnostanična varijanta (desno) se sastoji od velikih okruglih i/ili višekutnih stanica s vezikularnim kromatinom i istaknutim jezgicama. Prema: Basturk i sur., Am J Surg Pathol. 2015;39(5):683–90.

Nakon analiziranja morfoloških obilježja NET-ova, slijedeći korak u patohistološkoj analizi jest određivanje gradusa koji se odnosi na proliferativnu aktivnost tumora. Gradus se određuje pomoću dva faktora: broja mitozu u određenoj površini tumorskog uzorka i pomoću imunohistokemijskog analiziranja proliferacijskog antigena Ki-67. Mitoze se broje na području koje je omeđeno s 10 polja na maksimalnom povećanju svjetlosnog mikroskopa, a to područje površinom odgovara 2mm<sup>2</sup>. Proliferativni indeks se određuje analiziranjem 2.000 tumorskih stanica u području najjače imunohistokemijske izraženosti Ki-67, tzv. «hot-spot» (Slika 8) (26-28).



*Slika 8.* Proliferacijski indeks Ki-67 NET-a: A) Proliferacijski indeks <3%; B) Proliferacijski indeks 3-20%; C) Proliferacijski indeks >20%. Prema: Raphael i sur., CMAJ. 2017;189(10):E398–E404.

Patohistološka dijagnostika NET-ova završava određivanjem patološkog stadija proširenosti bolesti pomoću TNM sustava. Određivanje stadija bolesti je ujedno završetak dijagnostičkog procesa NET-a.

U određivanje stadija NET-a ulazi analiza tumorske invazije u okolno tkivo što se određuje tijekom patohistološke analize te prisutnost metastaza u lokalnim limfnim čvorovima ili prisutnost udaljenih metastaza što se određuje korištenjem radioloških slikovnih metoda poput CT-a i MRI-a te patohistološkom analizom limfnih čvorova (Tablice 3-12) (28,29).

Tablica 3. TNM klasifikacija NET-ova gušterače. Prema: Asare E, Bergsland EK, Brierley J, Bushnell D, Jensen R, Kim M i sur. Part VI Neuroendocrine tumors. U: Amin MB, Edge S, Greene F, Byrd DR, Brookland RK, Washington MK i sur. (ed) AJCC Cancer Staging Manual, 8. izdanje. American College of Surgeons, Springer, Chicago 2018, str. 351–419.

<b>Tx</b>	<b>Primarni tumor se ne može odrediti</b>
<b>T0</b>	Primarni tumor se ne nalazi
<b>T1</b>	Tumor ograničen na gušteraču; promjer manji od 2 cm
<b>T2</b>	Tumor ograničen na gušteraču; promjer 2 – 4 cm
<b>T3</b>	Tumor ograničen na gušteraču s promjerom većim od 4 cm; prisutna invazija duodenuma ili bilijarnog trakta
<b>T4</b>	Tumor invadira okolne organe ili krvne žile
<b>Nx</b>	Stanje regionalnih limfnih čvorova se ne može procijeniti
<b>N0</b>	Nema metastaza u lokalnim limfnim čvorovima
<b>N1</b>	Prisutne metastaze u lokalnim limfnim čvorovima
<b>Mx</b>	Udaljene metastaze se ne mogu procijeniti
<b>M0</b>	Nema udaljenih metastaza
<b>M1</b>	Prisutne udaljene metastaze
<b>M1a</b>	Metastaze ograničene na jetru
<b>M1b</b>	Metastaze na barem jednoj lokaciji izvan jetre
<b>M1c</b>	Metastaze prisutne i u jetri i izvan jetre

Tablica 4. TNM klasifikacija NET-ova želuca. Prema: Asare E, Bergsland EK, Brierley J, Bushnell D, Jensen R, Kim M i sur. Part VI Neuroendocrine tumors. U: Amin MB, Edge S, Greene F, Byrd DR, Brookland RK, Washington MK i sur. (ed) AJCC Cancer Staging Manual, 8. izdanje. American College of Surgeons, Springer, Chicago 2018, str. 351–419.

<b>Tx</b>	<b>Primarni tumor se ne može odrediti</b>
<b>T0</b>	Primarni tumor se ne nalazi
<b>T1</b>	Tumor invadira laminu propriju ili submukozu i promjer je do 1 cm
<b>T2</b>	Tumor invadira muskularis propriju ili je promjer veći od 1 cm
<b>T3</b>	Tumor invadira subserozu bez penetracije seroze
<b>T4</b>	Tumor invadira visceralni peritonej/okolne organe/okolne strukture
<b>Nx</b>	Stanje regionalnih limfnih čvorova se ne može procijeniti
<b>N0</b>	Nema metastaza u lokalnim limfnim čvorovima
<b>N1</b>	Prisutne metastaze u lokalnim limfnim čvorovima
<b>Mx</b>	Udaljene metastaze se ne mogu procijeniti
<b>M0</b>	Nema udaljenih metastaza
<b>M1</b>	Prisutne udaljene metastaze
<b>M1a</b>	Metastaze ograničene na jetru
<b>M1b</b>	Metastaze na barem jednoj lokaciji izvan jetre
<b>M1c</b>	Metastaze prisutne i u jetri i izvan jetre

Tablica 5. TNM klasifikacija NET-ova tankog crijeva. Prema: Asare E, Bergsland EK, Brierley J, Bushnell D, Jensen R, Kim M i sur. Part VI Neuroendocrine tumors. U: Amin MB, Edge S, Greene F, Byrd DR, Brookland RK, Washington MK i sur. (ed) AJCC Cancer Staging Manual, 8. izdanje. American College of Surgeons, Springer, Chicago 2018, str. 351–419.

<b>Tx</b>	<b>Primarni tumor se ne može odrediti</b>
<b>T0</b>	Primarni tumor se ne nalazi
<b>T1</b>	Tumor invadira laminu propriju ili submukozu i promjer mu iznosi do 1 cm
<b>T2</b>	Tumor invadira muskularis propriju te mu je promjer veći od 1 cm
<b>T3</b>	Tumor invadira subserozu bez penetracije seroze
<b>T4</b>	Tumor invadira visceralni peritonej i/ili druge organe
<b>Nx</b>	Stanje regionalnih limfnih čvorova se ne može procijeniti
<b>N0</b>	Nema metastaza u lokalnim limfnim čvorovima
<b>N1</b>	Prisutne metastaze u manje od 12 lokalnih limfnih čvorova
<b>N2</b>	Prisutne metastaze u više od 12 lokalnih limfnih čvorova i/ili metastaza u mezenteriju veća od 2 cm
<b>Mx</b>	Udaljene metastaze se ne mogu procijeniti
<b>M0</b>	Nema udaljenih metastaza
<b>M1</b>	Prisutne udaljene metastaze
<b>M1a</b>	Metastaze ograničene na jetru
<b>M1b</b>	Metastaze na barem jednoj lokaciji izvan jetre
<b>M1c</b>	Metastaze prisutne i u jetri i izvan jetre

Tablica 6. TNM klasifikacija NET-ova apendiksa. Prema: Asare E, Bergsland EK, Brierley J, Bushnell D, Jensen R, Kim M i sur. Part VI Neuroendocrine tumors. U: Amin MB, Edge S, Greene F, Byrd DR, Brookland RK, Washington MK i sur. (ed) AJCC Cancer Staging Manual, 8. izdanje. American College of Surgeons, Springer, Chicago 2018, str. 351–419.

<b>Tx</b>	<b>Primarni tumor se ne može odrediti</b>
<b>T0</b>	Primarni tumor se ne nalazi
<b>T1</b>	Promjer tumora je do 2 cm
<b>T2</b>	Promjer tumora je od 2 do 4 cm
<b>T3</b>	Tumor je promjera većeg od 4 cm te invadira subserozu ili mezoapendiks
<b>T4</b>	Tumor perforira peritonej ili direktno invadira okolne organe i strukture (ne uključuje direktno zahvaćanje subseroze susjednog segmenta crijeva)
<b>Nx</b>	Stanje regionalnih limfnih čvorova se ne može procijeniti
<b>N0</b>	Nema metastaza u lokalnim limfnim čvorovima
<b>N1</b>	Prisutne metastaze u lokalnim limfnim čvorovima
<b>Mx</b>	Udaljene metastaze se ne mogu procijeniti
<b>M0</b>	Nema udaljenih metastaza
<b>M1</b>	Prisutne udaljene metastaze
<b>M1a</b>	Metastaze ograničene na jetru
<b>M1b</b>	Metastaze na barem jednoj lokaciji izvan jetre
<b>M1c</b>	Metastaze prisutne i u jetri i izvan jetre

Tablica 7. TNM klasifikacija NET-ova kolona i rektuma. Prema: Asare E, Bergsland EK, Brierley J, Bushnell D, Jensen R, Kim M i sur. Part VI Neuroendocrine tumors. U: Amin MB, Edge S, Greene F, Byrd DR, Brookland RK, Washington MK i sur. (ed) AJCC Cancer Staging Manual, 8. izdanje. American College of Surgeons, Springer, Chicago 2018, str. 351–419.

<b>Tx</b>	<b>Primarni tumor se ne može odrediti</b>
<b>T0</b>	Primarni tumor se ne nalazi
<b>T1</b>	Tumor invadira laminu propriju ili submukozu i promjer mu iznosi do 2 cm
<b>T1a</b>	Promjer tumora je do 1 cm
<b>T1b</b>	Promjer tumora je od 1 do 2 cm
<b>T2</b>	Tumor invadira muskularis propriju te mu promjer iznosi do 2 cm s invazijom lamine proprije ili submukoze
<b>T3</b>	Tumor invadira subserozu bez penetracije seroze
<b>T4</b>	Tumor direktno invadira okolne organe/strukture i/ili perforira visceralni peritonej
<b>Nx</b>	Stanje regionalnih limfnih čvorova se ne može procijeniti
<b>N0</b>	Nema metastaza u lokalnim limfnim čvorovima
<b>N1</b>	Prisutne metastaze u lokalnim limfnim čvorovima
<b>Mx</b>	Udaljene metastaze se ne mogu procijeniti
<b>M0</b>	Nema udaljenih metastaza
<b>M1</b>	Prisutne udaljene metastaze

Tablica 8. Određivanje stadija NET-ova gušterače. Prema: Asare E, Bergsland EK, Brierley J, Bushnell D, Jensen R, Kim M i sur. Part VI Neuroendocrine tumors. U: Amin MB, Edge S, Greene F, Byrd DR, Brookland RK, Washington MK i sur. (ed) AJCC Cancer Staging Manual, 8. izdanje. American College of Surgeons, Springer, Chicago 2018, str. 351–419.

<b>Stadij</b>	<b>T</b>	<b>N</b>	<b>M</b>
<b>Stadij I</b>	T1	N0	M0
<b>Stadij II</b>	T2/T3	N0	M0
<b>Stadij III</b>	T4	N0	M0
<b>Stadij III</b>	bilo koji T	N1	M0
<b>Stadij IV</b>	bilo koji T	bilo koji N	M1



*Tablica 9.* Određivanje stadija NET-ova želuca i tankog crijeva. Prema: Asare E, Bergsland EK, Brierley J, Bushnell D, Jensen R, Kim M i sur. Part VI Neuroendocrine tumors. U: Amin MB, Edge S, Greene F, Byrd DR, Brookland RK, Washington MK i sur. (ed) AJCC Cancer Staging Manual, 8. izdanje. American College of Surgeons, Springer, Chicago 2018, str. 351–419.

<b>Stadij</b>	<b>T</b>	<b>N</b>	<b>M</b>
<b>Stadij I</b>	T1	N0	M0
<b>Stadij II</b>	T2/T3	N0	M0
<b>Stadij III</b>	T4	N0	M0
<b>Stadij III</b>	Bilo koji T	N1	M0
<b>Stadij IV</b>	bilo koji T	bilo koji N	M1

*Tablica 10.* Određivanje stadija NET-ova tankog crijeva. Prema: Asare E, Bergsland EK, Brierley J, Bushnell D, Jensen R, Kim M i sur. Part VI Neuroendocrine tumors. U: Amin MB, Edge S, Greene F, Byrd DR, Brookland RK, Washington MK i sur. (ed) AJCC Cancer Staging Manual, 8. izdanje. American College of Surgeons, Springer, Chicago 2018, str. 351–419.

<b>Stadij</b>	<b>T</b>	<b>N</b>	<b>M</b>
<b>Stadij I</b>	T1	N0	M0
<b>Stadij II</b>	T2/T3	N0	M0
<b>Stadij III</b>	T4	N0	M0
<b>Stadij III</b>	Bilo koji T	N1/N2	M0
<b>Stadij IV</b>	bilo koji T	bilo koji N	M1

*Tablica 11.* Određivanje stadija NET-ova apendiksa. Prema: Asare E, Bergsland EK, Brierley J, Bushnell D, Jensen R, Kim M i sur. Part VI Neuroendocrine tumors. U: Amin MB, Edge S, Greene F, Byrd DR, Brookland RK, Washington MK i sur. (ed) AJCC Cancer Staging Manual, 8. izdanje. American College of Surgeons, Springer, Chicago 2018, str. 351–419.

<b>Stadij</b>	<b>T</b>	<b>N</b>	<b>M</b>
<b>Stadij I</b>	T1	N0	M0
<b>Stadij II</b>	T2/T3	N0	M0
<b>Stadij III</b>	T4	N0	M0
<b>Stadij III</b>	bilo koji T	N1	M0
<b>Stadij IV</b>	bilo koji T	bilo koji N	M1

Tablica 12. Određivanje stadija NET-ova kolona i rektuma. Prema: Asare E, Bergsland EK, Brierley J, Bushnell D, Jensen R, Kim M i sur. Part VI Neuroendocrine tumors. U: Amin MB, Edge S, Greene F, Byrd DR, Brookland RK, Washington MK i sur. (ed) AJCC Cancer Staging Manual, 8. izdanje. American College of Surgeons, Springer, Chicago 2018, str. 351–419.

Stadij	T	N	M
<b>Stadij I</b>	T1	N0	M0
<b>Stadij IIa</b>	T2	N0	M0
<b>Stadij IIb</b>	T3	N0	M0
<b>Stadij IIIa</b>	T4	N0	M0
<b>Stadij IIIb</b>	bilo koji T	N1	M0
<b>Stadij IV</b>	bilo koji T	bilo koji N	M1

## 7. Liječenje i prognoza

Terapija NET-ova GI sustava, kao kod svih tumora, mora biti individualno prilagođena svakom pacijentu s obzirom na dob, zdravstveno stanje i stadij bolesti (26).

Optimalni terapijski postupak jest operativni zahvat resekcije tumora kada je bolest u ranom stadiju s ciljem potpunog odstranjenja tumora uz patohistološku provjeru resekcijskih rubova. Pri operativnom zahvatu je važno paziti na potencijalno postojanje sinhronih lezija odnosno istovremenog postojanja više tumorskih lezija za koje Strosberg i sur. (30) procjenjuju da su prisutne u 22% oboljelih.

Daljnji proces liječenja ovisi o točnoj lokaciji NET-a u GI traktu. U svakoj lokaciji proces liječenja varira s obzirom na pojedinosti tumora koje se utvrđuju tijekom dijagnostičkog procesa (26).

### 7.1. Liječenje i prognoza NET-ova gušterače

NET-ovi gušterače čine oko 10% svih NET-ova GI sustava te su u 70% slučajeva nefunkcionalni, a kada su funkcionalni najčešće se pojavljuju kao inzulinom i gastrinom. Najčešće se pojavljuju u dobi između 57. i 58. godine života te im incidencija postiže vrhunac u sedmom desetljeću života. Većina

NET-ova gušterače su maligni tumori i oko 60% pacijenata ima metastaze u trenutku dijagnoze, no inzulinomi su iznimka s obzirom na to da su benigni u 90% slučajeva. NET-ovi gušterače su uglavnom sporadični tumori, ali procjenjuje se kako je 10-20% ovih tumora povezano sa sindromima poput: multiple endokrine neoplazije tipa 1, Von Hippel-Lindau sindroma, sindroma tuberozne skleroze i neurofibromatoze tipa 1. (1,11).

Metoda izbora pri liječenju NET-ova gušterače koji su lokalizirani jest kirurška resekcija u smislu pankreatoduodenektomije (Whippleova operacija), distalna pankreatektomija, centralna pankreatektomija i enukleacija tumora s resekcijom limfnih čvorova, što u većine pacijenata s lokaliziranim tumorima rezultira izlječenjem. Pravilo je da se svaki NET gušterače promjera do 2 cm resecira kao i svaki funkcionalni NET gušterače neovisno o veličini, odnosno promjeru (26,27). Ipak, postoje istraživanja koja podržavaju resekciju kao terapijsku metodu za NET-ove promjera manjeg od 2 cm. Tako, Finkelstein i sur. (31) u metaanalizi utvrđuju kako je resekcija povezana s općenito dužim preživljenjem, čak i kad je tumor promjera manjeg od 2 cm.

Također, provedeno je više istraživanja koja preporučuju pažljivo praćenje pacijenta redovitim kontrolama kao alternativu velikom i obuhvatnom operativnom zahvatu kao što je resekcija, pogotovo ako PHD pokaže da je tumor dobro diferenciran i niskog gradusa. Resekcija s disekcijom limfnih čvorova je terapijska metoda izbora za sve NET-ove gušterače promjera između 2 cm i 3 cm, gradusa 2 i 3, sa zahvaćanjem pankreatičkog duktusa te sa sumnjom na metastaze u limfnim čvorovima (32-34). Kirurški tretman pacijenata s metastatskim rasapom bolesti je palijativne prirode te ga se provodi radi sprječavanja opstruktivnih smetnji od strane tumorske mase. Operacija jetrenih metastaza, koje čine 80% svih metastaza NET-ova gušterače metodama enukleacije i ablacije pod kontrolom ultrazvuka jest operacija koju se preporuča učiniti ako pacijent ima tumor koji je dobro diferenciran, gradusa 1 ili 2 te je jetra zahvaćena metastazama u manje od 50% volumena i uredne je funkcije (35-41).

Uz kirurško liječenje pacijenata s metastatskim rasapom bolesti također se primjenjuju analozi somatostatinskih receptora poput dugodjelujućeg

oktreotida i lanreotida kao prva linija liječenja te everolimus i sunitib, inhibitor tirozin-kinaza receptora, kao druga linija. Praćenje pacijenata s NET-ovima gušterače podrazumijeva mjerenje razina biomarkera u serumu te obavljanje CT-a ili MR-a, isprva svakih 3 do 6 mjeseci, pa svakih 6 do 12 mjeseci, ako ne dođe do relapsa bolesti. No, ako pacijent ima metastatski rasap bolesti, valja automatski smatrati kako postoji rezidualan tumor nakon učinjenog operativnog zahvata te u ovih pacijenata treba češće obavljati kontrolne preglede, ako se ustanovi da je tumor visokog gradusa ili ako je bolest brzo progredirala. Specifično preživljenje za pacijente s reseciranim NET-ovima gušterače bez metastatskog rasapa bolesti iznosi 50% nakon 20 godina, a medijan preživljenja NET-ova gušterače s metastatskim rasapom bolesti iznosi 5 godina (35,38,42).

## **7.2. Liječenje i prognoza NET-ova želuca**

NET-ovi želuca se klinički dijele na 4 podtipa (Tablica 13) objedinjavanjem laboratorijskih nalaza te endoskopskih i patohistoloških nalaza o čemu ovisi daljnji tok liječenja te prognoza bolesti (21,26).

Podtip 1 NET-ova želuca je najčešći NET želuca te čini 70–80% svih NET-ova želuca. Najčešće nastaje u pacijenata koji boluju od uznapredovalog atrofičnog gastritisa, stanja u kojemu kompenzatorna hipergastrinemija stimulira proliferaciju enterokromafinih stanica. NET-ovi želuca podtipa 1 su u pravilu male lezije, promjera ne većeg od 1 cm, gradusa 1 te su ograničeni na mukozu i submukozu. Metastaze u limfnim čvorovima su prisutne u 2–9% slučajeva i češće su ako je tumor promjera između 1 i 2 cm te ako tumor prodire u muskularis propriju ili invadira krvne žile. Prognoza za ovaj tip je izvrsna, petogodišnje preživljenje iznosi 95% (43-46).

Preporuke za liječenje ovog podtipa jesu praćenje redovitim endoskopijama te endoskopska resekcija koja se izvodi na 2 načina: kao endoskopska mukozalna resekcija (EMR, engl. *Endoscopic mucosal resection*) i kao endoskopska submukozalna disekcija (ESD, engl. *Endoscopic submucosal dissection*). Klasičan kirurški pristup je opravdan u slučaju kad tumor infiltrira mišićni sloj stijenke i/ili limfne čvorove te ako je gradusa 3. Također je moguća suportivna primjena somatostatinskih analoga i netazepida,

pogotovo u slučaju malih multiplih lezija. Pri praćenju pacijenata oboljelih od ovog podtipa preporučuju se kontrolni pregledi svakih 6–12 mjeseci i na svakom kontrolnom pregledu potrebno je odrediti razine gastrina, željeza, vitamina B12 te kromogranina A. Svakih 12–24 mjeseca valja učiniti kontrolni endoskopski pregled te odstraniti bilo koju novu leziju, ako je prisutna, s obzirom na to da su NET-ovi želuca podtipa 1 recidivirajući tumori zbog hipergastrinemije koja ih prati (47-49).

*Tablica 13.* Klinička podjela NET-ova želuca na 4 podtipa. Prema: Carvão i sur., GE Port J Gastroenterol. 2021;1–13.

	<b>Podtip 1</b>	<b>Podtip 2</b>	<b>Podtip 3</b>	<b>Podtip 4</b>
<b>Postotak zastupljenosti među NET-ovima želuca</b>	70-80	5	15-20	rijedak
<b>Pridružena stanja</b>	kronični autoimuni gastritis	Zollinger - Ellisonov sindrom, multipla endokrina neoplazija tipa 1	sporadičan	sporadičan
<b>Endoskopska obilježja tumora</b>	multiple, male (<1 cm) lezije lokalizirane na korpusu/fundusu želuca		solitarna lezija promjera >1cm lokalizirana bilo gdje na želucu	solitarna lezija promjera >2cm ulceriranog izgleda
<b>Patohistološka obilježja</b>	G1/G2 NET		G3 NET	NEC
<b>Serumska razina gastrina</b>	povišena	povišena	normalna	normalna
<b>Želučani pH</b>	povišen	snižen	normalan	normalan
<b>Serumska razina kromogranina A</b>	povišena	povišena	normalna	normalna
<b>Učestalost metastaza u postocima</b>	izrazito rijetke	5-12	30-80	80-100
<b>Smrtnost u postocima</b>	<1	<10	25–30	>50

Podtip 2 želučanih NET-ova je vrlo rijedak, čini tek 5–6% svih NET-ova želuca te ukupna smrtnost iznosi tek 10%. Povezan je s oboljevanjem od Zollinger–Ellisonovog sindroma te multiple endokrine neoplazije tipa 1. NET-ovi ovog podtipa su mali i dobro diferencirani tumori, ali metastaze u limfnim čvorovima su prisutne u 10–30% slučajeva, pogotovo ako je tumor promjera većeg od 2 cm ili ako zahvati krvne žile (45,46).

Pri liječenju ovog podtipa treba obratiti pozornost na mogući supostojeći NET duodenuma ili gušterače u sklopu sindroma multiple endokrine neoplazije tipa 1. Terapeutska metoda izbora je resekcija svih lezija, čak i multiplih i to endoskopski ako se radi o lokaliziranim lezijama. Praćenje pacijenata s podtipom 2 je identično praćenju pacijenata s podtipom 1, s jedinom razlikom u smislu da se pacijentima s podtipom 2 preporuča napraviti kontrolni CT ili MRI svakih 6–12 mjeseci (49,50).

Većina pacijenata s NET-om želuca podtipa 3 već u trenutku dijagnoze ima veliku tumorsku leziju koja zahvaća muskularis propriju te infiltrira krvne žile i/ili limfne čvorove. Prognoza i tijek ovog podtipa su nepovoljni, ukupna smrtnost iznosi 25–30%, a 5-godišnje preživljenje tek 50% (43,46).

S obzirom na navedeno, terapijska metoda koja se preporučuje jest djelomična ili potpuna gastrektomija s resekcijom limfnih čvorova. Međutim, Kwon i sur. (51) utvrđuju da je moguće pristupiti i endoskopskoj resekciji, ako je lezija manja od 2 centimetra, gradusa 1, ograničena na sluznicu/glatkomišićni sloj te ne zahvaća limfne žile. Praćenje pacijenata s podtipom 3 uključuje mjerenja biokemijskih parametara svaka 2–3 mjeseca te EGDS svakih 6–12 mjeseci (47,49,51,52).

Prognoza i tijek podtipa 4 želučanog NET-a su izrazito nepovoljni, 50% pacijenata umre unutar godine dana od postavljene dijagnoze. Ovaj podtip je izrazito rijedak i od njega najčešće obolijevaju muški pacijenti starije životne dobi od kojih većina već ima metastaze u trenutku postavljanja bolesti (46).

Terapijske opcije uključuju kiruršku resekciju ako je tumor malen, ali ako je već prisutan metastatski rasap bolesti preporuča se sistemska terapija (53,54).

### **7.3. Liječenje i prognoza NET-ova duodenuma**

Duodenalni NET-ovi su rijetka skupina NET-ova GI sustava, čine tek 2,8% svih NET-ova te od njih najčešće oboljevaju muškarci stariji od 50 godina. Pacijenti dijagnozu najčešće dobiju slučajno preko EGDS-a kojem bivaju podvrgnuti zbog neke druge smetnje. Ovi NET-ovi su najčešće nefunkcionalni, dobro-diferencirani, smješteni u proksimalnom duodenumu i pacijenti tek u oko 10% slučajeva imaju metastatski rasap bolesti u trenutku postavljanja dijagnoze. No, valja istaknuti kako pacijenti s funkcionalnim NET-ovima duodenuma, a to su najčešće gastrinomi, češće imaju metastaze u trenutku postavljanja dijagnoze. Važna činjenica pri kliničkoj obradi pacijenta s NET-om duodenuma na koju liječnici moraju obratiti pozornost jest da li je tumor smješten u ampularnoj regiji duodenuma ili izvan nje. Naime, NET-ovi izvan ampularne regije pokazuju drukčije biološke obrasce ponašanja i pacijenti imaju veći rizik za postojanje metastaza u limfnim žilama i limfnim čvorovima u trenutku postavljanja dijagnoze. Naime, NET-ovi duodenuma se klinički dijele na NET-ove ampularne regije i NET-ove izvan ampularne regije (32,43,55-57).

NET-ovi duodenuma su na endoskopskom nalazu tipično solitarne i male tumorske lezije, sesilno položeni na sluznici te su blijedo ružičastih površina, a kako tumor raste moguća je pojava centralnog udubljenja koja ulcerira. U slučaju funkcionalnog tumora u smislu gastrinoma, moguć je pronalazak višestrukih erozija sluznice želuca i duodenuma te znakova gastroezofagealne refluksne bolesti na endoskopskom nalazu. U slučaju pronalaska višestrukih tumorskih lezija valja posumnjati na sindrom multiple endokrine neoplazije tipa 1 kao što je slučaj i kod NET-ova želuca (50,58).

#### **7.3.1. Liječenje NET-ova duodenuma ampularne regije**

Terapijska metoda koja se preporuča za NET-ove duodenuma ampularne regije jest pankreatoduodenektomija zbog visokog rizika za postojanje skrivenih metastaza u lokalnim limfnim čvorovima. Obzirom na komplikacije i rizike koji prate pankreatoduodenektomiju moguće je u određenih pažljivo selektiranih pacijenata upotrijebiti endoskopsku resekciju tumora (47), kao što su utvrdili Gay–Chevallier i sur. (59) postigavši potpunu remisiju u 5 od 7

pacijenata s ampularnim NET-ovima duodenuma gradusa 1 i 2 te promjera manjeg od 2 cm bez invazije muskularis proprije i metastaza u limfnim čvorovima.

### **7.3.2. Liječenje NET-ova duodenuma izvan ampularne regije**

Za NET gradusa 1 ili 2 izvan ampularne regije, a koji je manji od 1 cm u promjeru, preporuča se izvođenje endoskopske resekcije. Endoskopsku resekciju je moguće obaviti na nekoliko načina poput: ESD-a, EMR-a, EMR-a s ligacijom, hibridnog EMR-a, podvodne submukozne resekcije, endoskopske resekcije pune debljine (EFTR, engl. *Endoscopic full-thickness resection*) i endoskopskog postavljanja vrpce bez resekcije. Prednosti i mane jedne metode naspram druge su da ESD u prosjeku dulje traje i češća su mala intraoperativna krvarenja u usporedbi s EMR-om i metodama temeljenima na EMR-u. S obzirom na to da su studije koje proučavaju navedene metode malobrojne, preporuča se izabrati metodu za svakog pacijenta individualno s obzirom na lokaciju, veličinu i oblik tumora te iskustvo operatera s endoskopskim zahvatima općenito (21,60-63).

Liječenje NET-ova ove skupine gradusa 1 i 2 te veličine između 1 i 2 cm nije standardizirano. Iako se optimalnim pristupom smatra endoskopska resekcija naspram kirurške resekcije, valja učiniti individualnu procjenu za svakog pacijenta s obzirom na to da postoji znatan rizik za postojanje metastaza u lokalnim limfnim čvorovima (47,54).

Bilo koji NET iz ove skupine mora biti kirurški reseciran ako je gradusa 1 ili 2 i veći od 2 cm ili ako su prisutne metastaze u lokalnim limfnim čvorovima neovisno o veličini tumora (43).

Ako je NET iz ove skupine gradusa 3 ili pokazuje patohistološka obilježja NEC-a, liječi ga se kirurškom resekcijom i adjuvantnom kemoterapijom (43).

Prognoza za obje skupine NET-ova duodenuma ovisi o veličini, gradu i funkcionalnom statusu tumora. Obilježja koja bi omogućila precizniju klasifikaciju oboljelih s obzirom na agresivnost bolesti i metastatski potencijal tumora se još uvijek istražuju, ali na temelju dostupnih istraživanja



nefunkcionalni NET-ovi duodenuma s niskim gradusom imaju najpovoljniju prognozu (64).

Svaki pacijent s nefunkcionalnim NET-om duodenuma mora biti praćen kontrolnim pregledima svakih 6–12 mjeseci uz kontrolu kromogranina A te bi trebao obaviti EGDS i CT ili MR svakih 12 mjeseci i PET/CT usmjeren na otkrivanje somatostatinskih receptora (49).

#### **7.4. Liječenje i prognoza NET-ova tankog crijeva**

Najbolja terapijska metoda lokaliziranih NET-ova tankog crijeva jest lokalna resekcija segmenta crijeva zahvaćenog tumorom i resekcija lokalnih limfnih čvorova. Preciznije izvođenje operativnog zahvata se planira s obzirom na točnu lokaciju tumora unutar tankog crijeva. U slučajevima kad se tumor nalazi u jejunumu te proksimalnom ili srednjem ileumu izvodi se lokalna resekcija, a ako se tumor nalazi u distalnom ileumu ili na ileocekalnoj valvuli izvodi se ileocekalna resekcija ili čak desna hemikolektomija. Tijekom operativnog zahvata važno je detaljno pregledati ostatak abdominalne šupljine jer se procjenjuje kako 20–60% pacijenata ima metastaze u jetri i/ili na peritoneumu. Također je jako važno da se tijekom operativnog zahvata detaljno pregleda cijelo tanko crijevo nježnom palpacijom kako operaterima ne bi promaknuo potencijalno multifokalan tumor kakav je prisutan u oko 50% pacijenata oboljelih od NET-a tankog crijeva (1,11,32,39).

Pacijenti oboljeli od NET-ova tankog crijeva imaju vrlo povoljnu prognozu u slučaju potpune resekcije tumora te medijan preživljenja iznosi 103 mjeseca. No, relaps bolesti je relativno česta pojava. Le Roux i sur. (65) u svojoj studiji utvrđuju kako do relapsa bolesti dolazi u 42% slučajeva i to najčešće na jetri, a do relapsa u pravilu dolazi nekoliko godina nakon operacije s obzirom na to da ovi tumori sporo rastu. Gotovo pola NET-ova tankog crijeva, preciznije 48,4%, budu dijagnosticirani u stadiju 4, a dijagnoza je u pravilu slučajna tokom obavljanja slikovne pretrage poput CT-a ili ultrazvuka za neku drugu smetnju koju pacijent ima ili tokom hitne operacije zbog intestinalne opstrukcije tumorom. Liječenje tumora ovog stadija će biti primarno u domeni onkologa korištenjem kemoterapije. Međutim, kirurške opcije za pacijente sa stadijem 4 nisu isključene, ali su više palijativne

prirode nego li kurativne. Naime, unatoč teškom stanju u kojemu se ovi pacijenti nalaze operativno uklanjanje tumora iz tankog crijeva je opravdano kako bi se spriječile ili umanjile smetnje u smislu opstrukcije crijeva i krvarenja te pacijentima poboljšala kvaliteta života. Nadalje, kirurško zbrinjavanje peritonealnih metastaza metodom krioredukcije potencijalno produžuje život pacijentima kao što sugerira studija koju su proveli Landry i sur. (66). Također, resekcija metastaza u jetri i limfnim čvorovima produžuje život kako je pokazalo nekoliko studija, ali njihova kurativna vrijednost je izrazito niska što su istaknuli Mayo i sur. (40) u svojoj studiji pokazavši kako unutar 5 godina 94% pacijenata doživi relaps bolesti, a unutar 10 godina taj postotak raste na 99%.

Ostale terapijske opcije dostupne za zbrinjavanje NET-ova tankog crijeva jesu terapija somatostatinskim analogima oktreotidom i lanreotidom, koje se može upotrijebiti neovisno o funkcionalnom statusu tumora. Uz somatostatinske analoge, utvrđeno je kako monoterapija everolimusom, rapamicinskim inhibitorom, produžuje preživljenje za 11 mjeseci u usporedbi s 3,9 mjeseci kod placeba te ga se može upotrijebiti u uznapredovaloj bolesti. Također, postoji opcija korištenja radionuklidne terapije peptidnih receptora itrijem-99 i leutecijem-177 u kombinaciji s dugodjelujućim somatostatinskim analogima (67-69).

Praćenje pacijenata s lokaliziranim NET-ovima tankog crijeva bez metastatskog rasapa bolesti uključuje obavljanje CT-a ili MR-a abdomena ili zdjelice svakih 6 mjeseci, a kontrolni pregledi se mogu obavljati svakih 12 mjeseci ako se ne nađe relapsa bolesti. Također, pacijentima treba provjeriti razine kromogranina A, pankrestatina i neuron-specifične enolaze u serumu. Scintigrafija usmjerena na otkrivanje somatostatinskih receptora se preporuča za razjašnjavanje nejasnih nalaza CT-a ili MR-a (70,71).

## **7.5. Liječenje i prognoza NET-ova apendiksa, debelog crijeva i rektuma**

### **7.5.1. Liječenje i prognoza NET-ova apendiksa**

Procjenjuje se kako su čak 60–80% svih tumora apendiksa upravo NET-ovi. Najčešće bivaju dijagnosticirani između 33. i 51. godine života, a također su

zabilježeni i u pedijatrijskoj populaciji (26,32). Većina pacijenata dobije dijagnozu NET-a apendiksa tokom patohistološke analize apendiksa koji im je izvađen radi apendicitisa. Učestalost ovakvih slučajnih dijagnoza varira, ali nekoliko studija procjenjuje kako 1% do 2% svih patohistoloških analiza apendiksa otkrije postojanje NET-a u odrasloj populaciji, dok je za pedijatrijsku taj postotak niži, između 0,2% i 0,9% (55). Bilo koji dio apendiksa može biti zahvaćen NET-ovima, no najčešće biva zahvaćen vršak, u 60% do 75% slučajeva, dok je sredina zahvaćena u 5% do 20% slučajeva, a baza tek u 10% slučajeva (66,72). NET-ovi apendiksa su u znatnoj većini tumori gradusa 1, kao što su u svojoj studiji pokazali Pape i sur. (73), gdje je gradus 1 zastupljen u 93% analiziranih uzoraka. Gradus tumora 2 ili 3 predstavlja upozorenje kako bi mogle biti prisutne metastaze u lokalnim limfnim čvorovima.

Terapijska metoda izbora za sve NET-ove apendiksa manje od 1 cm jest apendektomija, ali ako patohistološka analiza pokaže invaziju mezoapendiksa veću od 3 mm preporuča se izvođenje desnostrane hemikolektomije. Za tumore veličine između 1 cm i 2 cm koji su ograničeni na apendiks te se ne nalaze na njegovoj bazi preporuča se apendektomija. U slučaju postojanja invazije limfnih žila i/ili limfnih čvorova, invazije mezoapendiksa, tumora gradusa 2 ili 3, smještaja na bazi apendiksa i nemogućnosti postizanja potpune resekcije, preporuča se izvođenje desnostrane hemikolektomije. Desnostrana hemikolektomija je indicirana i ako je tumor veći od 2 cm te ako su prisutne metastaze u limfnim čvorovima ili nije uspješno postignuta potpuna resekcija. U slučaju postojanja metastatskog rasapa bolesti valja poduzeti multidisciplinarnan pristup za svakog pacijenta individualno. Pošto je velik dio NET-ova gradusa 1, ishod je izrazito povoljan u smislu petogodišnjeg preživljenja od 95% do 100% za tumore veličine do 2 cm, dok tumori veličine 2 cm naviše imaju petogodišnje preživljenje od 70,5%. Pacijenti s metastatskim rasapom bolesti imaju nepovoljnu prognozu u smislu petogodišnjeg preživljenja od tek 25% i medijana preživljenja od 31 mjesec (74-76).

### **7.5.2. Liječenje i prognoza NET-ova debelog crijeva**

Oko 7,5% svih NET-ova GI sustava zahvaća debelo crijevo te pacijenti dijagnozu najčešće dobiju slučajno tokom kolonoskopije zbog drugih tegoba. Medijan dobi pacijenata u trenutku dijagnoze je 65 godina. NET-ovi debelog crijeva mogu nastati u bilo kojem dijelu debelog crijeva i uglavnom su agresivni, slabije diferencirani te ih je oko 40% gradusa 3. Procjenjuje se kako 30% do 40% pacijenata s NET-ovima debelog crijeva ima metastatski rasap bolesti u trenutku postavljanja dijagnoze (32,72,75,77).

Metoda izbora za liječenje NET-ova debelog crijeva veličine do 2 cm i gradusa 1 ili 2 jest endoskopska ekscizija tumora, osim ako je tumor smješten u cekumu, tada se preporuča desnostrana hemikolektomija i resekcija lokalnih limfnih čvorova u oba slučaja. Za ostale NET-ove debelog crijeva, tj. one veće od 2 cm i gradusa 3, preporuča se resekcija zahvaćenog segmenta debelog crijeva i resekcija lokalnih limfnih čvorova. U slučaju postojanja metastatskog rasapa bolesti potreban je multidisciplinarni i individualni pristup za svakog pacijenta (75,77). Prosječno petogodišnje preživljenje za NET-ove debelog crijeva svih stadija iznosi između 40% i 70% s obzirom na kašnjenje dijagnoze i agresivnije biološko ponašanje u usporedbi s drugim NET-ovim GI sustava. Preciznije, Modlin i sur. (55) su u svom istraživanju utvrdili kako petogodišnje preživljenje iznosi 76% za lokaliziranu bolest, 72% za bolest s metastazama u lokalnim limfnim čvorovima i tek 30% za bolest sa sustavnim metastatskim rasapom. Yao i sur. (32) su u svom istraživanju utvrdili kako medijan preživljenja iznosi 52 mjeseca za lokaliziranu bolest (isključujući cekum kao lokaciju) i tek 7 mjeseci za bolest sa sustavnim metastatskim rasapom.

### **7.5.3. Liječenje i prognoza NET-ova rektuma**

NET-ovi rektuma čine 27% svih NET-ova GI sustava te 18% svih NET-ova uopće, a medijan dijagnoze je 56 godina života. Većina NET-ova rektuma je smještena 5 cm do 10 cm od analnog ruba, a oko 40% biva dijagnosticirano slučajno tijekom endoskopskog pregleda. Endoskopski se NET-ovi

vizualiziraju kao žučkasti sesilni ili submukozalni polipi s centralnom depresijom odnosno ulceracijom (26,32,72).

Terapijska metoda izbora za sve NET-ove rektuma manje od 1 cm jest resekcija endoskopskim ili transanalnim pristupom. Za NET-ove rektuma veličina 1-2 cm, također se preporuča resekcija istim metodama kao za tumore manje od 1 cm. Međutim, ako se utvrdi postojanje metastaza u lokalne limfne čvorove ili se utvrdi invazija muskularis proprije preporuča se radikalna mezorektalna ekscizija s niskim anteriornim pristupom ili abdominoperinealnom resekcijom. Za sve tumore veće od 2 cm preporuča se radikalna mezorektalna ekscizija s niskim anteriornim pristupom ili abdominoperinealnom resekcijom (55,72,77).

NET-ovi rektuma imaju povoljniju prognozu u smislu petogodišnjeg preživljenja koje iznosi između 76% i 88% s medijanom preživljenja od 240 mjeseci za sve stadije bolesti, odnosno 290 mjeseci za lokaliziranu bolest, 90 mjeseci za bolest s metastazama u lokalnim limfnim čvorovima i 26 mjeseci za bolest sa sustavnim metastatskim rasapom (78). Vrijedi spomenuti kako su Fields i sur. (79) u istraživanju koje je uključilo 687 pacijenata podvrgnutih radikalnoj resekciji utvrdili petogodišnje preživljenje od 57,8% za pacijente s lokalnim metastazama u 1 do 4 limfna čvora naspram petogodišnjeg preživljenja od 32,6% za pacijente s lokalnim metastazama u 5 i više limfnih čvorova.

## **8. Zaključak**

NET-ovi GI sustava su rijetke novotvorine, ali njihova incidencija i prevalencija raste. Karakteriziraju ih specifična biološka, patohistološka i klinička obilježja. Dije se na funkcionalne i ne-funkcionalne, uglavnom su spororastući, ali ovisno o veličini, gradusu i sijelu, u nekim slučajevima su brzorastući. NET-ovi GI sustava su najčešće asimptomatski, no u nekim slučajevima daju simptome najčešće zbog izlučivanja hormona, mehaničke opstrukcije GI trakta i krvarenja u GI traktu. Dijagnostika i određivanje stadija se provodi primjenom seroloških pretraga, funkcionalnog prikazivanja somatostatinskih receptora, radioloških slikovnih metoda, endoskopske vizualizacije tumora i biopsije. Histološka potvrda dijagnoze se postiže primjenom imunohistokemijskog bojanja na kromogranin A i sinaptofizin. Terapija i prognoza ovisi o stadiju i gradusu tumora. Terapija uključuje kiruršku resekciju tumora, endoskopsku resekciju tumora, kemoradioterapiju, primjenu somatostatinskih analoga i simptomatsku terapiju, a imunoterapija se smatra terapijskom metodom budućnosti. Nužno je provoditi kontrolne preglede pacijenata podvrgnutih terapiji NET-ova GI sustava.

## **9. Zahvala**

Zahvaljujem mentoru, izv. prof. dr. sc. Davoru Tomasu na mentorstvu, stručnom vođenju diplomskog rada i inspirativnom edukativnom pristupu.

Prof. dr. sc. Boži Krušlinu i doc. dr. sc. Lovorki Batelja Vuletić zahvaljujem na stručnim komentarima i sugestijama.

Zahvaljujem svojoj obitelji na neizmjerljivoj ljubavi, ohrabrenju i podršci.

Zahvaljujem svojim kolegama i prijateljima koji su mi bili velika potpora tijekom studija.

## 10. Popis literature

1. Dasari A, Shen C, Halperin D, Zhao B, Zhou S, Xu Y i sur. Trends in the incidence, prevalence, and survival outcomes in patients with neuroendocrine tumors in the United States. *JAMA Oncol.* 2017;3(10):1335-42. doi: 10.1001/jamaoncol.2017.0589
2. Kilickap S, Hayran KM. Epidemiology of Neuroendocrine Tumors. U: Yalcin S, Öberg K i sur. *Neuroendocrine Tumours: Diagnosis and Management.* Springer, Berlin Heidelberg; 2015. str. 23–33. doi: 10.1007/978-3-662-45215-8\_3
3. Caldarella A, Crocetti E, Paci E. Distribution, incidence, and prognosis in neuroendocrine tumors: a population based study from a cancer registry. *Pathol Oncol Res.* 2011;17(3):759–63. doi: 10.1007/s12253-011-9382-y
4. Gudmundsdottir H, Möller PH, Jonasson JG, Björnsson ES. Gastroenteropancreatic neuroendocrine tumors in Iceland: a population-based study. *Scand J Gastroenterol.* 2019;54(1):69–75. doi: 10.1080/00365521.2018.1553061
5. Trofimiuk-Müldner M, Lewkowicz E, Wysocka K, Pach D, Kiełtyka A, Stefańska A i sur. Epidemiology of gastroenteropancreatic neuroendocrine neoplasms in Krakow and Krakow district in 2007-2011. *Endokrynol Pol.* 2017;68(1):42–6. doi: 10.5603/EP.2017.0006
6. Damjanov I, Seiwert S, Jukić S, Nola M. Patologija, peto prerađeno i dopunjeno izdanje. Medicinska naklada, Zagreb; 2018. str. 458–60.
7. [www.cancer.net https://www.cancer.net/cancer-types/neuroendocrine-tumors.](https://www.cancer.net/cancer-types/neuroendocrine-tumors)
8. Halperin DM, Shen C, Dasari A, Xu Y, Chu Y, Zhou S i sur. Frequency of carcinoid syndrome at neuroendocrine tumour diagnosis: a population-based study. *Lancet Oncol.* 2017;18(4):525–34. doi: 10.1016/S1470-2045(17)30110-9
9. Rubin de Celis Ferrari AC, Glasberg J, Riechelmann RP. Carcinoid syndrome: update on the pathophysiology and treatment. *Clinics.* 2018;73(1):e490s. doi: 10.6061/clinics/2018/e490s
10. Singh S, Granberg D, Wolin E, Warner R, Sissons M, Kolarova T i sur. Patient-reported burden of a neuroendocrine tumor (NET) diagnosis: Results from the first global survey of patients with NETs. *J Glob Oncol.* 2016;3(1):43–53. doi: 10.1200/JGO.2015.002980
11. Hallet J, Law CHL, Cukier M, Saskin R, Liu N, Singh S. Exploring the rising



- incidence of neuroendocrine tumors: a population-based analysis of epidemiology, metastatic presentation, and outcomes. *Cancer*. 2015;121(4):589–97. doi: 10.1002/cncr.29099
12. Raphael MJ, Chan DL, Law C, Singh S. Principles of diagnosis and management of neuroendocrine tumours. *CMAJ*. 2017;189(10):E398–E404. doi: 10.1503/cmaj.160771
  13. Modlin IM, Gustafsson BI, Moss SF, Pavel M, Tsolakis AV, Kidd M. Chromogranin A-biological function and clinical utility in neuro endocrine tumor disease. *Ann Surg Oncol*. 2010;17(9):2427–43. doi: 10.1245/s1/434-010-1006-3
  14. Singh S, Law C. Chromogranin A: a sensitive biomarker for the detection and post-treatment monitoring of gastroenteropancreatic neuroendocrine tumors. *Expert Rev Gastroenterol Hepatol*. 2012;6(3):313–34. doi: 10.1586/egh.12.15
  15. Van Essen M, Sundin A, Krenning EP, Kwekkeboom DJ. Neuroendocrine tumours: the role of imaging for diagnosis and therapy. *Nat Rev Endocrinol*. 2014;10(2):102–14. doi: 10.1038/nrendo.2013.246
  16. Koopmans KP, Neels ON, Kema IP, Elsinga PH, Links TP, de Vries EG i sur. Molecular imaging in neuroendocrine tumors: molecular uptake mechanisms and clinical results. *Crit Rev Oncol Hematol*. 2009;71(3):199–213. doi: 10.1016/j.critrevonc.2009.02.009
  17. Geijer H, Breimer LH. Somatostatin receptor PET/CT in neuroendocrine tumours: update on systematic review and meta-analysis. *Eur J Nucl Med Mol Imaging*. 2013;40(11):1770–80. doi: 10.1007/s00259-013-2482-z
  18. Squires MH, Volkan Adsay N, Schuster DM, Russell MC, Cardona K, Delman KA i sur. Octreoscan versus FDG-PET for neuroendocrine tumor staging: a biological approach. *Ann Surg Oncol*. 2015;22(7):2295–301. doi: 10.1245/s10434-015-4471-x
  19. Anderson MA, Carpenter S, Thompson NW, Nostrant TT, Elta GH, Scheiman JM. Endoscopic ultrasound is highly accurate and directs management in patients with neuroendocrine tumors of the pancreas. *Am J Gastroenterol*. 2000;95(9):2271–77. doi: 10.1111/j.1572-0241.2000.02480.x
  20. Khashab MA, Yong E, Lennon AM, Shin EJ, Amateau S, Hruban RH i sur. EUS is still superior to multidetector computerized tomography for detection of pancreatic neuroendocrine tumors. *Gastrointest Endosc*. 2011;73(4):691–6. doi: 10.1016/j.gie.2010.08.030

21. Carvão J, Dinis-Ribeiro M, Pimentel-Nunes P, Libânio D. Neuroendocrine tumors of the gastrointestinal tract: a focused review and practical approach for gastroenterologists. *GE Port J Gastroenterol.* 2021;1–13. doi: 10.1159/000512089
22. Guadagno E, Del Basso De Caro M, Insabato L. An update on the pathology of neuroendocrine tumors. *Front Biosci. (Schol Ed.)* 2016;8:1–12. doi: 10.2741/s442
23. Uccella S, Sessa F, La Rosa S. Diagnostic approach to neuroendocrine neoplasms of the gastrointestinal tract and pancreas. *Turk Patoloji Derg.* 2015;31(1):113–27. doi: 10.5146/tjpath.2015.01319
24. Travis WD, Brambilla E, Nicholson AG, Yatabe Y, Austin JHM, Beasley MB i sur. The 2015 World Health Organization Classification of Lung Tumors: Impact of Genetic, Clinical and Radiologic Advances since the 2004 Classification. *J Thorac Oncol.* 2015;10(9):1243–60. doi: 10.1097/JTO.0000000000000630
25. Basturk O, Yang Z, Tang LH, Hruban RH, Adsay V, McCall CM i sur. The high-grade (WHO G3) pancreatic neuroendocrine tumor category is morphologically and biologically heterogenous and includes both well differentiated and poorly differentiated neoplasms. *Am J Surg Pathol.* 2015;39(5):683–90. doi: 10.1097/PAS.0000000000000408
26. Kunz PL, Reidy-Lagunes D, Anthony LB, Bertino EM, Brendtro K, Chan JA i sur. Consensus guidelines for the management and treatment of neuroendocrine tumors. *Pancreas.* 2013;42(4):557–77. doi: 10.1097/MPA.0b013e31828e34a
27. Falconi M, Bartsch DK, Eriksson B, Klöppel G, Lopes JM, O'Connor JM i sur. ENETS consensus guidelines for the management of patients with digestive neuroendocrine neoplasms of the digestive system: well-differentiated pancreatic non-functioning tumors. *Neuroendocrinology.* 2012;95(2):120–34. doi: 10.1159/000335587
28. Schmitt AM, Blank A, Marinoni I, Komminoth P, Perren A. Histopathology of NET: Current concepts and new developments. *Best Pract Res Clin Endocrinol Metab.* 2016;30(1):33–43. doi: 10.1016/j.beem.2016.02.002
29. Asare E, Bergsland EK, Brierley J, Bushnell D, Jensen R, Kim M i sur. Part VI Neuroendocrine tumors. U: Amin MB, Edge S, Greene F, Byrd DR, Brookland RK, Washington MK i sur. (ed) *AJCC Cancer Staging Manual*, 8. izdanje. American College of Surgeons, Springer, Chicago 2018, str. 351–419.
30. Strosberg JR, Weber JM, Feldman M, Coppola D, Meredith K, Kvols LK. Prognostic validity of the American Joint Committee on cancer staging

- classification for midgut neuroendocrine tumors. *J Clin Oncol*. 2013;31(4):420–25. doi: 10.1200/JCO.2012.44.5924
31. Finkelstein P, Sharma R, Picado O, Gadde R, Stuart H, Ripat C i sur. Pancreatic neuroendocrine tumors (panNETs): analysis of overall survival of nonsurgical management versus surgical resection. *J Gastrointest Surg*. 2017;21(5):855–66. doi: 10.1007/s11605-017-3365-6
  32. Yao JC, Hassan M, Phan A, Dagohoy C, Leary C, Mares JE i sur. One hundred years after “carcinoid”: epidemiology of and prognostic factors for neuroendocrine tumors in 35,825 cases in the United States. *J Clin Oncol*. 2008;26(18):3063–72. doi: 10.1200/JCO.2007.15.4377
  33. Fottner C, Ferrata M, Weber MM. Hormone secreting gastro-entero-pancreatic neuroendocrine neoplasias (GEP-NEN): When to consider, how to diagnose? *Rev Endocr Metab Disord*. 2017;18(4):393–410. doi: 10.1007/s11154-017-9438-8
  34. Niina Y, Fujimori N, Nakamura T, Igarashi H, Oono T, Nakamura K i sur. The current strategy for managing pancreatic neuroendocrine tumors in multiple endocrine neoplasia type 1. *Gut Liver*. 2012;6(3):287–94.
  35. Chi W, Warner RRP, Chan DL, Singh S, Segelov E, Strosberg J i sur. Long-term outcomes of gastroenteropancreatic neuroendocrine tumors. *Pancreas*. 2018;47(3):321–5. doi: 10.1097/MPA.0000000000001005
  36. Scott AT, Breheny PJ, Keck KJ, Bellizzi AM, Dillon JS, O’Dorisio TM i sur. Effective cytoreduction can be achieved in patients with numerous neuroendocrine tumor liver metastases (NETLMs). *Surg (United States)* 2019;165(1):166–75. doi: 10.1016/j.surg.2018.04.070
  37. Scott AT, Howe JR. Evaluation and management of neuroendocrine tumors of the pancreas. *Surg Clin North Am*. 2019;99(4):793–814. doi: 10.1016/j.suc.2019.04.014
  38. Genç CG, Falconi M, Partelli S, Muffatti F, van Eeden S, Doglioni C i sur. Recurrence of pancreatic neuroendocrine tumors and survival predicted by Ki67. *Ann Surg Oncol*. 2018;25(8):2467–74. doi: 10.1245/s10434-018-6518-2
  39. Mayo SC, De Jong MC, Pulitano C, Clary BM, Reddy SK, Gamblin TC i sur. Surgical management of hepatic neuroendocrine tumor metastasis: results from an international multi-institutional analysis. *Ann Surg Oncol*. 2010;17(12):3129–36. doi: 10.1245/s10434-010-1154-5
  40. Maxwell JE, Sherman SK, O’Dorisio TM, Bellizzi AM, Howe JR. Liver-directed

- surgery of neuroendocrine metastases: What is the optimal strategy? *Surg. (United States)*. 2016;159(1):320–35. doi: 10.1016/j.surg.2015.05.040
41. Almond LM, Hodson J, Ford SJ, Gourevitch D, Roberts KJ, Shah T i sur. Role of palliative resection of the primary tumour in advanced pancreatic and small intestinal neuroendocrine tumours: A systematic review and meta-analysis. *Eur J Surg Oncol*. 2017;43(10):1808–15. doi: 10.1016/j.ejso.2017.05.016
  42. Singh S, Dey C, Kennecke H, Kocha W, Maroun J, Metrakos P i sur. Consensus recommendations for the diagnosis and management of pancreatic neuroendocrine tumors: guidelines from a Canadian national expert group. *Ann Surg Oncol*. 2015;22(8):2685–99. doi: 10.1245/s10434-014-4145-0
  43. Delle Fave G, Kwekkeboom DJ, Van Cutsem E, Rindi G, Kos-Kudla B, Knigge U i sur. ENETS consensus guidelines for the management of patients with gastroduodenal neoplasms. *Neuroendocrinology*. 2012;95(2):74–87. doi: 10.1159/000335595
  44. Sato Y. Endoscopic diagnosis and management of type I neuroendocrine tumors. *World J Gastrointest Endosc*. 2015;7(4):346–53. doi: 10.4253/wjge.v7.i4.346
  45. Basuroy R, Srirajaskanthan R, Prachalias A, Quaglia A, Ramage JK. Review article: the investigation and management of gastric neuroendocrine tumours. *Aliment Pharmacol Ther*. 2014;39(10):1071–84. doi: 10.1111/apt.12698
  46. Scherübl H, Cadiot G, Jensen RT, Rösch T, Stölzel U, Klöppel G. Neuroendocrine tumors of the stomach (gastric carcinoids) are on the rise: small tumors, small problems? *Endoscopy*. 2010;42(8):664–71. doi: 10.1055/s-0030-1255564
  47. Fave GD, O'Toole D, Sundin A, Taal B, Ferolla P, Ramage JK i sur. ENETS consensus guidelines update for gastroduodenal neuroendocrine neoplasms. *Neuroendocrinology*. 2016;103(2):119–24. doi: 10.1159/000443168
  48. Basuroy R, Haji A, Ramage JK, Quaglia A, Srirajaskanthan R. Review article: the investigation and management of rectal neuroendocrine tumours. *Aliment Pharmacol Ther*. 2016;44(4):332–45. doi: 10.1111/apt.13697
  49. Knigge U, Capdevila J, Bartsch DK, Baudin E, Falkerby J, Kianmanesh R i sur. ENETS consensus recommendations for the standards of care in neuroendocrine neoplasms: follow-Up and documentation. *Neuroendocrinology*. 2017;105(3):310–19. doi: 10.1159/000458155
  50. Chin JL, O'Toole D. Diagnosis and management of upper gastrointestinal

- neuroendocrine tumors. *Clin Endosc.* 2017;50(6):520–9. doi: 10.5946/ce.2017.181
51. Kwon YH, Jeon SW, Kim GH, Kim J II, Chung IK, Jee SR i sur. Long-term follow up of endoscopic resection for type 3 gastric NET. *World J Gastroenterol.* 2013;19(46):8703–8. doi: 10.3748/wjg.v19.i46.8703
  52. Pavel M, Öberg K, Falconi M, Krenning EP, Sundin A, Perren A. i sur. Gastroenteropancreatic neuroendocrine neoplasms: ESMO Clinical Practice Guidelines for diagnosis, treatment and follow-up. *Ann Oncol.* 2020;31(7):844–60. doi: 10.1016/j.annonc.2020.03.304
  53. Wang R, Zheng-Pywell R, Chen HA, Bibb JA, Chen H, Rose JB. Management of gastrointestinal neuroendocrine tumors. *Clin Med Insights Endocrinol Diabetes.* 2019;12. 1179551419884058. doi: 10.1177/1179551419884058
  54. Scherübl H, Cadiot G. Early gastroenteropancreatic neuroendocrine tumors: endoscopic therapy and surveillance. *Visc Med.* 2017;33(5):332–8. doi: 10.1159/000459404
  55. Modlin IM, Lye KD, Kidd M. A 5-decade analysis of 13,715 carcinoid tumors. *Cancer.* 2003;97(4):934–59. doi: 10.1002/cncr.11105
  56. Hoffmann KM, Furukawa M, Jensen RT. Duodenal neuroendocrine tumors: Classification, functional syndromes, diagnosis and medical treatment. *Best Pract Res Clin Gastroenterol.* 2005;19(5):675–97. doi: 10.1016/j.bpg.2005.05.009
  57. Randle RW, Ahmed S, Newman NA, Clark CJ. Clinical outcomes for neuroendocrine tumors of the duodenum and ampulla of Vater: a population-based study. *J Gastrointest Surg.* 2014;18(2):354–62. doi: 10.1007/s11605-013-2365-4
  58. Sato Y, Hashimoto S, Mizuno KI, Takeuchi M, Terai S. Management of gastric and duodenal neuroendocrine tumors. *World J Gastroenterol.* 2016;22(30):6817–28. doi: 10.3748/wjg.v22.i30.6817
  59. Gay-Chevallier S, de Mestier L, Perinel J, Forestier J, Hervieu V, Ruszniewski P i sur. Management and prognosis of localized duodenal neuroendocrine neoplasms. *Neuroendocrinology.* 2020 travanj 24. doi: 10.1159/000508102
  60. Cortez-Pinto J, Mão de Ferro S, Castela J, Claro I, Chaves P, Dias Pereira A. Duodenal Neuroendocrine Tumour Resection with a New Duodenal Full-Thickness Resection Device. *GE Port J Gastroenterol.* 2020;27(4):290–2. doi: 10.1159/000505072
  61. Neumann H, Ramesh J, Wilcox CM, Mönkemüller K. Resection of carcinoids in the

- duodenal bulb using the band ligation technique with the Duette mucosectomy device. *Endoscopy*. 2013;45(2):E365–6. doi: 10.1055/s-0033-1344770
62. Otaki Y. Endoscopic mucosal resection with circumferential mucosal incision of duodenal carcinoid tumors. *World J Gastrointest Endosc*. 2013;5(4):197–200. doi: 10.4253/wjge.v5.i4.197
63. Khara H, Shovlin G, Johal A, Diehl D. Endoscopic banding without resection (BWR) technique for treatment of diminutive neuroendocrine tumors in the duodenum. *Endosc Int Open*. 2019;07(02):E302–E307. doi: 10.1055/a-0684-9563
64. Massironi S, Campana D, Partelli S, Panzuto F, Rossi RE, Faggiano A i sur. Heterogeneity of duodenal neuroendocrine tumors: an Italian multi-center experience. *Ann Surg Oncol*. 2018;25(11):3200–6. doi: 10.1245/s10434-018-6673-5
65. Le Roux C, Lombard-Bohas C, Delmas C, Dominguez-Tinajero S, Ruszniewski P, Samalin E i sur. Relapse factors for ileal neuroendocrine tumours after curative surgery: a retrospective French multicentre study. *Dig Liver Dis*. 2011;43(10):828–33. doi: 10.1016/j.dld.2011.04.021
66. Landry CS, Woodall C, Scoggins CR, McMasters KM, Martin II RCG. Analysis of 900 appendiceal carcinoid tumors for a proposed predictive staging system. *J Chir (Paris)*. 2008;143(7):664–70. doi: 10.1016/s0021-7697(08)74706-9
67. Scott AT, Howe JR. Management of small bowel neuroendocrine tumors. *J Oncol Pract*. 2018;14(8):471–82. doi: 10.1200/JOP.18.00135
68. Yao JC, Fazio N, Singh S, Buzzoni R, Carnaghi C, Wolin E i sur. Everolimus for the treatment of advanced, non-functional neuroendocrine tumours of the lung or gastrointestinal tract (RADIANT-4): a randomised, placebo-controlled, phase 3 study. *Lancet*. 2016;387(10022):968–77. doi: 10.1016/S0140-6736(15)00817-X
69. Strosberg J, El-Haddad G, Wolin E, Hendifar A, Yao J, Chasen B i sur. Phase 3 trial of 177 Lu-Dotatate for midgut neuroendocrine tumors. *N Engl J Med*. 2017;376(2):125–35. doi: 10.1056/NEJMoa1607427
70. Strosberg JR, Halfdanarson TR, Bellizzi AM, Chan JA, Dillon JS, Heaney AP i sur. The North American Neuroendocrine Society (NANETS) Consensus Guidelines for surveillance and medical management of midgut neuroendocrine tumors. *Pancreas*. 2017;46(6):707–14. doi: 10.1097/MPA0000000000000850
71. Gabriel M, Decristoforo C, Kendler D, Dobrozemsky G, Heute D, Uprimny C i sur. 68Ga-DOTA-Tyr3-octreotide PET in neuroendocrine tumors: comparison with

- somatostatin receptor scintigraphy and CT. *J Nucl Med.* 2007;48(4):508–18. doi: jnumed.106.035667
72. Hrabe J. Neuroendocrine tumors of the appendix, colon, and rectum. *Surg Oncol Clin N Am.* 2020;29(2):267–79. doi: 10.1016/j.soc.2019.11.01
73. Pape UF, Niederle B, Costa F, Gross D, Kelestimur F, Kianmanesh R i sur. ENETS consensus guidelines for neuroendocrine neoplasms of the appendix (excluding goblet cell carcinomas). *Neuroendocrinology.* 2016;103(2):144–52. doi: 10.1159/000443165
74. Pawa N, Clift AK, Osmani H, Drymoussis P, Cichocki A, Flora R, et al. Surgical management of patients with neuroendocrine neoplasms of the appendix: appendectomy or more. *Neuroendocrinology.* 2018;106(3):242–51. doi: 10.1159/000478742
75. Boudreaux JP, Klimstra DS, Hassan MM, Woltering EA, Jensen RT, Goldsmith SJ i sur. The NANETS consensus guideline for the diagnosis and management of neuroendocrine tumors: well-differentiated neuroendocrine tumors of the jejunum, ileum, appendix, and cecum. *Pancreas.* 2010;39(6):753–66. doi: 10.1097/MPA.0b013e3181ebb2a5
76. National Comprehensive Cancer Network. Neuroendocrine and adrenal tumors (Version 1.2019). 2019. [https://www.nccn.org/professionals/physician\\_gls/pdf/neuroendocrine.pdf](https://www.nccn.org/professionals/physician_gls/pdf/neuroendocrine.pdf).
77. Byrne RM, Pommier RF. Small bowel and colorectal carcinoids. *Clin Colon Rectal Surg.* 2018;31(5):301–8. doi: 10.1055/s-0038-1642054
78. Man D, Wu J, Shen Z, Zhu X. Prognosis of patients with neuroendocrine tumor: a SEER database analysis. *Cancer Manag Res.* 2018;10:5629–38. doi: 10.2147/CMAR.S174907
79. Fields AC, McCarty JC, Ma-Pak L, Lu P, Irani J, Goldberg JE i sur. New lymph node staging for rectal neuroendocrine tumors. *J Surg Oncol.* 2019;119(1):156–62. doi: 10.1002/jso.25307

## 11. Životopis

Ime i prezime: Petar Dragičević

Datum i mjesto rođenja: 28. travnja 1997., Zagreb

Adresa: Zelinska ulica 2, 10000 Zagreb

Obrazovanje: Osnovna škola Izidora Kršnjavoga Zagreb, Nadbiskupska klasična gimnazija Zagreb. Medicinski fakultet Sveučilišta u Zagrebu upisao 2015. godine

Jezici: engleski (C2 – Cambridge University), njemački (B2 – Goethe Institut) i francuski (A1 – Alliance française)