

Ramp lezije meniska

Đaković, Domagoj

Master's thesis / Diplomski rad

2021

Degree Grantor / Ustanova koja je dodijelila akademski / stručni stupanj: **University of Zagreb, School of Medicine / Sveučilište u Zagrebu, Medicinski fakultet**

Permanent link / Trajna poveznica: <https://um.nsk.hr/um:nbn:hr:105:319710>

Rights / Prava: [In copyright](#)/[Zaštićeno autorskim pravom.](#)

Download date / Datum preuzimanja: **2024-07-13**



Repository / Repozitorij:

[Dr Med - University of Zagreb School of Medicine Digital Repository](#)



**SVEUČILIŠTE U ZAGREBU
MEDICINSKI FAKULTET**

Domagoj Đaković

Ramp lezije meniska

DIPLOMSKI RAD



Zagreb, 2021.

Ovaj diplomski rad izrađen je u Klinici za ortopediju, KBC Zagreb pod vodstvom mentora izv. prof. dr. sc. Mislava Jelića i predan na ocjenu u akademskoj godini 2020./2021.

POPIS KRATICA

lig. – lat. *ligamentum* – ligament, sveza

LCA – lat. *ligamentum cruciatum anterius* – prednji križni ligament

LCP – lat. *ligamentum cruciatum posterius* – stražnji križni ligament

m. – lat. *musculus* – mišić

MCL – engl. *medial collateral ligament* – medijalni kolateralni ligament

dMCL – engl. *deep medial collateral ligament* – duboki dio medijalnog kolateralnog ligamenta

sMCL – engl. *superficial medial collateral ligament* – površinski dio medijalnog kolateralnog ligamenta

MR – magnetska rezonancija

SADRŽAJ

SAŽETAK.....	I
SUMMARY.....	II
1. UVOD.....	1
2. KOLJENO	2
2.1. ANATOMIJA KOLJENA	2
2.2. FUNKCIJA I BIOMEHANIKA.....	4
3. MENISK	6
3.1. ANATOMIJA	6
3.2. FIZIOLOGIJA	7
4. ANATOMIJA I KLASIFIKACIJA RAMP LEZIJA	9
5. EPIDEMIOLOGIJA	11
6. MEHANIZAM NASTANKA RAMP LEZIJA	13
7. KLINIČKA SLIKA I BIOMEHANIKA.....	14
8. DIJAGNOSTIKA.....	15
8.1. KLINIČKI PREGLED	15
8.2. MAGNETSKA REZONANCIJA	15
8.3. ARTROSKOPIJA	16
9. LIJEČENJE	18
9.1. POLOŽAJ PACIJENTA	18
9.2. ARTROSKOPSKI PRISTUP LEZIJI	19
9.3. OPERACIJSKA REKONSTRUKCIJA	20
9.3.1. Tehnika “sve-iznutra”	20
9.3.2. Tehnika “iznutra-van”	21
9.4. ISHODI.....	22
9.5. KOMPLIKACIJE I USPOREDBA TEHNIKA	23
9.6. POSTOPERACIJSKA REHABILITACIJA.....	24
9.7. STAVOVI OKO LIJEČENJA.....	25
10. ZAKLJUČAK	26
11. ZAHVALE	27
12. LITERATURA.....	28
13. ŽIVOTOPIS	37

SAŽETAK

Ramp lezije meniska

Domagoj Đaković

Ramp lezije meniska su longitudinalne lezije smještene na perifernom dijelu stražnjeg roga medijalnog meniska. Najčešće su povezane s puknućem prednjeg križnog ligamenta (lat. *ligamentum cruciatum anterius* - LCA) s prevalencijom od 9,3% - 24% u koljena s nedostatkom LCA. Ramp lezije su često izvor povećanja nestabilnosti koljena nastale kao rezultat povećane prednje tibijalne translacije, unutarnje i vanjske rotacije u koljena s nedostatkom LCA. Česti rizični faktori za nastanak ozljede su mlađe osobe muškog spola, direktni kontakt te potpuno i kronično puknuće LCA. Preoperacijski dijagnostički postupak za otkrivanje ramp lezija je često otežan jer ne postoji dovoljno osjetljiv i specifičan klinički test, a magnetska rezonancija pokazuje nisku do umjerenu osjetljivost. Ramp lezije često, kao posljedica toga, ostanu nedijagnosticirane. Najbolja metoda za točnu dijagnozu lezije je artroskopski pregled koljena. Tijekom artroskopskog pregleda važno je izravno prikazati stražnji rog medijalnog meniska kroz standardni anterolateralni portal. Može se otvoriti i dodatni, posteromedijalni portal ako je potreban bolji pristup ili kako bi se potvrdila sumnja u postojanje lezije. Operacijska rekonstrukcija ramp lezije s istovremenom rekonstrukcijom LCA trebala bi biti metoda izbora u liječenju. Najčešće korištene operacijske tehnike u liječenju ramp lezija uključuju “sve-iznutra” i “iznutra-van” tehnike šivanja. Operacijska rekonstrukcija ovim tehnikama šivanja daje odlične rezultate u vidu postoperacijskog cijeljenja lezije i vraćanja stabilnosti zglobu koljena. Tijekom operacijskog zahvata postoji rizik od komplikacija poput oštećenja meniska, hrskavice i neurovaskularnih struktura. Postoperacijski proces rehabilitacije je često dug, a za vraćanje u punu aktivnost može biti potrebno i do devet mjeseci.

KLJUČNE RIJEČI: medijalni menisk, ramp lezija, rekonstrukcija, stražnji rog

SUMMARY

Ramp lesions of the meniscus

Domagoj Đaković

Ramp lesions of the meniscus are longitudinal lesions which are located at the periphery of the posterior horn of the medial meniscus. They are most commonly associated with anterior cruciate ligament (ACL) rupture with the prevalence of 9,3% - 24% in ACL deficient knees. Ramp lesions are often the source of the increased knee instability which occurs as a result of the increased anterior tibial translation, internal and external rotation in ACL deficient knees. Common injury risk factors include younger people of male sex, direct contact, complete and chronic ACL rupture. The preoperative diagnostic procedure to identify ramp lesions is often difficult because there is no sufficiently sensitive and specific clinical test and magnetic resonance imaging provides low to moderate sensitivity. As a consequence, ramp lesions often remain undiagnosed. The best method for an accurate diagnosis is the arthroscopic examination of the knee. During the arthroscopic examination it is important to directly visualize the posterior horn of the medial meniscus through a standard anterolateral portal. An additional, posteromedial portal can be created if a better access is needed or to confirm the suspicion of the lesion. Surgical reconstruction of a ramp lesion with a concomitant ACL reconstruction should be the treatment method of choice. The most commonly used surgical techniques for the ramp lesion repair include "all-inside" and "inside-out" suturing techniques. Surgical reconstruction made with these suturing techniques provides excellent results in terms of postoperative lesion healing and restoring stability to the knee joint. During the surgery there are risks of complications, such as the risk of damage to the meniscus, cartilage and neurovascular structures. The postoperative rehabilitation process is often long and it can take up to nine months to return to full activity.

KEY WORDS: medial meniscus, ramp lesion, reconstruction, posterior horn

1. UVOD

Pojam "ramp lezija" prvi je uveo Strobel (1) 1988. godine te ju je opisao kao longitudinalnu leziju perifernog spoja stražnjeg roga medijalnog meniska koja je obično povezana s nedostatkom prednjeg križnog ligamenta (lat. *ligamentum cruciatum anterius* - LCA).

Ozljeda se najčešće javlja nakon puknuća LCA (2). Može nastati nakon akutnog puknuća ili se pojaviti u koljenu s kroničnim puknućem LCA (2). Ozljeda se rijetko pojavljuje izolirana (3). Ramp lezije često ostaju neprepoznate upravo zbog njihovog smještaja u stražnjem rogu medijalnog meniska i neadekvatne vizualizacije putem standardnog anterolateralnog portala kada se menisk može naizgled činiti uredan (4). Često se, zbog takvog skrivenog položaja i otežane dijagnostike, ove lezije nazivaju i skrivene lezije (5). Medijalni menisk, a posebno stražnji rog medijalnog meniska, imaju značajnu ulogu u sekundarnom opiranju prednjoj tibijalnoj translaciji i održavanju stabilnosti koljenskog zgloba (4). Prema tome, posljedica položaja ramp lezije u stražnjem rogu medijalnog meniska biti će narušena stabilnost zgloba, zbog čega se za njih sve više budi interes unazad nekoliko godina (4,6).

Ovaj pregledni rad prikazuje osnovna obilježja ramp lezija, njihovu učestalost, kliničku sliku, specifičnosti prilikom dijagnostike i liječenje. U okviru liječenja pobliže su prikazani različiti modaliteti zbrinjavanja ozljede, komplikacije, ishodi i rehabilitacija.

2. KOLJENO

2.1. ANATOMIJA KOLJENA

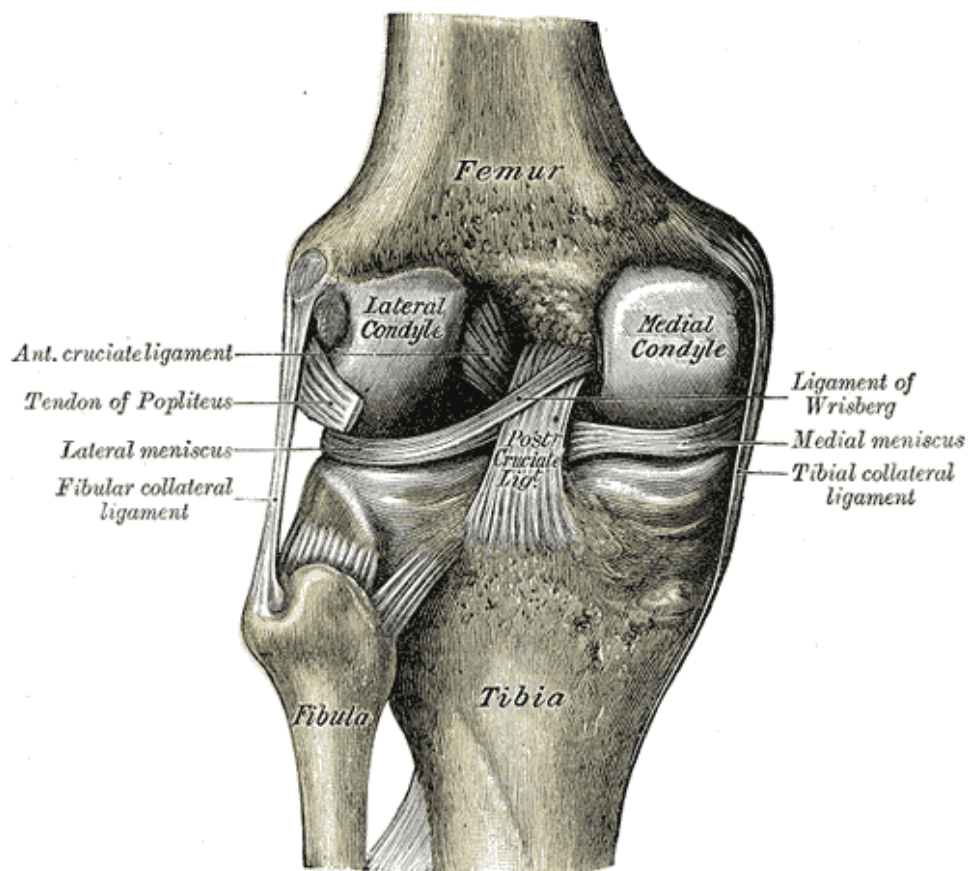
Zglob koljena predstavlja najveći zglob u tijelu čovjeka (7). Sastoji se od zglobne površine između kondila femura i kondila tibije koji čine tibiofemoralni zglob te zglobne površine između patele i trohlee femura koji čine patelofemoralni zglob (7)(8).

Zglobna čahura koljena varira u debljini pa je tako sprijeda tanja, a straga deblja. Straga i medijalno povećanju debljine pridonosi stapanje čahure s dubokim vlaknima medijalnog kolateralnog ligamenta (engl. *medial collateral ligament* - MCL) , dok je straga i lateralno zadebljanje posljedica stapanja s arkuatnim ligamentom (lat. *ligamentum* - lig.) (9). Prednju stijenku zglobne čahure osnažuje *lig. patellae* i u njoj se nalazi sama patela (7,10).

Od važnih sveza medijalne strane koljena treba izdvojiti MCL koji se sastoji od dva dijela, površinskog (engl. *superficial medial collateral ligament* - sMCL) i dubokog (engl. *deep medial collateral ligament* - dMCL) (11). Površinski dio polazi od medijalnog epikondila femura i ima dva hvatišta na tibiji, a dubinski se sastoji od dva dijela koja se vežu na medijalni menisk: meniskotibijalni i meniskofemoralni dio (11). Na medijalnoj strani se također nalazi *pes anserinus*, koji označava tetivna vezanja mišića (lat. *musculus* - m.), i to *m. sartoriusa*, *m. gracilisa* i *m. semitendinosusa* na proksimalni dio tibije (11). Sprijeda se od veza izdvaja *lig. patellae* koji se nastavlja na tetivu kvadricepsa i povezuje patelu s *tuberositas tibiae*. Nadalje, ističe se *retinaculum patellae laterale* koji nastaje spajanjem vlakana *m. vastus lateralis* i *m. rectus femoris* te *retinaculum patellae mediale* od vlakana *m. vastus medialis* (7). Na lateralnoj strani,

izvan zglobne čahure, nalazi se lateralni kolateralni ligament (engl. *lateral collateral ligament* - LCL) s polazištem na lateralnom epikondilu femura i hvatištem na glavi fibule (7). Od sveza na stražnjoj strani zgloba koljena ističu se *lig. popliteum obliquum* i *lig. popliteum arcuatum* (7).

Dvije sveze koje se nalaze unutar kapsule nazivaju se ukrižene sveze (7). Prva sveza je LCA koja polazi od unutrašnjeg dijela lateralnog epikondila femura te se hvata na *area intercondylaris anterior* tibije (7). LCA se sastoji od anteromedijalnih i posterolateralnih vlakana među kojima postoje različite razine napetosti u pojedinom položaju zgloba. Tako su primjerice anteromedijalna vlakna napetija u ekstenziji, a posterolateralna u fleksiji koljena (12). Primarna funkcija LCA je u opiranju prednjoj translaciji tibije (12). Druga sveza je stražnji križni ligament (lat. *ligamentum cruciatum posterius* - LCP) koja polazi od lateralne plohe medijalnog kondila femura, a hvata se na *area intercondylaris posterior* tibije (7). Glavna funkcija LCP-a očituje se u opiranju stražnjoj translaciji tibije i rotacijskim kretnjama u punoj ekstenziji koljena (12).



Slika 1. Lijevi zglob koljena gledan straga, prikazuju se unutarnji ligamenti. Prema: Gray H. Anatomy of the human body. 20. izd. Philadelphia: Lea and Febiger; 1918. Slika 348; str. 342. (13) Preuzeto sa: <https://commons.wikimedia.org/wiki/File:Gray348.png>

2.2. FUNKCIJA I BIOMEHANIKA

U zglobu koljena mogući su pokreti fleksije i ekstenzije, varus i valgus rotacije te unutarnje i vanjske rotacije. Od translacijskih pokreta postoje antero-posteriorna, supero-inferiorna i medio-lateralna translacija. Aktivna fleksija je normalno moguća u rasponu od 0° do 140°, dok se pasivno pokreti kreću u rasponu od 20° hiperekstenzije do 160° fleksije. Pasivno kretanje nastaje kada se primjeni vanjska sila na zglob, dok se

aktivno kretanje ostvaruje vlastitom kontrakcijom muskulature. Unutarnja tibijalna rotacija je najveća iznad 90° fleksije, a zanemariva pri ekstenziji. Ligamenti pružaju primarno i sekundarno ograničenje pokretima koljena. Primjerice, LCA ima primarnu i glavnu ulogu u ograničavanju prednje tibijalne translacije, dok MCL i medijalni menisk imaju sekundarnu ulogu. U stabilizaciji koljena sudjeluju i mišići koji svojom aktivacijom pružaju dinamičku stabilnost (9).

Anatomske strukture koje održavaju stabilnost i funkciju posteromedijalnog kuta koljena uključuju: stražnji rog medijalnog meniska, lig. obliquum posterior, m. semimembranosus, meniskotibijalni ligamenti i lig. popliteum obliquum (14). U održavanju stabilnosti medijalne strane koljena izdvajaju se sMCL i dMCL (15).

3. MENISK

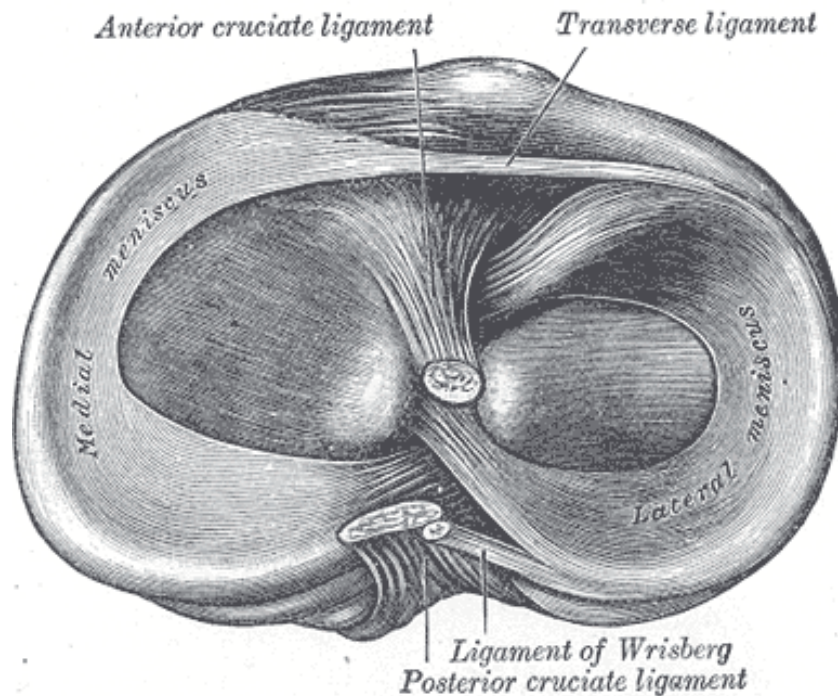
3.1. ANATOMIJA

Menisci su dvije vezivno-hrskavične strukture u obliku slova "C" i pokrivaju medijalni i lateralni tibijalni plato. Glavne funkcije meniska su mehanička potpora, sekundarna stabilizacija zgloba koljena, prijenos opterećenja, a vjeruje se da imaju ulogu i u proprioceptiji (16–18).

Medijalni menisk ima stražnji rog veći od prednjeg i duži je u antero-posteriornom smjeru od lateralnog meniska (17,19). Čvrsto je povezan s kapsulom preko dMCL-a što značajno smanjuje pokretljivost medijalnog meniska i čini ga relativno nepokretnim (19). Za vrijeme duboke fleksije koljena značajno opterećenje pogađa upravo stražnji rog medijalnog meniska što uzrokuje stres i mogući mehanizam nastanka ozljede (20). Šmigielski i suradnici (20) su medijalni menisk podijelili na pet anatomskih dijelova: prednji korijen, anteromedijalna zona, medijalna zona, stražnja zona te stražnji korijen. Zone su od sprijeda prema straga označene brojevima od 1 do 5 te su zasnovane na različitim anatomskim osobinama pojedinog dijela meniska (20). Podjela ima značaj u operacijskom liječenju jer svaki dio meniska zahtijeva drugačiji pristup (20).

Lateralni menisk pokriva veću površinu tibijalnog platoa od medijalnog, pokazuje veću varijabilnost u veličini, obliku i mobilnosti (21). Zbog svoje slabije povezanosti s kapsulom i nepovezanosti s LCL-om pokazuje veću mobilnost od medijalnog meniska (22). Meniskofemoralni ligamenti, prednji (Humphrey) i stražnji (Wrisberg), polaze od stražnjeg roga lateralnog meniska i hvataju se na medijalni femoralni kondil (23). Vjeruje

se da meniskofemoralni ligamenti imaju bitnu biomehaničku ulogu prilikom pokreta u koljenskom zglobu (23).



Slika 2. Desna tibija gledana odozgo, prikazuju se menisci i hvatišta ligamenata. Prema: Gray H. Anatomy of the human body. 20. izd. Philadelphia: Lea and Febiger; 1918. Slika 349; str. 343. (13)

Preuzeto sa: <https://commons.wikimedia.org/wiki/File:Gray349.png>

3.2. FIZIOLOGIJA

Menisci su bogato prokrvljene i inervirane strukture (24). Vaskularizirani su prvenstveno medijalnom i lateralnom inferiornom genikulatnom arterijom te srednjom genikulatnom arterijom koje predstavljaju ogranke poplitealne arterije (24). Po vaskularizaciji se menisci mogu podijeliti na dobro vaskulariziranu perifernu crvenu

zonu, djelomično vaskulariziranu crveno-bijelu te avaskularnu bijelu zonu (25). Prednji i stražnji meniskalni rogovi pokazuju bolju prokrvljenost od tijela meniska (24). Tijelo meniska u odraslih ima prokrvljenost ograničenu na perifernu trećinu meniska, dok je u fetusa prokrvljenost značajno veća te se širi i u unutrašnju trećinu meniska (24). Avaskularni i slabije prokrvljeni dijelovi meniska dobivaju hranjive tvari difuzijom iz sinovijalne tekućine (18). Dobra prokrvljenost koju pokazuju periferna trećina meniska te prednji i stražnji rogovi predstavlja dobar potencijal za cijeljenje ozljeda na tim mjestima (25).

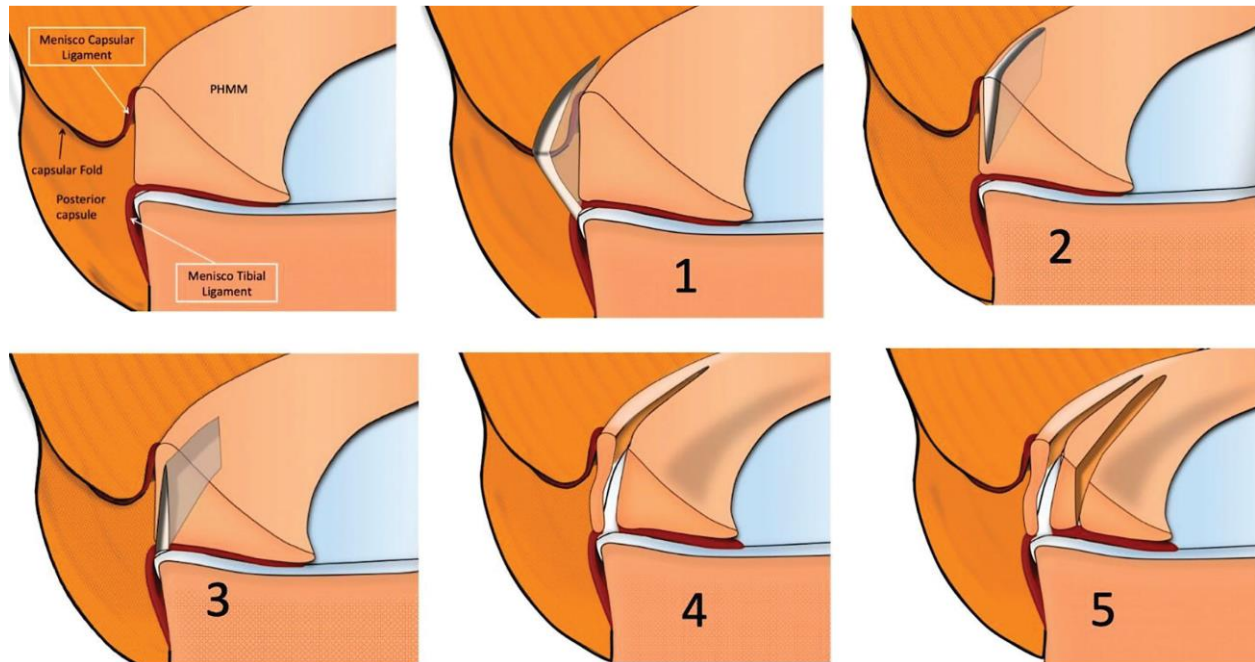
4. ANATOMIJA I KLASIFIKACIJA RAMP LEZIJA

Iako se često definiraju kao ozljede meniskokapsularnog spoja stražnjeg roga medijalnog meniska ili ozljede meniskotibijalnog ligamenta, oko jasne definicije i anatomske položaja lezije još se uvijek raspravlja (26,27). Chen i suradnici (28) su prije operacijske rekonstrukcije klasificirali ramp lezije prema njihovom položaju na tri tipa: na leziju meniskotibijalnog ligamenta, meniskokapsularnu leziju te kombiniranu meniskotibijalno/meniskokapsularnu leziju. Meniskokapsularni i meniskotibijalni ligament predstavljaju važne strukture kada promatramo anatomiju stražnjeg roga medijalnog meniska (29). Meniskotibijalni ligament hvata se za proksimalni stražnji dio tibije i pruža dodatnu stabilizaciju stražnjem rogu (30).

DePhillipo i suradnici (29) su na temelju histološke analize utvrdili da ne postoji razlika između meniskokapsularnog i meniskotibijalnog ligamenta, već da se te strukture u svom toku sjedinjuju i imaju zajedničko hvatište na stražnjem rogu medijalnog meniska. Prema toj studiji zajedničko hvatište se ne nalazi na gornjem rubu stražnjeg roga, već nešto niže (29). Zbog toga se upravo u tom dijelu mogu nalaziti skrivene ramp lezije koje se često previde na dijagnostičkim snimkama magnetske rezonancije (MR) (29). Meniskokapsularni spoj stražnjeg roga medijalnog meniska je dobro vaskularizirana struktura s brojnim kapilarama što u teoriji predstavlja osnovu za dobro cijeljenje ramp lezija (31).

Thaunat i suradnici (32) opisuju klasifikaciju ramp lezija na 5 tipova: Tip 1 – potpuna ruptura meniskokapsularnog spoja, tip 2 - parcijalna gornja ruptura u crvenoj zoni, tip 3 - parcijalna donja ruptura u crvenoj zoni, tip 4 - potpuna ruptura u crvenoj zoni i tip 5 - potpuna dvostruka ruptura. Ova klasifikacija opisuje ramp lezije s obzirom radi li

se o parcijalnoj rupturi ili rupturi u punoj debljini te s obzirom na očuvanost meniskotibijalnog ligamenta (32,33).



Slika 3. Prikaz meniskokapsularnog područja stražnjeg roga medijalnog meniska s pet tipova ramp lezija: 1 - potpuna ruptura meniskokapsularnog spoja; 2 - parcijalna gornja ruptura u crvenoj zoni; 3 - parcijalna donja ruptura u crvenoj zoni; 4 - potpuna ruptura u crvenoj zoni; 5 - potpuna dvostruka ruptura. Prema: Thauan M, Ingale P, Penet A, Kacem S, Haidar I, Bauwens PH, i sur. Ramp lesion subtypes: prevalence, imaging, and arthroscopic findings in 2156 anterior cruciate ligament reconstructions. *Am J Sports Med.* 2021;49(7):1813-21. Slika 2; str. 1815 (32). Slika preuzeta uz dopuštenje autora.

5. EPIDEMIOLOGIJA

Ozljede meniska često su povezane s puknućem LCA (34). Učestalost ozljeda meniska je varijabilna i kreće se između 16% i 82% prilikom akutne ozljede LCA, dok je u kroničnim ozljedama učestalost i do 96% (34). Lateralni menisk je ozlijeđen češće prilikom akutnog puknuća LCA, dok je ozljeda medijalnog meniska češća u kroničnim puknućima LCA (35). Ako promatramo detaljnije, od svih prisutnih ozljeda u medijalnom menisku, više od 75% ih se nalazi u perifernom dijelu stražnjeg roga medijalnog meniska (36).

Ramp lezije su prema tome najčešće povezane s ozljedom LCA, a mogu nastati prilikom akutnog ili kroničnog puknuća LCA (2,37,38). Više studija je provedeno na temu istraživanja prevalencije ramp lezija u koljena s puknućem LCA. Prilikom rekonstrukcije LCA, artroskopski se ujedno tragalo za ramp lezijama te je uočeno da se prevalencija najčešće kreće između 9,3% i 24% (2,37–41). Prema studiji koju su proveli Hatayama i suradnici (42) navodi se prevalencija ramp lezija u čak 29,7% koljena pri LCA rekonstrukciji. Thauinat i suradnici (32) utvrđuju kako je najčešći tip ramp lezije tip 1 (potpuna ruptura meniskokapsularnog spoja) s prevalencijom od 48%, a najrjeđi tip 2 (parcijalna gornja ruptura u crvenoj zoni) s prevalencijom od 5%.

Od bitnih rizičnih faktora za nastanak lezije ističu se dob, spol, vrijeme proteklo od ozljede, vrsta kontakta i vrsta rupture LCA (2,37,41). Utvrđeno je da se ramp lezije učestalije javljaju kod osoba mlađih od 30 godina, učestalije kod muškog spola, a također češće nastaju kod direktnog kontakta te kod kroničnih i potpunih puknuća LCA (2,37,41). Većina ozljeda se javlja prilikom sportskih i atletskih aktivnosti, najviše u skijanju, nogometu, američkom nogometu, odbojci i drugima (40). Također, ramp lezija

može biti povezana s istovremenom ozljedom lateralnog meniska i edemom koštane srži proksimalne tibije (43). Posebno je zanimljivo promotriti povezanost odgađanja rekonstrukcije LCA s pojavljivanjem ramp lezija (44). Liu i suradnici (2) su pokazali da se prevalencija ramp lezija povećava kako se produžuje interval od ozljede LCA do njegove rekonstrukcije. Prevalencija se povećavala do 24. mjeseca nakon ozljede LCA i tada je dostigla plato (2). Navedena povezanost može poslužiti kao potencijalni dokaz negativnog utjecaja ozljede LCA na medijalni menisk (44). Stoga, kako bi se izbjegla ova komplikacija i zaštitio menisk, bitno je što ranije dijagnosticirati i liječiti ozljedu LCA (44,45). Pokazalo se da je rekonstrukcija LCA u prva tri mjeseca nakon nastanka ozljede dobar način smanjivanja rizika od sekundarne meniskalne ozljede (45).

Postojanje nekih od ovih rizičnih faktora treba u kirurgu pobuditi sumnju i potaknuti ga na traženje i identifikaciju ramp lezije prilikom rekonstrukcije LCA (37).

6. MEHANIZAM NASTANKA RAMP LEZIJA

Medijalni menisk ima važnu ulogu u stabilizaciji koljena s puknućem LCA (16). Naglašava se njegova uloga, a posebno uloga stražnjeg roga medijalnog meniska kao sekundarnog stabilizatora zgloba koljena (16). Sudjeluje u opiranju prednjoj translaciji tibije, koja posebno dolazi do izražaja nakon ruptуре LCA (4,16). Pokazalo se kako su sile koje djeluju na medijalni menisk značajno veće u koljena s puknućem LCA nego u zdravom koljenu kada je koljeno izloženo silama prednje tibialne translacije (16). Najveće opterećenje je bilo prisutno pri fleksiji od 60° kada je ukupna sila na medijalni menisk bila tri puta veća od one u zdravom koljenu (16). Prisutno povećano opterećenje koje na sebe preuzima medijalni menisk predstavlja jedan od mogućih mehanizama nastanka lezije (16). To govori u prilog povećanoj incidenciji lezija medijalnog meniska u osoba s kroničnim puknućem LCA (16).

Drugi mogući mehanizam nastanka ramp lezija povezuje se s ulogom m. semimembranosusa koji ima hvatište na stražnjem rogu medijalnog meniska (46). Prilikom artroskopske disekcije na kadaveru pokazalo se kako povlačenje i primjena sile na distalnu tetivu m. semimembranosusa uzrokuje stražnju translaciju stražnjeg roga medijalnog meniska i rastezanje meniskokapsularnih struktura (46). Također, utvrđeno je kako primjenom sile na m. semimembranosus dolazi do zatezanja lig. obliquum posterior koji je također jedna od bitnih struktura posteromedijalnog dijela zgloba (46). Pretpostavlja se da kontrakcija m. semimembranosusa u koljenu s nedostatkom LCA dovodi do povećanja opterećenja na stražnji rog medijalnog meniska i na taj način predstavlja mogući mehanizam nastanka lezije (46,47).

7. KLINIČKA SLIKA I BIOMEHANIKA

Opći klinički simptomi ozljede meniska mogu biti bol, nestabilnost zgloba, otekline i ograničenje opsega pokreta (17). Simptom karakterističan za ozljedu stražnjeg roga je bol pri dubokoj fleksiji zgloba (17). Ramp lezije meniska imaju važnu ulogu kada promatramo stabilnost koljenskog zgloba u kontekstu ozljede LCA (30). Prisutnost ramp lezije povećava nestabilnost koljena, a lezije meniskotibijalnog ligamenta povećavaju rotacijsku nestabilnost (30). Takve longitudinalne lezije stražnjeg roga mijenjaju kinematiku zgloba, a posebno povećavaju prednju tibijalnu translaciju, unutarnju i vanjsku rotaciju (4,48,49). Stephen i suradnici (50) navode kako posteromedijalne meniskokapsularne lezije u koljenu s nedostatkom LCA dodatno za jednu trećinu povećavaju prednju tibijalnu translaciju i vanjsku rotaciju. Prema tome, kako bi se vratila normalna funkcija i stabilnost zgloba potrebno je uz rekonstrukciju LCA napraviti rekonstrukciju prisutne meniskalne lezije (4,50). U slučaju da ozljeda meniska ostane neprepoznata i nekorrigirana, može predstavljati rizik za razvoj osteoartritisa koljenskog zgloba (51).

8. DIJAGNOSTIKA

Ramp lezije meniska često u kliničkoj praksi završe nedijagnosticirane (52). Razlozi za to mogu biti povezani sa samim smještajem lezije, otežanom dijagnostikom MR-om koja često ima nisku osjetljivost te s lošom izvedbom artroskopske vizualizacije kada se stražnji rog medijalnog meniska ne prikaže adekvatno (52).

8.1. KLINIČKI PREGLED

Testovi koji se izvode tijekom kliničkog pregleda pokazuju slabu osjetljivost i specifičnost za dijagnozu ramp lezija (53). Međutim, Espejo-Baena i suradnici (54) vjeruju kako pozitivan Finochiettov znak može poslužiti kao dobar dijagnostički test koji bi ukazao na postojanje ramp lezije. Test se može provesti tijekom pregleda pacijenta u ordinaciji ili tijekom operacije pod artroskopskom kontrolom. Izvodi se poput testa prednje ladice, ali se primjenjuje veća sila na tibiju. Test je pozitivan ako se pojavi vidna ili čujna subluksacija stražnjeg roga medijalnog meniska. Test može biti vrlo koristan u dijagnostici, pogotovo u koljena s puknućem LCA, ali nedostatak je što je izvođenje testa za pacijente često bolno (54).

8.2. MAGNETSKA REZONANCIJA

Dijagnostika ramp lezija MR-om predstavlja izazov (40). Iako je MR odlična pretraga za dijagnosticiranje ozljeda medijalnog meniska i pri tome ima osjetljivost iznad 90% i specifičnost iznad 80%, njegova osjetljivost i preciznost dijagnoze pada kada je meniskalna ozljeda udružena s puknućem LCA (55,56). Preoperacijska dijagnostika

MR-om može liječniku poslužiti kao dobra metoda, ali pokazuje relativno nisku osjetljivost u otkrivanju ramp lezija (40). Lezija se na MR-u najčešće prikazuje kao linearno povećanje intenziteta signala između stražnjeg roga medijalnog meniska i posteromedijalnog dijela kapsule (42). Studija koju su proveli Arner i suradnici (57) pokazuje da preoperacijska detekcija ramp lezija MR-om daje osjetljivost između 53,9% i 84,6%, ali visoku specifičnost koja se kreće između 92,3% i 98,7%. Osjetljivost MR-a pokazuje značajne varijabilnosti što opisuje i studija koju su proveli DePhillipo i suradnici (40) u kojoj je osjetljivost MR-a u detekciji ramp lezija bila i niža, s rezultatom od 48%. Thauat i suradnici (32) utvrđuju da se tip 4 ramp lezije (potpuna ruptura u crvenoj zoni) najčešće otkrije na preoperacijskim MR snimkama, dok se tip 3 (parcijalna donja ruptura u crvenoj zoni) najčešće previdi zbog toga što su takve lezije parcijalne i skrivene na donjoj površini meniska.

Jedan od mogućih razloga niske osjetljivosti MR-a može biti snimanje koljena u položaju ekstenzije kada se smanjuje opseg meniskokapsularne separacije (39). Okazaki i suradnici (58) su ostvarili veću osjetljivost MR-a u detekciji ramp lezija u slučaju kada je koljeno tijekom snimanja u položaju fleksije od 90° naspram snimanja u ekstenziji.

8.3. ARTROSKOPIJA

Artroskopija predstavlja zlatni standard u dijagnostici ramp lezija (40). S obzirom na epidemiološku povezanost ramp lezija s puknućem LCA bitno je prilikom njegove rekonstrukcije artroskopski pregledati i stražnji rog medijalnog meniska (59). Potrebna je pažnja kako se ramp lezija ne bi previdjela. U dijagnostici se koriste standardni

anterolateralni i anteromedijalni portal, a često se preporučuje i otvaranje posteromedijalnog portala (5,59). Posteromedijalni portal omogućuje izravnu vizualizaciju stražnjeg roga i potvrđivanje ramp lezije (5,59). Detaljnije o artroskopskom pristupu leziji opisano je u nastavku u poglavlju o liječenju.

9. LIJEČENJE

Posteromedijalne meniskokapsularne lezije u koljenu s nedostatkom LCA povećavaju nestabilnost zgloba pri vanjskoj rotaciji i prednjoj tibijalnoj translaciji (50). Takva nestabilnost se ne popravlja samo rekonstrukcijom LCA, nego treba biti udružena i s operacijskom rekonstrukcijom meniskalne lezije (50). S obzirom da se ramp lezije nalaze u dobro prokrvljenoj crvenoj zoni meniska, često se postavlja pitanje trebaju li uopće biti rekonstruirane (60). Postoje i dokazi dobrih kliničkih ishoda liječenjem samo abrazijom i trepanacijom meniska koje potiče prirodno cijeljenje (61). Međutim, o takvom načinu liječenja se razmišlja ako se radi o stabilnim i malim meniskalnim lezijama, manjim od 1,5 cm (61). Preferirani način liječenja ramp lezija ostaje šivanje meniska (62). Longitudinalne, nedavno nastale lezije crvene zone meniska kod mladih pacijenata su općenito najbolje indikacije za šivanje (63). U prilog šivanju ramp lezija govori i činjenica da rekonstrukcija medijalnog meniska poboljšava ishod istovremene rekonstrukcije LCA (35). Operacijske tehnike koje se koriste u rekonstrukciji meniska uključuju “izvana-unutra”, “iznutra-van” i “sve-iznutra” tehnike šivanja (64,65). U liječenju ramp lezija meniska uspjeh su pokazale tehnike šivanja “sve-iznutra” i “iznutra-van” (26).

9.1. POLOŽAJ PACIJENTA

Pacijent za vrijeme operacije leži na leđima s ozlijeđenim koljenom u položaju fleksije od 90°. Takav položaj omogućuje veću slobodu kretanja instrumenata, povećava veličinu posteromedijalnog odjeljka te čuva safenalni živac (*nervus saphenus*)

tako što se on pomiče prema straga. Postavlja se i potpora pod stopalo kako bi se omogućio puni opseg pokreta koljena (33,66).

9.2. ARTROSKOPSKI PRISTUP LEZIJI

Ako postoji sumnja na ozljedu stražnjeg roga medijalnog meniska potrebno je pristupiti izravnoj vizualizaciji posteromedijalnog odjeljka koljena (3). To se ostvaruje tako što se kroz standardni anterolateralni portal uvodi artroskop te se njime napreduje kroz interkondilarno područje između medijalnog femoralnog kondila i LCP-a (3,5,67). Na taj način se dobije izravan uvid u posteromedijalni dio medijalnog meniska, meniskokapsularni spoj te se može utvrditi prisutnost ramp lezije (3,5,67).

Za vizualizaciju se koriste artroskopi kuta pogleda od 30° i 70° (67). Vizualizacija posteromedijalnog odjeljka artroskopom kuta pogleda od 70° povećava dijagnostičku točnost i preporučuje se za bolju vizualizaciju (59). Ukoliko postoji sumnja na prisutnu ramp leziju može se za potvrdu otvoriti i dodatni, posteromedijalni portal (3,5). On se otvara izvana prema unutra u smjeru lezije, pod artroskopskom kontrolom metodom transiluminacije koja omogućuje kirurgu da prilikom uvođenja igle i zarezivanja skalpelom izbjegne neurovaskularne strukture (3,5). Posteromedijalni portal se koristi za detaljniju vizualizaciju i olakšani pristup leziji, a putem njega se može obaviti obrada i čišćenje mekog tkiva koja otkriva skrivene ramp lezije (5). Osim same vizualizacije, važno je i instrumentom ispitati i pritisnuti meniskokapsularni spoj i rubni dio meniska jer to može uvelike pomoći u procjeni postojanja lezije (5). Posteromedijalni portal može se dalje koristiti u postupku rekonstrukcije (3,5). Često se koristi prilikom odabira “sve-iznutra” tehnike šivanja (66).

9.3. OPERACIJSKA REKONSTRUKCIJA

9.3.1. Tehnika “sve-iznutra”

Morgan (68) je još 1991. godine opisao tehniku šivanja “sve-iznutra” pomoću zakrivljene kuke i šava kroz posteromedijalni portal s artroskopskom vizualizacijom putem anterolateralnog portala. Tehnika “sve-iznutra” ponajprije je namijenjena za šivanje lezija smještenih na stražnjem dijelu meniska i nije indicirana za lezije smještene u prednjem dijelu (68). Omogućuje postavljanje vertikalno orijentiranih šavova koji su jači od horizontalnih i pružaju anatomske osnovu za dobro cijeljenje (33,68). Morganova metoda predstavlja prvu generaciju “sve-iznutra” šivanja (64). “Sve-iznutra” tehnika rekonstrukcije ramp lezija danas se može izvršiti šivanjem pomoću kuke koja u sebi sadrži šav i za koju je potreban posteromedijalni portal, a mogu se koristiti i posebni instrumenti nove generacije za koje su dovoljni standardni anterolateralni i anteromedijalni portal (56).

Kod tehnike šivanja zakrivljenom kukom najprije se provodi vizualizacija posteromedijalnog odjeljka artroskopom koji je uveden anterolateralnim portalom kroz interkondilarno područje. Prije rekonstrukcije se radi obrada i čišćenje rubova lezije kako bi se poboljšalo cijeljenje. Vrh kuke usmjeren prema lijevo pogodan je za desno koljeno, a onaj usmjeren prema desno za lijevo koljeno. Uređaj se puni šavom i uvodi kroz posteromedijalni portal koji je otvoren na način opisan u prethodnom odjeljku. Lezija se šiva tako što se oštrim vrhom probije periferni zid meniska izvana prema unutra. Zatim se prolazi kroz unutarnji dio lezije. Iz uređaja se ispušta šav, stavlja se klizni čvor i reže ostatak. Nakon toga se može postaviti novi šav (3,5,71).

Ahn i suradnici (66) navode uspjeh i u postavljanju drugog posteromedijalnog portala, 1 cm iznad prvog koji omogućuje lakše služenje instrumentima i veći radni prostor.

Za tehniku šivanja "sve-iznutra" često se koriste i instrumenti nove generacije. Takve tehnike šivanja kombiniraju implant i šav, koriste dva usidrenja i zbog toga se često nazivaju hibridnim tehnikama (64,69,70). U popravku ramp lezije ovim sistemom koriste se standardni anterolateralni i anteromedijalni portal. Anterolateralni služi za uvođenje artroskopa i vizualizaciju posteromedijalnog odjeljka, dok se anteromedijalni koristi za umetanje kanule i uređaja za šivanje. Kako bi se popravila meniskokapsularna ramp lezija prvi implant se postavlja u kapsulu zgloba ispod meniska, a drugi implant se postavlja kroz perifernu trećinu meniska u meniskokapsularni prostor. Šav se zateže i postavlja se klizni čvor (71). Primjenom ove tehnike nema potrebe za otvaranjem dodatnog posteromedijalnog portala, iako tada postoji mogućnost da se previde skrivene ramp lezije (71).

"Sve-iznutra" tehnika šivanja skraćuje vrijeme trajanja operacijskog zahvata, smanjuje zahtjevnost izvedbe te smanjuje rizik ozljede neurovaskularnih struktura (64).

9.3.2. Tehnika "iznutra-van"

Najprije se otvaranjem standardnog anterolateralnog i anteromedijalnog portala artroskopski utvrđuje prisutnost ramp lezije (72). Prije samog postupka šivanja važno je obraditi i očistiti rubove meniskalne lezije s obje strane. Na taj način se osigurava visoki potencijal cijeljenja (72). Zatim se s koljenom u fleksiji prelazi na otvaranje

posteromedijalnog otvora disekcijom kože i potkožnog tkiva. Tetive m. sartoriusa, m. gracilisa i m. semitendinosusa se pomiču kako bi se zaštitio safenalni živac. Također, medijalna glava m. gastrocnemiusa se pomiče sa stražnjeg dijela kapsule. Nakon toga se prelazi na postupak šivanja. Kroz anterolateralni portal se uvodi kanula koja u sebi sadrži konac s dvije igle, svaka na jednom kraju konca. Ako se radi o leziji na meniskokapsularnom spoju tada se prvom iglom prolazi kroz menisk iznutra prema van. Kanula se zatim pomiče te se drugom iglom prolazi kroz kapsulu prema van. Igle se zajedno s koncem izvlače van kroz prethodno napravljeni posteromedijalni otvor i postavlja se šav. Na isti način postavljaju se i ostali šavovi s međusobnim razmakom od 3-5 mm. Ulazak i šivanje kroz anterolateralni portal umanjuje rizik od ozljede neurovaskularnih struktura. Koljeno je u položaju fleksije od 10° do 20° za vrijeme prolaska igle, a potom kut od 70° do 90° pomaže pri izvlačenju igle (27,72,73).

9.4. ISHODI

Šivanje lezija stražnjeg roga medijalnog meniska s istovremenom rekonstrukcijom LCA pokazuje odlične postoperacijske rezultate (56). Postotak potpunog postoperacijskog cijeljenja se kreće između 82,1% i 96,4% (56). Thauinat i suradnici (3) su nakon "sve-iznutra" šivanja kroz posteromedijalni portal dobili visoke rezultate s neuspjehom rekonstrukcije u 6,8% slučajeva kada je bilo potrebno ponoviti operaciju. "Sve-iznutra" tehnike šivanja koje kombiniraju implant i šav su također pokazale odličan rezultat u liječenju ramp lezija (28). Chen i suradnici (28) utvrđuju potpuno postoperacijsko cijeljenje ramp lezija u 87% pacijenata liječenih hibridnim instrumentom uz istovremenu rekonstrukciju LCA. Rekonstrukcija LCA i šivanje ramp

lezije pokazuje značajno bolji rezultat u cijeljenju ramp lezije kada se usporedi s pacijentima kod kojih se nakon rekonstrukcije LCA ramp lezija nije šivala (74). Pacijenti kojima ramp lezija nije odgovarajuće zacijelila pokazali su značajno veću prednju nestabilnost koljena u usporedbi s pacijentima kojima je ramp lezija zacijelila (74).

Puknuće meniskokapsularnog spoja dovodi do slobodnog kretanja otrgnutog dijela uz ostatak meniska tijekom pokreta fleksije koljena (4). Takvo slobodno kretanje otrgnutog dijela tijekom fleksije može biti potencijalni razlog sporog cijeljenja, usprkos tome što je lezija u dobro prokrvljenoj crvenoj zoni meniska (4). Zbog toga se dodatno preporučuje učiniti rekonstrukciju ramp lezije (4).

9.5. KOMPLIKACIJE I USPOREDBA TEHNIKA

Komplikacije koje se mogu pojaviti rano nakon provedenog operacijskog zahvata uključuju pojavu površinske ili duboke infekcije, lokalnih simptoma poput boli, otekline ili iritacije živaca (75). Tehnike šivanja nose rizik od ozljede neurovaskularnih struktura, posebno safenalnog živca i safenalne vene prilikom posteromedijalnog pristupa (33,75). Sustavni pregled literature pokazuje da je ozljeda živčanih struktura češća kod tehnike "iznutra-van" (9%) nego kod tehnike "sve-iznutra" (2%) (75).

Nakon tehnike "sve-iznutra" moguća je pojava boli i otekline na mjestu ugradnje implanta zbog njegove prisutnosti, loma implanta ili migracije (72,75). Također, instrumenti korišteni tijekom tehnike "sve-iznutra" imaju iglu većeg promjera nego što su to igle u "iznutra-van" postupku (72). Manja igla omogućuje postavljanje većeg broja šavova i manji rizik ozljede meniska (72). Postoji rizik i od hrskavičnog oštećenja

tijekom korištenja hibridnih instrumenata za “sve-iznutra” rekonstrukciju ako se instrumenti koriste nepravilno i neprecizno (64).

Prednost “sve-iznutra” tehnike koja kombinira implant i šav je što se šivanje može izvršiti kroz standardni anterolateralni i anteromedijalni portal te je rizik od neurovaskularnih ozljeda nizak (28). Komplikacije koje se mogu pojaviti korištenjem ove metode povezane su uz postojanje implanta (28). Od kirurga zahtijeva ispravnu i točnu uporabu kako se ne bi izazvala jatrogena ozljeda meniska ili hrskavice i produžio operacijski zahvat (76).

Što se tiče komplikacija i postoperacijskog cijeljenja nema jasne i velike prednosti tehnike šivanja “sve-iznutra” naspram tehnike “iznutra-van” (75). Subjektivni ishodi pacijenata mjereni Lysholm i Tegner ljestvicom aktivnosti pokazuju slične rezultate i minimalne razlike između te dvije tehnike (75).

9.6. POSTOPERACIJSKA REHABILITACIJA

Rehabilitacija nakon rekonstrukcije meniska je dugotrajan proces koji traje mjesecima, a za sportove tijekom kojih se rade nagli pokreti rotacije koljena može trajati i do 6 mjeseci (63). Jasni program rehabilitacije nije u potpunosti definiran (26,67). Protokoli trebaju biti individualizirani za svakog pacijenta posebno (26). Pokreti fleksije u zglobu koljena, a posebno pokreti iznad 90° fleksije stavljaju stres na medijalni menisk (70,77). Također, pokreti vanjske i unutarnje tibijalne rotacije za vrijeme fleksije povećavaju opterećenje na medijalni menisk (77). Stoga se preporučuje strategija rehabilitacije koja se sastoji od ograničavanja pasivne i aktivne fleksije od 0° do 90° u prvih 6 tjedana poslije operacijskog zahvata (3). Također, preporučuje se minimalno

opterećenje zgloba koljena hodom s korištenjem štaka za hodanje prva 2-4 tjedna (62). Lagano trčanje se dopušta nakon 12 tjedana, rotirajuće kontaktne aktivnosti i čučnjevi nakon 6 mjeseci, a puna aktivnost nakon 9 mjeseci (3). Rani postoperacijski pokreti u zglobu koljena kao i djelomično opterećenje koljena u ekstenziji tijekom hoda može pomoći u cijeljenju (78).

9.7. STAVOVI OKO LIJEČENJA

DePhillipo i suradnici (62) su proveli upitnik među liječnicima ortopedima u Sjedinjenim Američkim Državama oko strategija dijagnostike i liječenja ramp lezija meniska. Od 36 liječnika koji su odgovorili na upitnik 86% ih navodi da redovno identificiraju i liječe ramp lezije prilikom rekonstrukcije LCA. "Sve-iznutra" tehnika šivanja je najpopularnija sa 67% liječnika koji se odlučuju za tu metodu, dok 22% bira "iznutra-van" tehniku. Najčešće korišteni artroskopski pristup leziji je kroz interkondilarno područje medijalno od LCP do posteromedijalnog odjeljka, a 53% ih navodi kako im je potrebno manje od 15 minuta za popravak ramp lezije.

10. ZAKLJUČAK

Značaj ramp lezija meniska danas se sve više prepoznaje upravo zbog njihovog negativnog utjecaja na biomehaniku zgloba koljena. Lezija je specifična po tome što liječniku često može promaknuti i ostati nedijagnosticirana. Utvrđena povezanost s akutnim ili kroničnim puknućem LCA treba liječniku biti poticaj da prilikom rekonstrukcije LCA traga za mogućim istovremenim postojanjem ramp lezije. Takve lezije su često skrivene te njihov smještaj u stražnjem rogu medijalnog meniska zahtijeva temeljitiji artroskopski pregled. Artroskopskim pregledom se treba izravno vizualizirati stražnji rog, a u slučaju kada se dijagnoza ne može potvrditi, a postoji sumnja na leziju, treba razmisliti i o otvaranju dodatnog, posteromedijalnog portala. Danas se često postavlja pitanje treba li ramp lezije uopće operacijski zbrinjavati. Kao potencijalni odgovor na to mogu poslužiti postoperacijski rezultati cijeljenja, kinematike i stabilnosti koljenskog zgloba koji govore u prilog stavu da ramp lezije, u kontekstu rekonstrukcije LCA, zahtijevaju šivanje. Tehnike koje su pokazale odlične rezultate uključuju “sve-iznutra” i “iznutra-van” tehnike šivanja. Rekonstrukcijom ramp lezije zglobu koljena se vraća stabilnost, a i sama rekonstrukcija i rehabilitacija LCA je uspješnija.

11. ZAHVALE

Zahvaljujem se svom mentoru, izv. prof. dr. sc. Mislavu Jeliću na stručnosti, pomoći i strpljenju tijekom pisanja ovog rada.

Zahvaljujem se posebno svojoj obitelji i prijateljima koji su mi bili velika podrška tijekom cijelog studija i koji su uvijek bili uz mene, u dobrim i lošim trenucima.

12. LITERATURA

1. Strobel MJ. Manual of arthroscopic surgery. New York, NY:Springer; 1988.
2. Liu X, Feng H, Zhang H, Hong L, Wang XS, Zhang J. Arthroscopic prevalence of ramp lesion in 868 patients with anterior cruciate ligament injury. *Am J Sports Med.* 2011;39(4):832–7.
3. Thaunat M, Jan N, Fayard JM, Kajetanek C, Murphy CG, Pupim B, i sur. Repair of meniscal ramp lesions through a posteromedial portal during anterior cruciate ligament reconstruction: outcome study with a minimum 2-Year follow-up. *Arthroscopy.* 2016;32(11):2269–77.
4. Ahn JH, Bae TS, Kang KS, Kang SY, Lee SH. Longitudinal tear of the medial meniscus posterior horn in the anterior cruciate ligament-deficient knee significantly influences anterior stability. *Am J Sports Med.* 2011;39(10):2187–93.
5. Sonnery-Cottet B, Conteduca J, Thaunat M, Gunepin FX, Seil R. Hidden lesions of the posterior horn of the medial meniscus: a systematic arthroscopic exploration of the concealed portion of the knee. *Am J Sports Med.* 2014;42(4):921–6.
6. Sonnery-Cottet B, Serra Cruz R, Vieira TD, Goes RA, Saithna A. Ramp lesions: an unrecognized posteromedial instability? *Clin Sports Med.* 2020;39(1):69–81.
7. Platzer W. Priručni anatomski atlas u tri sveska: prvi svezak-sustav oragana za pokretanje. 10. izd. Zagreb: Medicinska Naklada; 2011.
8. Davenport D, Colaco HB, Edwards MR. Examination of the adult knee. *Br J Hosp Med.* 2016;77(3):C45–8.
9. Robertson DD, Debski RE, Almusa E, Armfield DR, Stone DA, Walker PS. Knee joint biomechanics: relevance to imaging. *Semin Musculoskelet Radiol.* 2003;7(1):43–58.
10. Ellis H. The applied anatomy of examination of the knee. *Br J Hosp Med.* 2010;71:60–1.

11. LaPrade RF, Engebretsen AH, Ly TV, Johansen S, Wentorf FA, Engebretsen L. The anatomy of the medial part of the knee. *J Bone Joint Surg Am.* 2007;89(9):2000–10.
12. Flandry F, Hommel G. Normal anatomy and biomechanics of the knee. *Sports Med Arthrosc Rev.* 2011;19(2):82–92.
13. Gray H. *Anatomy of the human body.* 20. izd. Philadelphia: Lea and Febiger; 1918.
14. Sims WF, Jacobson KE. The posteromedial corner of the knee: medial-sided injury patterns revisited. *Am J Sports Med.* 2004;32(2):337–45.
15. Laprade MD, Kennedy MI, Wijdicks CA, Laprade RF. Anatomy and biomechanics of the medial side of the knee and their surgical implications. *Sports Med Arthrosc Rev.* 2015;23(2):63–70.
16. Allen CR, Wong EK, Livesay GA, Sakane M, Fu FH, Woo SLY. Importance of the medial meniscus in the anterior cruciate ligament-deficient knee. *J Orthop Res.* 2000;18(1):109–15.
17. Maak TG, Fabricant PD, Wickiewicz TL. Indications for meniscus repair. *Clin Sports Med.* 2012;31(1):1–14.
18. Markes AR, Hodax JD, Ma CB. Meniscus form and function. *Clin Sports Med.* 2020;39(1):1–12.
19. Spalding T, Damasena I, Lawton R. Meniscal repair techniques. *Clin Sports Med.* 2020;39(1):37–56.
20. Śmigielski R, Becker R, Zdanowicz U, Ciszek B. Medial meniscus anatomy—from basic science to treatment. *Knee Surg Sports Traumatol Arthrosc.* 2015;23(1):8–14.
21. Makris EA, Hadidi P, Athanasiou KA. The knee meniscus: structure-function, pathophysiology, current repair techniques, and prospects for regeneration. *Biomaterials.* 2011;32(30):7411–31.

22. Fox AJS, Bedi A, Rodeo SA. The basic science of human knee menisci: structure, composition, and function. *Sports Health*. 2012;4(4):340–51.
23. Kusayama T, Harner CD, Carlin GJ, Xerogeanes JW, Smith BA. Anatomical and biomechanical characteristics of human meniscofemoral ligaments. *Knee Surg Sports Traumatol Arthrosc*. 1994;2(4):234–7.
24. Day B, Mackenzie WG, Shim SS, Leung G. The vascular and nerve supply of the human meniscus. *Arthroscopy*. 1985;1(1):58–62.
25. Arnoczky SP, Warren RF. Microvasculature of the human meniscus. *Am J Sports Med*. 1982;10(2):90–5.
26. Chahla J, Dean CS, Moatshe G, Mitchell JJ, Cram TR, Yacuzzi C, i sur. Meniscal ramp lesions: anatomy, incidence, diagnosis, and treatment. *Orthop J Sports Med*. 2016;4(7):1–7.
27. DePhillipo NN, Cinque ME, Kennedy NI, Chahla J, Geeslin AG, Moatshe G, i sur. Inside-out repair of meniscal ramp lesions. *Arthrosc Tech*. 2017;6(4):e1315–20.
28. Chen Z, Li WP, Yang R, Song B, Jiang C, Hou JY, i sur. Meniscal ramp lesion repair using the Fast-Fix technique: evaluating healing and patient outcomes with second-look arthroscopy. *J Knee Surg*. 2018;31(8):710–5.
29. DePhillipo NN, Moatshe G, Chahla J, Aman ZS, Storaci HW, Morris ER, i sur. Quantitative and qualitative assessment of the posterior medial meniscus anatomy: defining meniscal ramp lesions. *Am J Sports Med*. 2019;47(2):372–8.
30. Peltier A, Lording T, Maubisson L, Ballis R, Neyret P, Lustig S. The role of the meniscotibial ligament in posteromedial rotational knee stability. *Knee Surg Sports Traumatol Arthrosc*. 2015;23(10):2967–73.
31. Di Francia R, Nicolas Q, Quintin-Roué I, Le Henaff G, Gunepin FX, Dubrana F. Ramp lesions of the posterior segment of the medial meniscus: what is repaired? A qualitative histological study of the meniscocapsular and meniscotibial attachments. *Clin Orthop Relat Res*. 2020;478(12):2912–8.

32. Thaunat M, Ingale P, Penet A, Kacem S, Haidar I, Bauwens PH, i sur. Ramp lesion subtypes: prevalence, imaging, and arthroscopic findings in 2156 anterior cruciate ligament reconstructions. *Am J Sports Med.* 2021;49(7):1813–21.
33. Thaunat M, Fayard JM, Guimaraes TM, Jan N, Murphy CG, Sonnery-Cottet B. Classification and surgical repair of ramp lesions of the medial meniscus. *Arthrosc Tech.* 2016;5(4):e871–5.
34. Kilcoyne KG, Dickens JF, Haniuk E, Cameron KL, Owens BD. Epidemiology of meniscal injury associated with ACL tears in young athletes. *Orthopedics.* 2012;35(3):208–12.
35. Papageorgiou CD, Gil JE, Kanamori A, Fenwick JA, Woo SLY, Fu FH. The biomechanical interdependence between the anterior cruciate ligament replacement graft and the medial meniscus. *Am J Sports Med.* 2001;29(2):226–31.
36. Smith JP, Barrett GR. Medial and lateral meniscal tear patterns in anterior cruciate ligament-deficient knees. A prospective analysis of 575 tears. *Am J Sports Med.* 2001;29(4):415–9.
37. Sonnery-Cottet B, Praz C, Rosenstiel N, Blakeney WG, Ouanezar H, Kandhari V, i sur. Epidemiological evaluation of meniscal ramp lesions in 3214 anterior cruciate ligament–injured knees from the SANTI study group database: a risk factor analysis and study of secondary meniscectomy rates following 769 ramp repairs. *Am J Sports Med.* 2018;46(13):3189–97.
38. Di Vico G, Di Donato SL, Balato G, Correrà G, D’Addona A, Maffulli N, i sur. Correlation between time from injury to surgery and the prevalence of ramp and hidden lesions during anterior cruciate ligament reconstruction. A new diagnostic algorithm. *Muscles Ligaments Tendons J.* 2017;7(3):491–7.
39. Bollen SR. Posteromedial meniscocapsular injury associated with rupture of the anterior cruciate ligament: a previously unrecognised association. *J Bone Joint Surg Br.* 2010;92(2):222–3.

40. Dephillipo NN, Cinque ME, Chahla J, Geeslin AG, Engebretsen L, Laprade RF. Incidence and detection of meniscal ramp lesions on magnetic resonance imaging in patients with anterior cruciate ligament reconstruction. *Am J Sports Med.* 2017;45(10):2233–7.
41. Seil R, Mouton C, Coquay J, Hoffmann A, Nührenbörger C, Pape D, i sur. Ramp lesions associated with ACL injuries are more likely to be present in contact injuries and complete ACL tears. *Knee Surg Sports Traumatol Arthrosc.* 2018;26(4):1080–5.
42. Hatayama K, Terauchi M, Saito K, Aoki J, Nonaka S, Higuchi H. Magnetic resonance imaging diagnosis of medial meniscal ramp lesions in patients with anterior cruciate ligament injuries. *Arthroscopy.* 2018;34(5):1631–7.
43. Balazs GC, Greditzer HG, Wang D, Marom N, Potter HG, Marx RG, i sur. Ramp lesions of the medial meniscus in patients undergoing primary and revision ACL reconstruction: prevalence and risk factors. *Orthop J Sports Med.* 2019;7(5):1–8.
44. Tashiro Y, Mori T, Kawano T, Oniduka T, Arner JW, Fu FH, i sur. Meniscal ramp lesions should be considered in anterior cruciate ligament-injured knees, especially with larger instability or longer delay before surgery. *Knee Surg Sports Traumatol Arthrosc.* 2020;28(11):3569–75.
45. Papastergiou SG, Koukoulis NE, Mikalef P, Ziogas E, Voulgaropoulos H. Meniscal tears in the ACL-deficient knee: correlation between meniscal tears and the timing of ACL reconstruction. *Knee Surg Sports Traumatol Arthrosc.* 2007;15(12):1438–44.
46. Vieira TD, Pioger C, Frank F, Saithna A, Cavaignac E, Thaunat M, i sur. Arthroscopic dissection of the distal semimembranosus tendon: an anatomical perspective on posteromedial instability and ramp lesions. *Arthrosc Tech.* 2019;8(9):e987–91.
47. Hughston JC. *Knee ligaments: injury and repair.* St. Louis, MO: Mosby Year-Book; 1993.

48. Mouton C, Magosch A, Pape D, Hoffmann A, Nührenbörger C, Seil R. Ramp lesions of the medial meniscus are associated with a higher grade of dynamic rotatory laxity in ACL-injured patients in comparison to patients with an isolated injury. *Knee Surg Sports Traumatol Arthrosc.* 2020;28(4):1023–8.
49. DePhillipo NN, Moatshe G, Brady A, Chahla J, Aman ZS, Dornan GJ, et al. Effect of meniscocapsular and meniscotibial lesions in ACL-deficient and ACL-reconstructed knees: a biomechanical study. *Am J Sports Med.* 2018;46(10):2422–31.
50. Stephen JM, Halewood C, Kittl C, Bollen SR, Williams A, Amis AA. Posteromedial meniscocapsular lesions increase tibiofemoral joint laxity with anterior cruciate ligament deficiency, and their repair reduces laxity. *Am J Sports Med.* 2016;44(2):400–8.
51. Øiestad BE, Engebretsen L, Storheim K, Risberg MA. Knee osteoarthritis after anterior cruciate ligament injury: a systematic review. *Am J Sports Med.* 2009;37(7):1434–43.
52. Greif DN, Baraga MG, Rizzo MG, Mohile N V., Silva FD, Fox T, et al. MRI appearance of the different meniscal ramp lesion types, with clinical and arthroscopic correlation. *Skeletal Radiol.* 2020;49(5):677–89.
53. Pfeiffer TP, Murphy CI, Arner JW, Musahl V. Identification and treatment of RAMP lesions in anterior cruciate ligament-injured knees. *Ann Jt.* 2017;2:17.
54. Espejo-Baena A, Espejo-Reina A, Espejo-Reina MJ, Ruiz-Del Pino J. The Finochietto sign as a pathognomonic finding of ramp lesion of the medial meniscus. *Arthrosc Tech.* 2020;9(4):e549–52.
55. Nam TS, Kim MK, Ahn JH. Efficacy of magnetic resonance imaging evaluation for meniscal tear in acute anterior cruciate ligament injuries. *Arthroscopy.* 2014;30(4):475–82.
56. Moreira J, Almeida M, Lunet N, Gutierrez M. Ramp lesions: a systematic review of MRI diagnostic accuracy and treatment efficacy. *J Exp Orthop.* 2020;7(1):71.

57. Arner JW, Herbst E, Burnham JM, Soni A, Naendrup JH, Popchak A, i sur. MRI can accurately detect meniscal ramp lesions of the knee. *Knee Surg Sports Traumatol Arthrosc.* 2017;25(12):3955–60.
58. Okazaki Y, Furumatsu T, Okamoto S, Hiranaka T, Kintaka K, Miyazawa S, i sur. Diagnostic performance of open MRI in the flexed knee position for the detection of medial meniscus ramp lesions. *Skeletal Radiol.* 2020;49(11):1781–8.
59. Kim SH, Lee SH, Kim K II, Yang JW. Diagnostic accuracy of sequential arthroscopic approach for ramp lesions of the posterior horn of the medial meniscus in anterior cruciate ligament–deficient knee. *Arthroscopy.* 2018;34(5):1582–9.
60. Guimaraes JB, Schwaiger BJ, Gersing AS, Neumann J, Facchetti L, Li X, i sur. Meniscal ramp lesions: frequency, natural history, and the effect on knee cartilage over 2 years in subjects with anterior cruciate ligament tears. *Skeletal Radiol.* 2021;50(3):551–8.
61. Liu X, Zhang H, Feng H, Hong L, Wang XS, Song GY. Is it necessary to repair stable ramp lesions of the medial meniscus during anterior cruciate ligament reconstruction? A prospective randomized controlled trial. *Am J Sports Med.* 2017;45(5):1004–11.
62. DePhillipo NN, Engebretsen L, LaPrade RF. Current trends among US surgeons in the identification, treatment, and time of repair for medial meniscal ramp lesions at the time of ACL surgery. *Orthop J Sport Med.* 2019;7(2):1–5.
63. Tršek D, Hašpl M, Starčević D, Tabak T. Current concept of the meniscal repair. *Medicina Fluminensis.* 2015;51(1):154–74.
64. Turman KA, Diduch DR, Miller MD. All-inside meniscal repair. *Sports Health.* 2009;1(5):438–44.
65. Jelić M, Vlaić J, Josipović M, Serdar J. Drukčiji pristup liječenju oštećenog meniska - sačuvajmo menisk. *Liječ Vjesn.* 2021;143:51–62.

66. Ahn JH, Kim SH, Yoo JC, Wang JH. All-inside suture technique using two posteromedial portals in a medial meniscus posterior horn tear. *Arthroscopy*. 2004;20(1):101–8.
67. Gülenç B, Kemah B, Yalçın S, Sayar Ş, Korkmaz O, Erdil M. Surgical treatment of meniscal RAMP lesion. *J Knee Surg*. 2020;33(3):255–9.
68. Morgan CD. The “all-inside” meniscus repair. *Arthroscopy*. 1991;7(1):120–5.
69. Negrín R, Reyes NO, Iñiguez M, Pellegrini JJ, Wainer M, Duboy J. Meniscal ramp lesion repair using an all-inside technique. *Arthrosc Tech*. 2018;7(3):e265–70.
70. Seil R, VanGiffen N, Pape D. Thirty years of arthroscopic meniscal suture: what’s left to be done? *Orthop Traumatol Surg Res*. 2009;95(8 Suppl 1):85–96.
71. Li W, Chen Z, Song B, Yang R, Tan W. The FasT-Fix repair technique for ramp lesion of the medial meniscus. *Knee Surg Relat Res*. 2015;27(1):56–60.
72. Nelson CG, Bonner KF. Inside-out meniscus repair. *Arthrosc Tech*. 2013;2(4):e453–60.
73. Yoon KH, Park KH. Meniscal repair. *Knee Surg Relat Res*. 2014;26(2):68–76.
74. Hatayama K, Terauchi M, Saito K, Takase R, Higuchi H. Healing status of meniscal ramp lesion affects anterior knee stability after ACL reconstruction. *Orthop J Sports Med*. 2020;8(5):1–7.
75. Grant JA, Wilde J, Miller BS, Bedi A. Comparison of inside-out and all-inside techniques for the repair of isolated meniscal tears: a systematic review. *Am J Sports Med*. 2012;40(2):459–68.
76. Chiang CW, Chang CH, Cheng CY, Chen ACY, Chan YS, Hsu KY, i sur. Clinical results of all-inside meniscal repair using the FasT-Fix meniscal repair system. *Chang Gung Med J*. 2011;34(3):298–305.

77. Tienen TG, Buma P, Scholten JGF, Van Kampen A, Veth RPH, Verdonchot N. Displacement of the medial meniscus within the passive motion characteristics of the human knee joint: an RSA study in human cadaver knees. *Knee Surg Sports Traumatol Arthrosc.* 2005;13(4):287–92.
78. Bava ED, Barber FA. Meniscal repair with the newest fixators-which are best? *Clin Sports Med.* 2012;31(1):49–63.

13. ŽIVOTOPIS

Domagoj Đaković rođen je 27.06.1996. godine u Požegi. Pohađao je Osnovnu školu "Dobriša Cesarić" u Požegi i nakon toga Opću gimnaziju u Požegi. Opću gimnaziju s odličnim uspjehom završava 2015. godine i iste godine upisuje Medicinski fakultet u Zagrebu. Bio je demonstrator na Katedri za medicinsku mikrobiologiju i parazitologiju u akademskoj godini 2018./2019. Od ak. godine 2018./2019. u sklopu Studentske sekcije za infektologiju sudjelovao je na brojnim radionicama i predavanjima. Za vrijeme pandemije SARS-CoV-2 sudjelovao je u aktivnostima volontiranja na predtrijaži pacijenata u Kliničkoj bolnici "Sveti Duh", u pozivnom centru Škole narodnog zdravlja "Andrija Štampar" za praćenje oboljelih i njihovih kontakata te u pozivnom centru Ministarstva zdravstva za praćenje onkoloških pacijenata. U kolovozu 2020. godine volontirao je u Općoj županijskoj bolnici u Požegi. Aktivno se služi engleskim i njemačkim jezikom.