

# Otkrivanje fetalnih malformacija u prvom tromjesečju

---

Hunjet, Lidija

Master's thesis / Diplomski rad

2021

Degree Grantor / Ustanova koja je dodijelila akademski / stručni stupanj: **University of Zagreb, School of Medicine / Sveučilište u Zagrebu, Medicinski fakultet**

Permanent link / Trajna poveznica: <https://um.nsk.hr/um:nbn:hr:105:059796>

Rights / Prava: [In copyright](#)/[Zaštićeno autorskim pravom.](#)

Download date / Datum preuzimanja: **2025-03-03**



Repository / Repozitorij:

[Dr Med - University of Zagreb School of Medicine Digital Repository](#)



**SVEUČILIŠTE U ZAGREBU  
MEDICINSKI FAKULTET**

**Lidija Hunjet**

**Otkrivanje fetalnih malformacija u prvom  
tromjesečju**

**DIPLOMSKI RAD**



**Zagreb, 2021.**

Ovaj diplomski rad izrađen je na Klinici za ginekologiju i porodništvo KB „Sveti Duh“ pod vodstvom doc.dr.sc. Ivanke Bekavac Vlatković, dr. med i predan je na ocjenu u akademskoj godini 2020./2021.

## POPIS I OBJAŠNENJE KORIŠTENIH KRATICA:

<b>β – hCG</b>	— beta humani korionski gonadotropin
<b>CRL</b>	— engl. <i>crown lump length</i>
<b>EUROCAT</b>	— engl. <i>European Surveillance of Congenital Anomalies</i>
<b>FADS</b>	— engl. <i>fetal akinesia deformation sequence</i>
<b>FMF</b>	— engl. <i>frontomaxillary facial angle</i>
<b>FMF</b>	— engl. The Fetal Medicine Foundation
<b>LUTO</b>	— engl. <i>lower urinary tract obstruction</i>
<b>NT</b>	— engl. <i>nuchal translucency</i>
<b>PAPP-A</b>	— engl. <i>pregnancy-associated plasma protein A</i>
<b>SHH</b>	— engl. <i>sonic hedgehog gene</i>
<b>SŽS</b>	— središnji živčani sustav
<b>ToRCH</b> simplex	— toksoplazmoza, ostali uzročnici, rubeola, citomegalovirus, herpes
<b>UZV</b>	— ultrazvuk

## Sadržaj

SAŽETAK .....	
SUMMARY .....	
1. UVOD .....	- 1 -
1.1. Fetalne malformacije .....	- 1 -
1.2. Malformacije važne za prvo tromjesečje .....	- 3 -
1.2.1. Malformacije središnjeg živčanog sustava .....	- 3 -
1.2.2. Cistični higrom .....	- 6 -
1.2.3. Malformacije probavnog sustava .....	- 7 -
1.2.4. Body stalk anomalija .....	- 9 -
1.2.5. Megacista .....	- 10 -
1.2.6. Fetalni hidrops .....	- 11 -
1.3. Ultrazvuk u prvom tromjesečju .....	- 12 -
1.3.1. Važnost ultrazvuka .....	- 12 -
1.3.2. „Mini anomaly scan“ .....	- 14 -
1.3.3. 3D i 4D ultrazvuk u otkrivanju strukturnih malformacija .....	- 16 -
2. CILJ RADA .....	- 18 -
3. ISPITANICI I METODE .....	- 19 -
4. REZULTATI .....	- 20 -
5. RASPRAVA .....	- 28 -
6. ZAKLJUČAK .....	- 33 -
7. ZAHVALE .....	- 34 -
8. LITERATURA .....	- 35 -
9. ŽIVOTOPIS .....	- 42 -

## SAŽETAK:

### OTKRIVANJE FETALNIH MALFORMACIJA U PRVOM TROMJESEČJU

Lidija Hunjet

Fetalne malformacije su urođene strukturne malformacije nastale poremećajem u razvoju embrija ili fetusa. Nastaju pod djelovanjem okolišnih i genskih čimbenika. Dokazani teratogeni su ionizirajuće vrste zračenja, metali, hipertermija, infekcije i određeni lijekovi. Kritično razdoblje za nastanak fetalnih malformacija je razdoblje organogeneze između 4. i 8. tjedna trudnoće. Glavna metoda otkrivanja fetalnih malformacija danas jest ultrazvuk koji je napretkom tehnologije i razvitkom visoko rezolucijskih transvaginalnih sondi omogućio rano otkrivanje fetalnih malformacija, i to već između 11. i 14. tjedna trudnoće. Fetalne malformacije koje će se s velikom sigurnošću otkriti na ranom ultrazvučnom pregledu su malformacije središnjeg živčanog sustava, malformacije probavnog sustava, ektopija srca, megacista i *body stalk* anomalija. One koje će biti nešto teže uočljive u tom ranom razdoblju trudnoće su malformacije kralježnice poput *spine bifide*, fetalni hidrops, malformacije udova, a za srčane anomalije će veći značaj imati ultrazvuk u drugom tromjesečju trudnoće. Daljnja obrada otkrivenih fetalnih malformacija zahtijeva kariotipizaciju, a potrebno je i uputiti roditelje na genetsko savjetovanje. U ovom retrospektivnom istraživanju provedenom na Klinici za ginekologiju i porodništvo Kliničke bolnice „Sveti Duh“ prikupljeni su podaci o trudnicama s otkrivenim fetalnim malformacijama u prvom tromjesečju trudnoće u razdoblju od 1. siječnja 2016. do 31. prosinca 2020. Cilj je bio prikazati broj otkrivenih malformacija u prvom tromjesečju te njihovu raspodjelu po organskim sustavima, starosnu dob trudnica i točnu gestacijsku dob. Zabilježeno je 147 trudnoća s fetalnim malformacijama. Srednja dob trudnica iznosila je 31,75 godina, a srednja gestacijska dob 12 + 3,65. Od 147 slučajeva, malformacije vrata i lica činile su 54% (n=110), a među njima je bilo 109 cističnih higroma. Najmanje je bilo krvožilnih malformacija koje su činile samo 1% (n=2). Od ukupnog broja malformacija, njih 74% (n=104) upućeno je na daljnju kariotipizaciju.

KLJUČNE RIJEČI: fetalne malformacije, ultrazvuk, prvo tromjesečje, otkrivanje

## **SUMMARY:**

### **DETECTION OF FETAL MALFORMATIONS IN THE FIRST TRIMESTER**

**Lidija Hunjet**

Fetal malformations are congenital structural malformations caused by a disorder in the development of the embryo or fetus. Their genesis is considered to be multifactorial, consisting of both environmental and genetic factors. Some of the often-outlined teratogens are ionizing radiation, metals, hyperthermia, infections, and certain medications. The critical period for the development of fetal malformations is between the 4th and 8th week of pregnancy, during the period of organogenesis. The main method of detecting fetal malformations today is ultrasound. Advancement of technology and the development of high-resolution transvaginal probes has enabled early detection of fetal malformations via routine examination between the 11th and 14th week of pregnancy. Fetal malformations that could be detected with great certainty on early ultrasound examination are malformations of the central nervous system, digestive system, ectopic heart, megacystis, and body stalk anomaly. Those that are somewhat more difficult to notice in this early period of pregnancy are spinal malformations such as spina bifida, fetal hydrops and limb malformations. For cardiac malformations, ultrasound in the second trimester of pregnancy is of considerably higher importance. Follow-up of detected fetal malformations consists of karyotyping and referral of parents to genetic counseling. This retrospective study conducted at the Clinic for Gynecology and Obstetrics of the Clinical Hospital "Sveti Duh" collected data on pregnant women with detected fetal malformations in the first trimester of pregnancy in the period from January 1, 2016 to December 31, 2020. The aim of the study was to show the number of detected malformations in the first trimester and their distribution by organ systems, mean age of pregnant women and gestational age. 147 pregnancies with fetal malformations were reported. The mean age of pregnant women was 31,75 years, and the mean gestational age was 12 + 3,65. Out of 147 cases, neck and face malformations accounted for 54% (n = 110), with cystic hygromas making for 109 of those malformations. Vascular malformations accounted for only 1% (n = 2) making them the least frequent type of malformations observed.

Of the total number of malformations, 74% (n = 104) were referred for further karyotyping.

KEY WORDS: fetal malformations, ultrasound, first trimester, detection



# 1. UVOD

## 1.1. Fetalne malformacije

Fetalne malformacije su kongenitalne anomalije ili prirođeni defekti koje definiramo kao strukturne anomalije fetusa nastale abnormalnim embrionalnim ili fetalnim razvojem. Brojni su etiološki čimbenici koji dovode do razvoja fetalnih malformacija. Smatramo da je njihov nastanak multifaktorijalan te da utjecaja imaju i okolišni i genski čimbenici iako se predominantno važnijima smatraju genski [1]. Navodi se da je 10-15% od ukupno dijagnosticiranih malformacija uzrokovano okolišnim čimbenicima te da prosječno 1 od 250 novorođenčadi ima strukturnu malformaciju uzrokovanu nekim okolišnim čimbenikom [2]. Okolišne čimbenike koji dovode do oštećenja zametka nazivamo teratogenima. Teratogeni mogu biti tvari kao što su lijekovi, ali i ionizirajuće vrste zračenja, metali, hipertermija i infekcije. Izloženost ionizirajućem zračenju nakon 8. tjedna trudnoće može uzrokovati mikrocefaliju i zaostatak u rastu. Hipertermija ( $\geq 38.9$  °C) u fazi razvitka neuralne cijevi (21.-28. dan nakon oplodnje) može dovesti do defekta neuralne cijevi kao što je anencefalija. Neki važniji mikroorganizmi koji uzrokuju strukturne malformacije upravo u prvom tromjesečju su oni iz ToRCH skupine infekcija (toksoplazmoza, ostali uzročnici, rubeola, citomegalovirus i herpes simplex virus) [3]. Ono što je još važno jest i doza, trajanje izloženosti teratogenima te faza razvoja u kojoj je došlo do izloženosti, a ne samo njihov potencijalan štetan učinak [4]. U razdoblju blastogeneze, posebno u prva dva tjedna nakon oplodnje, vrijedi pravilo „sve ili ništa“ zbog činjenice da su još nediferencirane stanice pluripotente. Zato postoji mogućnost da će se pod djelovanjem manje nokse stanice potpuno regenerirati te će se zametak nastaviti normalno razvijati, dok će djelovanje veće, jače nokse dovesti do odumiranja zametka [2]. Kada nastupi embrionalna faza, a zametak uđe u proces organogeneze, raste osjetljivost na razvoj strukturnih oštećenja. To razdoblje od 4. do 8. tjedna nakon oplodnje kritično je za pojavu trajnih oštećenja koje će se kasnije očitovati kao malformacije. Nakon što je morfološki proces razvoja organa završen i kad su organski sustavi već donekle formirani, većinom nastaju samo poremećaji u obliku

zaostajanja u rastu, poremećaji histološke diferencijacije te posebice poremećaji diferencijacije mozga. Izuzetak su sekundarne malformacije ili disrupcije koje mogu dovesti do nastanka strukturnih malformacija i nakon 12. tjedna intrauterinog života [5]. Istraživanjima je utvrđeno da su velike fetalne malformacije velik javnozdravstveni problem te da se javljaju u 2-3% svih trudnoća [6] i tako predstavljaju jedan od vodećih uzroka perinatalnog morbiditeta i mortaliteta u razvijenim zemljama. Osim toga predstavljaju i veliko financijsko opterećenje zdravstvenog sustava. U zadnjih 15 godina u Sjedinjenim Američkim Državama, troškovi liječenja strukturnih malformacija i brojnih morbiditeta koje donose, procjenjuju se na više od 2.6 milijardi eura godišnje [7]. Prema podacima EUROCAT-a (engl. *European Surveillance of Congenital Anomalies*) u razdoblju od 2013. do 2018. godine, prevalencija svih anomalija iznosila je 260.53 (259.00 - 262.08) slučajeva na 10 000 poroda. Od toga većina opada na urođene srčane mane, mokraćno-spolne malformacije i malformacije središnjeg živčanog sustava [8]. Među malformacije koje se na UZV-u u prvom tromjesečju utvrđuju s izrazitom sigurnošću ( $\geq 90\%$ ) ubrajamo anencefaliju, kefalokelu, holoprocencefaliju, omfalokelu, gastroshizu, megacistu te engl. *body stalk* anomaliju. Rjeđe se dijagnosticiraju malformacije kralježnice ( $\geq 50\%$ ) poput lat. *spine bifide*, fetalni hidrops ( $\geq 80\%$ ), malformacije udova (40%) te srčane anomalije za koje će veći značaj imati ultrazvuk (UZV) u drugom tromjesečju trudnoće [9]. Otkrivanje fetalnih malformacija u prvom tromjesečju izrazito je bitno kako bi se takve trudnoće mogle pravilno pratiti te kako bi se mogla provesti daljnja detaljnija dijagnostička obrada u obliku kariotipizacije putem biopsije korionskih resica ili rane amniocenteze. Utvrđeno je da se ranim ultrazvučnim pregledom u razdoblju od 11. 0 do 13 + 6 tjedna trudnoće u nasumično odabranim niskorizičnim trudnoćama može otkriti gotovo polovina svih fetalnih malformacija sa pozitivnom prediktivnom vrijednosti testa od 90% i više, ovisno o promatranom organskom sustavu [10]. Ženama koje su pod rizikom za fetalne malformacije i kromosomske poremećaje kao i onima kojima je na ultrazvučnom pregledu u prvom tromjesečju iznesena sumnja na mogućnost kromosomske anomalije, potrebno je pružiti psihološku podršku. Treba imati razumijevanja da ne žele sve žene znati točnu prognozu i ishod svoje trudnoće, da neke trebaju više vremena za razmisliti žele li terminaciju trudnoće, a neke u potpunosti odbijaju daljnju obradu. Uvijek treba pružiti sve dostupne medicinske informacije i upozorenja, a konačnu odluku ostaviti roditeljima [11].

## 1.2. Malformacije važne za prvo tromjesečje

### 1.2.1. Malformacije središnjeg živčanog sustava

Razvoj središnjeg živčanog sustava (SŽS) složen je proces koji se odvija u 3. i 4. tjednu trudnoće, u razdoblju kojeg nazivamo neurulacija. Tada se razvija neuralna ploča čijim će uzdignućem, primicanjem i spajanjem nastati neuralna cijev. Ona ima svoj kranijalni i kaudalni kraj, a pravilnim spajanjem tih krajeva nastat će osnove za razvoj mozga i kralježnice koje će zatim pratiti proliferacija stanica, neuralna migracija i organizacija korteksa. Ukoliko dođe do poremećaja u spajanju neuralne cijevi razvit će se malformacije otvora neuralne cijevi [12]. Incidencija malformacija središnjeg živčanog sustava je prilično visoka te se smatra da one čine 40-50% ukupnog broja prirođenih malformacija i zato ih ubrajamo među česte malformacije. Također one čine značaj udio u smrtnosti ploda za vrijeme trudnoće (75%), ali i novorođenačke smrtnosti (40%) [13]. Nastanak malformacija središnjeg živčanog sustava je multifaktorijalan, a mogu nastati zbog različitih genskih predispozicija, kromosomskih poremećaja, mutacija gena ili okolišnih čimbenika. Istraživanja dokazuju da čak 80% ploda sa poremećajem SŽS-a ima abnormalni kariotip u obliku triploidija i trisomija kromosoma. Neki od dokazanih okolišnih uzročnika malformacija SŽS-a su nedostatak folne kiseline, teratogena valproična kiselina, alkohol, hipertermija, maternalni dijabetes te kronična srčana ili plućna bolest [14]. Jedna od najčešćih malformacija je anencefalija čija je incidencija 1-5 na 10 000 poroda [15].

Anencefalija je kompleksna i teška malformacija koju opisujemo kao djelomični ili potpuni nedostatak mozga, lubanje i pripadajuće kože glave. To je smrtonosno i neizlječivo medicinsko stanje koje dovodi do intrauterine smrti ploda, a ukoliko se trudnoća iznese do kraja, novorođenče obično umire unutar nekoliko dana od poroda. Ono što je važno jest rana ultrazvučna dijagnostika anencefalije koju danas omogućuju visoko rezolucijske transvaginalne UZV sonde već od 10. tjedna trudnoće. Zato prenatalno otkrivanje anencefalije iznosi gotovo 100% [16]. Nakon 10. tjedna trudnoće može se uočiti hipoplastični kranijalni pol ploda, manja udaljenost tjeme-trtica, odsutnost kostiju lubanje i deformirani izgled glave, često opisan kao „Mickey Mouse“ znak [17]. Primarni poremećaj kod nastanka anencefalije nastaje u nepotpunom zatvaranju kranijalnog dijela neuralne cijevi. Zbog toga nepravilno

formiran dio moždanog tkiva izlazi iz područja lubanjske jame te podliježe neprestanom djelovanju plodne vode. Tako nastali oblik malformacije nazivamo egzencefalija. Egzencefalija naposljetku dovodi do dezintegracije tkiva i razvitka anencefalije zbog štetnih kemijsko-fizikalnih utjecaja plodove vode pri čemu nastaje hemoragijsko-fibrozna masa neurona i glija stanica koja predstavlja nefunkcionalni korteks [18]. Razlikujemo nekoliko oblika anencefalije, a sam pojam anencefalije ne podrazumijeva potpuni nedostatak glave ili mozga. Ukoliko anencefalija zahvaća i prolazi kroz veliki zatiljni otvor (lat. *foramen magnum*) nazivamo ju holoanencefalija ili potpuna anencefalija, a ako veliki otvor nije zahvaćen riječ je o meroanencefaliji ili djelomičnoj anencefaliji, koja je ujedno i rjeđa. Poremećaj razvoja mozga i pripadajućih struktura može dovesti do nedostatka kostiju neurokranija, moždanih ovojnica i okolnih mišića što nazivamo akranija [19]. Anencefalija i akranija nisu sinonimi, ali često dolaze zajedno u obliku anencefalija-akranija sekvence. Kada je anencefalija dio kliničke slike u višestrukim malformacijama, obično je udružena sa kraniorahishizom, rascjepom usne i nepca, kongenitalnim srčanim malformacijama i malformacijama trbušne stijenke. U 2% slučajeva praćena je aneuplodijom, najčešće trisomijom 13, 18 i 21 ili delecijama i duplikacijama gena. U 25-50% trudnoća sa anencefalijom razvit će se i polihidramnij koji u slučaju zadržavanja trudnoće zahtijeva daljnje rutinsko praćenje [20].

Još jedna učestala i komplicirana malformacija središnjeg živčanog sustava je holoprozencefalija. Ona nastaje između 18. i 28. dana trudnoće zbog izostanka razdvajanja i podjele embrijskog prozencefalona u dvije odvojene hemisfere. Posljedično dolazi do malformacija prednjeg mozga, često praćenih i malformacijama lica što uzrokuje brojne komplikacije [21]. Od popratnih malformacija najčešće susrećemo ciklopiju, sinoftalmiju, mikrocefaliju, hidrocefalus, omfalokelu, renalne ciste i krvožilne malformacije [22]. Holoprozencefalija je najčešća malformacija velikog mozga i lica u ljudi s prevalencijom manjom od 1 na 10 000 živorođene i mrtvorođene djece i većom smrtnosti kod muške novorođenčadi. Razlikujemo alobarnu, semilobarnu i lobarnu prezentaciju holoprozencefalije od kojih je alobarna najranije uočljiva na UZV-u, dok semilobarna i lobarna predstavljaju veći izazov za operatera, ali su obično kasnije praćene blažom kliničkom slikom [23]. Dva su ultrazvučna kriterija koja nam pomažu u dijagnozi holoprozencefalije. Prvi je intrakranijalni nalaz samo jednog ventrikularnog prostora bez vidljivo odvojenih

struktura i spojenih bazalnih ganglija, a drugi su malformacije lica. Postoji i specifičan znak dismorfije koroidnih pleksusa vidljiv kao odsutnost tzv. *“butterfly sign“* [24]. Holoprozencefalija je etiološki heterogena malformacija. Smatra se da ovu malformaciju razvije 1-2% zametaka čije majke boluju od dijabetesa. Ostali teratogeni čije djelovanje dovodimo u vezu s nastankom holoprozencefalije su retinoična kiselina, alkohol i pušenje [25]. U 75% slučajeva možemo dokazati trisomiju 13, u 20% triploidiju, a u 1-2% trisomiju 18. Gotovo četvrtina oboljelih ima posebnu varijantu gena koji uzrokuje malformaciju, tzv. *sonic hedgehog gene* (SHH) [22]. Holoprozencefalija nije nužno smrtonosna malformacija, a težina kliničke slike ovisit će o težini malformacije, zahvaćenosti drugih organskih sustava i prisutnosti kromosomskih abnormalnosti. 50% novorođenčadi s alobarnom holoprozencefalijom umire unutar 5 mjeseci od poroda, a samo 30% ih preživi duže od jedne godine. S druge strane, 50% onih sa semilobarnom i lobarnom holoprozencefalijom uspije doživjeti prvu godinu života [23].

Encefalokela je još jedna od malformacija koje možemo dijagnosticirati ultrazvukom već nakon 10. tjedna trudnoće. Karakterizirana je izbočenjem moždanog tkiva i moždanih ovojnica kroz defekte nepotpuno srasle lubanje. Obično nastaje u središnjoj liniji, a izbočuje se na raznim mjestima te se međusobno razlikuju u svojoj veličini i proširenosti. Razlikujemo češću zatiljnu encefalokelu, vidljivu u 74% slučajeva i rjeđu parijetalnu encefalokelu (13%) [19]. Procijenjeno je da ju možemo susresti u 0.8 do 5 na 10 000 živorođene djece. Smrtnost encefalokele iznosi oko 30%, a unatoč mogućnosti kirurškog liječenja ostaje joj visoka stopa morbiditeta i brojnih posljedičnih neuroloških komplikacija. Između 7 i 17% encefalokela povezano je sa kromosomskim abnormalnostima, među kojima je najčešća trisomija 21. Encefalokela je često i dio brojnih sindroma kao što su *Meckel-Gruber* sindrom te *Dandy-Walker* sindrom [26].

Kao posljedica svih dosad navedenih neuroloških malformacija može nastati često stanje koje nazivamo hidrocefalus. Ono nastaje kao posljedica nesrazmjera između produkcije i apsorpcije cerebrospinalnog likvora što dovodi do povećanja intraventrikularne količine tekućine i proširenja ventrikularnih prostora. U fetalnoj medicini hidrocefalus predstavlja širok i još nedovoljno istražen pojam zbog brojnih multifaktorijalnih uzroka koji do njega dovode, ali i zbog različitih akutnih i kroničnih oblika hidrocefalusa koji prate brojne malformacije [27]. Osim urođenih malformacija

neuralne cijevi, mogu ga uzrokovati i različite traume, intraventrikularna krvarenja, tumori i infekcije. Incidencija hidrocefalusa procijenjena je između 0.48 i 0.81 na 1 000 živorođene djece, a zbog ograničenih mogućnosti liječenja još nerođene djece i zbog priležecog oštećenja moždanog tkiva, smatra se da će do 78% novorođenčadi patiti od nekog oblika neurološkog oštećenja [28]. Važno je napomenuti i da je teško procijeniti pravu incidenciju hidrocefalusa s obzirom na velik broj spontano pobačenih zametaka u ranim stadijima trudnoće koji ne podliježu detaljnim posmrtnim pregledima i za koje ne znamo pravi uzrok smrti. Hidrocefalus je ozbiljna dijagnoza koja zahtijeva praćenje i daljnju kariotipizacijsku obradu [29].

### 1.2.2. Cistični higrom

Cistični higrom je krvožilno-limfna malformacija nastala kao posljedica zakašnjelog ili potpuno izostalog razvoja veze između vratnih limfnih vrećica i unutarnje vratne vene do koje obično dolazi krajem šestog tjedna trudnoće. To dovodi do nakupljanja tekućine unutar limfnih žila, njihovog proširenja i razvoja cističnih tvorbi. Ova malformacija čini gotovo četvrtinu svih benignih limfatičnih tumora vrata, a ima incidenciju 1 na 1 000-6 000 poroda te se može pronaći i u 1 na 750 spontanih pobačaja. U 75 % slučajeva nalazi se u vratnom dijelu, u 20% slučajeva može se pronaći u pazušnoj regiji, a još neka od češćih sjela su abdomen (2%) i medijastinum (1%) [30]. Cistični higrom zapravo predstavlja obostrano nakupljanje tekućine u mekim tkivima vrata u obliku simetrične lezije, a najčešće je sastavljen od dvije cjeline koje mogu biti ili spojene ili odvojene unutarnjom trabekularnom pregradom što onda nazivamo septirani cistični higrom. Takav oblik higroma ima lošiju prognozu, a do septiranog cističnog higroma dovest će ponajprije potpuna opstrukcija limfnih žila. Ako se cistični higrom nalazi u prednjem trokutu vrata zbog opstrukcije može uzrokovati poteškoće sa disanjem i gutanjem te dovesti do hipoksije i ozljede moždanog tkiva [31]. Važnost ranog otkrivanja cističnog higroma leži u činjenici da u prosječno 62% slučajeva možemo dokazati povezanost s nekom od kromosomskih anomalija. Među najčešćima su Turnerov sindrom, trisomija 21, 18 i 13 te sindrom Noonan [32]. Osim što nam služi kao dobar pokazatelj mogućih kromosomopatija, važno ga je otkriti u prvom tromjesečju trudnoće jer dovodi do prilično loših ishoda

trudnoće, prije svega zbog fetalnog hidropsa, pratećih srčanih anomalija, ranog pobačaja i prijevremenog poroda. Diferencijalno dijagnostički ga je moguće zamijeniti s encefalokelom ili teratomom. Plod koji preživi do poroda ima bolju prognozu i može se podvrgnuti pojedinim zahvatima kao što su kirurška ekscizija ili injiciranje sklerozirajućih tvari, a brigu o njima tada preuzima multidisciplinarni tim liječnika [33].

### 1.2.3. Malformacije probavnog sustava

Pod malformacijama probavnog sustava podrazumijevamo urođene defekte koji ometaju pravilan razvoj trbušne stijenke što za posljedicu ima izbočenost trbušnih organa izvan trbušne šupljine. Najveći dio ovih malformacija čine samo dvije malformacije, omfalokela i gastroshiza, a u njihovom nastajanju osim genske predispozicije sudjeluju slični rizični faktori kao što su dob majke (<20 godina i >40 godina), žene prvorođkinje, majčina pretilost, konzumiranje droga, pušenje cigareta, loše prehrambene navike i crna rasa [34]. Prema podacima EUROCAT mreže iz 2011. prevalencija omfalokele iznosi 3.29 na 10 000 živorođene djece, a prevalencija gastroshize 2,63 na 10 000 živorođene djece. Ukupna prevalencija je nešto veća za obje malformacije ukoliko se u obzir uzmu i pobačene trudnoće. U odnosu na prije 30 godina, njihova prevalencija raste, no to se velikim dijelom može pripisati i napretku ultrazvučne dijagnostike koja omogućuje otkrivanje navedenih malformacija s osjetljivošću preko 90% već u periodu od 11. do 14. tjedna trudnoće [35]. Omfalokela ili *exophalos* je jedna od najčešćih malformacija prednje trbušne stijenke. Nastaje između 6. i 10. tjedna embrionalnog razvoja kada dođe do prirodnog izbočenja naglo razvijenih trbušnih organa u pupčanu vrpce, ali zatim izostane vraćanje tih istih organa natrag u trbušnu šupljinu. Navodi se da i može nastati zbog preklopnog defekta trbušne stijenke pri čemu se embrionalni postranični nabori ne spoje u središnjoj liniji trbušne stijenke. Osim različite količine crijevnih vijuga koje se mogu zateći u izbočenoj omfalokeličnoj vreći, može doći i do smještanja jetre, želuca, mokraćnog mjehura, testisa i jajnika unutar te vreće. Vreća se nalazi na bazi pupčane vrpce, a prekriva ju i unutarnja membrana potrbušnice te vanjska membrana plodove opne [36]. Omfalokela se obično razvije u središnjoj liniji, a prema dominantnom mjestu nastanka dijeli se na epigastričnu, umbilikalnu i

hipogastričnu omfalokelu. Svaka hernijacija crijevnog sadržaja u trbušnu šupljinu nakon 12. tjedna trudnoće daje sumnju na omfalokelu. Ako je defekt manji od 5 cm, a vreća sadrži samo nekoliko crijevnih vijuga, riječ je o maloj omfalokeli. S druge strane divovska je omfalokela veća od 5 cm i obično sadrži jetru ili druge organe [37]. Prenatalna dijagnoza omfalokele mora biti popraćena i kariotipizacijom budući da prosječno 50% dijagnoza bude udruženo s nekom kromosomskom anomalijom. Neke od najčešćih koje dolaze uz omfalokelu su trisomija 13, 18 i 21. Rizik za kromosomopatije je povećan kod umbilikalnih omfalokela, a male omfalokele češće dolaze u sklopu multiplih malformacija (55 %) [38]. Omfalokelu još možemo naći i u sklopu nekih sindroma poput *Cantrell* pentalogije, *Donai-Barrow* sindroma i zato je dobro učiniti fetalnu ehokardiografiju kako bi se otkrile moguće srčane anomalije koje mogu pratiti i do 24% dijagnoza omfalokele. Divovska omfalokela nekad može biti praćena plućnom hipoplazijom što dovodi do respiratornog distresa i potrebe za mehaničkom ventilacijom odmah nakon poroda oboljele djece [39].

S druge strane gastroshiza obično ne dolazi u sklopu sindroma ili kromosomopatija. Ono što je karakteristično za nju jest crijevna atrezija koju možemo naći kao popratnu malformaciju u 6,29-28% oboljelih. Nastanak crijeвне atrezije povezujemo i s mehanizmom nastanka same gastroshize koji se nekad objašnjavao intrauterinim vaskularnim incidentom pri kojem dolazi do involucije desne umbilikalne vene te posljedične nekroze u trbušnoj stijenci što dovodi do desnostranog defekta. Kao druga vaskularna teorija navodila se involucija desne omfalomezenterične arterije (lat. *a. vitellina*) što uzrokuje slabljenje trbušne stijenke koje zatim prati izbočenje trbušnih organa [40]. Istraživanja su pokazala da upotreba vazokonstriktivnih tvari (efedrin, pseudoefedrin, kokain) te pušenje u trudnoći također mogu pogodovati razvoju gastroshize. Današnjim epidemiološkim studijama utvrđeno je da ti vaskularni uzroci zaista imaju ulogu u nastanku gastroshize, ali puno manju nego što se nekad smatralo, značajno djelovanje imaju kod majki pušačica starijih od 25 godina [41]. Danas se navode i nevaskularni mehanizmi nastanka gastroshize kao što su nepravilni razvoj pupčane vrpce i pogreške spajanja lateralnih nabora trbušne stijenke u središnju liniju. Intrauterino puknuće omfalokele također može dovesti do razvoja gastroshize [42]. Glavna razlika između gastroshize i omfalokele je ta što kod gastroshize izbočeni organi slobodno plutaju u plodnoj vodi, neobavijeni membranom i obično ju nalazimo pomaknutu u desnu stranu od središnje linije trbušne stijenke.



Obje malformacije predstavljaju povećan rizik za intrauterinu smrt ploda pa se takve trudnoće smatraju visokorizičnima [43]. Gastroshiza sa 97,4% ima bolju stopu preživljenja nego omfalokela čija stopa preživljenja iznosi 82% zbog pridruženih kromosomskih anomalija. Novorođenče s ovim anomalijama zahtijeva hitno kirurško zbrinjavanje [34]. Najveću komplikaciju gastroshize predstavlja mogućnost brze dehidracije i gubitka topline izloženim dijelovima organa koje je potrebno omotati gazom natopljenom toplom fiziološkom otopinom i tankom plastičnom vrećom ili ih odmah podvrgnuti repoziciji u trbušnu šupljinu. Neke od čestih komplikacija su i spontano puknuće omfalokele i *compartment* sindrom uzrokovan pritiskivanjem krvožilja organa tako da obje malformacije zahtijevaju sveobuhvatnu skrb u tercijarnim centrima [44].

#### 1.2.4. *Body stalk* anomalija

*Body stalk* anomalija je veliki defekt trbušne stijenke pri kojem dolazi do izbočenja trbušnih organa u korionsku šupljinu. Ako je riječ o teškom obliku, može doći i do izbočenja organa prsne šupljine. Karakterizira ju i skraćena ili potpuno nerazvijena monoarterijska pupčana vrpca. Nekada se taj termin koristi i pri opisivanju skupine malformacija koje osim defekta trbušne stijenke uključuju i kifoskoliozu, deformacije udova, malformacije mokraćno-spolnog sustava, rascjep nepca i encefalokelu [45]. To je vrlo rijetka, ozbiljna i letalna malformacija koju možemo pronaći u otprilike 1 na 14 000 trudnoća pa sve do 1 na 7 500 ako ubrajamo i rano otkrivene trudnoće s navedenom malformacijom koje bi inače završile kao spontani pobačaji bez jasnog uzroka [46]. Nekoliko je hipoteza koje objašnjavaju nastanak ove malformacije, a među važnije ubrajamo displaziju zametka, izloženost teratogenim tvarima u ranoj trudnoći, mehanička oštećenja nastala ranom rupturom vodenjaka, anomalije vodenjaka te različite vaskularne disrupcije [47]. Iako se navode različite teorije, točan uzrok često ostaje nepoznat, a gotovo svi zametci sa ovom anomalijom imaju normalan kariotip i nemaju poznatih genskih oboljenja [48]. *Body stalk* anomalija nije spojiva sa životom, prije svega zbog vitalnih organa koji se razvijaju izvan trbušne šupljine i posljedičnih teških iskrivljenja kralježnice i udova. Zato važnost ranog

otkrivanja ove malformacije leži u mogućnosti prekida trudnoće jer će iznesena djeca obično umrijeti odmah nakon poroda [49].

### 1.2.5. Megacista

Megacistu opisujemo kao povećanje mokraćnog mjehura iznad 7 mm vidljivo na ultrazvuku već u prvom tromjesečju trudnoće. Prevalencija ove malformacije iznosi od 1 : 330 do 1 : 1 670 u prvom tromjesečju. Iako je to vrlo rijetka i još nedovoljno istražena malformacija, pretpostavlja se da je razlog njezinom nastanku ili mehanička ili funkcionalna opstrukcija mokraćnog mjehura [50]. Kod opstrukcije do nastanka megaciste dolazi lako jer mokraćni mjehur prije 12. tjedna razvoja još nema kontraktilnih vlakana i autonomne inervacije [51]. U nekim slučajevima dijagnoza megaciste neće negativno utjecati na razvoj trudnoće, a ukoliko je riječ o blažem obliku kod euploidnog ploda postoji mogućnost da će doći i do spontanog izliječenja. Ipak u većini slučajeva predstavlja jedan od najranijih znakova opstrukcije donjeg dijela mokraćnog sustava (engl. *Lower urinary tract obstruction*, LUTO) koji je značajan faktor morbiditeta i mortaliteta ploda i obično završava smrtnim ishodom ako ga se adekvatno ne zbrine još za vrijeme trudnoće [52]. Neki od dokazanih uzroka nastanka megaciste su stražnja valvula mokraćne cijevi (57%), stenoza ili atrezija mokraćne cijevi (7,4%), *prune belly* sindrom (4%), anomalije kloake (0,7%). Kromosomske anomalije rijetko prate ovu malformaciju, pronađene su u 15% zametka, a obično su to trisomija 13, 18 i 21 [53]. Prognoze megaciste su vrlo varijabilne, ali se većinski vežu uz lošije ishode. Gotovo 50% megacista udruženo je sa oligohidramnijem što može dovesti do plućne hipoplazije i teških komplikacija trudnoće. 50% trudnoća završava prekidom, a zametci koji prežive prvu polovinu trudnoće, a boluju od LUTO obično brzo razviju hidronefrozu, bubrežnu displaziju i imaju loš prognostički ishod [54]. Rano otkrivanje megaciste doprinosi ranijem liječenju te sprječava razvitak ireverzibilnih bubrežnih oštećenja i smrtnih ishoda [52].

### 1.2.6. Fetalni hidrops

Fetalni hidrops je termin koji označava nakupljanje viška tekućine u barem dvije serozne šupljine što uzrokuje nastanak pleuralnog izljeva, perikardnog izljeva i ascitesa ili nakupljanje viška tekućine u mekim tkivima koje dovodi do nastanka generaliziranog kožnog edema [55]. Možemo ga podijeliti na imuni i neimuni fetalni hidrops, a 90% dijagnoza fetalnog hidropsa čini upravo neimuni fetalni hidrops jer se imuni tip danas uspješno liječi primjenom anti D-imunoglobulina. Fetalni hidrops je relativno rijetko stanje koje susrećemo u otprilike 1 na 1 700-3 000 trudnoća, a odraz je brojnih patoloških stanja zametka [56]. Obično se dijagnosticira već ranim fetalnim ultrazvukom u prvom tromjesečju trudnoće, posebice ako se radi o većoj količini nakupljene tekućine. Ukoliko je nalaz ograničen manjom količinom nakupljene tekućine, prisutnost nekih znakova kao što su zadebljanje placente ( $\geq 5$  mm), smanjeni pokreti zametka, polihidramnion i majčina preeklampsija, mogu upućivati na dijagnozu fetalnog hidropsa [57]. Bez obzira na različite etiološke uzroke neimunog fetalnog hidropsa, glavna patofiziologija nastanka je ista, a objašnjena je neravnotežom u regulaciji kretanja tekućine između krvožilja i intersticija pri čemu filtracija tekućine nadmašuje reapsorpciju. Možemo reći da nastaje ili zbog povećanog stvaranja intersticijske tekućine ili zbog opstrukcije u reapsorpciji, prije svega u limfi [58]. Različite malformacije koje dolaze u sklopu kromosomopatija ili izolirano, poremećaji u razvoju placente, hipoksični poremećaji mogu dovesti do povećanja centralnog venskog tlaka, limfna displazija može uzrokovati smanjenje limfnog protoka, a poremećaji metabolizma ili probavnog sustava mogu dovesti do smanjenja osmotskog tlaka plazme. Sve će to naposljetku dovesti do nakupljanja intersticijske tekućine i do razvoja fetalnog hidropsa. S tim navedenim, 21,7% uzroka nastajanja fetalnog hidropsa činit će srčani i krvožilni poremećaji, 13,4% kromosomopatije, 10,4% hematološki poremećaji, 6,7% infekcije, 6% mase u prsnoj šupljini, 5,7% limfne displazije, 5,6% placentarni poremećaji, 4,4% sindromi, 2,3% malformacije mokraćnog sustava, 1,1% poremećaji metabolizma, 0,5% malformacije probavnog sustava, a 17,8% ostaje idiopatskog podrijetla [59]. Neimuni fetalni hidrops značajan je faktor morbiditeta i mortaliteta u trudnoći, pogotovo ako je udružen sa kromosomskim anomalijama što je slučaj u 40% dijagnoza [60]. Preživljenje zametaka čija trudnoća ne završi prekidom, iznosi oko 38% , a najveća smrtnost aneuploidnih zametaka doseže 70%. Dalekosežne posljedice iznesene

novorođenčadi još se istražuju, ali velik postotak ih ostane sa nekim neurološkim poremećajem i zaostajanjem u razvoju koji mogu biti vrlo ozbiljni te zahtijevaju daljnju liječničku skrb i pomoć [61]

### **1.3. Ultrazvuk u prvom tromjesečju**

#### *1.3.1. Važnost ultrazvuka*

Ultrazvuk je jedna od najstarijih i najpoznatijih dijagnostičkih metoda, a popularan je jer je lako dostupan, siguran, bezbolan te traži malo financijskih izdavanja. Zadnjih 50-ak godina, otkad je ultrazvuk uveden u opstetriciju i prenatalnu dijagnostiku, koristio se u prvom tromjesečju samo za potvrdu rane trudnoće, procjenu točne gestacijske dobi, potvrdu kucanja čedovog srca, utvrđivanja broja zametaka i vrste višepodne trudnoće. Trudnoća se potvrđuje nalazom gestacijske vreće u obliku male okrugle ili ovalne kolekcije tekućine okružene decidualiziranim endometrijem, i to već od 5. tjedna [62]. Upotreba ultrazvuka u prvom tromjesečju naglo je napredovala 1990.-ih godina prošlog stoljeća kada se prepoznala važnost mjerenja debljine vratnog nabora kao markera za kromosomopatije, ali i kada su se napretkom tehnologije razvile transvaginalne sonde visoke rezolucije. Takve sonde doprinjele su skoku ranog otkrivanja velikih strukturnih malformacija u razdoblju od 11.0 do 13+6 tjedna trudnoće te je postalo moguće već krajem prvog tromjesečja trudnoće raditi opsežniji pregled ploda i steći dojam o zdravstvenom stanju istog [63]. Omogućile su detaljniji uvid u anatomiju ploda i bolju vizualizaciju struktura kao što su lice, bubrezi i mokraćni mjehur. Ono što pomoću njih još možemo promatrati jest veličina i tekstura placente te hvatiše i krvožilje pupčane vrpce. Pokazalo se da najbolje rezultate daju u kombinaciji s abdominalnim sondama jer se na taj način provede sveobuhvatan pregled [64]. Rano otkrivanje malformacija ovisi i o sposobnosti i iskustvu operatera, gestacijskoj dobi ploda, promatranom organu, indeksu tjelesne mase trudnice, a dokazano je i da je otkrivanje povećano u naprednijim tercijarnim i kvartarnim zdravstvenim centrima te kod visokorizičnih trudnica [6]. U ultrazvučnoj dijagnostici koristimo sagitalni prikaz pri kojem se najbolje uočavaju profil ploda, nosna kost,

vratni nabor, kralježnica sa pripadajućom kožom, stražnja lubanjska jama i udovi. Transverzalni prikaz se pokazao najboljim za prikaz glave, vrata, pluća, srca, hvatište pupčane vrpce, bubrega i mokraćnog mjehura. Ultrazvučni pregled u prvom tromjesečju danas mora obuhvatiti i srčanu frekvenciju ploda, debljinu nugalnog nabora, udaljenost tjeme-trtica i srčanu os srca. B-prikaz (engl. „*Brightness mode*“) je najčešće korišten 2D prikaz koji sadrži i emitira najmanju količinu energije, a M-prikaz (engl. „*Motion mode*“) se koristi u prikazu aktivnosti srčanih komora ploda. On se koristi manjom energijom nego Doppler pa mu se daje prednost kako bi se izbjegli potencijalni štetni biotermalni učinci na plod u razvoju [65]. S navršenih 11 tjedana trudnoće može se već uočiti pravilnost okoštavanja kostiju lubanje, posebice u frontalnoj i transvezalnoj ravnini. Moždane polutke se vide kao pravilne i odvojene strukture između kojih se nalazi *falx cerebri*. Mali mozak i žuljevito tijelo (lat. *corpus callosum*) još nisu uočljivi u prvom tromjesečju, ali se zato može promatrati stražnja lubanjska jama [63]. U području vrata gleda se pripajanje glave na ostatak trupa i postoji li nakupljanje tekućine u tom području. Kralježnica se bolje istražuje u drugom tromjesečju, ali u prvom tromjesečju možemo promotriti pravilnost njezine građe, zakrivljenost te pokrivenost kožom [66]. U prsnoj šupljini procjenjujemo homogenost plućnih tkiva, postoji li kolekcija tekućine ili formirana solidna masa, lijevostrani smještaj srca i preglednost četiriju srčanih komora [6]. U prvom tromjesečju jedine hipohogene strukture u abdomenu su želudac i medijano smješten mokraćni mjehur. Lijevostrani smještaj želuca zajedno sa srcem govori o normalnom *situs visceralis*. Bubrezi su također uočljivi sa stražnje strane uz kralježnicu i tipičnim hipohogenim centrom [63]. Promatramo jesu li prisutna četiri uda sa tri segmenta i pravilno orijentiranim šakama i stopalima. U tom razdoblju gleda se još i pravilno hvatište pupčane vrpce te krvožilje pupčane vrpce [67]. Rani ultrazvučni pregled ključan je dio otkrivanja strukturnih malformacija i kasnijeg probira na kromosomske anomalije, a dokazano otkriva gotovo polovinu svih strukturnih anomalija. Rana dijagnostika je važna kako bi se roditelji upoznali sa svim rizicima i dugoročnim posljedicama određenih malformacija te kako bi imali mogućnost odabira u daljnjem tijeku trudnoće [68].

### 1.3.2. „Mini anomaly scan“

Osim rutinskog ultrazvučnog pregleda kojeg mnogi nazivaju „veliki ultrazvuk“ ili *anomaly scan*, a koji se radi između 18. i 22. tjedna trudnoće, danas je u svakodnevnu praksu ušao i rani ultrazvučni pregled između 11. i 14. tjedna trudnoće. Do razvoja ranog ultrazvučnog pregleda došlo je zbog potrebe da se uoče rani znakovi malformacija kako bi se umanjili anksioznost i strah roditelja, ali i kako žene koje moraju terminirati trudnoću ne bi bile izložene većim zdravstvenim rizicima koje nosi terminacija trudnoće u kasnijim tjednima trudnoće [69]. Ključni ultrazvučni biljeg između 11. i 14. tjedna trudnoće je vratna prozirnost ili debljina vratnog nabora (engl. *nuchal translucency*, NT) koja je u prenatalnu dijagnostiku uvedena 1992. godine. Vratna prozirnost vidljiva je na ultrazvuku u području vrata ploda kao potkožna nakupina tekućine. Ako je njezina vrijednost iznad 99. percentile za dob, ona izravno ukazuje na mogućnost postojanja aneuploidije, mutacije gena, srčanih defekata ili nekih drugih strukturnih malformacija ploda [71]. S povećanom vratnom prozirnošću najviše se povezuju velike srčane anomalije, *body stalk* anomalija, omfalokela, dijafragmalna hernija, adrenalna hiperplazija te koštane malformacije [72]. Što je veća NT vrijednost, to je i veća prevalencija kromosomopatija, velikih strukturnih malformacija, spontanog pobačaja i smrti ploda. NT vrijednost iznad 3.5 mm daje 10% vjerojatnosti za neku veliku strukturnu anomaliju, a NT vrijednost iznad 5.5 mm daje čak 24,2% vjerojatnosti za veliku strukturnu anomaliju. Nekada se nakon 14. tjedna trudnoće nakupljena tekućina spontano resorbira, ali može doći i do daljnjeg napredovanja u cistični higrom [73]. Zbog heterogenosti stanja povezanih s povećanom NT vrijednošću, patofiziološki mehanizmi točnog nastanka povećane vratne prozirnosti još su nedovoljno objašnjeni. Navodi se nekoliko mogućih uzroka kao što su srčana i krvožilna disfunkcija, venska kongestija u području glave i vrata, poremećaj u razvoju limfatičnog sustava, poremećaj limfne drenaže zbog neuromuskularnih oboljenja ploda, anemija i hipoproteinemija ploda te prirodene infekcije [74]. Ukoliko je riječ o euploidnom plodu, a NT vrijednost je ispod 95. percentile, vjerojatnost da će se roditi dijete bez strukturnih malformacija iznosi između 97%. Ako je NT vrijednost između 95. i 99. percentile ta vjerojatnost pada na 93% [73]. Unatoč tome povećana NT vrijednost kod euploidnog ploda svejedno može biti praćena nepovoljnim ishodima kao što su zaostatak u rastu, mala porođajna težina, spontani pobačaj, smrt ploda te povećani perinatalni morbiditet i mortalitet, a i

rizik za strukturne malformacije nikada nije u potpunosti isključen. Zato se žene upućuje na daljnju invazivnu dijagnostičku obradu, objašnjavaju im se mogući rizici i upućuje ih se na gensko savjetovanje [75].

Još jedan važan ultrazvučni biljeg koji nam najviše služi za procjenu veličine i gestacijske dobi ploda jest udaljenost tjeme-trtica (engl. *crown rump length*, CRL). Ovu vrijednost prvu su opisali Robinson i Fleming 1975., 10-ak godina nakon uvođenja ultrazvuka u praksu [76]. Nekada se gestacijska dob procjenjivala samo na temelju datuma posljednje menstruacije, ali se dolaskom ultrazvuka CRL pokazao kao superioran za određivanje točne gestacijske dobi i koristi kao korektivna mjera za određivanje dobi u prvom tromjesečju trudnoće [77]. Procjenjuje se da CRL vrijednost daje točnost u procjeni dobi od  $\pm 7$  dana između 11. i 14. tjedna trudnoće [78].

Određivanje točne dobi pomoću ultrazvuka smanjuje broj trudnoća koje bi bez korekcije dobi možda bile opisane kao prenesene pa se time izravno smanjuje i broj induciranih poroda te se smanjuje broj novorođenčadi koja bi iz istog razloga bila smatrana prijevremeno rođenim [79]. Istraživanja su pokazala da je smanjena CRL vrijednost blisko povezana sa kasnijim fetalnim zaostatkom u rastu, smanjenom porođajnom težinom i većim rizikom za prijevremeni porod [80]. Osim toga, smanjena CRL vrijednost povezuje se i sa rizikom za kromosomske aneuploidije budući da one često dovode do poremećaja u razvoju i zaostajanja u rastu pa time i do manjih CRL vrijednosti za određenu dob [77].

Još jedan ultrazvučni biljeg kojeg povezujemo s postojanjem kromosomskih anomalija je odsutnost nosne kosti. Nosnu kost na UZV-u promatramo iz profila, a ako se ne uočava u središnjoj sagitalnoj ravnini smatramo ju nerazvijenom. Može biti riječ i o hipoplaziji nosne kosti ako ju na UZV-u vidimo kao hipoehogenu ili skraćenu strukturu. Kriteriji za hipoplaziju nosne kosti nisu jasno određeni, a dijagnoza ovisi i o subjektivnom dojmu operatera [81]. Procjenjuje se i da između 0,5% i 2,8% euploidnih zametaka ima zaostalo okoštavanje nosne kosti, ali ukoliko se ne dokažu druge strukturne anomalije, smatra se da će ishod trudnoće biti povoljan [83].

Još jedan značajan ultrazvučni biljeg je frontomaksilarni lični kut (engl. *frontomaxillary face angle*, FMF). To je kut između gornjeg ruba gornje čeljusti i čeone kosti gledan iz središnje sagitalne ravnine. On određuje profil ploda, a odstupanja od normalnih vrijednosti vidimo kao dismorfije lica i ravni profil lica što ide u prilog mogućnosti postojanja kromosomske aneuploidije. Treba napomenuti da izračun FMF kuta

zahtijeva dodatno iskustvo i vježbu, a budući da ne pokazuje povezanost sa NT vrijednostima, koristimo ga najviše kao poseban dodatak dosad spomenutim ultrazvučnim biljezima u otkrivanju aneuploidija [86]. Posljednje što još evaluiramo na ranom ultrazvuku je fetalno srce. Promatraju se sve 4 srčane komore, protoci kroz glavne krvne žile te se mjeri srčana frekvencija ploda, protok kroz *ductus venosus* (DV) i kroz trikuspidalni srčani zalistak. Do 12. tjedna trudnoće fetalno srce se promatra pomoću transvaginalne ultrazvučne sonde, a nakon 12. tjedna moguće je koristiti i transabdominalnu sondu [87]. Otkrivanje ranih znakova velikih srčanih malformacija je važno jer im je prevalencija 3-8 na 1 000 živorođene djece, a osim što su česte, obično upućuju na postojanje neke kromosomske anomalije [88]. Trikuspidalnu regurgitaciju definiramo kao postojanje pulsno vala na obojenom Doppleru, a uočava se u zadnjoj polovini sistole sa brzinom protoka većom od 60cm/s. Poremećaj u protoku kroz DV vidljiv je na ultrazvuku kao obrnuti i/ili izostali a-val [89]. Detaljniji ultrazvučni pregled srca provodi se u drugom tromjesečju trudnoće, ali ovi rani ultrazvučni biljezi nam kod euploidnog ploda s normalnom NT vrijednosti upućuju na postojanje srčanih malformacija, a u trećini slučajeva kada su u kombinaciji sa povišenom NT vrijednosti upućuju na dijagnozu kromosomskih anomalija [90].

### *1.3.3. 3D i 4D ultrazvuk u otkrivanju strukturnih malformacija*

3D i 4D ultrazvuk donijeli su revoluciju u prenatalnoj dijagnostici, prije svega zbog mogućnosti još boljeg i detaljnijeg anatomskog pregleda. Otvorila se mogućnost prikaza zametka i ploda u više ravnina te je uvedena nova dimenzija volumena odnosno dubine. 3D ultrazvuk nadomješta ograničenja 2D ultrazvuka te služi kao nadopuna klasičnom dvodimenzionalnom prikazu. Trodimenzionalni prikaz nije novost i postoji dugo koliko i 2D ultrazvuk, ali treću su dimenziju volumena procjenjivali opstetričari sami stvarajući trodimenzionalnu sliku u vlastitoj glavi na temelju dobivenih 2D slika. Zato smatramo da je 2D ultrazvuk podložniji subjektivnim procjenama, a da nam 3D ultrazvuk pruža točniji i objektivniji prikaz anatomskih odnosa [91]. U 3D sonografiji slika nastaje na temelju slika dobivenih iz dviju dimenzija, pomoću tri ortogonalne ravnine, a napredni 3D/4D *software* omogućuje



prikaz 9 paralelnih tomografskih slika i to u visokim rezolucijama te prikaz kretnji u stvarnom vremenu [92]. Jedna od glavnih prednosti 3D ultrazvuka je ta što prikupljeni podatci o volumenu pojedinih anatomskih struktura ostaju kao trajni zapis te omogućuju naknadne izračune ovisno o kasnijoj potrebi liječnika. Zbog veće točnosti u računanju volumena, moguće je i prikazivati neravne strukture te računati i njihove nepravilne volumene [93]. Te volumene moguće je rotirati i na taj način promatrati strukture iz različitih perspektiva. Također 3D ultrazvuk prikazuje različite presječne ravnine, a ne samo jednu ravninu koja je određena položajem sonde kao što je to slučaj u 2D ultrazvučnom prikazu [91]. Zapisi 3D ultrazvuka mogu se pohranjivati i izmijenjivati mrežama tercijarnih centara, a omogućeno je i standardiziranje određenih vrijednosti nalaza [94]. U prvom tromjesečju 3D ultrazvuk posebno je od koristi za prikaze struktura kao što su mozak i lice koje inače ne možemo detaljno prikazati 2D ultrazvukom. Omogućuje i rano razlikovanje monokorionskih od dikorionskih blizanaca na temelju nalaza debljine plodne opne te rano uočavanje spojenih blizanaca. Najčešće korišten modalitet 3D ultrazvuka je tzv. *surface mode* kojim možemo zabilježiti snimku cijele površine tijela ploda te na taj način dobiti različite volumne podatke i proporcije glave, trupa, ekstremiteta [95]. *Inversion mode* koristi kod promatranja nakupljenih tekućina u tjelesnim šupljinama i posebno je dobar za prikaz ventrikularnog sustava mozga. *Maximum mode* je koristan za proučavanje koštanih struktura kao što je kralježnica, a *minimum mode* kod pregleda krvožilja i tekućina [96]. 4D ultrazvuk donio je još jednu novu dimenziju u prenatalnoj dijagnostici, a to je vrijeme. On omogućuje prikaz ploda u maternici u stvarnom vremenu. Na taj način možemo steći dojam i o funkcijama, a ne samo izgledu tijela. Promatra se ponašanje ploda te njegove kretnje i izrazi lica poput antefleksije glave, treptanja, otvaranja usta, izbacivanja jezika, izoliranih pokreta ruku i nogu, pokreta prstiju te pokreta ruku o odnosu na glavu. Na temelju bodovanja navedenih kretnji stječe se dojam o neurološkom napredovanju ploda te određivanje rizičnih pojedinaca za nastanak malformacija središnjeg živčanog sustava [97]. 3D i 4D ultrazvuk stječu sve veću popularnost i u njih se ulažu velika očekivanja, ali još uvijek nisu potpuno zamijenili tradicionalnu 2D tehnologiju koja zasad ostaje temelj perinatalne dijagnostike.

## 2. CILJ RADA

Glavni cilj ovog rada jest prikazati broj ultrazvučno otkrivenih fetalnih malformacija kod trudnica u prvom tromjesečju trudnoće na Klinici za ginekologiju i porodništvo Kliničke bolnice „Sveti Duh“ (2016.-2020.), podjelu otkrivenih fetalnih malformacija po organskim sustavima te udio pojedine vrste malformacije u ukupnom broju fetalnih malformacija. Također neki od ciljeva su i prikazati pojavnost fetalnih malformacija u odnosu na starosnu dob trudnice, vrstu trudnoće te prikazati odnos veličine ultrazvučno izmjerenih vrijednosti udaljenosti tjeme-trtica (CRL) i fetalnih malformacija.

### 3. ISPITANICI I METODE

U svrhu izrade ovog rada provedeno je retrospektivno istraživanje na Klinici za ginekologiju i porodništvo Kliničke bolnice „Sveti Duh“.

Prikupljeni su podaci o trudnoćama s fetalnim malformacijama otkrivenim u prvom tromjesečju trudnoće na Klinici za ginekologiju i porodništvo u razdoblju od 1. siječnja 2016. do 31. prosinca 2020.

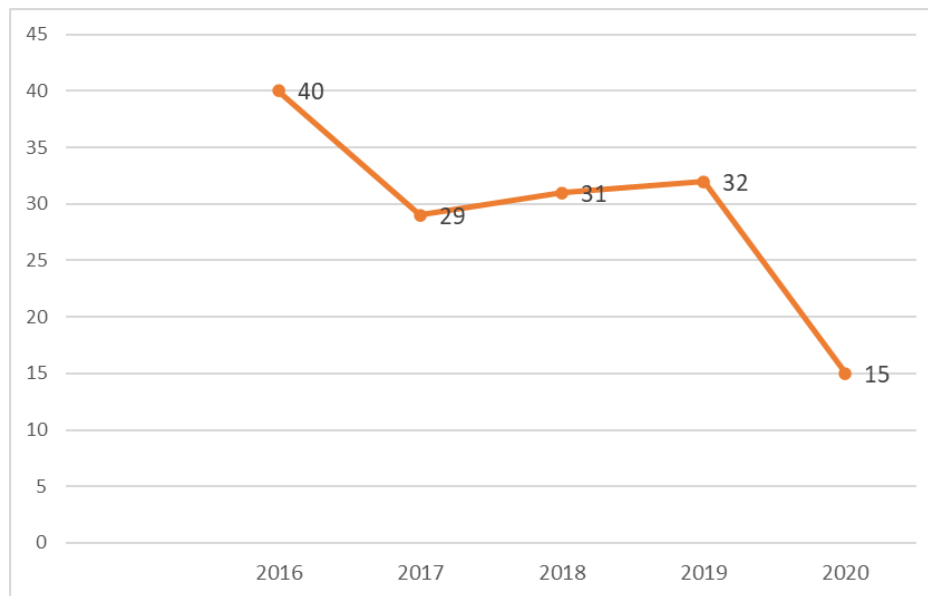
U istraživanje su uključene sve trudnice kojima je u prvom tromjesečju trudnoće otkrivena fetalna malformacija. Zabilježena je starosna dob svake trudnice, tjedan trudnoće u kojem je fetalna malformacija otkrivena te su fetalne malformacije razvrstane po pojedinim organskim sustavima. Za svaku uključenu trudnoću zabilježeni su dodatni podaci o vrsti oplodnje (trudnoća pomoću izvantjelesne oplodnje) i daljnji tijek obrade fetalnih malformacija. Osim toga zabilježene su i ultrazvučne vrijednosti udaljenosti tjeme-trtica fetusa.

Podaci za ovo istraživanje prikupljeni su iz medicinske dokumentacije pohranjene u Ambulanti za visokorizičnu trudnoću poliklinike Klinike za ginekologiju i porodništvo KB "Sveti Duh".

Prilikom obrade podataka korišten je Microsoft Excel program.

## 4. REZULTATI

Istraživanjem je utvrđeno da je u petogodišnjem razdoblju, od 1. siječnja 2016. do 31. prosinca 2020., na Klinici za ginekologiju i porodništvo Kliničke bolnice „Sveti Duh“, u ukupno 147 trudnoća u prvom tromjesečju trudnoće otkrivena neka od fetalnih malformacija.



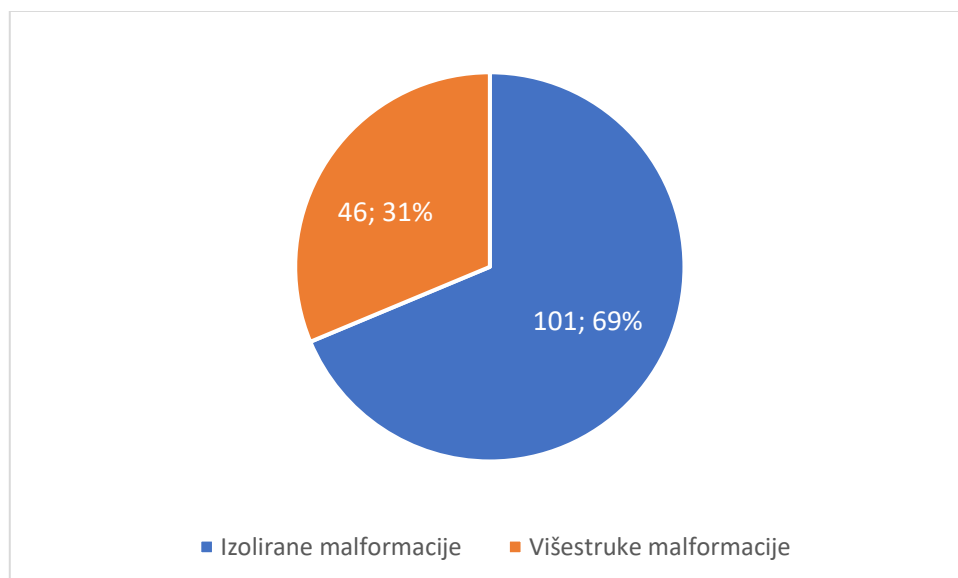
**Slika 1. Prikaz broja otkrivenih fetalnih malformacija u prvom tromjesečju u promatranom petogodišnjem razdoblju.**

Dobiveni rezultati prikazuju blagi pad od 27,5% u broju otkrivenih fetalnih malformacija u prvom tromjesečju u 2017. godini u odnosu na 2016. godinu.

Iduće tri promatrane godine, 2017., 2018. i 2019., prikazuju svojevrsnu stagnaciju u broju otkrivenih fetalnih malformacija, a 2020. godine došlo je do pada u ukupnom broju fetalnih malformacija otkrivenih u prvom tromjesečju. Ne može se pretpostaviti točan uzrok takvom padu u broju otkrivenih fetalnih malformacija, ali bilo bi vrijedno usporediti broj otkrivenih fetalnih malformacija i u drugom i trećem tromjesečju trudnoće za 2020.godinu, što nije predmet ovog istraživanja. Organizacija opstetričke službe za cijelo vrijeme COVID-19 pandemije bila je dostupna za sve trudnice, ali

vjerojatno su ih djelomično i vlastiti strahovi ili oboljelost spriječili da dođu u bolničke ustanove.

Većinu otkrivenih fetalnih malformacija čine izolirane malformacije jednog organskog sustava, točnije njih 101 što čini 69% od ukupnih fetalnih malformacija, dok je njih 46, odnosno 31% bilo otkriveno kao dio nalaza višestrukih fetalnih malformacija. Među višestrukim fetalnim malformacijama najzastupljeniji je cistični higrom udružen s fetalnom malformacijom jednog ili više organskih sustava, najčešće u kombinaciji s fetalnim hidropsom. To ide u prilog činjenici da nakupljanje tekućine u području potkožnog tkiva vrata i unutar tjelesnih šupljina često upućuje na prisutnost neke kromosomske anomalije ili srčane greške. U pregledanim istraživanjima navodi se i da dijagnoza cističnog higroma u 60% slučajeva dolazi zajedno s dijagnozom fetalnog hidropsa [33]. U provedenom istraživanju cistični higrom zajedno s fetalnim hidropsom zabilježen je u 18 (39,13%) slučajeva višestrukih malformacija od njih ukupnih 46.



**Slika 2. Udio višestrukih fetalnih malformacija u ukupnom broju otkrivenih fetalnih malformacija.**

Podjelom po organskim sustavima, u prvom tromjesečju trudnoće najčešće otkrivamo malformacije vrata i lica koje čine 54% od ukupnog broja fetalnih malformacija otkrivenih u tom razdoblju trudnoće. U malformacije vrata i lica ubrojeno je 109 cističnih higroma i 1 heilognatopalatoshiza.

U 24% (n=50) slučajeva trudnoća s fetalnim malformacijama uočeno je nakupljanje viška tekućine unutar fetalnih tjelesnih odjeljaka i fetalnog potkožnog tkiva. U 30 slučajeva radilo se o masivnom nakupljanju tekućine u potkožnom tkivu cijeloga tijela (lat. *anasarca*), a u 20 slučajeva o nakupljanju viška tekućine u potkožju i u tjelesnim šupljinama fetusa (lat. *hydrops fetalis*).

Malformacije probavnog sustava činile su 8% od ukupnog broja otkrivenih fetalnih malformacija. U 13 slučajeva uočeno je ispadanje trbušnih organa kroz defekt trbušne stijenke, točnije 11 omfalokela i 2 gastroshize kod kojih nije uočena opna koja obavija ispale trbušne organe. Kod 2 fetusa uočeno je nakupljanje slobodne tekućine u potrbušnoj šupljini (lat. *ascites*). Jedan je fetus razvio rijetku malformaciju prednje trbušne stijenke, najčešće nespojivu sa životom, tzv. *body stalk* anomaliju.

Malformacije središnjeg živčanog sustava zauzimale su 7% ukupnih fetalnih malformacija. Kod 6 fetusa uočen je nedostatak kostiju svoda lubanje (lat. *acrania*), kod 3 fetusa se nisu mogle uočiti moždane polutke (lat. *anencephalia*), kod 3 ih je došlo do proširenja moždanih polutki zbog nakupljanja likvora (lat. *hydrocephalus*), jedan fetus imao je defekt kostiju lubanje te posljedično razvio encefalokelu, jedan je imao hidranencefaliju, a jedan ventrikulomegaliju, odnosno uvećanje lateralnih moždanih komora.

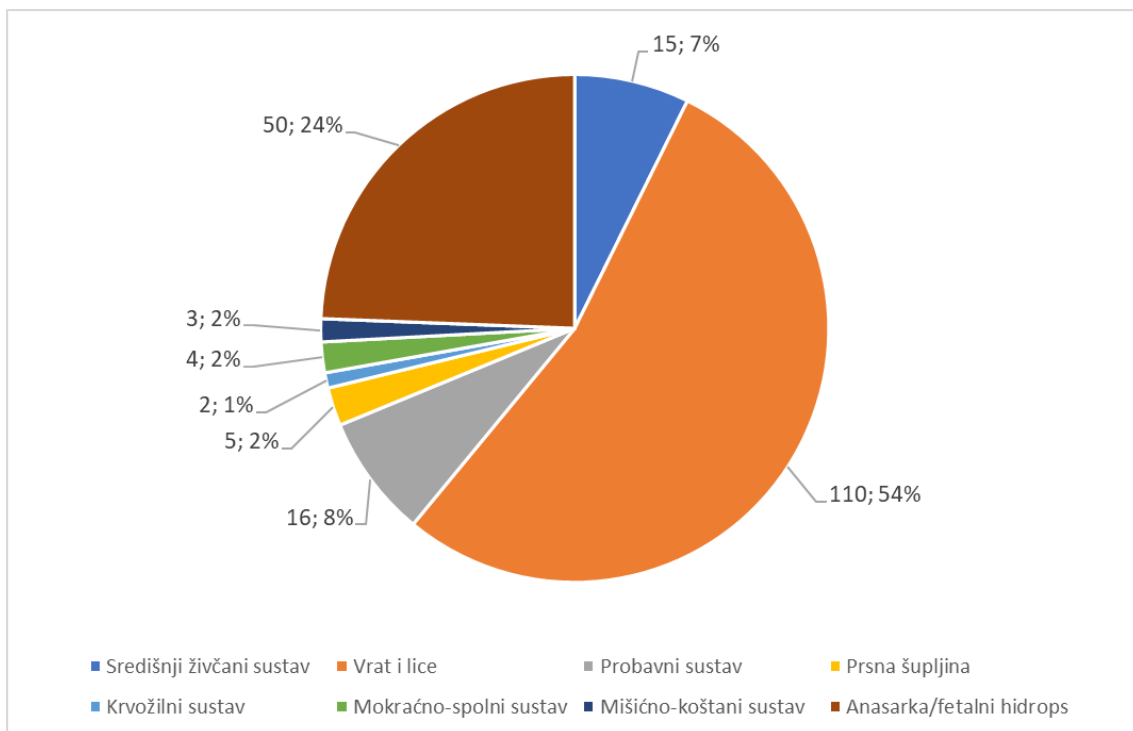
2% od otkrivenih fetalnih malformacija bile su malformacije prsne šupljine. Cijelih 2% činilo je 5 slučajeva nakupljanja viška tekućine unutar prsne šupljine, odnosno hidrotoraksa.

Također 2% zauzele su i malformacije mišićno-koštanog sustava. Među njima je prepoznato da jedan fetus ima mikromeliju, tj. skraćenje udova, kod jednog je bila prisutna torakolumbalna skolioza, a jedan je imao prirodno uvrnuto stopalo (engl. *clubfoot*).

Još je 2% fetalnih malformacija otkriveno u području mokraćno-spolnog sustava. Među te 4 otkrivene fetalne malformacije, uočene su 2 izolirane megaciste, a 2 su

megaciste udružene u složenom sindromu trbuha poput suhe šljive (engl. *prune-belly syndrome*) gdje se osim megaciste mogu razviti i poremećaji razvoja trbušnih mišića te nespušteni testisi kod muških fetusa.

Najmanjih 1% od ukupnog broja otkrivenih fetalnih malformacija zauzimale su malformacije krvožilnog sustava. Tu su ubrojene jedna trikuspidalna regurgitacija i jedna ektopija srca.



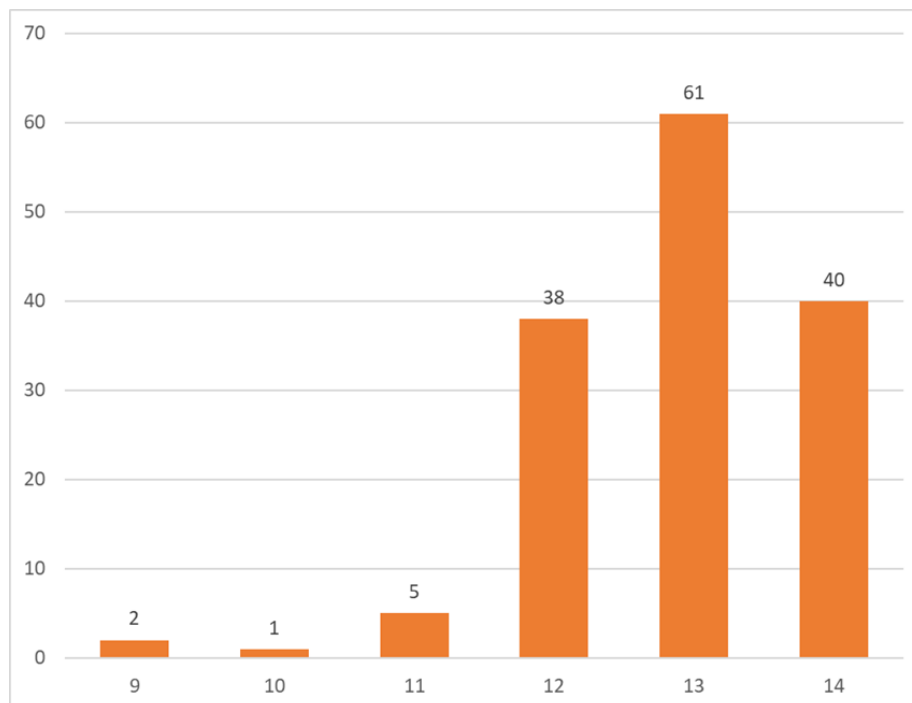
**Slika 3. Raspodjela otkrivenih fetalnih malformacija po organskim sustavima.**

Podjela malformacija po organskim sustavima preuzeta po uzoru na W. Allen Hogge i sur.

Gestacijska dob u kojoj je otkrivena određena fetalna malformacija izračunata je na temelju ultrazvučnog nalaza, a promatran je raspon od 9. do 14. tjedna trudnoće.

Prosječna gestacijska dob u kojoj je otkrivena neka fetalna malformacija iznosi 12 + 3,65 tjedana. Najveći broj otkrivenih fetalnih malformacija bio je u 13. tjednu trudnoće, i to 61 fetalna malformacija, što čini 41,45% od ukupnog broja malformacija. Može se zaključiti kako je gotovo 95% fetalnih malformacija otkriveno pred kraj prvog tromjesečja trudnoće jer po broju malformacija odmah nakon 13. tjedna slijede 14. i 12. tjedan trudnoće.

Zanimljivo je da su 2 fetalne malformacije otkrivene već u 9. tjednu trudnoće što je vrlo rijetko jer je u tom tjednu mogućnost uočavanja neke fetalne malformacije izuzetno mala. U oba slučaja riječ je bila o fetalnom hidropsu, odnosno nakupljanju tekućine unutar potkožnog tkiva i unutar tjelesnih odjeljaka fetusa.



**Slika 4. Prikaz broja otkrivenih fetalnih malformacija po tjednima trudnoće.**

U ovome je istraživanju testirana i hipoteza da se izmjerene vrijednosti udaljenosti tjeme-trtica (CRL vrijednosti) razlikuju u fetusa sa otkrivenom malformacijom od onih vrijednosti koje su očekivane za tu gestacijsku dob. Očekivane CRL vrijednosti za

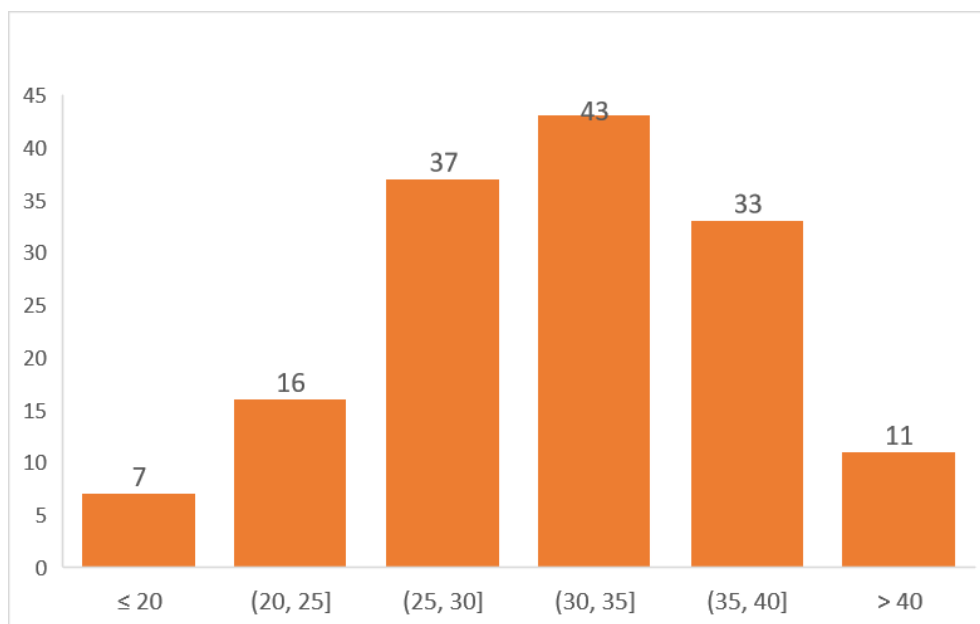


navedenu gestacijsku dob preuzete su iz tablica s internacionalnim standardnim CRL vrijednostima, koje ujedno daju i najtočnije informacije o gestacijskoj dobi i fetalnoj veličini [98].

Student T-test za zavisne uzorke pokazao je značajnu razliku u dobivenim i očekivanim CRL vrijednostima s razinom značajnosti od  $P < 0,001$ .

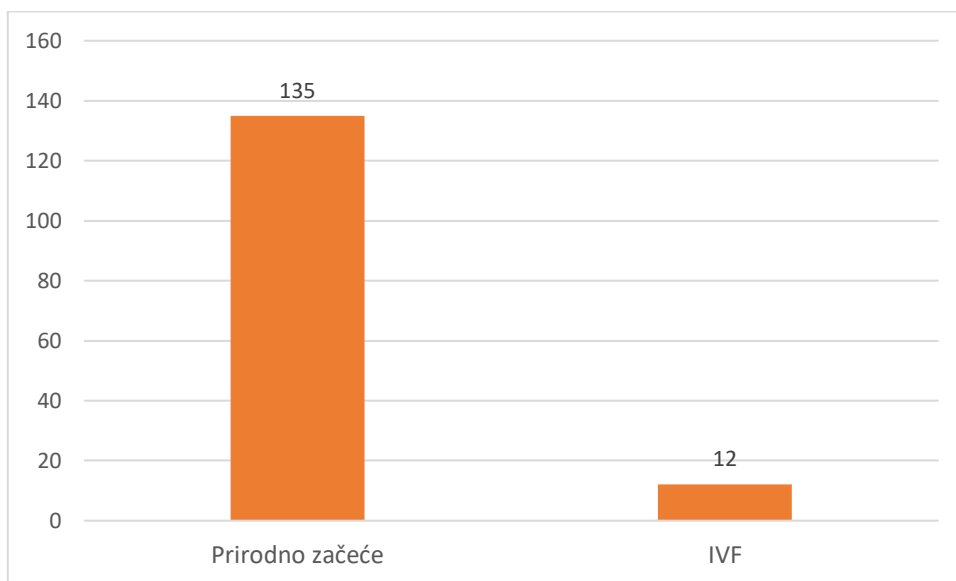
To potvrđuje činjenicu da se nekada zastoj rasta fetusa može očitovati već u prvom tromjesečju trudnoće i to upravo putem izmjerene CRL vrijednosti, a do njega često dovode različite kromosomske anomalije.

Raspon starosne dobi promatranih trudnica kreće se od 17. do 43. godine. Prosječna dob trudnice s otkrivenom fetalnom malformacijom iznosi 31,75 godina. Najveći broj otkrivenih malformacija uočen je u dobi od 31 do 35 godina. U tu skupinu ubrajamo 43 malformacije, što čini 29,25% od ukupnog broja malformacija. Trudnice starije od 30 godina čine 59,18% slučajeva trudnoća s fetalnim malformacijama.

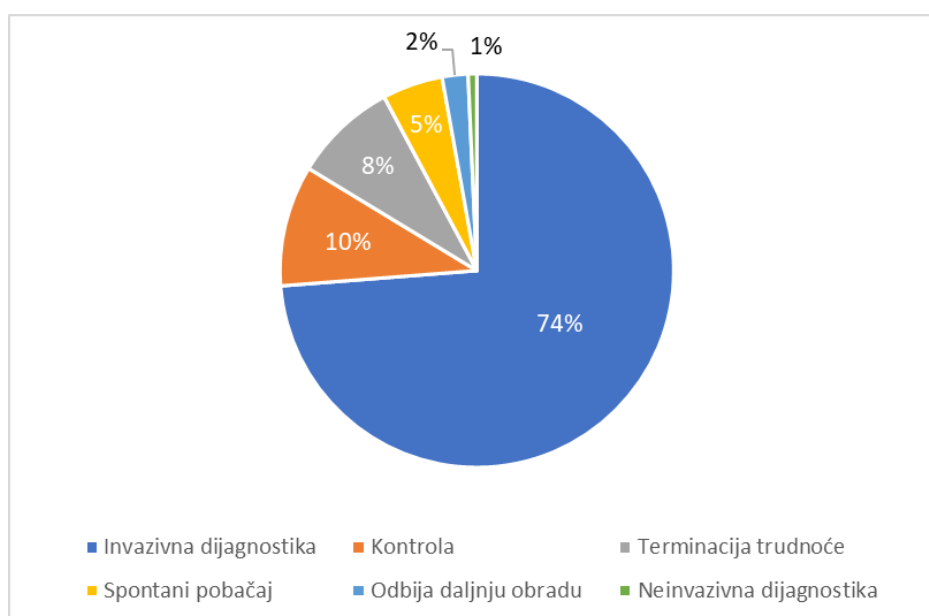


**Slika 5. Raspodjela otkrivenih fetalnih malformacija prema starosnoj dobi trudnica.**

Od 147 promatranih trudnica s otkrivenim fetalnim malformacijama njih 135 (92%) je trudnoću ostvarilo prirodnom oplodnjom, a 12 (8%) ih je trudnoću ostvarilo medicinski potpomognutom oplodnjom, i to izvantjelesnom oplodnjom.



**Slika 6. Prikaz broja trudnoća s obzirom na način oplodnje.**



**Slika 7. Prikaz daljnje obrade otkrivenih fetalnih malformacija.**

Analizom podataka utvrđeno je da je od ukupno 147 otkrivenih fetalnih malformacija, većina trudnica s fetalnim malformacijama, njih 104 (74%), upućena na daljnju obradu u obliku kariotipizacije putem invazivnih metoda dijagnostike. Samo je jedna trudnica zbog određenih rizika invazivne dijagnostike, odabrala neinvazivnu prenatalnu dijagnostiku u obliku neinvazivnog prenatalnog testa (NIPT) o vlastitom trošku.

10% trudnica, odnosno njih 14 naručeno je na novu kontrolu radi dogovora i praćenja trudnoće, a 12 trudnica (8%) se odmah odlučilo na medicinski opravdanu terminaciju trudnoće.

Takva dinamika obrade trudnica s fetalnim malformacijama nije neobična budući da najveći broj otkrivenih fetalnih malformacija čini upravo cistični higrom (n=109) koji često upućuje na prisutnost neke kromosomske aneuploidije pa je potreba za daljnjom kariotipizacijom i više nego opravdana. A ono zbog čega se 12 žena odlučilo na što bržu terminaciju trudnoće jest činjenica da su među tim ženama većinom ubrojene one s utvrđenim fetalnim anencefalijama i akranijama, malformacijama nespojivima sa životom te one s generaliziranim fetalnim izljevima u tjelesne šupljine i potkožje što s druge strane predstavlja veliku šansu teškog oblika neke kromosomske aneuploidije.

Određen broj trudnica, njih 7 (5%) došlo je već u trenutku započetog spontanog pobačaja pri čemu je onda uočena neka od fetalnih malformacija. Mali broj trudnica, njih 3 koje su činile 2% od ukupnih slučajeva trudnica s otkrivenim fetalnim malformacijama, odbilo je bilo kakvu daljnju obradu i odlučilo do daljnjega zadržati trudnoću.

## 5. RASPRAVA

Glavna prednost ranog ultrazvučnog pregleda u opstetriciji leži u činjenici da je napretkom tehnologije i razvitkom transvaginalnih sondi visoke rezolucije, pomaknuta granica otkrivanja i povećana uspješnost otkrivanja fetalnih malformacija. Njegova važnost leži u činjenici da se gotovo 80% svih fetalnih malformacija razvije do kraja 12. tjedna trudnoće te je tako uobičajeno otkrivanje malformacija na velikom ultrazvučnom pregledu u drugom tromjesečju trudnoće ustupilo mjesto ovom manjem, tzv. „*mini anomaly scan*“ ultrazvučnom pregledu između 11. i 14. tjedna trudnoće. Tako se otvorila mogućnost za sve ranijim otkrivanjem velikih strukturnih malformacija i u niskorizičnih trudnoća koje inače nisu predmet detaljnih i čestih pregleda kao što su to visokorizične trudnoće [99].

Često se naglašava i potrebno iskustvo operatera u otkrivanju fetalnih malformacije, u bilježenju ultrazvučnih markera čije će vrijednosti postati dio ranog probira, ali i u određivanju točne gestacijske dobi. Procjenjuje se da iskusnom operateru treba prosječno manje od 20 minuta po ultrazvučnom pregledu. Kroz godine se broj uspješnosti otkrivanja fetalnih malformacija povećao te samim time povećao i broj malformacija otkrivenih u prvom tromjesečju trudnoće [100].

Rani ultrazvučni pregled fetalne anatomije s ključnim ultrazvučnim biljezima s većom sigurnošću može utvrditi rizik za neku fetalnu malformaciju, smanjuje broj kasnijih terminacija trudnoća koje imaju više komplikacija i posljedično mogu ugroziti zdravlje žene te daje dovoljno vremena za odgovarajuće genetsko savjetovanje i pomoć roditeljima u odluci o ishodu trudnoće. Zato možemo reći da je ultrazvuk u prvom tromjesečju uz rani biokemijski probir kojeg čine slobodna  $\beta$ -podjedinica humanog korionskog gonadotropina (slobodni  $\beta$ -hCG) i plazma protein-A pridružen trudnoći (engl. *Pregnancy Associated Plasma Protein-A*, PAPP-A), postao sastavni i neizostavni dio ranog kombiniranog probira [98].

Kroz posljednjih 25 godina, Europska temeljna organizacija za fetalnu medicinu (engl. *The Fetal Medicine Foundation*, FMF) postavila je i standardizirala vrijednosti prenatalnih ultrazvučnih mjerenja (NT, CRL, FMF, nosna kost, protok kroz *ductus venosus* i trikuspidalno ušće) i time dala na važnosti dodatnim ultrazvučnim biljezima u razdoblju od 11.0 do 13 + 6 tjedna trudnoće [101].

U provedenom istraživanju 74% trudnica s fetalnom malformacijom upućeno je na kariotipizaciju, odnosno neku od invazivnih metoda dijagnostike zbog potrebe utvrđivanja jesu li otkrivene fetalne malformacije znak kromosomskih aneuploidija ili je riječ o euploidnim fetusima. Samo se jedna trudnica samostalno odlučila na neinvazivni prenatalni test što govori o tome da se još uvijek veća prednost daje invazivnoj dijagnostici, ali da su i manje rizični, neinvazivni prenatalni testovi počeli zauzimati svoje mjesto u svakodnevnoj liječničkoj praksi. Također prema podacima FMF-a rani detaljni ultrazvučni pregled doprinio je smanjenju broja invazivnih metoda dijagnostike s 20% na manje od 3%.

Ultrazvučni pregled u prvom tromjesečju ograničen je malom veličinom fetusa i gestacijskom dobi fetusa. Zbog male veličine u ranim tjednima trudnoće, teže je opaziti prisutnost određene fetalne malformacije, a ovisno o tjednu trudnoće i razvitku tijela fetusa postoji mogućnost lažno pozitivnih nalaza malformacija [102]. Primjer za to je lažno pozitivan nalaz omfalokele prije 12. tjedna trudnoće pri čemu je zapravo riječ o hernijaciji trbušnog sadržaja koja je i tipična za tu fazu fetalnog razvoja. Zato se ističe važnost opreznosti i iskustva kod ultrazvučnog pregleda te dobro poznavanje embriologije i fetalne anatomije kako bi se izbjegli takvi lažno pozitivni nalazi [103].

U već prikazanim rezultatima ovog istraživanja, prosječna ultrazvučno korigirana gestacijska dob fetusa s malformacijama iznosi 12 + 3,65 tjedana trudnoće, a čak 94,55% fetalnih malformacija otkriveno je nakon 12. tjedna trudnoće.

To je u skladu s istraživanjima koja su pokazala da je optimalna dob za detaljan ultrazvučni pregled i otkrivanje fetalnih malformacija ona nakon 12. tjedna trudnoće [104]. Kao što je već ranije spomenuto, u embrionalnoj fazi razvoja, prije 9. tjedna trudnoće, kada su CRL vrijednosti manje od 31 mm, strukturne malformacije teško su uočljive zbog male veličine još nerazvijenih struktura i postoji ograničenost u obliku nedovoljno visoke ultrazvučne rezolucije koja bi omogućila takvo rano otkrivanje malformacija. Zato se i većina malformacija otkriva nakon nekoliko tjedana, na ultrazvučnom pregledu između 11.0 i 13 + 6 tjedna trudnoće kada se veličina fetusa udvostruči, odnosno utrostruči u odnosu na onu veličinu u 9. tjednu trudnoće (CRL između 45 i 84 mm) [105]. U našem su istraživanju samo 2 slučaja fetalnih malformacija otkrivena u 9. tjednu trudnoće, i to 2 fetalna hidropsa, uočena na UZV-u kao nakupljanje viška tekućine u tijelu fetusa.

Zabilježene CRL vrijednost u provedenom istraživanju pokazale su razliku od očekivanih vrijednosti za gestacijsku dob. Većinom je ta vrijednost bila manja što potvrđuje činjenicu da fetalne malformacije dovode do zastoja u rastu, a samim time i do manjih CRL vrijednosti u odnosu na očekivane [78].

Incidencije fetalnih malformacija po organskim sustavima ovisit će najviše o vrsti organskog sustava budući da se u ranom fetalnom razdoblju ne vide sve fetalne strukture podjednako dobro. Tako je dokazano da će se malformacije središnjeg sustava otkriti u gotovo 90% slučajeva, malformacije trbušne stijenke u gotovo 96% slučajeva, kao i megacista, a *body stalk* anomalija će biti otkrivena u gotovo 100% slučajeva. Koštane displazije i oštećenja udova bit će otkrivene u 40 do 70% slučajeva, malformacije kralježnice u nešto više od 50%, a teške srčane malformacije u nešto manje od 50% [9].

U našem je istraživanju 110 (54%) slučajeva fetalnih malformacija otkriveno u području lica i vrata, najviše kao nakupljanje tekućine u potkožnom tkivu vrata, što nazivamo cistični higrom (n=109). Taj lako uočljiv ultrazvučni nalaz bitan je pretkazatelj mogućih kromosomskih aneuploidija. 24% je činilo povećano nakupljanje tekućine u drugim dijelovima tijela i tjelesnih šupljina (fetalni hidrops i anasarka). 8% fetalnih malformacija prepoznato je kao malformacije probavnog sustava koje imaju izrazito veliku stopu ranog otkrivanja. Među fetalne malformacije s velikom stopom otkrivanja ubrajamo i malformacije središnjeg živčanog sustava pa ne iznenađuje da su upravo one po broju odmah nakon malformacija probavnog sustava i činile su 7% otkrivenih fetalnih malformacija. Među fetalnim malformacijama koje se rjeđe otkrivaju u prvom tromjesečju su malformacije srca i mišićno koštanog sustava koje u promatranim trudnoćama čine samo 1% i 2% od ukupnog broja otkrivenih fetalnih malformacija.

Fetalne malformacije predstavljaju javnozdravstveni problem i zauzimaju znatan udio u perinatalnoj smrtnosti, kako i u svijetu, tako i u Republici Hrvatskoj. Podaci Svjetske Zdravstvene organizacije navode kako godišnje u svijetu zbog fetalnih malformacija umre više od 295 000 novorođenčadi unutar 4 tjedna od rođenja. Prema posljednjim podacima Hrvatskog zdravstveno-statističkog ljetopisa iz 2019. godine prijavljeno je 250 perinatalno umrle djece. Od njih 164 mrtvorodenih, 15 (9,2%) ih je umrlo zbog neke urođenih malformacija, a od 86 umrlih u ranom neonatalnom razdoblju, 17 (19,8%) ih je također umrlo zbog urođenih malformacija. Ovi podaci zabilježeni su i

za 2018. godinu kada je prijavljeno 252 slučajeva perinatalne smrtnosti. Od tih 250, 159 ih je bilo mrtvorodenih, a od tih 159, 13 (8,2%) ih je umrlo zbog urođenih malformacija. Ostalih 93 umrlo je u ranom neonatalnom razdoblju, od njih je 29 (31,2%) umrlo zbog urođenih malformacija. U 2017. godini zabilježeno je 224 perinatalno umrlih, od kojih je 149 mrtvorodenih, a 75 umrlih u ranom neonatalnom razdoblju. U ukupnom broju mrtvorodenih 10,7% ih je umrlo zbog prirođenih malformacija, a u ranom neonatalnom razdoblju njih 25,3% je također umrlo zbog neke malformacije. Što se tiče 2016. godine, zabilježeno je 262 perinatalno umrle djece, od kojih je 181 (69,1%) mrtvorodenih, a 81 (30,9%) ih je umrlo u ranom neonatalnom razdoblju. Fetalne malformacije uzrokovale su smrt u 8,3% mrtvorodene djece i u 38,3% djece umrle u ranom neonatalnom razdoblju.

U provedenom istraživanju pronađena su 6 slučaja trudnica s malformacijama u obliku nedostatka kostiju svoda lubanje (lat. *acrania*) i 3 fetusa s nerazvijenim moždanim polutkama (lat. *anencephalia*) što čini malformacije nespojive sa životom i koje ukoliko se roditelji odluče zadržati dijete do kraja trudnoće radi primjerice doniranja organa, dovode do smrti nedugo nakon rođenja ili po rođenju. U provedenom istraživanju, određen broj otkrivenih fetalnih malformacija kao što su *prune-belly* sindrom, ektopija srca i gastroshiza također se prezentiraju s teškom kliničkom slikom i nose rizik za ranu neonatalnu smrt.

Važno je spomenuti činjenicu da je prema podacima Hrvatskog zdravstveno-statističkog ljetopisa 2016. godine došlo do promjene u najčešćoj dobnoj skupini u kojoj žene rađaju. Najveći broj trudnica, odnosno poroda, zabilježen je u dobi između 30 i 34 godine .

To možemo povezati i sa dobivenim rezultatima ovog istraživanja. Naime najviše je trudnica s fetalnim malformacijama zabilježeno u skupini od 31. do 35. godina, njih 43, što čini 29,25%. To se može objasniti činjenicom da se žene sve kasnije odlučuju na trudnoću, a dodatni rizik za kromosomske anomalije leži u uznapredovaloj dobi majke. Posebno je ugrožena skupina trudnica starijih od 35 godina za koje prema Mardešić i sur. trudnice starije od 35 godina imaju rizik od 0,35% za otkriće trisomije 21, one u dobi od 39 godina imaju rizik od 1,01%, a u dobi od 42 godine 2,19%. Prema rezultatima provedenog istraživanja zabilježene su 44 (29,93%) trudnice s fetalnim malformacijama starije od 35 godina.

Neka od provedenih kohortnih istraživanja i metaanaliza proučavala su utjecaj medicinski potpomognute oplodnje na razvitak fetalnih malformacija. Dokazan je neznatan, ali ipak postojeći rizik od 1.37 [95% CI 1.26– 1.48] u razvitku fetalnih malformacija kod žena koje su začele izvantjelesnom oplodnjom, posebice rizik razvoja srčanih malformacija [106]. Prema podacima Hrvatskog zdravstveno-statističkog ljetopisa vidi se porast u broju poroda djece rođenih iz medicinsko potpomognutih oplodnja, od 496 (1,3%) u 2016. godini do 995 (2,8%) u 2019. godini. Na proučavanom uzorku od 147 trudnica u ovom istraživanju, njih 12 (8,2%) je začelo metodom izvantjelesne oplodnje



## 6. ZAKLJUČAK

Ovim je radom skrenuta pozornost na važnost ranog otkrivanja fetalnih malformacija te su prikazane pojedine fetalne malformacije podijeljene po organskim sustavima koje s velikom sigurnošću mogu biti uočene već u prvom tromjesečju trudnoće. Među najvažnije rane ultrazvučne biljege strukturnih malformacija i kromosomskih aneuploidija ubrajaju se oni iz tzv. „*mini anomaly scan*“ ultrazvučnog pregleda koji se provodi između 11. i 14. tjedna trudnoće. To su vrijednosti vratne prozirnosti, udaljenost tjeme-trtica, frontomaksilarni lični kut, prisutnost nosne kosti te protok kroz trikuspidalno ušće i *ductus venosus*. U ovom je istraživanju analizirano 147 trudnoća s fetalnim malformacijama u trudnica ambulantno praćenih na Klinici za ginekologiju i porodništvo Kliničke Bolnice „Sveti Duh“ u razdoblju od 1.siječnja 2016. godine do 31. prosinca 2020. godine. Prosječna starosna dob promatranih trudnica iznosila je 31,75 godina, a prosječna gestacijska dob u kojoj je otkrivena malformacija iznosila je 12+3,65 tjedana trudnoće. Među najzastupljenijim fetalnim malformacijama jest cistični higrom koji je pronađen u 109 trudnoća u ukupno 147 trudnoća sa nekom fetalnom malformacijom otkrivenom u prvom tromjesečju. To ide u prilog činjenici da je povećana vratna prozirnost, odnosno razvoj cističnog higroma, rano uočljiv ultrazvučni biljeg koji predstavlja statistički važan nalaz. Zbog toga je i 74% promatranih (n=104) trudnica upućeno na daljnju kariotipizaciju u obliku neke od metoda invazivne dijagnostike kako bi se utvrdila ili odbacila mogućnost postojanja kromosomske aneuploidije. Među fetalne malformacije koje u prvom tromjesečju uočavamo s izrazito velikom sigurnošću ubrajamo malformacije središnjeg živčanog sustava, malformacije probavnog sustava, megacistu, ektopiju srca i *body stalk* anomaliju. Sve ove malformacije uočene su i u među promatranim trudnicama u provedenom istraživanju.

## 7. ZAHVALE

Zahvaljujem svojoj mentorici doc.dr.sc. Ivanki Bekavac-Vlatković na uloženom vremenu, strpljenju i pomoći prilikom pripreme i izrade ovog diplomskog rada.

Najviše zahvaljujem svojoj obitelji, Roku i prijateljima na brojnim riječima podrške i ljubavi kroz sve ove godine studija.

## 8. LITERATURA

1. Halder A. Approach to Fetal Malformations. 2015.
2. Gilbert-Barness E. Teratogenic causes of malformations. *Ann Clin Lab Sci*. 2010;40(2):99–114.
3. Calado AM, dos Anjos Pires M. An Overview of Teratology. *Methods Mol Biol*. 2018;1797:3–32.
4. Običan S, Scialli AR. Teratogenic exposures. *Am J Med Genet Part C Semin Med Genet*. 2011;157(3):150–69.
5. Mardešić D i suradnici. *Pedijatrija*. 8.izdanje. Školska knjiga; 2016. 1164 p.
6. Edwards L, Hui L. First and second trimester screening for fetal structural anomalies. *Semin Fetal Neonatal Med* [Internet]. 2018;23(2):102–11.
7. Feldkamp ML, Carey JC, Byrne JLB, Krikov S, Botto LD. Etiology and clinical presentation of birth defects: Population based study. *BMJ*. 2017;357:1–8.
8. Prevalence charts and tables [Internet]. Available from: [https://eu-rd-platform.jrc.ec.europa.eu/eurocat/eurocat-data/prevalence\\_en](https://eu-rd-platform.jrc.ec.europa.eu/eurocat/eurocat-data/prevalence_en)
9. Liao Y, Wen H, Ouyang S, Yuan Y, Bi J, Guan Y, et al. Routine first-trimester ultrasound screening using a standardized anatomical protocol. *Am J Obstet Gynecol* [Internet]. 2021;224(4):396.e1-396.e15.
10. Chen FCK, Bacovsky A, Entezami M, Henrich W. Nearly half of all severe fetal anomalies can be detected by first-Trimester screening in experts' hands. *J Perinat Med*. 2019;47(6):619–24.
11. McFadyen A, Gledhill J, Whitlow B, Economides D. First trimester ultrasound screening. *Br Med J* [Internet]. 1998 Jun 8;317(7160):694–5.
12. Gaitanis J, Tarui T. Nervous System Malformations. *Contin Lifelong Learn Neurol*. 2018;24(1, Child Neurology):72–95.
13. Zhang N, Dong H, Wang P, Wang Z, Wang Y, Guo Z. The Value of Obstetric Ultrasound in Screening Fetal Nervous System Malformation. *World Neurosurg* [Internet]. 2020;138:645–53.
14. Gilbert-Barness E, Debich-Spicer D, Williams M, Porter KB, Guidi S, Opitz JM. *Embryo and Fetal Pathology*. Embryo and Fetal Pathology. 2001.
15. Wertaschnigg D, Reddy M, Ramkrishna J, da Silva Costa F, Sepulveda W, Rolnik DL, et al. Ultrasound Appearances of the Acrania-Anencephaly Sequence at 10 to 14 Weeks' Gestation. *J Ultrasound Med*. 2020;39(9):1695–700.
16. Obeidi N, Russell N, Higgins JR, O'Donoghue K. The natural history of anencephaly. *Prenat Diagn*. 2010;30(4):357–60.
17. Chatzipapas IK, Whitlow BJ, Economides DL. The “Mickey Mouse” sign and

- the diagnosis of anencephaly in early pregnancy. *Ultrasound Obstet Gynecol.* 1999;13(3):196–9.
18. Welch GW. The Infant with Anencephaly. *N Engl J Med.* 1990;323(9):615–615.
  19. World Health Organization/CDC/ICBDSR. Birth defects surveillance: a manual for programme managers [Internet]. Geneva: World Health Organization. 2014. 126 p.
  20. Monteagudo A. Exencephaly-anencephaly Sequence. *Am J Obstet Gynecol* [Internet]. 2020;223(6):B5–8.
  21. Dubourg C, Bendavid C, Pasquier L, Henry C, Odent S, David V. Holoprosencephaly. *Orphanet J Rare Dis.* 2007;2(1):1–14.
  22. Monteagudo A. Holoprosencephaly. *Am J Obstet Gynecol.* 2020;223(6):B13–6.
  23. Winter TC, Kennedy AM, Woodward PJ. Holoprosencephaly: A survey of the entity, with embryology and fetal imaging. *Radiographics.* 2015;35(1):275–90.
  24. Wong HS, Lam YH, Tang MHY, Cheung LWK, Ng LKL, Yan KW. First-trimester ultrasound diagnosis of holoprosencephaly: Three case reports. *Ultrasound Obstet Gynecol.* 1999;13(5):356–9.
  25. Sienko AE. Embryo & Fetal Pathology: Color Atlas With Ultrasound Correlation. Vol. 129, *Archives of Pathology & Laboratory Medicine.* 2005. 267–267 p.
  26. Ong AGJ, Rolnik DL, Menezes M, Meagher S. Early Diagnosis and Differences in Progression of Fetal Encephalocele. *J Ultrasound Med.* 2020;39(7):1435–40.
  27. Krishnan P, Raybaud C, Palasamudram S, Shroff M. Neuroimaging in Pediatric Hydrocephalus. *Indian J Pediatr.* 2019;86(10):952–60.
  28. McAllister JP. Pathophysiology of congenital and neonatal hydrocephalus. *Semin Fetal Neonatal Med* [Internet]. 2012;17(5):285–94.
  29. Cavalheiro S, Moron AF, Almodin CG, Suriano IC, Hisaba V, Dastoli P, et al. Fetal hydrocephalus. *Child’s Nerv Syst.* 2011;27(10):1575–83.
  30. Noia G, Maltese PE, Zampino G, D’Errico M, Cammalleri V, Convertini P, et al. Cystic hygroma: A preliminary genetic study and a short review from the literature. *Lymphat Res Biol.* 2019;17(1):30–9.
  31. Noia G, Pellegrino M, Masini L, Visconti D, Manzoni C, Chiaradia G, et al. Fetal cystic hygroma: The importance of natural history. *Eur J Obstet Gynecol Reprod Biol* [Internet]. 2013;170(2):407–13.
  32. Mirza B, Ijaz L, Saleem M, Sharif M, Sheikh A. Cystic hygroma: An overview. *J Cutan Aesthet Surg.* 2010;3(3):139.
  33. Chen YN, Chen CP, Lin CJ, Chen SW. Prenatal Ultrasound Evaluation and Outcome of Pregnancy with Fetal Cystic Hygromas and Lymphangiomas. *J Med Ultrasound* [Internet]. 2017;25(1):12–5.
  34. Aktoz F, Ozyuncu O, Tanacan A, Fadiloglu E, Unal C, Soyer T, et al. Gestational Outcomes of Pregnancies with Prenatally Detected Gastroschisis and Omphalocele. *Fetal Pediatr Pathol* [Internet]. 2019;38(4):282–9.

35. Prefumo F, Izzi C. Fetal abdominal wall defects. *Best Pract Res Clin Obstet Gynaecol* [Internet]. 2014;28(3):391–402.
36. Blazer S, Zimmer EZ, Gover A, Bronshtein M. Fetal omphalocele detected early in pregnancy: Associated anomalies and outcomes. *Radiology*. 2004;232(1):191–5.
37. Verla MA, Style CC, Olutoye OO. Prenatal diagnosis and management of omphalocele. *Semin Pediatr Surg* [Internet]. 2019;28(2):84–8.
38. Brantberg A, Blaas HGK, Haugen SE, Eik-Nes SH. Characteristics and outcome of 90 cases of fetal omphalocele. *Ultrasound Obstet Gynecol*. 2005;26(5):527–37.
39. Christison-Lagay ER, Kelleher CM, Langer JC. Neonatal abdominal wall defects. *Semin Fetal Neonatal Med* [Internet]. 2011;16(3):164–72.
40. deVries PA. The pathogenesis of gastroschisis and omphalocele. *J Pediatr Surg*. 1980;15(3):245–51.
41. M.werler M, Sheehan JE, Mitchell AA. Maternal medication use and risks of gastroschisis and small intestinal atresia. *Am J Epidemiol*. 2002;155(1):26–31.
42. Stevenson RE, Rogers RC, Chandler JC, Gauderer MWL, Hunter AGW. Escape of the yolk sac: A hypothesis to explain the embryogenesis of gastroschisis. *Clin Genet*. 2009;75(4):326–33.
43. Brantberg A, Blaas HGK, Salvesen KÅ, Haugen SE, Eik-Nes SH. Surveillance and outcome of fetuses with gastroschisis. *Ultrasound Obstet Gynecol*. 2004;23(1):4–13.
44. Anteby EY, Yagel S. Route of delivery of fetuses with structural anomalies. *Eur J Obstet Gynecol Reprod Biol*. 2003;106(1):5–9.
45. Daskalakis G, Sebire NJ, Jurkovic D, Snijders RJM, Nicolaides KH. Body stalk anomaly at 10-14 weeks of gestation. Vol. 10, *Ultrasound in Obstetrics and Gynecology*. 1997. p. 416–8.
46. Mann L, Ferguson-Smith MA, Desai M, Gibson AAM, Raine PAM. Prenatal assessment of anterior abdominal wall defects and their prognosis. *Prenat Diagn*. 1984;4(6):427–35.
47. Adonakis G, Spinos N, Tourikis J, Hasiotou H, Loutzi K, Kourounis G. A case of body stalk anomaly at 12 weeks of gestation. *Clin Exp Obstet Gynecol*. 2008;35(3):218–20.
48. Quijano FE, Rey MM, Echeverry M, Axt-Fliedner R. Body Stalk Anomaly in a 9-Week Pregnancy. *Case Rep Obstet Gynecol*. 2014;2014:1–3.
49. Singh A, Singh J, Gupta K. Body stalk anomaly: antenatal sonographic diagnosis of this rare entity with review of literature. *J Ultrason*. 2017;17(69):133–5.
50. Taghavi K, Sharpe C, Stringer MD, Zuccollo J, Marlow J. Fetal megacystis: Institutional experience and outcomes. *Aust New Zeal J Obstet Gynaecol*. 2017;57(6):636–42.

51. Newman J, Antonakopoulos GN. The fine structure of the human fetal urinary bladder. Development and maturation. A light, transmission and scanning electron microscopic study. *J Anat* [Internet]. 1989;166:135–50.
52. Sepulveda W. Megacystis in the first trimester. *Prenat Diagn*. 2004;24(2):144–9.
53. Taghavi K, Sharpe C, Stringer MD. Fetal megacystis: A systematic review. *J Pediatr Urol* [Internet]. 2017;13(1):7–15.
54. Fontanella F, Maggio L, Verheij JBGM, Duin LK, Adama Van Scheltema PN, Cohen-Overbeek TE, et al. Fetal megacystis: a lot more than LUTO. *Ultrasound Obstet Gynecol*. 2019;53(6):779–87.
55. Skoll MA, Sharland GK, Allan LD. Is the ultrasound definition of fluid collections in non-immune hydrops fetalis helpful in defining the underlying cause or predicting outcome? Vol. 1, *Ultrasound in Obstetrics and Gynecology*. 1991. p. 309–12.
56. Waring GJ, Splitt M, Robson SC. Fetal hydrops: Diagnosis and prognosis. *Arch Dis Child*. 2019;104(3):209–10.
57. Judge NE, Morrison SC, Lazebnik N. Perinatal imaging. *Fanaroff and Martin's Neonatal–Perinatal Medicine*. 2011. 147–174 p.
58. Bellini C, Hennekam RCM, Fulcheri E, Rutigliani M, Morcaldi G, Boccardo F, et al. Etiology of nonimmune hydrops fetalis: A systematic review. *Am J Med Genet Part A*. 2009;149(5):844–51.
59. Bellini C, Hennekam RC. Non-immune hydrops fetalis: A short review of etiology and pathophysiology. *Am J Med Genet Part A*. 2012;158 A(3):597–605.
60. Kosinski P, Krajewski P, Wielgos M, Jezela-Stanek A. Nonimmune Hydrops Fetalis—Prenatal Diagnosis, Genetic Investigation, Outcomes and Literature Review. *J Clin Med*. 2020;9(6):1789.
61. Steurer MA, Peyvandi S, Baer RJ, MacKenzie T, Li BC, Norton ME, et al. Epidemiology of Live Born Infants with Nonimmune Hydrops Fetalis—Insights from a Population-Based Dataset. *J Pediatr* [Internet]. 2017;187:182-188.e3.
62. Doubilet PM. Ultrasound evaluation of the first trimester. *Radiol Clin North Am* [Internet]. 2014;52(6):1191–9.
63. Committee CS. ISUOG practice guidelines: Performance of first-trimester fetal ultrasound scan. *Ultrasound Obstet Gynecol*. 2013;41(1):102–13.
64. Rossi AC, Prefumo F. Accuracy of ultrasonography at 11-14 weeks of gestation for detection of fetal structural anomalies: A systematic review. *Obstet Gynecol*. 2013;122(6):1160–7.
65. Mei JY, Afshar Y, Platt LD. First-Trimester Ultrasound. *Obstet Gynecol Clin North Am*. 2019;46(4):829–52.
66. Fong KW, Toi A, Salem S, Hornberger LK, Chitayat D, Keating SJ, et al. Detection of Fetal Structural Abnormalities with US during Early Pregnancy. *Radiographics*. 2004;24(1):157–74.

67. Kingman CEC, Economides DL. The diagnosis of structural fetal abnormalities in the first trimester. *Fetal Matern Med Rev.* 2002;13(4):277–91.
68. Kenkhuis MJA, Bakker M, Bardi F, Fontanella F, Bakker MK, Fleurke-Rozema JH, et al. Effectiveness of 12–13-week scan for early diagnosis of fetal congenital anomalies in the cell-free DNA era. *Ultrasound Obstet Gynecol.* 2018;51(4):463–9.
69. Mulvey S, Wallace EM. Women’s knowledge of and attitudes to first and second trimester screening for down’s syndrome. *BJOG An Int J Obstet Gynaecol.* 2000;107(10):1302–5.
70. Ghaffari SR, Tahmasebpour AR, Jamal A, Hantoushzadeh S, Eslamian L, Marsoosi V, et al. First-trimester screening for chromosomal abnormalities by integrated application of nuchal translucency, nasal bone, tricuspid regurgitation and ductus venosus flow combined with maternal serum free  $\beta$ -hCG and PAPP-A: A 5-year prospective study. *Ultrasound Obstet Gynecol.* 2012;39(5):528–34.
71. Nicolaidis KH, Heath V, Liao AW. The 11-14 week scan. *Bailliere’s Best Pract Res Clin Obstet Gynaecol.* 2000;14(4):581–94.
72. Alamillo CML, Fiddler M, Pergament E. Increased nuchal translucency in the presence of normal chromosomes: What’s next? *Curr Opin Obstet Gynecol.* 2012;24(2):102–8.
73. Souka AP, Von Kaisenberg CS, Hyett JA, Sonek JD, Nicolaidis KH. Increased nuchal translucency with normal karyotype. *Am J Obstet Gynecol.* 2005;192(4):1005–21.
74. Nicolaidis KH. Nuchal translucency and other first-trimester sonographic markers of chromosomal abnormalities. *Am J Obstet Gynecol.* 2004;191(1):45–67.
75. Tiyatha S, Sirilert S, Sekararithi R, Tongsong T. Association between unexplained thickened nuchal translucency and adverse pregnancy outcomes. *Arch Gynecol Obstet [Internet].* 2018;298(1):97–101.
76. Taipale P, Hiilesmaa V. Predicting delivery date by ultrasound and last menstrual period in early gestation. *Obstet Gynecol.* 2001;97(2):189–94.
77. Sagi-Dain L, Peleg A, Sagi S. First-Trimester Crown-Rump Length and Risk of Chromosomal Aberrations-A Systematic Review and Meta-analysis. *Obstet Gynecol Surv.* 2017;72(10):603–9.
78. Dhombres F, Khoshnood B, Bessis R, Fries N, Senat MV, Jouannic JM. Quality of first-trimester measurement of crown-rump length. *Am J Obstet Gynecol [Internet].* 2014;211(6):672.e1-672.e5.
79. Napolitano R, Dhimi J, Ohuma E, Ioannou C, Conde-Agudelo A, Kennedy S, et al. Pregnancy dating by fetal crown-rump length: A systematic review of charts. *BJOG An Int J Obstet Gynaecol.* 2014;121(5):556–65.
80. Kang JY, Park EJ, Yang YS, Park M, Park WI. Crown-rump length measured in the early first trimester as a predictor of low birth weight. *Yonsei Med J.* 2013;54(4):1049–52.

81. Odibo AO, Sehdev HM, Dunn L, McDonald R, Macones GA. The association between fetal nasal bone hypoplasia and aneuploidy. *Obstet Gynecol.* 2004;104(6):1229–33.
82. Benacerraf BR, Bromley B, Jelin AC. Absent nasal bone. *Am J Obstet Gynecol* [Internet]. 2019;221(5):B6–7.
83. Dukhovny S, Wilkins-Haug L, Shipp TD, Benson CB, Kaimal AJ, Reiss R. Absent fetal nasal bone: What does it mean for the euploid fetus. *J Ultrasound Med.* 2013;32(12):2131–4.
84. Czuba B, Cnota W, Wloch A, Wegrzyn P, Sodowski K, Wielgos M, et al. Frontomaxillary facial angle measurement in screening for trisomy 18 at 11 + 0 to 13 + 6 weeks of pregnancy: A double-centre study. *Biomed Res Int.* 2013;2013.
85. Plasencia W, Dagklis T, Sotiriadis A, Borenstein M, Nicolaides KH. Frontomaxillary facial angle at 11 + 0 to 13 + 6 weeks' gestation - Reproducibility of measurements. *Ultrasound Obstet Gynecol.* 2007;29(1):18–21.
86. Yang X, Chen M, Wang HF, Leung TY, Borenstein M, Nicolaides K, et al. Learning curve in measurement of fetal frontomaxillary facial angle at 11-13 weeks of gestation. *Ultrasound Obstet Gynecol.* 2010;35(5):530–4.
87. Hernandez-Andrade E, Patwardhan M, Cruz-Lemini M, Luewan S. Early Evaluation of the Fetal Heart. *Fetal Diagn Ther.* 2017;42(3):161–73.
88. Axt-Fliedner R, Chiriac A, Gembruch U. First and early second trimester fetal heart scanning. *Ultraschall der Medizin.* 2009;30(4):364–75.
89. Minnella GP, Crupano FM, Syngelaki A, Zidere V, Akolekar R, Nicolaides KH. Diagnosis of major heart defects by routine first-trimester ultrasound examination: association with increased nuchal translucency, tricuspid regurgitation and abnormal flow in ductus venosus. *Ultrasound Obstet Gynecol.* 2020;55(5):637–44.
90. Borrell A, Grande M, Bennasar M, Borobio V, Jimenez JM, Stergiotou I, et al. First-trimester detection of major cardiac defects with the use of ductus venosus blood flow. *Ultrasound Obstet Gynecol.* 2013;42(1):51–7.
91. Gonçalves LF, Lee W, Espinoza J, Romero R. Three- and 4-dimensional ultrasound in obstetric practice does it help? *J Ultrasound Med.* 2005;24(12):1599–624.
92. Leung KY, Ngai CSW, Chan BC, Leung WC, Lee CP, Tang MHY. Three-dimensional extended imaging: A new display modality for three-dimensional ultrasound examination. *Ultrasound Obstet Gynecol.* 2005;26(3):244–51.
93. Merz E, Bahlmann F, Weber G. Volume scanning in the evaluation of fetal malformations: a new dimension in prenatal diagnosis. Vol. 5, *Ultrasound in Obstetrics and Gynecology.* 1995. p. 222–7.
94. Nelson T, Pretorius D, Lev-Toaff A, Sklansky M, Budorick N, Vega G. Feasibility of performing a virtual patient examination using 3DUS data acquired at remote locations. *Ultrasound Med Biol.* 2000;26(SUPPL. 2):941–



52.

95. Merz E. 3-D ultrasound in prenatal diagnosis. Vol. 9, Current Obstetrics and Gynaecology. 1999. 93–100 p.
96. Abu-Rustum RS. A Practical Guide to 3D Ultrasound. A Practical Guide to 3D Ultrasound. 2014.
97. Kurjak A, Tikvica A, Stanojevic M, Miskovic B, Ahmed B, Azumendi G, et al. The assessment of fetal neurobehavior by three-dimensional and four-dimensional ultrasound. *J Matern Neonatal Med.* 2008;21(10):675–84.
98. Zhen L, Li YJ, Yang YD, Li DZ. The role of ultrasound in women with a positive NIPT result for trisomy 18 and 13. *Taiwan J Obstet Gynecol [Internet].* 2019;58(6):798–800.
99. Souka AP, Pilalis A, Kavalakis I, Antsaklis P, Papantoniou N, Mesogitis S, et al. Screening for major structural abnormalities at the 11- to 14-week ultrasound scan. *Am J Obstet Gynecol.* 2006;194(2):393–6.
100. Timor-Tritsch IE, Bashiri A, Monteagudo A, Arslan AA. Qualified and trained sonographers in the US can perform early fetal anatomy scans between 11 and 14 weeks. *Am J Obstet Gynecol.* 2004;191(4):1247–52.
101. Sonek J, Nicolaidis K. Additional first-trimester ultrasound markers. *Clin Lab Med [Internet].* 2010;30(3):573–92.
102. Souka AP, Pilalis A, Kavalakis Y, Kosmas Y, Antsaklis P, Antsaklis A. Assessment of fetal anatomy at the 11-14-week ultrasound examination. *Ultrasound Obstet Gynecol.* 2004;24(7):730–4.
103. Neiger R. First Trimester Ultrasound in Prenatal Diagnosis—Part of the Turning Pyramid of Prenatal Care. *J Clin Med.* 2014;3(3):986–96.
104. Whitlow BJ, Economides DL. The optimal gestational age to examine fetal anatomy and measure nuchal translucency in the first trimester. *Ultrasound Obstet Gynecol.* 1998;11(4):258–61.
105. Blaas HGK. Detection of structural abnormalities in the first trimester using ultrasound. *Best Pract Res Clin Obstet Gynaecol [Internet].* 2014;28(3):341–53.
106. Kawwass JF, Badell ML. Maternal and fetal risk associated with assisted reproductive technology. *Obstet Gynecol.* 2018;132(3):763–72.
107. Bender W, Dugoff L. Screening for Aneuploidy in Multiple Gestations: The Challenges and Options. *Obstet Gynecol Clin North Am [Internet].* 2018;45(1):41–53. 2017.

## 9. ŽIVOTOPIS

Rođena sam 29.09.1993. u Varaždinu, ali sam odrasla u Zagrebu gdje sam završila svoje osnovnoškolsko i srednjoškolsko obrazovanje. Pohađala sam Opću gimnaziju Sesvete gdje sam i maturirala 2012. godine.

Medicinski fakultet u Zagrebu upisala sam akademske godine 2012./2013. Za vrijeme studiranja bavila sam se raznim aktivnostima. Djelovala sam kao asistent u Odboru za medicinsku edukaciju u studentskoj udruzi CroMSIC. Putem iste udruge postala sam i edukator o reproduktivnom zdravlju u srednjim školama. Volontirala sam na događanjima i u organizaciji događanja udruge „SVE za NJU!“ Sudjelovala sam u projektu „Bolnica za medvjediće“ Hrvatskog liječničkog zbora (EMSA). Prije tri godine završila sam tečaj „Teta pričalica“ za čitanje knjiga na pedijatrijskim odjelima bolnica. Na ovoj posljednjoj 6. godini studija bila sam dio vodstva Studentske sekcije za pedijatriju. Položila sam BLS i ILS tečajeve pružanja prve pomoći. Služim se engleskim (B2) i talijanskim jezikom (A2).