

Dermatomiozitis i adenokarcinom žučnog mjehura

Jurčić, Petra

Professional thesis / Završni specijalistički

2019

Degree Grantor / Ustanova koja je dodijelila akademski / stručni stupanj: **University of Zagreb, School of Medicine / Sveučilište u Zagrebu, Medicinski fakultet**

Permanent link / Trajna poveznica: <https://um.nsk.hr/um:nbn:hr:105:159640>

Rights / Prava: [In copyright](#)/[Zaštićeno autorskim pravom.](#)

Download date / Datum preuzimanja: **2025-02-04**



Repository / Repozitorij:

[Dr Med - University of Zagreb School of Medicine Digital Repository](#)



**SVEUČILIŠTE U ZAGREBU
MEDICINSKI FAKULTET**

Petra Jurčić

**Dermatomiozitis i adenokarcinom žučnog
mjehurca: prikaz bolesnice i pregled
literature**

ZAVRŠNI SPECIJALISTIČKI RAD



Zagreb, 2018.

Tema završnog specijalističkog rada „Dermatomiozitis i adenokarcinom žučnog mjehura: prikaz bolesnice i pregled literature“ u okviru specijalističkog poslijediplomskog studija Internistička onkologija je prihvaćena na sjednici Vijeća za poslijediplomske studije održanoj u akademskoj godini 2017./2018.

Prikaz bolesnice je objavljen u znanstvenom članku „Dermatomyositis as the first manifestation of gallbladder adenocarcinoma: case report and literature overview“ časopisa World Journal of Surgical Oncology 2015. godine.

mentor rada: doc. dr. sc. Borislav Belev, dr. med.

Sadržaj

1. Uvod	1
2. Definicija, etiologija i patogeneza dermatomiozitisa	2
2.1. Klinička slika i dijagnostički kriteriji za dermatomiozitis	3
2.2. Liječenje dermatomiozitisa i praćenje bolesnika	5
3. Epidemiologija, etiologija i klasifikacija raka žučnog mjehura	6
3.1. Klinička slika, liječenje i praćenje bolesnika s rakom žučnog mjehura	9
4. Prikaz bolesnice	12
5. Rasprava	16
6. Zaključak	19
7. Sažetak.....	20
8. Summary	22
9. Popis literature.....	24
10. Popis slika i tablica	29
11. Životopis	30
12. Prilozi.....	31

Popis korištenih kratica

CA 19-9 – karbohidratni antigen

CEA – karcinoembrionalni antigen

CK – kreatin kinaza

MSCT – višeslojna kompjuterizirana tomografija

MR – magnetna rezonancija

UZV – ultrazvuk

mg – miligram

mm – milimetar

1. Uvod

U prvom dijelu rada opisuje se epidemiologija, etiologija, klinička slika, dijagnostički kriteriji, potrebna dijagnostička obrada, mogućnosti liječenja i praćenja bolesnika s dermatomiozitisom. Drugi dio rada opisuje epidemiologiju, etiologiju, kliničku sliku, liječenje i praćenje bolesnika s rakom žučnog mjehura. Obje bolesti su rijetke te se često liječe i opisuju unutar veće skupine (miopatija i rak bilijarnog sustava). Potom je prikazana 48-godišnja bolesnica s paraneoplastičkim dermatomiozitisom koji je prethodio otkriću neoperabilnog raka žučnog mjehura. U raspravi su opisani standardi liječenja sukladno važećim europskim smjernicama te je donesen pregled literature učinjen u siječnju 2019. godine. U zaključku je naglašena potreba probira na podležeću malignu bolest u bolesnika s dermatomiozitisom, ali isto tako i potreba savjetovanja bolesnika s pridruženim rizičnim čimbenicima za rak žučnog mjehura.

2. Definicija, etiologija i patogeneza dermatomiozitisa

Idiopatske upalne mioopatije, koje uobičajeno nazivamo miozitis, heterogena su skupina kroničnih bolesti koju čine četiri klinička entiteta: dermatomiozitis, polimiozitis, miozitis inkluzijskih tjelešaca i imunosno-posredovane nekrotizirajuće mioopatije (1). Zbog nekonzistentne primjene dijagnostičkih kriterija i često indolentnog kliničkog tijeka nedostaju relevantni epidemiološki podatci o incidenciji dermatomiozitisa. Procjenjuje se kako se godišnja incidencija kreće od 0.5 do 0.89 na 100.000 stanovnika (2). Populacijska istraživanja izvješćuju o globalnoj stopi maligniteta u oboljelih s dermatomiozitisom od 6.7% do 32% (3-5). Najčešće opisana podležeća neoplazma je karcinom jajnika, a češće su opisani karcinomi dojke, pluća, gušterače, debelog crijeva i non-Hodgkinovog limfoma (5). U azijskoj populaciji češće je opisan rak gornjeg dijela ždrijela (6). Bolest se javlja u svim etničkim skupinama, a omjer oboljelih žena prema muškarcima je 2 - 3 : 1 (5). Bolest pokazuje bimodalni način pojavljivanja, u dječjoj (od 5. do 14. godine života) i odrasloj dobi (od 40. do 60. godine života) (7). Juvenilni oblici dermatomiozitisa nemaju povećan rizik maligne bolesti. Patogenetski mehanizmi dermatomiozitisa nisu razjašnjeni. Jedna teorija govori o uključenosti CD4+ plazmacitoidnih dendritičnih stanica koje stvaraju interferon tip 1 kao odgovor na autoantitijela vezana u mišićima bolesnika (1). Druga teorija govori o endomizijalnoj mikroangiopatiji uzrokovanoj antitijelima te posljedičnoj aktivaciji komplementarnog membranolitičkog puta C5b-9 (1).

2.1. Klinička slika i dijagnostički kriteriji za dermatomiozitis

Paraneoplastički dermatomiozitis su prvi opisali 1916. godine Stertz u bolesnika s karcinomom želuca i Kankeleit u bolesnice s karcinomom dojke (8, 9). Kožne promjene dermatomiozitisa uključuju eritem lica, vrata i gornjeg dijela prsišta (V znak), leđa i ramena (znak marame), natkoljenica (znak futrole za pištolj), eritem ekstenzorne površine zglobova na ekstremitetima (lakat, koljena, ramena), ljuskave, eritematozne, tamnocrvene ili ljubičaste papule najčešće milimetarske veličine iznad koštanih prominencija metakarpofalangealnih i interfalangealnih zglobova (Gottronove papule), ljubičasto-crvenu diskoloraciju gornjih kapaka povezanu s periorbitalnim edemom (heliotropni eritem). Promjene na noktima uključuju kapilarne teleangiektazije na rubovima nokatne ploče i periungvalni eritem. „Ruka mehaničara“ je skup kožnih promjena: hiperkeratoze, ljuskanja, fisura i pukotina kože prstiju, pogotovo na radijalnoj strani drugog prsta. Fotosenzitivnost, svrbež i kalcinoze mekih tkiva su također opisani u bolesnika s dermatomiozitisom. Zahvaćene su bilateralno i simetrično proksimalne skupine mišića. Bolesnik ne može podići ruke iznad glave ukoliko su zahvaćeni mišići ramenog obruča. Zahvaćenost mišića ždrijela, jednjaka i dišnog sustava loš je prognostički znak. Bol u mišićima je rjeđa prezentacija bolesti, ali je bitno za napomenuti kako ne mora biti potencirana fizičkom aktivnosti te da fizička aktivnost ne pojačava intenzitet boli. Osim kože i mišića, mogu biti zahvaćeni i zglobovi, kardiovaskularni i dišni sustav. S obzirom na to da su sve promjene nespecifične za dermatomiozitis, bolest je često dugo neprepoznata ili krivo dijagnosticirana kao diskoidni eritemski lupus ili pitirijaza rubra pilaris. Pet kriterija za dijagnostiku dermatomiozitisa, koje su 1975. godine objavili Bohan i Peter, su simetrična slabost proksimalne skupine mišića, miozitis dokazan biopsijom mišića, porast serumske vrijednosti enzima skeletnih mišića, karakterističan elektromiografski nalaz i tipične kožne promjene. Za postavljanje dijagnoze dermatomiozitisa moraju biti zadovoljena četiri od pet navedenih kriterija (kožna manifestacija bolesti i druga tri kriterija) (10, 11). Tanimoto je 1995. godine predložio novu klasifikaciju dermatomiozitisa i polimiozitisa na temelju devet kriterija. Četiri od devet kriterija se nisu nalazila u prethodnoj klasifikaciji: bol u mišićima, artralgiya ili neerozivni artritis, znakovi sustavne upale i prisutnost anti-Jo1 antitijela (12).

Nekoliko godina poslije Targoff je predložio modifikaciju Bohanovih i Peterovih kriterija s ciljem povećanja specifičnosti, a dodao je sva poznata miozitis-specifična antitijela i nalaz magnetne rezonancije mišića (13). Dalakas je 2003. godine uvrstio termin amiopatskog dermatomiozitisa te je kao glavne dijagnostičke kriterije naveo magnetsku rezonanciju (MR) mišića i patohistološku potvrdu (14). Zadnja klasifikacija Europske lige protiv reumatizma i Američkog kolegija reumatologije iz 2017. godine može biti korištena bez obzira na nalaz biopsije mišića. Biopsija mišića povećava senzitivnost kriterija s 87% na 93% te specifičnost s 82% na 88% (15). Od laboratorijskih nalaza, serumska vrijednost kreatin kinaze (CK) je najkorisnija jer dobro korelira s težinom bolesti i odgovorom na liječenje. U pravilu je 5 – 50 puta veća od gornje normalne vrijednosti. Povišene vrijednosti laktat dehidrogenaze, transaminaza i mioglobina nisu specifične za bolest, ali su vrlo česte u bolesnika. Autoantitijela su pozitivna u 60% do 70% bolesnika. Najčešće su pozitivna antinuklearna antitijela, ali ona nemaju prognostičku vrijednost. Od brojnih miozitis-specifičnih antitijela, antitijelo na Jo-1 protein ima prediktivnu vrijednost za zahvaćanje dišnog sustava što se rjeđe pojavljuje u dermatomiozitisu (16, 17). Antitijelo na Mi-2 antigen je specifično za dermatomiozitis, povezano s odsutnošću podležećeg maligniteta i dobrim terapijskim odgovorom. Njegov nedostatak je što je pozitivan u svega 20% bolesnika (18). Neinvazivne slikovne metode kao što su ultrazvuk (UZV) i MR mišića se koriste kao potvrda dijagnoze, za određivanje najpovoljnijeg mjesta biopsije i kasnije u praćenju bolesti. Podudarnost elektromiografije i biopsije mišića iznosi oko 70%. Primjena iglene metode u dijagnostičke svrhe je bolna, ali vjerodostojnija, za razliku od površinske primjene elektrode. Tipičan elektromiografski nalaz uključuje spontana pražnjenja mišićnih vlakana (fibrilacije) i pozitivne oštre valove. Za biopsiju mišića se u pravilu bira kontralateralni mišić od onog na kojem je učinjena iglena elektromiografija, a najčešće se izabire deltoidni mišić ili četveroglavi bedreni mišić. Histološki nalaz uključuje hidropično-vakuolarnu degeneraciju bazalnog sloja epidermisa, zadebljanje bazalne membrane, perivaskularne, periadneksalne i perimizijske mononuklearne stanične infiltrate u kojima prevladavaju pomoćnički CD4+ limfociti (19). Pojedini bolesnici nemaju upalnog infiltrata u nalazu biopsije mišića te je tada opravdana ponavljana biopsija mišića. Pozitronska emisijska tomografija nema ulogu u dijagnostici upalnih miopatija.

2.2. Liječenje dermatomiozitisa i praćenje bolesnika

Osnovu liječenja dermatomiozitisa čine glukokortikoidi primijenjeni peroralnim putem (20). Najčešći je protokol s prednizolonom u dozi 0,75 – 1 miligram (mg) po kilogramu tjelesne mase u trajanju od šest do 12 tjedana. Sa smanjivanjem doze treba pričekati minimalno šest tjedana po kliničkom poboljšanju i padu serumskih vrijednosti mišićnih enzima. Doza se postupno smanjuje najčešće za 10% do 20% dnevne doze do minimalne doze potrebne za održavanje remisije (5 – 15 mg na dan ili 10 – 25 mg svaki drugi dan). Drugi protokol nalaže početnu dozu prednizona od 80 mg na dan. Nakon godinu dana liječenja ciljana doza prednizona iznosi 20 mg na dan. Pulsna kortikosteroidna terapija u dozi od 1 grama na dan je rezervirana za akutnu fazu bolesti sa zahvaćanjem muskulature dišnog ili kardiovaskularnog sustava. Većina bolesnika za dobru kontrolu bolesti uz glukokortikoid zahtijeva i imunosupresiv. Dva najčešće korištena imunosupresiva su metotreksat u dozi od 25 mg jednom tjedno i azatioprin. Rjeđe korišteni imunosupresivi su: ciklosporin, mikofenolat mofetil i takrolimus. Antimalarik hidrosiklorokin u dozi od 200 do 400 mg dnevno ima povoljne učinke na kožne i zglobne manifestacije dermatomiozitisa. Intravenski imunoglobulini primijenjeni u dozi od 1 do 2 mg djeluju u liječenju težih oblika dermatomiozitisa, pogotovo ako su uvedeni dovoljno rano. Infuzije se ponavljaju svakih četiri do osam tjedana. Iskustva s biološkom terapijom rituksimabom, etanerceptom i infliksimabom su ograničena. Redovno vježbanje je važno kako bi se održalo tonus mišića i tetivno-ligamentarnog aparata. Zbog kožnih promjena ne savjetuje se naglo i pretjerano izlaganje suncu.

3. Epidemiologija, etiologija i klasifikacija raka žučnog mjehura

Rak žučnog mjehura prvi je opisao Maximilian de Stoll 1777. godine (21). Zajedno s intrahepatalnim i ekstrahepatalnim kolangiokarcinomom čini skupinu tumora bilijarnog sustava koji se generalno mogu opisati kao agresivni i rijetki. Izdvoji li se rak žučnog mjehura, tada on predstavlja najčešći tumor bilijarnog sustava. Stope incidencije i prevalencije se prema regijama svijeta razlikuju, a najveće su u zemljama Južne Amerike (Čile, Brazil, Bolivija, Kolumbija), Južne (Indija, Pakistan) i Istočne Azije (Kina, Japan, Koreja) (22). Čak i unutar zemalja s visokom incidencijom postoje regionalne razlike, dobar primjer su sjever (podatci iz 2014. godine: incidencija 4.5 na 100.000 za muškarce, 10 na 100.000 za žene) i jug Indije (Chennai, Mumbai, Bangalore) (podatci iz 2014. godine: incidencija 1.2 na 100.000 za muškarce, 0.9 na 100.000 za žene). Postoje kontroverzni podatci i o povećanoj incidenciji i prevalenciji u zemljama srednje Europe (Slovačka, Poljska, Češka Republika). U Sjedinjenim Američkim Državama češći je među američkim Indijancima i Aljaskanima (23). Prema posljednjim dostupnim podacima Registra za rak Hrvatskog zavoda za javno zdravstvo, u 2015. godini je otkriveno 155 novooboljelih, 40 muškaraca i 115 žena. Stopa incidencije je iznosila 2.0 na 100.000 za muškarce i 5.3 na 100.000 za žene. Uzevši u obzir podatke ranijih biltena Registra za rak (2010. – 2014. godine) broj novooboljelih muškaraca i žena u Republici Hrvatskoj se smanjuje. Pokazatelji kvalitete podataka koji samostalno ne govore puno, ali pokazuju da postoji prostor za unapređenje su: nizak postotak morfološki potvrđenih slučajeva raka žučnog mjehura i ekstrahepatalnih karcinoma (50%, niži je jedino za gušteraču 43%) te visok omjer mortaliteta i incidencije (0,89, viši je jedino za jednjak, mozak, želudac, gušteraču, dišni sustav) (24). Javlja se najčešće u dobi između 60. i 70. godine te je dva do šest puta češći u žena. Rizični čimbenici su kolecistolitijaza, porculanski žučni mjehur, polip žučnog mjehura, kronični kolecistitis, infekcija *Salmonellom typhi*, anomalije bilijarnog sustava, neki lijekovi (metildopa, izoniazidi, estrogeni), izlaganje teškim metalima, pušenje, pretilost i dijabetes (25). Veličina kolelita i polipa korelira s vjerojatnošću maligne preobrazbe sluznice žučnog

mjehura. Histološki je najčešće, u 95% slučajeva, zastupljen adenokarcinom (26). Osim adenokarcinoma, može se raditi o adenoskvamoznom karcinomu, skvamoznom karcinomu, adenokarcinomu intestinalnog tipa, mucinoznom karcinomu, karcinomu svijetlih stanica, karcinomu stanica prstena pečetnjaka, nediferenciranom karcinomu, limfoepitelijalnom tipu karcinoma i sitnostaničnom karcinomu. Rjeđi histološki tipovi imaju lošiju prognozu od adenokarcinoma. Castillo i suradnici su predstavili malignu transformaciju žučnog mjehura kroz dva alternativna modela: postupnu promjenu epitela od displazije do karcinoma te adenoskvamozno-karcinomski model (27). Sadašnje, osmo izdanje TNM klasifikacije, u upotrebi od siječnja 2017. godine, donijelo je promjenu u definiciji T2 tumora, limfnih čvorova te stadija (Tablica 1.) (28).

Tablica 1. Sadašnje, osmo izdanje TNM klasifikacije raka žučnog mjehura

T primarni tumor	
Tx	nedostupna informacija o dubini invazije
T0	bez dokaza primarnog tumora
Tis	karcinom in situ
T1	tumor zahvaća laminu propriu ili mišićni sloj
T1a	tumor zahvaća laminu propriu
T1b	tumor zahvaća mišićni sloj
T2	tumor zahvaća perimuskularno vezivno tkivo na peritonealnoj strani, ali ne uključujući serozu (visceralni peritoneum) ili zahvaća perimuskularno vezivno tkivo na jetrenoj strani, ali ne uključujući jetru
T2a	tumor zahvaća perimuskularno vezivno tkivo na peritonealnoj strani, ali ne uključujući serozu
T2b	tumor zahvaća perimuskularno vezivno tkivo na jetrenoj strani, ali ne uključujući jetru
T3	tumor prolazi kroz serozu (visceralni peritoneum) i/ili zahvaća jetru i/ili jedan/jedne od susjednih organa ili struktura (želudac, duodenum, crijevo, gušterača, omentum, ekstrahepatalni žučni vodovi)
T4	tumor zahvaća portalnu venu ili hepatalnu arteriju ili dva/dvije i više susjednih organa ili struktura
N regionalni limfni čvorovi	
Nx	nedostupna informacija o zahvaćenosti regionalnih limfnih čvorova
N0	bez zahvaćenosti regionalnih limfnih čvorova
N1	metastaze u jednom do tri regionalna limfna čvora
N2	metastaze u četiri ili više regionalna limfna čvora
M udaljena metastaza	
M0	bez udaljene metastaze
M1	udaljena metastaza

Najjači prognostički čimbenik je lokalizacija i opsežnost primarnog tumora. Temeljem analize podataka iz bolničkih registara, došlo se do podataka o 60% petogodišnjeg

preživljenja bolesnika stadija 0 te 39%, 15%, 5% i 1% bolesnika stadija I, II, III i IV (Tablica 2.) (29).

Tablica 2. Prikaz svrstavanja raka žučnog mjehura u prognostičke stadije po Američkom povjerenstvu za tumore

stadij	T	N	M
0	Tis	N0	M0
I	T1	N0	M0
IIA	T2a	N0	M0
IIB	T2b	N0	M0
IIIA	T3	N0	M0
IIIB	T1-3	N1	M0
IVA	T4	N0-1	M0
IVB	bilo koji T	N2	M0
	bilo koji T	bilo koji N	M1

Također, ishod bolesti nije bio povezan s agresivnošću liječenja.

3.1. Klinička slika, liječenje i praćenje bolesnika s rakom žučnog mjehura

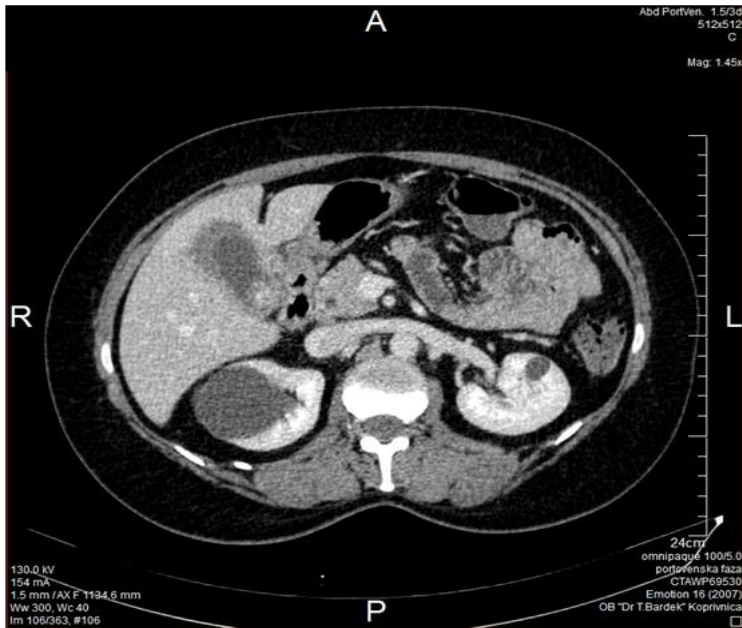
Simptomi su nekarakteristični, a mogu se razvijati tijekom vremena. Bol u gornjem desnom abdominalnom kvadrantu se često pripiše kolecistolitijazi. Manji broj bolesnika razvije žutilo kože i sluznica koje je povezano s uznapredovalom bolešću, pa time i s manjom vjerojatnošću R0 resekcije i kraćim preživljenjem. Moguće su tri kliničke prezentacije bolesnika s rakom žučnog mjehura. U manjeg broja bolesnika se na temelju anamnestičkih podataka i kliničkog pregleda postavi sumnja na rak žučnog mjehura. Preoperativna obrada uključuje nalaze kompletne laboratorijske obrade, tumorske markere (karcinoembrionalni antigen (CEA), karbohidratni antigen 19-9 (CA 19-9)), UZV i MR abdomena. Endoskopski UZV abdomena ima svoje mjesto u dijagnostičkom postupniku zbog mogućnosti tankoiglene aspiracijske punkcije limfnih čvorova. Višeslojnom kompjuteriziranom tomografijom (MSCT-om) se procjenjuje diseminacija bolesti. MR kolangiopankreatografiju kao osjetljiviju i neinvazivnu metodu je uputno učiniti kod opstrukcije bilijarnog sustava. Tada je planirani kirurški zahvat klasična kolecistektomija uz planiranu intraoperativnu biopsiju na smrznutim rezovima. U slučaju pozitivnog nalaza hitne biopsije, osim kolecistektomije se mora učiniti i portalna limfadenektomija te segmentektomija (IVb i V segment) jetre. U slučaju intraoperativno postavljene sumnje na rak žučnog mjehura potrebno je napraviti konverziju pristupa ukoliko je bila planirana laparoscopska kolecistektomija. Nalaz hitne biopsije određuje opsežnost kirurškog zahvata. Ukoliko kirurg nema dovoljno iskustva u kirurgiji hepatobilijarnog sustava ili je nužna opsežnija resekcija, bolesnik treba biti premješten u tercijarni kirurški centar. Postoperativnom radiološkom obradom treba isključiti postojanje metastaza. Kod slučajnog patohistološkog nalaza raka žučnog mjehura bitni su veličina primarnog procesa, status limfnih čvorova i status resekcijskih rubova. Tumori koji zahvaćaju subepitel (laminu propriu) (T1a) s nezahvaćenim limfnim čvorovima i resekcijskim rubovima ne zahtijevaju daljnje kirurško liječenje. T1b (zahvaćanje mišićnog sloja), T2a-b, T3, T4 tumori ili s pozitivnim limfnim čvorovima zahtijevaju radiološku obradu. Ukoliko se i dijagnostičkom laparoskopijom potvrdi odsustvo metastatske bolesti,

pristupa se definitivnom kirurškom zahvatu. Biopsija je standard dijagnostike u metastatskoj ili neoperabilnoj lokalno uznapredovaloj bolesti. Neoadjuvantna monokemoterapija ili kemoterapijski protokoli bazirani na gemcitabinu ili fluoropirimidinu primjenjuju se kao početni načini liječenja u lokalno uznapredovaloj bolesti (zahvaćena jetra, limfni čvorovi i cistični vod) s osnovnom svrhom zaustavljanja brzog napredovanja bolesti i izbjegavanja neuspješnih operacija (30). Adjuvantna terapija se primjenjuje u bolesnika s pozitivnim resekcijским rubom (kemoradijacija) ili s pozitivnim limfnim čvorovima (kemoterapija ili kemoradijacija) (31, 32). Rezultati metaanalize podupiru ovakav način liječenja, za bolesnike s pozitivnim limfnim čvorovima (omjer izgleda [OR], 0.49; $p = 0.004$) i u onih s mikroskopski pozitivnim resekcijским rubom (omjer izgleda [OR], 0.36; $p = 0.002$) (31). Učinkovitost kemoterapije u uznapredovaloj bolesti je ograničena, stopa odgovora se kreće između deset i 40% za monoterapiju (gemcitabin, kapecitabin i 5-fluorouracil) i kemoterapijske protokole bazirane na gemcitabinu ili fluoropirimidinu. Skupna analiza kliničkih istraživanja rakova bilijarnog sustava je pokazala veću stopu odgovora i duže vrijeme do progresije bolesti za kemoterapijske protokole bazirane na gemcitabinu u odnosu na monoterapiju gemcitabinom. Isto su potvrdili rezultati kliničkog ispitivanja faze III koje je provedeno na 410 bolesnika s uznapredovalim rakom bilijarnog sustava, a koji su primali gemcitabin 1000 mg/m² prvog, osmog i 15. dana tijekom šest četverotjednih ciklusa ili gemcitabin 1000 mg/m² uz cisplatin 25 mg/m² prvog i osmog dana tijekom osam trotjednih ciklusa. U skupini liječenoj niskodoznom cisplatinom nije zabilježena veća učestalost nuspojava trećeg i četvrtog stupnja. Preživljenje bez progresije bolesti je bilo 8.4 mjeseci u polikemoterapijskoj skupini, a 6.5 mjeseci u monoterapijskoj skupini (omjer rizika HR, 0.72; 95% interval pouzdanosti CI; 0.57, 0.90; $p = 0.003$). Korist se prenijela i u ukupno preživljenje, 11.7 mjeseci u polikemoterapijskoj skupini u usporedbi s 8.3 mjeseci u monoterapijskoj skupini (omjer rizika HR, 0.70; 95% interval pouzdanosti CI; 0.54, 0.89; $p = 0.002$) (33). Na temelju tih rezultata je kemoterapijska kombinacija gemcitabina s cisplatinom postala standard liječenja uznapredovalog raka bilijarnog sustava. Bolesnici s rakom žučnog mjehura su tijekom 2015. i 2016. godine bili uključeni u I-PREDICT ispitivanje (NCT02534675) u kojem su na temelju rezultata PD-(L)1 izraženosti, procjene mikrosatelitne nestabilnosti, tumorskog mutacijskog opterećenja i cirkulirajuće tumorske DNA primali ciljanu terapiju. Postoje ograničeni

klinički podatci o koristi primjene pembrolizumaba u bolesnika koji imaju mikrosatelitno nestabilan metastatski ili lokalno uznapredovali rak žučnog mjehura (razina preporuke 2A Nacionalne sveobuhvatne mreže za rak (NCCN)) (34). Trenutno su u tijeku klinička ispitivanja različitih faza imunoterapije kao prve linije liječenja metastatske bolesti ili neoperabilne lokalno uznapredovale bolesti (pembrolizumab, atezolizumab), dodavanja kemoterapeutika (nabpaklitaksel) ili imunoterapije (pembrolizumab) standardnim kemoterapijskim protokolima, monokemoterapije (trifluridin/tipiracil). Nakon radikalnoga kirurškog zahvata i/ili adjuvantnog liječenja praćenje bolesnika se zasniva na kliničkom pregledu, određivanju tumorskih markera (CEA, CA 19-9) i MSCT-u toraksa, abdomena i zdjelice dvaput godišnje tijekom prve dvije godine te potom jednom godišnje do pete godine praćenja. U fazi aktivnog liječenja metastatske ili neoperabilne lokalno uznapredovale bolesti kemoterapijskim protokolom baziranim na gemcitabinu trebalo bi prije svake primjene lijeka procijeniti opće stanje bolesnika (rizik od infekcije, krvarenja, dispneje, osipa, mučnine, povraćanja, neurotoksičnosti i ototoksičnosti) i učiniti osnovne biokemijske nalaze (kompletna krvna slika, parametri bubrežne i jetrene funkcije, elektroliti). U slučaju kliničke indikacije uputno je učiniti i audiogram. Procjena učinka liječenja radiološkom obradom trebala bi biti svaka tri mjeseca. Pembrolizumab u Republici Hrvatskoj nije odobren u indikaciji za liječenje raka žučnog mjehura, ali bi se prije svake primjene trebali izvaditi biokemijski nalazi (kompletna krvna slika, parametri bubrežne i jetrene funkcije, elektroliti i šećer u krvi), a prigodno i hormoni štitnjače. Također, uvijek treba misliti i na sve moguće nuspojave imunoterapije.

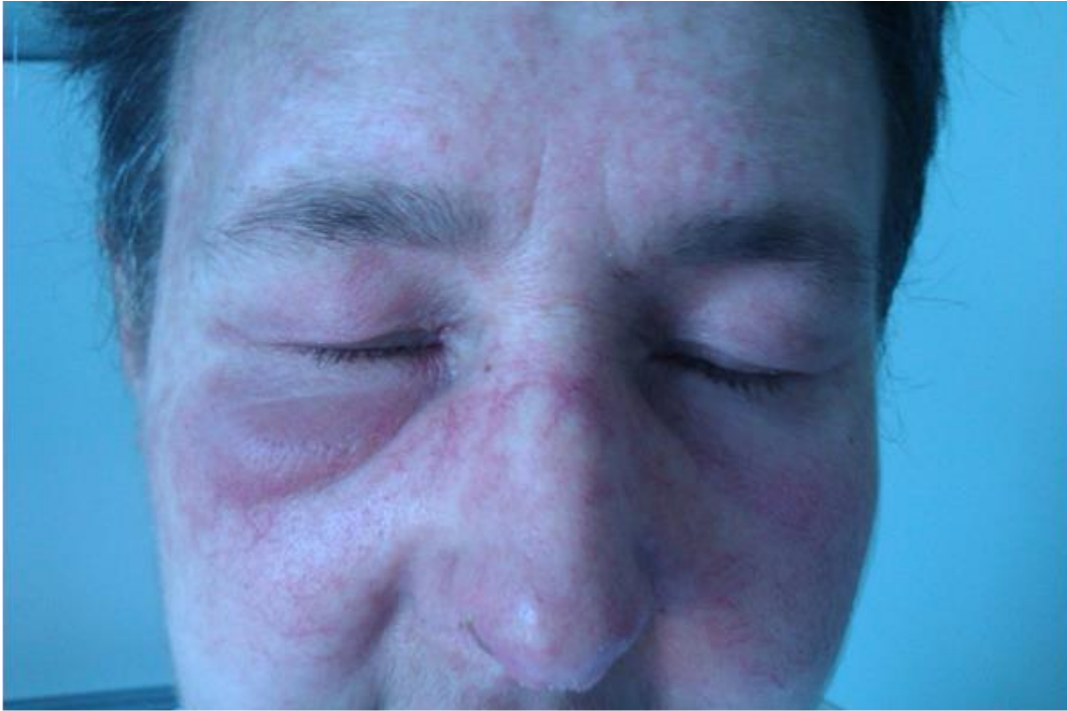4. Prikaz bolesnice

Četrdesetosmogodišnja bolesnica, s anamnezom traumatske frakture lubanje zadobivene u prometnoj nesreći prije 25 godina, pregledana je sredinom siječnja 2014. godine u infektološkoj ambulanti opće bolnice zbog eritema lica, vrata i uški, leptirastog crvenila te bolova u mišićima nadlaktice, zakočenosti šaka i disfagije. S obzirom na povišene vrijednosti sedimentacije eritrocita 30 mm/3.6 ks, CK 308 U/L te leukocitozu (leukociti $11.4 \times 10^9/L$, segmentirani neutrofilii 87%, limfociti 7.2%, monociti 5.9%, eozinofili 0%) upućena je na imunološku obradu. Antinuklearna antitijela određena tehnikom indirektno imunofluorescencije su bila slabo pozitivna dok su antitijela na dvostruko spiralnu DNA, antigeni od 55 i 60 kDa anti-Ro/SSA antitijela, SSB/La antitijelo, antitijela na Sm proteine, antitijela na Sm/RNP ribonukleoproteinski kompleks, antitijela na DNA 1 topoizomerazu, antitijelo na Jo-1 protein, antitijelo na centromerni CENP-B protein i autoantitijelo na ribosomalni P bili negativni. Kako nije dolazilo do očekivanog poboljšanja na kortikosteroidno liječenje, učinjen je i MSCT abdomena kojim su prikazani izrazito zadebljanje stijenke žučnog mjehura koje je mjerilo od 11 do 17 milimetara (mm) uz mjestimično i ekscentrično zadebljanje te intraluminalno prisutna dva kolelita, jedan u fundusu dimenzija 18×16 mm, a drugi u infundibularnom dijelu dimenzija 22×16 mm, bez evidentnog perikolecistitičkog edema (slika 1.)

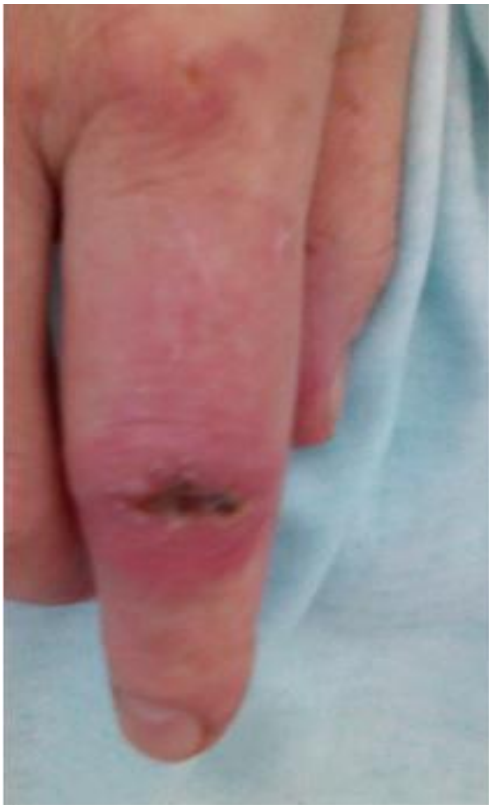

Slika 1. Preoperativni MSCT abdomena

Serumska vrijednost CEA je bila unutar referentnih vrijednosti dok je vrijednost CA 19-9 bila povišena (964 U/mL). Kirurško liječenje je započeto laparoskopiskim pristupom. Po pristizanju intraoperativnog citološkog nalaza o maligno promijenjenim stanicama, došlo je do konverzije pristupa. Prikazani su karcinomatoza omentuma, infiltracija petog jetrenog segmenta i palpabilni limfni čvorovi prema hepatoduodenalnom ligamentu. Patohistološki izvještaj omentuma je potvrdio adenokarcinom (solidne nakupine polimorfnih atipičnih, hiperkromatskih tumorskih stanica te žljezdane formacije s atipičnim sluzno-cilindričnim epitelom). Onkolog je preporučio kemoterapijsko liječenje cisplatinom u dozi od 25 mg/m² i gemcitabinom u dozi od 1000 mg/m² intravenskom primjenom prvog i osmog dana trodnevnog ciklusa. Odobreno je šest ciklusa, do progresije bolesti ili razvoja neprihvatljive toksičnosti. Prije početka kemoterapijskog liječenja, u ožujku 2014. godine je zbog novonastalog periorbitalnog edema te makuloznog egzantema kože trupa, vrata i dorzuma šaka dermatolog povišio dozu kortikosteroida (metilprednizolon 60 mg dnevno) (slike 2. i 3.).



Slika 2. Periorbitalni edem i makulozni egzantem kože lica



Slika 3. Gottronove papule na metakarpofalangealnom i interfalangealnom zglobo

Bolesnica je odbila preporučenu biopsiju kože. Na kortikosteroidnu terapiju se poboljšala mišićna snaga. Prije prvog ciklusa kemoterapijskog liječenja bolesnica je radi normocitne anemije (hemoglobin 95 g/L, hematokrit 0.345 L/L, prosječni volumen eritrocita 82.8 fL) primila dvije doze koncentrata eritrocita. Nakon desetodnevne visokodozne kortikosteroidne terapije kožne promjene su izbljedile. Tijekom i nakon drugog ciklusa kemoterapijskog liječenja bolesnica se žalila na umor i slabost. Nakon tri ciklusa kemoterapijskog liječenja pojavile su se nove promjene na koži nadlaktice, desnoj i lijevoj natkoljenici te je bio jače izražen periorbitalni edem lijevo. Kontrolni nalaz MSCT-a abdomena opisivao je zadebljanje stijenke žučnog mjehura dimenzije 12 mm što je u odnosu na početni nalaz shvaćeno kao radiološka regresija bolesti, uz prisutan porast serumskih vrijednosti tumorskih biljega (CEA 1.6 µg/L, CA 19-9 2525 U/mL). Tijekom iduća tri ciklusa kemoterapijskog liječenja pojavile su se nove kožne promjene u pazušnom pregibu i vlasištu te je dramatično porasla serumska vrijednost CA 19-9 na 3259 U/mL uz dvostruki porast gama glutamil transferaze. Kontrolni nalaz MSCT-a toraksa, abdomena i zdjelice učinjen u kolovozu 2014. godine, po završetku onkološkog liječenja, je pokazao progresiju jetrenih metastaza i ascites. Bolesnica je upućena na palijativno liječenje.

5. Rasprava

Tradicionalno se dijagnoza dermatomiozitisa zasniva na prisustvu četiriju od pet kriterija koje su 1975. godine postavili Bohan i Peter (10). Pacijentica prikazana u ovom radu je odbila biopsiju kože i elektromiografiju te se tada nije mogla potvrditi dijagnoza dermatomiozitisa. Uzimajući u obzir kriterije zadnje klasifikacije Europske lige protiv reumatizma i Američkog kolegija reumatologije iz 2017. godine koja više ne zahtijeva biopsiju mišića, velika je vjerojatnost da se radilo o dermatomiozitisu. Iako je inicijalno bolest shvaćena kao vaskulitis, ispravno je liječena kortikosteroidima jer vaskulitisi i autoimune bolesti vezivnog tkiva čine diferencijalne dijagnoze dermatomiozitisa. I moja bolesnica je imala pozitivna nuklearna antitijela kao što je opisano u većine bolesnika s dermatomiozitisom. S obzirom da se unutar godinu dana od dijagnoze dermatomiozitisa u trećine bolesnika otkrije podležeća maligna bolest, u svih bolesnika starijih od 40 godina trebao bi se provesti probir na najčešće maligne bolesti; za muškarce tumorski marker (prostata specifičan antigen (PSA)), pregled urologa, test stolice na okultno krvarenje, a za žene mamografija, tumorski markeri (tumorski antigen 15-3 (CA 15-3), tumorski antigen 125 (CA125)), UZV abdomena i zdjelice, pregled ginekologa, test stolice na okultno krvarenje. Trebalo bi razmotriti i mogućnost MSCT-a toraksa, abdomena i zdjelice te endoskopske pretrage u slučaju pozitivnog testa stolice na okultno krvarenje. U slučaju urednih nalaza, pretrage bi trebalo ponoviti za šest mjeseci do godinu dana. Dobro uzeti anamnestički podatci i poznavanje pridruženih rizičnih čimbenika pomažu bržem postavljanju dijagnoze maligne bolesti i racionalnoj upotrebi resursa. Bolesnica nije ranije znala za kolecistolitijazu i nije imala pridružene rizične čimbenike (polipi žučnog mjehura, primarni sklerozirajući kolangitis, kronične infekcije, kongenitalne anomalije, pušenje, pretilost), ali s obzirom na opisanu veličinu kolelita sumnjam da ranije nije imala bilijarne kolike. Za bolesnike starije od 50 godina s polipom žučnog mjehura većim od 10 mm jasno je naglašena korist profilaktičke kolecistektomije. Takvi podatci ne postoje za kolelitate, ali treba napomenuti da je rizik razvoja raka žučnog mjehura 6% u bolesnica s kolecistolitijazom u odnosu na 1% u bolesnika bez

kolecistolitijaze (35). Serumna vrijednost CEA je bila unutar graničnih vrijednosti dok je serumna vrijednost CA 19-9 bila 24 puta viša od gornje granične vrijednosti. U bolesnika s karcinomom žučnog mjehura mogu biti povišene serumske vrijednosti tumorskih biljega, s time da CA 19-9 ima veću specifičnost, a CEA veću osjetljivost (36). Godine 2008. je u Memorijalnoj bolnici Tata u Indiji razvijen prognostički i terapijski zbroj na temelju vrijednosti CA 19-9, bilirubina i nalaza MSCT-a abdomena (37). Zbroj je 2017. godine validiran te je u upotrebi (38). U dostupnoj literaturi se spominje i pojam krivog korištenja termina slučajnog patohistološkog nalaza raka žučnog mjehura. Ukoliko se preoperativnom obradom postavi sumnja na maligni proces, kolecistektomija otvorenim ili laparoskopskim pristupom nije dovoljno radikalna kirurška pristup. Treba biti planirana i intraoperativna biopsija na smrznutim rezovima koja određuje daljnji opseg kirurškog liječenja. Poštedniji kirurški zahvati u T1b i viših stadija primarnog tumora imaju za posljedicu vensko i limfatičko širenje bolesti. Bolesnica je liječena u skladu s važećim smjernicama Europskog društva za internističku onkologiju. Treba napomenuti kako ne postoje jasne preporuke o drugoj liniji liječenja jer se radi o rezultatima faze II ispitivanja lijekova i kemoterapijskih protokola s malim brojem bolesnika, malom stopom odgovora (10% – 20%) te skromnom dobiti u preživljenju bez progresije bolesti i sveukupnom preživljenju. U kliničkoj praksi se mijenja osnova kemoterapijskog protokola te se gemcitabin zamjenjuje fluoropirimidinom. Vrlo često bolesnik prima i monokemoterapiju. Trenutno su u tijeku brojna ispitivanja lijekova različitih faza, uključujući ciljanu terapiju i imunoterapiju. Pokušava se povećati učinkovitost imunoterapije tako da se daje uz standardni kemoterapijski protokol gemcitabina i cisplatine. Dosadašnji skromni rezultati ispitivanja ciljane terapije mogu se objasniti neselektivnim pristupom lokalizaciji i stadiju bolesti. U siječnju 2019. godine sam pretražila Pubmed koristeći MeSh termine neoplazma žučnog mjehura i dermatomiozitis te pronašla ukupno devet prikaza bolesnika (uključujući i opisan u ovom radu), dva muškarca i sedam žena što odgovara poznatoj spolnoj razdiobi (39-47). Dva bolesnika su opisana u Europi, tri u Aziji (Korea, Japan, Kina) i tri u Indiji. Dob bolesnika je bila između 44. i 90. godine, s prosjekom dobi 63.25 godina i medijanom dobi 66 godina. Vremenski razmak od pojave dermatomiozitisa do potvrde maligne bolesti je iznosio od dva tjedna do dvije godine. Heliotropni eritem je najčešće opisivana kožna promjena, a slabost mišića nije opisana u samo jedne bolesnice. U te bolesnice je učinjena

kolecistektomija i nakon nje su i regredirale kožne promjene. Četvero bolesnika je imalo neoperabilni karcinom, a troje je kemoterapijski liječeno, predominantno gemcitabinom. U postupku praćenja dvije bolesnice su upućene na palijativno liječenje, a zabilježena su i tri smrtna ishoda što odgovara epidemiološkim podacima.

6. Zaključak

Karcinom žučnog mjehura bi trebao biti dodan na listu maligniteta povezanih s dermatomiozitisom. U bolesnika s dugogodišnjim rizičnim čimbenicima za rak žučnog mjehura obvezno bi trebalo učiniti UZV abdomena. U bolesnika s dermatomiozitisom ne bi trebalo previdjeti tumore probavnog sustava (žučni mjehur, gušterača, debelo crijevo) te bi minimalno trebalo učiniti UZV abdomena, a optimalno endoskopske pretrage i MSCT abdomena i zdjelice.

7. Sažetak

Dermatomiozitis je rijetka idiopatska upalna miopatija karakterizirana patognomičnim kožnim promjenama (heliotropni eritem, periorbitalni edem, Gottronove papule) i slabošću proksimalnih mišića udova. U jedne trećine oboljelih radi se o paraneoplastičkom dermatomiozitisu, a u zapadnjačkim populacijama najčešće opisana podležeća maligna bolest je rak jajnika, dojke, pluća, gušterače, debelog crijeva, kao i non-Hodgkinov limfom. Patogeneza bolesti nije do kraja razjašnjena, ali se smatra da antigeni izraženi na membrani malignih stanica potiču stvaranje autoantitijela koja se potom vežu za mišićna vlakna i uzrokuju miozitis. Osnova liječenja su kortikosteroidi, uz vrlo čest dodatak imunosupresiva. Rak žučnog mjehura spada u rijetke tumore, ali je pojedinačno najčešći tumor bilijarnog sustava. Poznato je više rizičnih čimbenika te postoji nekoliko teorija karcinogeneze. Zbog dugog asimptomatskog tijeka i nepostojanja adekvatnog probira bolest se uglavnom otkriva u lokalno uznapredovaloj i metastatskoj fazi pa je i prognoza loša. U radu se opisuje slučaj 48-godišnje bolesnice u koje je dermatomiozitis inicijalno bio dijagnosticiran kao vaskulitis. Izostao odgovor na kortikosteroidno liječenje je potaknuo kliničara na dodatnu radiološku obradu kojom je otkriven neoperabilni adenokarcinom žučnog mjehura. Kemoterapijsko liječenje je rezultiralo regresijom maligne bolesti, ali je dermatomiozitis bio neovisnog tijeka, s razvojem novih kožnih promjena. Osim prikaza bolesnice, u siječnju 2019. godine izvršeno je pretraživanje PubMed baze podataka MeSH terminima neoplazma žučnog mjehura i dermatomiozitis te je pronađeno ukupno devet prikaza bolesnika (sedam žena uključno s bolesnicom prikazanom u ovom radu i dva muškarca) s dermatomiozitisom i rakom žučnog mjehura. Dvoje bolesnika je bilo podvrgnuto kirurškom zahvatu nakon čega je uslijedila rezolucija kožnih promjena. Troje bolesnika je kemoterapijski liječeno. Iako je u posljednjem desetljeću postignut napredak u razumijevanju obje bolesti, i dalje je potrebna suradnja specijalista raznih područja. U bolesnika s dugogodišnjim rizičnim čimbenicima za rak žučnog mjehura obvezno bi trebalo učiniti UZV abdomena i savjetovanje o profilaktičkoj

kolecistektomiji. U bolesnika s dermatomiozitisom ne bi trebalo previdjeti tumore probavnog sustava (žučni mjehur, gušterača, debelo crijevo) te bi minimalno trebalo učiniti UZV abdomena.

Ključne riječi: dermatomiozitis, žučni mjehur, adenokarcinom, paraneoplastički.

8. Summary

Dermatomyositis is a rare idiopathic inflammatory myopathy characterized by pathognomic cutaneous manifestations (heliotrope rash, periorbital oedema, and Gottron's papules) and proximal muscle weakness. Approximately one third of the patients experience paraneoplastic dermatomyositis. In Western populations, the most frequent underlying malignant disease is ovarian, breast, lung, pancreatic, colon cancer, as well as non-Hodgkin lymphoma. The pathogenesis of the disease is not completely clarified. However, it is considered that the antigens expressed on the membranes of malignant cells initiate the forming of autoantibodies, which then tie to muscle fibres and cause myositis. Corticosteroids represent the mainstay treatment, with immunosuppressants as a frequent addition. Although it is the most frequent biliary duct cancer, gallbladder cancer is a rare malignant disease. Several risk factors are recognized, as well as several carcinogenesis theories. Due to long asymptomatic course and the absence of adequate selection, the disease is mostly diagnosed in locally advanced and metastatic stage. Therefore, the prognosis is poor. In this paper, the case of a 48-year-old female patient whose dermatomyositis was initially diagnosed as vasculitis is presented. Following the patient's inadequate response to corticosteroid treatment, clinical and radiologic examinations were performed, showing inoperable gallbladder adenocarcinoma. Although initial chemotherapy led to regression, the dermatomyositis developed an independent course with new pathological changes leading to the progression of the disease. Besides presenting the case, in January 2019, PubMed database was searched by using MeSH terms gallbladder neoplasm and dermatomyositis. A total of nine case reports with dermatomyositis and gallbladder cancer were found (seven females, including the patient presented here, and two males). A surgical procedure was undertaken on two patients, after which the resolution of cutaneous manifestations followed. Three patients were given chemotherapy. Although in the last decade a progress in comprehending both diseases was made, the cooperation of specialists in various fields is still necessary. In patients with long-term gall bladder cancer risk

factors, abdominal US and consulting on prophylactic cholecystectomy should be obligatory procedures. In patients with dermatomyositis, gastrointestinal (gallbladder, pancreatic, and colon) carcinoma should not be omitted, so US should be performed.

Keywords: dermatomyositis, gallbladder, adenocarcinoma, paraneoplastic.

9. Popis literature

1. Dalakas MC. Polymyositis, dermatomyositis and inclusion-body myositis. *N Engl J Med.* 1991;325(21):1487-98.
2. Robinson AB, Reed AM. Clinical features, pathogenesis and treatment of juvenile and adult dermatomyositis. *Nat Rev Rheumatol.* 2011;7(11):664-75.
3. Chen YJ, Wu CY, Huang YL, Wang CB, Shen JL, Chang YT. Cancer risks of dermatomyositis and polymyositis: a nationwide cohort study in Taiwan. *Arthritis Res Ther.* 2010;12(2):R70.
4. Fujita J, Tokuda M, Bandoh S, Yang Y, Fukunaga Y, Hojo S, i sur. Primary lung cancer associated with polymyositis/dermatomyositis, with a review of the literature. *Rheumatol Int.* 2001;20(2):81-4.
5. Hill CL, Zhang Y, Sigurgeirsson B, Pukkala E, Mellekjaer L, Airio A, i sur. Frequency of specific cancer types in dermatomyositis and polymyositis: a population-based study. *Lancet.* 2001;357(9250):96-100.
6. Peng JC, Sheen TS, Hsu MM. Nasopharyngeal carcinoma with dermatomyositis. Analysis of 12 cases. *Arch Otolaryngol Head Neck Surg.* 1995;121(11):1298-301.
7. Mastaglia FL, Phillips BA. Idiopathic inflammatory myopathies: epidemiology, classification, and diagnostic criteria. *Rheum Dis Clin North Am.* 2002;28(4):723-41.
8. Stertz G. Polymyositis. *Berl Klin Wochenschau* 1916;53:489.
9. Kankeleit H. Über primäre nichteitrige polymyositis. *Dtsch Arch Klin Med* 1916;120:335-9.
10. Bohan A, Peter JB. Polymyositis and dermatomyositis (first of two parts). *N Engl J Med.* 1975; 292:344-7.
11. Bohan A, Peter JB. Polymyositis and dermatomyositis (second of two parts). *N Engl J Med* 1975;292:403-7.

12. Tanimoto K, Nakano K, Kano S, Mori S, Ueki H, Nishitani H, i sur. Classification criteria for polymyositis and dermatomyositis. *J Rheumatol* 1995;22:668-74.
13. Targoff IN, Miller FW, Medsger TA Jr, Oddis CV. Classification criteria for the idiopathic inflammatory myopathies. *Curr Opin Rheumatol* 1997;9:527-35.
14. Dalakas MC, Hohlfield R. Polymyositis and dermatomyositis. *Lancet* 2003;362:971-82.
15. International Myositis Classification Criteria Project consortium, The Euromyositis register and The Juvenile Dermatomyositis Cohort Biomarker Study and Repository (JDRG) (UK and Ireland). 2017 European League Against Rheumatism/American College of Rheumatology classification criteria for adult and juvenile idiopathic inflammatory myopathies and their major subgroups. *Ann Rheum Dis*. 2017;76(12):1955-64.
16. Selva-O'Callaghan A, Labrador-Horrillo M, Solans-Laqué R, Simeon-Aznar CP, Martínez-Gómez X, Vilardell-Tarrés M. Myositis-specific and myositis-associated antibodies in a series of eighty-eight Mediterranean patients with idiopathic inflammatory myopathy. *Arthritis Rheum* 2006;55(5):791-8.
17. Chinoy H, Fertig N, Oddis CV, Ollier WE, Cooper RG. The diagnostic utility of myositis autoantibody testing for predicting the risk of cancer-associated myositis. *Ann Rheum Dis* 2007;66(10):1345-9.
18. Ghirardello A, Zampieri S, Iaccarino L, Tarricone E, Bendo R, Gambari PF, i sur. Anti-Mi-2 antibodies. *Autoimmunity* 2005;38(1):79-83.
19. Gitiaux C, Kostallari E, Lafuste P, Authier FJ, Christov C, Gherardi RK. Whole microvascular unit deletions in dermatomyositis. *Ann Rheum Dis* 2013; 72(3):445-52.
20. Oddis CV. Idiopathic inflammatory myopathy: management and prognosis. *Rheum Dis Clin North Am* 2002;28:979-1001.
21. Destoll M. Rationis mendendi. U: Haak et Socios A et J Honkoop, ur. *Nosocomio practico vendobonensi, Part I. Lugduni Batavorum*; 1788.
22. Randi G, Franceschi S, La Vecchia C. Gallbladder cancer worldwide: geographical distribution and risk factors. *Int J Cancer*. 2006;118(7):1591-602.

23. Henley SJ, Weir HK, Jim MA, Watson M, Richardson LC. Gallbladder Cancer Incidence and Mortality, United States 1999-2011. *Cancer Epidemiol Biomarkers Prev.* 2015;24(9):1319-26.
24. Hrvatski zavod za javno zdravstvo, Registar za rak Republike Hrvatske. Incidencija raka u Hrvatskoj 2015., Bilten 40, Zagreb, 2018.
25. Larsson SC, Kansson NH, Wolk A. Healthy dietary patterns and incidence of biliary tract and gallbladder cancer in a prospective study of women and men. *Eur J Cancer.* 2017;70:42-7.
26. Albores-Saavedra J, Henson DE, Sobin LH. The WHO histological classification of tumours of the gallbladder and extra hepatic bile duct a commentary on the second edition. *Cancer.* 1992;70(2):410-4.
27. Castillo J, García P, Roa JC. Genetic alterations in preneoplastic and neoplastic injuries of the gallbladder. *Rev Med Chil.* 2010;138(5):595-604.
28. Amin MB, ur. *AJCC Cancer Staging Manual.* 8. izd. New York: Springer-Verlag; 2016.
29. Barreto SG, Pawar S, Shah S, Talole S, Goel M, Shrikhande SV. Patterns of failure and determinants of outcomes following radical re-resection for incidental gallbladder cancer. *World J Surg.* 2014 Feb;38(2):484-9.
30. Sirohi B, Mitra A, Jagannath P, Singh A, Ramadvar M, Kulkarni S, i sur. Neoadjuvant chemotherapy in patients with locally advanced gallbladder cancer. *Future Oncol.* 2015;11(10):1501-9.
31. Horgan AM, Amir E, Walter T, Knox JJ. Adjuvant therapy in the treatment of biliary tract cancer: a systematic review and meta-analysis. *J. Clin. Oncol.* 2012;30:1934-40.
32. Eckel F, Brunner T, Jelic S, ESMO Guidelines Working Group. Biliary cancer: ESMO Clinical Practice Guidelines for diagnosis, treatment and follow-up. *Ann. Oncol.* 2011;22 (Suppl. 6):vi40-4.
33. Valle J, Wasan H, Palmer DH, Cunningham D, Anthony A, Maraveyas A, i sur. Cisplatin plus gemcitabine versus gemcitabine for biliary tract cancer. *N Engl J Med.* 2010;362:1273-81.
34. NCCN Guideline with NCCN Evidence Blocks™ - Hepatobiliary Cancers
Version 1.2019
https://www.nccn.org/professionals/physician_gls/pdf/hepatobiliary_blocks.pdf

35. Schnelldorfer T. Porcelain gallbladder: a benign process or concern for malignancy? *J Gastrointest Surg.* 2013;17(6):1161-8.
36. Strom BL, Maislin G, West SL, Atkinson B, Herlyn M, Saul S, et al. Serum CEA and CA 19-9: potential future diagnostic or screening tests for gallbladder cancer? *Int J Cancer.* 1990;45(5):821-4.
37. Shukla PJ, Neve R, Barreto SG, Hawaldar R, Nadkarni MS, Mohandas KM, et al. A new scoring system for gallbladder cancer (aiding treatment algorithm): an analysis of 335 patients. *Ann. Surg. Oncol.* 2008;15(11):3132-7.
38. Barreto SG, Shukla PJ. Predicting resectability in gallbladder cancer: the tata memorial hospital staging system. *J. Gastrointest. Surg.* 2017;21(11):1969-70.
39. Yiannopoulos G, Ravazoula P, Meimaris N, Stavropoulos M, Andonopoulos AP. Dermatomyositis in a patient with adenocarcinoma of the gall bladder. *Ann Rheum Dis.* 2002;61:663-4.
40. Kundu AK, Karmakar PS, Bera AB, Pal SK. Carcinoma of the gall bladder presenting as dermatomyositis. *JAPI.* 2005;53:219-22.
41. Narasimhaiah DA, Premkumar JA, Moses V, Chacko G. Carcinoma of gallbladder presenting as dermatomyositis. *Ann Indian Acad Neurol.* 2011;14:44-6.
42. Ni QF, Liu GQ, Pu LY, Kong LL, Kong LB. Dermatomyositis associated with gallbladder carcinoma: a case report. *World J Hepatol.* 2013;5:230-3.
43. Sawada T, Nakai N, Masuda K, Katoh N. Paraneoplastic dermatomyositis associated with gallbladder carcinoma: a case report and mini-review of the published work. *Indian J Dermatol.* 2014;59:615-6.
44. Park JS, Pyo JY, Park YB, Lee SK, Lee SW. Dermatomyositis associated with gallbladder cancer. *J Rheum Dis* 2014;21:261-5.
45. Premkumar M, Vyas T, Vashistha C, Kumar C, Rastogi A, Sharma P. Gall bladder adenocarcinoma masquerading as dermatomyositis. *Oncol Gastroenterol Hepatol Rep* 2014;3 Suppl S1:32-5.
46. Jurcic P. Dermatomyositis as the first manifestation of gallbladder adenocarcinoma: Case report and literature overview. *World J Surg Oncol* 2015;13:127.

47. Garg T, Sanke S, Chander R, Agarwal M, Agarwal K, Kumar A. A case of dermatomyositis with underlying unusual malignancy. *Indian J Dermatol Venereol Leprol.* 2017;83(4):473-6.

10. Popis slika i tablica

Popis slika:

Slika 1. Preoperativni MSCT abdomena.....	13
Slika 2. Periorbitalni edem i makulozni egzantem kože lica.....	14
Slika 3. Gottronove papule na metakarpofalangealnom i interfalangealnom zglobu	14

Popis tablica:

Tablica 1. Sadašnje, osmo izdanje TNM klasifikacije raka žučnog mjehura	7
Tablica 2. Prikaz svrstavanja raka žučnog mjehura u prognostičke stadije po Američkom povjerenstvu za tumore	8

11. Životopis

Rođena sam 11. lipnja 1987. godine u Zagrebu gdje sam završila osnovnu školu i opću gimnaziju. U srpnju 2011. godine diplomirala sam na Medicinskom fakultetu Sveučilišta u Zagrebu. Završila sam doktorski studij Biomedicine i zdravstva Medicinskog fakulteta Sveučilišta u Zagrebu te sam u listopadu 2017. godine obranila doktorsku disertaciju „Imunohistokemijska izraženost NEDD9 i E-kadherina u bolesnika s metastatskim i nemetastatskim kolorektalnim karcinomima“ pod mentorstvom prof. dr. sc. Bože Krušlina.

Od listopada 2011. godine do listopada 2012. godine obavila sam obvezan jednogodišnji pripravnički staž u Kliničkoj bolnici Sveti Duh. Nakon polaganja stručnog ispita radila sam kao liječnica u Nastavnom zavodu za hitnu medicinu Grada Zagreba. U Kliničkom bolničkom centru Sestre milosrdnice od lipnja 2013. godine do rujna 2018. godine obavila sam specijalističko usavršavanje iz internističke onkologije. Specijalistički ispit iz internističke onkologije i ispit Europskog društva za internističku onkologiju (ESMO) položila sam u listopadu 2018. godine.

Od siječnja 2015. godine sudjelujem kao asistent u nastavi studija sestrinstva. Bila sam u nekoliko studijskih posjeta (ožujak 2016. Sveučilišna bolnica AMC u Amsterdamu, Odjel gastroenterologije i hepatologije; veljača 2017. Onkološki centar Peter MacCallum u Melbourneu; travanj 2018. Sveučilišna bolnica Tirol Kliniken u Innsbrucku).

Autorica sam više članaka i kongresnih sažetaka, od čega su tri rada objavljena u časopisima citiranima u Current Contentu.

Članica sam Hrvatske liječničke komore, Europskog društva za internističku onkologiju, Američkog društva kliničke onkologije, Europskog udruženja za istraživanje raka te Hrvatskog društva za istraživanje raka.

Aktivno se služim engleskim i njemačkim jezikom.

12. Prilozi

Kopija objavljenog rada

Jurcic *World Journal of Surgical Oncology* (2015) 13:127
DOI 10.1186/s12957-015-0535-4



CASE REPORT

Open Access

Dermatomyositis as the first manifestation of gallbladder adenocarcinoma: case report and literature overview

Petra Jurcic

Abstract

Dermatomyositis (DM) is characterized by pathognomic cutaneous manifestations (heliotrope rash, periorbital edema, Gottron's papules) and proximal muscle weakness. In this paper, I will present the case of a 48-year-old female patient whose dermatomyositis was initially diagnosed as vasculitis. Following the patient's inadequate response to corticosteroid treatment, clinical and radiologic examinations were performed, showing inoperable gallbladder adenocarcinoma. Although initial chemotherapy led to regression, the dermatomyositis developed an independent course with new pathological changes leading to the progression of the disease. I will also present an overview of case reports in English published so far. Gallbladder carcinoma should be added to the list of malignancies with dermatomyositis and has to be excluded by relevant investigation in women.

Keywords: Dermatomyositis, Gallbladder, Adenocarcinoma, Paraneoplastic

Background

Dermatomyositis (DM) is an uncommon inflammatory myopathy characterized by pain and weakness in the proximal muscles and cutaneous manifestations. The skin findings of DM include scaly violaceous papules and plaques overlaying the bony prominences of the hands (Gottron's papules), violaceous patches on the periorbital skin (heliotrope eruption), photodistributed poikilodermatous patches and plaques, scaly plaques on the scalp and lateral thighs, periungual telangiectasia, and ragged cuticles [1]. Malignancies may occur before, simultaneously with or after the onset of DM [2]. The most common malignancies associated with DM are ovarian and lung cancer [3]. The pathogenesis of paraneoplastic DM is still relatively unknown, although there is some evidence to support the involvement of humoral and cell-mediated immune systems and the presence of tumour antigens provoking an autoimmune response [3]. Treatment of DM is empirical, often involving a combination of steroids and immunomodulatory drugs [4]. Where DM is associated with underlying malignancy, tumour therapy may lead to the resolution of DM. Interestingly,

a reverse relationship also exists, whereby a flare of DM occurs with tumour recurrence - an association that is demonstrated in this report [5].

Case presentation

A 48-year-old female patient with history of skull fracture suffered in a traffic accident 25 years ago presented in mid-January 2014 in the infectology clinic of her local hospital for facial, neck and ear erythema; butterfly-shaped rash; pain in the upper arm muscles; stiffness of hands and dysphagia. Considering the sedimentation (SE) 30 creatine kinase (CK) 308 result, as well as leukocyte (L) 11.4 (white blood cells (WBC) differential percent neutrophils (% neu) 87, percent lymphocytes (% lymphs) 7.2, percent monocytes (% monos) 5.9, percent eosinophils (% eos) 0), the patient was referred to immunology tests (anti-antinuclear antibodies verified by indirect immunofluorescence (ANA IIF) slightly positive and anti-double-stranded DNA (anti-dsDNA), anti-Ro/SSA antibodies (anti-SS-A52), anti-Ro/SSA antibodies (anti-SS-A60), SSB/La antibody (anti-SSB), anti-Sm antibodies directed against 7 proteins (anti-Sm), autoantibodies directed against the RNP/Sm ribonucleoprotein complex (anti-Sm/RNP), anti-DNA topoisomerase 1 antibody (anti-DNA-topo 1), antibody directed against Jo-1 protein (anti-Jo-1), CENP-B specific anti-centromere

Correspondence: petra.jurcic@gmail.com
Department of Radiation Therapy and Internal Oncology, Tumor Clinic,
Sisters of Charity Hospital, Vinogradska 29, 10000 Zagreb, Croatia



© 2015 Jurcic; licensee BioMed Central. This is an Open Access article distributed under the terms of the Creative Commons Attribution License (<http://creativecommons.org/licenses/by/4.0/>), which permits unrestricted use, distribution, and reproduction in any medium, provided the original work is properly credited. The Creative Commons Public Domain Dedication waiver (<http://creativecommons.org/publicdomain/zero/1.0/>) applies to the data made available in this article, unless otherwise stated.

autoantibodies (anti-CENP-B), autoantibodies to ribosomal P (anti-RIBO P) negative). Since the administered corticosteroid treatment yielded no improvement, a multi-slice computed tomography (MSCT) of the abdomen (Figure 1) was performed, showing a pronounced thickening of the cholecyst wall ranging from 11 to 17 millimeters (mm), scattered and eccentric in appearance; two intraluminally present choleliths, one within the fundus 18 × 16 mm and the other infundibular 22 × 16 mm; and no evident pericholecystic edema. The tumour markers are carcinoembryonic antigen (CEA) 0.7 µg/l and carbohydrate antigen 19-9 (CA 19-9) 964 U/ml. Laparoscopically visualized gallbladder showed malign alterations. Urgent cytological analysis showed malign cells, after which the procedure was reverted to laparotomy which verified omentum carcinomatosis, as well as infiltration of the fifth liver segment. Palpable lymph nodes were in the direction of the hepatoduodenal ligament. The procedure was finished with exploration. Final histopathology report of the omentum was adenocarcinoma (diffuse solid clusters of polymorphous atypical hyperchromatic tumour cells and gland formations with atypical mucous-cylindrical epithelium).

Oncologist suggested treatment with cisplatin 25 mg/m² (per square meter of body-surface area) and gemcitabine 1,000 mg/m², each administered on days 1 and 8 and repeated every 21 days for up to 6 cycles, unless disease progression or unacceptable toxicity occurs. Prior to starting chemotherapy in March 2014, the dermatologist increased

the corticosteroid dosage (methylprednisolone 60 mg/day) due to newly manifested periorbital edema and macular exanthem in the regions of the trunk, neck and dorsum of the hand (Figures 2 and 3). The patient refused the recommended skin biopsy. Still, there was some improvement in muscular strength.

Prior to the first cycle of chemotherapy, the patient was given two doses of erythrocyte concentrate for normocytic anaemia (haemoglobin (Hgb) 95 g/l, haematocrit (Ht) 0.345 l/l, mean corpuscular volume (MCV) 82.8 fl). After 10 days of high-dose corticosteroid therapy, the skin eruptions faded. During and after the second cycle of chemotherapy, the patient complained of general weariness and fatigue.

After 3 cycles of chemotherapy, new skin changes developed on the right upper arm and both thighs, with periorbital edema more pronounced on the left side, despite the 32 mg/day maintenance dose of methylprednisolone. A follow-up MSCT of the abdomen showed a 12-mm thickening of the cholecyst wall - a regression, compared to the initial MSCT result - and increased tumour marker levels (CEA 1.6 µg/l, CA 19-9 2,525 U/ml). During the next three chemotherapy cycles, additional skin changes manifested in the armpit and on the scalp; some marker levels also increased (CA 19-9 3,259 U/ml; the gamma-glutamyl transferase (GGT) doubled). Final MSCT of the thorax, abdomen and pelvis was performed after treatment completion in August 2014, showing a progression of hepatic

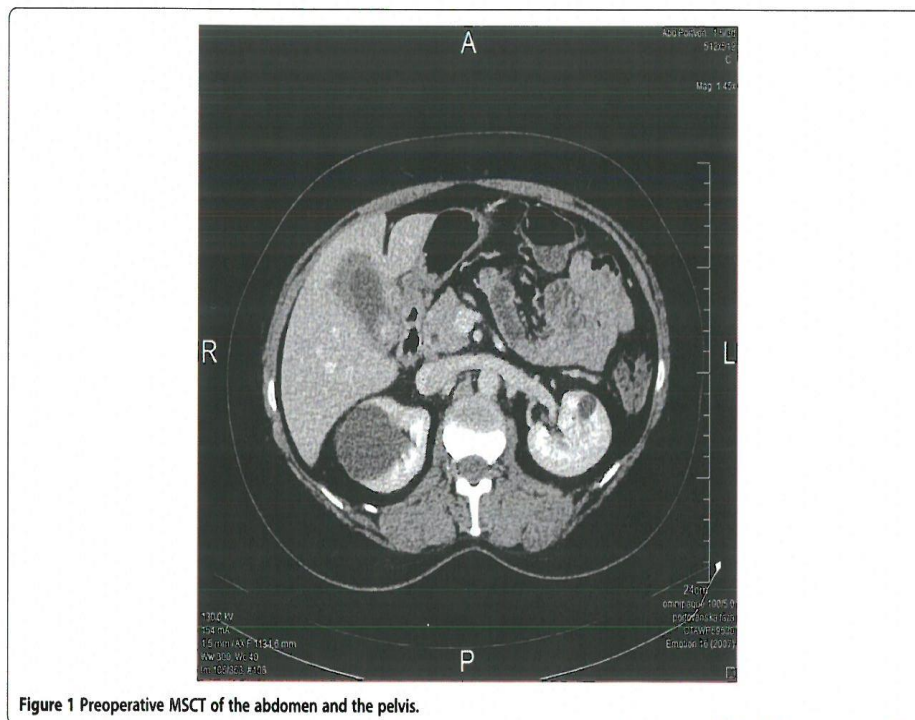


Figure 1 Preoperative MSCT of the abdomen and the pelvis.

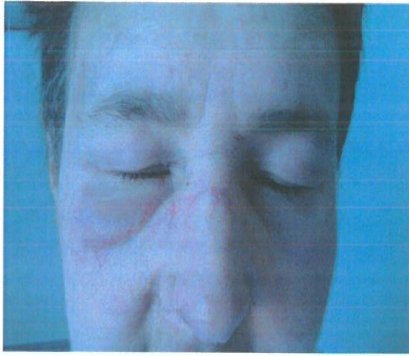


Figure 2 Periorbital edema and macular exanthem of the face.

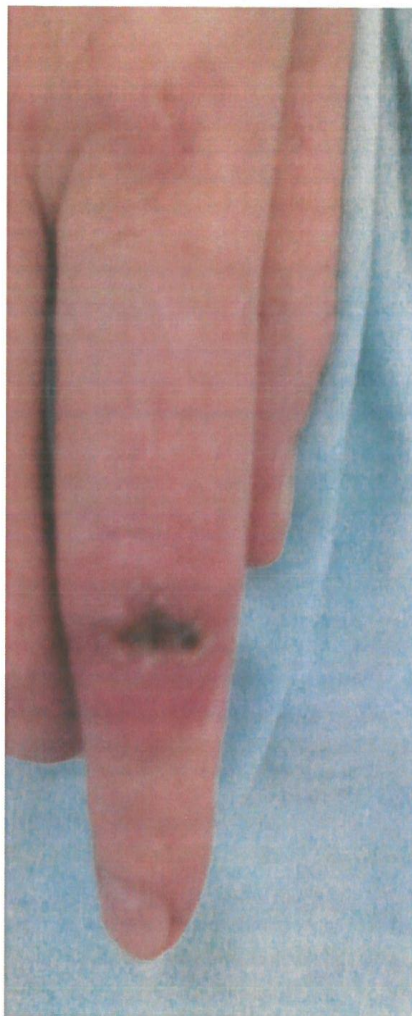

Figure 3 Gottron's papules on the metacarpophalangeal and interphalangeal joints.

changes and ascites, after which the patient was referred to palliative care.

The patient presented in the case report was treated using the standard care of gall bladder carcinoma. The Helsinki Declaration was obeyed. Ethical board of Hospital Sisters of Charity gave the approval.

Discussion

Gallbladder carcinoma is the most common and the most malignant tumour of the biliary tract. It occurs mostly between the ages of 60 and 70 and is 2 to 6 times more common in women. Histologically, 95% of gallbladder carcinoma patients have adenocarcinoma; this was also the case with my patient, as the final histopathology report of the omentum showed. Interestingly, the patient was not aware of her long-standing cholelithiasis and had no pathological condition connected to increased risk.

Gallbladder carcinoma has an extremely bleak prognosis; only 5% to 10% of patients who undergo surgery are likely to survive the following 5 years [6]. Also, one third of patients whose surgery is finished with exploration show peritoneal and liver metastases that were not visible on MSCT or MRI. In cases of suspected disseminated malignant disease, diagnostic laparoscopy is recommended [7]. My patient's preoperative CT of the thorax, abdomen and pelvis showed no sign of liver or peritoneal metastases.

Although skin biopsy was not performed on my patient and although she did not test positive for autoantibodies usually present in patients suffering from dermatomyositis, it is my opinion that her clinical presentation is consistent with paraneoplastic dermatomyositis. The patient underwent chemotherapy with cisplatin and gemcitabine, which was in accordance with the results of the study of phase III of patients with advanced or metastatic carcinoma. Adding cisplatin to gemcitabine, that is its interaction between gemcitabine and cisplatin afforded significant progression-free survival (median, 8.4 *versus* 6.5 months; hazard ratio (HR), 0.72; 95% confidence interval (CI), 0.57 to 0.90; $p = .003$) and overall survival benefits (median, 11.7 *versus* 8.3 months; HR, 0.70; 95% CI, 0.54 to 0.89; $p = .002$). The most common side effects include decreased WBC count and fatigue [8]. My patient never exhibited decreased WBC count, which was partly due to the effects of corticosteroid therapy. Since receiving the second cycle of chemotherapy, she complained of increased general weariness and fatigue, which could be due to the chemotherapy treatment.

In January 2015, I searched PubMed for terms *gallbladder cancer*, *gallbladder carcinoma* and *dermatomyositis* and found a total of six case reports in English describing dermatomyositis in patients suffering from gallbladder carcinoma [9-13]. All of the cases featured female patients over 44 years of age, some with present risk factors

(previously verified gallstones). The time interval between the appearance of dermatomyositis and malignant disease ranged from 2 weeks to 2 years. Considering the patient was initially treated in a relatively small facility and the administered treatment did not lead to improvement of her condition, it was soon suspected she had a malignant disease.

In the cases I studied, malignant disease was diagnosed within 2 to 7 months.

My patient initially had elevated CK, slightly positive ANA IIF and negative anti-Jo-1, as described in other patients. The tumour markers were initially determined to be CEA and CA 19-9. CEA was within range, whereas CA 19-9 was 24 times above normal. Elevated serum CEA and CA 19-9 levels could be suggestive of gallbladder cancer, bearing in mind that CA 19-9 has higher specificity, and CEA a higher sensitivity [14]. Although some authors describe a complete regression of skin changes following adequate treatment, in the case of my patient, the dermatomyositis and the malignant disease progressed independently of one another [13]. Following high-dose corticosteroid therapy, the skin changes faded within the same period as described in the case report of another patient; however, after 3 cycles of maintenance therapy, they progressed, although the radiology report verified the regression of the disease.

Conclusions

Gall bladder carcinoma should be added to the list of malignancies with dermatomyositis and has to be excluded by relevant investigation in women, especially since an inexpensive, simple and easily available initial testing exists - abdomen sonography.

Consent

Written informed consent was obtained from the patient for publication of this case report and any accompanying images. A copy of the written consent is available for review by the Editor-in-Chief of this journal.

Abbreviations

% eos: percent eosinophils; % lymphs: percent lymphocytes; % monos: percent monocytes; % neu: percent neutrophils; ANA IIF: antinuclear antibodies verified by indirect immunofluorescence; anti-CENP-B: CENP-B specific anti-centromere autoantibodies; anti-DNA-topo 1: anti-DNA topoisomerase 1 antibody; anti-dsDNA: anti-double-stranded DNA; anti-Jo-1: antibody directed against Jo-1 protein; anti-RIBO P: autoantibodies to ribosomal P; anti-Sm: anti-Sm antibodies directed against 7 proteins; anti-Sm/RNP: autoantibodies directed against the RNP/Sm ribonucleoprotein complex; anti-SS-A52: anti-Ro/SSA antibodies; anti-SS-A60: anti-Ro/SSA antibodies; anti-SSB: SSB/La antibody; CA 19-9: carbohydrate antigen 19-9; CEA: carcinoembryonic antigen; CI: confidence interval; CK: creatine kinase; DM: dermatomyositis; GGT: gamma-glutamyl transferase; Hgb: haemoglobin; HR: hazard ratio; Ht: haematocrit; L: leukocyte; MCV: mean corpuscular volume; mm: millimeter; MSCT: multi-slice computed tomography; SE: sedimentation; WBC: white blood cells.

Competing interests

The author declares no competing interests.

Author's contributions

PJ wrote the initial draft and composed the manuscript of this paper. The author has read and approved the final manuscript.

Acknowledgements

I would like to express my sincere gratitude to my PhD mentor, Professor Bozo Kruslin, for his perceptive questions which made me look deeper into the core of the topic. I would also like to thank Mrs. Anica Vrdoljak for technical support and Mrs. Iva Martina Bura for providing language help.

Received: 2 November 2014 Accepted: 7 March 2015

Published online: 27 March 2015

References

- Lakhanpal S, Bunch TW, Ilstrup DM, Melton LJ. 3rd polymyositis-dermatomyositis and malignant lesions: does an association exist? *Mayo Clin Proc.* 1986;61:645-53.
- Zhang W, Jiang SP, Huang L. Dermatomyositis and malignancy: a retrospective study of 115 cases. *Eur Rev Med Pharmacol Sci.* 2009;13:77-80.
- Airio A, Pukkala E, Isomaki H. Elevated cancer incidence in patients with dermatomyositis: a population based study. *J Rheumatol.* 1995;22:1300-3.
- Wolff K, Johnson R. Fitzpatrick's color atlas and synopsis of clinical dermatology. 6th ed. New York: McGraw-Hill; 2009.
- Almog Y, Ben-Yehuda A, Ben-Chetrit E. Dermatomyositis associated with the recurrence of transitional cell carcinomas and Kaposi's sarcoma. *Clin Exp Rheumatol.* 1991;9:285-8.
- Eckel F, Brunner T, Jelic S, ESMO Guidelines Working Group. Biliary cancer: ESMO Clinical Practice Guidelines for diagnosis, treatment and follow-up. *Ann Oncol.* 2011;6 Suppl 6:40-4.
- Goere D, Waghlikar GD, Pessaux P, Carrère N, Sibert A, Vilgrain V, et al. Utility of staging laparoscopy in subsets of biliary cancers: laparoscopy is a powerful diagnostic tool in patients with intrahepatic and gallbladder carcinoma. *Surg Endosc.* 2006;20:721-5.
- Valle J, Wasan H, Palmer DH, Cunningham D, Anthony A, Maraveyas A, et al. Cisplatin plus gemcitabine versus gemcitabine for biliary tract cancer. *N Engl J Med.* 2010;362:1273-81.
- Yiannopoulos G, Ravazoula P, Meimaris N, Stavropoulos M, Andonopoulos AP. Dermatomyositis in a patient with adenocarcinoma of the gall bladder. *Ann Rheum Dis.* 2002;61:663-4.
- Kundu AK, Karmakar PS, Bera AB, Pal SK. Carcinoma of the gall bladder presenting as dermatomyositis. *JAPI.* 2005;53:219-22.
- Narasimhaiah DA, Premkumar JA, Moses V, Chacko G. Carcinoma of gall bladder presenting as dermatomyositis. *Ann Indian Acad Neurol.* 2011;14:44-6.
- Ni QF, Liu GQ, Pu LY, Kong LL, Kong LB. Dermatomyositis associated with gallbladder carcinoma: a case report. *World J Hepatol.* 2013;5:230-3.
- Sawada T, Nakai N, Masuda K, Katoh N. Paraneoplastic dermatomyositis associated with gallbladder carcinoma: a case report and mini-review of the published work. *Indian J Dermatol.* 2014;59:615-6.
- Strom BL, Maislin G, West SL, Atkinson B, Herlyn M, Saul S, et al. Serum CEA and CA 19-9: potential future diagnostic or screening tests for gallbladder cancer? *Int J Cancer.* 1990;45:821-4.

Submit your next manuscript to BioMed Central and take full advantage of:

- Convenient online submission
- Thorough peer review
- No space constraints or color figure charges
- Immediate publication on acceptance
- Inclusion in PubMed, CAS, Scopus and Google Scholar
- Research which is freely available for redistribution

Submit your manuscript at
www.biomedcentral.com/submit

