

Učestalost i značajke operativno odstranjenih tumora nadbubrežne žlijezde u KBC-u Zagreb od 2011. - 2016. godine

Knežević Strinavić, Dijana

Professional thesis / Završni specijalistički

2021

Degree Grantor / Ustanova koja je dodijelila akademski / stručni stupanj: **University of Zagreb, School of Medicine / Sveučilište u Zagrebu, Medicinski fakultet**

Permanent link / Trajna poveznica: <https://um.nsk.hr/um:nbn:hr:105:301926>

Rights / Prava: [In copyright](#)/[Zaštićeno autorskim pravom.](#)

Download date / Datum preuzimanja: **2024-10-08**



Repository / Repozitorij:

[Dr Med - University of Zagreb School of Medicine Digital Repository](#)



SVEUČILIŠTE U ZAGREBU

MEDICINSKI FAKULTET

Dijana Knežević Strinavić

**Učestalost i značajke operativno odstranjenih
tumora nadbubrežne žlijezde u KBC-u Zagreb
od 2011. – 2016. godine**

ZAVRŠNI SPECIJALISTIČKI RAD



Zagreb, 2021.

Ovaj završni specijalistički rad izrađen je u Klinici za unutarnje bolesti, u Zavodu za endokrinologiju KBC-a Zagreb.

Mentor: Prof. dr. sc. Tina Dušek, spec. interne medicine, subspec. endokrinologije i dijabetologije

Redni broj:

SADRŽAJ

SAŽETAK

SUMMARY

1. UVOD	1
2. PREGLED LITERATURE	3
2.1. Adenomi	5
2.2. Adrenokortikalni karcinomi	6
2.3. Limfomi	6
2.4. Feokromocitomi	7
2.5. Mijelolipomi	9
2.6. Hemangiomi	10
2.7. Metastaze	10
3. ISPITANICI I METODE	11
4. REZULTATI	12
5. RASPRAVA	24
6. ZAKLJUČAK	27
7. CITIRANA LITERATURA	29
8. ŽIVOTOPIS	35

SAŽETAK

Učestalost i značajke operativno odstranjenih tumora nadbubrežne žlijezde u KBC-u Zagreb od 2011. – 2016. godine

Dijana Knežević Strinavić

Uvod: Tumori nadbubrežne žlijezde najčešće su nefunkcionalni dobroćudni tumori koji ne metastaziraju i ne invadiraju okolna tkiva. Međutim, tumori veći od 4 cm koji su nehomogenog prikaza na radiološkim snimkama (CT, MR) mogu biti i maligne naravi. Takve tumore kao i one koji luče neki od hormona, potrebno je operativno liječiti.

Cilj: Cilj rada je istražiti kliničke, hormonske, radiološke i histološke karakteristike svih tumora nadbubrežne žlijezde koji su operativno liječeni u KBC-u Zagreb od siječnja 2011. do prosinca 2016. godine.

Ispitanici i metode: Radi se o retrospektivnom istraživanju u koje su uključeni svi bolesnici stariji od 18 godina koji su operirani zbog tumora nadbubrežne žlijezde u navedenom razdoblju. Podatke smo dobili iz medicinske dokumentacije te iz baze podataka bolesnika s tumorima nadbubrežne žlijezde koja postoji u Zavodu za endokrinologiju KBC Zagreb.

Rezultati: u navedenom razdoblju operativno je liječeno ukupno 200 bolesnika, 131 žena i 69 muškaraca. Prosječna veličina operiranih tumora je 57 mm u muškaraca i 45 mm u žena. Najveći broj bolesnika je imao patohistološku dijagnozu adenoma (N=78), potom feokromocitoma (N=31) i adrenokortikalnog karcinoma (N=23). Najveći broj bolesnika je imao kliničku sliku nefunkcionalnog tumora (N=84), potom subkliničkog Cushingovog sindroma (N=42), feokromocitoma (N=34), Cushingovog sindroma (N=22), primarnog hiperaldosteronizma (N=11) i Cushingove bolesti (N=2).

Zaključak: Svi pacijenti s verificiranim tumorom nadbubrežne žlijezde trebaju proći hormonsku evaluaciju i potrebno je isključiti malignitet. Osim hormonske sekrecije, posebnu pozornost treba obratiti na radiološke karakteristike.

Ključne riječi: adenom nadbubrežne žlijezde; subklinički Cushingov sindrom; feokromocitom; adrenokortikalni karcinom

SUMMARY

The incidence and characteristics of surgically treated adrenal tumors in UHC Zagreb from 2011 to 2016

Dijana Knezevic Strinavic

Introduction: Adrenal tumors are in the most of cases benign tumors which do not metastasize or invade nearby tissue. But in case of size >4 cm and inhomogenous density on CT/MR scan they can indicate malignancy. This kind of tumors and also tumors which can overproduce some of the endocrine hormones should be treated surgically.

Aim: Aim is to analyze clinical, hormonal, radiologic and histologic characteristics of all surgically treated adrenal tumors in UHC Zagreb in the period of January 2011 until December 2016.

Objects and methods: It is a retrospective study. The study will include all patients who have had surgery for adrenal tumor in UHC Zagreb in 5 years period. Characteristics of patients we found out from medical documentation and from a database of patients that exists in the Department of Endocrinology, UHC Zagreb.

Results: A total of 200 patients were operated during this period, 131 women and 69 men. The average size of tumors was 57 mm in men, and 45 mm in women. The largest number of patients have had a pathohistological diagnosis of adenoma (N=78), then pheochromocytoma (N=31) and adrenocortical carcinoma (N=23). The largest number of patients presented with tumors which had not overproduce any of endocrine hormones (N=84), then subclinical Cushing's syndrome (N=42), pheochromocytoma (N=34), Cushing's syndrome (N=22), primary hyperaldosteronism (N=11) and Cushing's disease (N=2).

Conclusion: All patients with finding of adrenal tumor should undergo hormone evaluation and it is necessary to exclude malignancy. Except of hormone secretion, attention should be focused also on radiological characteristics.

Key words: adrenal adenoma; subclinical Cushing's syndrome; pheochromocytoma; adrenocortical carcinoma

1. UVOD

Nadbubrežna žlijezda (*Glandula adrenalis*, *Glandula suprarenalis*) je endokrina žlijezda čija je glavna odgovornost regulacija stresnog odgovora putem sinteze kortikosteroida i katekolamina te regulacija elektrolita u izvanstaničnoj tekućini tijela. Sastoji se iz kore i srži; svaki dio ima posebne endokrine funkcije. Kora stvara glukokortikoide, mineralokortikoide i androgene. Srž je sačinjena iz kromafinih stanica koje stvaraju i luče katekolamine.

Tumori nadbubrežne žlijezde najčešće se otkrivaju slučajno tijekom dijagnostičke obrade zbog drugih tegoba. Mogu biti hormonski aktivni ili neaktivni. U većini slučajeva radi se o dobroćudnim tumorima koji ne metastaziraju i ne invadiraju okolna tkiva, međutim kod tumora veličine veće od 4 cm te koji su nehomogenog prikaza na radiološkim snimkama (MR, CT) može se raditi o malignoj tvorbi. Takve tumore, kao i one koji luče neki od hormona potrebno je operativno liječiti.

Cilj ovog rada je istražiti kliničke, hormonske, radiološke i histološke karakteristike svih tumora koji su operativno liječeni u KBC-u Zagreb od siječnja 2011. do prosinca 2016. godine. Sekundarni ciljevi su subanaliza različitih histoloških tipova tumora nadbubrežne žlijezde prema demografskim, hormonskim i radiološkim obilježjima. Radi se o retrospektivnom istraživanju. Podatke o demografskim, kliničkim, hormonskim, radiološkim i histološkim obilježjima bolesnika operiranih zbog tumora nadbubrežne žlijezde dobili smo iz medicinske dokumentacije te iz baze podataka bolesnika s tumorima nadbubrežne žlijezde koja postoji u Zavodu za endokrinologiju KBC Zagreb.

U studiju su uključeni svi bolesnici koji su operirani zbog tumora nadubrežne žlijezde u KBC Zagreb u periodu od siječnja 2011. do prosinca 2016. godine. Odluka o upućivanju bolesnika na kirurško liječenje tumora nadbubrežne žlijezde donošena je u skladu s preporukama Europskog endokrinološkog društva. Kirurški su liječeni bolesnici s: funkcionalnim tumorima, tumorima nejasnih radioloških karakteristika, tumorima >4 cm u promjeru. Želimo ispitati kolika je zastupljenost pojedinih vrsta tumora koji zahtijevaju operativno liječenje kao i sličnosti i razlike u kliničkoj slici i radiološkim karakteristikama kojima su se prezentirali ti bolesnici. Podijelili smo ispitanike u skupine prema histološkim obilježjima tumora (adenomi, karcinomi, limfomi,

hemangiomi, mijelolipomi, metastaze) te korelirali kliničke, hormonske i radiološke karakteristike bolesnika s pojedinim tipovima tumora.

Tumori nadbubrežne žlijezde koji zahtijevaju kirurško liječenje su relativno rijetki tumori. Budući da je studija rađena u tercijarnom centru koji je ujedno i Referentni centar Ministarstva zdravstva Reublike Hrvatske za liječenje tumora nadbubrežne žlijezde, broj uključenih bolesnika bit će reprezentativan i navedeni rezultati mogu doprinjeti boljem razumijevanju epidemioloških karakteristika tumora nadbubrežne žlijezde, njihovih kliničkih obilježja te uspješnosti liječenja.

2. PREGLED LITERATURE

Tumori nadbubrežne žlijezde se otkrivaju vrlo često kao slučajan nalaz tijekom radioloških snimanja, a dijele se na hormonski aktivne i neaktivne, benigne i maligne. Tumori nadbubrežne žlijezde veći od 1 cm u promjeru, otkriveni kao slučajan u tijekom obrade drugih kliničkih entiteta nazivaju se incidentalomima [1]. Uključuju spektar različitih patoloških stanja kojima je zajedničko da su otkriveni slučajno. Prilikom detekcije ovih tumora potrebno je istražiti dva pitanja koja će dalje usmjeriti dijagnostičku obradu i odrediti terapijski pristup, a to su: da li tumor ima maligni potencijal i da li je tumor funkcionalan [2]. Najveći broj incidentaloma nadbubrežne žlijezde dijagnosticira se između 50. i 80. godine života, vjerojatno i zbog toga što je u toj dobi veća primjena radioloških dijagnostičkih pregleda u sklopu evaluacije drugih bolesti [3]. U muškaraca je nešto veća učestalost u odnosu na žene u omjeru 1,5:1,3. Prevalencija je veća u bolesnika koji su pretili, liječe šećernu bolest i hipertenziju [4]. U 10–20% bolesnika ovi tumori udruženi su sa subkliničkim hormonskim poremećajima koji povećavaju rizik od metaboličkog sindroma i kardiovaskularnih bolesti [2].

U sklopu razlučivanja benignih od malignih tumora ključne su veličina i radiološke karakteristike [5]. Metoda izbora je kompjutorizirana tomografija (CT) zbog dobre prostorne rezolucije. Karcinomi nadbubrežne žlijezde čine samo 2% tumora manjih od 4 cm, 6% tumora veličine 4,1–6 cm i čak 25% tumora većih od 6 cm. S druge pak strane, 65% tumora manjih od 4 cm i 18% tumora većih od 6 cm su adenomi [6]. Mjerenje apsorpcije (atenuacije) rendgenskih zraka izražene u Hounsfieldovim jedinicama (HJ) važan je čimbenik u razlikovanju benignih od malignih tumora. Na benigni adenom nadbubrežne žlijezde upućuju niski apsorpcijski koeficijent (< 10 HJ) na nativnom CT-u zbog visokog sadržaja lipida, homogena struktura i pravilne konture tumora ovalna ili okrugla oblika. Za adenome je također karakteristično ispiranje kontrasta iz nadbubrežne žlijezde veće od 50% pri odgođenom CT snimanju nakon 10–15 minuta. Karcinomi nadbubrežne žlijezde često su nehomogene strukture, nepravilna oblika i kontura, sadržavaju područja nekroze, krvarenja i kalcifikacija, a koeficijenti apsorpcije viši su od 10 HJ. Slične karakteristike pokazuju i metastaze u nadbubrežne žlijezde, no tumori su tada često manji i obostrani [7]. U nadbubrežne žlijezde najčešće metastaziraju tumori pluća, bubrega, dojke, probavne cijevi i jetre [8]. Pri MR pregledu potrebno je primijeniti snimanje s kemijskim pomakom (Chemical shift) kako bi se utvrdilo postojanje masti u tumoru, a adenomi tipično

imaju niski signal na T2 - mjerenim slikama [9]. Uloga perkutane biopsije u razlikovanju adenoma od karcinoma je, zbog velikog broja lažno negativnih rezultata citološke analize, relativno malena, pa se ovaj postupak rabi ponajprije kod sumnje na metastatsku bolest [10]. Prethodno je nužno isključiti feokromocitom budući da u tih bolesnika biopsija može dovesti do krvarenja i hipertenzivne krize. Što se tiče zastupljenosti pojedinih vrsta tumora, u 78% slučajeva radi se o adenomu, 6% čine feokromocitomi, 5% karcinomi, 5% ciste i 5% mijelolipomi [11].

Iako je većina incidentaloma nefunkcionalna, 10 – 15% je hormonski aktivno [11]. Hormonske analize potrebno je učiniti u slučaju klinički jasnih endokrinoloških poremećaja, ali i s ciljem da se isključe »tih« oblici feokromocitoma, hiperkortizolizma i hiperaldosteronizma. Najčešća hormonska abnormalnost koja je detektirana u bolesnika s incidentalomima je subklinički Cushingov sindrom. Iako u tih bolesnika nije prisutna karakteristična klinička slika hiperkortizolizma, rezultati brojnih istraživanja upućuju na dugoročne posljedice subkliničke hipersekrecije kortizola kao što su inzulinska rezistencija, šećerna bolest, hipertenzija i povećan rizik od kardiovaskularnih bolesti i osteoporoze [12, 13]. Kao test probira autonomne hipersekrecije kortizola koristi se prekonocni deksametazonski test [59]. Izmjerena koncentracija kortizola manja od 50 nmol/L jasno isključuje subklinički Cushingov sindrom dok koncentracija iznad 138 nmol/L potvrđuje dijagnozu. Neki autori predlažu koncentraciju kortizola od 82.5 nmol/L kao dijagnostičku [70]. Da bi se izbjegli lažno pozitivni nalazi, neki stručnjaci preporučuju i uporabu većih doza deksametazona. U slučaju pozitivnog nalaza potrebno je učiniti i koncentraciju kortizola u 24-satnom urinu i koncentraciju ACTH u serumu. Najčešće se nalazi poremećaj dnevnog ritma lučenja kortizola uz povišene večernje koncentracije, dok je nalaz povišene koncentracije slobodnog kortizola u dnevnom urinu znatno rjeđi [3]. Za očekivati je koncentracija ACTH uz donju granicu normale s obzirom na supresiju viška kortizola na adrenokortikotropne stanice u hipofizi. Prema nekim autorima korisnim se pokazalo učiniti i koncentraciju DHEAS koji je androgeni hormon čiju proizvodnju stimulira ACTH. S obzirom na to, snižena koncentracija DHEAS upućuje na kroničnu supresiju ACTH [14].

U svih bolesnika potrebno je isključiti feokromocitom. U prošlosti se smatralo da su svi pacijenti s feokromocitomom simptomski, međutim u današnje vrijeme se nerijetko iza incidentaloma krije tihi feokromocitom [15]. Dijagnoza se temelji na povišenim koncentracijama metabolita kateholamina u plazmi i njihovim količinama u dnevnom urinu. Određivanje slobodnih metanefrina te ukupnih metanefrina i normetanefrina u plazmi ili 24-satnom urinu

pokazalo se osjetljivijim od drugih metoda [16]. Mjerenje kateholamina u plazmi ne savjetuje se s obzirom na slabiju osjetljivost i specifičnost testa, što je čest uzrok lažno pozitivnih rezultata.

Omjer aldosterona i reninske aktivnosti plazme (RAP) test je probira za dijagnozu poremećaja osi renin-angiotenzin-aldosteron i preporučuje se samo kod bolesnika s hipertenzijom [70]. Vrijednost omjera veća od 30 (aldosteron izražen u ng/dl, a reninska aktivnost plazme izražena u ng/ml/h) pobuđuje sumnju na autonomnu sekreciju aldosterona, dok je omjer veći od 50 vjerojatan znak primarnog hiperaldosteronizma [17]. Test opterećenja solju (infuzija 2000 ml 0,9%-tnog NaCl tijekom 4 h) i kaptoprilski test služe za potvrdu autonomne sekrecije aldosterona. U daljnjoj dijagnostičkoj evaluaciji ključno je napraviti distinkciju između adenoma koji luči aldosteron i bilateralne hiperplazije nadbubrežnih žlijezda. Metoda izbora je kateterizacija nadbubrežnih vena sa selektivnim određivanjem aldosterona [18].

Slučajevi s hipersekrecijom androgena i kliničkom prezentacijom virilizacije su rijetki i uglavnom upućuju na malignitet [22]. U slučaju kliničke sumnje preporuča se učiniti koncentracija DHEAS u serumu.

Liječenje bolesnika s incidentalomom nadbubrežne žlijezde ovisi o funkcionalnosti tumora, njegovoj veličini, radiološkim karakteristikama i brzini rasta. Stav hrvatskog Referentnog centra za bolesti nadbubrežne žlijezde je da se kirurški liječe svi tumori veći od 4 cm u promjeru, tumori nejasnih radioloških karakteristika i funkcionalni tumori [3]. U bolesnika u kojih nije učinjena ekscizija tumora savjetuje se učiniti kontrolni CT nadbubrežnih žlijezda u intervalu od 6 do 12 mjeseci radi procjene dinamike rasta tumora, a potom ponovno nakon 2 godine [1]. Pretrage za isključenje prekomjerne sekrecije kortizola i kateholamina i probir na primarni hiperaldosteronizam u hipertenzivnih bolesnika preporuča se u trenutku dijagnoze incidentaloma nadbubrežne žlijezde i nakon dvije godine [3].

2.1. Adenomi

Adenomi nadbubrežne žlijezde su benigni tumori, obično nefunkcionalni i manji od 4 cm u promjeru, ali mogu i izlučivati steroidne hormone neovisno o ACTH ili renin-angiotenzinskom sustavu. Samim time mogu dovesti do razvoja sindroma hiperkortizolizma i hiperaldosteronizma, a rjeđe do virilizacije ili feminizacije. Većina adenoma se otkrije kao slučajan nalaz na radiološkim snimanjima, a manji dio se otkrije zbog prisutnih simptoma u sklopu hipersekrecije

nekog od hormona. Najčešći hormonski poremećaj kod ovih bolesnika je hipersekrecija kortizola i razvoj Cushingovog sindroma. Često se radi o tek blaže povišenim razinama kortizola i razvoju subkliničkog Cushingovog sindroma, bez kliničkih manifestacija. Usprkos tome, u ovih bolesnika su česte intolerancija glukoze i hipertenzija [19].

2.2. Adrenokortikalni karcinomi

Adrenokortikalni karcinomi su rijetki, incidencija je 1-2 na milijun ljudi godišnje [20]. Iako se mogu razviti u bilo kojoj životnoj dobi, najčešće se javljaju u četvrtom ili petom desetljeću života [21]. Iako se u većini slučajeva javlja sporadično, neki slučajevi su opisani kao sastavni poremećaj nekih od nasljednih sindroma: Li-Fraumeni sindrom, Beckwith-Wiedemann sindrom, MEN1. Oko 60% slučajeva se klinički prezentira nekim od sindroma hipersekrecije hormona [20, 21]. Najčešće se radi o izoliranom Cushingovom sindromu ili kombinaciji Cushingovog sindroma s feminizacijom/virilizacijom. Kod manje od 10% slučajeva je prisutna izolirana virilizacija ili hiperaldosteronizam. Simptomi povezani s hipersekrecijom glukokortikoida kao što su porast tjelesne težine, slabost i atrofija mišića, nesanica razvijaju se vrlo brzo, unutar 3 do 6 mjeseci. Bolesnici kod kojih se radi o nefunkcionalnom tumoru ili subkliničkoj hipersekreciji hormona prezentiraju se simptomima koji se javljaju zbog rasta tumorske mase u abdomenu, a to su nelagoda, bol, gubitak na tjelesnoj težini i anoreksija. Ne tako često, mogu se prezentirati vrućicom ili leukocitozom zbog nekroze tumora ili produkcije citokina [23]. Utjecaj kliničkih simptoma karcinoma na ishod je kontroverzan. U starijim kohortnim studijama nefunkcionalni karcinomi su bili češći i imali su tendenciju brže progresije nego funkcionalni [24]. U novijom studijama, bolesnici s funkcionalnim karcinomom i hipersekrecijom kortizola imaju kraće preživljenje [25]. Mortalitet je također povezan s rizikom infekcija i vaskularnih komplikacija nakon kirurškog liječenja ili kemoterapije.

2.3. Limfomi

Primarni limfom nadbubrežne žlijezde je jako rijetka bolest i obuhvaća manje od 1% svih

Non Hodgkinovih limfoma. Prijavljeno je manje od 200 slučajeva u engleskoj literaturi [26]. Često se radi o bilateralnoj distribuciji sa insuficijencijom adrenalne funkcije i tendencijom infiltracije CNS-a, a najčešći histološki nalaz je difuzni B velikostanični limfom [27]. Bolesnici se prezentiraju bolovima u abdomenu i sistemskim znakovima kao što su vrućica, gubitak na tjelesnoj težini, opća slabost [28]. Prognoza je loša jer se radi o vrlo agresivnom tumoru. Iako je nakon kemoterapije incijalno dobar odgovor, remisija se rijetko održi [29]. Za liječenje se najčešće koriste CHOP protokoli sa dodatkom rituksimaba što je sve skupa poboljšalo ishod ove bolesti [30].

2.4. Feokromocitomi

Feokromocitom je tumor kromafinih stanica neuroektodermalnog porijekla koji luči katekolamine: nastaje u srži nadbubrežne žlijezde ili simpatičkim ganglijima (parangangliom). Radi se o rijetkom tumoru, javlja se u manje od 0,2% svih bolesnika sa hipertenzijom [31]. Incidencija feokromocitoma je 0,8 na 100 000 stanovnika godišnje [32]. Iako se može javiti u bilo kojoj životnoj dobi, najčešći je u četvrtom i petom desetljeću, približno jednako u muškaraca i žena, a prosječna veličina tumora je 4,9 cm [33]. Može se raditi o malignom ili benignom obliku koji su histološki i biokemijski jednaki, međutim maligna forma je sklona lokalnoj invaziji okolnih tkiva ili udaljnim metastazama koje se mogu javiti i 20-ak godina nakon operacije [39, 40]. Feokromocitom se može javiti i u sklopu nekih nasljednih poremećaja kao što su: Von Hippel-Lindau sindrom, MEN2, neurofibromatoza tip I. Simptomi su prisutni u oko 50% bolesnika s feokromocitomom i obično su parkosizmalne naravi. Klasični trijas simptoma uključuje epizode glavobolje, preznojavanja i tahikardije i hipertenzije, međutim većina bolesnik nema tipičnu kliničku sliku [34]. Najčešći znak je hipertenzija, paroksizmalna ili postojana, iako 5 do 15% bolesnika ima uredan krvni tlak. Manje učestali simptomi uključuju ortostatsku hipotenziju, gubitak na tjelesnoj težini, poliuriju, polidipsiju, konstipaciju, hiperglikemiju, inzulinsku rezistenciju, porast sedimentacije, leukocitozu i rijetko sekundarnu eritrocitozu posljedično povećanoj proizvodnji eritropoetina [35]. Rijetko se može javiti i kardiomiopatija inducirana stresom, tzv. Takotszubo kardiomiopatija [36]. Na feokromocitom treba posumnjati i kod bolesnika s parkosizmalnim porastom krvnog tlaka ili pulsa tijekom nekih dijagnostičkih postupaka (npr endoksopija probavnog sustava), anestezije, drugog operativnog zahvata ili

vezano uz unos određenih namirnica koje sadrže tiamin i lijekova (npr. metoklopramid). Poremećaj metabolizma ugljikohidrata koji se javlja uz ovaj tumor direktno je vezan uz porast produkcije katekolamina, te se nakon kirurške resekcije tumora metabolizam vraća u normalu [37, 38]. Dijagnoza feokromocitoma se temelji na biokemijskim analizama gdje se potvrđuje hipersekrecija katekolamina te obilježnjima tumora na radiološkim snimkama. Kao test probira koristi se koncentracija metanefrina i normetanefrina u urinu ili plazmi. U istraživanju koje je provela Mayo klinika se kao najbolja metoda pokazalo mjerenje metabolita katekolamina u 24 - satnom urinu, osjetljivost=98%, specifičnost=98% [41]. Ukoliko je nalaz pozitivan, potrebno je učiniti radiološku dijagnostiku radi identifikacije tumora. Metoda koja se koristi je kompjutorizirana tomografija. Radiološke karakteristike tumor uključuju: povišen koeficijant apsorpcije (> 20 HJ), područja nekroze, odgođeno ispiranje kontrasta, promjenjiva veličina, može biti bilateralni, visok intenzitet signala na T2 snimkama MR-a. MIBG scintigrafija je indicirana u slučajevima kad imamo biokemijsku potvrdu tumora, a drugim radiološkim metodama ga nismo locirali. Također, scinigrafija je indicirana u bolesnika kod kojih je tumor veći do 10 cm ili se radi o paragangliomima zbog povećanog rizika za multiple tumore ili malignitet. Liječenje je operativno. Prije samog operativnog zahvata bolesnik mora proći određenu pripremu što je sažeto i u smjernicama Endokrinološkog društva iz 2014. godine [42]. U slučajevima kada se operira bolesnik s neprepoznom dijagnozom feokromocitoma, dakle i bez adekvatne pripreme, vrlo je visoka smrtnost zbog letalne hipertenzivne krize, malignih aritmija i multiorganskog zatajenja [43]. 10 do 14 dana prije operativnog zahvata bolesnik mora uzimati blokatore alfa-receptora radi normalizacije krvnog tlaka. Lijek izbora je fenoksibenzamin, a početna doza je 2x10 mg na dan i postepeno se povisuje do maksimalne doze od 100 mg dnevno. Ciljne vrijednosti krvnog tlaka su do 120/80 mmHg. Drugi ili treći dan alfa-blokade bolesnik započinje dijetu bogatu solju (unos > 5000 mg /dnevno). Kada se postigne učinkovita alfa-blokada, dva do tri dana prije zahvata indicirana je beta-blokada. Ciljne vrijednosti pulsa su 60 – 80/min. Beta-blokatori se nikada ne smiju dati prije alfa-blokatora zbog opasnosti od daljnjeg porasta krvnog tlaka. Oprez je potreban kod bolesnika s dijagnozom astme ili kardiomiopatije zbog sklonosti razvoju plućnog edema. Prema nekim radovima, učinkovita se pokazala i primjena blokatora kalcijevih kanala na smanjenje mortaliteta [44]. Kao inhibitor sinteze katekolamina primjenjuje se alfa-metil-paratirozin, međutim primjenjuje se tek kod bolesnika koji ne mogu biti tretirani alfa i beta blokatorima zbog kardiopulmonalnog statusa. Što se tiče operativnog zahvata, prednost se daje laparoskopskoj adrenalektomiji koju izvodi iskusni tim [45]. Operativni zahvat ne vodi uvijek

dugoročnom izlječenju. Recidiv je češći u nasljednih oblika bolesti, tumorima smještenima desno i ekstraplandularnim tumorima [46].

2.5. Mijelolipomi

Mijelolipom je rijedak, nefunkcionalni, benigni solitarni tumor koji se najčešće nalazi u kori nadbubrežne žlijezde. Sastavljeni su od zrelog masnog tkiva i elemenata hematopoetskih stanica u različitim omjerima. Nisu povezani s poremećajima ili bolestima hematopoeze. Najčešće su smješteni unilateralno, nešto češće u desnoj nadbubrežnoj žlijezdi, ali ne smije se zaboraviti činjenica da je opisan stanoviti broj bilateralno smještenih mijelolipoma [47]. Obično se pojavljuju između četvrtog i sedmog desetljeća s podjednakom učestalošću u muškaraca i žena (1,75:1) [48]. Mijelolipomi obično nisu popraćeni nikakvim simptomima i otkrivaju se kao slučajan nalaz, međutim mogu se klinički prezentirati u obliku nespecifične boli u trbuhu. Simptomi su povezani s rastom tumora i mehaničkim pritiskom na okolne organe ili s krvarenjem u tumor i nekrozom tumorskog tkiva. Dijagnostika mijelolipoma temelji se na radiološkim metodama vizualizacije (CT, MR, UZV). Zahvaljujući specifičnoj građi tumora metoda prvog izbora je kompjutorizirana tomografija (CT) koja pokazuje dobro ograničenu heterogenu masu s regijama gustoće ≤ 30 Hounsfieldovih jedinica (HU) koja odgovara zreloom masnom tkivu. Na magnetnoj rezonanciji (MR) komponente masnog tkiva uočavaju se kao visoki signali u T1 i T2 mjernim vremenima [49, 50]. Diferencijalna dijagnoza uključuje tumore retroperitonealnoga područja kao što su lipom, liposarkom, lejomiosarkom te primarne i metastatske tumore nadbubrežne žlijezde. Pristup liječenju je najčešće konzervativan zbog toga što je većina tumora malog promjera (manja od 4 cm) i ne izaziva nikakve simptome. Jednom kada se dijagnosticira mijelolipom potrebna je redovita radiološka kontrola ultrazvukom ili CT-om. Kada postoje simptomi ili se vidi progresija rasta tumora na kontrolnim pregledima (veći od 4 cm) pristupa se kirurškom liječenju. Pristup u liječenju treba biti individualiziran i prilagođen, uzimajući u obzir karakteristike tumora i komorbiditete u pacijenta [51].

2.6. Hemangiomi

Hemangiom nadbubrežne žlijezde je rijetka vrsta tumora čija se dijagnoza obično postavi tek postoperativno. Obično su nefunkcionalni. Prvi slučaj opisan je 1955. godine [52], a do 2014. godine prijavljena su 63 slučaja u literaturi [53]. Obično su asimptomatski, unilateralni i otkrivaju se tijekom rutinskih radioloških snimanja, osim u slučajevima kada zbog veličine dovode do kompresije okolnih struktura. Na CT-u se prikazuju kao velike, oštro ograničene tumorske mase, niskih HJ. Većina tumora je kalcificirana, zbog prisutnih flebolita ili kao posljedica prethodnog krvarenja [54]. Odluka o operativnom liječenju odnosno praćenju postavlja se na temelju kliničke slike i veličine tumora. Dijagnozu je zapravo vrlo teško postaviti preoperativno s obzirom da može pokazivati slične radiološke karakteristike kao adenomi ili maligni tumori nadbubrežne žlijezde [55]. No, s obzirom da su u literaturi opisani i slučajevi masovnih spontanih krvarenja [56], svakako ih treba uzeti u obzir kao diferencijalnu dijagnozu incidentaloma.

2.7. Metastaze

U nadbubrežne žlijezde najčeće metastaziraju tumori pluća, bubrega, dojke, probavne cijevi i jetre [8]. Na radiološkim snimkama se prezentiraju kao nepravilne i inhomogene tvorbe, često bilateralne sa koeficijentom apsorpcije višim od 20 HJ i odgođenim ispiranjem kontrasta.

3. ISPITANICI I METODE

Radi se o retrospektivnom istraživanju. Uključeno je 200 bolesnika dobi iznad 18 godina (69 muškraca i 131 žena). Podaci o demografskim, kliničkim, hormonskim, radiološkim i histološkim obilježjima bolesnika uzeti su iz medicinske dokumentacije te iz baze podataka bolesnika s tumorima nadbubrežne žlijezde koja postoji u Zavodu za endokrinologiju KBC-a Zagreb. U studiju su uključeni svi bolesnici koji su operirani zbog tumora nadubrežne žlijezde u KBC-u Zagreb u periodu od siječnja 2011. do prosinca 2016. godine. Odluka o upućivanju bolesnika na kirurško liječenje tumora nadbubrežne žlijezde donošena je u skladu s preporukama Europskog endokrinološkog društva. Kirurški su liječeni bolesnici s funkcionalnim tumorima, tumorima nejasnih radioloških karakteristika, tumorima >4 cm u promjeru.

Za istraživanje smo iz dostupne medicinske dokumentacije prikupljali kvalitativne i kvantitativne varijable koje su za svakog bolesnika upisane u bazu podataka na računalu. Kvalitativni podaci prikazani su apsolutnim brojem i postotkom. Za analizu podataka korišten je Hi-kvadratni test. Kvantitativni podaci prezentirani su medianom i pripadajućim interkvartilnim rasponom, i komparirani Mann-Whitney U testom i Kruskal-Wallisovim testom.

Korelacija između varijabli ispitivana je neparametrijskim Spearmanovim testom. Ovisno o dobivenim *rho* vrijednostima, klasificirana je kao moguće beznačajna (0 – 0.19), slaba (0.20 – 0.39), umjerena (0.40 – 0.59), jaka (0.60 – 0.79), i vrlo jaka (0.80 – 1). Navedeni intervali odnose se i na negativne korelacijske vrijednosti.

Razina statističke značajnosti definirana je s $P < 0.05$. Analiza je učinjena MedCalc 12.7.0.0 Windows softverom.

Rad je odobren od strane Etičkog povjerenstva Medicinskog fakulteta Sveučilišta u Zagrebu.

4. REZULTATI

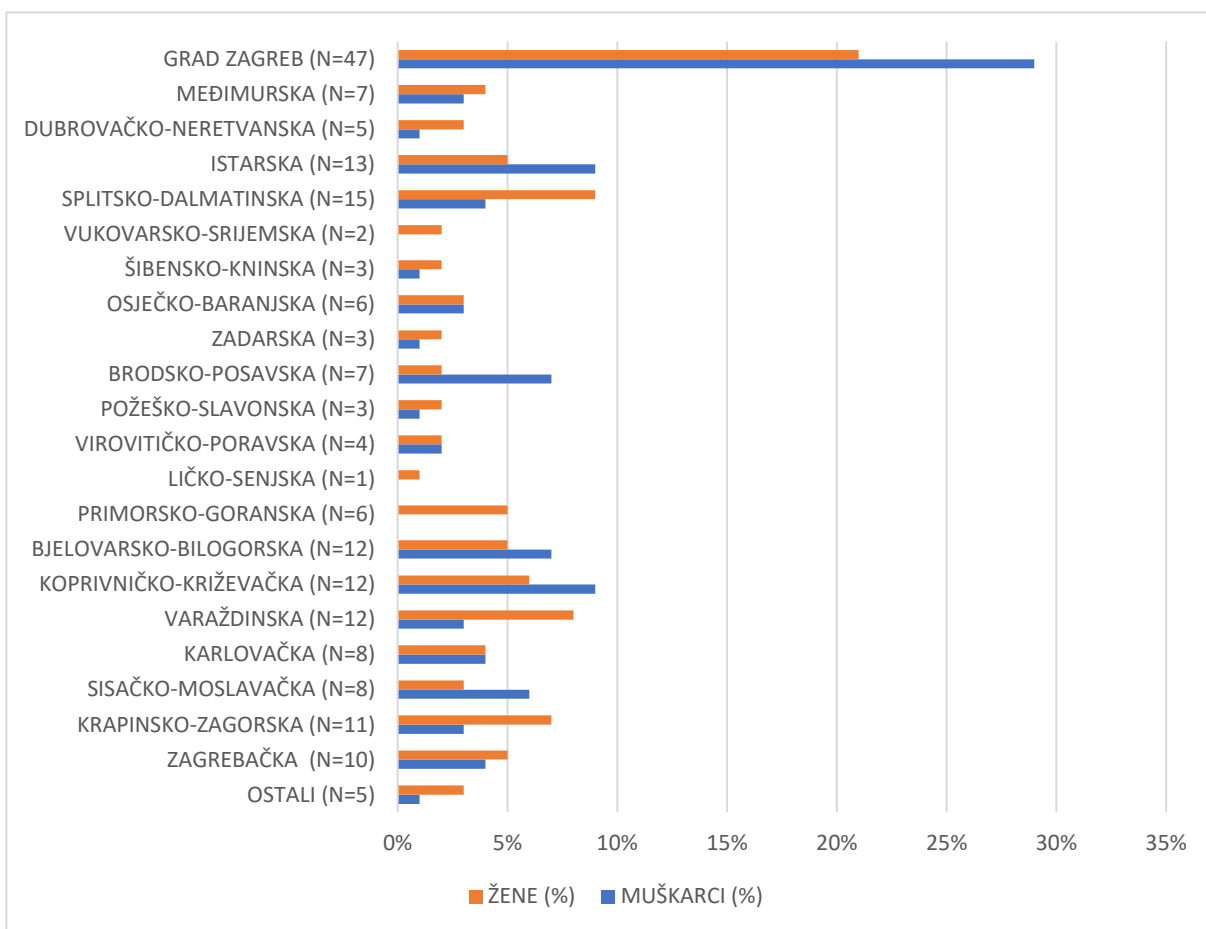
Ukupan broj operiranih bolesnika u periodu od siječnja 2011. do prosinca 2016. godine u KBC-u Zagreb je 200, od toga 69 muškaraca i 131 žena. Broj operiranih po godinama je prikazan u tablici 1. Prosječna dob postavljanja dijagnoze je 56 godina (44 – 62). Najmlađa je bila 24-godišnja bolesnica, a najstariji 71-godišnji bolesnik. Demografska raspodjela po županijama prikazana je u tablici 2. Pet bolesnika je iz susjednih zemalja, a ostali iz Republike Hrvatske. Najviše operiranih je sa područja Grada Zagreba (23,5%). Prevalenciju operiranih po županijama prikazuje i slika 1.

Tablica 1. Broj operiranih bolesnika od 2011. do 2016. godine

<i>Godina</i>	<i>2011.</i>	<i>2012.</i>	<i>2013.</i>	<i>2014.</i>	<i>2015.</i>	<i>2016.</i>	<i>UKUPNO</i>
<i>Broj operiranih</i>	10	32	36	35	46	41	200
<i>Muškarci</i>	6	8	13	10	12	20	69
<i>Žene</i>	4	24	23	25	34	21	131

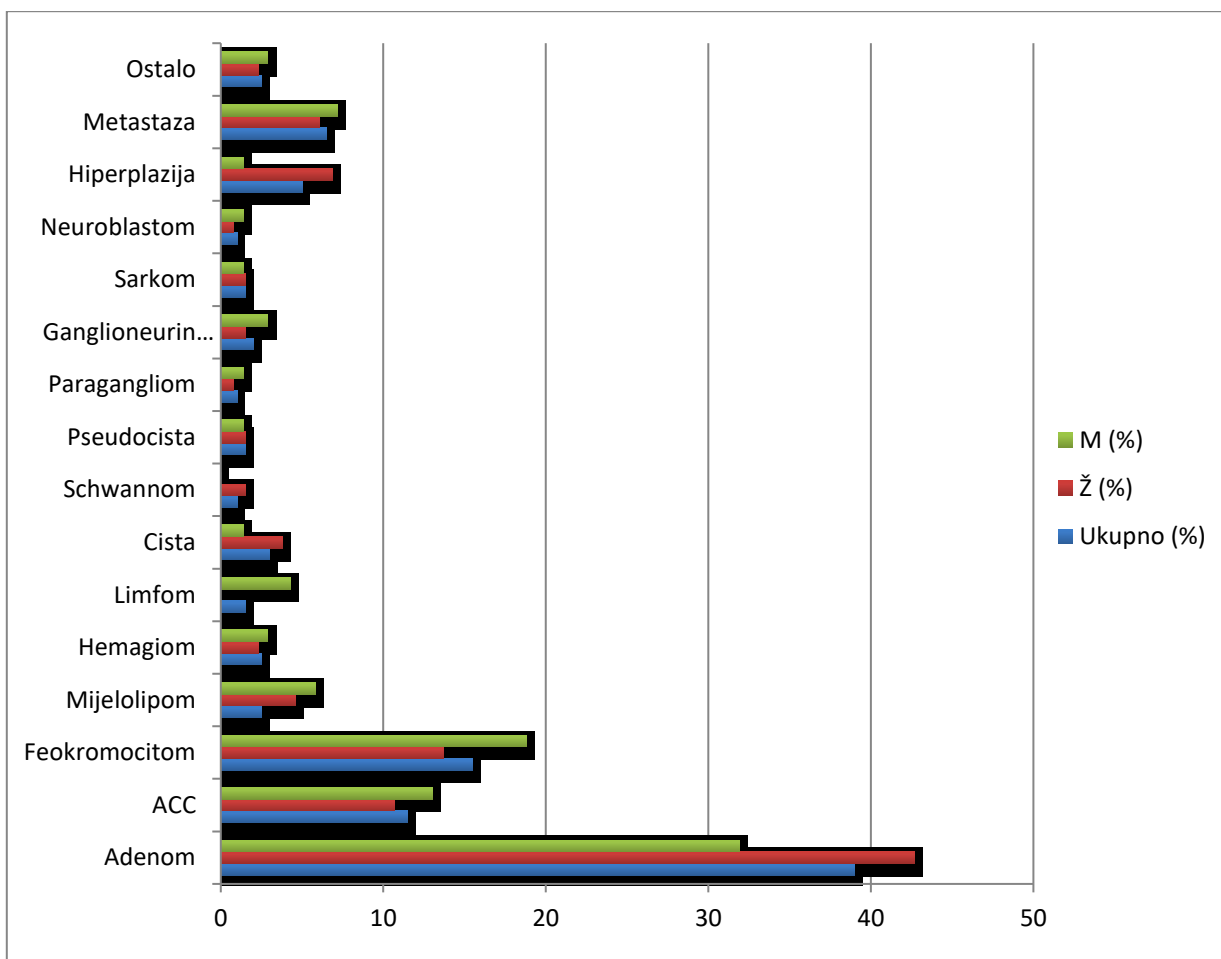
Tablica 2. Demografske karakteristike ispitanika. Podaci prikazani medianom i interkvartilnim rasponom komparirani su Kruskal-Wallisovim testom. Kvalitativni podaci komparirani su Hi-kvadratnim testom. Statistička značajnost definirana je s $P < 0.05$.

ŽUPANIJA	(2011) (N=10)	(2012) (N=32)	(2013) (N=36)	(2014) (N=34)	(2015) (N=47)	(2016) (N=41)	UKUPNO (N=200)	P
ZAGREBAČKA	0 (0)	2 (6.3)	2 (5.6)	2 (5.9)	2 (4.3)	2 (4.9)	10 (5.0)	0.979
KRAPINSKO-ZAGORSKA	0 (0)	0 (0)	3 (8.3)	1 (2.9)	2 (4.3)	5 (12.2)	11 (5.5)	0.213
SISAČKO-MOSLAVAČKA	1 (10.0)	0 (0)	2 (5.6)	1 (2.9)	3 (6.4)	1 (2.4)	8 (4.0)	0.616
KARLOVAČKA	0 (0)	3 (9.4)	0 (0)	2 (5.9)	1 (2.1)	2 (4.9)	8 (4.0)	0.398
VARAŽDINSKA	0 (0)	1 (3.1)	2 (5.6)	1 (2.9)	6 (12.8)	2 (4.9)	12 (6.0)	0.348
KOPRIVNIČKO-KRIŽEVAČKA	2 (20.0)	3 (9.4)	0 (0)	4 (11.8)	1 (2.1)	2 (4.9)	12 (6.0)	0.082
BJELOVARSKO-BILOGORSKA	2 (20.0)	1 (3.1)	1 (2.8)	2 (5.9)	2 (4.3)	4 (9.8)	12 (6.0)	0.317
PRIMORSKO-GORANSKA	0 (0)	3 (9.4)	1 (2.8)	1 (2.9)	1 (2.1)	0 (0)	6 (3.0)	0.290
LIČKO-SENJSKA	0 (0)	0 (0)	0 (0)	0 (0)	0 (0)	1 (2.4)	1 (0.5)	0.564
VIROVITIČKO-PODRAVSKA	0 (0)	1 (3.1)	1 (2.8)	1 (2.9)	0 (0)	1 (2.4)	4 (2.0)	0.892
POŽEŠKO-SLAVONSKA	0 (0)	1 (3.1)	2 (5.6)	0 (0)	0 (0)	0 (0)	3 (1.5)	0.253
BRODSKO-POSAVSKA	0 (0)	3 (9.4)	1 (2.8)	1 (2.9)	2 (4.3)	0 (0)	7 (3.5)	0.382
ZADARSKA	0 (0)	3 (9.4)	0 (0)	0 (0)	0 (0)	0 (0)	3 (1.5)	0.007
OSJEČKO-BARANJSKA	2 (20.0)	0 (0)	1 (2.8)	0 (0)	1 (2.1)	2 (4.9)	6 (3.0)	0.027
ŠIBENSKO-KNINSKA	0 (0)	1 (3.1)	0 (0)	0 (0)	2 (4.3)	0 (0)	3 (1.5)	0.437
VUKOVARSKO-SRIJEMSKA	0 (0)	0 (0)	1 (2.8)	0 (0)	1 (2.1)	0 (0)	2 (1.0)	0.710
SPLITSKO-DALMATINSKA	1 (10.0)	0 (0)	5 (13.9)	3 (8.8)	4 (8.5)	2 (4.9)	15 (7.5)	0.373
ISTARSKA	1 (10.0)	3 (9.4)	1 (2.8)	1 (2.9)	3 (6.4)	4 (9.8)	13 (6.5)	0.718
DUBROVAČKO-NERETVANSKA	0 (0)	0 (0)	0 (0)	0 (0)	1 (2.1)	4 (9.8)	5 (2.5)	0.038
MEĐIMURSKA	0 (0)	0 (0)	2 (5.6)	3 (8.8)	1 (2.1)	1 (2.4)	7 (3.5)	0.389
GRAD ZAGREB	1 (10.0)	7 (21.9)	11 (30.6)	8 (23.5)	13 (27.7)	7 (17.1)	47 (23.5)	0.631
OSTALI	0 (0)	0 (0)	0 (0)	3 (8.8)	1 (2.1)	1 (2.4)	5 (2.5)	0.179



Slika 1. Prevalencija ispitanika po županijama

Na slici 2. je grafički prikaz incidencije pojedinih vrsta tumora. Od ukupnog broja patohistoloških nalaza (neovisno o kliničkoj slici) nađeno je najviše adenoma (39,0 %), feokromocitoma (15,5 %) i adrenokortikalnih karcinoma (11,5 %), potom slijede metastaze nekog drugog primarnog karcinoma (6,5%), hiperplazija nadbubrežne žlijezde (5,0%), mijelolipom (5,0%), cista (3,0%), hemangiom (2,5%), ganglioneurinom (2,0%), limfom (1,5%), pseudocista (1,5%), sarkom (1,5%), paragangliom (1,0%), neoplastom (1,0%), Schwannom (1,0%). U skupini koju smo označili kao „ostali“ patohistološki nalaz tumorske tvorbe nadbubrežne žlijezde ukazao je na onkocitni karcinom, endosalpingiozu unutar leiomioma, krvarenje u nadbubrežnu žlijezdu ili karcinom bubrega.



Slika 2. Grafički prikaz incidencije pojedinih patohistoloških nalaza

Prema kliničkoj slici kojom su se prezentirali, bolesnike smo analizirali kroz sedam skupina: subklinički Cushingov sindrom, Cushingov sindrom, primarni hiperaldosteronizam, feokromocitom, Cushingova bolest, hiperandrogenemija i nefunkcionalni tumor. Od radioloških varijabli analizirali smo karakteristike tumorskih promjena na CT-u koje smo svrstali u tipične adenomske (homogena struktura, pravilne konture, < 10 HJ) i neadenomske, veličinu tumora (najduži promjer u milimtrima) i lokalizaciju (desno, lijevo, bilateralno). Za svaki od entiteta kliničke slike smo analizirali demografske karakteristike ispitanika, radiološke karakteristike tumora i zastupljenost pojedinih patohistoloških nalaza (tablica 3).

Tablica 3. Demografske, radiološke i patohistološke karakteristike svih ispitanika prema kliničkim karakteristikama tumora
(N=200)

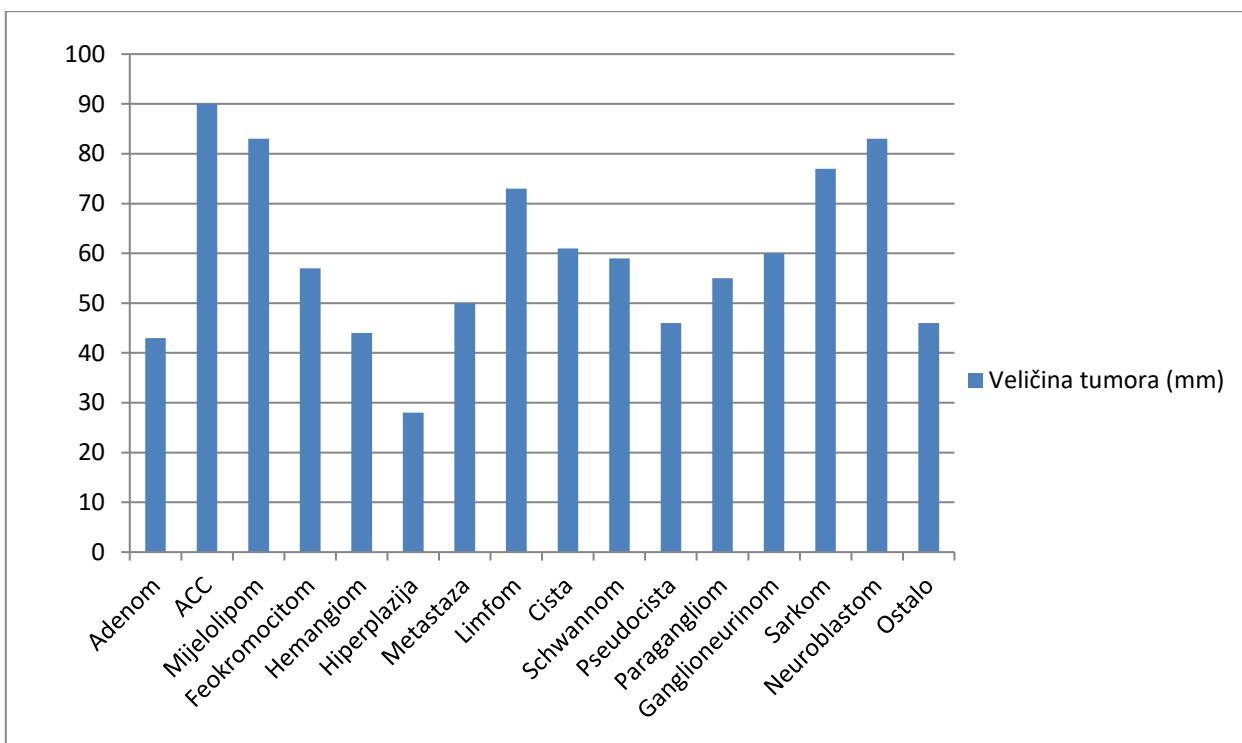
<i>PODACI</i>	<i>PARAMETRI</i>	<i>Sy Cushing (subklinički) (N=42)</i>	<i>Sy Cushing (klinički) (N=22)</i>	<i>Primarni hiperaldoster. (N=11)</i>	<i>Feokromoc. (N=34)</i>	<i>Mb. Cushing (N=2)</i>	<i>Nefunkcion. (N=84)</i>	<i>Hiperandrogen. (N=5)</i>
Demografski	Dob (godine)	57 (48-61)	47 (39-64)	54 (46-61)	56 (42-64)	53 (45-61)	57 (43-62)	45 (28-53)
	Muškarci, n (%)	9 (21.4)	4 (18.2)	7 (63.6)	16 (47.1)	0 (0)	33 (39.3)	0 (0)
	Žene, n (%)	33 (78.6)	18 (81.8)	4 (36.4)	18 (52.9)	2 (100)	51 (60.7)	5 (100)
Radiološki	Adenomski, n (%)	21 (50.0)	11 (57.9)	5 (55.6)	1 (2.9)	1 (50.0)	10 (12.0)	1 (25.0)
	Neadenomski, n (%)	21 (50.0)	8 (42.1)	4 (44.4)	33 (97.1)	0 (0)	73 (88.0)	3 (75.0)
	Lijevo, n (%)	20 (47.6)	9 (40.9)	3 (27.3)	19 (57.6)	0 (0)	47 (56.0)	2 (40.0)
	Desno, n (%)	22 (52.4)	11 (50.0)	8 (72.7)	14 (42.4)	0 (0)	37 (44.0)	2 (40.0)
	Bilateralno, n (%)	0 (0)	2 (9.1)	0 (0)	0 (0)	2 (100)	0 (0)	1 (20.0)
	Promjer (mm)	46 (40-58)	35 (28-86)	28 (16-45)	57 (43-76)	12 (-)	53 (41-78)	58 (45-105)
Patohistološki	Adenom, n (%)	31 (73.8)	13 (59.1)	8 (72.7)	1 (2.9)	0 (0)	22 (26.2)	3 (60.0)
	ACC, n (%)	4 (9.5)	6 (27.3)	1 (9.1)	0 (0)	0 (0)	11 (13.1)	1 (20.0)
	Mijelolipom, n (%)	2 (4.8)	0 (0)	0 (0)	0 (0)	0 (0)	8 (9.5)	0 (0)
	Feokromocitom, n (%)	0 (0)	0 (0)	0 (0)	28 (82.4)	0 (0)	3 (3.6)	0 (0)
	Hemangiom, n (%)	1 (2.4)	0 (0)	0 (0)	0 (0)	0 (0)	4 (4.8)	0 (0)
	Hiperplazija, n (%)	4 (9.5)	3 (13.6)	1 (9.1)	0 (0)	2 (100)	0 (0)	0 (0)
	Metastaza, n (%)	0 (0)	0 (0)	0 (0)	1 (2.9)	0 (0)	12 (14.3)	0 (0)
	Limfom, n (%)	0 (0)	0 (0)	0 (0)	1 (2.9)	0 (0)	2 (2.4)	0 (0)
	Cista, n (%)	0 (0)	0 (0)	1 (9.1)	0 (0)	0 (0)	5 (6.0)	0 (0)
	Scwanom, n (%)	0 (0)	0 (0)	0 (0)	0 (0)	0 (0)	2 (2.4)	0 (0)
	Pseudocista, n (%)	0 (0)	0 (0)	0 (0)	1 (2.9)	0 (0)	2 (2.4)	0 (0)
	Paragangliom, n (%)	0 (0)	0 (0)	0 (0)	2 (5.9)	0 (0)	0 (0)	0 (0)
	Ganglioneurinom, n (%)	0 (0)	0 (0)	0 (0)	0 (0)	0 (0)	4 (4.8)	0 (0)
	Sarkom, n (%)	0 (0)	0 (0)	0 (0)	0 (0)	0 (0)	3 (3.6)	0 (0)
	Neuroblastom, n (%)	0 (0)	0 (0)	0 (0)	0 (0)	0 (0)	2 (2.4)	0 (0)
	Ostalo, n (%)	0 (0)	0 (0)	0 (0)	0 (0)	0 (0)	4 (4.8)	1 (20.0)

Najviše bolesnika imalo je kliničku sliku nefunkcionalnog tumora (N=84, 33 muškarca i 51 žena), potom subkliničkog Cushingovog sindroma (N=42: 9 muškaraca i 33 žene) i feokromocitoma (N=34: 16 muškaraca i 18 žena). Od svih bolesnika s nefunkcionalnim tumorom, najveći postotak patohistološkog nalaza su adenomi (26,2 %), potom metastaze nekog drugog primarnog tumora (14,3 %) i adrenokortikalni karcinomi (13,1 %). Kod bolesnika čiji je patohistološki nalaz ukazao na metastazu, u 58,3% slučajeva se radilo o karcinomu bubrega, u 25,0% o neuroendokrinom tumoru pluća, a u manjem postotku o karcinomu mokraćnog mjehura i adenokarcinomu pluća. Bolesnici koji su se prezentirali subkliničkim Cushingovim sindromom, su nakon adrenalektomije imali u 73,8% slučajeva patohistološki potvrđen adenom, a u 9,5% adrenokortikalni karcinom. U ispitanika koji su se prezentirali kliničkom slikom feokromocitoma, u 88,0 % slučajeva se i patohistološki radilo o feokromocitomu ili ev. paragangliomu. U ostalih smo dobili nalaz metastaze, limfoma, pseudociste i adenoma. Dva bolesnika prezentirala su se Cushingovom bolesti, u oba je patohistološki verificirana hiperplazija nadbubrežne žlijezde.

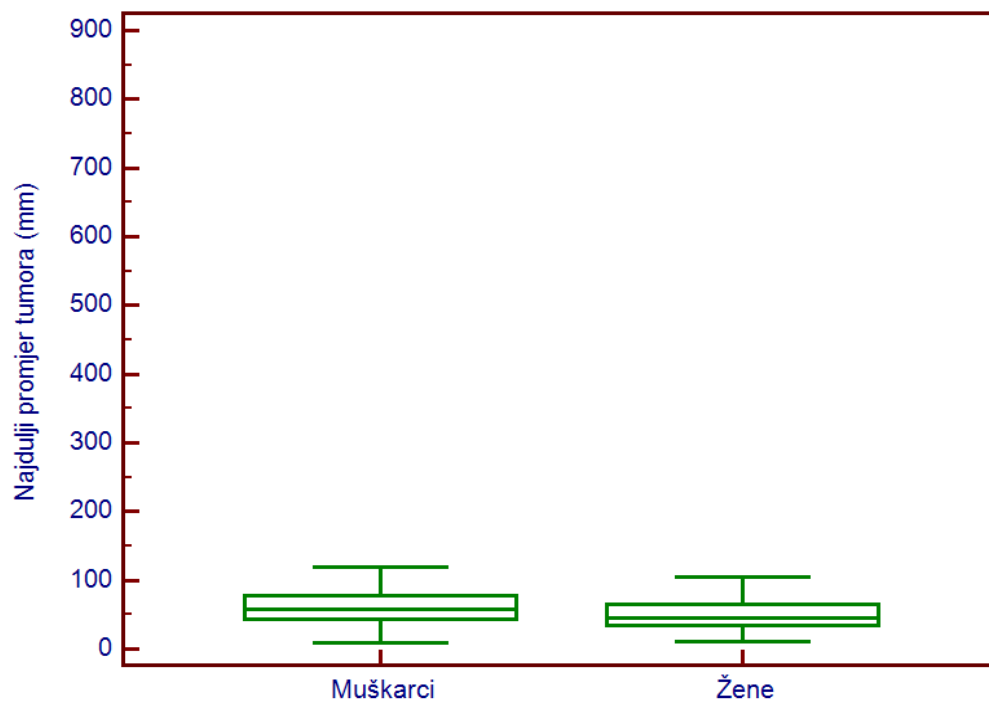
Analizom prosječne veličine tumora, dobili smo podatke da najdulji promjer mjere adrenokortikalni karcinomi (90 mm), mijelolipomi (83 mm) i neuroblastomi (83 mm) (tablica 4, slika 3). Analizirajući veličinu po spolu, kod muškaraca se mjeri veći promjer tumora (44 do 77 mm) u odnosu na žene (35 do 65 mm). Signifikantna razlika ($p=0,013$) prikazana je na slici 4.

Tablica 4. Odnos radiološke veličine tumora i patohistološkog nalaza kod svih ispitanika. Podaci prikazani medianom i interkvartilnim rasponom komparirani su Kruskal-Wallisovim testom. Statistička značajnost definirana je s $P < 0.05$.

<i>PODACI</i>	<i>PARAMETRI</i>	<i>Veličina tumora radiološki (mm)</i>
<i>Patohistološki</i>	Adenom	43 (33-48)
	ACC	90 (68-125)
	Mijelolipom	83 (60-150)
	Feokromocitom	57 (40-76)
	Hemangiom	44 (34-85)
	Hiperplazija	28 (16-38)
	Metastaza	50 (33-70)
	Limfom	73 (61-86)
	Cista	61 (50-80)
	Scwanom	59 (32-85)
	Pseudocista	46 (42-49)
	Paragangliom	55 (43-66)
	Ganglioneurinom	60 (48-71)
	Sarkom	77 (52-79)
	Neuroblastom	83 (45-120)
Ostalo	46 (31-71)	
	<i>P-vrijednost</i>	0.000



Slika 3. Grafički prikaz prosječne veličina tumora (najdulji promjer u mm)



Slika 4. Signifikantna razlika u veličini tumora (najdulji promjer, mm) između muškaraca i žena ($N=200$) (vrijednosti su prikazane medianom i interkvartilnim rasponom, Mann-Whitney U test, $P<0.05$).

Radiološke karakteristike tumora u odnosu na patohistološke nalaze zasebno su prikazane u tablici 5. 90,0% bolesnika kod kojih je na radiološkim snimkama opisan tumor karakteristika adenoma su se i patohistološki uklopili u navedeno. U ostalih 10,0% je na kraju ipak postavljena dijagnoza feokromocitoma, hiperplazije nadbubrežne žlijezde ili ganglioneurinoma. Za izdvojiti je i 22,5% bolesnika koji su imali neadenomske radiološke karakteristike, a patohistološki nalaz pokazao je da se ipak radi o adenomu.

Tablica 5. Radiološke i patohistološke karakteristike ispitanika ovisno o vrsti radiološkog prikaza (adenomski/neadenomski). Podaci prikazani medianom i interkvartilnim rasponom komparirani su Mann-Whitney U testom. Kvalitativni podaci komparirani su Hi-kvadratnim testom. Statistička značajnost definirana je s $P < 0.05$

<i>PODACI</i>	<i>PARAMETRI</i>	<i>ADENOMSKI (N=50)</i>	<i>NEADENOMSKI (N=142)</i>	<i>P</i>
Radiološki	Lijevo, n (%)	26 (52.0)	71 (50.4)	0.972
	Desno, n (%)	23 (46.0)	69 (48.9)	0.848
	Bilateralno, n (%)	1 (2.0)	1 (0.7)	0.970
	Promjer (mm)	40 (25-47)	55 (42-80)	0.000
Patohistološki	Adenom, n (%)	45 (90.0)	32 (22.5)	0.000
	ACC, n (%)	0 (0)	22 (15.5)	0.007
	Mijelolipom, n (%)	0 (0)	10 (7.0)	0.118
	Feokromocitom, n (%)	1 (2.0)	29 (20.4)	0.004
	Hemangiom, n (%)	0 (0)	5 (3.5)	0.453
	Hiperplazija, n (%)	3 (6.0)	3 (2.1)	0.381
	Metastaza, n (%)	0 (0)	13 (9.2)	0.058
	Limfom, n (%)	0 (0)	3 (2.1)	0.709
	Cista, n (%)	0 (0)	6 (4.2)	0.315
	Scwanom, n (%)	0 (0)	2 (1.4)	0.973
	Pseudocista, n (%)	0 (0)	3 (2.1)	0.709
	Paragangliom, n (%)	0 (0)	2 (1.4)	0.973
	Ganglioneurinom, n (%)	1 (2.0)	3 (2.1)	0.598
	Sarkom, n (%)	0 (0)	3 (2.1)	0.709
	Neuroblastom, n (%)	0 (0)	2 (1.4)	0.973
	Ostalo, n (%)	0 (0)	4 (2.8)	0.533

U tablici 6. izdvojeni su svi bolesnici (N=23) s dijagnozom adrenokortikalnog karcinoma. Prosječna dob postavljanja dijagnoze je 51 godina. Klinička slika kojom su se ispitanici prezentirali u 47,8% slučajeva je nefunkcionalni tumor, u 26,1% Cushingov sindrom, u 17,4 % subklinički Cushingov sindrom, a u 4,3% hiperandrogenemija. Radiološke karakteristike su u visokom postotku govorile u prilog nadenomskog tumora, s prosječnom veličinom oko 90 mm, a češće je bio lociran desno nego lijevo. Od ukupno 23 ispitanika, kod 21 se radilo o lokaliziranoj bolesti u trenutku operacije, a u 2 slučaja o diseminiranoj bolesti.

Tablica 6. Kliničke i radiološke karakteristike ispitanika s ACC-om (N=23)

<i>PODACI</i>	<i>PARAMETRI</i>	<i>UKUPNO (N=23)</i>
<i>Bazični</i>	Dob (godine)	51 (41-61)
	Muškarci, n (%)	9 (39.1)
	Žene, n (%)	14 (60.9)
<i>Klinički</i>	Subklinički Cushingov sy, n (%)	4 (17.4)
	Klinički Cushingov sy, n (%)	6 (26.1)
	Primarni hiperaldosteronizam, n (%)	1 (4.3)
	Feokromocitom, n (%)	0 (0)
	Mb. Cushing, n (%)	0 (0)
	Nefunkcionalni, n (%)	11 (47.8)
	Hiperandrogenemija, n (%)	1 (4.3)
<i>Radiološki</i>	Adenomski, n (%)	0 (0)
	Neadenomski, n (%)	22 (95.7)
	Lijevo, n (%)	7 (30.4)
	Desno, n (%)	16 (69.6)
	Bilateralno, n (%)	0 (0)
	Promjer (mm)	90 (68-125)

Za svakog bolesnika s dijagnozom adrenokortikalnog karcinoma gledali smo marker tumorske proliferacije Ki-67 i Weiss score (histološki kriteriji kao prediktor prognoze). Devet je precizno definiranih kriterija koji uključuju [57]: nuklearnu atipiju, mitotski index (>5/50 VVP), atipične mitoze, sinusoidalnu invaziju, vaskularnu invaziju, kapsularnu invaziju, svijetle stanice (<25%), difuzni rast tumora, nekrozu. Svaki od devet navedenih kriterija nosi 0 bodova ako je odsutan i 1 bod ako je prisutan. Zbroj jednak ili veći od četiri ukazuje na malignitet. Ekspresija markera Ki-67 također je korisna u razlučivanju adrenokortikalnog adenoma od karcinoma, više razine su povezane s lošijom prognozom i većom mogućnosti recidiva [58]. Kretanje navedenih prediktora prikazali smo u tablicama 7 i 8. Ispitali smo također korelaciju veličine tumora i proširenosti bolesti s Ki-67 i Weiss scorom, međutim nismo dobili signifikantnu jačinu korelacije, vjerojatno obzirom na mali uzorak ispitanika.

Tablica 7. Prosječne vrijednosti Weiss scora i Ki-67 u muškaraca i žena

PARAMETRI	MUŠKARCI	ŽENE	UKUPNO	P
Weiss score	6 (5-7)	6 (5-7)	6 (5-7)	0.469
Ki-67 (%)	25 (18-40)	10 (5-18)	14 (10-27)	0.029

Tablica 8. Prosječne vrijednosti Weiss scora i Ki-67 ovisno o kl. slici

PARAMETRI	Sy Cushing (subklinički)	Sy Cushing (klinički)	Primarni hiperaldoster.	Feokromoc.	Mb. Cushing	Nefunkcion.	Hiperandrogen.
Weiss score	5 (4-7)	8 (7-8)	6 (-)	-	-	6 (5-6)	4 (-)
Ki-67 (%)	23 (11-33)	23 (12-27)	25 (-)	-	-	10 (8-15)	3 (-)

Tablica 9. Rezultati Spearmanove korelacijske analize – korelacija veličine ACC-a i proširenosti bolesti s Ki-67 (%) i Weiss skorom (N=23)
rho – Spearmanov koeficijent korelacije. Statistička značajnost definirana je s $P < 0.05$.

<i>PODACI</i>	<i>PARAMETRI</i>	<i>Ki-67 (%)</i> <i>rho</i>	<i>P</i>	<i>Weiss score</i> <i>rho</i>	<i>P</i>
<i>Radiološke karakteristike</i>	Promjer tumora (mm)	0.16	0.488	0.11	0.635
	Proširenost bolesti	0.34	0.124	0.39	0.069

Rane postoperativne komplikacije javile su se u 7 ispitanika, a uključivale su pneumoniju, intraabdominalni apsces, gastrointestinalne tegobe, srčanu dekompenzaciju, Takotszubo kardiomiopatiju te u jednom slučaju septički šok sa smrtnim ishodom.

5. RASPRAVA

Cilj ovog istraživanja bio je ispitati demografske, kliničke, radiološke i patohistološke karakteristike operativno liječenih tumora nadbubrežne žlijezde u KBC-u Zagreb od siječnja 2011. do prosinca 2016. godine. S obzirom na sve češće korištenje radioloških pretraga, veća je i učestalost otkrivanja tumora. Riječ je o ukupno 200 bolesnika (195 iz cijele Hrvatske te 5 iz susjednih zemalja). Najviše operiranih bolesnika je bilo iz Grada Zagreba (23,5 %), međutim za napomenuti je da na temelju dobivenih podataka ne možemo zaključiti o incidenciji tumora u pojedinim regijama s obzirom da dio bolesnika gravitira i u druge bolnice. Medijan dobi je 56 godina, a češće se radilo o ženama. Gotovo je podjednak broj tumora na desnoj i lijevoj strani, ali ipak diskretno češći lijevo (50,3%). Prema podacima koje smo dobili, najveća je učestalost adenoma, potom slijede feokromocitomi i adrenokortikalni tumori.

Bolesnici s adenomom najčešće su se prezentirali subkliničkim Cushingovim sindromom i kao nefunkcionalni tumor. Prosječna veličina tumora je 43 mm. Bolesnici sa subkliničkim Cushingovim sindromom su predmet rasprava po pitanju potrebe za operativnim liječenjem. Poznato je da povišena sekrecija kortizola dugoročno dovodi do inzulinske rezistencije, metaboličkog sindroma i ostalih komplikacija [19]. Ranija istraživanja u ovom području su pokazala da bolesnici sa subkliničkim Cushingovim sindromom imaju i povećan kardiovaskularni rizik [19, 63]. Postoje različiti stavovi u liječenju, i konzervativni i kirurški [61, 62]. Stav hrvatskog Referentnog centra za bolesti nadbubrežne žlijezde je da bi ih ipak trebalo operativno liječiti.

Bolesnici s adrenokortikalnim karcinomom su češće bile žene, prosječne dobi 51 godinu. Niti jedan nije imao adenomski prikaz na radiolokim snimkama. Češće su bili desno, a prosječne duljine oko 90 mm. U 47,8% slučajeva se radilo o nefunkcionalnom tumoru, a u ostalim slučajevima o hormonski aktivnom, i to najviše kao subklinički i klinički Cushingov sindrom što se uklapa u neke ranije objavljene studije [64, 65]. Metoda liječenja je operativni zahvat. Većina istraživanja preporuča otvoreni zahvat kod tumora većih od 10 cm, dok se kod manjih preferira laparoscopska metoda [64], ali ipak bi svakome bolesniku trebalo individualno pristupiti. Kod tumora kod kojih je učinjena potpuna resekcija preporuča se radiološko praćenje svaka 3 mjeseca tijekom prve dvije godine, a kasnije u rjeđim intervalima do ukupno 10 godina. Nakon

operativnog zahvata preporuča se adjuvantno liječenje mitotanom ako tumor ima veliki rizik recidiva koji je definiran veličinom > 8 cm, indeksom Ki-67 > 10% ili mikroskopskom invazijom krvnih žila ili tumorske čahure [69]. Terapija mitotanom je dugoročna, daje se u peroralnom obliku i zahtjeva prilagodbu doze prema koncentraciji u serumu. Za metastatske tumore preporučuje se primjena mitotana i kemoterapije po EDP protokolu [67]. Držeći se tih smjernica, kod nas je provedena adjuvantna terapija mitotanom u 16 bolesnika. U njih 13 nije došlo do recidiva bolesti, u jednom slučaju zbog lokalnog recidiva bolesnik je ponovno operiran dvije godine kasnije, a u dva slučaja je zbog diseminacije bolesti bila potrebna i kemoterapija. Dvije bolesnice koje su imale u trenutku operacije diseminiranu bolest, klinički su se prezentirale funkcionalnim tumorom.

Kod bolesnika s feokromocitomom (N=31) prosječna dob postavljanja dijagnoze je 56 godina, a nešto je češći bio u žena. Prosječna veličina je 57 cm, uz češću pojavu na lijevoj strani. Troje bolesnika je imalo kliničku sliku nefunkcionalnog tumora uz uredne vrijednosti metanefrina/normetanefrina i tek je histološkom analizom utvrđeno da se radi o feokromocitomu (tzv. „silent odn. „tihan“ feokromocitomi). Veličina nefunkcionalnih tumora su bile od 23 do 60 mm. Dvoje od njih je imalo dobro reguliranu art. hipertenziju poznatu od ranije, dok jedna bolesnica nije imala art. hipertenziju. Operativni zahvat je učinjen u svih troje bez uobičajene preoperativne pripreme alfa blokatorima. Jedna bolesnica je razvila postoperativno klasičnu kliničku sliku Takotszubo kardiomiopatije, liječena je u Klinici za bolesti srca i krvnih žila te po oporavku u dobrom općem stanju otpuštena kući. Poslije operativnog zahvata se preporuča višegodišnje biokemijsko praćenje zbog mogućnosti recidiva bolesti u 10% do 15% bolesnika [66]. Prema preporukama Europskog endokrinološkog društva, u sklopu praćenja potrebno je jednom godišnje u bolesnika odrediti metanefrine/normetanefrine u 24-satnom urinu kroz najmanje 10 godina. Kod visokorizičnih pacijenata (mlađa životna dob, genetska podloga, veliki tumor, prisutnost paraganglioma) preporuča se i doživotno praćenje [68]. U slučaju kada se radi o nefunkcionalnom tumoru kao što smo i mi imali tri primjera, preporuča se radiološko praćenje svaku 1-2 godine jer nam je nepouzdan nalaz katekolamina. U dva bolesnika s dijagnozom feokromocitoma je došlo do recidiva i diseminacije bolesti, učinjena je reoperacija te je u tijeku je provođenje kemoterapije.

Kod sva 3 ispitanika s patohistološkom dijagnozom limfoma, radilo se u B-velikostaničnom. Svi su bili muškog spola, prosječne dobi 70 godina. Radiološke karakteristike

su kod svih bile neadenomske. Klinički je tumor kod dva ispitanika bio nefunkcionalan, a kod jednoga s pojačanim lučenjem katekolamina. S obzirom na vrlo veliku agresivnost ovog tumora, kod dva bolesnika je došlo do smrtnog ishoda, a kod jednog se za sada prati odgovarajući odgovor na kemoterapiju (R-CHOP protokol) i zračenje.

6. ZAKLJUČAK

Incidentalomi nadbubrežne žlijezde su tumorske promjene veće od 1 cm u promjeru, najčešće se slučajno otkrivaju tijekom radioloških pretraga. Svi pacijenti s verificiranim incidentalomom trebaju proći hormonsku evaluaciju i potrebno je isključiti malignitet. Osim hormonske sekrecije, posebnu pozornost treba obratiti na radiološke karakteristike: veličinu tumora (ili povećanje u kontrolnom vremenskom intervalu), izgled (oblik, rubovi), apsorpcijski koeficijent izražen u HJ, postojanje ev. krvarenja ili nekroze. Za odluku o liječenju potrebno je korelirati kliničku sliku i radiološke karakteristike te svakom bolesniku pristupiti individualno, ali u skladu s već spomenutim smjericama Europskog endokrinološkog društva.

Nakon analize podataka za naše operirane bolesnike, donijeli smo sljedeće zaključke:

1. U KBC-u Zagreb u periodu od siječnja 2011. do prosinca 2016. operirano je 200 bolesnika s tumorima nadbubrežne žlijezde, 131 žena i 69 muškaraca.
2. Prosječna dob postavljanja dijagnoze je 56 godina.
3. Prosječna veličina operiranih tumora je 57 mm u muškaraca i 45 mm u žena ($P=0,013$).
4. Najveći broj bolesnika je imao patohistološku dijagnozu adenoma ($N=78$), potom feokromocitoma ($N=31$) i adrenokortikalnog karcinoma ($N=23$).
5. Najveći promjer tumora imaju adrenokortikalni karcinomi, mijelolipomi i neuroblastomi ($P=0,000$).
6. Najveći broj bolesnika je imao kliničku sliku nefunkcionalnog tumora ($N=84$), potom subkliničkog Cushingovog sindroma ($N=42$), feokromocitoma ($N=34$), Cushingovog sindroma ($N=22$), primarnog hiperaldosteronizma ($N=11$) i Cushingove bolesti ($N=2$).
7. U bolesnika s patohistološkom dijagnozom adenoma, 45 je imalo radiološke karakteristike adenoma, a 32 neadenomske karakteristike.
8. Bolesnici s adrenokortikalnim karcinomom su na radiološkim snimkama svi imali neadenomske karakteristike.

9. U bolesnika s dijagnozom feokromocitoma u 3 slučaja radilo se o tzv. „silent“ tipu tumora.
10. Adrenokortikalni karcinomi su u 11 bolesnika bili nefunkcionalni, a u 12 bolesnika hormonski aktivni (6 je imalo Cushingov sindrom, 4 subklinički Cushingov sindrom, 1 hiperandrogenemiju, 1 primarni hiperaldosteronizam).
11. U 16 bolesnika s adrenokortikalnim karcinomom je provedena adjuvantna terapija mitotanom. U jednog je došlo do lokalnog recidiva bolesti te je reoperiran. U dvoje je uz mitotan bila potrebna i kemoterapija zbog diseminacije bolesti.
12. Metastaze drugih primarnih tumora u nadbubrežnu žlijezdu su se prezentirali kao nefunkcionalni tumori.

7. CITIRANA LITERATURA:

1. Young WF Jr. Clinical practice. *The incidentally discovered adrenal mass*. N Engl J Med 2007; 356:601
2. Grumbach MM, Biller BM, Braunstein GD et al. *Management of clinically inapparent adrenal mass („incidentaloma“)*. Ann Intern Med 2003; 138:424
3. Kaštelan D, Dušek T, Aganović I et al. *Dijagnostika i liječenje incidentalnoma nadbubrežne žlijezde: preporuke Referentnog centra Ministarstva zdravstva za bolesti nadbubrežne žlijezde*. Liječ Vjesn 2010;132:71-75
4. Terzolo M, Stigliano A, Chiodini I, et al. *AME position statement on adrenal incidentaloma*. Eur J Endocrinol 2011; 164:851
5. Nieman LK. *Approach to the patient with an adrenal incidentaloma*. J Clin Endocrinol Metab 2010; 95:4106
6. Mansmann G, Lau J, Balk E, Rothberg M, Miyachi Y, Bornstein SR. *The clinically inapparent adrenal mass: update in diagnosis and management*. Endocr Rev 2004;25:309–40
7. Thompson GB, Young WF. *Adrenal incidentaloma*. Curr Opin Oncol 2003;15:84–90.
8. Hess KR, Varadhachary GR, Taylor SH et al. *Metastatic patterns in adenocarcinoma*. Cancer 2006;106:1624–33.
9. Israel GM, Korobkin M, Wang C, et al. *Comparison of unenhanced CT and chemical shift MRI in evaluating lipid-rich adrenal adenomas*. AJR Am J Roentgenol 2004; 183:215
10. Mazzaglia PJ, Monchik JM. *Limited value of adrenal biopsy in the evaluation of adrenal neoplasm: a decade of experience*. Arch Surg 2009; 144:465
11. Mantero F, Terzolo M, Arnaldi G, et al. *A survey on adrenal incidentalomas in Italy. Study Group on Adrenal Tumors of the Italian Society of Endocrinology*. J Clin Endocrinol Metab 2000; 85:637
12. Erbil Y, Ademoglu E, Ozbey N et al. *Evaluation of the cardiovascular risk in patients with subclinical Cushing syndrome before and after surgery*. World J Surg 2006;30:1665–71.
13. Chiodini I, Torlontano M, Carnevale V et al. *Bone loss rate in adrenal incidentalomas: a longitudinal study*. J Clin Endocrinol Metab 2001;86:5337–41.

14. Flecchia D, Mazza E, Carlini M et al. *Reduced serum levels of dehydroepiandrosterone sulphate in adrenal incidentalomas: A marker of adrenocortical tumor.* Clin Endocrinol (Oxf) 1995;42:129–34.
15. Kopetschake R, Slisko M, Kilisli A, et al. *Frequent incidental discovery of pheochromocytoma: data from a German cohort of 201 pheochromocytoma.* Eur J Endocrinol 2009; 161:355
16. Lenders JW, Pacak K, Walther MM et al. *Biochemical diagnosis of pheochromocytoma: which test is the best?* JAMA 2002;287:1427–34.
17. Bravo EL. *Primary aldosteronism. Issues in diagnosis and management.* Endocrinol Metab Clin North Am 1994;23:271–83.
18. Funder JW, Carey RM, Fardella C et al. *Case detection, diagnosis, and treatment of patients with primary aldosteronism: an Endocrine Society Clinical Practice Guideline.* J Clin Endocrinol Metab 2008;93:3266–81.
19. Terzolo M, Pia A, Ali A, et al. *Adrenal incidentaloma: a new cause of the metabolic syndrome?* J Clin Endocrinol Metab 2002; 87:998
20. Allolio B, Fassnacht M. *Clinical review: Adrenocortical carcinoma: clinical update.* J Clin Endocrinol Metab 2006; 91:2027
21. Ng L, Libertino JM. *Adrenocortical carcinoma: diagnosis, evaluation and treatment.* J Urol 2003; 169:5
22. Fassnacht M, Libe R, Kroiss M, Allolio B. *Adrenocortical carcinoma: a clinician's update.* Nat Rev Endocrinol 2011; 7:323
23. Schteingart DE, Giordano TJ, Benitez RS, et al. *Overexpression of CXC chemokines by an adrenocortical carcinoma: a novel clinical syndrome.* J Clin Endocrinol Metab 2001; 86:3968
24. Hogan TF, Gilchrist KW, Westring DW, Citrin DL. *A clinical and pathologic study of adrenocortical carcinoma: therapeutic implications.* Cancer 1980; 45:2880
25. Abiven G, Coste J, Groussin L, et al. *Clinical and biological features in the prognosis of adrenocortical cancer: poor outcome of cortisol-secreting tumors in series of 202 consecutive patients.* J Clin Endocrinol Metab 2006; 91:2650
26. Rashidi A, Fisher I Stephen. *Primary adrenal lymphoma – a systematic review.* Ann Hematol 2013; 92:1583-1593

27. Mozos A, Ye H, Chuang WY, et al. *Most primary adrenal lymphomas re diffuse B-cell lymphomas with non-germinal center B-cell phenotype, BCL6 gene rearrangement and poor prognosis*. *Modern Pathol* 2009; 22:1210:1217
28. Wang J, Sun NC, Renslo R et al (1998) *Clinically silent primary adrenal lymphoma: a case report and review of the literature*. *Am J Hematol* 58:130–136
29. Grigg AP, Connors JM (2003) *Primary adrenal lymphoma*. *Clin Lymphoma* 4:154–160
30. Kadoch C, Treseler P, Rubenstein JL. *Molecular pathogenesis of primary central nervous system lymphoma*. *Neurosurg Focus* 2006; 21:E1
31. Pacak K, Linehan WM, Eisenhofer G, et al. *Recent advances in genetics, diagnosis, localization, and treatment of pheochromocytoma*. *Ann Intern Med* 2001; 134:315
32. Beard CM, Sheps SG, Kurland LT, et al. *Occurrence of pheochromocytoma in Rochester, Minnesota, 1950 through 1979*. *Mayo Clin Proc* 1983; 58:802
33. Guerrero MA, Schreinemakers JM, Vriens MR, et al. *Clinical spectrum of pheochromocytoma*. *J Am Coll Surg* 2009; 209:727
34. Baguet JP, Hammer L, Mazzuco TL, et al. *Circumstances of discovery of phaeochromocytoma: a retrospective study of 41 consecutive patients*. *Eur J Endocrinol* 2004; 150:681
35. Drenou B, Le Tulzo Y, Caulet-Maugendre S, et al. *Pheochromocytoma and secondary erythrocytosis: role of tumor erythropoietin secretion*. *Nouv Rev Fr Hematol* 1995; 36:197
36. Kassim TA, Clarke DD, Mai VQ, et al. *Catecholamine-induced cardiomyopathy*. *Endocr Pract* 2008; 14:1137
37. La Batide-Alanore A, Chatellier G, Plouin PF. *Diabetes as a marker of pheochromocytoma in hypertensive patients*. *J Hypertens* 2003; 21:1703
38. Wiesner TD, Bluhner M, Windgassen M, Paschke R. *Improvement of insulin sensitivity after adrenalectomy in patients with pheochromocytoma*. *J Clin Endocrinol Metab* 2003; 88:3623
39. Goldestein RE, O'Neill JA Jr, Holcomb GW 3rd, et al. *Clinical experience over 48 years with pheochromocytoma*. *Ann Surg* 1999; 229:755.
40. Pattarino F, Bouloux PM. *The diagnosis of malignancy in phaeochromocytoma*. *Clin Endocrinol (Oxf)* 1996; 44:239

41. Kudva YC, Sawka AM, Young WF Jr. *Clinical review 164: The laboratory diagnosis of adrenal pheochromocytoma: the Mayo Clinic experience.* J Clin Endocrinol Metab 2003; 88:4533.
42. Lenders JW, Duh QY, Eisenhofer G, et al. *Pheochromocytoma and paraganglioma: an endocrine society clinical practice guideline.* J Clin Endocrinol Metab 2014; 99:1915
43. Lo CY, Lam KY, Wat MS, Lam KS. *Adrenal pheochromocytoma remains a frequently overlooked diagnosis.* Am J Surg 2000; 179:212
44. Lebuffe G, Dosseh ED, Tek G, et al. *The effect of calcium channel blockers on outcome following the surgical treatment of pheochromocytomas and paragangliomas.* Anaesthesia 2005; 60:439
45. Shen WT, Grogan R, Vriens M, et al. *One hundred two patients with pheochromocytoma treated at a single institution since the introduction of laparoscopic adrenalectomy.* Arch Surg 2010; 145:893
46. Amar L, Sevais A, Gimenez-Roqueplo AP, et al. *Year of diagnosis, features at presentation, and risk of recurrence in patients with pheochromocytoma or secreting paraganglioma.* J Clin Endocrinol Metab 2005; 90:2110.
47. Cha JS, Shin YS, Kim MK, Kim HJ. *Myelolipomas of both adrenal glands.* Korean J Urol 2011; 52: 582-5.
48. Hsu S-W, Shu K, Lee W-C, Cheng Y-T, Chiang P-H. *Adrenal myelolipoma: A 10-year single-center experience and literature review.* Kaoshiung J Med Sci 2012; 28: 377-82
49. Behan M, Martin EC, Muecke EC, Kazam E. *Myelolipoma of the adrenal: two cases with ultrasound and CT findings.* Am J Roentgenol 1977; 129: 993-6
50. Ilias I, Sahdev A, Reznek RH, Grossman AB, Pacak K. *The optimal imaging of adrenal tumours: a comparison of different methods.* Endocr Relat Cancer 2007; 14: 587-99
51. Bezjak M, Sesar P, Ulame M, i sur. *Mijelolipomi nadbubrežne žlijezde – prikaz serije od 15 bolesnika.* Acta med Croat, 67 (2013); 255-258
52. Johnson CC, Jeppesen FB. *Hemangioma of the adrenal.* J Urol 1955; 74:573-7
53. Noh J. J., Choi S.H., Hwang H.K et al. *Adrenal Cavernous Haemangioma: A case report with review of the literature.* JOP 2014;15:254-257
54. Kawashima A, Sandler CM, Fishman EK, et al. *Spectrum of CT findings in nonmalignant disease of the adrenal gland.* RadioGraphics 1998;18:393–412

55. Nursal T.Z, Yildirim S, and Tarim A. *Giant adrenal hemangioma: a case report*. Acta Chirurgica Belgica, vol. 104, no. 2, pp. 224–225, 2004
56. T. L. Forbes. *Retroperitoneal hemorrhage secondary to a ruptured cavernous hemangioma*. Canadian Journal of Surgery, vol. 48, no. 1, pp. 78–79, 2005
57. Weiss LM. *Comparative histologic study of 43 metastasizing and nonmetastasizing adrenocortical tumors*. Am J Surg Pathol 1984;8:163-9.
58. Terzolo M, Boccuzzi A, Bovio S et al. *Immunohistochemical assessment of Ki-67 in the differential diagnosis of adrenocortical tumors*. Urol 2001;57:176-182
59. Emral R, Uysal AR, Asik M et al. *Prevalence of subclinical Cushing's syndrome in 70 patients with adrenal incidentaloma: clinical, biochemical and surgical outcomes*. Endocr J 2003;50:399–408.
60. Tsagarakis S, Vassiliadi D, Thalassinos N. *Endogenous subclinical hypercortisolism: diagnostic uncertainties and clinical implications*. J Endocrinol Invest 2006;29:471–82.
61. Reincke M. *Subclinical Cushing's syndrome*. Endocrinol Metab Clin North Am 2000;29:42–56.
62. Angeli A, Terzolo M. Editorial: *Adrenal incidentaloma – a modern disease with old complications*. J Clin Endocrinol Metab 2002;87: 4869–71.
63. Di Dalmazi, Vicennati V, Rinaldi E et al. *Progressively increased patterns of subclinical cortisol hypersecretion in adrenal incidentalomas differently predict major metabolic and cardiovascular outcomes: a large crosssectional study*. Eur J Endocrinol. 2012;166:669–677.
64. Fassnacht M, Allolio B. *Clinical management of adrenocortical carcinoma*. Best Pract Res Clin Endocrinol Metab 2009;23:273–289.
65. Kerkhofs TM, Verhoeven RH, Van der Zwan JM, et al. *Adrenocortical carcinoma: a population-based study on incidence and survival in the Netherlands since 1993*. Eur J Cancer 2013;49:2579–86.
66. Zeiger MA, Thompson GB, Duh QY et al. *American Association of Clinical Endocrinologists; American Association of Endocrine Surgeons. American Association of Clinical Endocrinologists and American Association of Endocrine Surgeons Medical Guidelines for the Management of Adrenal Incidentalomas: executive summary of recommendations*. Endocr Pract 2009;15:450-3.

67. Fassnacht M, Terzolo M, Allolio B et al. *FIRM-ACT Study Group. Combination chemotherapy in advanced adrenocortical carcinoma.* N Engl J Med. 2012;366:2189-97.
68. Plouin PF, Amar L, Dekkers OM, Fassnacht M, Gimenez-Roqueplo AP, Lenders JW, Lussey-Lepoutre C, Steichen O & Guideline Working Group 2016 *European Society of Endocrinology Clinical Practice Guideline for long-term follow-up of patients operated on for a pheochromocytoma or a paraganglioma.* European Journal of Endocrinology 174 G1–G10.
69. Fassnacht M, Allolio B. *What is the best approach to an apparently nonmetastatic adrenocortical carcinoma?* Clin Endocrinol. 2010;73(5):561–565
70. Morelli V., Masserini B., Salcuni A.S. et al. *Subclinical hypercortisolism: correlation between biochemical diagnostic criteria and clinical aspects.* Clin Endocrinol 2010;73:161–6.

8. ŽIVOTOPIS

Dijana Knežević Strinavić

Mjesto i datum rođenja: Nova Gradiška, 22. travnja 1985.

Adresa: Kralja Zvonimira 38, 35 400 Nova Gradiška, Hrvatska

E-mail: dijana.knezevic11@gmail.com

Školovanje:

1992. – 2000. Osnovna škola Mato Lovrak, Nova Gradiška

2000. – 2004. Opća gimnazija Nova Gradiška

2004. – 2010. Medicinski fakultet Sveučilišta u Zagrebu

Radno iskustvo i edukacije:

2010. – 2011. Pripravnički staž u OB Nova Gradiška.

U prosincu 2011. dobila sam specijalizaciju iz Opće interne medicine u OB Nova Gradiška.

Od studenog 2012. do svibnja 2018. sam na obavljanju specijalističkog usavršavanja u KBC Zagreb.

2017. završila sam poslijediplomski tečaj stalnog medicinskog usavršavanja I. kategorije „Ultrazvuk abdomena“ u KBC Sestre Milosrdnice.

Nakon položenog specijalističkog ispita provela sam edukaciju iz akutne i kronične dijalize u KB Merkur i Poliklinici B.Braun Avitum čime sam stekla odobrenje za samostalan rad kao liječnik na dijalizi.

Po povratku u matičnu ustanovu od kraja 2018. godine radim kao specijalist internist u Odjelu opće interne medicine te kao voditelj Zdravstvene jedinice za dijalizu.

Član udruženja:

Član Hrvatske liječničke komore

Član Hrvatskog liječnikog zbora - Podružnica Nova Gradiška

Član Hrvatskog društva za endokrinologiju i dijabetologiju HLZ

Član Hrvatskog društva za nefrologiju, dijalizu i transplantaciju

Publikacije:

Pulanić D, Gveric-Krecak V, Nemet-Lojan Z, Holik H, Coha B, Babok-Flegaric R, Komljenovic M, **Knezevic D**, Petroveckii M, Zupancic-Salek S, Labar B, Nemet D *Venous thromboembolism in Croatia – Croatian Cooperative Group for Hematologic Diseases (CROHEM) study*, Croat Med J 2015; 56(6):550-7.

Pavlovic D, Dits S, **Knezevic Strinavic D**, Doko S, Hrsak I, Kudumija B *FRAX in haemodialysis patients: preliminary results*, Acta Clin Croat (Suppl. 1) 2021; 60:13-17