

Primarna mitralna insuficijencija

Klement, Hrvoje

Master's thesis / Diplomski rad

2021

Degree Grantor / Ustanova koja je dodijelila akademski / stručni stupanj: **University of Zagreb, School of Medicine / Sveučilište u Zagrebu, Medicinski fakultet**

Permanent link / Trajna poveznica: <https://um.nsk.hr/um:nbn:hr:105:191633>

Rights / Prava: [In copyright](#)/[Zaštićeno autorskim pravom.](#)

Download date / Datum preuzimanja: **2024-07-13**



Repository / Repozitorij:

[Dr Med - University of Zagreb School of Medicine Digital Repository](#)



**SVEUČILIŠTE U ZAGREBU
MEDICINSKI FAKULTET**

Hrvoje Klement

Primarna mitralna insuficijencija

DIPLOMSKI RAD



Zagreb, 2021.

Ovaj diplomski rad izrađen je na Klinici za bolesti srca i krvnih žila Kliničkog bolničkog centra Sestre Milosrdnice, Zagreb pod vodstvom doc. dr. sc. Nikole Bulja i predan je na ocjenu u akademskoj godini 2020./2021.

POPIS I OBJAŠNJENJE KRATICA KORIŠTENIH U RADU

MI - mitralna insuficijencija

LA - lijevi atrij

LV - lijevi ventrikul

MVP - prolaps mitralnog zaliska (engl. mitral valve prolapse)

TTE - transtorakalna ehokardiografija

TEE - transezofagealna ehokardiografija

CMR - magnetska rezonancija srca (engl. cardiovascular magnetic resonance)

FA - fibrilacija atrija

EKG - elektrokardiogram

EF - ejekcijska frakcija

LVESD - promjer lijeve klijetke na kraju sistole (engl. left ventricular end-systolic diameter)

EROA - efektivna površina regurgitirajućeg otvora (engl. effective regurgitant orifice area)

RV - regurgitirajući volumen

RF - regurgitirajuća frakcija

SADRŽAJ

SAŽETAK

SUMMARY

| | |
|---|----|
| 1. UVOD..... | 1 |
| 1.1. DEFINICIJA..... | 1 |
| 1.2. EPIDEMIOLOGIJA..... | 1 |
| 2. ANATOMIJA..... | 2 |
| 3. ETIOLOGIJA..... | 3 |
| 4. KLASIFIKACIJA..... | 5 |
| 5. PATOFIZIOLOGIJA..... | 7 |
| 6. KLINIČKA SLIKA..... | 7 |
| 7. DIJAGNOSTIKA..... | 9 |
| 8. LIJEČENJE..... | 13 |
| 8.1. MEDIKAMENTNA TERAPIJA..... | 13 |
| 8.2. KIRURŠKO LIJEČENJE..... | 13 |
| 8.2.1. POPRAVAK MITRALNOG ZALISKA..... | 13 |
| 8.2.2. ZAMJENA MITRALNOG ZALISKA..... | 15 |
| 8.2.3. INDIKACIJE ZA KIRURŠKU INTERVENCIJU..... | 15 |
| 8.3. DUGOTRAJNO PRAĆENJE..... | 16 |
| 9. ZAKLJUČAK..... | 18 |
| 10. ZAHVALE..... | 19 |
| 11. LITERATURA..... | 20 |
| 12. ŽIVOTOPIS..... | 23 |

SAŽETAK

Primarna mitralna insuficijencija

Hrvoje Klement

Mitralna insuficijencija označava neadekvatno zatvaranje mitralnog zaliska, što omogućuje povrat krvi iz lijevog ventrikula u lijevi atrij u sistoli. MI je česta u općoj populaciji s prevalencijom 1.6 do 1.7 %, uz povećanje incidencije u starijoj životnoj dobi. Druga je najčešće operirana bolest zalistaka, nakon aortne stenozе. Prema uzroku se MI dijeli na primarnu i sekundarnu. Primarna je uzrokovana patološki promjenjenim zaliskom, dok je sekundarna uzrokovana patologijom ventrikula. Mitralni zalistak je građen od dva listića (kuspisa), fibroznog anulusa i subvalvularnog aparata koji čine chordae tendinae i papilarni mišići. Najčešća etiologija primarne mitralne insuficijencije u razvijenim zemljama je prolaps zaliska, dok je u zemljama u razvoju reumatska bolest zaliska. Mitralna insuficijencija je klasificirana po Carpentieru, prema pokretljivosti kuspisa, na tri tipa. Pacijenti s kroničnom MI ostaju asimptomatski dugi niz godina u kompenzacijskoj fazi bolesti. Kada se razvije dekompenzacija, pacijenti se najčešće prezentiraju sa simptomima ljevostranog srčanog zatajenja, dispnejom i nepodnošenjem napora. Karakterističan auskultacijski nalaz MI je holosistolčki šum, najbolje čujan nad srčanim apeksom, sa širenjem u područje lijeve aksile. Zlatni standard u dijagnostici MI je ehokardiografija. Najčešće se koristi dvodimenzionalna transtorakalna i Doppler ehokardiografija. Definitivno liječenje kronične MI je kirurško. Postoje dvije opcije kirurškog liječenja: popravak mitralnog zaliska i zamjena mitralnog zaliska. Zlatni standard kirurškog liječenja je popravak mitralnog zaliska zbog nižeg operativnog mortaliteta, veće stope preživljenja te manje komplikacija.

Ključne riječi: bolesti srčanih zalistaka, mitralna insuficijencija, dijagnoza, terapija

SUMMARY

Primary mitral insufficiency

Hrvoje Klement

Mitral insufficiency is defined as inadequate closure of the mitral valve, allowing blood to return from the left ventricle to the left atrium in systole. MI is common in the general population with a prevalence of 1.6 to 1.7%, with an increase in incidence in the elderly. It is the second most frequent indication for heart valve surgery after aortic valve stenosis. According to the cause, MI is classified as primary or secondary. The primary is caused by a pathologically altered valve, while the secondary is caused by ventricular pathology. The mitral valve is made up of two leaflets, a fibrous annulus and a subvalvular apparatus, which is made of chordae tendinae and papillary muscles. The most common etiology of primary mitral regurgitation in developed countries is valve prolapse, while in developing countries it is rheumatic valve disease. Mitral regurgitation is classified by Carpentier into three types, based on leaflet motility. Patients with chronic MI remain asymptomatic for many years in the compensatory phase of the disease. When decompensation develops, patients are most often presented with symptoms of left-sided heart failure, dyspnea, and exercise intolerance. A characteristic auscultatory finding of MI is holosystolic murmur, best heard at the apex of the heart with radiation to the left axilla. The gold standard in the diagnosis of MI is echocardiography. Two-dimensional transthoracic and Doppler echocardiography are most commonly used. Definitive treatment of chronic MI is surgical. There are two surgical treatment options: mitral valve repair and mitral valve replacement. The gold standard of surgical treatment is mitral valve repair due to lower operative mortality, higher survival rates and fewer complications.

Key words: heart valve diseases, mitral valve insufficiency, diagnosis, treatment

1. UVOD

1.1. DEFINICIJA

Mitralna insuficijencija (MI; mitralna regurgitacija) je definirana kao neadekvatno zatvaranje mitralnog zaliska što omogućava povratni tok krvi iz lijeve klijetke u lijevi atrij u sistoli.

Prema etiologiji, mitralna insuficijencija se može klasificirati kao primarna (organska / strukturalna) ili sekundarna (funkcionalna / nestrukturalna). (9)

Primarna MI je uzrokovana morfološki promjenjenim kompleksom mitralnog zaliska, dok je kod sekundarne MI mitralna valvula morfološki normalna, a retrogradni protok krvi uzrokovan je abnormalnim promjenama u geometriji i funkciji LV. (4,12)

Mitralnu insuficijenciju također možemo podijeliti na akutnu i kroničnu. Akutna je karakterizirana naglim nastupom simptoma, te je tipično povezana s rupturom papilarnog mišića zbog akutnog koronarnog sindroma ili s fulminantnim uništenjem valvularnog aparata sekundarno zbog akutnog bakterijskog endokarditisa.(3) S druge strane, kronična MI često ostaje dugo vremena asimptomatska do razvoja teške insuficijencije.

1.2. EPIDEMIOLOGIJA

Insuficijencija mitralnog zaliska prilično je česta u općoj populaciji i povezana je s povećanim morbiditetom i mortalitetom. Prevalencija umjerene i teške mitralne regurgitacije u općoj populaciji je 1,6% do 1,7%. (1,28) Prevalencija umjerene ili teške mitralne insuficijencije se povećava s dobi, te iznosi oko 10% u populaciji starijoj od 75 godina, bez značajne razlike između muškaraca i žena. (4,17)

Mitralna insuficijencija je druga najčešća indikacija za operaciju zalistaka u Europi (31.5%), nakon aortne stenoze (43.1%). (10, 16)

2. ANATOMIJA

Kompleks mitralnog zaliska građen je od dva listića (kuspisa), anulusa te subvalvularnog aparata koji čine chordae tendineae i papilarni mišići.

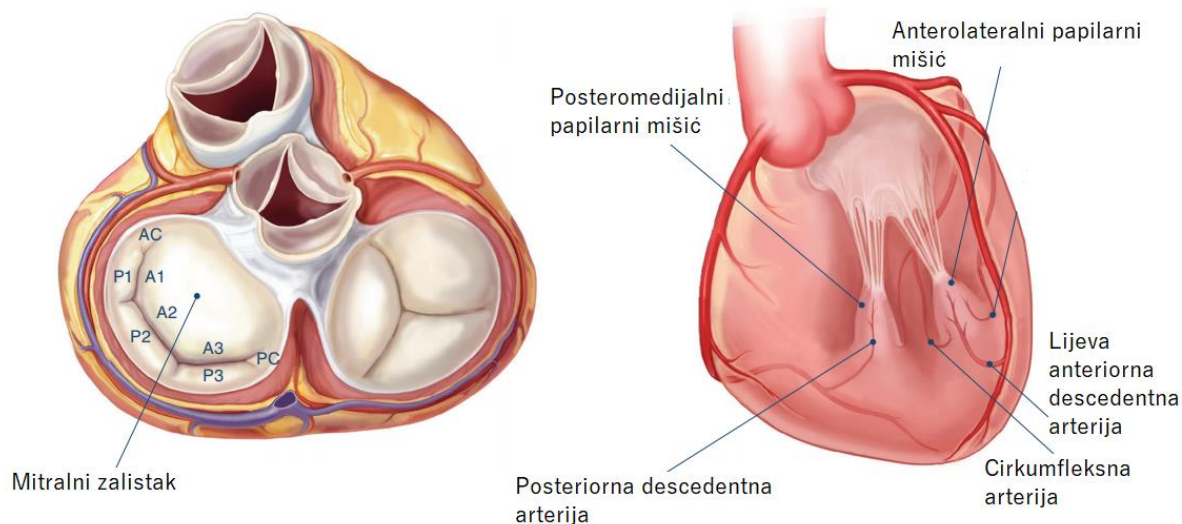
Anulus mitralnog zaliska je fibrozni prsten s kojega polaze listići zaliska. Kuspisi se anatomski dijele na anteriorni i posteriorni. Anteriorni je građom veći od posteriornog. Atrijska površina kuspisa je glatka, dok s ventrikularne polaze chordae tendineae koje se nastavljaju na papilarni mišiće. (1)

Najčešće korištena anatomska podjela kuspisa je po Carpentieru. Posteriorni kuspis na svojoj površini ima dva izražena udubljenja, koja ga dijele na tri segmenta ili skalopa. Skalopi se označavaju kao P1, P2 i P3, od lateralno prema medijalno. Sukladno tome, segmenti anteriornog kuspisa su označeni kao A1, A2 i A3. (1,4)

Chordeae tendinae su tetivne niti koje polaze s papilarnih mišića te ih povezuju s listićima mitralnog zaliska. Podijeljene su na tri tipa ovisno o mjestu hvatišta na mitralnim kuspisima. Primarne chordeae se hvataju za slobodni rub kuspisa te sprječavaju prolaps zaliska. Mjesto hvatišta sekundarnih je hrapava ventrikularna površina kuspisa, dok se tercijarne chordeae hvataju za bazu posteriornog kuspisa i mitralni anulus. (1,4,24,25)

Subvalvularni aparat mitralnog zaliska uključuje dva papilarna mišića - anterolateralni i posteromedijalni. Papilarni mišići polaze sa stijenke lijevog ventrikula. Posteromedijalni papilarni mišić je opskrbljen jednom arterijom (najčešće posteriornom descedentnom arterijom), dok je anterolateralni mišić opskrbljen lijevom anteriornom descedentnom arterijom i lijevom cirkumfleksnom arterijom. (7)

Anatomija mitralnog zaliska prikazana je na Slici 1.



Slika 1. Anatomija mitralnog zaliska (prilagođeno prema Otto C, Bonow R. Valvular Heart Disease: A Companion to Braunwald's Heart Disease. 5th ed. Elsevier Inc; 2021)

3. ETIOLOGIJA

Najčešći uzrok primarne mitralne insuficijencije je prolaps mitralnog zaliska (MVP). To je degenerativna bolest zaliska u kojoj dolazi do miksomatozne degeneracije kuspisa mitralnog zaliska.(6)

Miksomatozno promjenjeni kuspisi prolabiraju u lijevi atrij uzrokujući neadekvatnu koaptaciju rubova kuspisa te posljedičnu insuficijenciju zaliska. (5)

Spektar težine miksomatozne degeneracije kreće se od fibroelastične deficijencije, sa stanjenim kuspisima i kordama te fokalnim prolapsom, do Barlowljeve bolesti, s difuzno zadebljanim kuspisima. (6)

Na ehokardiografiji, prolaps mitralnog zaliska je definiran kao abnormalno izbočenje kuspisa >2mm iznad ravnine mitralnog anulusa u lijevi atrij tijekom sistole. (7)

Drugi manje uobičajeni uzroci kronične primarne MI uključuju infektivni endokarditis, reumatsku bolest srca, poremećaje vezivnog tkiva (Marfanov sindrom, Ehler-Danlosov

sindrom, osteogenesis imperfecta), kongenitalni rascjep mitralne valvule i radijacijsku bolest srca. (11)

U zemljama u razvoju, reumatska bolest je još uvijek najčešći uzrok primarne mitralne insuficijencije, ponajviše zbog nedostatka medicinske skrbi i smanjene uporabe antibiotika.(26,27) Kronična reumatska bolest srca povezana je s pankarditisom i zahvaća mitralni zalistak uzrokujući insuficijenciju u gotovo 100% slučajeva zbog ožiljka na zalisku. (3)

Etiologija primarne MI prikazana je u Tablici 1.

Tablica 1. Etiologija primarne mitralne insuficijencije (prilagođeno prema Del Forno B, De Bonis M, Agricola E, et al. Mitral valve regurgitation: a disease with a wide spectrum of therapeutic options. Nat Rev Cardiol. 2020;17(12):807-827.)

| kategorija | etiologija | lezija | mehanizam | liječenje |
|-----------------------------------|--|--|--|------------------|
| primarna mitralna insuficijencija | degenerativna bolest | dilatacija ili deformacija anulusa | jedna ili više lezija koje zahvaćaju mitralni zalistak | kirurško |
| | | elongacija ili ruptura korda (prolaps zaliska) | | |
| | reumatska bolest srca | zadebljanje ili retrakcija kuspisa | | |
| | | kalcifikacija | | |
| | endokarditis | perforacija ili erozija kuspisa | | |
| | | ruptura korda | | |
| radijacijska bolest srca | zadebljanje, retrakcija, kalcifikacija kuspisa ili korda | | | |

4. KLASIFIKACIJA

Općenito prihvaćena klasifikacija mitralne insuficijencije je ona po Carpentieru, a temelji se na pokretljivosti kuspisa mitralnog zaliska. Ova se klasifikacija naširoko koristi u kliničkoj praksi jer se kretanje kuspisa tijekom srčanog ciklusa lako detektira ehokardiografijom. To omogućava brzo prepoznavnje vrste mitralne insuficijencije i posljedično olakšava odabir odgovarajuće vrste kirurškog zahvata. (4)

Klasifikacija po Carpentieru je prekazana na slici 2.

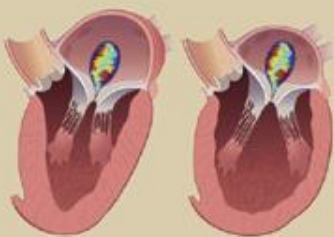

Pokretljivost kuspisa klasificirana je kao normalna (tip I), prekomjerna (tip II) ili ograničena (tip III).

Tip III se dijeli na dva podtipa: tip IIIa (ograničena pokretljivost kuspisa u dijastoli i sistoli) i tip IIIb (ograničena pokretljivost kuspisa u sistoli).

U tipu I mlaz je uglavnom središnji, a uzrok je obično dilatacija anulusa, perforacija kuspisa zbog endokarditisa ili kongenitalni rascjep.

U tipu II mlaz je usmjeren suprotno od zahvaćenog kuspisa, a uzrok je obično patologija kuspisa ili korda. Najčešći uzrok je prolaps zaliska.

U tipu III mlaz može biti usmjeren prema zahvaćenom kuspisu ili može biti središnji ako su oba kuspisa jednako zahvaćena. Najčešći uzrok tipa IIIa je reumatska bolest zalistaka. (1,2,6,7)

| | Carpentier tip I | Carpentier tip II | Carpentier tip IIIa | Carpentier tip IIIb |
|---------------|---|-----------------------------------|--|---|
| PRIMARNA MI | normalna pokretljivost kuspisa | prekomjerna pokretljivost kuspisa | ograničena pokretljivost kuspisa u sistoli i dijastoli | ograničena pokretljivost kuspisa u sistoli |
| SEKUNDARNA MI |  | | |  |

Slika 2. Klasifikacija po Carpentieru (prilagođeno prema El Sabbagh A, Reddy YNV, Nishimura RA. Mitral Valve Regurgitation in the Contemporary Era: Insights Into Diagnosis, Management, and Future Directions. JACC Cardiovasc Imaging. 2018;11(4):628-643)

5. PATOFIZIOLOGIJA

U srcu s postojećom insuficijencijom mitralnog zaliska dolazi do povećanja udarnog volumena, iz razloga što krv iz lijevog ventrikula tijekom sistole odlazi u aortu, ali i povratno u lijevi atrij. To uzrokuje volumno opterećenje lijevog ventrikula. Kao kompenzatorni odgovor javlja se hipertrofija miokarda, progresivna dilatacija ventrikula i povećanje volumena lijevog ventrikula u završnoj dijastoli, s inicijalnom normalizacijom opterećenja ventrikularne stijenke. Tijekom kompenzatorne faze dijastolički tlak u ventrikulu ostaje pri normalnim vrijednostima, te je insuficijencija asimptomatska. Međutim, tijekom vremena dolazi do progresije ventrikularne dilatacije, smanjenja kontraktilnosti miokarda te smanjenja ejekcijske frakcije. Također dolazi do dilatacije lijevog atrija, kako bi se održao normalan atrijski tlak. Naposljetku, povećan tlak u lijevom atriju i lijevom ventrikulu uzrokuju povećanje tlaka u pulmonalnim arterijama, te razvoj simptoma srčanog zatajenja i kliničke dekompenzacije. (2,20,21)

6. KLINIČKA SLIKA

Osnovno obilježje insuficijencije mitralnog zaliska je holosistolčki šum, najbolje čujan nad srčanim apeksom, sa širenjem u područje lijeve aksile. U slučaju izoliranog prolapsa mitralnog zaliska, javlja se hrapavi mezosistolčki klik, najbolje čujan nad apeksom srca kad bolesnik leži na lijevom boku.

Akutna mitralna insuficijencija može uzrokovati akutni plućni edem te globalno zatajenje srca s kardiogenim šokom, respiratornim arestom ili iznenadnom srčanom smrću. (1) Pacijenti se obično žale na izraženu dispneju u mirovanju koja se pogoršava ležanjem na leđima, te kašalj s prozirnim ili ružičastim pjenušavim sputumom.(3)

Mentalni status može biti narušen. Može biti prisutna tahikardija, hipotenzija, tahipneja, hipoksemija i cijanoza. (3,13) Također mogu biti prisutne distenzije jugularnih vena te auskultacijski čujne difuzne krepitacije na plućima.

U slučaju akutnog bakterijskog endokarditisa bit će prisutni znakovi i simptomi sepse, poput febriliteta i groznice. Ako dođe do embolizacije vegetacija, moguć je razvoj brojnih simptoma ovisno o sudbini embolusa. (13,14)

Većina pacijenata s teškom, kroničnom mitralnom insuficijencijom ostaju asimptomatski dugi niz godina, zbog kompenzatornih mehanizama srca. S vremenom kompenzacijski mehanizmi budu nadvladani prevelikim volumnim opterećenjem lijeve klijetke, pa se razvijaju simptomi srčanog popuštanja poput dispneje i nepodnošenja napora.(5) Također, simptomi se mogu pojaviti kod pacijenata s očuvanom funkcijom lijeve klijetke, ali s razvojem pulmonalne hipertenzije, kao i kod pacijenata koji su razvili fibrilaciju atrijsku. (2,18) Klinička slika uključuje umor, dispneju u naporu, ortopneju, paroksizmalnu noćnu dispneju, tjestaste edeme, distendirane jugularne vene. U težim slučajevima može se javiti i sinkopa, cijanoza, batičasti prsti, anasarka, hepatomegalija te ascites. (3,13)

7. DIJAGNOSTIKA

Dijagnoza se postavlja klinički, a potvrđuje ehokardiografijom.

FIZIKALNI PREGLED

Inicijalna sumnja da se radi o Insuficijenciji mitralnog zaliska treba proizaći iz detaljne anamneze i fizikalnog pregleda. U početnoj kliničkoj procjeni potrebno je tragati za znakovima zatajenja srca i teške mitralne regurgitacije (pomaknuti apikalni impuls, glasan sistolički šum, S3, fibrilacija atriya, kardiomegalija s povećanjem lijevog atriya na radiografiji prsnog koša). Ovi su znakovi važni, ali nisu dovoljno specifični da bi se samo na temelju njih mogla postaviti dijagnoza. (8)

EHOKARDIOGRAFIJA

Dvodimenzionalna i Doppler ehokardiografija su postale standard u dijagnostici pacijenata s mitralnom insuficijencijom. U pacijenata s primarnom MI bitno je odrediti morfologiju mitralnog zaliska (i moguće patoanatomske abnormalnosti) jer se temeljem toga određuje izvedivost reparacije zaliska. Također je bitno odrediti veličinu i funkciju lijeve klijetke, što se postiže mjerenjem ejekcijske frakcije te telesistoličkih i teledijastoličkih dimenzija srčanih šupljina.

U pacijenata kod kojih postoji nesrazmjer između stupnja MI na ehokardiografiji i u kliničkoj prezentaciji, potrebna je daljnja evaluacija ostalim metodama: CMR, katetarizacija srca s lijevom ventrikulografijom. (5)

Najčešće se koristi dvodimenzionalna transtorakalna ehokardiografija (2D-TTE). Ona služi za prikaz morfologije mitralnog zaliska tj. otkrivanje uzroka MI, kao i za razlikovanje primarne od sekundarne MI. Morfološka analiza treba uključivati procjenu

anatomije i funkcije kuspisa, anulusa i subvalvularnog aparata. 2D ehokardiografija omogućuje otkrivanje abnormalnosti kuspisa poput zadebljanja, kalcifikacija i postojanja rascjepa. Također je moguće odrediti postoji li hipertrofija LV i kakva je njegova funkcija. (4,22)

Nakon potvrde dijagnoze, može se provesti daljnja slikovna obrada kako bi se utvrdila prognoza, odredila potreba za kirurškom intervencijom, te vjerojatnost uspješne kirurške intervencije.

U slučaju potrebe detaljnijeg prikaza morfologije, osobito prije kirurške intervencije, koriste se dvodimenzionalna transezofagealna ehokardiografija (2D-TEE) i trodimenzionalna ehokardiografija (3D-TEE). 3D ehokardiografija pruža realističniji prikaz mitralnog zaliska kroz mogućnost multiplanarne rekonstrukcije. (4,23)

Doppler ehokardiografija se koristi za otkrivanje regurgitirajućeg mlaza i stupnjevanje težine MI. Za procjenu težine mitralne insuficijencije se koristi kombinacija kvalitativnih, semikvantitativnih i kvantitativnih kriterija.

Kvantitativna procjena korištenjem PISA metode (eng. proximal isovelocity surface area) postala je standard za utvrđivanje težine mitralne regurgitacije. Tom metodom se može izračunati efektivna površina regurgitirajućeg otvora (EROA, eng. effective regurgitant orifice area), regurgitirajući volumen (RV) i regurgitirajuća frakcija (RF). (5,15)

Značajnom MI smatra se regurgitacija s EROA $>40\text{mm}^2$, odnosno regurgitirajućim volumenom $>60\text{ mL}$. EROA $>20\text{mm}^2$ povezan je s plućnom hipertenzijom, razvojem zatajivanja srca i većim mortalitetom. (10)

Transtorakalna ehokardiografija se koristi i za dugotrajno praćenje pacijenata s mitralnom insuficijencijom.

MAGNETNA REZONANCIJA

Magnetna rezonancija srca (CMR) je najtočnija neinvazivna tehnika za mjerenje teledijastoličkih i telesistoličkih volumena i ventrikularne hipertrofije.(2,19) U pacijenata kod kojih postoji nesrazmjer između stupnja regurgitacije na ehokardiografiji i u kliničkoj slici, daljnja evaluacija magnetskom rezonancijom može biti od pomoći.

KATETERIZACIJA SRCA

Kateterizacija lijevog srca s koronarnom angiografijom i ventrikulografijom indicirana je kada postoji nesrazmjer između ehokardiografije i kliničke slike. Korisna je za prikazivanje i određivanje težine pridruženih valvularnih lezija, te postojanje i određivanje težine koronarne arterijske bolesti, osobito u pripremi za kiruršku intervenciju. (11, 2)

Glavna prednost kateterizacije srca je mjerenje intrakardijalnih tlakova i plućnog vaskularnog otpora, što može dodatno pomoći u donošenju odluke o kirurškoj intervenciji. (11)

RTG

U pacijenata s kroničnom MI, na rendgenogramu može biti vidljivo uvećanje sjene LA i LV. (3) Također može biti vidljiva kongestija pulmonalnih arterija te plućni edem kod zatajenja srca.

EKG

Fibrilacija atrija (FA) je najčešći nalaz na EKG-u kod pacijenata s MI. Pacijenti s FA se obično prezentiraju s težom MI od pacijenata bez aritmije. (3) EKG također može ukazati na hipertrofiju LV.

BNP

Natriuretski peptid tip B (BNP) oslobađaju miociti ventrikula kao odgovor na povećani stres na stijenci i korelira s težinom simptoma te pruža prognostičke informacije u pacijenata s MI. Razina BNP -a može biti normalna u teškoj, kompenziranoj MI u odsutnosti simptoma ili štetnih hemodinamskih učinaka. Povišena razina BNP-a povezana je sa srčanim zatajenjem klase III ili IV New York Heart Association (NYHA) te zatajenjem lijeve strane srca (ejekcijska frakcija < 60%). (3)

8. LIJEČENJE

8.1. MEDIKAMENTNA TERAPIJA

U akutnoj mitralnoj insuficijenciji, nitrati i diuretici se koriste za smanjenje tlakova punjenja. Natrijev nitroprusid smanjuje afterload i regurgitacijsku frakciju. Inotropna sredstva se koriste kod hipotenzije i hemodinamske nestabilnosti. (10)

Kod kronične MI s dobrom ventrikularnom funkcijom, nema dokaza koji bi podržali profilaktičku uporabu vazodilatatora, uključujući ACE inhibitore. Međutim, ACE inhibitore, beta-blokatore i spironolakton treba razmotriti kada se razvije zatajenje srca u pacijenata koji nisu prikladni za operaciju ili kada simptomi potraju nakon operacije. (10)

U slučajevima fibrilacije atriya preporučuje se antikoagulacija varfarinom. (7)

8.2. KIRURŠKO LIJEČENJE

Definitivno liječenje kronične MI je kirurško. Postoje dvije opcije kirurškog liječenja: popravak mitralnog zaliska i zamjena mitralnog zaliska.

8.2.1. POPRAVAK MITRALNOG ZALISKA

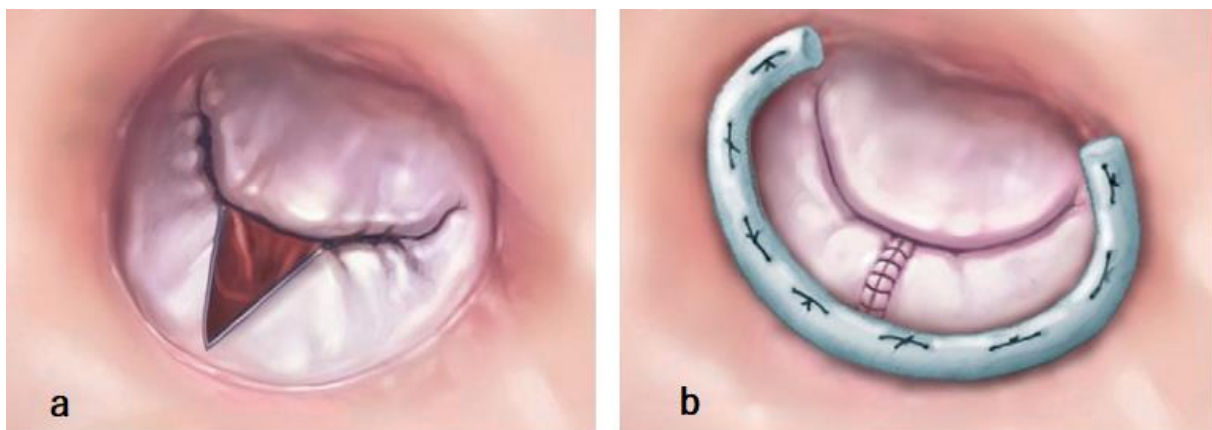
Popravak mitralnog zaliska je postao zlatni standard za liječenje značajne MI. Popravak mitralnog zalsika u usporedbi s njegovom zamjenom ima niži operativni mortalitet, veću stopu preživljenja te manje komplikacija. (26)

U kirurškom postupku popravka mitralnog zaliska potrebno je zadovoljiti tri osnovna principa: povratiti ili očuvati primjerenu pokretljivost kuspisa zaliska, osigurati dobru koaptaciju kuspisa, te remodelirati i stabilizirati anulus. (26)

Popravak zaliska s fibroelastičnom deficijencijom obično je jednostavan jer se abnormalnost nalazi samo u P2 segmentu kuspisa u 75% pacijenata. Liječenje se obično sastoji od resekcije abnormalnog segmenta ili implantacije umjetnih korda i postavljanja prostetskog prstena (anuloplastike).

Popravak miksomatozno promjenjenih zalistaka, osobito Barlowljeve bolesti, daleko je zahtjevniji i obično zahtijeva širok raspon tehnika, uključujući resekciju kuspisa, višestruku implantaciju umjetnih korda, skraćivanje papilarnih mišića te anuloplastiku. (26)

Kirurški zahvat popravka mitralnog zaliska prikazan je na Slici 3.



Slika 3. Popravak mitralnog zaliska (a- resekcija patološkog segmenta kuspisa; b – anuloplastika) (prilagođeno prema Enriquez-Sarano M, Akins CW, Vahanian A. Mitral regurgitation. Lancet. 2009;373(9672):1382-1394)

8.2.2. ZAMJENA MITRALNOG ZALISKA

Zamjena mitralnog zaliska je obično rezervirana za situacije u kojima zalistak ne može biti adekvatno popravljen. Zamjena zaliska može biti prikladna za složenu bolest zaliska sa mješovitom primarnom i sekundarnom MI. Zamjena je također obično brža od popravka, s kraćim vremenom kardiopulmonalne prenosnice, pa stoga može biti prikladnija za odabrane visokorizične kirurške pacijente. Najčešće se ugrađuju mehanički umjetni zalisci, uz koje je potrebno doživotno uzimanje antikoagulantne terapije. Biološki zalisci obično se koriste za starije pacijente, one s očekivanim preživljenjem manjim od 10 godina. Stopa operativnog mortaliteta za zamjenu zaliska je približno 3% do 4%. (1)

8.2.3. INDIKACIJE ZA KIRURŠKU INTERVENCIJU

Hitna operacija indicirana je u bolesnika s akutnom teškom mitralnom insuficijencijom. U slučaju rupture papilarnog mišića kao osnovne bolesti, obično je potrebna zamjena zaliska. (10)

Kirurški zahvat popravka ili zamjene mitralnog zaliska indicirana je u svih pacijenata s teškom kroničnom mitralnom insuficijencijom koji imaju simptome, s EF >30%. (preporuke klase I)

Kirurški zahvat je također indiciran u asimptomatskih pacijenata s lijevostranim srčanim popuštanjem. (preporuke klase I)

Ljevostrano popuštanje je definirano kao e젝cijska frakcija <60% i/ili promjer lijeve klijetke na kraju sistole (LVESD) >45mm.

U asimptomatskih pacijenata s teškom mitralnom insuficijencijom i očuvanom funkcijom lijevog ventrikula, kirurški zahvat treba razmotriti u slučaju da je prisutna:

fibrilacija atriya zbog mitralne insuficijencije, pulmonalna hipertenzija (sistolčki pulmonalni tlak > 50 mmHg) ili značajna dilatacije lijeve pretklijetke (volumni indeks >60mL/m² BSA). (preporuka klase IIa) (10)

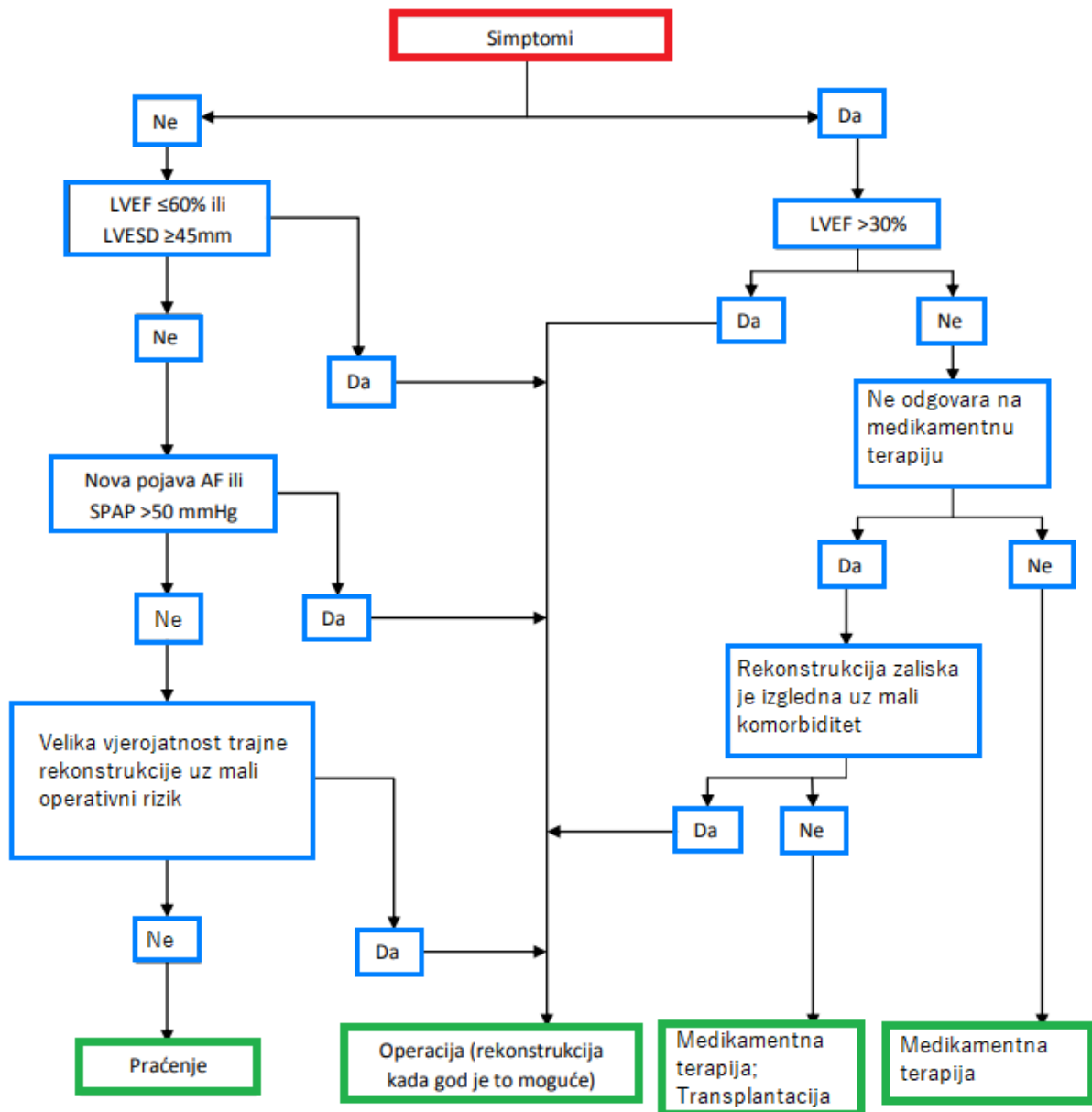
Popravlak mitralnog zaliska je metoda izbora kirurškog liječenja. Kad popravlak nije izvediv, daje se prednost zamjeni mitralne valvule uz očuvanje subvalvularnog aparata. (10)

8.3. DUGOTRAJNO PRAĆENJE

U asimptomatskih pacijenata s teškom MI, bez prethodno navedenih indikacija za kirurški zahvat, potrebno je dugotrajno praćenje. (10)

Asimptomatske bolesnike s teškom mitralnom insuficijencijom i ejekcijskom frakcijom >60% potrebno je klinički i ehokardiografski pratiti svakih 6 mjeseci. Kada se postignu indikacije za kirurško liječenje, rana operacija (unutar 2 mjeseca) je povezana s boljim ishodima.

Asimptomatski pacijenti s umjerenom MI i očuvanom funkcijom lijeve klijetke mogu se pratiti jednom godišnje, a ehokardiografiju je potrebno napraviti svakih 1-2 godine. (10)



Slika 4 . Smjernice za liječenje primarne mitralne insuficijencije (prilagođeno prema Baumgartner H, Falk V, Bax JJ, et al. 2017 ESC/EACTS Guidelines for the management of valvular heart disease. Eur Heart J. 2017;38(36):2739-2791)

9. ZAKLJUČAK

Mitralna insuficijencija je druga najčešća bolest zalistaka u Europi. Miksomatozna degeneracija zalistaka je odgovorna za dvije trećine svih slučajeva primarne mitralne insuficijencije.(1,2) Primarna MI je uzrokovana patologijom samog zalistaka, za razliku od sekundarne koja je uzrokovana patologijom klijetke. MI uzrokuje volumno preopterećenje lijeve klijetke, na što se kao kompenzacijski odgovor javlja progresivna dilatacija LV i na kraju smanjenje ejekeijske frakcije te simptomi zatajenja srca. Ehokardiografija je zlatni standard za procjenu težine MI. MR srca i kateterizacija srca imaju pomoćnu ulogu kada postoji razlika između kliničkih nalaza i ehokardiografskih podataka. Pacijenti s teškom primarnom MI imaju visok mortalitet i morbiditet, a nakon 10 godina praćenja 90% će biti podvrgnuto operaciji zbog razvoja simptoma ili će završiti smrtnim ishodom.(2) Kirurška intervencija indicirana je u bolesnika s teškom MI i razvijenim simptomima ili dokazanom disfunkcijom lijeve klijetke, definirane kao ejekeijska frakcija <60% i promjer lijeve klijetke na kraju sistole >45mm.(10) Asimptomatski pacijenti s razvijenom fibrilacijom atrijske, pulmonalnom hipertenzijom ili značajnom dilatacijom lijevog atrija, također su indicirani za kirurški zahvat. Preferirani kirurški zahvat je popravak mitralnog zalistaka, prije nego njegova zamjena. Pacijenti s teškom asimptomatskom MI, bez indikacija za kirurški zahvat, mogu se kontrolirati dugotrajnim praćenjem simptoma i disfunkcije lijeve klijetke no čini se da studije favoriziraju rano popravljavanje zalistaka, osobito za bolesnike s lokaliziranim prolapsom.

(2)

10. ZAHVALE

Hvala mentoru doc. dr. sc. Nikoli Bulju na ukazanom povjerenju i savjetima za pisanje ovog rada.

Hvala roditeljima, bratu i prijateljima na bezuvjetnoj podršci, strpljenju i razumijevanju.

11. LITERATURA

1. Otto C, Bonow R. Valvular Heart Disease: A Companion to Braunwald's Heart Disease. 5th ed. Elsevier Inc; 2021
2. Apostolidou E, Maslow AD, Poppas A. Primary mitral valve regurgitation: Update and review. *Glob Cardiol Sci Pract.* 2017;2017(1):e201703. Published 2017 Mar 31.
3. Douedi S, Douedi H. Mitral Regurgitation. In: StatPearls. Treasure Island (FL): StatPearls Publishing; August 11, 2021.
4. Del Forno B, De Bonis M, Agricola E, et al. Mitral valve regurgitation: a disease with a wide spectrum of therapeutic options. *Nat Rev Cardiol.* 2020;17(12):807-827.
5. Nishimura RA, Vahanian A, Eleid MF, Mack MJ. Mitral valve disease--current management and future challenges. *Lancet.* 2016;387(10025):1324-1334.
6. El Sabbagh A, Reddy YNV, Nishimura RA. Mitral Valve Regurgitation in the Contemporary Era: Insights Into Diagnosis, Management, and Future Directions. *JACC Cardiovasc Imaging.* 2018;11(4):628-643.
7. Harb SC, Griffin BP. Mitral Valve Disease: a Comprehensive Review. *Curr Cardiol Rep.* 2017;19(8):73.
8. Enriquez-Sarano M, Akins CW, Vahanian A. Mitral regurgitation. *Lancet.* 2009;373(9672):1382-1394.
9. Lancellotti P, Tribouilloy C, Hagendorff A, et al. Recommendations for the echocardiographic assessment of native valvular regurgitation: an executive summary from the European Association of Cardiovascular Imaging. *Eur Heart J Cardiovasc Imaging.* 2013;14(7):611-644.
10. Baumgartner H, Falk V, Bax JJ, et al. 2017 ESC/EACTS Guidelines for the management of valvular heart disease. *Eur Heart J.* 2017;38(36):2739-2791.

11. Otto CM, Nishimura RA, Bonow RO, et al. 2020 ACC/AHA Guideline for the Management of Patients With Valvular Heart Disease: Executive Summary: A Report of the American College of Cardiology/American Heart Association Joint Committee on Clinical Practice Guidelines [published correction appears in *Circulation*. 2021 Feb 2;143(5):e228] [published correction appears in *Circulation*. 2021 Mar 9;143(10):e784]. *Circulation*. 2021;143(5):e35-e71.
12. Asgar AW, Mack MJ, Stone GW. Secondary mitral regurgitation in heart failure: pathophysiology, prognosis, and therapeutic considerations [published correction appears in *J Am Coll Cardiol*. 2015 May 26;65(20):2265]. *J Am Coll Cardiol*. 2015;65(12):1231-1248.
13. Maganti K, Rigolin VH, Sarano ME, Bonow RO. Valvular heart disease: diagnosis and management. *Mayo Clin Proc*. 2010;85(5):483-500.
14. DePace NL, Nestico PF, Morganroth J. Acute severe mitral regurgitation. Pathophysiology, clinical recognition, and management. *Am J Med*. 1985;78(2):293-306.
15. Enriquez-Sarano M, Tribouilloy C. Quantitation of mitral regurgitation: rationale, approach, and interpretation in clinical practice. *Heart*. 2002;88 Suppl 4(Suppl 4):iv1-iv3.
16. Iung B, Baron G, et al. A prospective survey of patients with valvular heart disease in Europe: The Euro Heart Survey on Valvular Heart Disease. *Eur Heart J*. 2003;24:1231–1243.
17. Nkomo VT, Gardin JM, et al. Burden of valvular heart diseases: A population-based study. *Lancet*. 2006;368:1005–11.
18. Gaasch WH, John RM, et al. Managing asymptomatic patients with chronic mitral regurgitation. *Chest*. 1995;108:842–847.

19. Gelfand EV, Hughes S, et al. Severity of mitral and aortic regurgitation as assessed by cardiovascular magnetic resonance imaging: Optimizing correlation with Doppler echocardiography. *J Cardiovasc Magn. Reson.* 2006;8(3):503–507.
20. Carabello BA. Mitral regurgitation: Basic pathophysiologic principles. *Mod Concepts Cardiovasc Dis.* 1988;57:53–58.
21. Gaasch WH, Meyer TE. Left ventricular response to mitral regurgitation: Implications for management. *Circulation.* 2008;118(22):2298–2303.
22. Zoghbi WA, Adams D, Bonow RO, et al. Recommendations for Noninvasive Evaluation of Native Valvular Regurgitation: A Report from the American Society of Echocardiography Developed in Collaboration with the Society for Cardiovascular Magnetic Resonance. *J Am Soc Echocardiogr.* 2017;30(4):303-371.
23. Faletra FF, Leo LA, Paiocchi VL, et al. Anatomy of mitral annulus insights from non-invasive imaging techniques. *Eur Heart J Cardiovasc Imaging.* 2019;20(8):843-857.
24. Muresian H. The clinical anatomy of the mitral valve. *Clin Anat.* 2009;22(1):85–98.
25. Perloff JK, Roberts WC. The mitral apparatus. Functional anatomy of mitral regurgitation. *Circulation.* 1972;46(2):227–39.
26. Coutinho GF, Antunes MJ. Mitral valve repair for degenerative mitral valve disease: surgical approach, patient selection and long-term outcomes. *Heart.* 2017;103(21):1663-1669.
27. Carpentier A, Deloche A, Dauptain J, et al. A new reconstructive operation for correction of mitral and tricuspid insufficiency. *J Thorac Cardiovasc Surg* 1971;61:1–13.
28. Nkomo VT, Gardin JM, Skelton TN, et al. Burden of valvular heart diseases: a population-based study. *Lancet* 2006;368:1005-1011

12. ŽIVOTOPIS

OSOBNI PODACI

Ime i prezime: Hrvoje Klement

Datum rođenja: 23.9.1995.

Mjesto rođenja: Virovitica

Mjesto prebivališta: Gornji Miholjac

OBRAZOVANJE

2014. – 2021. Medicinski fakultet Sveučilišta u Zagrebu

2010. – 2014. Srednja škola Marka Marulića Slatina – Opća gimnazija

2002. – 2010. Osnovna škola Eugena Kumičića Slatina