

Domino transplantacija jetre

Krešić, Mateo

Master's thesis / Diplomski rad

2021

Degree Grantor / Ustanova koja je dodijelila akademski / stručni stupanj: **University of Zagreb, School of Medicine / Sveučilište u Zagrebu, Medicinski fakultet**

Permanent link / Trajna poveznica: <https://um.nsk.hr/um:nbn:hr:105:111157>

Rights / Prava: [In copyright](#)/[Zaštićeno autorskim pravom.](#)

Download date / Datum preuzimanja: **2024-10-03**



Repository / Repozitorij:

[Dr Med - University of Zagreb School of Medicine Digital Repository](#)



SVEUČILIŠTE U ZAGREBU
MEDICINSKI FAKULTET

Mateo Krešić

Domino transplantacija jetre

DIPLOMSKI RAD



Zagreb, 2021.

Ovaj diplomski rad izrađen je na Zavodu za gastroenterologiju i hepatologiju, Klinike za unutarnje bolesti KBC-a Zagreb, pod vodstvom prof.dr.sc. Anne Mrzljak, dr.med.

i predan je na ocjenu u akademskoj godini 2020./2021.

POPIS I OBJAŠNENJE KRATICA KORIŠTENIH U RADU

FAP – obiteljska amiloidna polineuropatija (eng. *familial amyloid polyneuropathy*)

MSUD – acidurija aminokiselina razgranatih lanaca (eng. *maple syrup urine disease*)

AIP – akutna intermitentna porfirija

PH – primarna hiperoksalurija

HFHC – homozigotna obiteljska hiperkolesterolemija (eng. *homozygous familial hypercholesterolemia*)

DLT – domino transplantacija jetre (eng. *domino liver transplantation*)

DDLT – transplantacija jetre preminulog darivatelja (eng. *deceased donor liver transplantation*)

LDLT – transplantacija jetre živućeg darivatelja (eng. *living donor liver transplantation*)

MELD - zbroj za procjenu terminalnog zatajenja jetre (eng. *model for end stage liver disease*)

INR – internacionalni normalizirani omjer (eng. *international normalized ratio*)

LT – transplantacija jetre (eng. *liver transplantation*)

CT – računalna tomografija (eng. *computed tomography*)

MRI – magnetska rezonancija (eng. *magnetic resonance imaging*)

TTR – transtiretin (eng. *transthyretin*)

GPMP – glioksilat/hidroksipiruvat reduktaza (eng. *glyoxylate and hydroxypyruvate reductase*)

LAIP – latentna akutna intermitentna porfirija

MAIP – manifestna akutna intermitentna porfirija

BCAA – aminokiselina razgranatih lanaca (eng. *branched-chain amino acid*)

FHC – obiteljska hiperkolesterolemija (eng. *familial hypercholesterolemia*)

LDL – lipoprotein niske gustoće (eng. *low-density lipoprotein*)

PA – propionska acidemija

DLTR – *domino liver transplant registry*

HCC – hepatocelularni karcinom (eng. *hepatocellular carcinoma*)

SADRŽAJ

SAŽETAK

SUMMARY

1.UVOD	1
2.TRANSPLANTACIJA JETRE.....	2
3.KONCEPT DOMINO TRANSPLANTACIJE JETRE	3
4.POTENCIJALNI DONORI I NJIHOVE BOLESTI	6
4.1.OBITELJSKA AMILOIDNA POLINEUROPATIJA	6
4.2. PRIMARNA HIPEROKSALURIJA	10
4.3. AKUTNA INTERMITENTNA PORFIRIJA	11
4.4. ACIDURIJA AMINOKISELINA RAZGRANATIH LANACA	12
4.5. HOMOZIGOTNA OBITELJSKA HIPERKOLESTEROLEMIJA	14
4.6. PROPIONSKA ACIDEMIJA	15
4.7. HIPERHOMOCISTEINEMIJA.....	16
4.8. HEMOFILIJA A	16
5.POTENCIJALNI PRIMATELJI DOMINO JETRE.....	17
6.REGISTAR DOMINO TRANSPLANTACIJA JETRE.....	19
7.RIZICI I PREDNOSTI DOMINO TRANSPLANTACIJE JETRE.....	21
8.NOVI PRISTUPI U DOMINO TRANSPLANTACIJI JETRE.....	23
9. ZAKLJUČAK.....	24
ZAHVALE.....	25
POPIS LITERATURE	26
ŽIVOTOPIS.....	41

SAŽETAK

Domino transplantacija jetre

Mateo Krešić

Domino transplantacija jetre je postupak u kojem se eksplantirana jetra, osobe koja ima necirotičnu metaboličku jetrenu bolest, transplantira osobi s drugom jetrenom patologijom koja zahtijeva transplantaciju. Pacijent koji boluje od neke monogenske metaboličke bolesti jetre, kojoj je kurativna terapija transplantacija jetre, preuzima ulogu primatelja, a potom i darivatelja. Primatelj njegove eksplantirane jetre može biti osoba čiji se životni vijek smatra kraćim od očekivanog za nastup metaboličke bolesti zbog primitka takve jetre ili kao terapija premoštenja do definitivne terapije odnosno retransplantacije. Domino transplantacija jetre prvi put je izvedena u Portugalu 1995. godine kod osobe s obiteljskom amiloidnom polineuropatijom, a do danas su takvi zahvati izvedeni u 66 bolnica diljem svijeta na više od 1000 pacijenta. Dijagnoze darivatelja domino jetara proširile su se na aciduriju aminokiselina razgranatih lanaca, primarnu hiperoksaluriju, akutnu intermitentnu porfiriju, homozigotnu obiteljsku hiperkolesterolemiju, propionsku acidemiju, hiperhomocisteinemiju, hemofiliju A te mnoge druge. Prognoza nakon domino transplantacije jetre ovisi o brojnim čimbenicima, a među važnijima je osnovna jetrena bolest. Ovaj rad nudi sažet prikaz koncepta domino transplantacije, specifičnih indikacija, rizika te dosadašnjih rezultata.

Ključne riječi: domino transplantacija jetre, acidurija aminokiselina razgranatih lanaca, obiteljska amiloidna polineuropatija, primarna hiperoksalurija.

SUMMARY

Domino liver transplantation

Mateo Krešić

Domino liver transplantation is a procedure in which an explanted liver, from a patient with non-cirrhotic metabolic liver disease, is transplanted to a person with a different liver pathology which requires transplantation. A patient suffering from a monogenic metabolic liver disease, for which liver transplantation is a curative therapy, takes on the role of both recipient and donor. The recipient of his explanted liver may be a person whose life expectancy is considered to be shorter than the expected time for the onset of the metabolic disease caused by reception of such a liver. It can also be used as bridging therapy until definitive therapy or retransplantation. Domino liver transplantation was first performed in Portugal in 1995 on a person with familial amyloid polyneuropathy, while today such procedures have been performed in 66 hospitals around the world on more than 1,000 patients. Diagnoses of domino liver donors have expanded to maple syrup urine disease, primary hyperoxaluria, acute intermittent porphyria, homozygous familial hypercholesterolemia, propionic acidemia, hyperhomocysteinemia, and hemophilia A. The prognosis after a domino liver transplantation depends on a number of factors, the most important among them being an underlying liver disease. This paper offers a summary of the concept of domino transplantation, specific indications, risks and results to date.

Key words: domino liver transplantation, maple syrup urine disease, familial amyloid polyneuropathy, primary hyperoxaluria.

1. UVOD

Otkako je prvi put izvedena 1963. godine, ortotopna transplantacija jetre postala je metoda izbora za liječenje završnog stadija zatajenja jetre (1). Usporedno s novim tehnikama izvođenja zahvata i njihovim daljnjim usavršavanjem javlja se novi tip problema, a to je nedostatak presadaka. Godinama se povećava broj osoba s indikacijom za transplantaciju jetre, međutim sam broj organa ne prati taj porast zbog čega dolazi do povećanja liste čekanja za transplantaciju. S obzirom na značajan mortalitet na listama, stvaraju se nove strategije skraćanja lista čekanja. Jedno od mogućih rješenja je povećanje broja presadaka. Samo povećanje presadaka moguće je ostvariti povećanjem broja darivatelja organa ili iskorištavanjem eksplantiranih jetara. Ovaj drugi pristup naziva se domino transplantacija jetre (eng. *domino liver transplantation*–DLT).

Domino transplantacija jetre prvi put izvedena je u Portugalu 1995. godine (2). Eksplantirane jetre primatelja s necirotičnim nasljednim metaboličkim bolestima jetre predstavljaju jedan od načina za povećanje broja jetara u ponudi. S vremenom se broj indikacija za DLT povećao te se danas ovaj postupak smatra terapijskom opcijom, osobito za one pacijente koji ne ulaze u izbor za klasičnu transplantaciju jetre.

2. TRANSPLANTACIJA JETRE

Kao jedan od tehnički najzahtjevnijih kirurških postupaka, transplantacija jetre zahtijeva temeljit interdisciplinarni pristup. Standardni način na koji se takva operacija izvodi je ortotopna transplantacija. Na taj se način eksplantirana jetra donora stavlja na mjesto prethodno izvađene jetre primatelja (3). Donirane jetre mogu biti od preminulih donora (eng. *deceased donor liver transplant*-DDLT) ili od živućih donora (eng. *living donor liver transplant*-LDLT). Kod živućih davatelja se izvode lobarna i segmentalna resekcija jetre. LDLT je naspram DDLT-a povezana s nešto većim perioperativnim rizikom (4). Za uspješnu transplantaciju jetre potrebna je jetra odgovarajuće veličine te podudarne krvne grupe (5).

Nakon izvršenog zahvata nužna je imunosupresivna terapija kako bi se spriječilo odbacivanje presatka. U većini centara koriste se kortikosteroidi i kalcineurinski inhibitori. Imunosupresivna terapija uzrok je različitih oboljenja uslijed višestrukih nuspojava (hipertenzija, dijabetes, dislipidemija, podložnost infekcijama te novotvorine) (6).

Iako je postignut veliki napredak u liječenju jetrenih bolesti, za akutno i kronično jetreno zatajenje transplantacija jetre je i dalje jedina opcija. Najčešće indikacije za transplantaciju jetre u Europi su: ciroza jetre 52% (najčešće uzrokovana virusnim hepatitisom, 21%, alkoholom, 19%), primarni jetreni tumori 14% (hepatocelularni karcinom (eng. *hepatocellular carcinoma*–HCC)), kolestatske jetrene bolesti 11% te akutno jetreno zatajenje 8% (7).

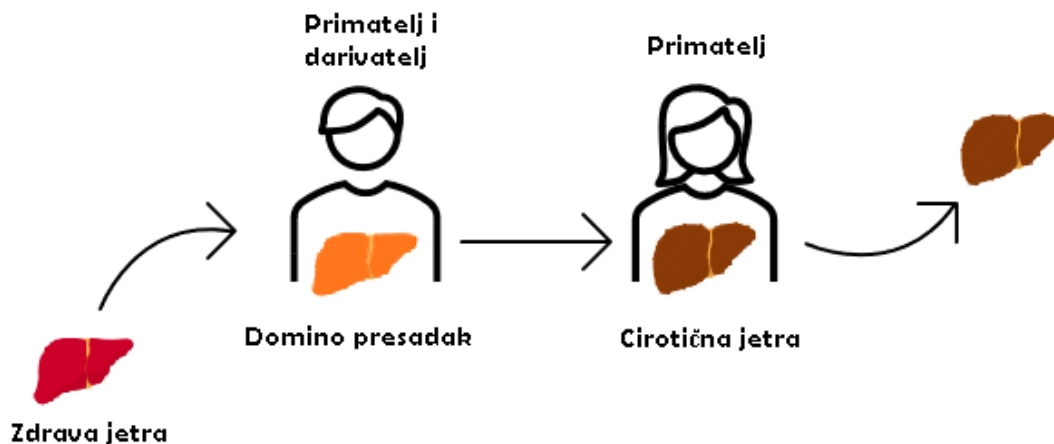
Prema podacima *European Liver Transplant Registry*-a u Europi je do 2016. godine obavljeno 146,762 transplantacije jetara, dok su 1-godišnje i 5-godišnje preživljenje iznosili 86% odnosno 74% (8).

Danas većina centara koristi alokaciju putem MELD-Na bodovnog sustava (eng. *Model for end-stage liver disease*) kojim se određuje prioritet bolesnika na listi za transplantaciju jetre. MELD-Na bodovni sustav uključuje četiri široko dostupne laboratorijske varijable, a to su: serumski kreatinin, serumski bilirubin, INR (eng. *international normalized ratio*) te koncentraciju natrija u serumu (9). Implementacija MELD-a dovela je do trenutnog smanjenja mortaliteta na listama čekanja (10).

3. KONCEPT I TEHNIČKI ZAHTJEVI DLT-a

Kako raste broj transplantacija jetre za različite nasljedne jetrene metaboličke poremećaje, javlja se zamjetan broj jetara koje su, osim navedenog metaboličkog poremećaja, uredne građe i funkcije. Najčešće su to monogeniski metabolički poremećaji, koji bi kod pacijenata, iz kojih je jetra eksplantirana, uzrokovali teže poremećaje ili smrt. S druge strane imamo osobe kojima je potrebna jetra, ali su liste čekanja preduge ili imaju neku od kontraindikacija (primjerice hepatocelularni karcinom koji ne zadovoljava kriterije). Iz toga se razvila ideja o domino transplantaciji jetre.

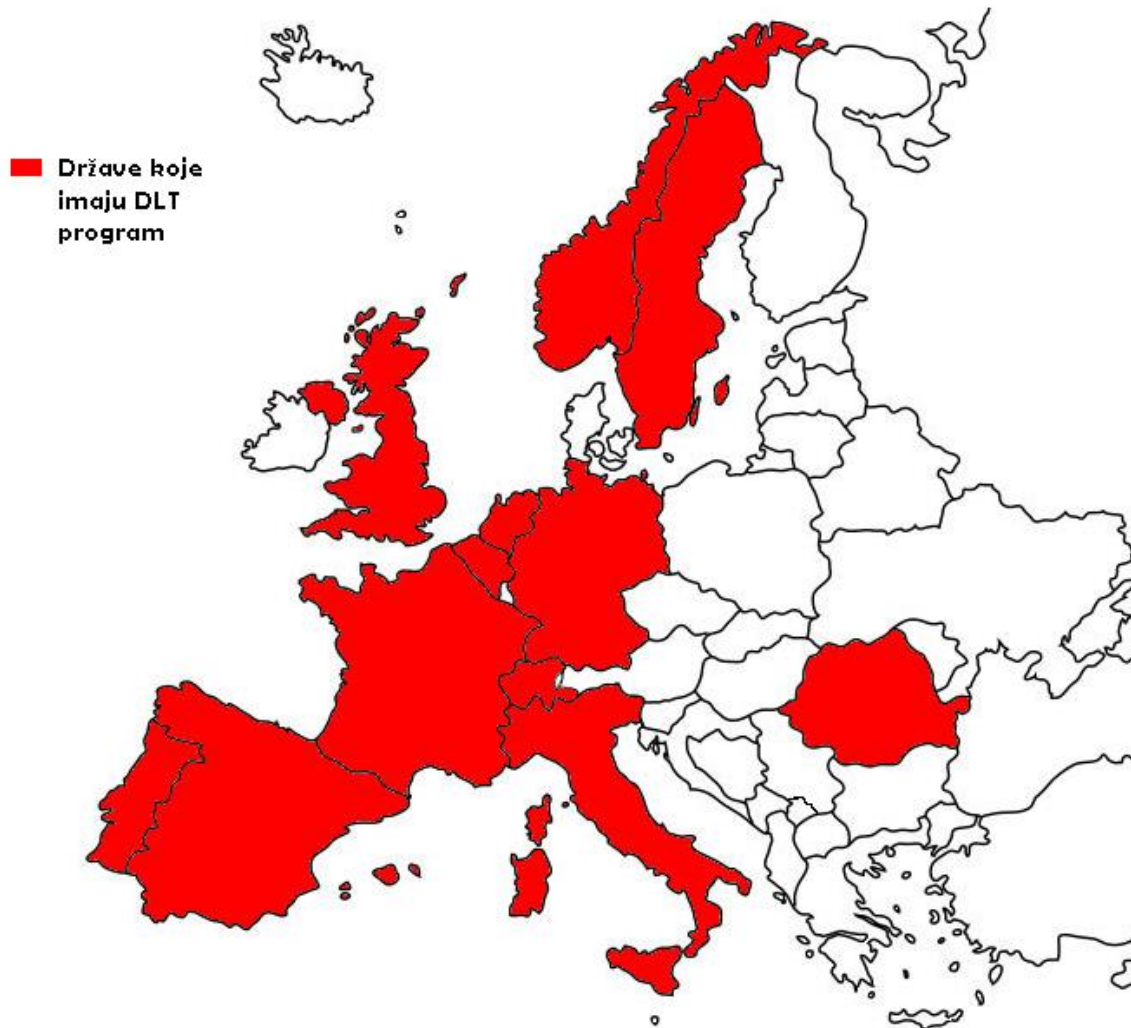Naime, ideja domino transplantacije uključuje sljedeću konstelaciju: eksplantirana jetra osobe koja boluje od nasljedne metaboličke bolesti transplantira se osobi s drugom jetrenom patologijom kojoj bi takav zahvat bio kurativna terapija. Također, postoji tendencija za korištenje ovih presađaka kao “premošćavajuće” terapije kod neonatusa, što im pomaže da dosegnu dob za dobivanje adekvatnog transplantata.



Slika 1. Prikaz koncepta domino transplantacije jetre

Domino transplantacija jetre prvi put kao takva izvedena je 1995. godine u Portugalu. Uznapredovali onkološki pacijent je primio jetru odrasle ženske osobe koja je bolovala od obiteljske amiloidne polineuropatije, a kojoj je transplantirana jetra (2). Otada se primjena DLT-a

proširila na 66 transplantacijskih centara u 21 državi (11). Domino transplantacije jetre se, prema *Domino Liver Transplant Registry*-u, najviše vrše u Portugalu, Francuskoj i Švedskoj, dok neke države nemaju program domino transplantacija uključujući i Hrvatsku (12).



Slika 2. Prikaz europskih država s programom DLT-a (prema *Domino Liver Transplant Registry*, http://www.fapwtr.org/ram_domino.htm, ažurirano 31.12. 2017.).

Kriteriji za prihvata pacijenta u program DLT-a variraju od države do države. Kod nekih su DLT kandidati pacijenti koji inače ne bi bili uzeti u obzir za transplantaciju jetre zbog loše prognoze ili očekivanog kraćeg trajanja života (13). Kod drugih je uvjet da su prethodno primljeni u program konvencionalne LT (eng. *liver transplantation*) (14). I DLT darivatelj i primatelj moraju biti temeljito informirani o samoj proceduri, mogućim komplikacijama te rizicima koje nosi ne

samo zahvat, nego i moguće bolest koja je posljedica metaboličkog poremećaja jetre koja se prima. Obrada prije zahvata uključuje pregled obaju pacijenata s težištem na utvrđivanju stanja domino jetre koristeći za jetru specifične laboratorijske parametre, ultrazvučni pregled jetre, CT angiografiju, MRI te u nekim slučajevima i biopsiju (15). Kako se pri eksplantaciji radi o jetri koja će biti opet korištena, poseban naglasak radi se na eksplantaciji koja će biti dobra i za darivatelja (pri njegovoj LT), ali i za primatelja (16). Hepatektomija često uključuje retrohepatalni dio donje šuplje vene pa treba imati na umu da pacijenti s FAP-om nemaju portalnu kolateralnu cirkulaciju te da su hemodinamski fragilni. Iz toga proizlazi posebna korist eksternalne veno-venske komunikacije. Činjenica da oba pacijenta dijele kratki dio suprahepatalne donje šuplje vene također zahtijeva posebnu brigu (15).

4. POTENCIJALNI DONORI I NJIHOVE BOLESTI

Da bi netko bio donor jetre u DLT programu, njegova jetrena bolest mora biti posljedica metaboličkog defekta koji ozbiljnije ne narušava samu funkciju jetre. To je skupina bolesti koje se nazivaju necirotičnim nasljednim metaboličkim bolestima jetre. Na samim počecima to je bilo ograničeno na obiteljsku amiloidnu polineuropatiju, da bi se s vremenom proširilo na:

- aciduriju aminokiselina razgranatih lanaca
- primarnu hiperoksaluriju
- akutnu intermitentnu porfiriju
- homozigotnu obiteljsku hiperkolesterolemiju
- propionsku acidemiju
- hiperhomocisteinemiju
- hemofiliju A (11).

Dosada su pacijenti kojima je transplantirana jetra pacijenata s MSUD-om (eng. *maple syrup urine disease*) te FAP-om pokazali najbolji uspjeh (16). Također, postoje metabolički poremećaji koji imaju potencijal biti liječeni LT-om te bi takve jetre mogle biti iskorištene za DLT, a to su: citrulinemija, manjak proteina C te drugi poremećaji ciklusa ureje (15). Zbog slabe istraženosti i nedostatka radova one u daljnjem tekstu neće biti opisane.

4.1. OBITELJSKA AMILOIDNA POLINEUROPATIJA

Obiteljska amiloidna polineuropatija je rijetka nasljedna progresivna bolest koja uzrokuje nakupljanje abnormalnih depozita proteina odnosno amiloida oko perifernih živaca i u drugim tkivima. Bolest je prvi put opisana 1952. godine u sjevernom Portugalu gdje je jedna od najvećih incidencija bolesti (17, 18). Bolest je uzrokovana različitim mutacijama TTR (eng. *transthyretin*) gena kojih je do danas prijavljeno preko 150. TTR gen kodira protein transtiretin koji je zadužen za transport vitamina A i tiroksina. Osim transtiretina može doći i do nakupljanja apolipoproteina A1 i glesolina (19).

Klinička slika može imati širok spektar simptoma čija težina varira ovisno o težini mutacije. Periferna neuropatija, koja je u ranijim fazama obilježena disestezijama i parestezijama (trnci, žarenje i bol) u rukama i nogama, često je prvi simptom te je ireverzibilna (20). Može doći i do autonomne neuropatije koja uzrokuje promjene u kontroli tlaka, temperature i probave (21). Postoje slučajevi s TTR mutacijama i bez kliničke slike i simptoma. Dob u kojoj se javljaju simptomi varira ovisno o tipu mutacije pa tako nalazimo FAP s ranim nastupom u Portugalu te kasnim nastupom kao na primjer u Švedskoj (22). Bolest se najčešće prenosi autosomno dominantno i obično pogoršava kroz vremensko razdoblje od 7 do 11 godina, ovisno o tipu mutacije, a smrt najčešće nastupa zbog kaheksije, infekcija ili srčanog zatajenja (23). Sumnja se postavlja na osnovu kliničke slike, a konačnu dijagnozu donose patohistološka obrada i genetsko testiranje (24). Jedina metoda izlječenja je, zasad, transplantacija jetre (25).

Sama jetra ne pokazuje nikakve anomalije osim produkcije defektnog proteina koji je sklon tvorbi amiloida (26). Preko 95% cirkulirajućeg proteina se proizvodi u jetri, a ostatak u koroidnom pleksusu i retini (15). Temeljem navedenog zaključilo se da bi transplantacija jetre bila moguća kurativna metoda (27). Praćenje takvih pacijenata je potvrdilo očekivanja te uzrokovalo popularizaciju i širenje ove metode.

Donori jetre oboljeli od FAP-a su najčešće mlađi ljudi čija jetra, kada je kombinirana s kratkim vremenom hladne ishemije, pokazuje minimalne ishemijske promjene te su vrlo dobre korištene kao presadak. Samo će manji broj pacijenata koji dobiju jetru s mutiranim genom za TTR dobiti kliničku sliku FAP-a. Smatra se kako je vremensko razdoblje od 15 godina potrebno za razvijanje kliničke slike što je nerijetko i duže od procjene trajanja života pacijenta kojem se takva jetra transplantira. Države kao što je Portugal zbog veće incidencije FAP-a (0,87 na 100.000) imaju prilično veliku bazu pacijenata koji su potencijalni donori takvih jetara pa ne čudi činjenica kako je Portugal prvi u svijetu po broju učinjenih DLT-a (12, 18).

Kako je FAP bolest s kojom je započeo koncept DLT-a, o njoj je objavljeno najviše radova. Autorska grupa iz Brazila pratila je sedam pacijenata u vremenskom razdoblju od 12 do 40 mjeseci tražeći kliničke znakove FAP-a te depozite amiloida u probavnom sustavu. U promatranom vremenu svi su pacijenti bili bez simptoma (28). Sousa i suradnici pokazali su kako kod pacijenata nakon primitka FAP jetara dolazi do pojave amiloida u koži tri godine od transplantacije. Kod jednog pacijenta opisani su fibrilarni amiloidi u perineuriju 6 godina nakon operacije. Znakovi

neuropatije nisu nađeni (29). U slučaju 55-godišnjeg muškarca, kojeg je opisala skupina autora iz Ujedinjenog Kraljevstva, došlo je do pojave disestezija u donjim ekstremitetima 8 godina nakon operacije. Rektalnom i neuralnom biopsijom nađeni su depoziti amiloida što je dovelo do retransplantacije 6 mjeseci kasnije (30). Goto i suradnici su 2006. godine izvijestili o 57-godišnjoj ženi koja je 7 godina nakon primitka dijela FAP jetre dobila simptome senzorne neuropatije s pozitivnim bioptičkim nalazom rektuma (31). Nadalje, skupina autora iz Japana dokazala je, biopsijom rektuma pet pacijenata koji su primili FAP jetru, u dva slučaja odlaganje amiloidnih depozita kod pacijenata koji su primili jetru prije 47 mjeseci (32). Yamamoto i suradnici objavili su rezultate postoperativne evaluacije 28 pacijenata s prosječnim praćenjem od 36 mjeseci (12 do 85). U tom vremenskom razdoblju nije nađen nijedan simptom koji bi ukazivao na nastup FAP-a (33). Godine 2012. skupina autora iz Njemačke objavila je rezultate preživljenja na 61 pacijentu s domino presatkom. Jednogodišnje preživljenje je iznosilo 81,6%, 3-godišnje 70,8% te 5-godišnje 68,8%. Smrtni slučajevi nisu bili povezani s FAP-om, ali su kod dva pacijenta potvrdili *de novo* amiloidozu unutar 10 godina od transplantacije (34). Prema radu kojeg su objavili Adams i suradnici, od 91 pacijenta koji je bio podvrgnut DLT zahvatu, 7 pacijenata je imalo ili novonastalu ili pogoršanu neuropatiju od čega je FAP potvrđen kod njih 4 (35). Llado i suradnici su pratili 17 od 31 pacijenta kod kojih je učinjena domino transplantacija jetre te su kod 4 pacijenta primijetili nastanak *de novo* amiloidoze u prosjeku od 7,5 godina nakon transplantacije (36).

Tablica 1. Rezultati DLT-a odabranih autora

Autor	Primatelj	Dijagnoza primatelja	Biopsijom potvrđena bolest	Simptomi FAP-a	Ishod
Bittencourt i sur.(28)	7 pacijenata (5 muškaraca i 2 žene).	-	Ne	Bez simptoma	Živi na kraju praćenja (12-40 mj.)
Sousa i sur. (29)	4 pacijenta	-	Da	Bez simptoma	Živi na kraju praćenja (1-7 godina)

Stangou i sur. (30)	Muškarac, 55 godina	Hepatocelularni karcinom, hepatitis C	Da	Disestezije u donjim udovima 8 godina nakon transplantacije.	Retransplantacija 6 mjeseci nakon dijagnoze FAP-a
Goto i sur. (31)	Žena, 57 godina	Primarna bilijarna ciroza	Da	Senzorna neuropatija 9 godina nakon transplantacije	-
Takei i sur. (32)	5 pacijenata	-	Da (kod 2 pacijenta)	Bez simptoma	Živi na kraju praćenja (31-70 mj.)
Yamamoto i sur. (33)	28 pacijenata	-	-	Bez simptoma	5-godišnje preživljenje 15-80% (ovisno o indikaciji)
Bolte i sur. (34)	61 pacijent (46 muškaraca i 15 žena)	Hepatocelularni karcinom	-	2 pacijenta sa simptomima	5-godišnje preživljenje 69%
Adams i sur. (35)	91 pacijent	-	Da (kod 4 pacijenta)	7 pacijenata sa pogoršanom ili <i>de novo</i> neuropatijom	-
Llado i sur. (36)	17 pacijenata	-	Da (kod 4 pacijenta)	Disestezije kod 3 pacijenta	-

4.2. PRIMARNA HIPEROKSALURIJA

Primarne hiperoksalurije su rijetke autosomno-recesivno nasljedne bolesti koje karakterizira prevelika endogena produkcija, taloženje i izlučivanje oksalata (37). Opisana su tri različita defekta gena koji kodiraju enzime odgovorne za nastanak bolesti. Shodno tome razlikujemo tri tipa bolesti: tip 1, tip 2 (defektan enzim glioksilat/hidroksipiruvat reduktaza-GPHPR) i tip 3 (defektan enzim 4-hidroksi-2-oksoglutarat aldolaza). PH tip 1, na kojeg otpada 80-90% PH, je uzrokovan defektom u jetrenom peroksisomalnom enzimu alanin-glioksilat aminotransferazi (38). Smatra se da je prevalencija bolesti 1-10 na milijun stanovnika s povećanom prevalencijom u određenim dijelovima svijeta kao što su Tunis, Kuvajt i Izrael (37, 39).

Velika koncentracija oksalata u urinu uzrokuje njihovo taloženje u obliku kristala u tubularnom sustavu burega. Česte i teške urolitijaze zauzimaju središnji dio kliničke slike pa su i uzrok infekcija što rezultira zamjenom funkcionalnog bubrežnog tkiva vezivom. 50% svih pacijenata završi sa zatajenjem bubrežne funkcije do 25. godine života te su to pacijenti kod kojih dijaliza ne dovodi do poboljšanja uslijed nedovoljnog klirensa oksalata (40). U Europi se prvi simptomi najčešće javljaju između 4. i 7. godine života (39). Sumnja na bolest javlja se kod pacijenata s rekurentnim urolitijazama, a potvrđuje se nalazom smanjene aktivnosti enzima ili danas općeprihvaćenijim genetskim testiranjem. Nekirurška terapija uključuje povećanje unosa tekućine, natrijev ili kalijev citrat, suplementaciju kalcija, smanjen unos vitamina C te farmakološke doze piridoksina (41). Uzevši u obzir da je defektni gen u PH tipu 1 eksprimiran samo u jetri, ova bolest se također nalazi na popisu onih kod kojih se izlječenje postiže LT-om (42). GPHPR, kao ubikvitaran enzim koji je defektan u PH tipu 2, ne dopušta izlječenje nakon transplantacije jetre. Za PH tip 3 transplantacija nije potrebna jer bolest ne uzrokuje zatajenje bubrega.

Terapija za pacijente s PH-om tipa 1 nerijetko uključuje transplantaciju jetre i bubrega zajedno. Razlog leži u tome što su oni često planirani za transplantaciju bubrega zbog njegovog ispada funkcije, a transplantacija samog bubrega vodi u njegovo brzo zatajenje zbog jednako velikih razina oksalata koje proizvodi defektna jetra (43).

Jetra eksplantiranih pacijenata s PH-om također ne pokazuje nikakve anatomske defekte te je uredne funkcije izuzevši defektan metabolizam oksalata (44). Očekivano vrijeme nastupa

simptoma je kraće od pacijenata s FAP domino presatkom. Simptomatologija koja se razvija postoperativno u varijabilnom vremenskom razdoblju jednaka je onoj koju su imali pacijenti kojima je takva jetra eskplantirana s naglaskom na terminalno zatajenje bubrega (45).

Jedan od prvih slučajeva presatka jetre pacijenta s primarnom oksalurijom opisan je 2001. godine. Primatelj je bio 69-godišnji muškarac s hepatitis C cirozom jetre te multifokalnim HCC-om. Na kraju 8-mjesečnog praćenja pacijent je razvio hiperoksalemiju, hiperoksaluriju te renalnu insuficijenciju (46). Skupina autora iz SAD-a opisala je slučaj novorođenčeta s fulminantnim jetrenim zatajenjem uslijed venookluzivne jetrene bolesti. Kod njega je nakon primitka domino jetre u četiri mjeseca došlo do hiperoksalurije te gubitka diferencijacije između korteksa i medule nakon čega je uslijedila retransplantacija (47). Druga skupina autora iz SAD-a izvijestila je o 57-godišnjoj pacijentici s HCV cirozom jetre. Pacijentica je na kraju 40-dnevnog praćenja imala bilateralno hiperehogene bubrežne kortekse i povišene vrijednosti oksalata u serumu (48). Kod 64-godišnjeg pacijenta s kolangiokarcinomom kojeg su opisali Farese i suradnici došlo je do značajnog povećanja oksalata u urinu te zatajenja bubrega zbog kojeg je pacijent bio ovisan o dijalizi, a nakon 8 mjeseci preminuo je od bakterijske pneumonije (49). Talijanski autori opisali su slučaj 50-godišnjeg muškarca s cirozom jetre i HCC-om koji je nakon tri mjeseca retransplantiran zbog pogoršanja bubrežne funkcije uslijed formiranja kalcifikata i kamenaca (50). Saner i suradnici izvijestili su o pet pacijenata u dobi od 55 do 68 godina od kojih su svi završili s terminalnim bubrežnim zatajenjem. Samo je jedan od pacijenta bio živ na kraju 20-mjesečnog praćenja (51). Iz rezultata navedenih radova može se zaključiti da jetra pacijenata s PH nije obećavajući DLT presadak.

4.3. AKUTNA INTERMITENTNA PORFIRIJA

Akutna intermitentna porfirija najčešća je jetrena porfirija s prevalencijom od 1 na 20.000 stanovnika u Europi s nešto većom prevalencijom u Švedskoj (52). Spada u autosomno dominantne poremećaje te nastaje zbog nedostatka enzima porfobilinogen deaminaze, znanog i kao hidroksimetilbilan sintaza (53).

Za aktivaciju bolesti i kliničke slike najčešće je potreban neki podražaj koji može biti endogenog ili egzogenog karaktera, a uključuje: barbiturate, antiepileptike, sulfonamide, progesterone, alkohol, stres, infekciju ili kirurški zahvat (54). Bolest karakteriziraju akutni

neurovisceralni napadaji, koji su češći kod žena nakon puberteta, a uključuju abdominalnu bol i psihijatrijske simptome s perifernom autonomnom neuropatijom (52). Nesanica, anksioznost, disorijentacija, paranoja i halucinacije nisu rijetkost. Sam mehanizam nastanka neuropatije nije jasan. Napadaji se pokazuju povezani s cikličkim promjenama hormona u menstrualnom ciklusu (55). Do postavljanja sumnje na bolest obično prolazi dosta vremena budući da su simptomi vrlo nespecifični. Dijagnoza se temelji na laboratorijskim nalazima povišenih razina delta-aminolevulinske kiseline i porfobilinogena u urinu. Do razvitka simptoma kod nositelja mutacije, bolest se naziva latentnom AIP (LAIP), a nakon prvih kliničkih pokazatelja bolest postaje manifestna AIP (MAIP) (56).

Terapija uključuje intravensku primjenu hema u teškim napadajima čime se nadoknađuje njegov nedostatak i ublažava klinička slika (57). Od 2002. godine kad je prvi put primijenjena i LT je terapijska opcija za frekventne napadaje. LT predstavlja kurativnu terapiju nadomještanjem enzima porfobilinogen deaminaze te uspostavljanjem normalne sinteze hema (58).

Dosad je opisan skroman broj slučajeva DLT-a koji su kao presadak uključivali jetre oboljelih od AIP-a. Kada govorimo o donorima AIP jetara, najveći je naglasak na premenopausalnim ženama s rekurentnim atakama. Grupa autora iz UK-a opisala je tri slučaja s dijagnozom HCC-a kod muškaraca od 43 do 65 godina koji su bili primatelji domino jetara koje su eksplantirane ženama s dijagnozom AIP-a. Rezultati su pokazali neurotoksično djelovanje presatka kada je bio transplantiran osobi koja nije imala porfiriju. Uz to su također bile prisutne atake koje su bile simptom i kod pacijentica prije eksplantacije. Pacijent star 43 godine je nakon 13 mjeseci praćenja bio stabilno dok su druga dvojica (60 i 65 godina) preminuli uslijed kirurških komplikacija (59).

4.4. ACIDURIJA AMINOKISELINA RAZGRANATIH LANACA

Acidurija aminokiselina razgranatih lanaca, odnosno bolest s mirisom na javorov sirup, rijetka je nasljedna bolest karakterizirana disfunkcionalnom dehidrogenazom koja sudjeluje u razgradnji aminokiselina razgranatih lanaca (eng. *branched-chain amino acid-BCAA*): leucina, izoleucina i valina (60). Smatra se da ima prevalenciju od 1/185.000 u općoj populaciji te čak do jednog na 200 živorođene djece u nekim populacijama (61). Rezultat ovog defekta je nakupljanje

svih triju BCAA-a kao i njihovih organskih kiselina čija serumska koncentracija bude povišena u malignijim formama bolesti već u prvim satima života.

Neurološka toksičnost je posljedica štetnog učinka povišenih koncentracija leucina te ketoacidoze uzrokovane organskim kiselinama nastalih iz BCAA (62). Simptomi bolesti mogu se javiti već unutar prvih 24-48 sati, a uključuju progresivnu neurološku disfunkciju kao što je letargija, slabo hranjenje i iritabilnost koje mogu pratiti i fokalni neurološki ispadi. Kako su oštećenja progresivna, smrt može nastupiti unutar nekoliko tjedana ili mjeseci. Jedini klinički znak koji bi mogao istaknuti bolest i pobuditi sumnju na MSUD, kod inače asimptomatskih pacijenata, jest specifičan miris urina i cerumena koji podsjeća na miris javorova sirupa (60).

Dijagnoza se postavlja tijekom novorođenačkog probira za teže forme bolesti dok ispadi enzimske aktivnosti, koji dovode do blaže kliničke slike, mogu dugo ostati neprepoznati. Za takve pacijente dijagnoza se postavi prilikom dekompenzacije te se laboratorijski utvrde značajno povišene razine BCAA-a u plazmi. Osobe s MSUD-om za terapiju koriste dijetu koja uključuje proteinske restrikcije, odnosno ograničenje BCAA-a koje mogu unijeti. Kako postoje forme bolesti koje se mogu liječiti tiaminom, i on često biva uvršten u terapiju. Vrlo je važno držati se i visokokalorične dijetete kako bi se izbjegao katabolizam proteina (63). Unatoč detaljnom praćenju prehrane, rizik za dekompenzaciju i razvijanje kliničke slike je velik. Budući da jetra sintetizira svega 15% defektnog enzima, određeni broj pacijenata bude izliječen transplantacijom jetre koja stvara dovoljno enzima kako bi metabolizirala aminokiseline razgranatih lanaca (63, 64). Transplantacija jetre ima mogućnost prevenirati katastrofalna neuralna oštećenja ili zaustaviti njihovo napredovanje, ali nema mogućnost reverzije neuralnih oštećenja ili psihijatrijskih poremećaja uzrokovanih bolešću (63, 65, 66). Na relativno malom postotku enzima koji se sintetizira u jetri počiva premisa da bi jetre pacijenata s MSUD-om mogle biti korištene u domino transplantacijama. Važno je naglasiti i da su, osim produkcije takvog enzima, eksplantirane jetre osoba koje boluju od MSUD-a građom i funkcijom uredne (45).

Godine 2006. skupina autora iz SAD-a opisala je seriju od 11 djece s acidurijom aminokiselina razgranatih lanaca koji su podvrgnuti operaciji domino transplantacije jetre. Sva djeca bila su živa nakon prosječnog vremena praćenja od 13,8 mjeseci (od 4 mjeseca do 8,6 godina) te su imala normalnu razinu BCAA-a bez ograničenja unosa proteina (67). Također, kod pet slučajeva koje su objavili autori iz SAD-a preživljenje pacijenata i presađaka je bilo 100%.

Prosječno vrijeme praćenja je bilo 25 mjeseci (3-62 mjeseca), a jetre su funkcionirale normalno uz normalne razine BCAA-a te prehranu bez ograničenja (68). Ovaj fenomen se objašnjava činjenicom da su primatelji domino jetre održali ekstrahepatičnu oksidaciju leucina (69). Jetra djeteta s MSUD-om korištena je kao metoda premoštenja kod djeteta starog 33 mjeseca s bilijarnom cirozom uzrokovanom Langerhansovom histiocitozom. Godinu dana nakon transplantacije su i primatelj i 22-mjesečni darivatelj bili urednog zdravlja s normalnim jetrenim testovima te normalnim razinama BCAA-a pri normalnoj prehrani (70). Sve ovo govori u korist MSUD jetara kao domino presadaka koji bi mogli imati duži vijek, bolje preživljenje pacijenata te time i presadaka koji bi mogli biti korišteni kod mlađih pacijenata.

4.5. HOMOZIGOTNA OBITELJSKA HIPERKOLESTEROLEMIJA

Obiteljska hiperkolesterolemija (eng. *familial hypercholesterolemia*-FHC) je autosomno dominantni genetski poremećaj koji je posljedica mutacije gena koji kodira receptore za lipoproteine male gustoće (eng. *low-density lipoprotein*-LDL) (71). Manjak funkcionalnih receptora ima za posljedicu povišenu koncentraciju LDL-a u krvi. Poznato je preko 1000 različitih mutacija ovog gena te bolesnik može biti homozigot (1:1.000.000) ili heterozigot (1:500) za navedenu mutaciju (72, 73). Heterozigoti razvijaju isprva neupadljivu kliničku sliku hiperkolesterolemije u tridesetima ili četrdesetima, a homozigoti mnogo ranije. Žuti depoziti masti pune kolesterola mogu biti nađeni na raznim dijelovima tijela kao što je periorbitalno (lat. *xanthelasma palpebrarum*), u oku kao bijeli obrub oko šarenice (lat. *arcus senilis corneae*) te u različitim tetivama od kojih je najčešći depozit u Ahilovoj tetivi (71). Bolest preko stvaranja plaka unutar krvnih žila uzrokuje različite kardiovaskularne bolesti, a naposljetku i smrt. Ona najčešće nastupa zbog infarkta miokarda, inzulta ili komplikacija periferne opstruktivne bolesti koje se javljaju u puno ranijoj dobi od očekivane. U slučaju homozigotnog oblika bolesti najčešće govorimo o kardiovaskularnim incidentima prije 20. godine života (74). Do dijagnoze se dolazi slučajnim probirom razine kolesterola u krvi ili uslijed jedne od komplikacija bolesti. Ona se potvrđuje fizikalnim nalazom, obiteljskom anamnezom, laboratorijskim nalazima povišenih lipida u krvi te genetskim testiranjem u određenim slučajevima (75).

Terapija homozigotne obiteljske hiperkolesterolemije najčešće započinje odmah po postavljanju dijagnoze i uključuje dijetu prikladnu za dob, statine, ezetimibe te u nekim slučajevima aferezu (76). Otkad je uvedena od strane Starzl T.E. i sur. 1984. godine, transplantacija jetre postala je jedina kurativna metoda za pacijente s homozigotnom obiteljskom hiperkolesterolemijom (77). Eksplantirane jetre takvih pacijenata imaju potencijal biti korištene u DLT-u zbog ekstrahepatične aktivnosti LDL receptora u potencijalnih primatelja s mogućnošću farmakološke kontrole za novonastalu hiperkolesterolemiju (45).

Popescu i suradnici opisali su 46-godišnju pacijenticu s HCC-om i HBV cirozom jetre. Za presadak je korištena jetra osobe s obiteljskom hiperkolesterolemijom. U sedam godina praćenja pacijentici je utvrđena hiperkolesterolemija, ali bez ikakvih simptoma koji uključuju kardiovaskularni sustav ili aterosklerozu (78). Godine 2010. opisan je slučaj 65-godišnjeg muškarca s HCC-om koji je nakon primanja domino presatka pokazivao blago povišenje serumskog kolesterola, ali je tijekom 10-mjesečnog praćenja bio bez simptoma (79). U slučaju 65-godišnjeg pacijenta iz SAD-a, radilo se o primarnom sklerozirajućem kolangitisu. Kod njega je tijekom 7-godišnjeg praćenja nastupila progresivna aterosklerotska bolest koja je uključivala kardiovaskularni sustav, karotidne arterije, gornju mezenteričnu arteriju te arterije proksimalnih dijelova donjih ekstremiteta (80).

4.6. PROPIONSKA ACIDEMIJA

Propionska acidemija je urođena greška metabolizma karakterizirana akumulacijom propionske kiseline uslijed nedostatka propionil-CoA karboksilaze. Procijenjena incidencija propionske acidemije je 1:100.000-150.000 (81). Klasična prezentacija u novorođenčeta uključuje metaboličku acidozu, hiperlaktatemiju i hiperamonijemiju koje su precipitirane neograničenim unosom proteina. Povraćanje, hipoglikemija, supresija koštane srži i konvulzije također su očekivani. Rana dijagnoza i rano liječenje dovode do značajnog pada mortaliteta. Unatoč tome pacijenti se često javljaju radi pogoršanja simptoma zbog kojih nerijetko zahtijevaju hospitalizaciju (82). Simptomi uključuju naglo pogoršanje stanja novorođenčeta, neurološka oštećenja, kardiomiopatiju te nešto heterogeniju kliničku sliku ako se javi kasnije (81).

Moguile i suradnici opisali su transplantaciju jetre u kojoj je darivatelj bila 4-godišnja djevojčica s propionskom acidemijom koja je pokazivala elemente zaostajanja u motoričkom i

verbalnom razvoju. Primatelj je bio 14-godišnji pacijent s fulminantnim zatajenjem jetre koji je nakon primanja domino jetre s prehranom ograničenom proteinima bio bez simptoma, s urednim razinama amonijaka i ketona u krvi (83).

4.7. HIPERHOMOCISTEINEMIJA

Hiperhomocisteinemija je stanje koje karakterizira povišena koncentracija homocisteina u plazmi (84). Etiološki gledano može biti primarna (uzrokovana mutacijom te manjkom cistationin β -sintetaze) ili stečena (uzrokovana nedostatcima folata, vitamina B12 ili vitamina B6) (85). Nasljedni oblik bolesti pokazuje autosomno recesivni oblik nasljeđivanja. Kardiovaskularna bolest, demencija, shizofrenija, infertilitnost, komplikacije pri porodu, kongenitalni poremećaji, neoplazme i jetrena oštećenja su neka od stanja povezanih s povišenim koncentracijama homocisteina u krvi (86). Hiperhomocisteinemija je također jedan od najvažnijih čimbenika rizika za aterosklerozu te sve bolesti povezane s njom (87).

Qu i suradnici opisali su 2019. godine slučaj 41-godišnjeg primatelja s kolangiokarcinomom kod kojeg je došlo do akutnog zatajenja jetre uslijed parcijalne hepatektomije. Kod pacijenta su nakon DLT-a primijećene povišene razine homocisteina, a smrt je uslijedila nakon 11 mjeseci zbog povratka maligne bolesti (88).

4.8. HEMOFILIJA A

Hemofilija A je X-vezani nasljedni poremećaj koagulacije uzrokovan manjkom čimbenika koagulacije VIII. Faktor VIII se aktivira kao dio unutarnjeg sustava koagulacije. Ključnu ulogu igra aktivirajući faktor X koji sudjeluje u formaciji ugruška. Nedostatak ili mutacija ovog faktora dovodi do nemogućnosti koagulacije te obilnog kvarenja što je i glavni simptom. Dijagnostički kriteriji uključuju aktivnost faktora VIII manju od 40%, prisutnost mutacije F8 gena te izostanak von Willebrandove bolesti (89). Kako se smatra da se većina faktora VIII stvara u endotelnim stanicama u jetri, javila se ideja o liječenju hemofilije transplantacijom (90). Ekstrahepatička proizvodnja se također događa u ostalim endotelnim stanicama, bubrezima i limfatičkom tkivu.

Madeira i suradnici opisali su slučaj 69-godišnjeg pacijenta s cirozom jetre alkoholne etiologije i HCC-om koji je primio domino presadak od donora s hemofilijom A. U 110 dana

praćenja pacijent je imao normalne razine faktora VIII te nije imao nikakvih simptoma vezanih uz bolest darivatelja (91). Slučaj 65-godišnjeg muškarca kojeg su opisali autori iz SAD-a također je bio obilježen asimptomatskim postoperativnim tijekom bez patoloških krvarenja, međutim nakon tri godine uslijedio je smrtni ishod bez jasno navedenog uzroka (89).

5. POTENCIJALNI PRIMATELJI DOMINO JETRE

Domino procedura, koristeći jetre pacijenata s hepatičkim metaboličkim bolestima, opravdana je kod pacijenata koji su zbog svoje bolesti na transplantacijskoj listi duže vremensko razdoblje. Pacijenti starije životne dobi, čije je očekivano trajanje života dulje od vremena potrebnog za razvoj simptoma zbog domino presatka te pacijenti kod kojih samo palijativni pristup liječenja dolazi u obzir, također bi mogli imati koristi od ovog postupka (15). Osim toga važno je napomenuti i veliki potencijal domino presađaka kao načina premoštenja u ranoj životnoj dobi do dobivanja zdrave jetre (47).

Prema *Domino Liver Transplant Registry* najčešća indikacija za domino transplantaciju bila je primarna neoplazma jetre, zatim alkoholna ciroza te ciroza uzrokovana hepatitis B i C virusima (12).

Tablica 2. Popis indikacija za DLT te njihov udio u ukupnom broju slučajeva (prema *Domino Liver Transplant Registry*, http://www.fapwtr.org/ram_domino.htm, ažurirano 31.12. 2017.).

<i>Dijagnoza</i>	<i>Udio u ukupnom broju slučajeva</i>
<i>Primarna jetrena neoplazma</i>	41,39%
<i>Alkoholna ciroza</i>	18,98%
<i>Ciroza uslijed HBV i HCV</i>	17,07%
<i>Retransplantacija</i>	5,26 %
<i>Sekundarne hepatičke neoplazme</i>	2,31 %
<i>Nespecificirana dijagnoza</i>	1,2 %
<i>Druge dijagnoze</i>	13,8 %

Ne postoje univerzalne indikacije za potencijalne primatelje domino jetre te se one razlikuju od države do države. U Karolinska sveučilišnoj bolnici u Švedskoj se od 2000. godine domino jetra nudi pacijentima primljenim na klasičnu listu čekanja ako imaju: preko 60 godina, kronično zatajenje presatka, preko 40 godina s cirozom urokovanom hepatitis B i C virusima te pacijentima s uznapredovalim HCC-om (15). Njemački autori predlažu da primatelji domino jetre budu stariji od 60 godina te da se zbog povećanog rizika za nastanak postransplantacijske neuropatije iz potencijalnih primatelja domino jetara izuzmu pacijenti s dijabetesom (34). Tvrde da bi se pri prioritiziranju pacijenata trebala uzeti u obzir i stanja koja imaju povećan rizik za postransplantacijski dijabetes kao što su ciroza uzrokovana hepatitis C virusom te pretilost (92, 93). Portugalski autori ističu da su potrebni kriteriji za primatelje: starost preko 50 godina s bilo kakvom patologijom koja zahtijeva transplantaciju jetre; svi slučajevi HCC-a manji od 5 cm ili tri lezije do 3 cm; sve patologije uzrokovane virusima (isključujući fulminantni hepatitis) te sve retransplantacije. FAP su isti autori naveli kao kontraindikaciju za zahvat (94). Nadalje, grupa kineskih autora navodi da bi odabir primatelja trebao ovisiti i o tipu domino presatka. Prema njima bi presadci, koji imaju potencijal razvijanja stečenog enzimskog deficita kod primatelja, trebali biti namijenjeni pacijentima koji:

(a) imaju neresektibilnu primarnu ili sekundarnu jetrenu neoplazmu te imaju lošu prognozu, tj. prognozu koja je kraća od očekivanog vremena za nastup simptoma metaboličke bolesti domino jetre

(b) hitno trebaju transplantaciju jetre te bi im domino presadak poslužio dok iščekuju sekundarni presadak.

Presadci koji imaju bolju prognozu, kao što je jetra MSUD pacijenta, bili bi transplantirani bez ograničenja (11, 95, 96).

6. REGISTAR DOMINO TRANSPLANTACIJA JETRE

Registar domino transplantacija jetre (eng. *Domino Liver Transplant Registry*) je registar osnovan 1999. godine u Karolinska sveučilišnoj bolnici u Švedskoj s ciljem prikupljanja i vođenja podataka o svim provedenim domino transplantacijama jetre u svijetu. Prema podacima koji su prikupljeni do prosinca 2017. godine, 66 ustanova iz 21 države prijavilo je postupke transplantacije domino jetara. Do 31.12. iste godine u DLTR-u su zabilježene 1254 transplantacije na 1234 pacijenata od kojih su 74% činili muškarci, a 26% žene. Prosjek godina je bio $55,7 \pm 10,2$, medijan 51,1, a raspon 0,3–73,9. Prema registru najviše transplantacija je izvedeno u Portugalu (584, ili 46,5%), zatim u Francuskoj (185, ili 14,7%) te Švedskoj (83, ili 6,6%) (12).

Tablica 3. Broj obavljenih DLT-a po državama (prema *Domino Liver Transplant Registry*, http://www.fapwtr.org/ram_domino.htm, ažurirano 31.12. 2017.).

DRŽAVA	BROJ	UDIO
PORTUGAL	584	46,5%
FRANCUSKA	185	14,7%
ŠVEDSKA	83	6,6%
SAD	79	6,3%
ŠPANJOLSKA	68	5,4%
NJEMAČKA	59	4,7%
BRAZIL	57	4,5%
JAPAN	54	4,3%
BELGIJA	21	1,6%
ŠVICARSKA	15	1,2%
UK	12	1%
KANADA	9	0,7%
KINA	9	0,7%
NIZOZEMSKA	7	0,5%
INDIJA	3	0,2%
ITALIJA	2	0,1%

Kao uzrok smrti, kod osoba podvrgnutih zahvatu, u registru se kao najčešći navodi povratak maligne bolesti kod 21% pacijenata. Septikemija je na drugom mjestu s uzrokom 15% smrtnih slučajeva. Iza njih slijede smrt zbog različitih kardijalnih uzroka u 7% te perioperativna smrt u 4% slučajeva. Statistika je uvjetovana činjenicom da centri diljem svijeta kao pacijente odabiru osobe starije životne dobi radi manjeg rizika javljanja simptoma bolesti zbog domino jetre (97). To potvrđuje i činjenica da je 29% pacijenata bilo starije od 60 godina te je, osim toga, preko 41% pacijenata imalo maligni proces (15).

7. RIZICI I PREDNOSTI DOMINO TRANSPLANTACIJE JETRE

Kompleksnost domino transplantacije kao zahvata naspram klasične transplantacije povlači sa sobom dodatni set rizika. Prvi se odnosi na duljinu trajanja zahvata. Operacija bi mogla trajati dulje nego inače zbog posebne brige koju je potrebno uložiti u eksplantiranje domino jetre uzevši u obzir da ona nakon te operacije nije patološki preparat nego presađak koji bi nekome mogao spasiti život (16). To izravno dovodi do produljenja trajanja anestezije i svih rizika koji dolaze s tim, pogotovo kod djece (16, 98). Duljini trajanja zahvata pridonosi i povećana pažnja koja se pridaje određivanju razine transekcije krvnih žila pri hepatektomiji. Donor i/ili njegova obitelj trebali bi biti informirani o činjenici da će oni biti prioritizirani pri izvođenju operacije u smislu da će se razine transekcije određivati tako da budu u korist donora. Također, unatoč relativno malom broju radova o dugoročnim učincima doniranja domino jetre, pacijenti i njihove obitelji moraju biti informirani o nepostojanju razlika u preživljenju između darivatelja FAP jetre i pacijenata s FAP jetrom koji nisu darivatelji (što je ujedno i najčešći scenarij domino transplantacije) (16, 99).

Drugi skup rizika povezan je s potencijalnim promjenama u preoperativnoj obradi pacijenta, ako je on i primatelj i darivatelj, što je slučaj u domino transplantaciji. Pacijent i/ili njegova obitelj trebali bi biti informirani o svim dodatnim testiranjima potrebnim da bi netko bio donor (16). Primjer tomu bila bi primjena antikoagulacije svim živućim donorima u nekim transplantacijskim programima (100, 101). U tom slučaju bi oni trebali biti informirani o nuspojavama antikoagulacije, pogotovo ako je pacijent trebao biti samo primatelj (16).

Treći skup rizika, koje navodi isti autor, odnosi se na prognozu domino jetre i vezan je uz primatelje. Pacijent mora biti upozoren kako domino presađak možda neće biti transplantiran zbog njegove anatomije i različitih kliničkih i psihosocijalnih čimbenika. Ako se i transplantira, primatelj i presađak mogu imati dosta lošu prognozu (16, 102).

Prednosti domino transplantacije su u kontekstu primatelja dosta jasne. Postupak je za većinu njih u svrhu spašavanja života. Prednosti za darivatelja domino jetre često su upitne jer se odnose samo na mogući pozitivan psihološki učinak koji darivatelji imaju znajući da će njihova eksplantirana jetra imati svrhu te tako pomoći nekome (102). Hoće li darivatelj upoznati primatelja često nije jasno i ovisi o praksi bolnice i države u kojoj se zahvati provode. Problem nastaje kada

je takva podjela informacija dopuštena te darivatelj želi upoznati primatelja, ali primatelj to ne želi. Takve situacije dovode do toga da se darivatelj osjeća razočarano pa čak i odbijeno (16).

Pacijentima koji su potencijalni primatelji domino jetre moraju biti ponuđeni i objašnjeni eventualni alternativni postupci. Prva opcija je konzervativna terapija i neprimanje jetre, a druga je primanje jetre, ali nekorištenje eksplantirane jetre kao presatka. Vrlo je važno da se pacijentima da do znanja da izbor sudjelovanja u DLT programu leži isključivo na njima (16).

8. NOVI PRISTUPI U DOMINO TRANSPLANTACIJI JETRE

Kako bi se izbjegle nuspojave do kojih dolazi pri primitku domino presadaka, u zadnje vrijeme se javljaju nove ideje u domino transplantaciji jetre. Prva od njih opisana je 2013. godine od strane kineskih autora pod imenom “*cross-auxiliary double domino donor liver transplantation*” (103). Ona se temelji na primanju dvaju različitih presadaka s različitim necirotičnim metaboličkim poremećajima jetre koji jedan drugom kompenziraju nedostatke i vrše funkciju jedne cjelovite i zdrave jetre (11). U njihovom slučaju radilo se o presadcima 4-godišnjeg djeteta s Willsonovom bolešću te 3-godišnjeg djeteta s manjkom ornitin-transkarbamilaze koji su uspješno implantirani 32-godišnjoj ženi s FAP-om. Njezina jetrena funkcija, amonijak u krvi te bakar u 24-satnom urinu bili su uredni 4 godine nakon transplantacije. Važno je pri takvim zahvatima paziti na jednak volumen presadaka te portalni krvotok jer bi metabolički disbalans mogao dovesti do simptomatizacije uslijed manjka enzima koji nedostaje u dominantnoj jetri te tako i do nastanka bolesti (11).

Godine 2019. Qu W. i suradnici su opisali koncept “*domino cross-auxiliary liver transplantation*” koja se temelji na ortotropnoj transplantaciji dijela jetre s necirotičnim metaboličkim poremećajem prilikom čega pacijent zadržava dio svoje jetre koja ima neki alternativni necirotični metabolički poremećaj (11, 104). U tom radu predstavili su 6 pacijenata koji su dobili “*domino cross-auxiliary*” presatke, od kojih je 5 imalo povoljne kliničke ishode te poboljšanje kvalitete života nakon transplantacije. Sličan slučaj opisala je grupa indijskih autora. Oni su uzeli dio eksplantirane jetre pacijenta s propionskom acidemijom te ga presadili pacijentu koji je imao Crigler-Najjarov sindrom tip I. Primatelj je tijekom praćenja imao normalne razine amonijaka u krvi na prehrani bez ograničenja te nije pokazivao nikakve znakove propionske acidemije (11, 105).

Pristup u kojem su dva pacijenta i primatelji i darivatelji dijela jetre opisali su Zhu i suradnici na primjeru pacijenata s hipermetioninemijom te pacijenta s manjkom ornitin-transkarbamilaze čije su lijeve jetrene režnjeve zamijenili. Nakon transplantacije oba pacijenta bila su bez simptoma s dobrom prognozom. Takav princip se može opisati kao transplantacija jetre bez donacije, što bi u budućnosti mogao biti vrlo praktičan način za liječenje necirotičnih metaboličkih jetrenih poremećaja (11).

9. ZAKLJUČAK

Domino transplantacija jetre je terapijska metoda za odabranu skupinu pacijenata. Do danas je provedena na preko 1000 pacijenata kao terapija za različite necirotične metaboličke poremećaje. Jetre pacijenata s MSUD-om i FAP-om pokazale su se kao presadci s najboljom očekivanom prognozom a prednosti takvog zahvata pokazale su se većima od mogućih novonastalih komplikacija kod primatelja. Pacijenti koji su primili PH jetre imali su lošiju prognozu te taj tip domino transplantacije vjerojatno neće imati svijetlu budućnost. Za jetre s ostalim metaboličkim poremećajima bit će potrebni dodatni dokazi kako bi se mogla procijeniti njihova iskoristivost. Treba uzeti u obzir da metaboličke bolesti uslijed primanja takvih jetara ne čine znatan udio u mortalitetu za razliku od povratka maligne bolesti te perioperativnih komplikacija. Daljnje vođenje i ažuriranje podataka udruženo s donošenjem univerzalnih kriterija za uključivanje u DLT program bilo bi od koristi te bi dovelo do poboljšanja rezultata. Shodno svemu navedenome, jetre transplantirane na ovaj način mogle bi imati puno važniju ulogu od one koju imaju na patologiji.

ZAHVALE

Zahvaljujem svojoj mentorici, prof.dr.sc. Anni Mrzljak, na stručnom i strpljivom vodstvu tijekom pisanja ovog diplomskog rada te svojoj obitelji i prijateljima na stalnoj podršci.

POPIS LITERATURE

1. STARZL TE, MARCHIORO TL, VONKAULLA KN, HERMANN G, BRITAIN RS, WADDELL WR. HOMOTRANSPLANTATION OF THE LIVER IN HUMANS. *Surg Gynecol Obstet* [Internet]. prosinac 1963. [citirano 19. travanj 2021.];117:659–76. Dostupno na: [/pmc/articles/PMC2634660/](https://pubmed.ncbi.nlm.nih.gov/117/659-76/)
2. Furtado A, Tomé L, Oliveira FJ, Furtado E, Viana J, Perdigoto R. Sequential liver transplantation. *U: Transplantation Proceedings* [Internet]. *Transplant Proc*; 1997 [citirano 19. travanj 2021.]. str. 467–8. Dostupno na: <https://pubmed.ncbi.nlm.nih.gov/9123085/>
3. Starzl TE. History of Liver and Other Splanchnic Organ Transplantation. *U: Contemporary Liver Transplantation* [Internet]. Springer International Publishing; 2017 [citirano 19. travanj 2021.]. str. 3–26. Dostupno na: https://link.springer.com/referenceworkentry/10.1007/978-3-319-07209-8_1
4. Wan P, Yu X, Xia Q. Operative outcomes of adult living donor liver transplantation and deceased donor liver transplantation: A systematic review and meta-analysis. *Liver Transplant* [Internet]. 2014. [citirano 19. travanj 2021.];20(4):425–36. Dostupno na: <https://pubmed.ncbi.nlm.nih.gov/24478109/>
5. Busuttil RW, Klintmalm GBG. *Transplantation of the Liver: Third Edition*. *Transplantation of the Liver: Third Edition*. Elsevier Inc.; 2015. 1–1538 str.
6. Gurakar A, Tasdogan BE, Simsek C, Ma M, Saberi B. Update on Immunosuppression in Liver Transplantation. *Euroasian J Hepato-Gastroenterology* [Internet]. prosinac 2019. [citirano 19. travanj 2021.];9(2):96–101. Dostupno na: [/pmc/articles/PMC7047305/](https://pubmed.ncbi.nlm.nih.gov/34478109/)
7. Adam R, Karam V, Delvart V, O’Grady J, Mirza D, Klempnauer J, i ostali. Evolution of indications and results of liver transplantation in Europe. A report from the European Liver Transplant Registry (ELTR) [Internet]. Sv. 57, *Journal of Hepatology*. Elsevier B.V.; 2012 [citirano 19. travanj 2021.]. str. 675–88. Dostupno na: www.eltr.org
8. Müller PC, Kabacam G, Vibert E, Germani G, Petrowsky H. Current status of liver transplantation in Europe. *Int J Surg* [Internet]. 01. listopad 2020. [citirano 19. travanj

- 2021.];82:22–9. Dostupno na: <https://pubmed.ncbi.nlm.nih.gov/32454252/>
9. Biggins SW, Kim WR, Terrault NA, Saab S, Balan V, Schiano T, i ostali. Evidence-Based Incorporation of Serum Sodium Concentration Into MELD. *Gastroenterology* [Internet]. 2006. [citirano 25. svibanj 2021.];130(6):1652–60. Dostupno na: <https://pubmed.ncbi.nlm.nih.gov/16697729/>
 10. Kamath PS, Kim WR. The model for end-stage liver disease (MELD). *Hepatology* [Internet]. 01. ožujak 2007. [citirano 19. travanj 2021.];45(3):797–805. Dostupno na: <http://doi.wiley.com/10.1002/hep.21563>
 11. Zhou G-P, Sun L-Y, Zhu Z-J. The concept of “domino” in liver and hepatocyte transplantation. *Therap Adv Gastroenterol* [Internet]. 24. siječanj 2020. [citirano 19. travanj 2021.];13:175628482096875. Dostupno na: <http://journals.sagepub.com/doi/10.1177/1756284820968755>
 12. The Familial Amyloidotic Polyneuropathy World Transplant Registry - FAPWTR [Internet]. [citirano 19. travanj 2021.]. Dostupno na: <http://www.fapwtr.org/index.htm>
 13. Azoulay D, Samuel D, Castaing D, Adam R, Adams D, Said G, i ostali. Domino liver transplants for metabolic disorders: Experience with familial amyloidotic polyneuropathy. *J Am Coll Surg* [Internet]. studeni 1999. [citirano 19. travanj 2021.];189(6):584–93. Dostupno na: <https://pubmed.ncbi.nlm.nih.gov/10589595/>
 14. Schmidt HHJ, Nashan B, Pröpsting MJ, Nakazato M, Flemming P, Kubicka S, i ostali. Familial amyloidotic polyneuropathy: Domino liver transplantation. *J Hepatol*. 01. veljača 1999.;30(2):293–8.
 15. Wilczek HE, Larsson M, Yamamoto S, Ericzon B-G. Domino liver transplantation. *J Hepatobiliary Pancreat Surg* [Internet]. 06. ožujak 2008. [citirano 19. travanj 2021.];15(2):139–48. Dostupno na: <http://link.springer.com/10.1007/s00534-007-1299-1>
 16. Schenck D, Mazariegos G V., Thistlethwaite JR, Ross LF. Ethical Analysis and Policy Recommendations Regarding Domino Liver Transplantation. *Transplantation* [Internet]. 01. svibanj 2018. [citirano 19. travanj 2021.];102(5):803–8. Dostupno na:

<https://journals.lww.com/00007890-201805000-00024>

17. Andrade C. A peculiar form of peripheral neuropathy: Familiar atypical generalized amyloidosis with special involvement of the peripheral nerves. *Brain* [Internet]. rujan 1952. [citirano 19. travanj 2021.];75(3):408–27. Dostupno na: <https://pubmed.ncbi.nlm.nih.gov/12978172/>
18. Inês M, Coelho T, Conceição I, Duarte-Ramos F, de Carvalho M, Costa J. Epidemiology of Transthyretin Familial Amyloid Polyneuropathy in Portugal: A Nationwide Study. *Neuroepidemiology* [Internet]. 2018. [citirano 19. travanj 2021.];51(3–4):177–82. Dostupno na: <https://www.karger.com/Article/FullText/490553>
19. Gertz MA, Benson MD, Dyck PJ, Grogan M, Coelho T, Cruz M, i ostali. Diagnosis, Prognosis, and Therapy of Transthyretin Amyloidosis [Internet]. Sv. 66, *Journal of the American College of Cardiology*. Elsevier USA; 2015 [citirano 19. travanj 2021.]. str. 2451–66. Dostupno na: <https://pubmed.ncbi.nlm.nih.gov/26610878/>
20. Lipowska M, Drac H, Rowczenio D, Gilbertson J, Hawkins PN, Lasek-Bal A, i ostali. Transthyretin-related familial amyloid polyneuropathy (ATTR-FAP) in Poland - Genetic and clinical presentation. *Neurol Neurochir Pol* [Internet]. 31. prosinac 2020. [citirano 19. travanj 2021.];54(6):552–60. Dostupno na: www.journals.viamedica.pl/neurologia_neurochirurgia_polska
21. Ando Y, Coelho T, Berk JL, Cruz MW, Ericzon BG, Ikeda SI, i ostali. Guideline of transthyretin-related hereditary amyloidosis for clinicians [Internet]. Sv. 8, *Orphanet Journal of Rare Diseases*. BioMed Central; 2013 [citirano 19. travanj 2021.]. str. 31. Dostupno na: <http://ojrd.biomedcentral.com/articles/10.1186/1750-1172-8-31>
22. Çakar A, Durmuş-Tekçe H, Parman Y. Familial amyloid polyneuropathy [Internet]. Sv. 56, *Noropsikiyatri Arsivi*. Turkish Neuropsychiatric Society; 2019 [citirano 19. travanj 2021.]. str. 150–6. Dostupno na: [/pmc/articles/PMC6563867/](https://pubmed.ncbi.nlm.nih.gov/36563867/)
23. Adams D. Recent advances in the treatment of familial amyloid polyneuropathy. *Ther Adv Neurol Disord* [Internet]. 14. ožujak 2013. [citirano 19. travanj 2021.];6(2):129–39. Dostupno na: <http://www.ncbi.nlm.nih.gov/pubmed/23483184>

24. Sekijima Y, Ueda M, Koike H, Misawa S, Ishii T, Ando Y. Diagnosis and management of transthyretin familial amyloid polyneuropathy in Japan: Red-flag symptom clusters and treatment algorithm [Internet]. Sv. 13, Orphanet Journal of Rare Diseases. BioMed Central Ltd.; 2018 [citirano 19. travanj 2021.]. Dostupno na: <https://pubmed.ncbi.nlm.nih.gov/29343286/>
25. Adams D, Samuel D, Goulon-Goeau C, Nakazato M, Costa PMP, Feray C, i ostali. The course and prognostic factors of familial amyloid polyneuropathy after liver transplantation. Sv. 123, Brain. 2000.
26. Amante MF, Trigo P, Lendoire J, Imventarza O, Parisi C. Transthyretin familial amyloidotic polyneuropathy: histopathological study of the explanted livers. Ann Hepatol Off J Mex Assoc Hepatol [Internet]. 01. listopad 2003. [citirano 19. travanj 2021.];2(4):171–4. Dostupno na: <https://www.elsevier.es/en-revista-annals-hepatology-16-articulo-transthyretin-familial-amyloidotic-polyneuropathy-histopathological-S1665268119321295>
27. Holmgren G, Steen L, Ekstedt J, Groth C-G, Ericzon B-G, Eriksson S, i ostali. Biochemical effect of liver transplantation in two Swedish patients with familial amyloidotic polyneuropathy (FAP-met30). Clin Genet [Internet]. 28. lipanj 2008. [citirano 19. travanj 2021.];40(3):242–6. Dostupno na: <http://doi.wiley.com/10.1111/j.1399-0004.1991.tb03085.x>
28. Bittencourt PL, Couto CA, Leitão RMC, Siqueira SA, Farias AQ, Massarollo PCB, i ostali. No evidence of de novo amyloidosis in recipients of domino liver transplantation: 12 to 40 (mean 24) month follow-up. Amyloid [Internet]. 2002. [citirano 19. travanj 2021.];9(3):194–6. Dostupno na: <https://www.tandfonline.com/action/journalInformation?journalCode=iamy20>
29. Sousa MM, Ferraõ J, Fernandes R, Guimarães A, Geraldles JB, Perdigoto R, i ostali. Deposition and passage of transthyretin through blood-nerve barrier in recipients of familial amyloid polyneuropathy livers. Lab Investig [Internet]. 03. srpanj 2004. [citirano 19. travanj 2021.];84(7):865–73. Dostupno na: www.laboratoryinvestigation.org

30. Stangou AJ, Heaton ND, Hawkins PN. Transmission of Systemic Transthyretin Amyloidosis by Means of Domino Liver Transplantation. *N Engl J Med* [Internet]. 02. lipanj 2005. [citirano 19. travanj 2021.];352(22):2356–2356. Dostupno na: <http://www.nejm.org/doi/abs/10.1056/NEJM200506023522219>
31. Goto T, Yamashita T, Ueda M, Ohshima S, Yoneyama K, Nakamura M, i ostali. Iatrogenic amyloid neuropathy in a Japanese patient after sequential liver transplantation. *Am J Transplant* [Internet]. listopad 2006. [citirano 19. travanj 2021.];6(10):2512–5. Dostupno na: <https://pubmed.ncbi.nlm.nih.gov/16889603/>
32. Takei YI, Gono T, Yazaki M, Ikeda SI, Ikegami T, Hashikura Y, i ostali. Transthyretin-derived amyloid deposition on the gastric mucosa in domino recipients of familial amyloid polyneuropathy liver. *Liver Transplant* [Internet]. veljača 2007. [citirano 19. travanj 2021.];13(2):215–8. Dostupno na: <https://pubmed.ncbi.nlm.nih.gov/17029284/>
33. Yamamoto S, Wilczek HE, Iwata T, Larsson M, Gjertsen H, Söderdahl G, i ostali. Long-term consequences of domino liver transplantation using familial amyloidotic polyneuropathy grafts. *Transpl Int* [Internet]. studeni 2007. [citirano 19. travanj 2021.];20(11):926–33. Dostupno na: <https://pubmed.ncbi.nlm.nih.gov/17623052/>
34. Johannes Bolte F, H-J Schmidt H, Becker T, Braun F, Pascher A, Klempnauer urgen, i ostali. Evaluation of domino liver transplantations in Germany. 2013.;
35. Adams D, Lacroix C, Antonini T, Lozeron P, Denier C, Kreib AM, i ostali. Symptomatic and proven de novo amyloid polyneuropathy in familial amyloid polyneuropathy domino liver recipients. *Amyloid* [Internet]. 01. lipanj 2011. [citirano 27. travanj 2021.];18(sup1):174–7. Dostupno na: <https://www.tandfonline.com/doi/abs/10.3109/13506129.2011.574354065>
36. Lladó L, Baliellas C, Casanovas C, Ferrer I, Fabregat J, Ramos E, i ostali. Risk of transmission of systemic transthyretin amyloidosis after domino liver transplantation. *Liver Transplant* [Internet]. prosinac 2010. [citirano 27. travanj 2021.];16(12):1386–92. Dostupno na: <https://pubmed.ncbi.nlm.nih.gov/21117248/>
37. Cochat P, Rumsby G. Primary Hyperoxaluria. Ingelfinger JR, urednik. *N Engl J Med*

- [Internet]. 15. kolovoz 2013. [citirano 19. travanj 2021.];369(7):649–58. Dostupno na: <http://www.nejm.org/doi/10.1056/NEJMra1301564>
38. Bouzidi H, Majdoub A, Daudon M, Najjar MF. Hyperoxalurie primitive : une revue de la littérature [Internet]. Sv. 12, Nephrologie et Therapeutique. Elsevier Masson SAS; 2016 [citirano 19. travanj 2021.]. str. 431–6. Dostupno na: <https://pubmed.ncbi.nlm.nih.gov/27372182/>
 39. Tantbirojn P, Kittikowit W, Kingwattanakul P. Primary hyperoxaluria. J Med Assoc Thail [Internet]. kolovoz 2007. [citirano 19. travanj 2021.];90(8):1669–72. Dostupno na: <https://pubmed.ncbi.nlm.nih.gov/21748001/>
 40. Nolkemper D, Kemper MJ, Burdelski M, Vaismann I, Rogiers X, Broelsch CE, i ostali. Long-term results of preemptive liver transplantation in primary hyperoxaluria type 1. Pediatr Transplant [Internet]. kolovoz 2000. [citirano 19. travanj 2021.];4(3):177–81. Dostupno na: <https://pubmed.ncbi.nlm.nih.gov/10933316/>
 41. Milliner DS, Eickholt JT, Bergstralh EJ, Wilson DM, Smith LH. Results of Long-Term Treatment with Orthophosphate and Pyridoxine in Patients with Primary Hyperoxaluria. N Engl J Med [Internet]. 08. prosinac 1994. [citirano 20. travanj 2021.];331(23):1553–8. Dostupno na: <https://pubmed.ncbi.nlm.nih.gov/7969325/>
 42. Danpure CJ. Molecular and Clinical Heterogeneity in Primary Hyperoxaluria Type 1. Am J Kidney Dis [Internet]. 1991. [citirano 19. travanj 2021.];17(4):366–9. Dostupno na: <https://pubmed.ncbi.nlm.nih.gov/2008900/>
 43. Watts RWE, Danpure CJ, De Pauw L, Toussaint C, Potaux L, Saric J, i ostali. Combined liver-kidney and isolated liver transplantations for primary hyperoxaluria type 1: The European experience. Nephrol Dial Transplant [Internet]. 1991. [citirano 19. travanj 2021.];6(7):502–11. Dostupno na: <https://pubmed.ncbi.nlm.nih.gov/1922912/>
 44. Strauss SB, Waltuch T, Bivin W, Kaskel F, Levin TL. Primary hyperoxaluria: spectrum of clinical and imaging findings. Pediatr Radiol.
 45. Popescu I, Dima SO. Domino Liver Transplantation: How Far Can We Push the

- Paradigm? AASLD LIVER Transplant. 2012.;18:22–8.
46. Donckier V, El Nakadi I, Closset J, Ickx B, Louis H, Le Moine O, i ostali. Domino hepatic transplantation using the liver from a patient with primary hyperoxaluria. Transplantation [Internet]. 15. svibanj 2001. [citirano 19. travanj 2021.];71(9):1346–8. Dostupno na: <https://pubmed.ncbi.nlm.nih.gov/11397976/>
 47. Casas-Melley AT, Thomas PG, Krueger LJ, Falkenstein KP, Flynn LM, Conley SB, i ostali. Domino as a bridge to definitive liver transplantation in a neonate. Pediatr Transplant [Internet]. 2002. [citirano 19. travanj 2021.];6(3):249–54. Dostupno na: <https://pubmed.ncbi.nlm.nih.gov/12100512/>
 48. Aziz S, Callen PW, Vincenti F, Hirose R. Rapidly developing nephrocalcinosis in a patient with end-stage liver disease who received a domino liver transplant from a patient with known congenital oxalosis. J Ultrasound Med [Internet]. 2005. [citirano 19. travanj 2021.];24(10):1449–52. Dostupno na: <https://pubmed.ncbi.nlm.nih.gov/16179633/>
 49. Farese S, Trost N, Candinas D, Huynh-Do U. Early renal failure after domino hepatic transplantation using the liver from a compound heterozygous patient with primary hyperoxaluria. Nephrol Dial Transplant [Internet]. studeni 2005. [citirano 19. travanj 2021.];20(11):2557–60. Dostupno na: <https://pubmed.ncbi.nlm.nih.gov/16077137/>
 50. Franchello A, Paraluppi G, Romagnoli R, Petrarulo M, Corrado V, Pacitti A, i ostali. Severe course of primary hyperoxaluria and renal failure after domino hepatic transplantation. Am J Transplant [Internet]. rujanj 2005. [citirano 19. travanj 2021.];5(9):2324–7. Dostupno na: <https://pubmed.ncbi.nlm.nih.gov/16095518/>
 51. Saner FH, Treckmann J, Pratschke J, Arbogast H, Rahmel A, Vester U, i ostali. Early renal failure after domino liver transplantation using organs from donors with primary hyperoxaluria type 1. Transplantation [Internet]. 15. listopad 2010. [citirano 19. travanj 2021.];90(7):782–5. Dostupno na: <https://pubmed.ncbi.nlm.nih.gov/20671595/>
 52. Ramanujam VMS, Anderson KE. Porphyrin diagnostics-part 1: A brief overview of the porphyrias. Curr Protoc Hum Genet [Internet]. 2015. [citirano 19. travanj 2021.];2015:17.20.1-17.20.26. Dostupno na: <https://pubmed.ncbi.nlm.nih.gov/26132003/>

53. Grandchamp B. Acute intermittent porphyria [Internet]. Sv. 18, Seminars in Liver Disease. Thieme Medical Publishers, Inc.; 1998 [citirano 19. travanj 2021.]. str. 17–24. Dostupno na: <https://pubmed.ncbi.nlm.nih.gov/9516674/>
54. Bonkovsky HL, Dixon N, Rudnick S. Pathogenesis and clinical features of the acute hepatic porphyrias (AHPs) [Internet]. Sv. 128, Molecular Genetics and Metabolism. Academic Press Inc.; 2019 [citirano 19. travanj 2021.]. str. 213–8. Dostupno na: </pmc/articles/PMC6754303/>
55. Júnior VRS, Lemos VM V., Feitosa IML, Florencio R, Correia CWB, Fontes LBC, i ostali. Effect of Menstrual Cycle on Acute Intermittent Porphyria. Child Neurol Open [Internet]. 01. siječanj 2017. [citirano 19. travanj 2021.];4:2329048X1773617. Dostupno na: <http://journals.sagepub.com/doi/10.1177/2329048X17736170>
56. Barreda-Sánchez M, Buendía-Martínez J, Glover-López G, Carazo-Díaz C, Ballesta-Martínez MJ, López-González V, i ostali. High penetrance of acute intermittent porphyria in a Spanish founder mutation population and CYP2D6 genotype as a susceptibility factor. Orphanet J Rare Dis [Internet]. 26. veljača 2019. [citirano 19. travanj 2021.];14(1). Dostupno na: <https://pubmed.ncbi.nlm.nih.gov/30808393/>
57. Aarsand AK, Petersen PH, Sandberg S. Estimation and application of biological variation of urinary δ -aminolevulinic acid and porphobilinogen in healthy individuals and in patients with acute intermittent porphyria. Clin Chem [Internet]. travanj 2006. [citirano 19. travanj 2021.];52(4):650–6. Dostupno na: <https://pubmed.ncbi.nlm.nih.gov/16595824/>
58. Soonawalla ZF, Orug T, Badminton MN, Elder GH, Rhodes JM, Bramhall SR, i ostali. Liver transplantation as a cure for acute intermittent porphyria. Lancet [Internet]. 28. veljača 2004. [citirano 19. travanj 2021.];363(9410):705–6. Dostupno na: <http://www.thelancet.com/article/S0140673604156468/fulltext>
59. Dowman JK, Gunson BK, Bramhall SB, Newsome PN, Badminton MN. Liver transplantation from donors with acute intermittent porphyria [Internet]. Sv. 154, Annals of Internal Medicine. American College of Physicians; 2011 [citirano 19. travanj 2021.]. str. 571–2. Dostupno na: <https://pubmed.ncbi.nlm.nih.gov/21502660/>

60. Blackburn PR, Gass JM, Pinto e Vairo F, Farnham KM, Atwal HK, Macklin S, i ostali. Maple syrup urine disease: Mechanisms and management [Internet]. Sv. 10, Application of Clinical Genetics. Dove Medical Press Ltd.; 2017 [citirano 19. travanj 2021.]. str. 57–66. Dostupno na: <https://pubmed.ncbi.nlm.nih.gov/28919799/>
61. Chapman KA, Gramer G, Viall S, Summar ML. Incidence of maple syrup urine disease, propionic acidemia, and methylmalonic aciduria from newborn screening data. *Mol Genet Metab Reports* [Internet]. 01. lipanj 2018. [citirano 20. travanj 2021.];15:106–9. Dostupno na: [/pmc/articles/PMC6047110/](https://pubmed.ncbi.nlm.nih.gov/3047110/)
62. Korein J, Sansaricq C, Kalmijn M, Honig J, Lange B. Maple syrup urine disease: Clinical, eeg, and plasma amino acid correlations with a theoretical mechanism of acute neurotoxicity. *Int J Neurosci* [Internet]. 1994. [citirano 19. travanj 2021.];79(1–2):21–45. Dostupno na: <https://pubmed.ncbi.nlm.nih.gov/7744549/>
63. Stauss K, Puffenberger E, Morton D. Maple Syrup Urine Disease. 2006 Jan 20 [Updated 2013 May 9]. U: Pagon R, Adam M, Ardinger H, urednici. *Gene Reviews* [Internet]. University of Washington, Seattle; 2020 [citirano 19. travanj 2021.]. Dostupno na: <http://www.ncbi.nlm.nih.gov/books/NBK1319/>
64. Wendel U, Saudubray JM, Bodner A, Schadewaldt P. Liver transplantation in maple syrup urine disease. *Eur J Pediatr Suppl* [Internet]. 1999. [citirano 19. travanj 2021.];158(2). Dostupno na: <https://pubmed.ncbi.nlm.nih.gov/10603101/>
65. Mazariegos G V., Morton DH, Sindhi R, Soltys K, Nayyar N, Bond G, i ostali. Liver transplantation for classical maple syrup urine disease: Long-term follow-up in 37 patients and comparative united network for organ sharing experience. *J Pediatr* [Internet]. 2012. [citirano 19. travanj 2021.];160(1). Dostupno na: <https://pubmed.ncbi.nlm.nih.gov/21839471/>
66. Shellmer DA, Devito Dabbs A, Dew MA, Noll RB, Feldman H, Strauss KA, i ostali. Cognitive and adaptive functioning after liver transplantation for maple syrup urine disease: A case series. *Pediatr Transplant* [Internet]. veljača 2011. [citirano 19. travanj 2021.];15(1):58–64. Dostupno na: <https://pubmed.ncbi.nlm.nih.gov/20946191/>

67. Strauss KA, Mazariegos G V., Sindhi R, Squires R, Finegold DN, Vockley G, i ostali. Elective liver transplantation for the treatment of classical maple syrup urine disease. *Am J Transplant* [Internet]. ožujak 2006. [citirano 19. travanj 2021.];6(3):557–64. Dostupno na: <https://pubmed.ncbi.nlm.nih.gov/16468966/>
68. Mazariegos G, Khanna A, Morton H, Strauss K, Cropcho L, Gibson K, i ostali. DOMINO LIVER TRANSPLANTATION (LT) IN CHILDREN AND ADULTS WITH MAPLE SYRUP URINE DISEASE (MSUD). *Transplantation* [Internet]. 27. srpanj 2008. [citirano 19. travanj 2021.];86(2S):155. Dostupno na: <https://journals.lww.com/00007890-200807271-00441>
69. Khanna A, Hart M, Nyhan WL, Hassanein T, Panyard-Davis J, Barshop BA. Domino liver transplantation in maple syrup urine disease. *Liver Transplant* [Internet]. svibanj 2006. [citirano 19. travanj 2021.];12(5):876–82. Dostupno na: <https://pubmed.ncbi.nlm.nih.gov/16628687/>
70. Mohan N, Karkra S, Rastogi A, Vohra V, Soin AS. Living donor liver transplantation in maple syrup urine disease - Case series and world's youngest domino liver donor and recipient. *Pediatr Transplant* [Internet]. 01. svibanj 2016. [citirano 19. travanj 2021.];20(3):395–400. Dostupno na: <http://doi.wiley.com/10.1111/petr.12666>
71. Bouhairie VE, Goldberg AC. Familial hypercholesterolemia [Internet]. Sv. 33, *Cardiology Clinics*. W.B. Saunders; 2015 [citirano 19. travanj 2021.]. str. 169–79. Dostupno na: <https://pubmed.ncbi.nlm.nih.gov/25939291/>
72. Benn M, Watts GF, Tybjaerg-Hansen A, Nordestgaard BG. Familial Hypercholesterolemia in the Danish General Population: Prevalence, Coronary Artery Disease, and Cholesterol-Lowering Medication. *J Clin Endocrinol Metab* [Internet]. 01. studeni 2012. [citirano 19. travanj 2021.];97(11):3956–64. Dostupno na: <https://academic.oup.com/jcem/article/97/11/3956/2836467>
73. Sjouke B, Kusters DM, Kindt I, Besseling J, Defesche JC, Sijbrands EJG, i ostali. Homozygous autosomal dominant hypercholesterolaemia in the Netherlands: prevalence, genotype–phenotype relationship, and clinical outcome. *Eur Heart J* [Internet]. 01. ožujak

2015. [citirano 19. travanj 2021.];36(9):560–5. Dostupno na:
<https://academic.oup.com/eurheartj/article-lookup/doi/10.1093/eurheartj/ehu058>
74. Cuchel M, Bruckert E, Ginsberg HN, Raal FJ, Santos RD, Hegele RA, i ostali. Homozygous familial hypercholesterolaemia: New insights and guidance for clinicians to improve detection and clinical management. A position paper from the Consensus Panel on Familial Hypercholesterolaemia of the European Atherosclerosis Society [Internet]. Sv. 35, European Heart Journal. Oxford University Press; 2014 [citirano 19. travanj 2021.]. str. 2146–57. Dostupno na: <https://pubmed.ncbi.nlm.nih.gov/25053660/>
75. Hopkins PN, Toth PP, Ballantyne CM, Rader DJ. Familial hypercholesterolemias: Prevalence, genetics, diagnosis and screening recommendations from the National Lipid Association Expert Panel on Familial Hypercholesterolemia. J Clin Lipidol [Internet]. 2011. [citirano 19. travanj 2021.];5(3 SUPPL.):S9. Dostupno na:
<https://pubmed.ncbi.nlm.nih.gov/21600530/>
76. Watts GF, Gidding S, Wierzbicki AS, Toth PP, Alonso R, Brown WV, i ostali. Integrated guidance on the care of familial hypercholesterolemia from the International FH Foundation [Internet]. Sv. 8, Journal of Clinical Lipidology. Elsevier BV; 2014 [citirano 19. travanj 2021.]. str. 148–72. Dostupno na: <https://pubmed.ncbi.nlm.nih.gov/24636175/>
77. Starzl TE, Bahnson HT, Hardesty RL, Iwatsuki S, Gartner JC, Bilheimer DW, i ostali. HEART-LIVER TRANSPLANTATION IN A PATIENT WITH FAMILIAL HYPERCHOLESTEROLAEMIA. Lancet [Internet]. 23. lipanj 1984. [citirano 19. travanj 2021.];323(8391):1382–3. Dostupno na: </pmc/articles/PMC2976537/>
78. Popescu I, Habib N, Dima S, Hancu N, Gheorghe L, Iacob S, i ostali. Domino liver transplantation using a graft from a donor with familial hypercholesterolemia: Seven-yr follow-up. Clin Transplant [Internet]. 2009. [citirano 19. travanj 2021.];23(4):565–70. Dostupno na: <https://pubmed.ncbi.nlm.nih.gov/19191809/>
79. Liu C, Niu DM, Loong CC, Hsia CY, Tsou MY, Tsai HL, i ostali. Domino liver graft from a patient with homozygous familial hypercholesterolemia. Pediatr Transplant [Internet]. svibanj 2010. [citirano 19. travanj 2021.];14(3). Dostupno na:

<https://pubmed.ncbi.nlm.nih.gov/19490487/>

80. Golbus JR, Farhat L, Fontana RJ, Rubenfire M. Rapidly progressive atherosclerosis after domino liver transplantation from a teenage donor with homozygous familial hypercholesterolemia. *J Clin Lipidol* [Internet]. 01. ruján 2017. [citirano 19. travanj 2021.];11(5):1284–8. Dostupno na: <https://pubmed.ncbi.nlm.nih.gov/28807459/>
81. Baumgartner MR, Hörster F, Dionisi-Vici C, Haliloglu G, Karall D, Chapman KA, i ostali. Proposed guidelines for the diagnosis and management of methylmalonic and propionic acidemia [Internet]. Sv. 9, Orphanet Journal of Rare Diseases. BioMed Central Ltd.; 2014 [citirano 19. travanj 2021.]. Dostupno na: <https://pubmed.ncbi.nlm.nih.gov/25205257/>
82. Pillai NR, Stroup BM, Poliner A, Rossetti L, Rawls B, Shayota BJ, i ostali. Liver transplantation in propionic and methylmalonic acidemia: A single center study with literature review. *Mol Genet Metab*. 01. prosinac 2019.;128(4):431–43.
83. Moguilevitch M, Delphin E. Domino Liver Transplantation from a Child with Propionic Acidemia to a Child with Idiopathic Fulminant Hepatic Failure. *Case Rep Transplant* [Internet]. 2018. [citirano 19. travanj 2021.];2018:1–3. Dostupno na: </pmc/articles/PMC5872630/>
84. Perła-Kaján J, Twardowski T, Jakubowski H. Mechanisms of homocysteine toxicity in humans [Internet]. Sv. 32, Amino Acids. *Amino Acids*; 2007 [citirano 19. travanj 2021.]. str. 561–72. Dostupno na: <https://pubmed.ncbi.nlm.nih.gov/17285228/>
85. Son P, Lewis L. Hyperhomocysteinemia [Internet]. *StatPearls*. StatPearls Publishing; 2021 [citirano 20. travanj 2021.]. Dostupno na: <http://www.ncbi.nlm.nih.gov/pubmed/32119295>
86. Perła-Kaján J, Jakubowski H. Dysregulation of epigenetic mechanisms of gene expression in the pathologies of hyperhomocysteinemia. *Int J Mol Sci*. 2019.;20(13).
87. Nehler M. Homocysteinemia as a risk factor for atherosclerosis: a review. *Cardiovasc Surg* [Internet]. prosinac 1997. [citirano 19. travanj 2021.];5(6):559–67. Dostupno na: <https://pubmed.ncbi.nlm.nih.gov/9423939/>

88. Qu W, Zhu ZJ, Wei L, Sun LY, Liu Y, Zeng ZG. Feasibility of domino liver transplantation from hyperhomocysteinemia. *Clin Res Hepatol Gastroenterol*. 01. listopad 2019.;43(5):527–32.
89. Kurian CJ, Drelich DA, Rizk S. Successful liver transplant from a hemophilia A donor with no development of hemophilia A in recipient. *J Thromb Haemost* [Internet]. 01. travanj 2020. [citirano 19. travanj 2021.];18(4):853–6. Dostupno na: <https://pubmed.ncbi.nlm.nih.gov/31997485/>
90. Arruda VR. The search for the origin of factor viii synthesis and its impact on therapeutic strategies for hemophilia A [Internet]. Sv. 100, *Haematologica*. Ferrata Storti Foundation; 2015 [citirano 19. travanj 2021.]. str. 849–50. Dostupno na: </pmc/articles/PMC4486216/>
91. Madeira CL, Layman RE, De Vera ME, Fontes PA, Ragni M V. Extrahepatic factor VIII production in transplant recipient of hemophilia donor liver [Internet]. Sv. 113, *Blood*. Blood; 2009 [citirano 19. travanj 2021.]. str. 5364–5. Dostupno na: <https://pubmed.ncbi.nlm.nih.gov/19470440/>
92. Bigam DL, Pennington JJ, Carpentier A, Wanless IR, Hemming AW, Croxford R, i ostali. Hepatitis C-related cirrhosis: A predictor of diabetes after liver transplantation. *Hepatology* [Internet]. 2000. [citirano 19. travanj 2021.];32(1):87–90. Dostupno na: <https://pubmed.ncbi.nlm.nih.gov/10869293/>
93. Laish I, Braun M, Mor E, Sulkes J, Harif Y, Ari Z Ben. Metabolic syndrome in liver transplant recipients: Prevalence, risk factors, and association with cardiovascular events. *Liver Transplant* [Internet]. siječanj 2011. [citirano 19. travanj 2021.];17(1):15–22. Dostupno na: <https://pubmed.ncbi.nlm.nih.gov/21254340/>
94. Nunes F, Valente M, Pereira R, Amil M. Domino liver transplant: Influence on the number of donors and transplant coordination. U: *Transplantation Proceedings* [Internet]. *Transplant Proc*; 2004 [citirano 19. travanj 2021.]. str. 916–7. Dostupno na: <https://pubmed.ncbi.nlm.nih.gov/15194315/>
95. Herden U, Grabhorn E, Santer R, Li J, Nadalin S, Rogiers X, i ostali. Surgical Aspects of Liver Transplantation and Domino Liver Transplantation in Maple Syrup Urine Disease:

- Analysis of 15 Donor-Recipient Pairs. *Liver Transplant* [Internet]. 01. lipanj 2019. [citirano 19. travanj 2021.];25(6):889–900. Dostupno na: <https://pubmed.ncbi.nlm.nih.gov/30712285/>
96. Celik N, Kelly B, Soltys K, Squires JE, Vockley J, Shellmer DA, i ostali. Technique and outcome of domino liver transplantation from patients with maple syrup urine disease: Expanding the donor pool for live donor liver transplantation. *Clin Transplant* [Internet]. 01. studeni 2019. [citirano 19. travanj 2021.];33(11). Dostupno na: <https://pubmed.ncbi.nlm.nih.gov/31556146/>
97. Kitchens WH. Domino liver transplantation: Indications, techniques, and outcomes. *Transplant Rev* [Internet]. listopad 2011. [citirano 19. travanj 2021.];25(4):167–77. Dostupno na: <https://pubmed.ncbi.nlm.nih.gov/21803558/>
98. Sanders RD, Hassell J, Davidson AJ, Robertson NJ, Ma D. Impact of anaesthetics and surgery on neurodevelopment: An update. *Br J Anaesth* [Internet]. 2013. [citirano 20. travanj 2021.];110(SUPPL.1). Dostupno na: <https://pubmed.ncbi.nlm.nih.gov/23542078/>
99. Tincani G, Hoti E, Andreani P, Ricca L, Pittau G, Vitale V, i ostali. Operative Risks of Domino Liver Transplantation for the Familial Amyloid Polyneuropathy Liver Donor and Recipient: A Double Analysis. *Am J Transplant* [Internet]. 01. travanj 2011. [citirano 19. travanj 2021.];11(4):759–66. Dostupno na: <http://doi.wiley.com/10.1111/j.1600-6143.2011.03477.x>
100. Kim JD, Choi DL, Han YS. Is systemic heparinization necessary during living donor hepatectomy? *Liver Transplant* [Internet]. 01. veljača 2015. [citirano 20. travanj 2021.];21(2):239–47. Dostupno na: <https://pubmed.ncbi.nlm.nih.gov/25348368/>
101. Lisman T, Porte RJ. Antiplatelet medication after liver transplantation: Does it affect outcome? [Internet]. Sv. 13, *Liver Transplantation*. *Liver Transpl*; 2007 [citirano 20. travanj 2021.]. str. 644–6. Dostupno na: <https://pubmed.ncbi.nlm.nih.gov/17457859/>
102. Wray J, Whitmore P, Radley-Smith R. Pediatric cardiothoracic domino transplantation: The psychological costs and benefits. *Pediatr Transplant* [Internet]. listopad 2004. [citirano 20. travanj 2021.];8(5):475–9. Dostupno na:

<https://pubmed.ncbi.nlm.nih.gov/15367283/>

103. Zhu ZJ, Wei L, Qu W, Sun LY, Liu Y, Zeng ZG, i ostali. First case of cross-auxiliary double domino donor liver transplantation. *World J Gastroenterol* [Internet]. 28. studeni 2017. [citirano 20. travanj 2021.];23(44):7939–44. Dostupno na: <https://pubmed.ncbi.nlm.nih.gov/29209135/>
104. Qu W, Wei L, Zhu ZJ, Sun LY, Liu Y, Zeng ZG. Considerations for Use of Domino Cross-auxiliary Liver Transplantation in Metabolic Liver Diseases: A review of case studies. *Transplantation* [Internet]. 01. rujana 2019. [citirano 20. travanj 2021.];103(9):1916–20. Dostupno na: <https://pubmed.ncbi.nlm.nih.gov/30801517/>
105. Govil S, Shanmugam NP, Reddy MS, Narasimhan G, Rela M. A metabolic chimera: Two defective genotypes make a normal phenotype [Internet]. Sv. 21, *Liver Transplantation*. John Wiley and Sons Ltd; 2015 [citirano 20. travanj 2021.]. str. 1453–4. Dostupno na: <https://pubmed.ncbi.nlm.nih.gov/26122900/>

ŽIVOTOPIS

Rođen sam 8. ožujka 1997. u Čapljini, Bosna i Hercegovina. Živim u mjestu Višići gdje sam pohađao Osnovnu školu “Lipanske zore”. Opću gimnaziju sam završio u Srednjoj školi Čapljina. Medicinski fakultet Sveučilišta u Zagrebu upisao sam 2015. godine.