

Dijagnostika i liječenje amiloidoze srca

Kukas, Barbara

Master's thesis / Diplomski rad

2021

Degree Grantor / Ustanova koja je dodijelila akademski / stručni stupanj: **University of Zagreb, School of Medicine / Sveučilište u Zagrebu, Medicinski fakultet**

Permanent link / Trajna poveznica: <https://um.nsk.hr/um:nbn:hr:105:324290>

Rights / Prava: [In copyright](#)/[Zaštićeno autorskim pravom.](#)

Download date / Datum preuzimanja: **2023-01-29**



Repository / Repozitorij:

[Dr Med - University of Zagreb School of Medicine Digital Repository](#)



SVEUČILIŠTE U ZAGREBU
MEDICINSKI FAKULTET

Barbara Kukas

Dijagnostika i liječenje amiloidoze srca

Diplomski rad



Zagreb, 2021.

Ovaj diplomski rad izrađen je na Klinici za bolesti srca i krvnih žila, KBC Sestre milosrdnice u Zagrebu, pod vodstvom prof.dr.sc. Matiasa Trbušića i predan je na ocjenu u akademskoj godini 2020./2021.

KRATICE

AL-amiloidoza lakih lanaca (eng. *light chain amyloidosis*)

ATTR-amiloidoza transtiretina (eng. *transthyretin amyloidosis*)

CMR-magnetska rezonancija srca

EKG-elektrokardiomiografija

HFpEF-srčano zatajivanje sa očuvanom ejekcijskom frakcijom (eng. *heart failure with preserved ejection fraction*)

GLS-globalno longitudinalno naprezanje (eng. *global longitudinal strain*)

LGE-eng. *late gadolinium enhancement*

mATTR-hereditarna amiloidoza transtiretina (eng. *hereditary transthyretin amyloidosis*)

MR-magnetska rezonancija

PET-pozitronska emisijska tomografija

SAP-serumski amiloid P

wtATTR-divlji tip amiloidoze transtiretina/senilna amiloidoza transtiretina (eng. *wild type transthyretin amyloidosis*)

SADRŽAJ

1. SAŽETAK

2. SUMMARY

3. Amiloidoza srca.....	1
3.1. Definicija.....	1
3.2. Epidemiologija.....	1
3.3. Patofiziologija.....	1
3.4. Etiologija i klasifikacija.....	2
3.5. Amiloidoza lakih lanaca.....	3
3.6. Transtiretinska amiloidoza.....	4
3.6.1. Divlji tip transtiretinske amiloidoze.....	5
3.6.2. Hereditarna transtiretinska amiloidoza.....	6
3.7. Klinička slika.....	7
3.8. Dijagnostika.....	9
3.8.1. Elektrokardiografija.....	9
3.8.2. Ehokardiografija.....	10
3.8.3. Magnetska rezonancija srca.....	13
3.8.4. Nuklearna slikovna dijagnostika.....	15
3.8.5. Histopatološka dijagnostika.....	16
3.8.6. Laboratorijske pretrage.....	17

3.8.7. Dijagnostički algoritam kod sumnje na amiloidozu srca.....	17
3.9. Liječenje.....	18
3.9.1. Suportivna terapija.....	18
3.9.2. Pacemaker i implantabilni kardioverter defibrilator.....	19
3.9.3. Specifična terapija za amiloidozu lakih lanaca.....	19
3.9.4. Ortotopna transplantacija srca.....	20
3.9.5. Specifična terapija za hereditarnu srčanu amiloidozu.....	21
3.9.6. Specifična terapija za senilnu srčanu amiloidozu.....	22
4. Zahvale.....	23
5. Literatura.....	24
6. Životopis.....	36

Barbara Kukas

1.SAŽETAK: Dijagnostika i liječenje amiloidoze srca

Amiloidoza je rijetka bolest koja nastaje nakupljanjem abnormalnog proteina amiloida u raznim organima; srce, jetra, bubrezi, pluća, probavni sustav i živčani sustav. Amiloidi nisu dio normalnog sastava ljudskog tijela, ali se mogu formirati iz više različitih proteina. Češća je u muškaraca nego u žena i rijetko se javlja prije četrdesete godine života. Depoziti amiloida odlažu se u srčanom tkivu i s vremenom zamjenjuju normalno srčano tkivo što uzrokuje zatajivanje srca. Amiloidoza je najčešći uzrok restriktivne kardiomiopatije. Tri najčešće vrste amiloidoze srca su amiloidoza lakih lanaca, divlji tip amiloidoze transtiretina i hereditarna amiloidoza transtiretina. Ona može biti posljedica neke druge bolesti, neoplazme, infekcije ili upalnog stanja. Simptomi i znakovi bolesti su kardijalni i ekstrakardijalni te variraju od blagih simptoma (u početnim fazama bolesti) do refrakternog zatajivanja srca (u uznapredovalim fazama bolesti). Vezani su uz pojavu plućne i periferne kongestije te malog minutnog volumena. Simptomi vezani uz aritmije i smetnje provođenja su presinkopa, sinkopa i iznenadna smrt. Bolest je progresivna i letalna, a često neprepoznata u svojim ranim fazama. U dijagnostici koristimo elektrokardiogram, laboratorijske pretrage, ehokardiografiju, magnetsku rezonanciju, nuklearnu slikovnu dijagnostiku i biopsiju masnog tkiva, srca ili bubrega kao zlatni standard. Liječenje ovisi o vrsti amiloidoze i dobi bolesnika. Od standardne terapije za kronično zatajivanje srca koriste se diuretici dok ostali lijekovi ne pomažu ili čak mogu pogoršati kliničku sliku. Ostala terapija uključuje elektrostimulatore, implatibilne kardioverter defibrilatore, a ovisno o vrsti i stadiju bolesti i kemoterapiju, ortotopnu transplantaciju srca i jetre te stabilizatore transtiretina.

Ključne riječi: amiloidoza srca, dijagnostika, liječenje

Barbara Kukas

2.SUMMARY: Diagnosis and treatment of cardiac amyloidosis

Amyloidosis is a rare disease that occurs when abnormal protein amyloid builds up in different organs: heart, liver, kidneys, lungs, digestive system and nervous system. Amyloids are not normal part of human body, but they can transform from several different proteins. Cardiac amyloidosis is more common in men than in women. It rarely occurs before the age of forty. Deposits of amyloids build up in heart tissue and after some time they replace normal heart muscle which will lead to heart failure. The most common cause of cardiac amyloidosis is restrictive cardiomyopathy. This disease can be inherited and then it is called familial cardiac amyloidosis. Also it can be caused by some other disease, such as neoplasia, infection or some other inflammatory syndrome. Symptoms can vary from asymptomatic (in the early stage of disease) to restrictive cardiomyopathy (in late stage of disease). Symptoms and signs are fatigue, dyspnea with or without orthopnea, swelling of the abdomen, legs and other parts of the body. The signs of cardiac amyloidosis can often be similar to some other diseases so sometimes it can be difficult to diagnose it in early stages. For diagnosis we use EKG, echocardiography, MRI, nuclear imaging (radionuclids, PET, bone scintigraphy), cardiac biopsy and biomarkers. Treatment depends on type of amyloidosis and patient's age. For treatment we use supportive therapy, pacemaker, implantable cardioverter defibrillator, chemotherapy, orthotopic heart and liver transplantation and transthyretin stabilizers.

Key words: cardiac amyloidosis, diagnosis, treatment

3. Amiloidoza srca

3.1. Definicija

Sistemska amiloidoza uzrokovana je infiltracijom tkiva proteinima što uzrokuje poremećaj normalne funkcije organa i dovodi do različitih manifestacija bolesti. Bilo koji organ može biti zahvaćen uključujući bubrege, srce, pluća, periferni živčani sustav, jetru, oči, kožu i krvne žile.(1) Netopljiva, amiloidna vlakna odlažu se u ekstracelularne prostore organa i tkiva, a odlaganje je posljedica promjena u savijanju proteina. Odlaganje može biti lokalno, tj. može doći do zahvaćanja pojedinih organa i tkiva a može biti i sistemsko što ovisi o biološkim karakteristikama prekursora proteina. Sekundarna struktura je identična u svih amiloidnih vlakana, a sastoji se od beta nabrane ploče i jedinstvene ultrastrukture. Pentraksim serumski amiloid P (SAP) i glikozaminokani su sastavni dijelovi svih depozita amiloida.(2) Više od 30 različitih prekursora proteina uzrokuje amiloidozu.(3)

3.2. Epidemiologija

Epidemiologija srčane amiloidoze nije u potpunosti poznata zbog toga što je bolest često neprepoznata u ranim fazama. Dvije najčešće vrste srčane amiloidoze su amiloidoza lakih lanaca (eng. *light chain amyloidosis-AL*) i transtiretinska amiloidoza (eng. *transthyretin amyloidosis-ATTR*). Najčešća dva tipa transtiretinske srčane amiloidoze su divlji tip transtiretinske amiloidoze (eng. *wild type transthyretin amyloidosis-wtATTR*) i hereditarna transtiretinska amiloidoza (eng. *hereditary transthyretin amyloidosis-mATTR*). Amiloidoza lakih lanaca najčešći je tip srčane amiloidoze. Smatra se da je incidencija AL amiloidoze 1:50 000-100 000. U posljednjih nekoliko godina prevalencija raste jer se preživljenje znatno poboljšalo te

iznosi >0.3 na 100 000 stanovnika. Najčešće se javlja između pedesete i devedesete godine života, a vrh incidencije je između 60. i 69. godine života. Više od polovice pacijenata s amiloidozom lakih lanaca su muškarci. U više od 70% pacijenata zahvaćeno je srce što uzrokuje smrtnost veću od 50% unutar godinu dana od prve srčane dekompenzacije.(4) Drugi najčešći tip srčane amiloidoze trenutno je transtiretinska amiloidiza, dok je u prošlosti bilo obrnuto tj. transtiretinska amiloidiza je bila najčešći tip srčane amiloidoze a amiloidiza lakih lanaca zauzimala je drugo mjesto. Najčešći tip ATTR jest divlji tip transtiretinske amiloidoze (eng. *wild type transthyretin amyloidosis-wtATTR*). Bolest predominantno zahvaća srce iako može zahvatiti i periferni živčani sustav kao i tetivna vlakna. Simptomi wtATTR najčešće se javljaju u sedamdesetim godinama života, a prevalencija raste s dobi. Međutim, zabilježeni su slučajevi kliničke manifestacije bolesti i u ranijoj životnoj dobi. Bolest predominantno zahvaća muškarce, a geografski najviše zahvaća populaciju s Kaspijskog područja. Studije su pokazale 25% prevalencije wtATTR infiltracije u osoba starijih od 80 godina što upućuje na to da nisu sve infiltracije klinički značajne te da je prevalencija puno viša nego što se ranije znalo. Divlji tip transtiretinske srčane amiloidoze zaslužan je za veliki udio srčanih zatajivanja s očuvanom ejeckijskom frakcijom (eng. *heart failure with preserved ejection fraction-HFpEF*), najviše u muškaraca. Studije su pokazale prisutnost wtATTR amiloidoze u značajnom broju pacijenata s HFpEF i uznapredovalom aortnom stenozom. Stoga dijagnostika ima veliku ulogu u ovoj bolesti. Bazirano na demografskom razvoju, povećanju svijesti o ovoj bolesti i uznapredovalim metodama dijagnostike, wtATTR će možda u bližoj budućnosti postati najčešći tip srčane amiloidoze. Pacijenti s wtATTR imaju bolju prognozu nego pacijenti s AL. Prosječno preživljenje je 6 godina.

Divlji tip transtiretinske amiloidoze se javlja u 10% pacijenata s aornom stenozom te u 10-15% muškaraca starijih od 60 godina sa srčanim zatajivanjem s očuvanom e젝cijskom frakcijom. Drugi najčešći tip transtiretinske amiloidoze je hereditarna srčana amiloidoza (eng. *hereditary transthyretin amyloidosis-mATTR*). Prevalencija je najveća u Japanu, Portugalu i Švedskoj. Simptomi se najčešće javljaju između trećeg i osmog desetljeća života te podjednako zahvaćaju žene i muškarce, ali to znatno ovisi i o vrsti mutacije. Najčešća mutacija je Val122Ile koja najviše zahvaća srce. Dokazano je da su 3-4% Afroamerikanaca nositelji te mutacije te 10% Afroamerikanaca sa srčanim zatajivanjem s očuvanom e젝cijskom frakcijom. Druga česta mutacija je Val50Met koja ponajviše uzrokuje neurološke promjene (hereditarna amiloidna neuropatija).(4)

3.3. Patofiziologija

Depoziti amiloida akumuliraju se u ekstracelularnom matriksu te dovode do poremećaja strukture i funkcije srca. Ovi depoziti imaju beta nabranu strukturu te se mogu identificirati uporabom Kongo crvenila. Poznato je 36 prekursora proteina koji uzrokuju formiranje amiloidnih depozita. Amiloidni proteini pojavljuju se kao djelomično ili potpuno presavijeni prekursori. Čimbenici poput niskog pH, visoke temperature i oksidacije mogu poremetiti ravnotežu u korist navedenih proteina te potaknuti njihovo odlaganje u organima. Depoziti amiloida uzrokuju zadebljanje lijevog ventrikula i fibrozu što uzrokuje srčano zatajivanje s očuvanom e젝cijskom frakcijom. Dijastoličku disfunkciju karakterizira poremećeno punjenje ventrikula što dovodi do smanjenja dijastoličkog volumena i povećanja dijastoličkog tlaka.

Ejekcijska frakcija je na početku normalna, štoviše može se i povećati da bi se održao srčani minutni volumen. Značajno smanjenje punjenja lijevog ventrikula uzrokuje smanjenje srčanog minutnog volumena i pojavu simptoma bolesti.

Kontraktilnost miokarda je smanjena. U uznapredovalim fazama bolesti javlja se i sistolička disfunkcija.(5,6) Kod sistoličke disfunkcije ventrikul se slabije kontrahira i prazni što u početku uzrokuje porast dijastoličkog volumena i tlaka, no kasnije ejekcijska frakcija opada. Depoziti amiloida također mogu uzokovati zadebljanje interatrijskog septuma što dovodi do fibrilacije atrija i smetnji provođenja. Ukoliko depoziti uzrokuju strukturne promjene zalistaka doći će do regurgitacije, a rjeđe do stenoze.

Zahvaćenost perikarda depozitima amiloida uzrokuje manju perikardnu efuziju što samo po sebi najčešće nije problem ali nam može pomoći u ehokardiografiji prilikom prepoznavanja bolesti. Zadebljanje stijenki manjih arterija uzrokuje ishemiju, odnosno anginu pektoris, pa i infarkt miokarda.(7)

3.4. Etiologija i klasifikacija

Prema smjernicama „International Society of Amyloidosis“ naziv amiloid koristi se ponajviše za ekstracelularne depozite fibrilarnog proteina koji je prepoznat po svom afinitetu za Kongo crvenilo i svome žuto-zelenom lomljenju pod polariziranim svjetlom.(8)

Klasifikacija amiloidoze temelji se na vrsti proteina koji formiraju amiloidna vlakna. Naziv amiloidoza ima slovo A od riječi amiloid, a drugo slovo je od proteina koji ga tvori: AL (amiloidoza lakih lanaca), ATTR (transtiretinska amiloidoza). Hereditarne amiloidoze tvore naziv ovisno o supstituciji ili deleciji koja se dogodila, pa je tako u

nazivu uključeno ime aminokiseline kao i mjesto na kojem se dogodila promjena. Na primjer, ATTRV30M (valin je zamijenjen metioninom). Do danas je pronađeno 36 proteina koji uzrokuju amiloidozu. Depoziti amiloida mogu biti lokalizirani ili sistemski. Moguće je da su depoziti amiloida na početku lokalizirani samo u jednom organu a kasnije zahvaćaju i ostale organe. Devetnaest različitih proteina uzrokuje lokaliziranu amiloidozu, četrnaest ih uzrokuje sistemsku amiloidozu, dok ih tri uzrokuje oboje.(9-16) Dvije su najčešće vrste amiloidoze koje zahvaćaju srce: amiloidoza lakih lanaca i transtiretinska amiloidoza. Zahvaćenost srca vodeći je uzrok mortaliteta i morbiditeta u sistemskoj amiloidozi, bez obzira na proizvodnju amiloida i patogenezu koja je u podlozi.(17) Iako je protein u AL amiloidozi i ATTR amiloidozi različit, mehanizmi kojim oni djeluju na srce slični su.(1)

3.5. Amiloidoza lakih lanaca

Srčana amiloidoza lakih lanaca karakterizirana je poremećajem proliferacije plazma stanica što dovodi do poremećaja strukture imunoglobulina lakih lanaca koji stvaraju depozite amiloida u brojnim organima što u oko polovice slučajeva uključuje srce.(17) Monoklone plazma stanice proizvode abnormalni imunoglobulin koji nije topljiv u serumu zbog abnormalne strukture proteina što dovodi do depozita u tkivu.(1)

AL infiltracija može zahvatiti cijeli srčani mišić odnosno oba ventrikula, oba atrija, valvule i krvne žile.(18)

Važan uzrok kardijalne disfunkcije je toksičnost uzrokovana cirkulacijom lakih lanaca koja dovodi do oksidativnog stresa.(19) AL amiloidoza uzrokovana proizvodnjom lambda lakog lanca tri puta je češća od AL amiloidoze uzrokovane proizvodnjom kappa lakog lanca. Bolest se pojavljuje najčešće u šestom desetljeću života i češća

je u muškaraca nego u žena. Srčana amiloidoza lakih lanaca agresivna je bolest čije je preživljenje 4 mjeseca.(20) Amiloidoza lakih lanaca u malom je broju slučajeva povezana s multipli mijelomom. U multipli mijelomu većina staničnih komponenta koštane srži može sadržavati plazma stanice što će uzrokovati koštane lezije, anemiju, hiperkalcemiju i/ili bubrežnu disfunkciju.(21) U suprotnosti s multipli mijelomom, većina pacijenata koja boluje od amiloidoze lakih lanaca ima manje od 20% plazma stanica u koštanoj srži i klinička manifestacija bolesti je posljedica cirkuliranja abnormalnih, slobodnih lakih lanaca.(22) U otprilike 5-10% pacijenata s amiloidozom lakih lanaca biti će ustanovljeno da imaju multipli mijelom i sličnom broju pacijenata s multipli mijelomom biti će ustanovljeno da imaju amiloidozu lakih lanaca. (23) Amiloidoza lakih lanaca je multiorganska bolest, iako jedan organ uobičajeno dominira. Najčešće zahvaća bubrege uzrokujući nefrotski sindrom, a srce je drugi najčešće zahvaćeni organ. Ostali organi i tkiva koji mogu biti zahvaćeni su periferni i autonomni živčani sustav, krvožilni sustav, jetra, probavni sustav i meko tkivo. Zahvaćenost srca u amiloidozi lakih lanaca gotovo se uvijek pojavljuje kad je istodobno zahvaćan neki drugi važan organ. Izolirana srčana amiloidoza lakih lanaca javlja se u manje od 5% slučajeva.(23) Iako je prognoza loša, suvremena terapija može prolongirati remisiju bolesti i produžiti život za nekoliko godina.(24)

3.6. Transtiretinska amiloidoza

Transtiretin je protein većinski proizveden u jetri čija je uloga transport tiroksina i retinol (vitamin A) vežućeg proteina.(25) ATTR amiloidozu karakteriziraju depoziti amiloida građeni od transtirena koji se nakupljaju u ekstracelularnim prostorima što

dovodi do disfunkcije organa.(26) Uz već navedene dvije glavne vrste ATTR amiloidoze, divlji tip ATTR amiloidoze i hereditarna ATTR amiloidoza, postoji i treći tip ATTR amiloidoze koji se javlja u pacijenata kojima je presađena jetra od donora koji boluju od mATTR amiloidoze te se naziva ATTR amiloidoza nakon domino transplantacije jetre.(27) Transtiretin je stabilan u svojoj tetramerskoj formi, a disocijacija tetramera u monomere uzrokuje poremećaj savijanja transtiretina što dovodi do njegove agregacije u amiloidna vlakna.(25,28) Mutacijom transtiretina nastaje mutirani oblik koji je nestabilniji od divljeg tipa transtiretina.(29)

3.6.1. Divlji tip transtiretinske amiloidoze

Divlji tip transtiretinske amiloidoze javlja se u starijih osoba, najčešće nakon sedamdesete godine života.(30) Dvadeset puta češće se javlja u muškaraca nego u žena. Amiloidoza je uzrokovana infiltracijom divljeg tipa transtiretina. Bolest se javlja mnogo kasnije nego amiloidoza lakih lanaca ili hereditarna amiloidoza.(30) U čak 35% pacijenata prvo se postavlja kriva dijagnoza, tj. dijagnoza neke druge srčane bolesti, a tek potom prava dijagnoza, tj. wtATTR. Mogući uzroci sporijeg dijagnosticiranja su heterogena klinička slika, nerazumijevanje same bolesti i pogrešno shvaćanje dijagnostike i liječenja.(32, 33)

Usprkos tome što je wtATTR sistemska bolest najčešće je srce jedini organ koji je klinički zahvaćen. Iznimka je sindrom karpalnog kanala i neke druge muskuloskeletne bolesti poput stenoze lumbalnog kanala. Simptomi sindroma karpalnog kanala i ostali muskuloskeletni simptomi javljaju se deset do petnaest godina ranije nego kardijalni simptomi.(36) Ujedno se i srčana wtATTR amiloidoza i sindrom karpalnog kanala koji je posljedica wtATTR javljaju u muškaraca starije životne dobi.(37) U četvrtine

pacijenata koji boluju od wtATTR amiloidoze pronađene su abnormalne plazma stanice što povećava mogućnost da ti pacijenti kasnije u životu obole od amiloidoze lakih lanaca.(36) U takvih pacijenata potrebno je napraviti biopsiju kako bi utvrdili o kojoj se vrsti amiloidoze radi. (33) U suprotnosti s amiloidozom lakih lanaca i hereditarnom transtiretinskom amiloidozom pacijenti koji boluju od divljeg tipa transtiretinske amiloidoze nemaju normalan EKG nalaz.(38) WtATTR amiloidoza ima manje agresivan tijek od AL amiloidoze i duže preživljenje.(1) Dijagnosticiranje wtATTR amiloidoze kompliciranije je od dijagnosticiranja mATTR jer se ne može napraviti genski probir.(39)

3.6.2. Hereditarna transtiretinska amiloidoza

Hereditarna transtiretinska amiloidoza nasljedna je bolest uzrokovana mutacijom proteina transtiretina.(38) Gen koji kodira protein transtiretin smješten je na kromosomu 18 i sadrži četiri egzona i pet introna. Postoji više od 120 mutacija gena koji kodiraju protein transtiretin.(40, 41) Čak 75 mutacija uzrokuje amiloidozu od čega 44 mutacije uzrokuju srčanu amiloidozu. Najčešće mutacije su zamjena aminokiselina valin s metioninom na mjestu 30(V30M) i zamjena aminokiseline valin s izoleucinom na mjestu 122(V122I).(38) Vrsta supstitucije aminokiselina određuje fenotip bolesti. Bolest se nasljeđuje autosomno dominantno.(42) Neke mutacije uzrokuju kardiomiopatiju koja se ističe kao glavno obilježje bolesti(Val122Ile, Ile68Leu, Thr60Ala, Leu11Met).(43) U nekim oblicima bolesti prevladavaju periferna neuropatija ili autonomna disfunkcija, dok srčana amiloidoza izostaje ili je prisutna u oslabljenom obliku.(42) Nositeljima mutiranog gena mutirani protein cirkulira krvlju od fetalnog doba, ali amiloidni depoziti i simptomi se ne pojavljuju do odrasle dobi. Pojavu bolesti kontroliraju faktori koji su povezani s biokemijom starenja.(44,45)

Bolest se javlja nakon trećeg desetljeća, a najčešće je to u četrdesetim godinama života. Postoji jaka korelacija između genotipa i fenotipa kod određenih mutacija, dok kod ostalih kliničke značajke mogu jako varirati čak i unutar iste obitelji. Mutacija Thr60Ala (supstitucija aminokiseline treonin alaninom na poziciji 60) se može prezentirati dominantnom kardiomiopatijom koju karakterizira srčano zatajivanje, a također se javljaju autonomna disfunkcija i periferna neuropatija.(42) Najčešći uzrok hereditarne amiloidoze u svijetu je Val30Met mutacija koja se prezentira perifernom i autonomnom neuropatijom bez srčane amiloidoze, pogotovo u pacijenata mlađih od 50 godina, iako se u kasnijoj dobi mogu pojaviti depoziti amiloida na srcu. Prevalencija te mutacije najveća je u Japanu, Portugalu i Švedskoj.(46) Također značajna mutacija je supstitucija izoleucina s valinom na poziciji 122(Val122Ile). 3.4% Afroamerikanaca su heterozigoti za ovu mutaciju. Mutacija je povezana s povećanim rizikom za razvoj ATTR srčane amiloidoze u kasnijoj životnoj dobi koja se klinički neće moći razlučiti od divljeg tipa amiloidoze.(47)

3.7. Klinička slika

Pacijenti sa srčanom amiloidozom prezentiraju se simptomima srčanog zatajivanja poput dispneje, umora, slabosti i sinkope. Najučestalija rana klinička manifestacija srčane amiloidoze bez obzira na vrstu amiloida je dispneja u naporu koja relativno brzo progredira. Uz dispneju može ili ne mora biti prisutna ortopneja. Često se javljaju periferni edemi i ascites, odnosno znakovi desnostrane srčane dekompenzacije. Periferni edemi u amiloidozi lakih lanaca mogu biti posljedica hipoalbuminemije povezane s nefrotskim sindromom tako da bi trebalo uzeti u obzir da li je kod pacijenata prisutna proteinurija.(48) Kod većine pacijenata prisutan je gubitak tjelesne težine. Ukoliko amiloidni depoziti zahvaćaju sustav električne

provodljivosti srca doći će do pojave aritmija poput fibrilacije atriya, atrioventrikulskog bloka i ventrikulske tahikardije. Supraventrikulske aritmije mogu biti prisutne u početnoj fazi bolesti, ali je to rjeđa pojava, pogotovo u amiloidozi lakih lanaca. U terminalnom stadiju bolesti pacijenti umiru od progresivnog srčanog zatajivanja ili iznenadne srčane smrti koja može biti posljedica bradiaritmije ili tahiaritmije. Infiltracija atriya depozitima amiloida rezultira njihovom disfunkcijom i potencijalno formiranjem tromba, čak i u sinus ritmu.(5,6) Pacijenti koji boluju od srčane amiloidoze često se žale na slabost, a prisutna je i sinkopa, najčešće ortostatska kao posljedica autonomne neuropatije. Krvni tlak je nizak te pacijenti imaju intoleranciju na lijekove za hipertenziju. Hipotenzija je posljedica poremećene ejeckijske frakcije i/ili periferne vazomotorne disfunkcije. Osobe koje boluju od srčane amiloidoze imaju pozitivan Kussmaulov znak, tj. pritiskom na jugularnu venu dolazi do povišenja venskog stupca pri inspiriju. Kussmaulov znak također je pozitivan kod osoba s konstrikcijom perikarditisa. Treći i četvrti srčani šum rijetko se javljaju kod srčanog zatajivanja koje je posljedica srčane amiloidoze za razliku od srčanog zatajivanja ostale etiologije kod kojih je česta pojava trećeg i četvrtog srčanog šuma. U trenutku kad pacijenti prvi put posjete kardiologa srčana amiloidoza već je uznapredovala te su prisutne velike količine amiloidnih depozita. Klinička slika i prognoza pacijenata sa srčanom amiloidozom jako variraju ovisno o tipu amiloidnih depozita i fazi bolesti.

Amiloidoza lakih lanaca sistemska je bolest koja najviše zahvaća bubrege i srce. Također mogu biti zahvaćeni jetra, periferni živčani sustav i probavni sustav. Otprilike 10% pacijenata ima makroglosiju, koja može varirati od očitog uvećanja jezika do suptilnih znakova. Periorbitalni edemi su patognomonični za amiloidozu lakih lanaca. Važno je napraviti detaljan pregled vjeđa zbog mogućih krvnih podljeva koji nisu jasno uočljivi. Značajan oftalmološki znak je zamućenje staklovine. Hepatomegalija je

najčešće posljedica kongestije ali povećana jetra može biti posljedica infiltracije amiloida u pacijenata s amiloidozom lakih lanaca. Jetra infiltrirana depozitima amiloida je tvrda i nije pulsabilna te se može razlikovati od jetre koja je uvećana zbog kongestije. Ostali gastroenterološki znakovi su proljev, opstipacija, flatulencija i gubitak apetita. Česta manifestacija amiloidoze lakih lanaca je nefrotski sindrom. Zahvaćenost bubrega rezultira značajnom proteinurijom. Periferna neuropatija je karakteristika i amiloidoze lakih lanaca i hereditarne ATTR amiloidoze. Periferna neuropatija je simetrična, uglavnom senzorička, često neprepoznata ukoliko se ne napravi detaljan neurološki pregled. Ukoliko se pacijentima postavi pitanje, oni često sami opišu manifestaciju senzorne neuropatije u proksimalnim dijelovima donjih udova koje opisuju kao utrnulost stopala. Pacijenti sa srčanom amiloidozom lakih lanaca imaju manje izraženu količinu depozita na srcu nego pacijenti s transtiretinskom srčanom amiloidozom, ali amiloidoza lakih lanaca je progresivnija bolest i smrtnost je veća. Uzrok tome je kardiotoksični učinak lakih lanaca.

Pacijenti s divljim tipom transtiretinske srčane amiloidoze najčešće se prezentiraju simptomima tipičnim za srčano zatajivanje. Najveći broj pacijenata su muškarci stariji od 60 godina dok žene čine udio od otprilike 20%. Česta klinička manifestacija je bilateralni sindrom karpalnog kanala koji uzrokuje utrnulost šaka.(49) Simptomi sindroma karpalnog kanala javljaju se deset do petnaest godina ranije od kardijalnih simptoma. Ukoliko pacijent ima neke druge muskuloskeletne simptome oni se također javljaju mnogo ranije od simptoma srčane amiloidoze. Ostali znakovi zahvaćenosti perifernog živčanog sustava su senzomotorni ispad i spinalna stenoza.(36) Pacijenti s wtATTR imaju veći rizik od ruptуре tetive bicepsa u odnosu na zdrave pacijente.

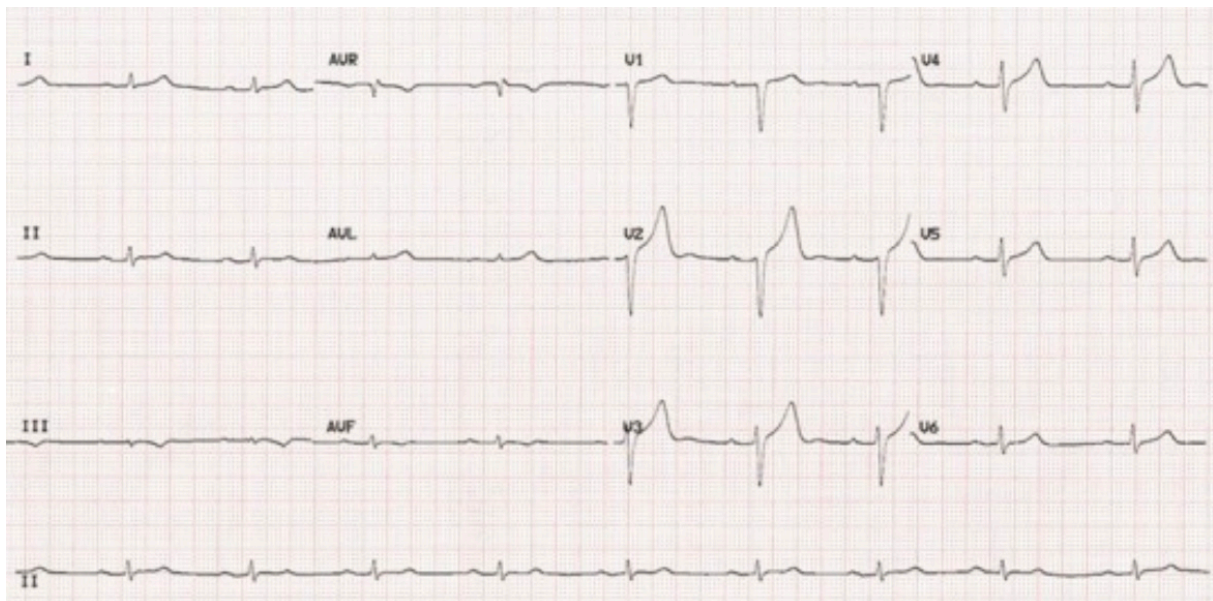
Klinička slika pacijenata s hereditarnom transtiretinskom amiloidozom je heterogena i znatno ovisi o vrsti mutacije tj. genotip i fenotip su usko povezani. Ona varira od izolirane neuropatije do klasičnih simptoma srčanog zatajivanja. U najvećem broju slučajeva pacijenti se prezentiraju perifernom senzomotornom neuropatijom s motornom disfunkcijom koja može toliko uznapredovati i uzrokovati potpunu nepokretnost i neuropatsku bol. Autonomna disfunkcija uzrokuje gastrointestinalnu disautonomiju praćenu gubitkom tjelesne težine i ortostatsku hipotenziju. U pacijenata u kojih je zahvaćeno srce javljaju se aritmija, sinkopa i iznenadna srčana smrt uz klasične simptome srčanog zatajivanja.

3.8. Dijagnostika

Rana dijagnoza srčane amiloidoze iznimno je bitna s obzirom da je kasna dijagnoza povezana s lošom prognozom i lošim ishodom bolesti. Mnogi simptomi i znakovi mogu pobuditi sumnju na srčanu amiloidozu. Pozitivna obiteljska anamneza može pobuditi sumnju na hereditarnu transtiretinsku amiloidozu. Bolest se najčešće prezentira sa simptomima srčanog zatajivanja, međutim često se javlja angina kao posljedica infiltracije krvnih žila miokarda. Smanjena voltaža na EKG-u zajedno sa zadebljanjem lijevog zida ventrikula pobuđuje sumnju na srčanu amiloidozu.(20) U dijagnostici osim EKG-a koristimo laboratorijske pokazatelje, ehokardiografiju, magnetsku rezonanciju, nuklearnu slikovnu dijagnostiku i biopsiju masnog tkiva, srca i bubrega kao zlatni standard. (20)

3.8.1. Elektrokardiografija

Zadebljanje ventrikulske stijenke u amiloidozu posljedica je infiltracije miokarda, stoga voltaža na EKG-u ima tendenciju smanjenja proporcionalnu napredovanju bolesti. Niska voltaža na EKG-u (definirana kao <5mm u standardnim odvodima udova ili <10mm u prekordijalnim odvodima) pojavljuje se u velikom broju pacijenata i često je udružena sa ekstremnom devijacijom lijeve ili desne osi. Voltažni kriteriji za lijevu ventrikulsku hipertrofiju ekstremno su neuobičajeni u pacijenata s amiloidozom lakih lanaca međutim prisutni su u čak četvrtine pacijenata sa transtiretinskom amiloidozom. Fibrilacija atriya, undulacija atriya, pauze, blokovi grana i ektopični udarci karakteriziraju EKG pacijenta čija je pretklijetka zahvaćena depozitima amiloida. Fibrilacija ventrikula, mikrovoltaža i pseudoinfarktna slika karakteriziraju EKG pacijenta čija je klijetka zahvaćena depozitima amiloida. (50) Studije su pokazale da je mutacija His108Arg, koja je najčešća u Austrijskoj populaciji, povezana sa velikom incidencijom ventrikulske tahikardije. Holter EKG praćenje važan je korak u dijagnosticiranju pacijenata sa srčanom amiloidozom.

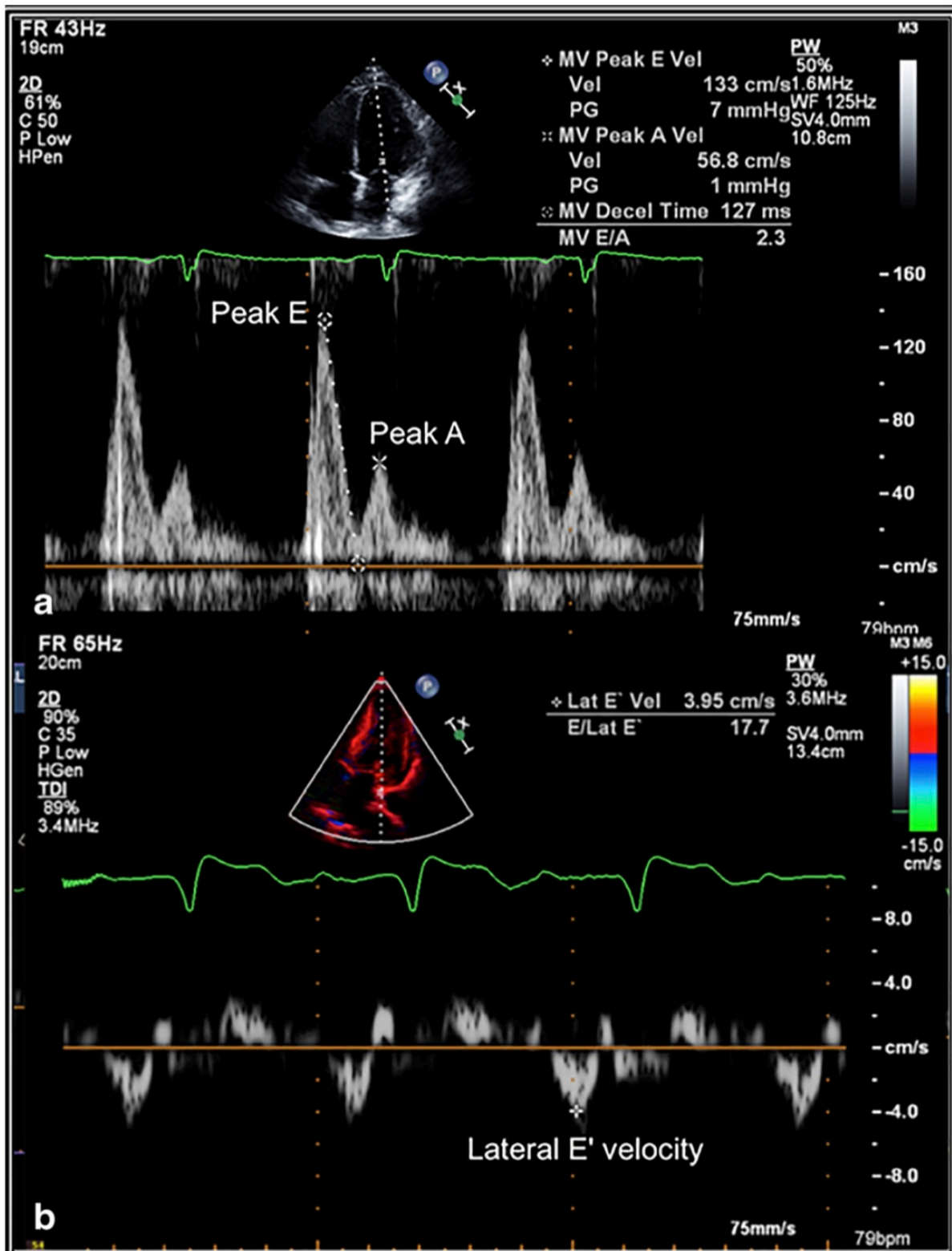


Slika 1. Elektrokardiogram pacijenta sa transtiretin srčanom amiloidozom. Na EKG-u uočavamo sinus bradikardiju, AV blok prvog stupnja i nisku QRS voltažu (<6mm) te redukciju R zubaca od V1 do V3, predominantno u vodovima udova. Prema: Martinez-Naharro, Hawkins, Fontana, Clinical medicine(2018), 18:s30-s35.

3.8.2. Ehokardiografija

Ehokardiografija pacijenata s amiloidozom prikazuje uvećanje oba atrija, zadebljanje ventrikulske stijenke uz klasičan granulirani izgled, strukturne promjene valvula i smanjeno dijastoličko punjenje. Međutim, ništa od navedenog nije specifično za dijagnozu amiloidoze. Važno je individualno povezati kliničku sliku, nalaz i sumnju na dijagnozu amiloidoze. Zadebljanje interventrikulskog septuma >12mm (često u trenutku pregleda >15mm) u odsutnosti aortne stenoze, regurgitacije ili značajnije arterijske hipertenzije je ehokardiografski kriterij za identifikaciju zahvaćenosti srca u pacijenata sa sistemskom amiloidozom lakih lanaca.(51) Ekstracelularni depoziti amiloida uzrokuju hipertrofiju i fibrozu ventrikula što uzrokuje dijastoličku disfunkciju. Zadebljanje stijenke ventrikula najčešće je izraženo u pacijenata s transtiretinskom amiloidozom jer se kod pacijenata s amiloidozom lakih lanaca simptomi pojavljuju u ranijim fazama bolesti. Povećani biventrikulski tlak punjenja kao i neposredna infiltracija atrija amiloidnim proteinima dovode do dilatacije atrija.(52) Doppler mjerenje je posebno važno u procjeni srčane amiloidoze. Ono uključuje procjenu E/A omjera (omjer vršne brzine transmitalnog tijekom rane(E) i kasne(A) vršne brzine dijastoličkog vala zajedno s vremenom deceleracije (vrijeme potrebno od vršne E brzine do povratka na baznu liniju). Nizak ili čak odsutan transmitalni utok kasne dijastole Dopplerovog spektra često se javlja u pacijenata s uznapredovalom restriktivnom kardiomiopatijom bez obzira na sinus ritam.(53) Klein i suradnici su

demonstrirali da kratko vrijeme deceleracije i povećana brzina ranog dijastoličkog punjenja imaju značajnu ulogu u procjeni mortaliteta.(54) Male perikardne efuzije su uobičajene, dok su velike perikardne efuzije i tamponade rijetke. Iako je dijastolička funkcija lijevog ventrikula oštećena već u ranim fazama bolesti, sistolička funkcija lijevog ventrikula tj. ejekcijska frakcija očuvana je do uznapredovalog stadija bolesti. Međutim, poremećaj ventrikulske deformacije koji se mjeri globalnim longitudinalnim naprezanjem (eng. *global longitudinal strain* – GLS) često je vidljiv već u ranim fazama bolesti.(53) Mjerenje longitudinalnog naprezanja uz pomoć Dopplera i ehokardiografija „speckle tracking“ korisni su klinički alati za identifikaciju srčane amiloidoze i diferencijaciju srčane amiloidoze od ostalih uzroka zadebljanja srčane stijenke poput hipertenzije i hipertrofične kardiomiopatije. Za dijagnozu srčane amiloidoze posebno je znak takozvane poštede apeksa (eng. *apical sparing*). Provedeno je istraživanje u kojemu su sudjelovali pacijenti sa srčanom amiloidozom, aortnom stenozom i hipertrofijskom kardiomiopatijom. Globalno longitudinalna deformacija je nezavisni pokazatelj preživljenja u pacijenata s amiloidozom lakih lanaca. Naposljetku, kontinuirano praćenje globalnog longitudinalne deformacijedobar je pokazatelj odgovora na terapiju u tih pacijenata.(54)



Slika 2. Transtorakalna spektralna Doppler ehokardiografija utoka mitralne valvule. (a) Prikazan je povećan E/A (omjer vršne brzine transmitralnog protoka u ranoj dijastoli i vršne brzine transmitralnog protoka u kasnoj dijastoli).

(b) Prikazan je snižen E' (brzina gibanja mitralnog prstena u ranoj diastoli) što upućuje na restriktivno punjenje lijevog ventrikula u pacijenta sa mATTR. Normalan raspon: E/A omjer <2.0, lateralna E' brzina > 10 cm/s. Prema:Tuzovic, Yang, Baas, Depasquale, Deng, Cruz i sur. Current oncology reports(2017), 19:46.

Prednosti ehokardiografije su: idealna za probir, nema zračenja, niski trošak, dostupna, nove metode. Nedostatak je potrebno znanje i iskustvo.

3.8.3. Magnetska rezonancija srca

Depoziti amiloida u srčanom mišiću povećavaju ekstracelularni volumen što rezultira akumulacijom gadolinium kontrasta. Zbog toga je LGE MRI (engl. *late gadolinium enhancement magnetic resonance imaging*) dokazano učinkovita u identifikaciji srčane amiloidoze. Dok je srčana amiloidoza karakterizirana karakterističnim obrascem difuznog endokardijalnog LGE koje je povezano sa srčanim zatajenjem(55), različiti LGE obrasci, od subendokardijalnog do transmuralnog, mogu biti viđeni.(56) Magnetska rezonancija srca korisna je kao screening test za srčanu amiloidozu. Među pacijentima sa multipli mijelomom, magnetska rezonancija srca ima osjetljivost i negativnu prediktivnu vrijednost od 100%, a specifičnost i pozitivnu prediktivnu vrijednost od 80% i 81% za dijagnozu srčane amiloidoze lakih lanaca. (57) Također, LGE CMR (engl. *late gadolinium enhancement cardiac magnetic resonance*) je samostalan prediktor mortaliteta u pacijenata koji boluju od srčane amiloidoze lakih lanaca i ima veću prognostičku vrijednost od uobičajenih laboratorijskih nalaza.(58) Miokardna i krvna kinetika gadolinium kontrasta su abnormalne u srčanoj amiloidozi uzrokujući manju razliku između krvnog i

miokardnog T1, koji je osnovni parametar magnetske rezonancije. (59) Suvremena LGE dijagnostika srčane amiloidoze uključuje uporabu PSIR (engl. *phase sensitive inversion recovery*) tehnike koja ima veću točnost u usporedbi sa konvencionalnom mag-IR (inversion recovery) LGE metodom.(60) LGE je jako korisna metoda za diferencijaciju normalnog od abnormalnog miokarda, ali za to je potrebna očuvanost normalnog (zdravog) miokarda. Amiloidoza je difuzna bolest i u mnogo slučajeva „normalnog“ miokarda niti nema. Kvantitativne slikovne metode uključujući nativni (nekontrastni) T1 mapping i determinaciju direktne ekstracelularne volumne frakcije(ECV) su u posljednje vrijeme istraživane kod kardiovaskularnih bolesti uključujući srčanu amiloidozu. Mjerenje ekstracelularnog volumena pokazalo je obećavajuće rezultate za detekciju srčane amiloidoze.(61) Od navedene dvije kvantitativne metode, mjerenje ekstracelularnog volumena pokazalo se najučinkovitije i najkorištenije te također daje uvid u ozbiljnost amiloidoze tj. količinu i proširenost depozita amiloida. Mjerenje ekstracelularnog volumena koristi se također u praćenju odgovora na terapiju.(60) T1 mapping dijagnostika temelji se na procjeni i praćenju slika prije i nakon davanja gadolinium kontrasta te rekonstrukciji slika s ciljem generiranja T1 mape koja bi predstavljala T1 vrijeme relaksacije srčane stijenke. Usporedbom mapa prije i nakon kontrasta moguće je izračunati ekstracelularni volumen.(62) Kratko T1 vrijeme i veliki ekstracelularni volumen upućuju na akumulaciju amiloidnih proteina u ekstracelularni matriks.(63) Proporcionalno porastu ekstracelularnog volumena je progresija normalnog LGE u subendokardijalni te potom u transmuralni miokard.(60)

U usporedbi sa ehokardiografijom kod koje ne postoje specifični kriteriji za postavljanje dijagnoze srčane amiloidoze, pomoću CMR može se jasno postaviti dijagnoza. Međutim, CMR ne može u potpunosti odrediti o kojem se tipu srčane

amiloidoze radi, ali određene karakteristike upućuju na određeni tip amiloidoze. Subendokardijalni LGE javlja se češće u amiloidozi lakih lanaca, dok se transmuralni LGE javlja češće u ATTR.(60) Prednosti kardijalne magnetske rezonancije su veća senzitivnost u odnosu na ehokardiografiju, nema zračenja, mogućnost kvantitativne procjene amiloida. Nedostaci su cijena, slaba dostupnost, kontraindikacije te potrebno znanje i iskustvo.(60)

3.8.4. Nuklearna slikovna dijagnostika

Nuklearna slikovna dijagnostika posebno je značajna u dijagnostici srčane amiloidoze zbog mogućnosti razlikovanja pojedinih subtipova što nije moguće niti sa ehokardiografijom niti korištenjem CMR-a. Istraživanja su provedena sa mnogo radionuklida, međutim dva su najkorištenija: ^{99m}Tc -DPD (^{99m}Tc -3,3-difosfono-1,2-propanodikarboksil kiselina) i ^{99m}Tc -PYP (^{99m}Tc -pirofosfat). Točan mehanizam kojim se ovi radionuklidi akumuliraju u miokardu nije u potpunosti poznat. Smatra se da se fosfat u radionuklidima veže za kalcij čije su razine u amiloidozi visoke. U ATTR amiloidozi akumulira se više radionuklida nego u AL amiloidozi. Točan razlog tome je nepoznat. Smatra se da su viša razina kalcija i duže vrijeme stvaranja amiloidnih depozita jedni od kontribucijskih faktora.(64) Ne postoji istraživanje koje detaljno uspoređuje točnost navedena dva radionuklida. Nuklearna slikovna dijagnostika sa ^{99m}Tc -DPD ima vrlo visoku osjetljivost i specifičnost. ^{99m}Tc -DPD je bio prvi radionuklid koji je imao sposobnost razlikovati AL od ATTR te imao prognostičku važnost. (65,66) ^{99m}Tc -PYP je alternativni radionuklid čija je osjetljivost i specifičnost slična ^{99m}Tc -DPD-u. Ostali radionukli koji se trenutno koriste u Alzheimerovoj bolesti za procjenu količine amiloida u mozgu, ali bi se uskoro mogli početi koristiti za srčanu amiloidozu su BF-227, C-PIB i ^{18}F florbetapir. Ovi radionuklidi mogu pomoći u kvantifikaciji depozita

amiolida na miokardu ali ne mogu razlučiti tipove amiloidoze.(64) Pozitronska emisijska tomografija (PET) nudi višu prostornu rezoluciju od ostalih nuklearnih slikovnih metoda, ali je nedovoljno proučavana i upotrebljavana kao dijagnostička slikovna metoda u pacijenata s amiloidozom.(67) Još jedna važna dijagnostička slikovna metoda je scintigrafija kosti. Prednosti scintigrafije kosti su visoka senzitivnost, visoka specifičnost i mali broj kontraindikacija. Nedostaci su slaba dostupnost, zračenje i trajanje.(67)

3.8.5. Histopatološka dijagnostika

Usprkos svim navedenim dijagnostičkim metodama zlatni standard za dijagnostiku srčane amiloidoze je biopsija s histopatologijom. Ona nam prikazuje odlaganje amorfnih depozita amiloidnih fibrila. Razne metode su razvijene za dijagnostiku tkiva. Biopsija endomiokarda je relativno sigurna procedura sa gotovo 100%-tnom osjetljivošću za dijagnostiku amiloidoze.(68) Nije uvijek nužno napraviti biopsiju endomiokarda, mogu se koristiti ostala tkiva poput abdominalnog masnog tkiva, bubrega ili nekog drugog organa u kojem je došlo do odlaganja depozita amiloida. Aspiracija tankom iglom je jednostavna i brza tehnika koja se koristi za dijagnostiku amiloidoze i ima pozitivan rezultat u preko 88% slučajeva.(69) Ukoliko se korištenjem navedenih tkiva ne potvrdi dijagnoza amiloidoze, ali i dalje sumnjamo na nju tada se radi biopsija endomiokarda.(70) Kada amiloidna fibrilna vlakna dođu u doticaj sa Kongo crvenilom nastane karakteristično patognomonično zelenkasto obojenje pod polariziranim svjetlom. U doticaju sa tioflavinom amiloidna fibrilna vlakna oboje se intenzivno žuto-zelenu. Tioflavin daje snažan fluorescentni signal. Pod elektronskim mikroskopom vlakna su ravna, rigidna i nerazgranata unutar 8-10mm širine. Iako Kongo crvenilom dokazujemo prisutnost amiloidnih vlakana, ne možemo razlučiti o

kojem tipu amiloidoze je riječ. Da bi to razlučili potrebna nam je imunohistokemija koja koristi monoklona protutijela protiv amiloidnih proteina te masenu spektroskopiju.(71)

3.8.6. Laboratorijske pretrage

Srčani biomarkeri mogu biti korisni za postavljanje kliničke sumnje na srčanu amiloidozu u pacijenata sa poremećajem plazma stanica te bi ih se trebalo uputiti na daljnju dijagnostiku u vidu EKG-a i ehokardiografije. Kombinacija serumskog NT-proBNP-a i troponina je korisna za procjenu prognoze i za daljnje smjernice što se tiče terapije amiloidoze lakih lanaca. Troponin je trajno lagano povišen bez drugih pokazatelja akutnog koronarnog sindroma. Paraproteinemija i kretatin su također važni laboratorijski pokazatelji.(72)

3.8.7. Dijagnostički algoritam kod sumnje na amiloidozu srca

Ukoliko klinička slika, elektrokardiografija, ehokardiografija, magnetska rezonancija srca ili biomarkeri upućuju na amiloidozu srca sljedeći korak je utvrditi prisutnost monoklalnog proteina. Potrebno je napraviti sljedeća tri testa: omjer serumskog slobodnog kappa/lambda lakog lanca (abnormalno je ukoliko je omjer <0.26 ili >1.65), imunofiksacija proteina u serumu (abnormalno je ukoliko je detektiran monoklaln protein), imunofiksacija proteina u urinu (abnormalno je ukoliko je detektiran monoklaln protein). Ako su jedan ili više od navedenih testova pozitivni sljedeći korak je napraviti biopsiju masnog tkiva, bubrega ili srca. Ako je biopsija masnog tkiva ili bubrega negativna potrebno je napraviti biopsiju srca. Ako su sva tri navedena testa negativna radi se scintigrafija kosti. Ukoliko je nalaz scintigrafije kosti pozitivan postavlja se dijagnoza amiloidoze srca. Ako nije moguće napraviti

scintigrafiju kosti radi se biopsija srca. (73) Dijagnostički algoritam može se podijeliti na invazivnu dijagnostiku kojom možemo dijagnosticirati sve tipove amiloidoze i neinvazivnu dijagnostiku kojom možemo dijagnosticirati samo transtiretinsku amiloidozu. Invazivna dijagnostika uključuje biopsiju srca i biopsiju masnog tkiva ili bubrega uz koju je potrebno napraviti ehokardiografiju ili magnetsku rezonanciju srca. Neinvazivnom dijagnostikom možemo postaviti dijagnozu transtiretinske amiloidoze ukoliko pacijent ima pozitivan nalaz scintigrafije kosti, negativan serumski test lakih lanaca, negativnu imunofiksaciju proteina u serumu i urinu te pozitivne kriterije ehokardiografije i magnetske rezonancije srca.(74)

3.9. Liječenje

3.9.1. Suportivna terapija

Za liječenje simptoma srčanog zatajivanja koriste se diuretici, a osim njih važna je i restrikcija soli i tekućine.(75) Najčešće se koristi kombinacija diuretika Henleove petlje (furosemid, torasemid) i antagonista mineralokortikoidnih receptora (spironolakton).(76) Ostali lijekovi koji se koriste za liječenje srčanog zatajivanja; beta blokatori, antagonisti receptora angiotenzina i inhibitori angiotenzin konvertirajućeg enzima su kontraindicirani u pacijenata sa srčanom amiloidozom jer mogu pogoršati renalnu funkciju i uzrokovati hipotenziju i umor.(75) Nerijetko se događa scenarij da se u pacijenata koji počinju koristiti nisku dozu beta blokatora javlja umor i hipotenzija što pobuđuje sumnju na srčanu amiloidozu. Pacijentima sa srčanom amiloidozom vrlo je važna frekvencija i kontraktilnost srca zbog održavanja srčanog minutnog volumena. Stoga neki pacijenti mogu tolerirati malu dozu beta blokatora, ali mora se

pratiti frekvencija srca u slučaju aritmije atrijske. Tolerancija visoke doze beta blokatora upućuje na to da se ne radi o srčanoj amiloidozama ili da nije klinički značajna.(76) Također se ne koriste blokatori kalcijevih kanala jer mogu pogoršati funkciju lijevog ventrikula.(75) Ortostatska hipotenzija često se javlja u pacijenata sa amiloidozama lakih lanaca (zbog autonomnog živčanog sustava ili kao posljedica kemoterapije) što može značajno smanjiti diurezu. Periferni vazokonstriktori, npr. midodrin, se koriste kako bi povisili krvni tlak i time poboljšali diurezu.(76) Digoksin se se općenito izbjegava jer se može vezati za amiloidna fibrilna vlakna i biti toksičan.(77) Digoksin se može koristiti jedino ako pacijent razvije fibrilaciju atrijske zajedno sa hipotenzijom što ograničava učinak beta blokatora. Uz farmakoterapiju jednako je bitna edukacija pacijenta o srčanoj amiloidozama i srčanom zatajivanju. Rekurentni ili rezistentni pleuralni edem upućuje na to da je amiloidoza zahvatila pleuru, tj. da je došlo do infiltracije pleure amiloidima.(78) Antikoagulantna terapija varfarinom ili nekom drugom antikoagulatnom terapijom (dabigatran, rivoroksaban, apiksaban) je preporučena u pacijenata sa fibrilacijom atrijske da bi se smanjio rizik od moždanog udara, osim u slučaju određene kontraindikacije.(78)

3.9.2. Elektrostimulator i implantabilni kardioverter defibrilator

Elektrostimulatori se koriste kao simptomatska terapija u pacijenata sa uznapredovalim srčanim blokom. Uloga profilaktičkog implantabilnog kardioverter defibrilatora nije u potpunosti definirana u prevenciji nagle srčane smrti jer je poremećaj ritma najčešći uzrok smrti u pacijenata sa srčanom amiloidozom.(79)

3.9.3. Specifična terapija za amiloidozu lakih lanaca

Kemoterapija se koristi u liječenju amiloidoze lakih lanaca. Temelji se na principu smanjenja broja amiloidnih fibrilnih vlakana te sprječavanju širenja bolesti. Osim kemoterapije najčešće se za liječenje amiloidoze lakih lanaca radi autologna transplantacija hematopetskih matičnih stanica. Cilj kemoterapije u pacijenata sa amiloidozom lakih lanaca je smanjiti broj slobodnih lakih lanaca.

Bortezomib je proteosomski inhibitor koji potiče brzi hematološki odgovor, djeluje ili samostalno ili u kombinaciji sa deksametazonom.(80) Prva linija u liječenju takvih pacijenata je bortezomib u kombinaciji sa deksametazonom i ciklofosamidom.(81) Također, u pacijenata sa novootkrivenom amiloidozom lakih lanaca nakon autologne transplantacije hematopoetskih matičnih stanice bortezomib i deksametazon pospješuju hematološki odgovor.(82) Pacijenti koji su uzimali standardnu dozu melfalana i deksametazona su imali duže preživljenje u stadiju 2 bolesti u usporedbi sa onima u stadiju 3 bolesti.(83) Upotreba talidomida pospješuje odgovor na terapiju, ali također povećava rizik od toksičnosti. Treba se koristiti u nižim dozama ili u kombinaciji sa ciklofosamidom ili deksametazonom.(84) Pacijenti kojima je razina NT-pro BNP-a viša od 8500 ng/ml i sistolički tlak manji od 100 mmHg imaju slabi odgovor na kemoterapiju i visok mortalitet.(85)

3.9.4. Ortotopna transplantacija srca

Kao terapija za srčanu amiloidozu lakih lanaca radi se ortotopna transplantacija srca. Međutim, postoji veliki rizik da bolest napreduje na transplatiranom srcu, a petogodišnje preživljenje je 30%.(86) Većina pacijenata sa srčanom amiloidozom ima značajnu amiloidozu na ostalim organima zbog čega nisu kandidati za ortotopnu

transplantaciju srca koja je preporučena pacijentima sa izoliranom srčanom amiloidozom. Ukoliko se napravi ortotopna transplantacija srca, unutar godine dana pacijent treba ići na kemoterapiju i autolognu transplantaciju matičnih stanica. Istraživanje je provedeno na 11 pacijenata koji su 6 mjeseci nakon ortotopne transplantacije srca išli na autolognu transplantaciju matičnih stanica. Njihova jednogodišnja stopa preživljenja iznosila je 82%, a petogodišnja stopa preživljenja 65%. (87) Pacijenti mlađi od 60 godina, bez poremećaja plazma stanica, koji nemaju zahvaćen amiloidozom neki od većih organa su bolji kandidati za ortotopnu transplantaciju srca.(88)

3.9.5. Specifična terapija za hereditarnu srčanu amiloidozu

S obzirom da se mutirani amiloid ATTR sintetizira u jetri, ortotopna transplantacija jetre radi se od 1990. godine za liječenje ATTR. Ishod operacije ovisi o vrsti mutiranog amiloida. Njabolji ishod ima Val30Met mutacija, skoro dvostruko bolji nego ostale mutacije.(88) U pacijenata koji nemaju Val30Met mutirani amiloid količina amiloidnih depozita na srcu će rasti unatoč ortotopnoj transplantaciji jetre. U nekih pacijenata dobar ishod ima kombinacija ortotopne transplantacije jetre i ortotopne transplantacije srca.(89) Neuropatija i disfunkcija organa nastavljaju napredovati nakon ortotopne transplantacije jetre. S druge strane, kombinacija ortotopne transplantacije srca i ortotopne transplantacije jetre pokazala je odlične rezultate kod pacijenata sa Val122Ile mutacijom. Rekurencija bolesti se nije pojavila ni nakon 5 godina. (90)

Selektivni TTR tetramer stabilizatori (Tafamidis i Diflunisal) rade po principu vezanja s TTR putem tiroksin-vežućeg receptora te tako stabiliziraju tetramernu strukturu i preveniraju njihovu disocijaciju u monomere i formaciju amiloidnih vlakana.(91,92) Dokazano je da Tafamidis smanjuje mortalitet i broj hospitalizacija, a povećava kvalitetu života. Diflunisal je nesteroidni antiinflamatorni (NSAID) lijek, ali je ujedno i stabilizator transtiretina. Zbog toga što se radi o NSAID-u postoji rizik od gastrointestinalnog krvarenja, oštećenja bubrežne funkcije i egzacerbacije srčanog zatajenja. Unatoč tome, Diflunisal se koristi u liječenju srčane amiloidoze jer usporava tijek bolesti. Koriste ga pacijenti koji nemaju oštećenu bubrežnu funkciju i visok rizik krvarenja.(93)

3.9.6. Specifična terapija za senilnu srčanu amiloidozu

Pacijenti koji imaju srčano zatajivanje kao posljedicu senilne sistemske amiloidoze liječe se simptomatski. Također se koriste stabilizatori transtiretina. U pacijenata kod kojih je senilna amiloidozu zahvatila samo srce, simptomi se često javljaju tek u sedmom ili osmom desetljeću. Pacijenti kojima je bolest otkrivena u ranijoj dobi uspješno je napravljena ortotopna transplantacija jetre. (94)

4. Zahvale

Zahvaljujem se svom mentoru, prof.dr.sc.Matiasu Trbušiću na stručnoj pomoći i savjetima prilikom pisanja ovog diplomskog rada.

Zahvaljujem se svojoj mami, baki i djedu na velikoj podrsci i poticaju tijekom svih ovih godina.

Najviše se zahvaljujem svojoj mami, na bezuvjetoj pomoći i podršci tijekom cijelog studija, bez nje ništa ne bi bilo moguće.

5. Literatura

1. Shah KB, Inoue Y, Mehra MR. Amyloidosis and the heart: a comprehensive review. *Arch Intern Med.* 2006;166(17):1805–13.
2. Kasper DL, Braunwald E, Fauci AS, Hauser SL, Longo DL, Jameson JL. *Harrison's Principles of Internal Medicine*, 16th edition. McGraw-Hill Professional, 2004.
3. Sipe JD, Benson MD, Buxbaum JN, Ikeda S, Merlini G, Saraiva MJ, Westermark P. Amyloid. 2014 Dec; 21(4):221-4
4. Mohammed S, Mirzoyev S, Edwards W, Dogan A, Grogan D, Dunlay S, et al. Left ventricular amyloid deposition in patients with heart failure and preserved ejection fraction. *JACC Heart Fail.* 2014;2(2):113–22.
5. Stables RH, Ormerod OJ. Atrial thrombi occurring during sinus rhythm in cardiac amyloidosis: evidence for atrial electromechanical dissociation. *Heart (British Cardiac Society).* 1996;75(4):426.
6. Feng D, Edwards WD, Oh JK, Chandrasekaran K, Grogan M, Martinez MW, et al. Intracardiac thrombosis and embolism in patients with cardiac amyloidosis. *Circulation.* 2007;116(21):2420-6.
7. Tsai SB, Seldin DC, Wu H, O'Hara C, Ruberg FL, Sanchorawala V. Myocardial infarction with "clean coronaries" caused by amyloid light-chain AL amyloidosis: a case report and literature review. *Amyloid : the international journal of experimental and clinical investigation : the official journal of the International Society of Amyloidosis.* 2011;18(3):160-4.
8. Benson MD, Buxbaum JN, Eisenberg DS, Merlini G, Saraiva MJ, Sekijima Y, et al. Amyloid nomenclature 2018: recommendations by the International

- Society of Amyloidosis (ISA) nomenclature committee. *Amyloid*. 2018 Dec; 25(4):215–9
9. Wechalekar AD, Gillmore JD, Hawkins PN. Systemic amyloidosis. *Lancet*. 2016 Jun; 387(10038):2641–54
 10. Gertz MA. Immunoglobulin light chain amyloidosis: 2018 Update on diagnosis, prognosis, and treatment. *Am J Hematol*. 2018 Sep;93(9): 1169–80.
 11. Merlini G, Dispenzieri A, Santhorawala V, Schönland SO, Palladini G, Hawkins PN, et al. Systemic immunoglobulin light chain amyloidosis. *Nat Rev Dis Primers*. 2018 Oct;4(1):38.
 12. Gertz MA, Mauermann ML, Grogan M, Coelho T. Advances in the treatment of hereditary transthyretin amyloidosis: A review. *Brain Behav*. 2019 Sep;9(9):e01371.
 13. Maurer MS, Bokhari S, Damy T, Dorbala S, Drachman BM, Fontana M, et al. Expert Consensus Recommendations for the Suspicion and Diagnosis of Transthyretin Cardiac Amyloidosis. *Circ Heart Fail*. 2019 Sep;12(9): e006075.
 14. Adams D, Ando Y, Beirão JM, Coelho T, Gertz MA, Gillmore JD, et al. Expert consensus recommendations to improve diagnosis of ATTR amyloidosis with polyneuropathy [Epub ahead of print] [Review]. *J Neurol*. 2020. <https://doi.org/10.1007/s00415-019-09688-0>.
 15. Picken MM. Alect2 amyloidosis: primum non nocere (first, do no harm). *Kidney Int*. 2014 Aug;86(2):229–32
 16. Naiki H, Sekijima Y, Ueda M et al. Human Amyloidosis, Still Intractable but Becoming Curable: The Essential Role of Pathological Diagnosis in the Selection of Type-Specific Therapeutics. *Pathol Int*. 2020 Jan 21 [Online ahead of print]. PMID: 31961039, DOI: <https://doi.org/10.1111/pin.12902>.

17. Fontana M , Banypersad SM , Treibel TA et al . Differential myocyte responses in patients with cardiac transthyretin amyloidosis and light-chain amyloidosis: a cardiac MR imaging study . *Radiology* 2015 ; 277 : 388 – 97 .
18. Leone O, Longhi S, Quarta C, Ragazzini T, De Giorgi L, Pasquale F, et al. New pathological insights into cardiac amyloidosis: implications for non-invasive diagnosis. *Amyloid*. 2012;19(2):99–105.
19. Brenner DA, Jain M, Pimentel DR, Wang B, Connors LH, Skinner M, et al. Human amyloidogenic light chains directly impair cardiomyocyte function through an increase in the cellular oxidant stress. *Circulation*. 2004;94(8):1008–10
20. Dubrey S, Cha K, Anderson J, Chamarthi B, Reisinger J, Skinner M, et al. The clinical features of immunoglobulin light-chain (AL) amyloidosis with heart involvement. *QJM*. 1998;91(2):141–57.
21. Palumbo A, Anderson K. Multiple myeloma. *N Engl J Med* 2011;364:1046–60.
22. Hasserjian RP, Goodman HJ, Lachmann HJ, et al. Bone marrow findings correlate with clinical outcome in systemic AL amyloidosis patients. *Histopathology* 2007;50:567–73.
23. Kyle RA, Linos A, Beard CM, et al. Incidence and natural history of primary systemic amyloidosis in Olmsted County, Minnesota, 1950 through 1989. *Blood* 1992;79:1817–22.
24. Comenzo RL. Out, out—making amyloid’s candle briefer. *N Engl J Med* 2015;373:1167–9.
25. Adams D, Koike H, Slama M, Coelho T. Hereditary transthyretin amyloidosis: a model of medical progress for a fatal disease. *Nat Rev Neurol*. 2019;15: 387–404.

26. Koike H, Katsuno M. Ultrastructure in transthyretin amyloidosis: from pathophysiology to therapeutic insights. *Biomedicines*. 2019;7:11.
27. Stangou AJ, Heaton ND, Rela M, Pepys MB, Hawkins PN, Williams R. Domino hepatic transplantation using the liver from a patient with familial amyloid polyneuropathy. *Transplantation*. 1998;65:1496–8.
28. Kelly JW. Amyloid fibril formation and protein misassembly: a structural quest for insights into amyloid and prion diseases. *Structure*. 1997;5: 595–600.
29. Sekijima Y, Wiseman RL, Matteson J, et al. The biological and chemical basis for tissue-selective amyloid disease. *Cell*. 2005;121:73–85.
30. Cornwell GG 3rd, Murdoch WL, Kyle RA, Westermark P, Pitkänen P. Frequency and distribution of senile cardiovascular amyloid. A clinicopathologic correlation. *Am J Med*. 1983;75:618–23.
31. Ruberg FL , Berk JL . Transthyretin (TTR) cardiac amyloidosis . *Circulation* 2012 ; 126 : 1286 – 300 .
32. Fontana M , Banypersad SM , Treibel TA et al . Native T1 mapping in transthyretin amyloidosis . *JACC Cardiovasc Imaging* 2014 ; 7 : 157 – 65 .
33. Gillmore JD , Maurer MS , Falk RH et al . Nonbiopsy diagnosis of cardiac transthyretin amyloidosis . *Circulation* 2016 ; 133 : 2404 – 12 .
34. Gonza´lez-Lo´pez E, Gallego-Delgado M, Guzzo-Merello G, et al. Wild-type transthyretin amyloidosis as a cause of heart failure with preserved ejection fraction. *Eur Heart J*. 2015;36:2585–94
35. Griffin JM, Maurer MS. Transthyretin cardiac amyloidosis: a treatable form of heart failure with a preserved ejection fraction. *Trends Cardiovasc Med*.
<https://doi.org/10.1016/j.tcm.2019.12.003>.

36. Pinney JH , Whelan CJ , Petrie A et al . Senile systemic amyloidosis: clinical features at presentation and outcome . J Am Heart Assoc 2013 ; 2 : e000098 .
37. Sekijima Y, Yazaki M, Ueda M, Koike H, Yamada M, Ando Y. First nationwide survey on systemic wildtype ATTR amyloidosis in Japan. *Amyloid*. 2018;25: 8–10.
38. Dubrey S, Hawkins P, Falk R. Amyloid diseases of the heart: assessment, diagnosis, and referral. *Heart*. 2011;97(1):75–84
39. Lachmann HJ, Booth DR, Booth SE, Bybee A, Gilbertson JA, Gillmore JD, Pepys MB, Hawkins PN. Misdiagnosis of hereditary amyloidosis as AL (primary) amyloidosis. *N Engl J Med*. 2002;346:1786–1791.
40. Connors LH , Lim A , Prokaeva T , Roskens VA , Costello CE . Tabulation of human transthyretin (TTR) variants, 2003 . *Amyloid* 2003 ; 10 : 160 – 84 .
41. Merlini G , Westermark P . The systemic amyloidoses: clearer understanding of the molecular mechanisms offers hope for more effective therapies . *J Intern Med* 2004 ; 255 : 159 – 78
42. Sattianayagam PT , Hahn AF , Whelan CJ et al . Cardiac phenotype and clinical outcome of familial amyloid polyneuropathy associated with transthyretin alanine 60 variant . *Eur Heart J* 2012 ; 33 : 1120 – 7.
43. Rapezzi C, Quarta CC, Obici L, Perfetto F, Longhi S, Salvi F, Biagini E, Lorenzini M, Grigioni F, Leone O, et al: Disease profile and differential diagnosis of hereditary transthyretin-related amyloidosis with exclusively cardiac phenotype: an Italian perspective. *Eur Heart J* 2012, Epub ahead of print.
44. Benson MD, Kincaid JC: The molecular biology and clinical features of amyloid neuropathy. *Muscle Nerve* 2007, 36:411–423.

45. Harats N, Worth RM, Benson MD: Hereditary amyloidosis: evidence against early amyloid deposition. *Arthritis Rheum* 1989, 32:1474–1476.
46. Andrade C . A peculiar form of peripheral neuropathy; familiar atypical generalized amyloidosis with special involvement of the peripheral nerves . *Brain* 1952 ; 75 : 408 – 27 .
47. Connors LH , Prokaeva T , Lim A et al . Cardiac amyloidosis in African Americans: comparison of clinical and laboratory features of transthyretin V122I amyloidosis and immunoglobulin light chain amyloidosis . *Am Heart J* 2009 ; 158 : 607 – 14 .
48. Chamarthi B, Dubrey SW, Cha K, et al. Features and prognosis of exertional syncope in light-chain associated AL cardiac amyloidosis. *Am J Cardiol* 1997;80:1242–5.
49. Ing EB, Woolf IZ, Younge BR, et al. Systemic amyloidosis with temporal artery involvement mimicking temporal arteritis. *Ophthalmic Surg Lasers* 1997;28:328–31.
50. Gertz MA , Comenzo R , Falk RH et al . Definition of organ involvement and treatment response in immunoglobulin light chain amyloidosis (AL): a consensus opinion from the 10th International Symposium on Amyloid and Amyloidosis, Tours, France, 18-22 April 2004 . *Am J Hematol* 2005 ; 79 : 319 – 28 .
51. Rapezzi C, Lorenzini M, Longhi S, et al. Cardiac amyloidosis: the great pretender. *Heart failure reviews*. 2015; 20: 117-24.
52. Feng D, Syed IS, Martinez M, Oh JK, Jaffe AS, Grogan M, et al. Intracardiac thrombosis and anticoagulation therapy in cardiac amyloidosis. *Circulation*. 2009;119(18):2490-7.

53. Piper C, Butz T, Farr M, Faber L, Oldenburg O, Horstkotte D. How to diagnose cardiac amyloidosis early: impact of ECG, tissue Doppler echocardiography, and myocardial biopsy. *Amyloid : the international journal of experimental and clinical investigation : the official journal of the International Society of Amyloidosis*. 2010;17(1):1-9.
54. Klein AL, Hatle LK, Taliercio CP, et al. Prognostic significance of Doppler measures of diastolic function in cardiac amyloidosis. A Doppler echocardiography study. *Circulation*. 1991; 83: 808-16.
55. Ruberg FL, Appelbaum E, Davidoff R, Ozonoff A, Kissinger KV, Harrigan C, et al. Diagnostic and prognostic utility of cardiovascular magnetic resonance imaging in light-chain cardiac amyloidosis. *The American journal of cardiology*. 2009;103(4):544-9.
56. Syed IS, Glockner JF, Feng D, Araoz PA, Martinez MW, Edwards WD, et al. Role of cardiac magnetic resonance imaging in the detection of cardiac amyloidosis. *JACC Cardiovasc Imaging*. 2010;3(2):155-64
57. Bhatti S, Watts E, Syed F, Vallurupalli S, Pandey T, Jambekar K, et al. Clinical and prognostic utility of cardiovascular magnetic resonance imaging in myeloma patients with suspected cardiac amyloidosis. *Eur Heart J Cardiovasc Imaging*. 2016;17(9):970-7.
58. Boynton SJ, Geske JB, Dispenzieri A, Syed IS, Hanson TJ, Grogan M, et al. LGE Provides Incremental Prognostic Information Over Serum Biomarkers in AL Cardiac Amyloidosis. *JACC Cardiovasc Imaging*. 2016;9(6):680-6.
59. Maceira AM, Joshi J, Prasad SK, Moon JC, Perugini E, Harding I, et al. Cardiovascular magnetic resonance in cardiac amyloidosis. *Circulation*. 2005;111(2):186-93.

60. Fontana M, Pica S, Reant P, Abdel-Gadir A, Treibel TA, Banypersad SM, et al. Prognostic Value of Late Gadolinium Enhancement Cardiovascular Magnetic Resonance in Cardiac Amyloidosis. *Circulation*. 2015;132(16):1570-9.
61. Mongeon FP, Jerosch-Herold M, Coelho-Filho OR, Blankstein R, Falk RH, Kwong RY. Quantification of extracellular matrix expansion by CMR in infiltrative heart disease. *JACC Cardiovasc Imaging*. 2012;5(9):897-907.
62. Jellis CL and Kwon DH. Myocardial T1 mapping: modalities and clinical applications. *Cardiovascular Diagnosis and Therapy*. 2014; 4: 126-37.
63. Karamitsos TD, Piechnik SK, Banypersad SM, et al. Noncontrast T1 mapping for the diagnosis of cardiac amyloidosis. *JACC Cardiovascular imaging*. 2013; 6: 488-97.
64. Aljaroudi W, Desai M, Tang W, Phelan D, Cerqueira M, Jaber W. Role of imaging in the diagnosis and management of patients with cardiac amyloidosis: state of the art review and focus on emerging nuclear techniques. *J Nucl Cardiol*. 2014;21(2):271–83
65. Rapezzi C, Quarta C, Guidalotti P, Pettinato C, Fanti S, Leone O, et al. Role of (99m)Tc-DPD scintigraphy in diagnosis and prognosis of hereditary transthyretin-related cardiac amyloidosis. *JACC Cardiovasc Imaging*. 2011;4(6):659–70.
66. Perugini E, Guidalotti P, Salvi F, Cooke R, Pettinato C, Riva L, et al. Noninvasive etiologic diagnosis of cardiac amyloidosis using 99mTc-3,3-diphosphono-1,2-propanodicarboxylic acid scintigraphy. *J Am Coll Cardiol*. 2005;46(6):1076–84.

67. Antoni G, Lubberink M, Estrada S, et al. In vivo visualization of amyloid deposits in the heart with ¹¹C-PIB and PET. *Journal of nuclear medicine : official publication, Society of Nuclear Medicine*. 2013; 54: 213-20.
68. Cooper LT, Baughman KL, Feldman AM, et al. The role of endomyocardial biopsy in the management of cardiovascular disease: a scientific statement from the American Heart Association, the American College of Cardiology, and the European Society of Cardiology. *Circulation*. 2007; 116: 2216-33.
69. Libbey CA, Skinner M and Cohen AS. Use of abdominal fat tissue aspirate in the diagnosis of systemic amyloidosis. *Archives of internal medicine*. 1983; 143: 1549-52.
70. Ardehali H, Qasim A, Cappola T, et al. Endomyocardial biopsy plays a role in diagnosing patients with unexplained cardiomyopathy. *American heart journal*. 2004; 147: 919-23.
71. Bellotti V NM, Giorgetti S, Obici L, Palladini G, Russo P et. The workings of the amyloid diseases. . *Annals of Medicine*. 2007; 114: 529-38.
72. Comenzo RL , Reece D , Palladini G et al . Consensus guidelines for the conduct and reporting of clinical trials in systemic light-chain amyloidosis . *Leukemia* 2012 ; 26 : 2317 – 25 .
73. Maurer MS, et al. *Circ Heart Fail*. 2019;12:e006075
74. Garcia-Pavia P, Rapezzi C, Adler Y et al. Diagnosis and treatment of cardiac amyloidosis: a position statement of the ESC Working Group on Myocardial and Pericardial Diseases. *European Heart Journal*(2021); 00, 1-15
75. Gertz MA, Falk RH, Skinner M, Cohen AS and Kyle RA. Worsening of congestive heart failure in amyloid heart disease treated by calcium channel-blocking agents. *The American journal of cardiology*. 1985; 55: 1645

76. Pollak A, Falk RH. Left ventricular systolic dysfunction precipitated by verapamil in cardiac amyloidosis. *Chest*. 1993;104(2):618-20.
77. Rubinow A, Skinner M and Cohen AS. Digoxin sensitivity in amyloid cardiomyopathy. *Circulation*. 1981; 63: 1285-8
78. Berk JL, Keane J, Seldin DC, et al. Persistent pleural effusions in primary systemic amyloidosis: etiology and prognosis. *Chest*. 2003; 124: 969-77.
79. Lin G, Dispenzieri A, Kyle R, Grogan M and Brady PA. Implantable cardioverter defibrillators in patients with cardiac amyloidosis. *Journal of cardiovascular electrophysiology*. 2013; 24: 793-8.
80. Kastritis E, Wechalekar AD, Dimopoulos MA, et al. Bortezomib with or without dexamethasone in primary systemic (light chain) amyloidosis. *Journal of clinical oncology : official journal of the American Society of Clinical Oncology*. 2010; 28: 1031-7.
81. Palladini G, Sachchithanantham S, Milani P, et al. A European collaborative study of cyclophosphamide, bortezomib, and dexamethasone in upfront treatment of systemic AL amyloidosis. *Blood*. 2015; 126: 612-5.
82. Landau H, Hassoun H, Rosenzweig MA, et al. Bortezomib and dexamethasone consolidation following risk-adapted melphalan and stem cell transplantation for patients with newly diagnosed lightchain amyloidosis. *Leukemia*. 2013; 27: 823-8.
83. Palladini G, Milani P, Foli A, et al. Oral melphalan and dexamethasone grants extended survival with minimal toxicity in AL amyloidosis: long-term results of a risk-adapted approach. *Haematologica*. 2014; 99: 743-50.
84. Wechalekar AD, Goodman HJ, Lachmann HJ, Offer M, Hawkins PN and Gillmore JD. Safety and efficacy of risk-adapted cyclophosphamide,

- thalidomide, and dexamethasone in systemic AL amyloidosis. *Blood*. 2007; 109: 457-64.
85. Wechalekar AD, Schonland SO, Kastiris E, et al. A European collaborative study of treatment outcomes in 346 patients with cardiac stage III AL amyloidosis. *Blood*. 2013; 121: 3420-7.
86. Dubrey S, Simms RW, Skinner M and Falk RH. Recurrence of primary (AL) amyloidosis in a transplanted heart with four-year survival. *The American journal of cardiology*. 1995; 76: 739-41.
87. Lacy MQ, Dispenzieri A, Hayman SR, et al. Autologous stem cell transplant after heart transplant for light chain (AL) amyloid cardiomyopathy. *The Journal of heart and lung transplantation : the official publication of the International Society for Heart Transplantation*. 2008; 27: 823-9.
88. Carvalho A, Rocha A and Lobato L. Liver transplantation in transthyretin amyloidosis: issues and challenges. *Liver transplantation : official publication of the American Association for the Study of Liver Diseases and the International Liver Transplantation Society*. 2015; 21: 282-92.
89. Raichlin E, Daly RC, Rosen CB, et al. Combined heart and liver transplantation: a single-center experience. *Transplantation*. 2009; 88: 219-25.
90. Thenappan T, Fedson S, Rich J, et al. Isolated heart transplantation for familial transthyretin (TTR) V122I cardiac amyloidosis. *Amyloid*. 2014; 21: 120-3.
91. Johnson SM, Connelly S, Fearn C, Powers ET and Kelly JW. The transthyretin amyloidoses: from delineating the molecular mechanism of aggregation linked to pathology to a regulatory-agency-approved drug. *Journal of molecular biology*. 2012; 421: 185-203.

92. Tojo K, Sekijima Y, Kelly JW and Ikeda S. Diflunisal stabilizes familial amyloid polyneuropathy-associated transthyretin variant tetramers in serum against dissociation required for amyloidogenesis. *Neuroscience research*. 2006; 56: 441-9.
93. Lozeron P, Theaudin M, Mincheva Z, Ducot B, Lacroix C and Adams D. Effect on disability and safety of Tafamidis in late onset of Met30 transthyretin familial amyloid polyneuropathy. *European journal of neurology*. 2013; 20: 1539-45.
94. Jaccard A, Moreau P, Leblond V, Leleu X, Benboubker L, Hermine O, et al. High-dose melphalan versus melphalan plus dexamethasone for AL amyloidosis. *The New England journal of medicine*. 2007;357(11):1083-93.

6. Životopis

Rođena sam 01.06.1996. godine u Zagrebu. Završila sam prirodoslovno-matematičku V.gimnaziju s odličnim uspjehom. 2015. godine upisala sam Medicinski fakultet u Zagrebu. Govorim engleski, njemački i talijanski jezik. U rujnu 2019. posjetila sam Harvard Medical School, Boston, Massachusetts.