

Sindrom karpalnog kanala

Lažeta, Luka

Master's thesis / Diplomski rad

2021

Degree Grantor / Ustanova koja je dodijelila akademski / stručni stupanj: **University of Zagreb, School of Medicine / Sveučilište u Zagrebu, Medicinski fakultet**

Permanent link / Trajna poveznica: <https://um.nsk.hr/um:nbn:hr:105:368147>

Rights / Prava: [In copyright](#)/[Zaštićeno autorskim pravom.](#)

Download date / Datum preuzimanja: **2024-07-31**



Repository / Repozitorij:

[Dr Med - University of Zagreb School of Medicine Digital Repository](#)



**SVEUČILIŠTE U ZAGREBU
MEDICINSKI FAKULTET**

Luka Lažeta

Sindrom karpalnog kanala

Diplomski rad



Zagreb, 2021.

Ovaj diplomski rad izrađen je u Klinici za neurologiju KBC-a Zagreb, pod vodstvom prof.dr.sc. Ervine Bilić i predan je na ocjenu u akademskoj godini 2020./2021.

SADRŽAJ

Sažetak.....	
Summary.....	
1. UVOD.....	1
1.1. Predmet i cilj rada	1
1.2. Izvori podataka i metode prikupljanja	1
1.3. Sadržaj i struktura rada.....	1
2. ANATOMIJA PLEKSUSA BRACHIALISA TE ANATOMIJA I ANATOMSKI ODNOSI N. MEDIANUSA.....	3
2.1. Plexus brachialis.....	3
2.2 Anatomija i anatomske odnose n. medianusa.....	3
3. FOKALNE NEUROPATIJE N.MEDIANUSA OD RAMENA DO RUKA.....	4
3.1. AIN sindrom	4
3.2. Pronator sindrom.....	5
3.3 Sindrom suprakondilarnog nastavka	5
4. ANATOMIJA I ANATOMSKI ODNOSI KARPALNOG TUNELA.....	6
5. KLINIČKA SLIKA SINDROMA KARPALNOG TUNELA.....	10
1.1 Rani simptomi	10
1.2 Kasni simptomi	10
6. ETIOLOGIJA I RIZIČKI FAKTORI ZA RAZVOJ SINDROMA KARPALNOG TUNELA	12
6.1. Etiologija.....	12
6.2. Rizici	13
7. SINDROM KARPALNOG TUNELA U SUSTAVNIM BOLESTIMA	15
8. DIJAGNOSTIKA FOKALNIH LEZIJA N.MEDIANUSA U KARPALNOM TUNELU	17
8.1. Anamneza i fizikalni pregled.....	17

8.2. Elektromioneurografija (EMNG).....	18
8.3. Slikovne metode.....	20
9. LIJE ENJE SINDROMA KARPALNOG TUNELA.....	22
9.1 Konzervativna terapija.....	23
9.2 Invazivna terapija	25
10. ZAKLJU AK.....	27
ZAHVALA	28
LITERATURA.....	29
POPIS ILUSTRACIJA	36
fiVOTOPIS	37

Sažetak

Sindrom karpalnog kanala

Luka Lažeta

Sindrom karpalnog kanala (ili tunela) vrlo je često stanje koje pogađa uglavnom flensku populaciju u dobi između 30 i 50 godina. U početku pacijenti osjećaju utrnulost, trnce i slabost ruke. Ako se u ovoj fazi ne liječi, može postati veliki izvor boli, nelagode i dovesti do trajnoga neurološkog oštećenja. Uzrok ove bolesti je kompresija n. medianusa. Neki slučajevi povezani su ponavljanim pokretima fleksije i ekstenzije u zglobu zapečastka koji se najčešće izvode u određenim profesijama, ali većina ih je idiopatska. Napredovanjem tehnologije i farmakologije dolaze i novi načini liječenja ove bolesti. Cilj je ovog rada pružiti strukturirani pregled ove bolesti, kao i pregled dijagnostičkih i metoda liječenja utemeljenih na dokazima koje mogu pomoći pri prevenciji, izlječenju ili ublažavanju boli uzrokovane sindromom karpalnog kanala.

Cljučne riječi: sindrom karpalnog kanala, flena, kompresija, n. medianus

Summary

Carpal tunnel syndrome

Luka Lažeta

Carpal tunnel syndrome is a very common condition that affects mostly female patients between the ages of 30 and 50 years old. In the beginning, patients feel numbness, tingling and weakness of the hand. If left untreated at this stage, it can become a great source of pain, discomfort and lead to permanent nerve damage. The cause of this illness is the compression of the median nerve. Some cases are associated with repeated movements of flexion and extension in the wrist joint that are necessarily executed in certain professions, but most of them are idiopathic. With the advancement in technology and pharmaceuticals new ways of handling this disease are developing. The aim of this thesis is to provide a structured overview of this disease, as well as an overview of evidence-based diagnostic and treatment methods that can help in preventing, curing, or alleviating the pain caused by carpal tunnel syndrome.

Key words: carpal tunnel syndrome, female, compression, median nerve

1. UVOD

1.1. Predmet i cilj rada

U ovom radu se obrađuje tema sindroma karpalnog kanala (ili tunela, kako ćemo ga najčešće u daljnjem tekstu nazivati), koji je najčešća mononeuropatija u ljudi, pregledom starije i nove literature koja se odnosi na ovaj sindrom. On sačinjava čak 90% svih sindroma u kojima postoji kompresija živca. Godine 1854. Sir James Paget prvi je opisao kompresiju n. medianusa na zapešću u dva slučaja. Prvi je nastao zbog ozljede gdje se žilica omotala oko ovjekova zapešća, a drugi je posljedica frakture distalnog radijusa. Za prvi slučaj Paget je izvršio amputaciju ruke. Za drugi slučaj je preporučio udlagu za zglobov - tretman koji se koristi i danas. Čini se da su povezanost patologije karpalnog ligamenta i kompresije medijalnog živca prvi primijetili Pierre Marie i Charles Foix 1913. godine. Opisali su rezultate obdukcije umrlog 80-godišnjaka s obostranim sindromom karpalnog kanala. Sugerirali su da bi u takvim slučajevima rezanje retinaculum flexorum bilo adekvatno liječenje. Operacija za ovo stanje u početku je uključivala uklanjanje vratnih rebara unatoč predloženom liječenju Marie i Foix. Sir James Learmonth iznio je 1933. metodu dekompresije živca na zapešću. Čini se da su ovaj postupak uveli i kanadski kirurzi Herbert Galloway i Andrew MacKinnon 1924. u Winnipegu, ali nije objavljen. Endoskopsko otpuštanje opisano je 1988. godine. Sindrom karpalnog kanala zahvaća oko 3,8% opće populacije, s većom prevalencijom među ženama [1] i znatno je učestaliji kod bijelaca naspram ostalih rasnih skupina. [2] U čak 33% slučajeva se simptomatologija ovoga sindroma poboljšava unutar jedne godine. [3] Ali, možemo samo zamisliti koliko se ljudi u povijesti živjelo u boli i borbi s ovom bolešću s obzirom koliko je nedavno nastala terapija koja kod teških slučajeva onemogućava da dovedu do trajne invalidnosti zbog gubitka senzorne i motoričke funkcije koju n. medianus donosi u ruku.

1.2. Izvori podataka i metode prikupljanja

Za pisanje rada koristit će se domaća i strana literatura. S obzirom na to da se radi o temi na koju ima mnogo radova, većina literature će biti strana literatura u obliku znanstvenih i stručnih članaka, dostupnih na online bazama podataka poput PubMed, NCBI, UpToDate itd.

1.3. Sadržaj i struktura rada

Rad je strukturiran u deset poglavlja. U drugome poglavlju započemo s anatomijom n. medianusa na njegovom putu prema zapešću. Treće poglavlje obrađuje fokalne neuropatije koje mogu dijeliti dio simptomatologije s glavnim sindromom kojega opisujemo, a koje

tako er nastaju na putu koji je opisan u ranijem poglavlju. Zada a etvrtoga poglavlja je opisati anatomsku strukturu karpalnog tunela, gdje i dolazi do glavnih patofiziolo-kih procesa koji dovode do razvoja sindroma karpalnog tunela. Sljede e je peto poglavlje s klini kom slikom samoga sindroma. TĚsto se bavi uzrocima i imbenicima rizika za razvoj sindroma, dok sedmo gleda na isto samo iz perspektive sindroma karpalnog tunela kao komorbiditeta drugih sustavnih bolesti. Osmo i deveto poglavlje obra uju stare i nove dijagnosti ke i metode lije enja na temeljima medicine utemeljene na dokazima.

2. ANATOMIJA PLEKSUSA BRACHIALISA TE ANATOMIJA I ANATOMSKI ODNOSI N. MEDIANUSA

2.1. Plexus brachialis

Plexus brachialis je živani splet prednjih ogranaka petog, šestog, sedmog i osmog cervikalnog te prvog torakalnog spinalnog živca (C5-Th1). Ponekad uključuje i prednje ogranke četvrtog cervikalnog (C4) i drugog torakalnog živca (Th2). Ta vlakna se najprije spajaju u tri trunkusa. Peti i šest cervikalni živac (C5 i C6) čine truncus superior. Sedmi cervikalni živac (C7) čini truncus medius. Osmi cervikalni i prvi torakalni spinalni živac (C8 i Th1) čine truncus inferior. Pri prolasku kroz aksilu (ispod klavikule i preko 1. rebra) trunkusi prelaze u fascikule. Fasciculus lateralis (C5-C7) tvori se od vlakna trunci superior i medius. Fasciculus posterior (C5-Th1) čine vlakna svih triju trunkusa. Fasciculus medialis (C8-Th1) proizlazi iz truncus inferior. Iz samog plexusa se živani ogranaci izdvajaju na različitim razinama, a njih je tri i to su supraklavikularna, infraklavikularna te krajnja razina. Supraklavikularni ogranaci su ogranaci trunkusa ili nastaju izravno iz spinalnih živaca paralelno s trunkusima; to su n. dorsalis scapulae (C4,C5), n. suprascapularis (C4-C6), n. thoracicus longus (C5-C7), n. subclavius (C5,C6) te rami musculares za mm. scaleni i m. longus colli (C5-C8). Infraklavikularni ogranaci su ogranaci fascikula i tu ubrajamo n. axillaris (C5,C6), n. thoracodorsalis (C6-C8), nn. subscapulares (C5,C6), nn. pectorales med. (C8,Th1) i lat. (C5-C7). Od fasciculusa kao krajnji ogranaci odlaze tri velika živca ruke koji jednako kao i živci u donjem udru s glavnim krvnim žilama čine žilno-živane snopove. Prvi od ta tri živca je n. radialis (C5-Th1) koji odlazi od fasciculus posterior. Drugi je n. ulnaris (C8-Th1) koji je građen od vlakana fasciculus medialis. Treći i u ovom radu najbitniji je n. medianus (C6-Th1) građen od vlakana fasciculi lateralis i medialis tako da se radix lateralis (C6,C7) spaja s radix medialis (C8,Th1) čineći "račje medianusa". Valja napomenuti i n. musculocutaneus (C5-C7) također kao krajnji ogranak fasciculus lateralis. [4]

2.2 Anatomija i anatomske odnose n. medianusa

Spomenute račje n. medianusa se u aksilarnom području nalaze ispred a. axillaris. Zatim se formira sam živac n. medianus i ulazi u sulcus bicipitalis medialis (kojeg čine m. biceps brachii i m. brachialis) nastavljajući i distalno gdje se pritom nalazi ispred a. brachialis, s kojom se kreće i prolazi ispred lakatnog zgloba, a ispod aponeurosis bicipitalis (dio tetive m. biceps brachii koji je njen medijalni tj. ulnarni odvojak koji se hvata na podlaktičnu fasciju). Ispod aponeuroze bicepsa nalazimo od radijalno prema ulnarno: r. superficialis nervi radialis,

a. brachialis, odnosno njezine grane (aa. radialis i ulnaris) i naravno n. medianus. N. medianus se na unutarnjem pregibu lakta odvaja od a. brachialis, prolazi između ulnarne i humeralne glave m. pronator teres i dolazi između površinskih i dubinskih mišića a fleksora prstiju. Tijekom svog toka između njih daje ogranak n. interosseus antebrachii anterior koji se zajedno s a. interossea anterior proteže duž membrane interossee do m. pronator quadratus. S iznimkom m. flexor carpi ulnaris i ulnarnog dijela m. flexor digitorum profundus, n. medianus innervira sve mišiće "pregiba ruke" na palmarnoj strani podlaktice. Tik pred ulazak u karpalni tunel daje osjetni ogranak ramus palmaris koji se proteže iznad retinaculum flexorum i ide prema dlanu gdje daje osjetnu innervaciju radijalnoj strani dlana. [4] [5]

3. FOKALNE NEUROPATIJE N.MEDIANUSA OD RAMENA DO ŠAKE

Osim sindroma karpalnog tunela koji se javlja oko 90% svih neuropatija n. medianusa postoje i druge neuropatije n. medianusa, a neke od njih ćemo obraditi u ovome poglavlju.

3.1. AIN sindrom

AIN sindrom je dobio ime po ogranku n. medianus koji je zahvaćen, a to je prednji interossealni živac tj. nervus interosseus anterior. On se odvaja od n. medianusa 5-8 cm distalno od lateralnog epikondila. To no mjesto kompresije živca je vjerojatno varijabilno. Smatra se da ju mogu uzrokovati m. Flexor digitorum superficialis, duboka i površinska glava m. Pronator teres, ili fibrozni lukovi s tim mišićima. U nekim slučajevima smatra se da uzrok nije mehanički već spontana upala ili ishemija. Simptomi ovoga sindroma su ponajviše motorni. Pacijenti osjećaju slabost u palcu i kažiprstu –to se manifestira tek onda kada u korištenju pribora za jelo, pisanja olovkom ili općenito finom motorikom za koju su potrebna prva dva prsta ruka. To je zbog toga –to je osnovna funkcija m. flexor pollicis longus i radijalne strane m. flexor digitorum profundus. Uz njih osnovna je i funkcija m. pronator quadratus, ali ona je suptilnija. Pacijenti uz gubitak motorne funkcije mogu osjećati i bol, ali ne bi smjeli doći do gubitka osjeta. Pri pregledu kada pacijentu kažemo da uhvati neki manji predmet samo s prva dva prsta ruke primijetit ćemo da se distalni interfalangealni zglobovi oba prsta ostaju u ekstenziji, a proksimalni interfalangealni zglob kažiprsta i metakarpofalangealni zglob palca neće biti u izraženijoj fleksiji. Slabost m. pronator quadratus ćemo ispitati tako da ćemo pacijenta zatražiti da flektira ruku u lakatnom zglobu –to smanjuje aktivnost m. pronator teres u kretnji pronacije. Slabost spomenutih triju mišića možemo potvrditi EMNG-om. [6] [7]

3.2. Pronator sindrom

Nakon što n. medianus napusti antekubitalnu fossu može biti mehanički komprimiran u svom daljnjem toku, i to: dvjema glavama m. pronator teres, rubom m. flexor digitorum superficialis ili bude pritisnut lacertusom fibrosusom tetive m. biceps brachii. Samo ime ovoga sindroma zavarava, jer su glavni simptomi ovoga sindroma bol i parestezije u području inervacije n. medianusa, a ponekad je zahvaćen i m. pronator teres. Bol se pojavljuje ovisno o tome koje kompresijsko mjesto mu je uzrok. Ako se kompresija n. medianusa odvija između dvije glave m. pronator teres, onda će bol biti najizraženija pri pronaciji i ekstenziji u zglobu lakta. U slučaju da je uzrok kompresije m. flexor digitorum superficialis njegova aktivacija, pri pružanju otpora pacijentu tako da mu pritiskujemo tri prsta ruke o podlogu dok se on opire, dovesti će do pogoršanja boli. Ako je pak lacertus fibrosus uzrok, tada će bol biti najjača kada će pacijentova ruka biti u supinaciji i lakat u fleksiji. Distribucija parestezija može nas zavarati da je riječ o puno češćem sindromu karpalnog tunela, ali u pronator sindromu ćemo Tinelov znak pronaći u području m. pronator teres, a ne na zapešću i simptome neće uzrokovati fleksija u zapešću; također smanjene osjetilne boli prisutne i na tenarnoj eminenciji, koja je najčešće poštena u sindromu karpalnog tunela. Uz sve navedeno, pronator sindrom najčešće ne uzrokuje neke simptome. [8] Uredna brzina provođenja kod zapešća također govori u prilog pronator sindroma. Ako je došlo do oštećenja aksona EMNG će to potvrditi. [6] [7]

3.3 Sindrom suprakondilarnog nastavka

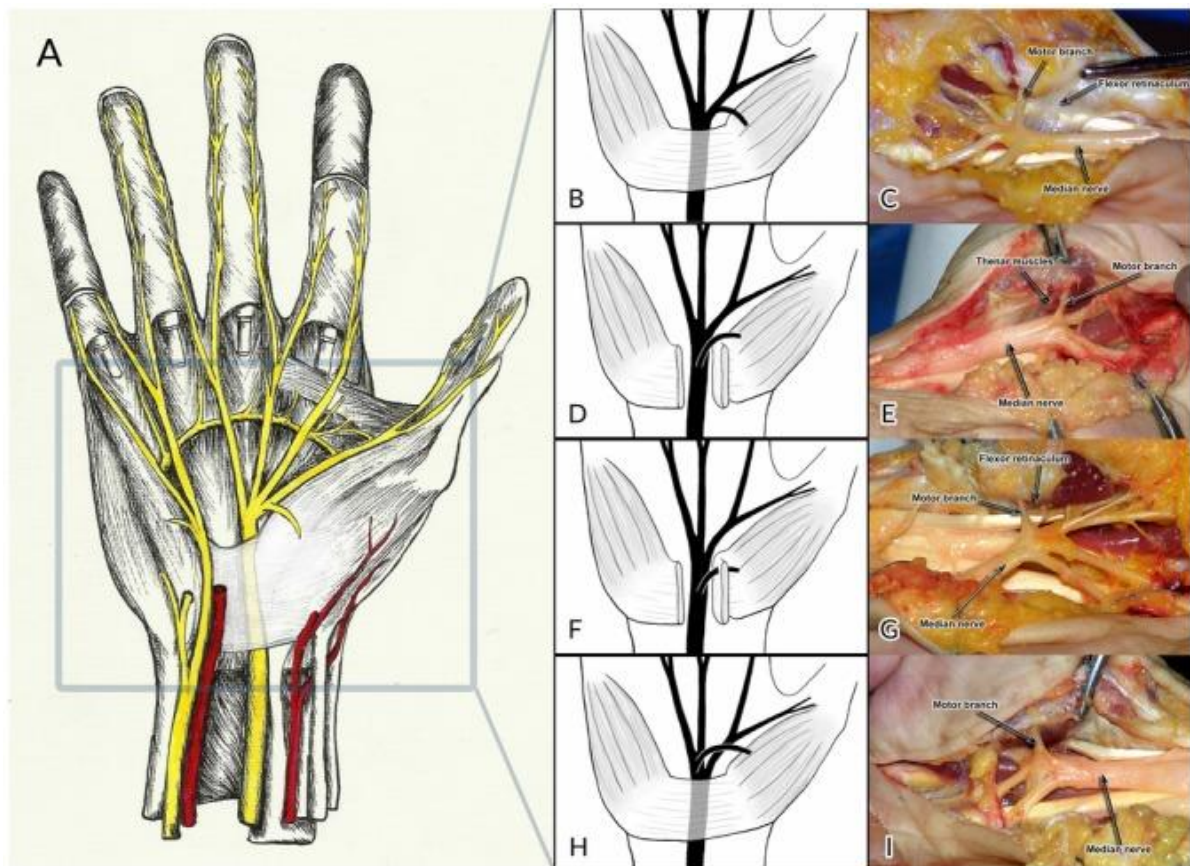
Još se zove i Struthersov sindrom, po Struthersovom ligamentu koji spaja medijalni epikonil na koštani nastavak na distalnom humerusu koji je iznimno rijedak. Može ga se pronaći u manje od 3% populacije i najčešće uzrokuje simptome tek ako je osoba doživjela traumu tog dijela ruke. Pregledom možemo pronaći palpabilnu koštanu strukturu, a osoba osjeća slabost u distalnim mišićima koje inervira n. medianus, parestezije i bol. Bol se pogoršava pri ekstenziji u laktu, zapešću ili prstima; a supinirana ruka pri ekstenziranom laktu također može izazivati bol. Naravno oštećenje živca se može dodatno dokazati uspoređenjem brzine provođenja EMNG-om. [6] [7]

4. ANATOMIJA I ANATOMSKI ODNOSI KARPALNOG TUNELA

Karpalni tunel je osteofibrozni prolaz koji se nalazi na volarnoj strani zapečaste. Retinaculum musculorum flexorum (kao krov) zajedno s kostima zapečaste (os trapezium, os trapezoideum, os capitatum i os hamatum) čine granice karpalnog tunela. Retinaculum flexorum je širok otprilike 3-4 cm i ima svoje insercije u tuberositas scaphoidea i os pisiforme čine proksimalni karpalni tunel, te u os trapezium i hamulus ossis hamati čine distalni karpalni tunel. Na radijalnoj strani se dijeli u dva sloja, jedan površinski i jedan duboki u kojemu se nalazi samo tetiva m. flexor carpi radialis. N. medianus se nalazi u karpalnom tunelu ispod retinaculum flexorum tik ispod kofle. Uz njega kroz karpalni tunel prolazi 9 tetiva mišića, a to su: tetiva m. flexor pollicis longus, četiri tetive m. flexor digitorum superficialis i četiri tetive m. flexor digitorum profundus. Tetiva m. flexor pollicis longus ima vlastitu sinovijalnu ovojniju, dok tetive m. flexor digitorum superficialis i profundus imaju svoje zajedničke sinovijalne ovojnice. Tetive m. flexor carpi radialis, m. flexor carpi ulnaris i m. palmaris longus nalaze se izvan karpalnog tunela, ali su u bliskom kontaktu s njime. Tetiva m. flexor carpi radialis ima svoju inserciju u os scaphoideum i basis ossis metacarpalis II nakon prolaska kroz kanal koji formiraju i slojeve retinaculum flexorum kako je prethodno napomenuto. Tetiva m. flexor carpi ulnaris ima svoju inserciju na os pisiforme, dok se tetiva m. palmaris longus nastavlja u palmarnu fasciju ili retinaculum flexorum (ako ga osoba posjeduje).

U području zapečaste postoje mnoge anatomske varijacije. Većini ljudi je zapečasta opskrbljena krvlju samo preko a. radialis i a. ulnaris, ali između 12-23 % populacije posjeduje treću arteriju. Ta treća arterija je a. mediana koja najčešće regredira tijekom drugog mjeseca intrauterinog života. Ona se odvaja od a. ulnaris i putuje uz n. medianus s njegove ultarne strane do zapečaste. Najčešće je asimptomatska pojava, ali može iritirati n. medianus i tako uzrokovati pojavu sindroma karpalnog tunela. Također, zbog svog toka blizu površine kofle kirurg ju može oštetiti tijekom kirurškog zahvata za sindrom karpalnog kanala, ako nije prethodno informiran o njezinom postojanju. Još jedna anomalija je i bifidni n. medianus koji često dolazi u paru s perzistentnom a. medianom ili anomalnim mišićnim trbuhom m. flexor digitorum superficialis. N. medianus uobičajeno prolazi karpalnim tunelom kao jedinstveni živac, a podijeli se tek na distalnom rubu retinaculum flexorum gdje daje ogranke za inervaciju prstiju (prva tri prsta i radijalna strana četvrtoga prsta). Proksimalna bifurkacija n. medianusa je razmjerno česta anomalija koja se pronalazi u 1-3% pacijenata na kojima se provodi kirurški zahvat dekompresije u sindromu karpalnog tunela. Rano razdvajanje u

terminalne ogranke je rjeđe. Treća struktura je anatomske varijacije koje se mogu spomenuti je motorni ogranak n. medianusa koji inervira mišiće i tendone. U većini slučajeva se motorna grana n. medianusa odvaja nakon što živac napusti karpalni tunel, u otprilike jedne trećine populacije se ona odvaja unutar karpalnog tunela, u otprilike jedne četvrtine slučajeva ona penetrira retinaculum flexorum na putu prema tenarnoj eminenciji i na kraju najrjeđe je ona u kojoj se motorna grana odvaja od n. medianusa s njegove ulnarne strane da bi ga premostila prelazeći na radijalnu stranu. Kao motorna grana i palmarna kutana osjetna grana (ramus palmaris) n. medianusa ima svoje anatomske varijacije. U prvoj se odvaja s radijalne strane n. medianusa, dok u drugoj s ultarne pri čemu prelazi poslije na radijalnu stranu i probija retinaculum flexorum na putu prema dlanu. Detekcija ovih varijacija je iznimno važna zbog mogućeg oštećenja osjetne inervacije mišića tijekom kirurških zahvata i naknadnog razvoja neuroma. [9]



Slika 1 Pregled toka n. medianusa u zapešću i šaci (A), ekstraligamentozni tip toka tenarne motorne grane (B,C), subligamentozni tip toka tenarne motorne grane (D,E), transligamentozni tip toka tenarne motorne grane (F,G), ekstraligamentozni tip toka tenarne motorne grane sa odvajanjem sa ultarne strane n. medianusa (H,I); prema: Henry BM, Zwinczewska H, Roy J, et al. The Prevalence of Anatomical Variations of the Median Nerve in the Carpal Tunnel: A Systematic Review and Meta-Analysis. Plos one. 2015;10(8):e0136477. DOI: 10.1371/journal.pone.0136477.

Ulnarni živac najčešće prolazi kroz Guyonov kanal uz ultarne arterije. To je osteofibrozni kanal koji se nalazi anteromedijalno od karpalnog tunela kada je ruka u supinaciji (anatomski

poloflaj). Njegov poetak je u razini proksimalnog ruba os pisiforme, a završava distalno kod hamulus ossis hamati. Granice su mu: s volarne strane (krov) ligamentum carpi volare; s ulnarne strane os pisiforme, ligamentum pisohamatum i m. abductor digiti minimi; s radijalne strane ligamentum carpi volare i hamulus ossis hamati; i na kraju dno mu je retinaculum flexorum. [10] Ulnarni živac ima motorni i osjetnu funkciju u ruci. Ponekad postoje anomalne veze između ulnarnog i medijalnog živca u podlaktici koje rezultiraju različitim putevima inervacije. Najčešće (u 6-31% populacije) se ulnarna vlakna medijalnog živca pridruže ulnarnome živcu, što se zove Martin-Gruber anastomoza. Postoji i reverzna Martin-Gruber anastomoza (Marinacci) koja je rjeđa u kojoj se ulnarna vlakna ulnarnog živca pridruže medijalnome živcu. Iz toga razloga nas ne treba iznenađivati ako ponekad u sindromu karpalnoga tunela nemamo klasično zahvaćanje inervacijskog područja simptomima ove bolesti. M. flexor pollicis longus je najčešće nezavisan od m. flexor digitorum superficialis i profundus, ali ponekad zato što potječe u iz istog mezodermalnog tkiva postoje tetivne sveze između njih. Tetivna sveza između tetive m. flexor pollicis longus i tetive m. flexor digitorum profundus za drugi prst (kafirprst, lat. index) zove se Limburg-Comstock sindrom i javlja se razmjerno često. Ljudi koji imaju tu anomaliju ne mogu savinuti palac (lat. pollex) bez da saviju kafirprst u distalnom interfalangealnom zglobu. Ova anatomska anomalija je rijetko simptomatska, ali može se zamijeniti sindromom karpalnog kanala ako dođe do tenosinovitisa. M. palmaris longus ima mnogo anatomskih varijacija, što je najčešća varijacija u ljudskoj populaciji. Dvije varijante su nam važne kod sindroma karpalnog tunela i njih treba prepoznati prije kirurških zahvata. Jedna od njih je kada tetiva m. palmaris longus prolazi kroz karpalni tunel. Druga je poznata pod nazivom reverzni m. palmaris longus. U njoj je mišićni trbuh smješten distalno, a tetiva proksimalno umjesto uobičajenog smjertaja mišićnog trbuha proksimalno, a tetive distalno. Pri takvom poretku mišićni trbuh prolazi kroz karpalni kanal, što pri njegovoj opetovanoj aktivaciji dovodi do trenja i kompresije struktura u samome kanalu i posljedično iritacije i razvoja sindroma karpalnog tunela. Anatomska anomalija koja može postojati i kod m. flexor digitorum superficialis je prisutnost mišićnog trbuha distalnije nego uobičajeno, tako da ulazi u karpalni tunel. Također može postojati akcesorni mišić pod imenom m. flexor digitorum superficialis indicis. Postoji nekoliko njegovih anatomskih varijanti. U jednoj se mišićni trbuh nalazi u potpunosti u području dlana. U drugoj mišić ima digastrični oblik tj. jedan je mišićni trbuh u dlanu, a drugi u podlaktici. Treća varijanta je kada se mišićni trbuh nalazi u podlaktici, ulazi u karpalni tunel, ali iz njega ne izlazi. Posljednja varijanta može dovesti do razvoja sindroma karpalnog tunela. M. flexor carpi radialis brevis vel profundus je rijedak akcesorni mišić koji se odvaja s palmarne površine

distalnoga radiusa, prelazi preko m. pronator quadratus, prolazi ispod retinaculum flexorum i ima hvati-te na os capitatum, bazi 3. i 4. metakarpalne kosti. Drugi lumbrikalni mi-i mofle imati polazi-te unutar karpalnog kanala s m. flexor digitorum superficialis -to tako er mofle dovesti do razvoja sindroma karpalnog tunela. [11]

5. KLINIČKA SLIKA SINDROMA KARPALNOG TUNELA

Pošto znamo da je sindrom karpalnog tunela uzrokovan kompresijom n. medianusa, da bismo znali koje simptome ona uzrokuje moramo znati i koja je zadaća n. medianusa. On donosi u ruku dva tipa inervacije; osjetnu i motornu. Osjetno inervira dio dlana (onaj dio koji nije inerviran s ramus palmaris koji se odvojio od njega prije ulaska u karpalni tunel), prva tri prsta i radijalnu stranu četvrtoga prsta. Motornom inervacijom opskrbljuje m. opponens pollicis, m. abductor pollicis brevis, površinski dio m. flexor pollicis brevis i prva dva lumbrikalna mišića.

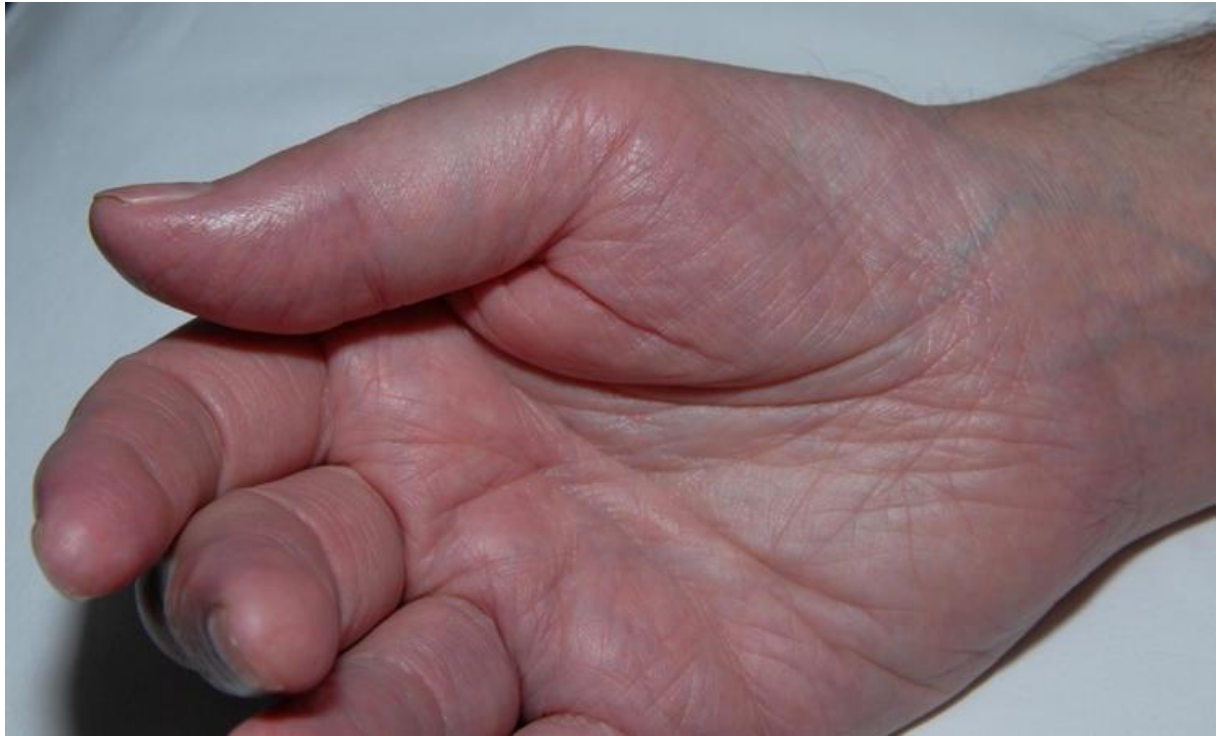1.1 Rani simptomi

Sindrom karpalnog tunela karakteriziraju simptomi boli i parestezija u senzornoj distribuciji inervacije ruke n. medianusom. Parestezije pacijenti najčešće opisuju kao osjećaj trnjenja i bockanja u ruci. Simptomi se najčešće pogoravaju noću i često bude pacijente iz sna. Neki pacijenti pokušavaju umanjiti bol tako da masiraju ruku, izokrenu je ili stavljaju pod toplu vodu. Iako se simptomi najčešće osjećaju u distalnom inervacijskom području n. medianusa nakon prolaska kroz karpalni tunel i tu postoji varijabilnost. Bol pacijenti mogu osjetiti izolirano u zapešću, u cijeloj ruci; ona se može iritirati u podlakticu i vrlo rijetko iznad lakta, ali nikad do vrata. Simptomi su najčešće izazvani radnjama koje uključuju fleksiju ili ekstenziju zapešća ili podizanje ruku, npr. tijekom vožnje, čitanja, tipkanja ili dugog držanja telefona. Isto tako pacijenti se mogu žaliti na osjećaj oticanja ruku (iako one ne otisu), ako je oticanje vidljivo potrebno je posumnjati na sekundarni sindrom karpalnog tunela. U oko 55-65% slučajeva sindrom karpalnog tunela zahvati obje ruke kada se prvo prezentira. Najčešće i najteže je zahvaćena dominantna ruka. [12] [13] [14]

1.2 Kasni simptomi

Sindrom karpalnog tunela može imati alternirajući i uzorak pojavljivanja s periodima remisije i egzacerbacije. [15] U nekim slučajevima postoji prelazak iz intermitentnih u perzistentne osjetne simptome, a kasnije se razvijaju i motorni simptomi. U teškim slučajevima u kojima se razviju motorni simptomi pacijenti se žale na slabost ili nespretnost prilikom korištenja ruku. Teško im je držati objekte u rukama, raditi pokrete zakretanja kao što su otključavanje i otvaranje vrata, zatim zakopati koplje ili otvoriti staklenku. Klinički znakovi koje bismo mogli uočiti su slabost abdukcije i opozicije palca, i atrofija tenarne eminencije. Trajni gubitak osjeta je također kasni simptom koji je karakteriziran gubitkom osjeta u prva tri prsta, radijalnoj strani četvrtoga prsta. Dlan i tenarna eminencija obično nisu najteže u jednakoj

mjeri zahva eni gubitkom osjeta zbog odvajanja ramus palmaris nervi mediani prije njegovog ulaska u karpalni tunel. [12] [13] [14]



Slika 2 Slika koja prikazuje umjerenu tenarnu atrofiju desne ruke kod muškarca s bilateralnim sindromom karpalnog kanala. Prema: Aroori S, Spence RA. Carpal tunnel syndrome. The Ulster Medical Journal. 2008 Jan;77(1):6-17.

6. ETIOLOGIJA I ČIMBENICI RIZIKA ZA RAZVOJ SINDROMA KARPALNOG TUNELA

6.1. Etiologija

Sindrom karpalnog tunela je rezultat kompresije n. medianus u prostoru karpalnog tunela. Iako je tunel u slobodnoj komunikaciji s tkivom proksimalno i distalno od njega, tkivni tlak u samome tunelu je mnogo veći u pacijenata sa sindromom karpalnog tunela (32-110 mm Hg, ovisno u kojoj je poziciji zglob zapečaja) nego u zdravih ljudi (2-31 mm Hg). Tlak se povećava s fleksijom ili ekstenzijom u zglobu zapečaja, i s fleksijom prstiju. [16] Intermitentni ili stalni visoki tlak na tkivo karpalnog tunela dovodi do poremećaja u mikrovaskularnoj cirkulaciji tih tkiva, uključujući i n. medianus, što rezultira pojavom nefleljenih akcijskih potencijala, lokalnom demijelinizacijom i na kraju gubitkom aksona. Može i uzrokovati proliferaciju subsinovialnog vezivnog tkiva u tunelu, što dodatno povećava tlak. [17] Dvije su različite vrste sindroma karpalnog tunela - akutna i kronična.

Akutni oblik je relativno neuobičajen i posljedica je brzog i kontinuiranog porasta tlaka u karpalnom tunelu. To je najčešće povezano s prijelomom radijusa. On se može u tome slučaju klasificirati kao akutni, tranzijentni ili kasni. Rana dijagnoza i liječenje je nužno kako bi se izbjeglo trajno oštećenje živca u akutnome sindromu karpalnog tunela zbog prijeloma distalnog radijusa. U tranzijentnome (subakutnome) najčešće nije potrebno kirurški intervenirati. Za pacijente s kasnim nastupom svi mogu i uzroci direktne kompresije živca (fragmenti kosti, kirurški alati koji fiksiraju prijelom, sinovitis itd.) moraju doći u obzir u obradi. [18] Također, akutni sindrom karpalnog kanala je povezan s opeklinama, koagulopatijom, lokalnom infekcijom i injekcijama.

Kronični oblik mnogo je češći i njegovi simptomi mogu potrajati mjesecima do godina. Međutim, u samo 50% slučajeva utvrđuje se uzrok, a može se podijeliti na lokalne, regionalne i sistemske uzroke. Za drugu polovicu kroničnih oblika sindroma karpalnog tunela kažemo da su idiopatski.

Lokalni uzroci:

- Upalni: npr. tenosinovitis, gljivična infekcija histoplazmom, hipertrofična sinovija
- Trauma: npr. Collesov prijelom, isčepćenje jedne od karpalnih kostiju
- Tumori: npr. hemangiomi, ciste, gangliji, lipomi, neuromi itd.

- Anatomske anomalije: npr. zadebljali retinaculum flexorum, koštane abnormalnosti, abnormalni trbušni mišići, postojana srednja arterija itd.

Regionalni uzroci:

- Osteoartritis
- Reumatoidni artritis
- Amiloidoza
- Giht

Svaki od ovih nabrojanih uzroka vrši direktan pritisak na n. medianus. Zaključno za etiologiju možemo uspostaviti da sve što povećava volumen sadržaja u tunelu ili što uzrokuje smanjenje dimenzija tunela može uzrokovati pojavu sindroma karpalnog tunela. [19] O sustavnim bolestima u kojih se može pojaviti sindrom karpalnog tunela priatemo u sljedećem poglavlju.

6.2. Čimbenici rizika

Jedan od faktora koji najviše podiže rizik za razvoj sindroma karpalnog tunela jest spol. Razvija se mnogo češće u žena, s godišnjom incidencijom od 1.5 slučajeva na 1000 stanovnika, dok je ona u muškaraca 0.5 na 1000 stanovnika. Također, kod žena najveća pojavnost vidimo između 45-54 godine života, dok kod muškaraca raste progresivno s dobi. [20] Oko 70. godine života se incidencija u oba spola izjednačava. [12] Te razlike se mogu donekle objasniti hormonskim razlikama između muškaraca i žena, jer žene koje su trudne ili doje češće razviju sindrom karpalnog tunela od ostatka ženske populacije. [21] U žena koje su trudne najčešće se dijagnosticira tijekom trećeg tromjesečja trudnoće i često je obostran. U većine bolesnica simptomi se razriješiti spontano ili se dobro odgovoriti na konzervativno liječenje nakon poroda. [19] Žene koje su u prvoj menopauzalnoj godini i uz to koriste oralne kontraceptivne tablete ili nadomjesnu hormonsku terapiju također su pod većim rizikom, dok je onima kojima su uklonjeni jajnici rizik snižen. [22] Pretilost je također jedan od faktora rizika. Za svaki BMI bod više rizik se za razvoj sindroma karpalnog tunela povećava za 8%. [21] Još valja spomenuti i genetsku predispoziciju. Studija na 4488 osoba u Ujedinjenome kraljevstvu zaključila je da je genetska predispozicija najjači faktor za predisponiranost razvitku sindroma karpalnog tunela. [23] [22] Smatra se da je odabrano zanimanje također faktor koji može dovesti do razvoja sindroma karpalnog tunela pa tako u metaanalizi Barcenilla i sur. [24] koja je uzela u obzir studije između 1980. i 2009. godine dolaze do

zaključuje se da poslovi koji uključuju vibraciju pri radu, potrebu za primjenom vrstog stiska i repetitivne pokrete povećavaju rizik za razvoj sindroma karpalnog tunela. Također, pronalaze da nema značajne korelacije između dugog neudobnog položaja zapešća i pojave sindroma karpalnog tunela, dok je metaanaliza You i sur. iz 2014. [25] uspostavila da produženo držanje zapešća u fleksiji ili ekstenziji udvostručuje rizik za razvoj sindroma karpalnog tunela. Iako je učestalo ponavljanje pokreta u zapešću faktor rizika, nema dovoljno dokaza da bismo ustvrdili da je rad na računalu povezan s povećanim rizikom za razvoj sindroma karpalnog tunela. [26] [27]

7. SINDROM KARPALNOG TUNELA U SUSTAVNIM BOLESTIMA

Sistemske uzroci:

- Diabetes mellitus
- Pretilost
- Hipotireoza
- Sistemske eritematozni lupus
- Sklerodermija
- Dermatomiozitis
- Zatajenje bubrega
- Dugotrajna hemodijaliza
- Akromegalija
- Multipli mijelom
- Sarkoidoza
- Leukemija
- Alkoholizam
- Hemofilija
- Mukopolisaharoidoza

Sindrom karpalnog tunela može se razviti kao komorbiditet svih navedenih bolesti. [19] Od navedenih, hemofilija je uzrokovati akutni sindrom karpalnog tunela, a ostali kronični. Pretilost kao komorbiditet je objašnjena u prethodnom poglavlju, iza nje najčešća bolest uz koju se pojavljuje sindrom karpalnog tunela je diabetes mellitus. On je skromni faktor rizika za razvoj sindroma karpalnog tunela. Snaga povezanosti se ne razlikuje između tipa 1 i tipa 2 dijabetesa. Pokazalo se da sindrom karpalnog tunela ne predviđa dijabetes, dok dijabetes predviđa sindrom karpalnog tunela. Neuropatija n. medianusa je komplikacija dijabetesa. Primijećeno je smanjenje mijelinizacije živca i endoneurijalne kapilare gustote u pacijenata s dijabetesom koji nisu izloženi kompresiji živaca. Nefektni učinci dijabetesa na perifernim živcima opsefno su proučavani, ali mehanizam kojim dijabetes povećava rizik za sindrom se još istražuje. [28] Dobro je utvrđeno da pacijenti s hipotireozom imaju povećani rizik od razvoja periferne neuropatije. Međutim, uloga smanjene cirkulacije i razine hormona štiti na fiziologiju perifernih živaca ostaje nejasna. Dva predložena mehanizma abnormalnosti perifernih živaca u hipotireozu su: sekundarna mononeuropatija od kompresije uzrokovane mucinoznim naslagama u mekim tkivima koja okružuju periferne živce i

polineuropatija zbog demijelinizirajućeg procesa ili primarne aksonske degeneracije. Razlikovanje periferne neuropatije i kompresijske neuropatije srednjeg živca u karpalnom tunelu je izazov. Najvjerojatnije u hipotireotičnog bolesnika postoji kombinacija blage kompresije unutar karpalnog tunela i fiziološki izmijenjenog perifernog živca –to rezultira uobičajenim simptomima CTS-a. [29] Dijabetes, hipotireoza i pretilost veoma su česte bolesti u ovoj populaciji Republike Hrvatske, stoga i jesu najčešći komorbiditeti uz sindrom karpalnog tunela. Jedan poremećaj hormona može biti imbenik u nastajanju sindroma karpalnog tunela, a to je akromegalija. Mehanizam nastanka sindroma karpalnog tunela kod akromegalije je taj da edematozna sinovijalna tkiva komprimiraju n. medianus tako –to prekomjerna sekrecija hormona rasta uzrokuje povećanje zadržavanja natrija i vode u izvanstaničnoj tekućini. [30] Zatim su tu autoimunosne upalne bolesti poput sklerodermije, sistemskog eritematoznog lupusa, dermatomiozitisa i sarkoidoze u kojima oteknuće ili proliferacija vezivnog tkiva zbog upale uzrokuje kompresiju n. medianusa. Sindrom karpalnog kanala (CTS) dobro je poznata manifestacija amiloidoze povezane s dijalizom, uglavnom uzrokovana taloženjem β_2 - mikroglobulina u karpalnom tunelu. Također smatra se najčešćom mononeuropatijom u pacijenata s bubrežnim zatajenjem iz istih razloga. [31] Posebno su zanimljivi slučajevi u bolestima nakupljanja kao –to su mukopolisaharoidoze. One se manifestiraju različitim simptomima, uključuju i kožnu displaziju, srčane abnormalnosti i središnju i perifernu neuropatiju, uključuju i sindrom karpalnog tunela. Sindrom karpalnog tunela (CTS) ranog početka dobro je poznata manifestacija mukopolisaharidoza (MPS) zbog prekomjernog taloženja glikozaminoglikana u mekim tkivima koji također dovode do kompresije n. medianusa.

8. DIJAGNOSTIKA FOKALNIH OŠTEĆENJA N.MEDIANUSA U KARPALNOM TUNELU

8.1. Anamneza i fizikalni pregled

Sindrom karpalnog tunela je klinička dijagnoza. Na nju se nasuprotivati karakteristični simptomi i znakovi. Vjerojatnost točnosti dijagnoze korelira s brojem standardnih simptoma i provokativnih faktora koje pacijent ima. [13] U standardne simptome spadaju:

- tupi bol u –aci
- parestezije u –aci
- slabost ili nespretnost radnji sa –akom
- suha koža, oteknuće ili promjene boje kože

Provokativni faktori su:

- spavanje (nepovoljni položaji ruke u koje dolazimo tijekom sna)
- produljeno držanje zapešća u neudobnom položaju (najčešće je a fleksija ili ekstenzija)
- ponavljajuće radnje rukom, vibracija ili duže držanje snažnog stiska

Ublažavajući faktori:

- promjena položaja ruke
- trenjanje rukom

Liječnik u fizikalnom pregledu treba ispitati osjet na području distribucije n. medianusa i usporediti ga s drugom rukom. Isto tako provjeriti snagu –ake poprečnim hvatom i primijetiti ako postoji atrofija mišića u području tenarne eminencije. Nakon toga mora provesti standardne provokativne manevre koji pojačavaju simptome sindroma karpalnog tunela, a uključuju Phalenov test, Tinelov test, test manualne karpalne kompresije i test elevacije ruke. Tijekom Phalenovog testa pacijent potpuno flektira –aku u zapešću s laktom u ekstenziji –to povećava tlak u karpalnom tunelu. Ako unutar jedne minute u tome položaju dolazi do pojave boli ili parestezija test je pozitivan. Metaanalize su pokazale da je osjetljivost ovoga testa 68%, a specifičnost 73%. Tinelov test se izvodi tako da ispitiva percutira n. medianus proksimalno ili po karpalnom tunelu. Pozitivan je ako pacijent doživljava osjećaj boli ili parestezija tijekom perkusije. Osjetljivost mu je 50% (manje od Phalenovog testa), a

specifičnost 77% (slično kao Phalenov test). Manualna karpalna kompresija je test koji se izvodi primjenom pritiska na retinaculum flexorum. Pozitivan je ako parestezije nastanu unutar 30 sekundi od kontinuirane primjene pritiska. Osjetljivost mu je 64%, a specifičnost 83%. [32] Test elevacije ruke se izvodi tako da pacijent podigne ruku iznad razine glave i drži ju u tome položaju jednu minutu. Ako se pojave simptomi ove bolesti onda je test pozitivan. Osjetljivost i specifičnost mu je slična onoj kod Phalenovog i Tinelovog testa. [33] U studiji od Armaghan Dabbagh i suradnika koja analizira rezultate 16 kliničkih studija koje ispituju 13 različitih senzornih ili motornih testova za sindrom karpalnog tunela došli su do zaključka da je nejasno koji test ima najveću dijagnostičku točnost, te da kliničari ne smiju bazirati svoju dijagnozu na samo jednome senzornom ili motorikom testu. Najosjetljiviji test za sindrom karpalnog tunela u njihovoj studiji je bio Semmes-Weinstein monofilamentni test s 49-96%, dok su najspecifičiji bili test snage stiska – ruke s 94%, test snage – tipanja (stisak kafi-prsta i palca) 78-95%, tenarna atrofija s 96-100%, i test diskriminacije u dvije točke s 81-98%. [34] Problem je – to će navedeni specifični testovi biti pozitivni tek nakon određenog vremena.

8.2. Elektromioneurografija (EMNG)

EMNG je elektrofiziološka pretraga pri kojoj se ispituje funkcija perifernih živaca i mišića. Pri toj pretrazi se može primijetiti njihova bolest ili oštećenje. Ona se sastoji od dvije komponente: EMG i ENG. Elektromiografija (EMG) je metoda pri kojoj se snimaju električni potencijali mišića tako da se sterilizirana igla, koja služi kao elektroda, uvodi u napet i opušten mišić kako bi se izmjerio električni potencijal koji proizvodi mišić na stanica. Elektroneurografija (ENG) je metoda mjerenja odgovora mišića i živaca na električnu stimulaciju i određivanje brzine električnog provođenja živaca. Za pretragu se koriste površinske stimulacijske elektrode te registracijske elektrode koje mogu biti igle ili površinske elektrode. Koristi se kratkotrajna električna stimulacija maksimalnog intenziteta struje od 100 mA. EMNG nalaz pokazuje usporenu motoriku i osjetnu provodnost u inervacijskog područja n. medianusa u ranoj fazi. Mnoge studije su pokazale da su usporedbe odgovora osjetnih komponenti živaca (n. medianus, n. ulnaris, n. radialis) bolje nego mjerenje apsolutne latencije provođenja n. medianusa u dijagnostici sindroma karpalnog tunela ENG-om. Osjetna vlakna imaju veći udio velikih mijeliniziranih vlakana, koja imaju veće energetske potrebe pa su samim time osjetljivija na ishemiju. Fokalna kompresija rezultira ishemijom i mehaničkim oštećenjem živanih vlakana. Zajedno oni rezultiraju smanjenom provodnošću. Upotreba usporedbe osjetne latencije među živcima, nasuprot apsolutnoj latenciji, služi kao kontrola za zbunjujuće (eng. confounding) faktore, poput: dobi,

temperature, stanja bolesti (tj. dijabetes), spola i veličine ruke. Kasnije dolazi do slabosti i atrofije tenara što upućuje na aksonalno oštećenje motornih vlakana. Važno je naglasiti da EMNG u ranoj fazi može biti uredan jer pretragom detektiramo oštećenje živca, a ne njegovu povremenu kompresiju pri kojoj nije došlo do strukturalnog oštećenja koja se ovom pretragom ne mora nužno pronaći. [14] EMNG je koristan u isključivanju drugih bolesti, kao što su polineuropatija, plexopatija i radikulopatija. Također korisna je pretraga za procjenu težine bolesti, ponajviše u procjeni treba li pristupiti kirurškom zahvatu dekompresije. Američko udruženje neuro-mišićne i elektrodijagnostičke medicine preporučuje sljedeća ispitivanja funkcije živca:

1. Smjernica: Ispitivanje osjetne provodljivosti n. medianusa preko zapešća (najčešće elektroda koja stimulira na prstu, a koja registrira proksimalno od zapešća), ako su rezultati abnormalni, onda i jednog drugog osjetnog živca u simptomatskom udru.

2. Smjernica: Ako je početno ispitivanje osjetne provodljivosti n. medianusa preko zapešća na udaljenosti elektroda većoj od 8 cm i rezultati su normalni, dodatna ispitivanja treba provesti kako slijedi:

A. Usporedba osjetne provodljivosti n. medianusa preko zapešća na kratkoj (7-8 cm) udaljenosti; ili:

B. Usporedba osjetne provodljivosti n. medianusa preko zapešća s osjetnom provodljivosti n. radialis ili n. ulnaris preko zapešća u istom udru; ili:

C. Usporedba osjetne ili mišićne vodljivosti n. medianusa kroz karpalni tunel sa osjetinom ili mišićnom vodljivošću proksimalnog (podlaktica) ili distalnog (prsti) segmenta n. medianusa u istom udru.

3. Smjernica: Ispitivanje motoričke provodljivosti n. medianusa do tenarnih mišića i jednako tako jednog drugog živca do mišića koji on inervira u simptomatskom udru kako bi izmjerili i usporedili distalnu latenciju.

4. Opcionalno: Elektromiografija mišića koji se inerviraju spinalnim živcima C5-Th1, uključujući i tenarni mišić inerviran n. medianusom simptomatskog uda.

5. Opcionalno: Usporedba distalne motoričke latencije n. medianusa (drugi lumbrikalni mišić) sa motoričkom distalnom latencijom n. ulnaris (interossei).

Ako smo po smjernicama utvrdili poremećaj provođenja ENG-om možemo napraviti EMG kako je u njima i navedeno –to se odnosi na dvije posljednje opcionalne smjernice. [35] Od mi-1 a tipično se ispituje m.abductor pollicis brevis. Kod sekundarnog aksonalnog gubitka EMG se pokazuje ili aktivnu denervaciju (npr. spontanu aktivnost oblika fibrilacijskih potencijala, pozitivnih o–trih valova ili fascikulacijskih potencijala) ili kronične promjene koje upućuju na denervaciju s naknadnom reinervacijom (npr. promjene u amplitudama akcijskih potencijala motorne jedinice, njihovoj duljini i regrutiranju) Preporučeni protokol za elektromiografsku evaluaciju sindroma karpalnog tunela mogao bi izgledati tako da ispitamo sljedeće mi-1 e:

- M. abductor pollicis brevis
- Dva ili više mi-1 a inervirana C6-C7 granama spinalnog živca kao –to su m. pronator teres, m. triceps brachii, m. extensor digitorum superficialis ili profundus kako bi se utvrdila ili otklonila sumnja na radikulopatiju

Ako primijetimo abnormalne potencijale u m. abductor pollicis brevis trebalo bi ispitati dodatne mi-1 e, i to:

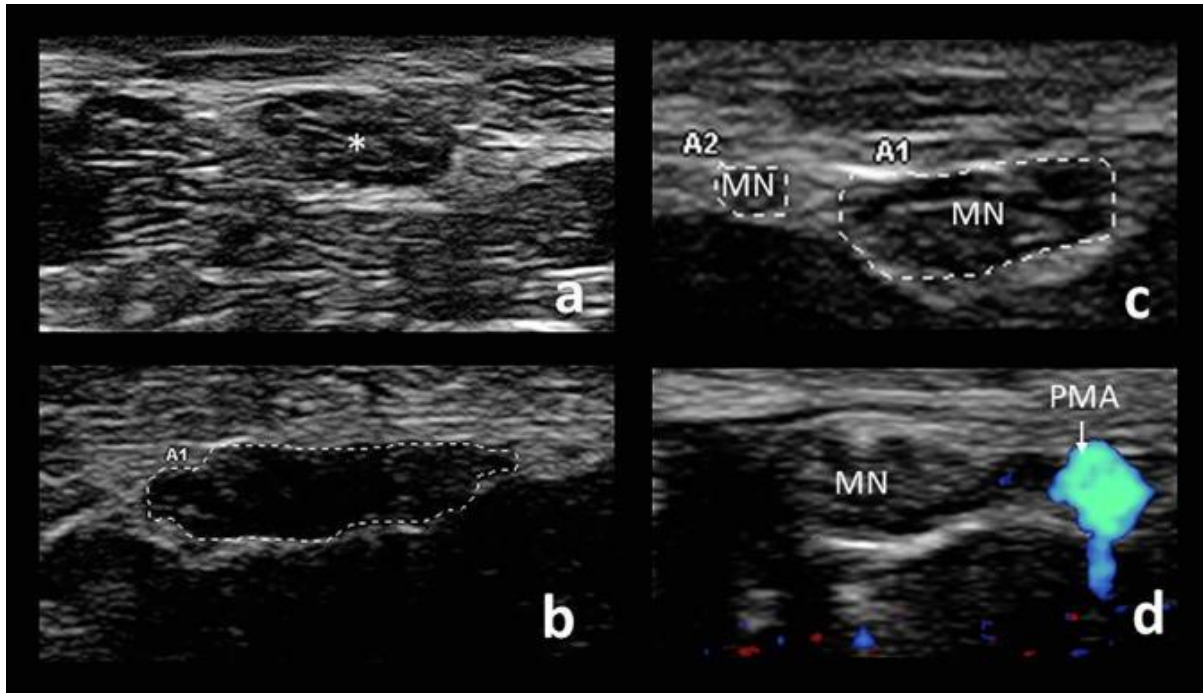
- Dva ili više proksimalna n. medianusom inervirana mi-1 a (npr. m. flexor carpi radialis, m. pronator teres, m. flexor pollicis longus) kako bi se isključila proksimalna neuropatija n. medianusa
- Dva ili više mi-1 a inervirana C8-Th1 granama spinalnih živaca koje su nevezane za n. medianus (npr. prvi m. interosseus dorsalis, m. extensor indicis proprius) kako bismo isključili ili brahijalnu plexopatiju, polineuropatiju i C8-Th1 radikulopatiju [36]

8.3. Slikovne metode

Slikovne metode su korisne u dijagnostici sindroma karpalnog tunela u nekim slučajevima, pogotovo onima koje uključuju strukturne anomalije zapešća kao –to su tumori, deformacije ili druge bolesti kostiju ili zglobova zapešća. [37]

Prva metoda o kojoj ćemo govoriti jest ultrazvuk. Ultrazvuk na dijagnostiku može mjeriti veličinu poprečnog presjeka živca, vaskularnosti živca, ehogenost živca i njihovu mobilnost. Zdravi živac na ultrazvuku u svom poprečnom presjeku ima sažesti izgled zbog alterniranja eg relativno hiperehogenog epineurija i perineurija. U fokalnim neuropatijama primjećujemo povećanje poprečnog presjeka živca proksimalno od mjesta kompresije kao

rezultat edema i upale. Potrebno je i provjeriti poprečni presjek živca i proksimalnije i distalnije kako bi se pronašlo područje u kojemu je živac najdeblji, jer se najdeblji dio može nalaziti distalnije zbog mobilnosti živca. Drugi nalazi koji upućuju na kompresijske neuropatije su pri provođenju ultrazvučne dijagnostike fokalnih neuropatija su proširenje živca zbog pritiska, hipoeohogenost, gubitak mobilnosti živca i povećana intraneuralna vaskularnost. U dijagnostici sindroma karpalnog tunela korisna je uspostava prosječne površine poprečnog presjeka n. medianusa pri kojoj imamo osnovanu sumnju da se radi o toj dijagnozi. Tako se u meta-analizi od Tai et al. iz 2012. koja je uzela u obzir 28 izdanih radova navodi kako je površina poprečnog presjeka od 9mm² na proksimalnom ulazu u karpalni tunel dobra vrijednost kao dijagnostički kriterij s osjetljivošću od 71 % i specifičnošću od 86%. [38] Alternativni pristup je mjerenje površine poprečnog presjeka n. medianusa na spomenutom mjestu i presjeka 12 cm proksimalno od njega. To se naziva wrist-to-forearm ratio tj. na hrvatskom omjer zapečaka naspram podlaktice. Koriste i ovaj pristup omjer veći od 1.4 se pokazao dobrim dijagnostičkim kriterijem. Rezultati ove metode nisu mnogo bolji nego kada mjerimo samo površinu poprečnog presjeka na proksimalnom ulazu u karpalni kanal pa ona služi kao nadopuna pri određivanju slučajeva. Za pacijente s negativnim rezultatima elektromiografije, a pozitivnim ultrazvučnim nalazom preporučuje se da granica za postavljanje dijagnoze sindroma karpalnog tunela bude 14mm² površine poprečnog presjeka n. medianusa i wrist-to-forearm omjer od 1.8 i više. Ako postoji podijeljeni (bifidni) n. medianus, onda moramo zbrojiti površine poprečnih presjeka obje grane i ako je rezultat veći od 11mm² možemo posumnjati na sindrom karpalnog tunela. Također uz bifidni n. medianus može doći i perzistirajuća mediana, a informacija o njenom postojanju može biti korisna kirurgu prije kirurškog zahvata dekompresije živca. Ultrazvuk nam je i koristan kada uzrok kompresije nije uobičajen, pa se njime mogu uočiti traumatski neuromi, tenovani, lipofibromatozni hamartomi, ganglionaolne ciste, trombozirane perzistirajuće mediane, tenosinitisi, akcesorni mišići i tofi od gihta itd. Postoperativno nakon dekompresije n. medianusa možemo, ali ne nužno, primijetiti smanjenje površine poprečnog presjeka živca, ali ipak važnije od toga jest da možemo vidjeti je li se stvorilo vidljivo tkivo u ili oko živca i je li vidljiv prethodno neprimijećen uzrok simptoma kao npr. hamartom. [39] Ultrazvučna dijagnostika je gotovo jednako osjetljiva kao elektromiografija pri otkrivanju sindroma karpalnog tunela, što nam govori da može biti koristan alat u dijagnosticiranju ove bolesti prije odabira elektromiografije koja je znatno neugodnija za pacijenta. [40]



Slika 3 Presječni pogled na n. medianus (zvijezdica) u karpalnom tunelu (a) u usporedbi sa hipoehogenim, sploštenim, uvećanim n. medianusom kod sindroma karpalnog kanala, čija je površina poprečnog presjeka 17mm² (b). Česte anatomske varijacije uključuju bifidni n. medianus (c) i perzistirajuću a. Medianu (PMA), vidljivu dopplerom. Prema: Gonzalez NL, Hobson-Webb LD. Neuromuscular ultrasound in clinical practice: A review. *Clinical Neurophysiology Practice*. 2019 ;4:148-163. DOI: 10.1016/j.cnp.2019.04.006.

Sljedeća metoda jest magnetna rezonancija. Magnetska rezonancija (MRI) može otkriti abnormalnosti srednjeg prstena, tetiva fleksora, vaskularnih struktura i retinaculum flexorum u području karpalnog tunela. Međutim, dijagnostička korisnost MRI za CTS ostaje neizvjesna. Stoga je MRI rezervirana za neobičajne slučajeve kako bi se isključila masovna lezija. [41]

Ostale slikovne metode nemaju veliku primjenu u dijagnostici sindroma karpalnog tunela.

9. LIJEČENJE SINDROMA KARPALNOG TUNELA

Postoji mnogo metoda liječenja ili ublažavanja simptoma sindroma karpalnog tunela. Neke od njih su konvencionalne i upotrebljuju se već dugo, druge tek nastaju i ispituje se njihova učinkovitost, a treće su alternativne metode. Nabrojamo nekoliko primjera.

Metode podržane visokokvalitetnim dokazima:

- Postavljanje udlage

- Kortikosteroidi - oralna, lokalna injekcija, lokalna iontoforeza

- Kirurška dekompresija - otvorena (nekoliko varijacija, s ili bez tenosinovektomije, rekonstrukcija retinaculum flexorum i vanjska / unutarnja neuroлиза; sve se čine

jednako u inkovite, bez jasnih dokaza koji podupiru upotrebu slofenijih postupaka); endoskopska (jedan ili dva ulaza)

Ostali tretmani:

ÉDiuretici

ÉNesteroidni protuupalni lijekovi

ÉOdmor ili izmjena aktivnosti

ÉVježbe klizanja flivaca i tetiva (eng. nerve and tendon gliding)

ÉVitamin B-6

ÉSamo sinovektomija

ÉKiroprakti ka manipulacija zape– a

ÉJoga

ÉUltrasonografija

ÉAkupunktura

ÉPrimjena seratiopeptidaze

ÉMagnetna terapija

ÉKognitivna bihevioralna terapija

ÉLidoderm flasteri

9.1 Konzervativna terapija

Kao prvu liniju liječenja u blagim i umjerenim slučajevima primijenit ćemo konzervativnu neinvazivnu terapiju. Neoperativno liječenje s najjačim dokazima u inkovitosti su postavljanje udlage i injekcije steroida. Američka neurološka akademija predlaže udlagu, modificiranje aktivnosti i nesteroidne protuupalne lijekove (i diuretike ako postoji oticanje udova) kao konzervativno liječenje, nakon čega slijedi injekcija steroida i kirurški zahvat ako konzervativna terapija ne uspije ili kod pacijenata s progresivnim motoričkim deficitom. Međutim, modifikacija aktivnosti, diuretici i nesteroidni protuupalni lijekovi nemaju pozitivnu potporu ni u jednom randomiziranom ispitivanju. Također metaanaliza nekoliko

randomiziranih ispitivanja pokazuje da dodatak vitamina B-6 ima zanemariv terapijski učinak. [42]

Uklonjive i meke omatanje zglobova pokazali su poboljšanje simptoma i funkcije u usporedbi s pacijentima koji nisu liječeni. Uklonjiva udlaga za zglob koja odražava zglob u neutralnom položaju bez da izravne kompresije preko karpalnog tunela pruža mehanički predah ruku. Takve su udlage često previše nezgrapne za dnevnu upotrebu, ali za one pacijente koji ih toleriraju, često su učinkovite u postizanju neometanog kretanja ruku. U ispitivanju koje je uspoređivalo udlagu s operacijom, 37% pacijenata iz skupine udlaga postiglo je zadovoljavajuće olakšanje simptoma samo ovim načinom liječenja, a udlage imaju i prednost što su jeftine i bez ozbiljnih nuspojava. [43]

Kortikosteroidne injekcije kratkoročno uspijeva smanjiti simptome, dok su dugoročni rezultati varijabilni. Pokazano je da sindrom karpalnog tunela reagira i na sistemske steroide i na lokalne steroide koji se daju u (ili blizu) zgloba injekcijom ili iontoforezom (transdermalna isporuka u električnom polju). Nuspojave oralnih steroida onemogućuju njihovu rutinsku upotrebu u liječenju sindroma karpalnog tunela, ali lokalna injekcija steroida nema učinka u sistemske učinke i vrlo je niska učestalost lokalnih komplikacija. Procjenjena stopa odgovora na jednu injekciju steroida iznosi oko 70%, ali recidivi su česti. Ne postoje odgovarajuće dugoročne studije koje bi omogućile preciznu kvantifikaciju stope recidiva nakon prvih nekoliko mjeseci. Najpesimističnije procjene sugeriraju da se 92% slučajeva može ponoviti u dvije godine. [44] Nema dostupnih dokaza koji bi usmjeravali tijekom liječenja recidiva nakon uspjeha prvog injektiranja kortikosteroida, iako je uobičajena praksa davanja injekcije drugi ili ponekad i treći put, a postoje anegdotalna izvješća o dugotrajnom odražavanju pacijenata na ponavljajućim injekcijama.

Danas se javljaju i neke novije metode liječenja, kao što je perineuralna injekcija 5% dekstroze. U 2017. godini Wu i sur. [45] objavili su randomizirano dvostruko slijepo kliničko ispitivanje koje je pokazalo da su blagotvorni učinci nakon jedne perineuralne injekcije u bolesnika s blagim do umjerenim sindromom karpalnog tunela trajali najmanje 6 mjeseci. Nadalje, pokazali su da je ova nova metoda superiornija od injekcije kortikosteroida 4. i 6. mjesec nakon injekcije, jer su blagotvorni učinci bili izraženiji nego nakon injekcije kortikosteroida. [46] Li i sur. retrospektivno su pratili 185 pacijenata s različitim stupnjevima sindroma karpalnog tunela koji su primili perineuralnu injekciju pod ultrazvukom s 10mL 5% dekstroze najmanje 1 godinu nakon

injekcije (prosje no 1-3 godine pra enja). Rezultati su pokazali da je 88,6% bolesnika imalo dobre ishode (ublaflavanje simptoma $\times 50\%$ u odnosu na prethodno ubrizgavanje), a 62,7% bolesnika ocijenilo je izvrsnim ishodom (ublaflavanje simptoma $\times 70\%$). ¹¹⁶ ~~Ti~~ ~~o~~ ~~v~~ ~~i~~ ~~–~~ ~~e~~, samo su 2 pacijenta operirana u ovoj studiji. [47] Stoga bi perineuralna injekcija 5% dekstroze mogla zna ajno pove ati stopu uspje–nosti konzervativne terapije i smanjiti stopu kirur–kih zahvata u usporedbi s trenutnim konzervativnim lije enjem, u kojem 57% do 66% pacijenata ide na operaciju nakon 1 do 3 godine zbog neuspjeha konzervativnog lije enja. Budu a istraffivanja dati e nam vi–e informacija o ovoj metodi lije enja.

Identificirani prediktori neuspjeha konzervativnog lije enja uklju uju dijabetes, starost ve u od 50 godina i teffli oblik sindroma (s motornim i senzornim ispadima). Kada konzervativna terapija postane neu inkovita u smanjenju simptoma ili oni progrediraju treba prije i na invazivne metode lije enja. [48] [13]

9.2 Invazivna terapija

Kirur–ko osloba anje karpalnog tunela preporu uje se za te–ke slu ajeve sindroma karpalnog tunela, kao –to je slabljenje mi–i a tenara, slabost opozicije palca ili kada konzervativno lije enje nije uspjelo. U operaciji otvorenog osloba anja karpalnog kanala, kirurg stvara oko 5 cm duga ak rez na zape– u. Nakon toga koristi uobi ajene kirur–ke instrumente kako bi prezeao retinaculum flexorum i samim time uklanja jednu vrstu granicu karpalnog tunela. U endoskopskom osloba anju karpalnog tunela, kirurg napravi dva reza od oko 1 cm. Jedan je na zape– u i jedan na dlanu. Ova operacije se danas naj e– e provode u sklopu dnevne kirurgije pod lokalnom anestezijom, iako se u povijesti provodila u operacijskoj sali u op ojoj anesteziji. U svojoj metaanalizi Sayegh i Strauch su primijetili da su dokazi iz randomiziranih kontroliranih ispitivanja pokazuju da endoskopsko otpu–tanje omogu uje raniji povratak na posao i pobolj–anu snagu –ake tijekom ranog postoperativnog razdoblja. Rezultati za 6 mjeseci ili kasnije su sli ni u oba pristupa, osim –to pacijenti koji se podvrgavaju endoskopskom otpu–tanju imaju ve i rizik od ozljede flivaca i niffi rizik od bolnosti offiljka u usporedbi s otvorenim pristupom. [49] Kada osoba boluje od sindroma karpalnog tunela na obje ruke treba u initi kirur–ki zahvat osloba anja u jednom ili u dva akta. Park i sur. pokazali su da je dvostrano istodobno osloba anje imalo niffi ukupan iznos tro–kova i ve u ukupnu u inkovitost od bilateralnih kirur–kih zahvata osloba anja u dva akta. [50] Bolesnici s obostranim istodobnim otpu–tanjem imaju ozbiljnija funkcionalna o–te enja tijekom prvih nekoliko postoperativnih dana, ali nakon 2 ili 3 dana ograni enja su sli na onima s jednostranim osloba anjem. [51] Pacijenti s istodobnim osloba anjem se vra aju na posao u

puno kraćem vremenu (2,5 tjedna) od oni sa zahvatom u dva akta koji se vraćaju 1 do 3 tjedna kasnije ili više od 3 tjedna kasnije (6 tjedana). [52] Operacija ponekad može biti i neuspješna u uklanjanju boli. Takvi se neuspjesi uglavnom pripisuju pogrešnoj dijagnozi (simptomi su zapravo posljedica drugih uzroka, bez obzira postoji li ili ne lezija medianusa na zapešću), kirurškim pogreškama (od kojih je najčešća nepotpuno prerezivanje retinaculum flexorum [53]) i odgađanjem liječenja do točke kada je funkcija n. medianusa van mogućnosti oporavka. Manjina je rezultat više nepredvidivih kirurških komplikacija: nenamjernih oštećenja krvnih žila, infekcija, bolnih ožiljaka i složenog regionalnog sindroma boli. Pacijenti s CTS-om koji su operirani prije postizanja stupnja 6 na Canterburyjskoj ljestvici čiji simptomi ne reagiraju na operaciju, trebali bi ponoviti elektromioneurografiju u roku od tri mjeseca, a ako se ne pokaže promjene ili pogoršanje, potrebno je izvršiti ponovnu kiruršku eksploraciju, posebno tražeći i nepotpuno presječen ligament. Slikovne metode također mogu, ali ne nužno, pokazati ovu kiruršku pogrešku. [13] [48]

10. ZAKLJUČAK

Danas se još uvijek dijagnoza sindroma karpalnog tunela često postavlja u uznapredovaloj fazi bolesti. Ponekad čak toliko kasno da dođe do atrofije i poprilične denervacije mišića i tetenara – to ima za posljedicu gubitak funkcije hvatanja i primanja predmeta i zapravo predstavlja trajnu invalidnost izazvanu relativno lako rješivim medicinskim problemom.

Često se pacijenti s ovom dijagnozom koja ima specifičnu kliničku sliku odlaze na nepotrebne dijagnostičke pretrage najčešće slikovnog tipa (npr. MRI vratne kralježnice) koje predstavljaju nepotrebni trošak za zdravstveni sustav. Ali, rezultati terapije napreduju i postaju bolji nego što su bili u prošlosti. Na kraju ovoga rada možemo zaključiti da razvojem tehnologije dolazimo do novih spoznaja o ovoj bolesti i do novih metoda dijagnostike i liječenja koje nam mogu smanjiti mogućnost pogreške i poboljšati rezultate terapije (pomoću nje prije prelaska na invazivnu kiruršku obradu).

ZAHVALA

Zahvaljujem se svojoj mentorici, prof.dr.sc. Ervini Bili na iskazanom povjerenju, strpljenju i pomoći u izradi ovog diplomskog rada.

Posebno se zahvaljujem obitelji, bratu Svenu, prijateljima iz grupe Pauk, prijateljici iz Italije Iuliji, prijateljici iz Rusije Evelini, prijateljima iz Poljske, prijatelju Nikoli Turincu i Nikoli Rofmanu i svim ostalim prijateljima i prijateljicama koji su me podupirali, bodrili i inspirirali u mom radu.

LITERATURA

- [1] Aboonq MS. *Pathophysiology of carpal tunnel syndrome. Neurosciences (Riyadh, Saudi Arabia)*. 2015 Jan;20(1):4-9..
- [2] N. L. Ashworth, »MedScape,« 30 March 2020. [Mrefno]. Available: <https://www.medscape.com/answers/327330-84858/what-are-the-racial-predilections-of-carpal-tunnel-syndrome-cts>. [Poku-aj pristupa 24 June 2021.].
- [3] Burton C, Chesterton LS, Davenport G. *Diagnosing and managing carpal tunnel syndrome in primary care. Br J Gen Pract*. 2014 May;64(622):262-3. doi: 10.3399/bjgp14X679903. PMID: 24771836; PMCID: PMC4001168..
- [4] G. Aumuller, G. Aust, J. Engele i J. e. a. Kirsch, *Anatomija 3. prera eno izdanje*, Zagreb: Medicinska naklada, 2018..
- [5] Bezerra AJ, Carvalho VC, Nucci A. *An anatomical study of the palmar cutaneous branch of the median nerve. Surg Radiol Anat*. 1986;8(3):183-8. doi: 10.1007/BF02427847. PMID: 3099409.
- [6] Dang AC, Rodner CM. *Unusual compression neuropathies of the forearm, part II: median nerve. J Hand Surg Am*. 2009 Dec;34(10):1915-20. doi: 10.1016/j.jhsa.2009.10.017. PMID: 19969200..
- [7] D. Quan, V. Vedanarrayan, A. Arturo Leis i T. Oswald, »Upper extremity focal neuropathies,« u *AANEM 60th Annual Meeting*, San Antonio, 2013..
- [8] Hartz CR, Linscheid RL, Gramse RR, Daube JR. *The pronator teres syndrome: compressive neuropathy of the median nerve. J Bone Joint Surg Am*. 1981 Jul;63(6):885-90. PMID: 7240329..
- [9] Henry BM, Zwinczewska H, Roy J, Vikse J, Ramakrishnan PK, Walocha JA, Tomaszewski KA. *The Prevalence of Anatomical Variations of the Median Nerve in the Carpal Tunnel: A Systematic Review and Meta-Analysis. PLoS One*. 2015 Aug 25;10(8):e0136477. doi: 10.13.

- [10] Ramage JL, Varacallo M. *Anatomy, Shoulder and Upper Limb, Hand Guyon Canal*. 2020 Sep 8. In: *StatPearls [Internet]. Treasure Island (FL): StatPearls Publishing; 2021 Jan–.* PMID: 30521235..
- [11] Presazzi A, Bortolotto C, Zacchino M, Madonia L, Draghi F. *Carpal tunnel: Normal anatomy, anatomical variants and ultrasound technique*. *J Ultrasound*. 2011 Mar;14(1):40-6. doi: 10.1016/j.jus.2011.01.006. Epub 2011 Feb 3. PMID: 23396809; PMCID: PMC3558235..
- [12] Bland JD, Rudolfer SM. *Clinical surveillance of carpal tunnel syndrome in two areas of the United Kingdom, 1991-2001*. *J Neurol Neurosurg Psychiatry*. 2003 Dec;74(12):1674-9. doi: 10.1136/jnnp.74.12.1674. PMID: 14638888; PMCID: PMC1757436..
- [13] Bland JD. *Carpal tunnel syndrome*. *BMJ*. 2007 Aug 18;335(7615):343-6. doi: 10.1136/bmj.39282.623553.AD. PMID: 17703044; PMCID: PMC1949464..
- [14] V. B. e. al, *Neurologija za medicinare*, Zagreb: Medicinska naklada, 2019..
- [15] Muller M, Tsui D, Schnurr R, Biddulph-Deisroth L, Hard J, MacDermid JC. *Effectiveness of hand therapy interventions in primary management of carpal tunnel syndrome: a systematic review*. *J Hand Ther*. 2004 Apr-Jun;17(2):210-28. doi: 10.1197/j.jht.2004.02.00.
- [16] Gelberman RH, Hergenroeder PT, Hargens AR, Lundborg GN, Akeson WH. *The carpal tunnel syndrome. A study of carpal canal pressures*. *J Bone Joint Surg Am*. 1981 Mar;63(3):380-3. PMID: 7204435..
- [17] Ettema AM, Amadio PC, Zhao C, Wold LE, An KN. *A histological and immunohistochemical study of the subsynovial connective tissue in idiopathic carpal tunnel syndrome*. *J Bone Joint Surg Am*. 2004 Jul;86(7):1458-66. doi: 10.2106/00004623-200407000-00014. PMID.
- [18] Pope D, Tang P. *Carpal Tunnel Syndrome and Distal Radius Fractures*. *Hand Clin*. 2018 Feb;34(1):27-32. doi: 10.1016/j.hcl.2017.09.003. PMID: 29169594..

- [19] Aroori S, Spence RA. Carpal tunnel syndrome. *Ulster Med J.* 2008 Jan;77(1):6-17. PMID: 18269111; PMCID: PMC2397020..
- [20] Stevens JC, Sun S, Beard CM, O'Fallon WM, Kurland LT. Carpal tunnel syndrome in Rochester, Minnesota, 1961 to 1980. *Neurology.* 1988 Jan;38(1):134-8. doi: 10.1212/wnl.38.1.134. PMID: 3336444..
- [21] Nordstrom DL, Vierkant RA, DeStefano F, Layde PM. Risk factors for carpal tunnel syndrome in a general population. *Occup Environ Med.* 1997 Oct;54(10):734-40. doi: 10.1136/oem.54.10.734. PMID: 9404321; PMCID: PMC1128928..
- [22] Solomon DH, Katz JN, Bohn R, Mogun H, Avorn J. Nonoccupational risk factors for carpal tunnel syndrome. *J Gen Intern Med.* 1999 May;14(5):310-4. doi: 10.1046/j.1525-1497.1999.00340.x. PMID: 10337041; PMCID: PMC1496575..
- [23] Hakim AJ, Cherkas L, El Zayat S, MacGregor AJ, Spector TD. The genetic contribution to carpal tunnel syndrome in women: a twin study. *Arthritis Rheum.* 2002 Jun 15;47(3):275-9. doi: 10.1002/art.10395. PMID: 12115157..
- [24] Barcenilla A, March LM, Chen JS, Sambrook PN. Carpal tunnel syndrome and its relationship to occupation: a meta-analysis. *Rheumatology (Oxford).* 2012 Feb;51(2):250-61. doi: 10.1093/rheumatology/ker108. Epub 2011 May 17. PMID: 21586523..
- [25] You D, Smith AH, Rempel D. Meta-analysis: association between wrist posture and carpal tunnel syndrome among workers. *Saf Health Work.* 2014 Mar;5(1):27-31. doi: 10.1016/j.shaw.2014.01.003. Epub 2014 Jan 31. PMID: 24932417; PMCID: PMC4048004..
- [26] Mediouni Z, Bodin J, Dale AM, Herquelot E, Carton M, Leclerc A, Fouquet N, Dumontier C, Roquelaure Y, Evanoff BA, Descatha A. Carpal tunnel syndrome and computer exposure at work in two large complementary cohorts. *BMJ Open.* 2015 Sep 9;5(9):e008156. doi:.
- [27] Kozak A, Schedlbauer G, Wirth T, Euler U, Westermann C, Nienhaus A. Association between work-related biomechanical risk factors and the occurrence of carpal tunnel

syndrome: an overview of systematic reviews and a meta-analysis of current research. BMC Mu.

- [28] Pourmemari MH, Shiri R. Diabetes as a risk factor for carpal tunnel syndrome: a systematic review and meta-analysis. *Diabet Med.* 2016 Jan;33(1):10-6. doi: 10.1111/dme.12855. Epub 2015 Aug 18. PMID: 26173490..
- [29] Palumbo CF, Szabo RM, Olmsted SL. The effects of hypothyroidism and thyroid replacement on the development of carpal tunnel syndrome. *J Hand Surg Am.* 2000 Jul;25(4):734-9. doi: 10.1053/jhsu.2000.8642. PMID: 10913216..
- [30] Imamura H, Isu T, Iwasaki Y, Sugimoto S, Abe H, Tashiro K. [Carpal tunnel syndrome in acromegaly--4-case report and review of literature]. *Hokkaido Igaku Zasshi.* 1989 Sep;64(5):642-7. Japanese. PMID: 2591876..
- [31] H. Y. i. Y. B. Intissar Haddiya, »Why does Carpal Tunnel Syndrome Still Occur in our Chronic Hemodialysis Patients?,« *Journal of Nephrology & Therapeutics*, 21 May 2018..
- [32] D'Arcy CA, McGee S. The rational clinical examination. Does this patient have carpal tunnel syndrome? *JAMA.* 2000 Jun 21;283(23):3110-7. doi: 10.1001/jama.283.23.3110. Erratum in: *JAMA* 2000 Sep 20;284(11):1384. PMID: 10865306..
- [33] Ahn DS. Hand elevation: a new test for carpal tunnel syndrome. *Ann Plast Surg.* 2001 Feb;46(2):120-4. doi: 10.1097/00000637-200102000-00005. PMID: 11216604..
- [34] Dabbagh A, MacDermid JC, Yong J, Packham TL, Macedo LG, Ghodrati M. Diagnostic accuracy of sensory and motor tests for the diagnosis of carpal tunnel syndrome: a systematic review. *BMC Musculoskelet Disord.* 2021 Apr 7;22(1):337. doi: 10.1186/s12891-021-04.
- [35] Werner RA, Andary M. Electrodiagnostic evaluation of carpal tunnel syndrome. *Muscle Nerve.* 2011 Oct;44(4):597-607. doi: 10.1002/mus.22208. PMID: 21922474..
- [36] Preston DC, Shapiro BE. Median neuropathy at the wrist. In: *Electromyography and Neuromuscular Disorders: Clinical-Electrophysiologic Correlations*, 3rd ed, Elsevier, 2013. p.267..

- [37] Chompoopong P, Preston DC. Neuromuscular ultrasound findings in carpal tunnel syndrome with symptoms mainly in the nondominant hand. *Muscle Nerve*. 2021 May;63(5):661-667. doi: 10.1002/mus.27148. Epub 2021 Jan 9. PMID: 33347620..
- [38] Tai TW, Wu CY, Su FC, Chern TC, Jou IM. Ultrasonography for diagnosing carpal tunnel syndrome: a meta-analysis of diagnostic test accuracy. *Ultrasound Med Biol*. 2012 Jul;38(7):1121-8. doi: 10.1016/j.ultrasmedbio.2012.02.026. Epub 2012 Apr 27. PMID: 225422.
- [39] Gonzalez NL, Hobson-Webb LD. Neuromuscular ultrasound in clinical practice: A review. *Clin Neurophysiol Pract*. 2019 Jul 12;4:148-163. doi: 10.1016/j.cnp.2019.04.006. PMID: 31886438; PMCID: PMC6921231..
- [40] Billakota S, Hobson-Webb LD. Standard median nerve ultrasound in carpal tunnel syndrome: A retrospective review of 1,021 cases. *Clin Neurophysiol Pract*. 2017 Sep 15;2:188-191. doi: 10.1016/j.cnp.2017.07.004. PMID: 30214994; PMCID: PMC6123884..
- [41] Jarvik JG, Yuen E, Haynor DR, Bradley CM, Fulton-Kehoe D, Smith-Weller T, Wu R, Kliot M, Kraft G, Wang L, Erlich V, Heagerty PJ, Franklin GM. MR nerve imaging in a prospective cohort of patients with suspected carpal tunnel syndrome. *Neurology*. 2002 Jun 1.
- [42] O'Connor D, Marshall S, Massy-Westropp N. Non-surgical treatment (other than steroid injection) for carpal tunnel syndrome. *Cochrane Database Syst Rev*. 2003;2003(1):CD003219. doi: 10.1002/14651858.CD003219. PMID: 12535461; PMCID: PMC6486195..
- [43] Gerritsen AA, de Vet HC, Scholten RJ, Bertelsmann FW, de Krom MC, Bouter LM. Splinting vs surgery in the treatment of carpal tunnel syndrome: a randomized controlled trial. *JAMA*. 2002 Sep 11;288(10):1245-51. doi: 10.1001/jama.288.10.1245. PMID: 12215131..
- [44] Girlanda P, Dattola R, Venuto C, Mangiapane R, Nicolosi C, Messina C. Local steroid treatment in idiopathic carpal tunnel syndrome: short- and long-term efficacy. *J Neurol*.

1993;240(3):187-90. doi: 10.1007/BF00857526. PMID: 8482993..

- [45] Wu YT, Ho TY, Chou YC, Ke MJ, Li TY, Tsai CK, Chen LC. Six-month Efficacy of Perineural Dextrose for Carpal Tunnel Syndrome: A Prospective, Randomized, Double-Blind, Controlled Trial. *Mayo Clin Proc.* 2017 Aug;92(8):1179-1189. doi: 10.1016/j.mayocp.2017.05.
- [46] Wu YT, Ke MJ, Ho TY, Li TY, Shen YP, Chen LC. Randomized double-blinded clinical trial of 5% dextrose versus triamcinolone injection for carpal tunnel syndrome patients. *Ann Neurol.* 2018 Oct;84(4):601-610. doi: 10.1002/ana.25332. Epub 2018 Oct 4. PMID: 30.
- [47] Li TY, Chen SR, Shen YP, Chang CY, Su YC, Chen LC, Wu YT. Long-term outcome after perineural injection with 5% dextrose for carpal tunnel syndrome: a retrospective follow-up study. *Rheumatology (Oxford).* 2021 Feb 1;60(2):881-887. doi: 10.1093/rheumatology.
- [48] Calandruccio JH, Thompson NB. Carpal Tunnel Syndrome: Making Evidence-Based Treatment Decisions. *Orthop Clin North Am.* 2018 Apr;49(2):223-229. doi: 10.1016/j.ocl.2017.11.009. Epub 2018 Feb 1. PMID: 29499823..
- [49] Sayegh ET, Strauch RJ. Open versus endoscopic carpal tunnel release: a meta-analysis of randomized controlled trials. *Clin Orthop Relat Res.* 2015 Mar;473(3):1120-32. doi: 10.1007/s11999-014-3835-z. Epub 2014 Aug 19. PMID: 25135849; PMCID: PMC4317413..
- [50] Park KW, Boyer MI, Gelberman RH, Calfee RP, Stepan JG, Osei DA. Simultaneous Bilateral Versus Staged Bilateral Carpal Tunnel Release: A Cost-effectiveness Analysis. *J Am Acad Orthop Surg.* 2016 Nov;24(11):796-804. doi: 10.5435/JAAOS-D-15-00620. PMID: 27668.
- [51] Osei DA, Calfee RP, Stepan JG, Boyer MI, Goldfarb CA, Gelberman RH. Simultaneous Bilateral or Unilateral Carpal Tunnel Release? A Prospective Cohort Study of Early Outcomes and Limitations. *J Bone Joint Surg Am.* 2014 Jun 4;96(11):889-896. doi: 10.2106/BJJ.

- [52] Nesbitt KS, Innis PC, Dubin NH, Wilgis EF. Staged versus simultaneous bilateral endoscopic carpal tunnel release: an outcome study. *Plast Reconstr Surg.* 2006 Jul;118(1):139-45; discussion 146-7. doi: 10.1097/01.prs.0000221073.99662.39. PMID: 16816686..
- [53] Assmus H. Korrektur- und Rezidiveingriffe beim Karpaltunnelsyndrom. Bericht über 185 Nachoperationen [Correction and reintervention in carpal tunnel syndrome. Report of 185 reoperations]. *Nervenarzt.* 1996 Dec;67(12):998-1002. German. doi: 10.1007/s0011500.
- [54] MacDermid JC, Wessel J. Clinical diagnosis of carpal tunnel syndrome: a systematic review. *J Hand Ther.* 2004 Apr-Jun;17(2):309-19. doi: 10.1197/j.jht.2004.02.015. PMID: 15162113..
- [55] Hall B, Lee HC, Fitzgerald H, Byrne B, Barton A, Lee AH. Investigating the effectiveness of full-time wrist splinting and education in the treatment of carpal tunnel syndrome: a randomized controlled trial. *Am J Occup Ther.* 2013 Jul-Aug;67(4):448-59..

POPIS ILUSTRACIJA

- Slika 1 Pregled toka n. medianusa u zape– u i –aci (A), ekstraligamentozni tip toka tenarne motorne grane (B,C), subligamentozni tip toka tenarne motorne grane (D,E), transligamentozni tip toka tenarne motorne grane (F,G), ekstraligamentozni tip toka tenarne motorne grane sa odvajanjem sa ulnarne strane n. medianusa (H,I); prema: Henry BM, Zwinczewska H, Roy J, et al. The Prevalence of Anatomical Variations of the Median Nerve in the Carpal Tunnel: A Systematic Review and Meta-Analysis. Plos one. 2015;10(8):e0136477. DOI: 10.1371/journal.pone.0136477.7
- Slika 2 Slika koja prikazuje umjerenu tenarnu atrofiju desne ruke kod mu–karca s bilateralnim sindromom karpalnog kanala. Prema: Aroori S, Spence RA. Carpal tunnel syndrome. The Ulster Medical Journal. 2008 Jan;77(1):6-17.11
- Slika 3 Presje ni pogled na n.medianus (zvijezdica) u karpalnom tunelu (a) u usporedbi sa hipoehogenim, splo–tenim, uve anim n. medianusom kod sindroma karpalnog kanala, ija je povr–ina popre nog presjeka 17mm² (b). este anatomske varijacije uklju uju bifidni n. medianus (c) i perzistiraju u a. Mediana (PMA), vidljivu dopplerom. Prema: Gonzalez NL, Hobson-Webb LD. Neuromuscular ultrasound in clinical practice: A review. Clinical Neurophysiology Practice. 2019 ;4:148-163. DOI: 10.1016/j.cnp.2019.04.006.22

ŽIVOTOPIS

Rođen sam 10.8.1995. u gradu Zagrebu u Republici Hrvatskoj. Osnovnu školu završio sam u Osnovnoj školi Vugrovec ó Kašina u Vugrovcu. Srednju školu sam završio u Gimnaziji Sesvete. Medicinski fakultet upisujem 2014. godine. Teško govorim njemački i engleski jezik uz hrvatski. Posjedujem Certificate in advanced English (CAE) koji dokazuje razinu znanja engleskog jezika C1. Aktivni sam član udruge World Youth Alliance (WYA) u sklopu koje sam jedan od organizator Ljetne škole bioetike i ljudskih prava.