

Infekcije lokomotornog sustava

Lojen, Josip

Master's thesis / Diplomski rad

2021

Degree Grantor / Ustanova koja je dodijelila akademski / stručni stupanj: **University of Zagreb, School of Medicine / Sveučilište u Zagrebu, Medicinski fakultet**

Permanent link / Trajna poveznica: <https://um.nsk.hr/um:nbn:hr:105:119649>

Rights / Prava: [In copyright](#)/[Zaštićeno autorskim pravom.](#)

Download date / Datum preuzimanja: **2024-12-27**



Repository / Repozitorij:

[Dr Med - University of Zagreb School of Medicine Digital Repository](#)



**SVEUČILIŠTE U ZAGREBU
MEDICINSKI FAKULTET**

Josip Lojen

INFEKCIJE LOKOMOTORNOG SUSTAVA

DIPLOMSKI RAD



Zagreb, 2021.

Ovaj diplomski rad izrađen je na Klinici za ortopediju Kliničkog bolničkog centra Zagreb i Zavodu za traumatologiju i ortopediju Kliničke bolnice Dubrava pod vodstvom doc. dr. sc. Miljenka Franića, prim. dr. med. i predan je na ocjenu u akademskoj godini 2020./2021.

POPIS KRATICA

^{99m}Tc- Tehnecij-99m

ALT- alanin aminotransferaza

ASA- Američko društvo anesteziologa

AST- aspartat aminotransferaza

CRP- C- reaktivni protein

CT- kompjuterizirana tomografija

DAIR- debridman i retencija endoproteze

FDG-PET/CT- fluordeoksiglukoza pozitronska emisijska tomografija

i.v. - intravenski

KKS-kompletna krvna slika

MCH- prosječna masa hemoglobina po eritrocitu (Mean Corpuscular Hemoglobin)

MCHC-prosječna koncentracija hemoglobina u jednoj litri obujma eritrocita (Mean Corpuscular Hemoglobin Concentration)

MCV- prosječni obujam eritrocita (Mean Corpuscular Volume)

MR- magnetska rezonanca

MRSA- zlatni stafilokok otporan na meticilin

MSSA- zlatni stafilokok osjetljiv na meticilin

PCT- prokalcitonin

PHD- patohistološka dijagnoza

RDW- raspodjela eritrocita po obujmu (Red blood cell Distribution Width)

RTG- rentgensko snimanje

SE- sedimentacija eritrocita

SPECT/CT- jednofotonska emisijska tomografija

UZV- ultrasonografija

Sadržaj

1. SAŽETAK	i
2. SUMMARY	ii
3. UVOD	1
4. EPIDEMIOLOGIJA	3
5. KLINIČKA SLIKA I DIJAGNOSTIKA.....	4
5.1. Klinička slika	4
5.2. Dijagnostika	4
5.2.1. Laboratorijska dijagnostika	4
5.2.2. Slikovna dijagnostika	4
5.2.3. Artrocenteza	6
5.2.4. Biopsija	6
5.2.5. Sonikacija	6
6. LIJEČENJE I PREVENCIJA	7
6.1. Liječenje.....	7
6.2. Prevencija	7
7. INFEKCIJE LOKOMOTORNOG SUSTAVA	8
7.1. PERIPROTETIČKE INFEKCIJE.....	8
7.1.1. Definicija	8
7.1.2. Epidemiologija	8
7.1.3. Etiopatogeneza.....	8
7.1.4. Klinička slika	8
7.1.5. Dijagnostika	9
7.1.6. Liječenje	12
7.2. POSTTRAUMATSKE INFEKCIJE.....	14
7.2.1. Definicija	14
7.2.2. Epidemiologija	14
7.2.3. Etiopatogeneza.....	14
7.2.4. Klinička slika	15
7.2.5. Dijagnostika	16
7.2.6. Liječenje	17
7.3. AKUTNI HEMATOGENI OSTEOMIJELITIS.....	18
7.3.1. Definicija	18
7.3.2. Epidemiologija	18

7.3.3. Etiopatogeneza.....	18
7.3.4. Klinička slika	19
7.3.5. Dijagnostika	20
7.3.6. Liječenje	20
7.4. SEPTIČKI ARTRITIS	22
7.4.1. Definicija	22
7.4.2. Epidemiologija	22
7.4.3. Etiopatogeneza.....	22
7.4.4. Klinička slika	22
7.4.5. Dijagnostika	23
7.4.6. Liječenje	23
7.5. SPONDILODISCITIS	25
7.5.1. Definicija	25
7.5.2. Epidemiologija	25
7.5.3. Etiopatogeneza.....	25
7.5.4. Klinička slika	26
7.5.5. Dijagnostika	26
7.5.6. Liječenje	27
7.6. INFEKCIJE KOŽE I MEKOTKIVNIH STRUKTURA.....	28
7.6.1. Septički burzitis.....	28
7.6.2. Nekrotizirajući fascitis	29
7.6.3. Dijabetičko stopalo	30
8. ZAHVALE	31
9. LITERATURA	32
10. ŽIVOTOPIS	36

1. SAŽETAK

Naslov rada : Infekcije lokomotornog sustava

Autor : Josip Lojen

Infekcije lokomotornog sustava mogu se podijeliti na infekcije bez prisutnosti stranog materijala i na infekcije u prisutnosti stranog materijala. Povećanjem broja operacija ugradnja endoproteza i osteosintetskog materijala raste broj periprotetičkih i posttraumatskih infekcija. Glavnu prepreku uspješnom liječenju infekcija u prisutnosti stranog materijala predstavlja pojava biofilma u kojem su bakterije 1000 puta otpornije na djelovanje antibiotika. Od infekcija koje zahvaćaju nativnu kost i zglob značajni su osteomijelitis i septički artritis.

Osteomijelitis je razarajuća upala kosti uzrokovana bakterijama, gljivama, a u prošlosti često i mikobakterijama. Nastaje endogeno širenjem *per continuitatem* i hematogenim putem ili egzogeno kod otvorenih ozljeda i operacija. Akutni hematogeni osteomijelitis većinom pogađa djecu dok se egzogeni osteomijelitis češće javlja u odraslih. Ukoliko se akutni osteomijelitis uspješno ne liječi prelazi u kronični oblik.

Septički artritis upala je zgloba infektivne etiologije uzrokovana najčešće bakterijskim, ali povremeno gljivičnim, virusnim ili drugim patogenom. Brzo dovodi do destrukcije zgloba stoga su rana dijagnoza i liječenje presudni za očuvanje funkcije zgloba.

Spondilodiscitis opisuje infekciju prostora intervertebralnog diska i susjednih kralješaka. U ranim fazama karakteriziran je nespecifičnim kliničkim simptomima poput blage vrućice, opće slabosti i gubitka težine zbog čega često dolazi do kašnjenja u dijagnozi.

Od infekcija kože i mekotkivnih struktura razlikujemo jednostavne i komplicirane infekcije. Nekrotizirajući fascitis je akutni brzo napredujući infektivni proces koji se širi površinskom i dubinskom fascijom mišića uzrokujući nekrozu potkožnog tkiva, dermisa i epidermisa. Najčešće se javlja kod starijih osoba s komorbiditetima i imunokompromitiranih. Važno je rano prepoznavanje zbog ozbiljnosti bolesti.

Infekcija dijabetičkog stopala definira se kao infekcija mekog tkiva ili kostiju ispod maleola. Najčešća je komplikacija dijabetesa melitusa koja dovodi do hospitalizacije i najčešći uzrok netraumatske amputacije donjih ekstremiteta.

Ključne riječi : periprotetička infekcija, posttraumatska infekcija, biofilm, osteomijelitis, septički artritis

2. SUMMARY

Title: Infections of the musculoskeletal system

Author: Josip Lojen

Infections of the musculoskeletal system can be divided into infections with or without the presence of foreign material. As the number of operations to install endoprostheses and osteosynthetic material increases so does the number of periprosthetic and posttraumatic infections. The main obstacle to successful treatment of infections in the presence of foreign material is the appearance of a biofilm which makes bacteria 1000 times more resistant to the action of antibiotics. Osteomyelitis and septic arthritis are the most significant infections affecting the native bone and joint.

Osteomyelitis is a devastating inflammation of the bones caused by bacteria, fungi, and in the past often by mycobacteria. It occurs endogenously by spreading locally and hematogenously or exogenously with open injuries and surgeries. Acute hematogenous osteomyelitis mostly affects children while exogenous osteomyelitis is more common in adults. If acute osteomyelitis is not successfully treated, it turns into a chronic form.

Septic arthritis is an inflammation of the joint of infectious etiology caused most often by a bacterial but occasionally fungal, viral or other pathogen. It quickly leads to joint destruction so early diagnosis and treatment are crucial to preserve joint function.

Spondylodiscitis describes an infection of the intervertebral disc space and adjacent vertebrae. In the early stages, it is characterized by nonspecific clinical symptoms such as mild fever, general weakness, and weight loss, which often leads to delays in diagnosis.

We distinguish simple and complicated infections of the skin and soft tissues.. Necrotizing fasciitis is an acute rapidly progressive infectious process that spreads to the superficial and deep fascia of the muscles causing necrosis of the subcutaneous tissue, dermis, and epidermis. It most commonly occurs in the elderly with comorbidities and with immunocompromised patients. Early recognition is important due to the severity of the disease.

Diabetic foot infection is defined as an infection of the soft tissue or bone beneath the malleolus. It is the most common complication of diabetes mellitus that leads to hospitalization and the most common cause of non-traumatic amputation of the lower extremities.

Key words: periprosthetic infection, posttraumatic infection, biofilm, osteomyelitis, septic arthritis

3. UVOD

Infekcije lokomotornog sustava mogu se podijeliti na infekcije bez prisutnosti stranog materijala i infekcije u prisutnosti stranog materijala. Od infekcija koje zahvaćaju nativni zglob i kost najznačajnije su septički artritis i osteomijelitis. Infekcije u prisutnosti stranog materijala dijele se na periprotetičke i posttraumatske infekcije. (1)

Produljenjem životnog vijeka stanovništva i praktičnim nestajanjem bolesti poput tuberkuloze, rahitisa i dječje kljenuti, u ortopediji u prvi plan dolazi problematika degenerativnih zglobnih bolesti, prijeloma kosti zbog osteoporoze kao i profesionalnih, sportskih i prometnih ozljeda. Zahvaljujući razvoju medicine i novim tehničkim dostignućima pristup pojedinim ortopedskim problemima značajno je unaprijeđen što se danas očituje u odličnim rezultatima primjene umjetnih zglobova u liječenju degenerativnih bolesti sustava za kretanje. (2)

Posljedično porastu broja operacija ugradnja endoproteza, operacijskom liječenju prijeloma i poboljšanih dijagnostičkih metoda raste i broj infekcija lokomotornog sustava. (1)

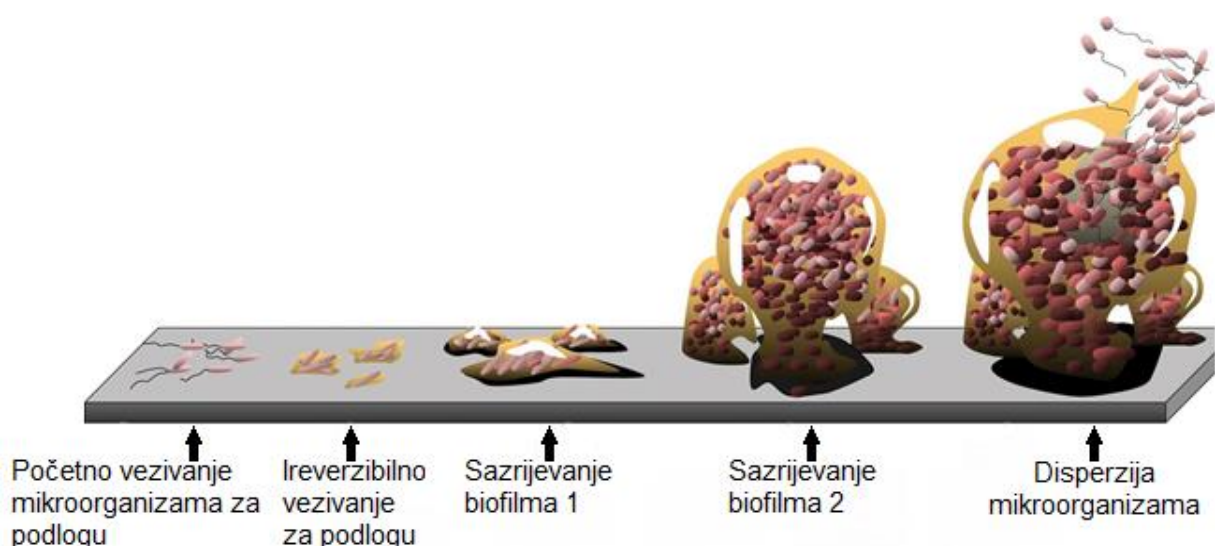
Patološki mikroorganizmi mogu čovjeka privremeno kolonizirati, trajno kolonizirati ili izazvati bolest (infekciju) organizma. Razvoj infekcije ovisi o količini unesenih mikroorganizama, virulenciji uzročnika i općem stanju organizma. Postoje tri osnovne obrane od invazije mikroorganizma: prirodna obrana poput kože, sluznica, želučane kiseline zatim nespecifična imunološka reakcija prirodnih antigena i specifična antigenska obrana koja ciljano djeluje na uzročnika. Kada uzročnik nadvlada obrambenu sposobnost organizma dolazi do pojave bolesti i kliničkih simptoma. (3)

Liječenje infekcija lokomotornog sustava značajno otežava pojava biofilma. Biofilm je učinkovita strategija mikroorganizama koja im omogućuje rast i preživljavanje kolonije u nepovoljnim uvjetima i nedostatku nutrijenata. (1)

Pretpostavlja se da je oko dvije trećine svih ljudskih infekcija povezano s biofilmom. Infekcije lokomotornog sustava povezane s biofilmom klinički su važne zbog velikog morbiditeta, troškova njege i socioekonomskog tereta koji uzrokuju. Biofilm se može formirati na tkivu domaćina, na stranom materijalu ili kao slobodna nakupina. Debljina biofilma varira od jednog staničnog sloja do debelih, trodimenzionalnih struktura s redovima i kanalima. Biofilm je otporan na antimikrobna sredstva i lakše izbjegava imunološki sustav domaćina. Stvaranje biofilma ključno je za patogenezu infekcija povezanih s implantatima koje se razvijaju nakon što se mikroorganizmi, bakterije ili

gljive adheriraju na površinu implantata. Svi materijali koji se koriste za ortopedske implantate osjetljivi su na vezivanje bakterija koje tvore biofilm. Poznato je da se vezivanje bakterija javlja intraoperativno, postoperativno i odgođeno. Nakon vezivanja dolazi do postupnog napredovanja stvaranja i sazrijevanja biofilma. Klinički, infekcije povezane s biofilmom mogu se javljati s vrlo malo simptoma. Uz trenutno dostupne dijagnostičke testove, klinička dijagnoza može biti izazovna ukoliko mikroorganizmi nisu dovoljno virulentni da potaknu odgovor domaćina. Dijagnostički, osjetljivost konvencionalnih metoda mikrobiološke kulture može biti niska zbog nemogućnosti mikroorganizama za razmnožavanje u kulturi. Ukoliko se patogen ne izolira i identificira, uz otežano antibiotsko liječenje može doći i do nastavka infekcije i neuspjeha revizijske operacije. (4)

Zbog svoje spore replikacije, bakterije u biofilmu su i 1000 puta otpornije na djelovanje antibiotika. Samo je nekoliko antibiotika djelotvorno na bakterije u biofilmu, ali pod uvjetom da se biofilm nije razvijao dulje od 3 tjedna. Rifampicin dobro djeluje na stafilokoke i streptokoke, dok kinoloni djeluju na gram negativne štapiće. Ti antibiotici igraju važnu ulogu u liječenju infekcija povezanih s implantatima. Ključan je multidisciplinarni pristup infekcijama lokomotornog sustava što doprinosi većoj kvaliteti i boljem ishodu liječenja pacijenta.(1)



Slika 1. Razvoj biofilma. Preuzeto i modificirano s <https://en.wikipedia.org/wiki/Biofilm> [Pristupljeno 8.7.2021.]

4. EPIDEMIOLOGIJA

Prema hrvatskom zdravstveno-statističkom ljetopisu u 2019-oj godini u Republici Hrvatskoj napravljeno je 5885 operacija ugradnje endoproteze kuka, 670 operacija zamjene endoproteze kuka i 3020 operacija ugradnje totalne endoproteze koljena.(5)

S obzirom na to da je riječ o elektivnom operacijskom zahvatu, infekcije su vrlo rijetke. Prije 30 godina do infekcije je dolazilo u 10% bolesnika kod zamjene kuka. Prema podacima iz novije literature infekcija se javlja u 0,5 do 1.4% bolesnika poslije ugradnje endoproteze kuka i koljena. Uzročnici su u 60% slučajeva *Staphylococcus aureus* i *Staphylococcus epidermidis*. (3)

Ugrađena strana tijela vrlo su osjetljiva na bakterijske i gljivične infekcije. Prema studijama (6, 7) rizik od infekcije nakon unutarnje fiksacije iznosi od 0.4% do 16.1%, ovisno o vrsti prijeloma. (8)

Perioperativne infekcije spadaju među najneugodnije i najčešće komplikacije ortopedskih zahvata. Vrlo često rezultiraju produljenim ostankom u bolnici i povećanjem troškova liječenja. Najčešće su uzrokovane kontaminacijom s pacijentove kože, ali i bakterija iz zraka. Velik broj infekcija moguće je spriječiti pravilnim preoperativnim, intraoperativnim i postoperativnim mjerama.(3)

Porastom broja prometnih i drugih traumi, kao i povećanom prevalencijom dijabetesa melitusa i periferne arterijske bolesti raste i incidencija kroničnog osteomijelitisa. Prema studiji (9) incidencija značajne infekcije unutar 3 mjeseca od otvorenog prijeloma može iznositi i do 27%, ovisno o težini ozljede. S obzirom na sve veći broj pacijenata s komorbiditetima, infekcije lokomotornog sustava postaju kompleksnije za liječenje. (1)

5. KLINIČKA SLIKA I DIJAGNOSTIKA

5.1. Klinička slika

Dijagnostiku infekcija lokomotornog sustava započinjemo detaljnom anamnezom, heteroanamnezom i kliničkim pregledom. Iako infekcije lokomotornog sustava predstavljaju širok spektar upalnih bolesti s različitom simptomatologijom, imaju neke zajedničke karakteristike. Prema tijeku i duljini trajanja simptoma infekcije lokomotornog sustava dijele se na akutne, subakutne i kronične. Akutne infekcije nastaju naglo, imaju buran tijek, a očituju se pojačanom toplinom (calor), crvenilom (rubor), boli (dolor), oteklinom (tumor) i smanjenom funkcijom zahvaćenog zgloba ili regije (functio laesa). Subakutne infekcije imaju manje izraženu simptomatologiju, dulje traju od akutnih infekcija, a tijek bolesti nije toliko buran. Kronične infekcije mogu trajati godinama, imaju nespecifične simptome što otežava dijagnostiku, a često su prisutne fistule i apscesi.(10)

5.2. Dijagnostika

5.2.1. Laboratorijska dijagnostika

Kompletna krvna slika (KKS)

Određuje se broj krvnih stanica, koncentracija hemoglobina, hematokrit, eritrocitni parametri (MCV, MCH, MCHC, RDW) i leukogram. U bakterijskoj infekciji nalazimo leukocitozu (normalne vrijednosti $4-10 \times 10^6/L$) s pomakom ulijevo. S obzirom da mnoga stanja uzrokuju porast broja leukocita, specifičnost pretrage je dosta niska. (1)

C-reaktivni protein (CRP)

Protein akutne faze s normalnim vrijednostima od 0-5 mg/L. Neovisan je o dobi, spolu, gubitku krvi ili korištenju anestetika. Porast CRP-a bilježi se unutar 6-12 sati od početka upalnog procesa. Iz tog razloga važan je kao postoperativni klinički parametar. Vrijednost CRP-a dostiže vrhunac 2-3 dana nakon operacije i polako se vraća na početne vrijednosti ukoliko nema postoperativnih komplikacija. (1)

Sedimentacija eritrocita (SE)

Neizravni je pokazatelj sistemnog odgovora na bilo koji upalni proces. Normalne vrijednosti iznose 6-20 mm/h za žene i 3-15 mm/h za muškarce. Ima nisku specifičnost ako se koristi neovisno pa se kombinira s CRP-om. (11)

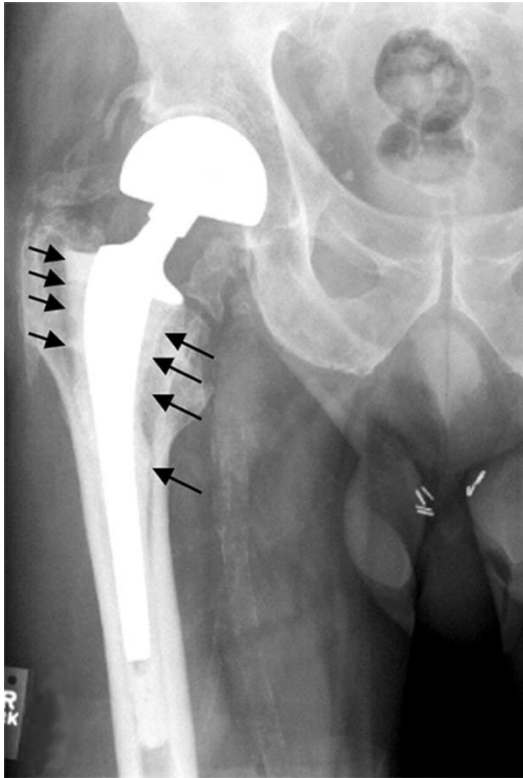Prokalcitonin (PCT)

Dobar za razlikovanje bakterijske i virusne respiratorne infekcije. Postoje sumnje u njegovu vrijednost za dijagnostiku infekcija zglobova i periprotetičkih infekcija. (1)

5.2.2. Slikovna dijagnostika

Konvencionalni rendgenogram (RTG)

Od radioloških pretraga uvijek se započinje rentgenom. U slučaju osteomijelitisa nalazimo kortikalnu eroziju i koštano remodeliranje, ali su radiološki znakovi vidljivi tek 10-20 dana od početka simptoma. (11) Serijskim radiogramima možemo pratiti osteolitičke promjene i eventualne pomake proteze. Brzo napredujuća i nepravilna periprotetička osteoliza ukazuje na infekciju. (1)



Slika 2. Aseptičko razlabavljenje proteze kuka. Vidljiva periprotetička osteoliza, strelice prikazuju cement koji okružuje protezu. Preuzeto s https://en.wikipedia.org/wiki/Hip_replacement [Pristupljeno 8.7.2021.]

Kompjuterizirana tomografija (CT)

Metoda kojom je moguće rano otkrivanje koštanih erozija, sekvestruma, stranog tijela ili okultnog prijeloma. CT slabo razlikuje edem, gnojni izljev, granulacijsko tkivo i postoperativnu fibrozu. Nedostatak je velika količina zračenja. (11) Uporaba kontrasta olakšava dijagnostiku fistula i apscesa mekih tkiva. (1)

Magnetska rezonanca (MR)

Vrlo osjetljiva metoda za određivanje anatomskih detalja, prisutnosti i opsega upale. Bolje vizualizira promjene mekih česti od CT-a i RTG-a. Posebno važna dijagnostička metoda za spinalnu regiju. Glavne mane su visoka cijena, dulje trajanje pretrage i slabija rezolucija u blizini metalnih implantata. (1)

Ultrasonografija (UZV)

Metoda izbora za prikazivanje izljeva, navođenje punkcije i drenaže zgloba. Posebno korisna u slučaju periprotetičke infekcije kuka s izljevom zbog manjka kliničkih znakova. Nedostatak je što ovisi o iskustvu operatera. (1)

Nuklearnomedicinska dijagnostika

U scintigrafiji kostiju koriste se tehnecijem (^{99m}Tc) obilježeni fosfonati koji se prateći intravensku injekciju distribuiraju krvotokom. U ranoj fazi prikazuju se područja dobro opskrbljena krvlju (zona infekcije) dok u kasnoj fazi (3-4 sata nakon injiciranja) dolazi do nakupljanja radiofarmaka u kostima. Područja zahvaćena upalom i infekcijom pokazuju pojačan koštani metabolizam i dobro se prikazuju scintigrafijom. Pretraga ima visoku osjetljivost, ali nisku specifičnost. U dijagnostici periprotetičkih infekcija

koriste se i tehnecijem (^{99m}Tc) obilježena monoklonalna antigranulocitna protutijela. SPECT/CT koristi kombinaciju gama kamere i CT uređaja za dobivanje jedinstvene anatomske i funkcionalne slike. Kombiniranjem dvaju uređaja omogućuje se bolja lokalizacija aktivnih mjesta detektiranih scintigrafijom i povećava specifičnost pretrage. FDG-PET/CT prikazuje metabolizam glukoze u pojedinim regijama. Tijekom infekcije dolazi do nakupljanja fagocita koji konzumiraju povećanu količinu glukoze što uređaj detektira. (1)

5.2.3. Artrocenteza

Pri sumnji na akutnu upalu zgloba preporuča se što prije napraviti dijagnostičku punkciju zahvaćenog zgloba. Veći dio punktata šalje se na mikrobiološku analizu za aerobe i anaerobe, a manji dio na analizu broja leukocita uz određivanje frakcije neutrofila. Ukoliko se procijeni da je rizik od infekcije visok preporuča se artroskopska lavaža zgloba u svrhu zaštite hrskavice od oštećenja. U slučaju kroničnih simptoma bez znakova sistemske infekcije trebalo bi izostaviti antibiotsku terapiju 2 tjedna prije punkcije zgloba. Važno je napomenuti da se punkcija zgloba izvodi u strogo aseptičkim uvjetima. (1)

5.2.4. Biopsija

Uzimaju se minimalno 3 uzorka iz područja gdje je tkivo vidljivo upaljeno. Svaki uzorak podijeli se na 2 dijela i šalje na mikrobiološku i patohistološku (PHD) analizu. Preporučeno je koristiti različite instrumente za uzimanje različitih uzoraka. (3)

5.2.5. Sonikacija

U slučaju kronične infekcije u prisustvu stranog tijela provodi se sonikacija odstranjene endoproteze ili osteosintetskog materijala. Sonikacija je postupak izolacije bakterija iz biofilma s odstranjenih implantata. Tekućina u koju su postavljeni implantanti dobro se protrese i izloži ultrazvučnim valovima koji uzokuju odvajanje biofilma. Nakon toga tekućina se ponovno protrese i nasadi na aerobnu i anaerobnu podlogu.(1) Prednost sonikacije je sposobnost odvajanja bakterija prisutnih u biofilmu povećavajući broj bakterijskih stanica u kulturi. Sonikacija može pomoći u identificiranju šireg spektra mikroorganizama koji prvenstveno postoje unutar zaštićenih struktura biofilma. Višestruka ispitivanja (12,13,14) procjenjivala su kulture sonicirane tekućine sa zabilježenom osjetljivošću u rasponu od 73% do 88% i specifičnosti od 87% do 99%. (15)

6. LIJEČENJE I PREVENCIJA

6.1. Liječenje

Za uspješno liječenje infekcija lokomotornog sustava često je potreban agresivan kirurški pristup i optimizirana antimikrobna terapija. Prije početka liječenja treba razmotriti vrstu infekcije, virulenciju, osjetljivost mikroorganizama na antimikrobnu terapiju, potencijalne štetne učinke predložene antimikrobne terapije, alternativne antimikrobne terapije i opće zdravstveno stanje pacijenata. Antimikrobna sredstva mogu se koristiti za profilaksu ili liječenje infekcije. Antimikrobna sredstva mogu se davati sistemski, u obliku oralnog ili parenteralnog doziranja, ili lokalno, u obliku topikalnih otopina. Potrebne su visoke koncentracije anitimikrobnog sredstva na mjestu infekcije za uspješnu eradikaciju planktonskih i biofilmskih bakterija. Mnoge infekcije lokomotornog sustava zahtijevaju dugotrajnu sistemsku antimikrobnu terapiju, koja se često daje ambulantno u suradnji s infektologom. Najvažnija odrednica uspješnosti liječenja akutnih ili kroničnih ortopedskih infekcija jest kvaliteta kirurškog debridmana. Primarni cilj debridmana je postizanje čiste rane uz minimalnu traumu preostalog mekog tkiva. Za akutnu infekciju najjednostavnija metoda debridmana jest incizija i drenaža, zajedno s obilnom lavižom. Kod kronične infekcije potreban je agresivniji pristup, često zbog sistemski ugroženog pacijenta, prisutnosti stranih tijela i adheriranog biofilma. (16)

Od neinvazivnih metoda liječenja koristi se terapija negativnim tlakom. Aplicira se subatmosferski tlak u okolini rane vakumskom pumpom. Prije terapije negativnim tlakom nužno je napraviti kirurški debridman. Indikacije za terapiju negativnim tlakom uključuju defekte mekog tkiva, otvorene prijelome, subakutne i kronične rane. (1)

6.2. Prevencija

S obzirom na katastrofalne posljedice i visoke troškove liječenja infekcija lokomotornog sustava velika pažnja posvećuje se njihovoj prevenciji. Preoperativna obrada pruža jedinstvenu priliku za prepoznavanje visokorizičnih osoba i optimiziranje promjenjivih rizika prije elektivne operacije. Iako se demografski faktori rizika u velikoj mjeri ne mogu mijenjati, njihovo prepoznavanje omogućuje bolju procjenu individualnog rizika i poboljšava komunikaciju pacijenta i kirurga. Reumatske bolesti, pretilost, hipoalbuminemija, preoperativna anemija, dijabetes melitus, pušenje, zlouporaba alkohola i povijest primjene steroida značajni su rizici za razvoj infekcije. (17)

Preoperativne mjere uključuju tuširanje pacijenta medicinskim sapunom, brijanje pacijenta neposredno prije operacije i pridržavanje strogih higijenskih uvjeta u operacijskoj sali. Od intraoperativnih mjera važna je adekvatna opskrbljenost pacijenta kisikom, operacijska sala s protokom zraka i dobra kirurška tehnika. Adekvatno previjanje postoperativna je mjera prevencije. Antibiotička profilaksa dokazana je metoda sprječavanja infekcija i danas je neizostavna u ortopedskoj kirurgiji. Cefalosporini su se pokazali kao najbolji izbor za profilaksu s dobrim djelovanjem na stafilokoke, streptokoke i gram negativne bakterije. Primjenjuje se cefazolin u dozi od 1g ili cefuroksim od 1.5g intravenski. Preporuča se primjena antibiotika u vrijeme indukcije u anesteziju 30-59 minuta prije incizije. U slučaju preosjetljivosti na cefalosporinske antibiotike ili kolonizacije kože sa MRSA, koristi se 1g vankomicina i.v. Antibiotička profilaksa ne preporuča se pri artroskopskim zahvatima. (1)

7. INFEKCIJE LOKOMOTORNOG SUSTAVA

7.1. PERIPROTETIČKE INFEKCIJE

7.1.1. Definicija

Periprotetičke infekcije su bakterijalna upala kosti i mekih tkiva oko ugrađenog umjetnog zgloba - endoproteze. (10)

7.1.2. Epidemiologija

Rizik infekcije endoproteza je nizak, ali sveukupna prevalencija takvih infekcija je značajna jer broj implantiranih zglobova neprestano raste. Totalna endoprotetska zamjena zglobova poput zgloba kuka jedan je od najuspješnijih kirurških zahvata u ortopediji danas. Ugradnja totalne endoproteze može pacijentima s artritism značajno smanjiti bol, poboljšati kvalitetu života i povećati pokretljivost kako u srednjem, tako i u dugoročnom razdoblju. Međutim, komplikacije ugradnje umjetnih zglobova predstavljaju glavni izazov za pacijente i liječnike koji ih liječe. Prosječna stopa periprotetičkih infekcija zgloba je 0,2-2%. (18) Trenutno su periprotetičke infekcije važan mehanizam odbacivanja implantata i potrebe za ponovljenom artroplastikom. Brojni izazovi proizlaze iz nastanka periprotetičkih infekcija poput potrebe za višestrukim operacijama, duže razdoblje invaliditeta pacijenta te povećanje incidencije smrti u starijih pacijenata. Iako su profilaktička upotreba antibiotika, stroge mjere asepse i antisepse, upotreba ventilacije i laminarnog protoka zraka u operacijskoj sali pomogli smanjiti učestalost periprotetičkih infekcija oni nisu uklonili rizik. (19)

7.1.3. Etiopatogeneza

Prisutnost stranog materijala povećava patogenost bakterija te se čak u prisutnosti malog broja bakterija može razviti periprotetička infekcija. Periprotetička infekcija može nastati egzogeno, hematogeno, perioperativno i postoperativno u bilo kojem trenutku nakon implantacije endoproteze. Najčešći uzročnici su: koagulaza negativni stafilocoki (30-43%), *Staphylococcus aureus* (12-23%), polimikrobne infekcije (10%), streptokoki (10%), Gram negativni sojevi (5-8%), enterokoki (5-7%), anaerobi (2-4%). (1)

7.1.4. Klinička slika

Razlikuju se rane (akutne), odgođene (kronične) i kasne (hematogene) infekcije. Ovisno o autoru prag između akutne i kronične infekcije iznosi 4 tjedna do 3 mjeseca nakon operacije. Akutne periprotetičke infekcije koje nastaju nakon mnogo godina bez tegoba kao posljedica infekcije na udaljenom mjestu klasificiraju se kao akutne hematogene infekcije i liječe se na isti način kao i akutne rane infekcije. Akutne infekcije često se javljaju s lokalnim i sistemskim znakovima upale dok su kasne infekcije podmukle, nespecifičnih simptoma i teže za dijagnosticiranje. (20)

Tablica 1. Podjela periprotetičkih infekcija. Prema (1)

Klasifikacija	Uzročnik	Klinički simptomi
Rana infekcija (0-3 mjeseca)	<i>Staphylococcus aureus</i>	Akutna bol, crvenilo, edem, toplina, ponekad povišena temperatura
Odgođena infekcija (3-24 mjeseca)	Koagulaza negativni stafilokoki, <i>Propionibacterium acnes</i>	Fistule, duboki apscesi, trajna postoperativna bol, ponekad subfebrilitet
Kasna infekcija (dulje od 24 mjeseca)	<i>Staphylococcus aureus</i> , <i>Streptococcus pneumoniae</i> , <i>Escherichia coli</i> , <i>Salmonella spp</i>	Slični ranoj infekciji, mogući simptomi primarne infekcije (kašalj, vrućica, pneumonija ili eritem s infekcijom kože)

7.1.5. Dijagnostika

Glavni je dijagnostički izazov razlikovati septičko od aseptičkog razlabavljenja endoproteze. Dijagnostički postupak za to opsežan je i složen. Pouzdano otkrivanje slabije, često subkliničke infekcije uzrokovane manje virulentnim bakterijama (npr. Koagulaza-negativni stafilokoki) posebno je teško. Kombinacijom nekoliko metoda ispitivanja (laboratorijskih, mikrobioloških, histopatoloških i slikovnih) povećava se vjerojatnost otkrivanja infekcije. Akutne periprotetičke infekcije zglobova obično rezultiraju tipičnim znakovima upale: bolovima, oteklinom, crvenilom i toplinom zahvaćenog zgloba, popraćenom vrućicom. Postoperativno, usporeno zacjeljivanje rane ili izlučivanje iz kirurške rane mogu potrajati. Ti tipični znakovi upale mogu u potpunosti nedostajati kod odgođenih ili kroničnih infekcija, koje su često uzrokovane manje virulentnim bakterijama (infekcija niskog stupnja). U tim slučajevima glavni simptomi uključuju kronično trajnu bol u umjetnom zglobo, ponekad s popuštanjem implantata i sekundarni neuspjeh implantata. Stvaranje zglobne fistule u dodiru s protezom dokaz je zglobne infekcije. To je obično znak kronične periprotetičke infekcije i javlja se proječno u 7% slučajeva, a opisane su frekvencije do 20% za *Propionibacterium spp.*. Gnoj u dodiru s protezom također je dokaz infekcije zglobova. (18)

Laboratorijski testovi

- C-reaktivni protein (CRP) , važan kao kriterij za dijagnozu periprotetičke infekcije
- Krvna slika (trombociti, leukociti, hemoglobin)
- Vrijednosti funkcije jetre (AST, ALT, alkalna fosfataza) kao osnova za antibiotsku terapiju
- Kreatinin, moguće cistatin C u paraplegičara (ili mjerenje klirensa kreatinina u uzorku urina od 24 sata)

Ni CRP ni diferencijalna krvna slika ne omogućuju potvrdu niti isključenje periprotetičke infekcije. Prokalcitonin ima nisku osjetljivost za lokalizirane infekcije uključujući periprotetičke infekcije. Empirijska primjena antibiotika nije indicirana osim ako je pacijent sistemski loše. Primjena antibiotika ugrožava osjetljivost molekularne dijagnostike u revizijskoj kirurgiji s ispitivanjem rezistencije koje mora biti osnova za terapiju. (1)

Tablica 2. Kriteriji za dijagnozu periprotetičkih infekcija. Prema (21)

Glavni kriteriji	Sporedni kriteriji	
Postojanje fistule	Akutna infekcija	Kronična infekcija
	CRP > 100 mg/L	CRP > 10 mg/L, SE > 30 mm/h
Dvije pozitivne kulture za jedan mikroorganizam (iz tkiva ili aspirata)	Broj leukocita u sinovijalnoj tekućini > 10000 stanica/ μ L	Broj leukocita u sinovijalnoj tekućini > 3000 stanica/ μ L
	>90% neutrofila	>80% neutrofila
	Jedna pozitivna kultura (tkivo ili aspirat)	Jedna pozitivna kultura (tkivo ili aspirat)
	> 5 neutrofila po jakom polju u 5 polja pri povećanju x400	>5 neutrofila po jakom polju u 5 polja pri povećanju x400

Za dijagnozu periprotetičke infekcije potrebno je zadovoljiti jedan glavni ili četiri sporedna kriterija. (21)

Artrocenteza

Sinovijalna tekućina uzima se iz zahvaćenog zgloba pod strogo aseptičnim uvjetima. U zglobu se ne koristi lokalni anestetik jer djeluju baktericidno i na taj način utječe na rezultat testa. Zbog dubine mjesta, artrocentezu kuka treba raditi pod radiološkim nadzorom i snimanjem (artrografija). Aspirat se šalje na mikrobiološku analizu (aerobne i anaerobne kulture) i brojanje polimorfonukleara s određivanjem frakcije neutrofila. Bitno je da se uzorci brzo transportiraju i brzo podvrgnu daljnjoj obradi jer uvjeti prijevoza nisu idealni za preživljavanje patogena. Ako postoji nesklad između nalaza laboratorijskih ispitivanja i artrocenteze, artrocentezu treba ponoviti. Ako artrocenteza ne može razjasniti dijagnozu, a infekcija je vjerojatna (prema kliničkim ili laboratorijskim dokazima) trebaju se izvršiti daljnji dijagnostički postupci poput intraoperativnog uklanjanja uzorka i dodatnih slikovnih metoda poput scintigrafije ili pozitronske emisijske tomografije (PET). Ako je infekcija manje vjerojatna i nije zakazana revizijska operacija zgloba, preporučuje se ponovni pregled zgloba nakon 3 mjeseca. (22)

Pokazalo se da prisutnost polimorfonuklearnog neutrofilnog infiltrata u periprotetičkim tkivima usko korelira s dijagnozom periprotetičke infekcije. Histološki kriterij koji „Musculoskeletal Infection Society“ uzima u obzir za dijagnozu periprotetičke zglobne infekcije je postojanje više od pet neutrofila po polju velike snage u pet polja velike snage uočen iz histološke analize periprotetičkog tkiva pri uvećanju $\times 400$. (23)

Biopsija

Uzorci tkiva uzimaju se iz zahvaćenog zgloba radi mikrobiološkog i patohistološkog pregleda tijekom planiranog kirurškog zahvata, uključujući revizijsku operaciju ili unaprijed ako je nalaz artrocenteze nejasan i sumnja se na periprotetičku infekciju zgloba. To se može učiniti artroskopski ili u otvorenoj operaciji. Profilaktička perioperativna primjena antibiotika se ne provodi. Za optimalne rezultate treba uzeti 3 do 6 uzoraka tkiva s mjesta s makroskopskim znakovima infekcije. Sonikacija uklonjenih komponenata proteze nije dio standardne dijagnostike, ali može koristiti u specifičnim situacijama poput visokog rizika od infekcije unatoč negativnim nalazima artrocenteze ili primjeni antibiotika u danima prije operacije. (18)

Slikovna dijagnostika

Preporučeni radiološki dijagnostički postupak je konvencionalno rentgensko snimanje umjetnog zgloba u dvije razine. Tipični radiološki znakovi inficiranog umjetnog zgloba su periprotetička osteoliza ili linije opuštanja. Otkrivena periartikularna kalcifikacija na RTG snimci također može ukazivati na infekciju. Ostali dijagnostički postupci poput CT-a i MR-a povezani su s artefaktima uzrokovanim metalnim implantatima stoga se koriste samo u određenim okolnostima, moguće uz primjenu kontrastnog medija. Radiološki dijagnostički postupci kao što su scintigrafija kostiju s ^{99m}Tc i PET/CT nisu dio standardne dijagnostike. Treba ih koristiti samo u izoliranim slučajevima, gdje je to posebno naznačeno. (18)

7.1.6. Liječenje

Mogućnosti liječenja periprotetičkih infekcija u osnovi uključuju korištenje antibiotika i kirurško liječenje. (1) Kada se pojave rane infekcije, unutar 4 tjedna od operacije ugradnje endoproteze potrebno je učiniti debridman s retencijom endoproteze (DAIR) s velikom vjerojatnošću izlječenja jer nije došlo do sazrijevanja biofilma. Kasne infekcije zahtijevaju reviziju proteze kako bi se iskorijenila infekcija. Razlikujemo zamjenu endoproteze u jednom aktu i zamjenu endoproteze u dva akta. Revizijska operacija u dva akta uključuje početnu operaciju uklanjanja svih stranih materijala, a nakon toga slijedi privremena faza od uglavnom 6–12 tjedana. (20)

Kirurško liječenje periprotetičkih infekcija :

1. Debridman i retencija endoproteze (DAIR)
2. Zamjena endoproteze-1 akt
3. Zamjena endoproteze-2 akta (kratki interval)
4. Zamjena endoproteze-2 akta (dugi interval)
5. Zamjena endoproteza-3 akta
6. Artrodeza, reseksijska artroplastika, amputacija

(1)

Debridman i retencija endoproteze (DAIR), koji prvenstveno uključuje temeljito čišćenje i izmjenu polietilenskih umetaka ili glave bedrene kosti u posljednjih je nekoliko desetljeća široko prihvaćen kao prvi izbor liječenja akutne periprotetičke infekcije. Kirurški debridman manje je invazivan i jeftiniji postupak u usporedbi s jednofaznom ili dvofaznom revizijom, a izmjena polietilenskih umetaka teoretski omogućuje kirurgu bolji pristup stražnjoj zglobnoj kapsuli i obostranim žlijebovima radi radikalne debridmentacije. Djelotvornost DAIR-a ostaje nejasna jer literatura pokazuje varijabilne stope uspješnosti, u rasponu od 26% do 92%. Utvrđeno je nekoliko čimbenika rizika koji utječu na ishod DAIR-a, uključujući dob pacijenta, rezultat Američkog društva anesteziologa (ASA), dijabetes melitus (DM), reumatoidni artritis i terapija steroidima. Nekoliko je autora također postavilo pitanje može li se DAIR provoditi kod pacijenata čiji su simptomi prisutni više od 4 tjedna zbog sazrijevanja biofilma. (24)

Zamjena endoproteze-1 akt

Postaje sve popularnija metoda među kirurzima jer se nije pokazala inferiornost prema zamjeni endoproteze u 2 akta ako se prate stroge smjernice. Glavni kriteriji koji moraju biti zadovoljeni su preoperativno identificiran mikroorganizam osjetljiv na antibiotsku terapiju i dobro stanje mekog tkiva. (25)

Zamjena endoproteze-2 akta (kratki interval)

Metoda izbora za pacijente s defektom mekog tkiva, ali bez prisustva rezistentnih bakterija. Nakon uklanjanja endoproteze postavlja se privremeni cementni umetak i započinje antibiotsko liječenje. Praćenjem CRP-a i algoritama određuje se interval do ponovne ugradnje endoproteze. (1)

Zamjena endoproteze-2 akta (dugi interval)

Kad je uzročnik infekcije nepoznat ili otporan na antibiotike operacija izbora je zamjena endoproteze u dva akta. Nakon uklanjanja endoproteze interval do ponovne ugradnje endoproteze iznosi 8 tjedana od čega 6 tjedana traje antibiotsko liječenje. Metoda je izbora u liječenju periprotetičkih infekcija uzrokovanih rezistentnim bakterijama. (1)

Prije početka bilo kakve antibiotske terapije potrebno je identificirati uzročnika i napraviti antibiogram. Antibiotska terapija jasno je definirana za infekciju zglobova stafilokokom. Brojne studije pokazale su da su kombinacije s rifampicinom posebno učinkovite zbog dobrog učinka rifampicina na stafilokoke u fazi prijanjanja ili stacionarnog rasta. Rifampicin se uvijek primjenjuje u kombiniranom obliku, idealno s kinolonima (ciprofloksacin, levofloksacin) ili s fusidnom kiselinom u slučaju rezistencije na kinolone. Nema dovoljno podataka o ostalim kombinacijama poput kotrimoksazola, klindamicina, minociklina ili linezolida. Algoritam predviđa 2 tjedna i.v. antibiotske terapije nakon čega slijedi 10 tjedana terapije per os. (1)

7.2. POSTTRAUMATSKE INFEKCIJE

7.2.1. Definicija

Posttraumatske infekcije su infekcije kosti i drugih tkiva oko ugrađenog implanta (metalne pločice, vijci, čavli) nastale nakon kirurške fiksacije prijeloma. (10,26)

Glavne razlike prema periproteičkim infekcijama su trauma kostiju i mekih tkiva i mogućnost uklanjanja implantata nakon zarastanja prijeloma. (27)

7.2.2. Epidemiologija

Incidencija frakturama uzrokovanih infekcija kreće se od 1% kod zatvorenih prijeloma do 30% kod otvorenih prijeloma. S obzirom na nedostatak preciznih kriterija za dijagnostiku smatra se da je incidencija frakturama uzrokovanih infekcija mnogo veća. (28)

Frakturama uzrokovane infekcije ostaju glavna komplikacija koja kod inače zdravih pacijenata može rezultirati trajnim funkcionalnim gubitkom ili čak amputacijom. (29) Oporavak često uključuje produženi boravak u bolnici, rehabilitaciju, ponovljene operacije i opsežnu upotrebu specijaliziranih pretraga i liječenja. Kao rezultat toga, takvi pacijent imaju visoke stope morbiditeta i manju vjerojatnost potpunog oporavka. Sve češća primjena unutarnje fiksacije i pojava mikroorganizama otpornih na antibiotike pogoršali su ovaj problem. (26) Prevencija infekcije od najveće je važnosti za poboljšanje ishoda liječenja pacijenta. Unatoč mjerama prevencije, frakturama uzrokovane infekcije i dalje se javljaju i uzrokuju značajan morbiditet kod 1–30% svih pacijenata s traumom lokomotornog sustava. (29)

7.2.3. Etiopatogeneza

Vrijeme je važan faktor u patogenezi frakturama uzrokovanih infekcija. Tijekom nekoliko tjedana dolazi do sazrijevanja biofilma što je glavna odrednica učinkovitosti antimikrobne terapije. Za izlječenje infekcije presudno je zarastanje prijeloma i konsolidacija kosti koje se odvija tijekom nekoliko tjedana do mjeseci. Frakturama uzrokovane infekcije općenito se javljaju egzogeno zbog same traume (npr. otvorenog prijeloma), tijekom umetanja fiksacijskog materijala, tijekom poremećenog cijeljenja rane i kasnog pokrivanja defekta mekog tkiva. Hematogene infekcije su rijetke. Polimikrobne infekcije javljaju se u 20-35% slučajeva uglavnom u bolesnika s otvorenim prijelomima. Od uzročnika najčešći su redom: *Staphylococcus aureus*, koagulaza negativni stafilokoki, *Enterobacteriaceae*, anaerobi i streptokoki. (30)

7.2.4. Klinička slika

Frakturama uzrokovane infekcije mogu se klasificirati prema vremenu nastanka simptoma nakon fiksacije prijeloma, dinamici simptoma, putu infekcije, mjestu infekcije, stabilnosti prijeloma i statusu spoja, vrsti domaćina i uzročnicima bolesti . (29)

Willeneger i Roth (31) klasificirali su ih prema vremenu nastanka simptoma na rane, odgođene i kasne.

Tablica 3. Klasifikacija posttraumatskih infekcija. Modificirano prema (31)

Klasifikacija	Uzročnik	Klinički simptomi	Biofilm
Rane (< 2 tjedna)	<i>Staphylococcus aureus</i> , gram negativni bacili	Crvenilo, toplina, bol, edem, moguća vrućica	Postoji, ali nije sazrio
Odgođene (2-10 tjedana)	<i>Staphylococcus epidermidis</i> ili <i>Cutibacterium acnes</i>	Mogu biti akutni kao u ranoj infekciji ili nespecifični	Sazrio, povećana rezistencija na antibiotika
Kasne (>10 tjedana)	<i>Staphylococcus epidermidis</i>	Nespecifični, fistule s gnojnim sadržajem, u egzarcerbaciji slični ranoj infekciji	Sazrio, povećana rezistencija na antibiotike

Kronični posttraumatski osteomijelitis javlja se kada bakterije perzistiraju u nekrotičnoj kosti ili u biofilmu na stranim materijalima koji su preostali u tijelu. Žarište osteomijelitisa sa sekvestriranim fragmentima mrtve kosti često je okruženo masivnim periostalnim involukrumom. Fistule uzrokovane sekvestriranim fragmentima kostiju mogu se ponovno otvoriti i desetljećima kasnije. Ovaj ciklus često uključuje fistule koje se privremeno zatvaraju što rezultira retencijskom boli nakon čega slijedi ponovno otvaranje fistula. Klinički je u većini slučajeva prisutna fistula kroz koju secernira gnojni sadržaj uz pojavu boli i povišene tjelesne temperature. (1)

Inficirane pseudartroze opisane su kao stanje u kojem dolazi do nastanka inficiranog lažnog zgloba zbog nepotpunog srašćavanja prijeloma. Uglavnom su posljedica teških otvorenih prijeloma s opsežnim usitnjavanjem kosti ili unutarnje fiksacije zatvorenog kominutivnog prijeloma. Simptomi uključuju oštećenje mekog tkiva s višestrukim fistulama, osteomijelitis, osteopeniju, složene deformitete s nejednakošću dužine udova i ukočenost susjednog zgloba. (32)

7.2.5. Dijagnostika

Klinički znakovi poput fistule, sinusa, rane koja ne zarasta i gnojne drenaže s priličnom sigurnošću potvrđuju infekciju. Nagli početak simptoma, pretjerana bol, lokalno crvenilo, lokalno oticanje, povišena lokalna temperatura ili vrućica upućuju na infekciju, ali nisu specifični. (28)

Dijagnoza poslijeoperacijske infekcije postavlja se na temelju kliničkih kriterija kao što su opći znakovi upale, ubrzana sedimentacija eritrocita, leukocitoza i pozitivni bakteriološki nalaz. Često se koristi obrisak no to nije dovoljno za analizu već treba poslati i tkivo i sekret na bakteriološku analizu. Ubrzanje sedimentacije bez leukocitoze i porasta CRP-a nije siguran znak poslijeoperacijske infekcije. (33)

Laboratorijski testovi

U akutnoj infekciji povišen CRP, leukocitoza s pomakom ulijevo, u kroničnoj infekciji normalne ili blago povišene vrijednosti. (1)

Biopsija

Uzimaju se više od 3 uzorka tkiva s mjesta infekcije za vrijeme operacije i šalju na mikrobiološku analizu. Uklonjeni implantati se soniciraju za lakše kultiviranje mikroorganizama. (28)

Artrocenteza

Sterilnom iglom aspirira se sinovijalna tekućina iz zgloba najbližeg frakturi. Analizira se broj leukocita, frakcija neutrofila i radi se bakteriološka kultura. (28)

Slikovna dijagnostika

RTG ima nisku osjetljivost i specifičnost u dijagnosticiranju infekcije, ali omogućuje izuzeće drugih uzroka poput pogrešnog položaja unutarnje fiksacije. Također daje naznake o procesu zacjeljivanja kostiju. CT je preciznija metoda pri sumnji na kroničnu infekciju za otkrivanje sekvestra i periostalne reakcije. MR može otkriti edem koštanog ili mekog tkiva, ali ti su parametri prisutni i u danima ili tjednima nakon operacije. Zbog metalnih artefakata unutarnje fiksacije, vizualizacija obližnjih struktura može biti problematična. Nuklearna medicina također je dijagnostički alat. Koristi se scintigrafija, povezana ili ne sa CT skeniranjem. Glavne prednosti su rano otkrivanje početka infekcije i dobra osjetljivost, a nedostatak je niska specifičnost i korištenje radiofarmaka. (28)

7.2.6. Liječenje

Standardizacija dijagnostike i liječenja presudna je za poboljšanje ishoda liječenja posttraumatskih infekcija. Većina načela liječenja zasad se temelji na istraživanjima koja su provedena na periprotetičkim infekcijama. Međutim, frakturama uzrokovane infekcije imaju jedinstvene značajke poput prijeloma, zacjeljivanja kostiju i ozljeda mekog tkiva koje treba uzeti u obzir. Prvi korak ka standardizaciji dijagnoze postignut je međunarodnom konsenzusnom definicijom o frakturama uzrokovanim infekcijama. Kao sljedeći korak, principi liječenja također bi trebali postati međunarodno standardizirani. (29)

U frakturama uzrokovanim infekcijama nužna je brza sanacija infekcije i sprječavanje prelaska akutnoga u kronični osteomijelitis. Osteosintetičko sredstvo treba nastojati maksimalno zadržati dok god je to moguće, ali isto tako treba ukloniti osteosintetički materijal što je moguće prije, uzimajući u obzir stabilnost frakture. Ako ne možemo postići terapijski rezultat antibioticima tijekom 2-3 tjedna, treba se odlučiti na vađenje i zamjenu osteosintetičkog sredstva, najčešće vanjskim fiksatorom. Ako je riječ o infekcijama koje traju dulje od tri mjeseca, smatramo da je posrijedi kasna infekcija i takav bolesnik mora biti podvrgnut ponovljenom krurškom zahvatu. (33)

Kronični posttraumatski osteomijelitis liječi se kirurški. Vršiti se lokalizirani debridman u slučaju lokaliziranog osteomijelitisa, revizija mekog tkiva prati fistulu. Cilj je odstraniti nekrotične dijelove uz očuvanje stabilnosti kosti. Postoji mogućnost popunjavanja defekta autolognim transplantatom kosti. U diferencijalnoj dijagnozi treba pomisliti na kronični hematogeni osteomijelitis u odraslih. (1)

Liječenje infekcija uz pseudartozu izrazito je kompleksno. Kada se infekcija pojavi više od 10 tjedana nakon osteosinteze ona je gotovo uvijek dobro uspostavljena i duboko ukorijenjena. Uobičajena je kasnija dijagnoza, popuštanje implantata, nekroza tkiva, zreli biofilm i stvaranje sekvstruma. Samo učvršćivanje je nestabilno i nekirurško liječenje vjerojatno neće uspjeti. Otpušteni implantati više nisu funkcionalni i stoga ih je potrebno ukloniti ili revidirati. Sekvestrum treba ukloniti. Infekcija se mora kontrolirati prije rekonstrukcije koštanih defekata. Niski je prag za prelazak na vanjsku fiksaciju. U situacijama kada to nije moguće, indicirana je revizija unutarnje fiksacije sa stabilnim mostovima. Mora postojati sumnja na infekciju kod svih aseptičnih pseudoartroza, odgođenog sraštavanja i popuštanja implantata. Uzorak treba rutinski slati na mikrobiologiju i patohistološki (PHD) pregled. Otprilike 20% uzoraka ovih kultura bude pozitivno. Ipak, šansa za uspješno sraštavanje kosti iznosi 80% kada se adekvatno liječi antibioticima. (34)

7.3. AKUTNI HEMATOGENI OSTEOMIJELITIS

7.3.1. Definicija

Osteomijelitis je termin koji opisuje infekciju kosti. Riječi *osteon* (kost) i *myelo* (srž) zajedno s *-itis* (upala) definiraju kliničko stanje u kojem je kost inficirana s mikroorganizmima. (11)

7.3.2. Epidemiologija

Unatoč poboljšanjima u preventivnim i dijagnostičkim metodama te modernim strategijama liječenja povećava se učestalost osteomijelitisa u odrasloj populaciji. Tijekom posljednjih nekoliko desetljeća predisponirajući čimbenici i uzročni mikroorganizmi osteomijelitisa dramatično su se promijenili. U prošlosti su infekcije kostiju bile uglavnom posljedica akutnog hematogenog širenja Gram-pozitivnih koka, poput *Staphylococcus aureus*. Suprotno tome, danas je osteomijelitis često posttraumatski, povezan s implantatima i često pogađa bolesnike s dijabetesom melitusom. (35)

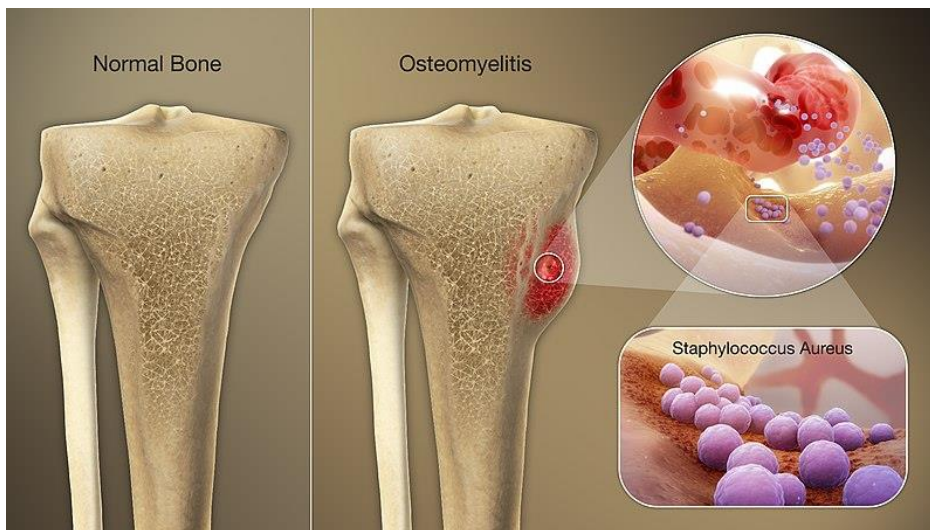
Incidencija akutnog hematogenog osteomijelitisa iako različita u raznim dijelovima svijeta bilježi pad zadnjih godina u industrijaliziranim zemljama i iznosi 3/100000 stanovnika. (1)

7.3.3. Etiopatogeneza

Uzročnici osteomijelitisa mogu biti specifični i nespecifični. Iako je osteomijelitis čiji su uzročnici gljive ili tuberkuloza rijedak i nema veće značenje u kirurgiji, na njega ipak valja pamišljati kod pojave bolesti. Bakterije na mjesto buduće upale kosti dopijevaju na dva načina: endogenim i egzogenim putem, stoga razlikujemo endogeni i egzogeni osteomijelitis. Endogeni osteomijelitis nastaje tako da se bakterije iz jednog od mogućeg žarišta u tijelu (bakterijske upale grla, tonzila, sinusa, srednjeg uha i sl.) prenesu krvlju (hematogenim putem) do predilekcijskog mjesta u organizmu. Najčešće su to proksimalni i distalni okrajci dugih kostiju. Ti su oblici osteomijelitisa češći u djece i adolescenata. Danas, zbog boljih mjera zdravstvene zaštite, broj oboljelih od osteomijelitisa opada. Egzogeni je osteomijelitis češći i najteže se liječi. Nastaje prodorom bakterija izravno u kost u trenutku ozljede kod otvorenih prijeloma, kasnijim prodorom zbog nestručne manipulacije s prijelomom ili tijekom i poslije operacijskog liječenja, stoga egzogeni osteomijelitis dijelimo na posttraumatski i posteoperacijski. (3)

Akutni hematogeni osteomijelitis rezultat je bakterijskog širenja u kost. Djeca su najčešće pogođena jer su metafizna područja rasta dugih kostiju dobro vaskularizirana i podložna čak i manjim traumama. Više od polovice slučajeva akutnog hematogenog osteomijelitisa u djece javlja se u bolesnika mlađih od pet godina. Djeca se obično javljaju u roku od dva tjedna od početka bolesti sa sistemskim simptomima, uključujući vrućicu i razdražljivost, uz lokalni eritem, oteklinu i osjetljivost na dodir zahvaćene kosti. Kronični osteomijelitis u djece je neuobičajen. Hematogeni osteomijelitis puno je rjeđi kod odraslih nego kod djece. Tipično uključuje kralješke, ali se može pojaviti u dugim kostima, zdjelici ili ključnoj kosti. Pacijenti s vertebralnim osteomijelitisom često su imunokompromitirani, s brojnim komorbiditetima (npr. dijabetes melitus, rak, kronična

bubrežna bolest) ili u anamnezi imaju intravensku upotrebu droga. Bolovi u leđima primarni su simptom. Najčešći patogeni u osteomijelitisu ovise o dobi pacijenta. *Staphylococcus aureus* najčešći je uzrok akutnog i kroničnog hematogenog osteomijelitisa kod odraslih i djece. Streptokoki skupine A, *Streptococcus pneumoniae* i *Kingella kingae* sljedeći su najčešći patogeni u djece. Streptokokna infekcija skupine B javlja se prvenstveno u novorođenčadi. U odraslih je *Staphylococcus aureus* najčešći uzročnik infekcija kostiju i protetskih zglobova. Sve češće se kod bolesnika s osteomijelitisom izolira *Staphylococcus aureus* otporan na meticilin (MRSA). U kroničnim slučajevima koji mogu biti uzrokovani susjednom infekcijom mogu se izolirati *Staphylococcus epidermidis*, *Pseudomonas aeruginosa*, *Serratia marcescens* i *Escherichia coli*. Gljivične i mikobakterijske infekcije zabilježene su u bolesnika s osteomijelitisom, ali one su rijetke i uglavnom se nalaze u imunokompromitiranih bolesnika. (36)



Slika 3. Osteomijelitis tibije. Preuzeto s <https://www.scientificanimations.com/wiki-images/> [Pristupljeno 8.7.2021.]

7.3.4. Klinička slika

Kliničke značajke akutnog hematogenog osteomijelitisa variraju ovisno o dobi i vrsti bolesti. Akutni hematogeni osteomijelitis tipično zahvaća metafizu dugih cjevastih kostiju, s otprilike dvije trećine svih slučajeva koji uključuju femur, tibiju ili nadlaktičnu kost. Iako je infekcija na jednom mjestu najčešća, može se pojaviti multifokalni osteomijelitis, posebno u novorođenčadi i dojenčadi. Pojava simptoma često je podmukla. Djeca se javljaju s vrućicom, lokaliziranom boli, oteklinom, eritemom oko duge kosti, ograničenim rasponom pokreta, uz šepanje ili odbijanje podnošenja težine ili korištenja ekstremiteta (pseudoparaliza). Najčešća klinička obilježja dječjeg akutnog hematogenog osteomijelitisa su: bol, lokalizirani simptomi, vrućica, smanjeni opseg pokreta i smanjeno podnošenje težine. Ostale manifestacije uključuju vrućicu nepoznatog podrijetla i bolove u leđima u bolesnika s vertebralnim osteomijelitisom. Sustavni simptomi i znakovi poput visoke temperature, tahikardije i bolnog šepanja

češće se bilježe kod djece s MRSA osteomijelitisom nego kod djece s osteomijelitisom osjetljivim na meticilin *Staphylococcus aureus* (MSSA), iako ovi nalazi nisu specifični samo za MRSA. Za razliku od toga, djeca u dobi do <4 godine s osteoartikularnom infekcijom *Kingella kingae* imaju benigniji prikaz i tijek. (37)

7.3.5. Dijagnostika

Laboratorijski testovi

Krvne pretrage i mjerenje upalnih parametara obično se provode u procjeni ozbiljne infekcije. Broj leukocita može biti normalan u djece s akutnim hematogenim osteomijelitisom. Kompletna krvna slika može biti korisna u procjeni drugih uzroka bolova u kostima, poput leukemije, neuroblastoma ili drugog zloćudnog tumora. Suprotno tome, C-reaktivni protein (CRP) povišen je u velikom broju slučajeva. Iako je nespecifičan, ima visoku osjetljivost. Općenito, dobivanje KKS-a, CRP-a i brzine sedimentacije eritrocita (SE) poželjno je u početnoj procjeni svih pacijenata sa sumnjom na akutni hematogeni osteomijelitis. Uvijek treba poduzeti napore za identifikacijom patogena koja nam omogućuje ciljanu antimikrobnu terapiju. U svih bolesnika sa sumnjom na akutni hematogeni osteomijelitis treba napraviti hemokulturu, a ukoliko ne dođe do identifikacije uzročnika u obzir dolaze kulture eksudata, apscesa ili aspirata i kirurški uzorci. Osim tradicionalnih, povećao se interes za molekularnu dijagnostiku. Brojni paneli koji se temelje na PCR-u pomažu u identificiranju glavnih patogena bilo iz koštanih eksudata, apscesa ili sinovijalne tekućine.

Slikovna dijagnostika

Koristi se kako bi se potvrdila dijagnoza akutnog hematogenog osteomijelitisa. Obična radiografija je slabo osjetljiva u ranom stadiju bolesti, ali se preporuča za isključivanje alternativnih uzroka mišično-koštane boli poput frakture ili tumora. Magnetska rezonancija postala je zlatni standard u slikovnoj dijagnostici akutnog hematogenog osteomijelitisa i može biti korisna u lokalizaciji povezanih gnojnih procesa. (38)

7.3.6. Liječenje

Liječenje akutnog hematogenog osteomijelitisa zahtijeva odgovarajuću antimikrobnu terapiju u svim slučajevima, a može zahtijevati i kiruršku inciziju i drenažu. Inciziju i drenažu treba provesti kad god postoji apsces (intra-koštani, subperiostalni i / ili u mekom tkivu). Potrebno je kirurško uklanjanje devitalizirane kosti i odstranjivanje zahvaćenih mekih tkiva. Postupci višestruke incizije i drenaže često su potrebni u djece i adolescenata s MRSA osteomijelitisom, čak i uz odgovarajuću antibiotsku terapiju. Kiruršku drenažu također treba razmotriti kada dijete ne reagira na empirijsku antibiotsku terapiju. U tom slučaju, kirurška intervencija može poboljšati liječenje. Uz to, kirurška intervencija omogućuje prikupljanje tkiva koje se mikrobiološki može testirati na neuobičajene uzročnike osteomijelitisa i patohistološki (PHD) pregledati kako bi se potvrdila dijagnoza. (39)

Antibiotici su učinkoviti samo u ranim fazama bolesti prije stvaranja apscesa. Sustavni antibiotici ne mogu eliminirati bakterije u nekrotičnoj kosti i inkapsuliranom gnoju. Parenteralna nespecifična terapija trebala bi započeti nakon uzimanja krvnih kultura. Ovisno o dobi, empirijski se za početak koriste različiti antibiotici. Dojenčad mlađa od

2 mjeseca: cefalosporini iz skupine cefuroksima ili penicilin otporan na beta-laktamazu u kombinaciji s klindamicinom. Mala djeca do 5 godina: penicilin otporan na beta-laktamazu kao i cefalosporini iz skupine cefuroksima. Starija djeca: penicilin otporan na beta-laktamazu. U slučaju stafilokoka otpornih na meticilin (MRSA) koristi se vankomicin. Doziranje mora biti što veće. Dojenčad do 1. godine starosti liječi se od sepse od početka, tj. s visokim dozama antibiotika, općenito aminopenicilini / aminoglikozid ili s cefalosporinom 3. generacije. Terapija se prilagođava po antibiogramu. (1)

7.4. SEPTIČKI ARTRITIS

7.4.1. Definicija

Septički artritis upala je zgloba infektivne etiologije, uzrokovana najčešće bakterijskim, ali povremeno gljivičnim, virusnim ili drugim patogenom. (40)

7.4.2. Epidemiologija

Incidencija septičkog artritisa iznosi 2-10/100000 stanovnika godišnje. Rizik jatrogenog septičkog artritisa iznosi 1:22000, dok je kod artroskopskih zahvata znatno viši i iznosi od 1:250 do 1:1000. (1)

7.4.3. Etiopatogeneza

Obično je monoartikularni i uključuje jedan veliki zglob, poput kuka ili koljena, ali pojavljuje se i u poliarтикуlarnom obliku zahvaćajući više malih zglobova. Septički artritis brzo dovodi do destrukcije zgloba stoga su rana dijagnoza i liječenje presudni za očuvanje funkcije zgloba. Nastaje hematogenim putem, širenjem *per continuitatem* iz infektivnog žarišta okoline zgloba, ali i kao posljedica otvorene ozljede, operativnog liječenja i intraartikularne injekcije. Uzročnici septičkog artritisa razlikuju se po dobnim skupinama. Najčešći patogen u svim dobnim skupinama je *Staphylococcus aureus*. *Kingella kingae* najčešći je uzročnik u djece mlađe od dvije godine. U mladih spolno aktivnih pacijenata netraumatski akutni monoartikularni artritis najčešće je uzrokovan bakterijom *Neisseria gonorrhoea*. U visokorizičnih pacijenata treba napraviti kulturu brisa orofarinksa, vagine, cerviksa, uretre ili anusa zbog slabe izolacije uzročnika iz sinovijalne tekućine. (40)

Za razliku od odraslih, septički artritis kod djece gotovo se uvijek javlja kao rezultat hematogene diseminacije bilo izravno u sinovijalnu tekućinu ili putem metafiza u zglob. Osteomijelitis u blizini zgloba također može u početku uzrokovati izljev (prvenstveno bez mikroba) i potom izazvati sekundarnu infekciju zgloba kao rezultat prodiranja ili perforacije. U djece starosti otprilike do 3 godine, epifize se opskrbljuju krvnim žilama koje prelaze epifiznu ploču. Kasnije se epifiza i metafiza zasebno opskrbljuju uglavnom neovisnim krvožilnim sustavom. Do treće godine života mikroorganizmi mogu lakše ući u zglob putem transepifiznih žila nego u starije djeca. Svaka infekcija u zglobu koja traje dulje od 4 dana uzrokuje nepovratno izravno ili neizravno oštećenje hrskavice. Šteta je uzrokovana prvenstveno leukocitima, a ne bakterijama. Rano prepoznavanje znakova infekcije i adekvatno liječenje ključno je za očuvanje hrskavice. (1)

7.4.4. Klinička slika

U 90% slučajeva radi se o monoartikularnom obliku. U 45-55% slučajeva zahvaćeno je koljeno, 20% kuk, a slijede rame, lakat i zglobovi šake i stopala. U žena se javlja i u sakroilijakalnom zglobu nakon ginekoloških zahvata. (3) Najčešći simptomi su bol u zglobovima, otekline, eritem, toplina i bolna i ograničena pokretljivost zgloba. U nekih pacijenata klinička je slika burna uz opću slabost i temperaturu iznad 39°C, ali izostanak vrućice ne isključuje dijagnozu septičkog artritisa. Pri kliničkom pregledu pacijenti navode bolnost na palpaciju i pokretanje zgloba. Važna je detaljna anamneza

i procjena faktora rizika za nastanak septičkog artritisa. Neki od njih uključuju stariju dob, dijabetes, nedavnu operaciju zgloba, proteze koljena i kuka, traumu, intravensko uzimanje droga ili hiv infekciju. Iako svaki izolirani čimbenik rizika ima samo umjeren utjecaj na vjerojatnost nastanka septičnog artritisa, ukupni rizik raste s povećanjem broja čimbenika rizika. (41)

Dijagnoza u dojenčadi posebno je izazovna. Dijete više spontano ne pomiče zahvaćeni ekstremitet i opire se pokušajima roditelja da pomaknu ekstremitet. Često izostaje vrućica, ali dijete se čini loše i odaje dojam da pati od sepse.

U starije djece povišena tjelesna temperatura primarni je znak i javlja se u 85-90% slučajeva uz izljev u zglobovima. Simptomi nastaju naglo, a bol ograničava opseg pokreta zahvaćenog zglobova. Početak bolesti može se podudarati s traumom. (1)

7.4.5. Dijagnostika

Laboratorijski testovi

Analize serumske krvi nisu dovoljne za isključenje septičkog artritisa. Broj leukocita, diferencijalna krvna slika i CRP nedovoljno su specifični.

Artrocenteza

Analiza sinovijalne tekućine zlatni je standard za dijagnozu. Potrebno je uzeti krvne kulture zbog potencijalnog negativnog nalaza sinovijalne tekućine.

Slikovna dijagnostika

Radiografija zahvaćenog zglobova može pokazati edem mekog tkiva ili izljeva u zglob. U kasnijim fazama bolesti nalaze se kronične koštane promjene i naslage kalcija. CT i MR posjeduju veću osjetljivost i specifičnost od obične radiografije, ali ne potvrđuju akutnu dijagnozu. Ultrazvuk može pomoći u određivanju prisutnosti intraartikularnog izljeva i lociranju mjesta optimalne aspiracije. (40)

Diferencijalna dijagnoza uključuje osteomijelitis, kojeg isključujemo pozitivnim ultrasonografskim nalazom zglobnog izljeva i radiografijom. Prolazni sinovitis je benigna sinovijalna upala s naknadnim stvaranjem izljeva. Prolazni sinovitis češći je od septičkog artritisa, ali septički artritis smatramo primarnom patologijom dok se ne dokaže suprotno zbog potencijalnih katastrofalnih ishoda u usporedbi s prolaznim sinovitisom, koji je samoograničavajućeg tijeka. (42)

7.4.6. Liječenje

Pri sumnji na septički artritis potrebno je učiniti artrocentezu. Aspiracija omogućuje mikrobiološku izolaciju patogena, a također izravno smanjuje količinu nekrotičnog materijala i granulocita smanjujući na taj način štetno djelovanje na hrskavicu. Aspiracija je privremena mjera koja za velike zglobove (koljeno, kuka, ramena i lakta) treba brzo pratiti kirurško ispiranje zglobova, općenito putem artroskopije. U manjim zglobovima moguće je ponoviti aspiraciju. Nakon artrocenteze najčešće se provodi sistemska terapija antibioticima. (1)

Terapija je u početku empirijska, a nastavlja se na osnovu ispitivanja osjetljivosti.

Empirijska terapija: ukoliko u bojanju po Gramu nema vidljivog patogena, antibiotik koji je vrlo učinkovit protiv stafilokoka i streptokoka, npr. Cefazolin 3-4 x 2 g / dan ili cefuroksim 3-4 x 1,5 g / dan IV.

Gram pozitivni koki: amoksicilin / klavulanska kiselina (3 x 2,2 g / dan IV). Gram negativni koki: ceftriax jedan (1 x 2 g / dan IV).

Gram negativni štapići: cefepim (2-3 x 2 g / dan IV).

Fizikalna rehabilitacija inficiranog zgloba potrebna je kako bi se osigurala difuzija hranjivih tvari. Zglob u početku ne smije podnositi nikakvu težinu i mora biti postavljen u funkcionalno povoljan položaj. Pasivne kretnje i izometrijske vježbe snage mogu ubrzati rehabilitaciju i smanjiti rizik od naknadne ukočenosti zglobova. (1)

Postoji hitna potreba za liječenjem sve dojenčadi i djece koja su primljena sa sumnjom na septički artritis zbog velikog rizika od komplikacija. U slučajevima kad je krvna kultura negativna, a drugi invazivni postupci nisu pogodni za djecu mlađu od godine dana potrebno je znanje epidemiologije uzročnika po dobnim skupinama kako bi se ordinirala odgovarajuća empirijska terapija. (43)

7.5. SPONDILODISCITIS

7.5.1. Definicija

Pojam spondilodiscitis opisuje infekciju prostora intervertebralnog diska i susjednih kralješaka. (1)

7.5.2. Epidemiologija

Incidencija iznosi od 0,2-2/100 000 stanovnika, a predstavlja 2-7% svih osteomijelitisa u populaciji. Spondilodiscitis u 50% slučajeva zahvaća lumbalnu kralježnicu, zatim torakalnu i cervikalnu kralježnicu.(1) Češće se javlja u starijih bolesnika s prosječnom dobi pojavljivanja od 59-69 godina i većom prevalencijom u muškaraca od 52-69%. U zadnjih 20 godina dolazi do alarmanog porasta incidencije što zbog povećane dijagnostičke osjetljivosti, povećanog prosječnog životnog vijeka i posljedične povezanosti kroničnih onesposobljavajućih patologija, imunosupresije, kirurškog ili invazivnog postupka. Veća dostupnost sofisticiranijim radiološkim uređajima poput CT-a i MR-a, poboljšanja u kirurškim tehnikama i upravljanju antimikrobnom terapijom uvelike su poboljšali klinički ishod spondilodiscitisa, ali morbiditet ostaje značajan ponajprije zbog kasne dijagnoze. Nespecifična obilježja ove infekcije mogu dovesti do podcjenjivanja stanja pacijenta, što rezultira značajnom odgodom dijagnoze, prijavljenom od 30 do 90 dana i posljedično ozbiljnim oštećenjima poput deformacije kralježnice i trajnog neurološkog deficita. (44)

7.5.3. Etiopatogeneza

Infekcije kralježnice imaju velik spektar kliničkih manifestacija. Mogu biti zahvaćena tijela kralješaka, intervertebralni diskovi, kralježnični kanal, ligamenti, paravertebralno meko tkivo, epiduralni prostor i neurološke strukture. Infekcije kralježnice mogu se etiološki klasificirati kao piogene (bakterijske), granulomatozne (tuberkulozne ili gljivične) i parazitske (ehinokokoza). Na temelju specifičnih anatomskih elemenata, infekcije kralježnice mogu se također klasificirati kao spondilitis (vertebralni osteomijelitis), discitis, epiduralni apsces ili artropatija fasetnog zgloba. Najčešći predisponirajući čimbenici uključuju infekciju kože i mekih tkiva ili intravaskularnih implantata. Prethodni operativni zahvati na kralježnici i ambulantni spinalni zahvati smatraju se glavnim čimbenikom rizika. (45)

Patogenetski su opisana tri puta širenja: endogeni, egzogeni i *per continuitatem*. Hematogeni oblik je najčešći i može se razlikovati na temelju njegove arterijske ili venske etiologije. (46) S obzirom da je u odraslih intervertebralni disk avaskularan, hematogeno širenje patogena vrši se putem terminalnih arteriola i venskih pleksusa preko rubova kralježaka u prostor intervertebralnog diska. U djece intervertebralni disk je i dalje vaskulariziran što obično rezultira direktnim širenjem u disk. (1)

Spondilodiscitis je obično monobakterijska infekcija i glavni uzročnik u Europi je *Staphylococcus aureus*, a slijede ga gram-negativni patogeni poput *Escherichia coli*. Najčešći patogen u svijetu je *Mycobacterium tuberculosis*. Bruceloza bi trebala biti uključena u identifikaciju patogena u bolesnika iz mediteranskih zemalja i s Bliskog istoka. (46)

7.5.4. Klinička slika

Spondilodiscitis može u ranim fazama biti karakteriziran prilično nespecifičnim kliničkim simptomima poput blage vrućice, opće slabosti i gubitka težine. Zbog nedostatka specifičnosti simptoma, često dolazi do kašnjenja u dijagnozi. Bol se također može povezati s akutnom sepsom, multiorganskim zatajenjem i neurološkim simptomima. To mogu biti posljedice paraspinalnog, intraspinalnog apscesa ili destrukcije koštanih dijelova kralješaka. (47)

Većina pacijenata prijavljuje bolove u leđima (stalni bolovi ili bolovi tijekom noći). Mogu postojati lokalna bolnost, miogeloze, hipokinezija s prilagodljivim držanjem tijela, a u 60–70% bolesnika javlja se groznica. Ovisno o zahvaćenoj regiji javlja se bol koja se širi u ruke, prsni koš, trbuh ili donje udove. (1)

Pacijenti s uznapredovalim slučajem mogu imati neke ili nijedan od simptoma povezanih s općim slučajevima spondilodiscitisa. Simptomatski znakovi razlikuju se kod svakog pacijenta i ovise o težini slučaja. Neurološki nedostatak karakterizira uznapredovale, prijeteće slučajeve bolesti. U prosjeku, 40% bolesnika s uznapredovalim slučajem spondilodiscitisa ima neku vrstu neurološkog nedostatka što je znak da infekcija već neko vrijeme napreduje. U uznapredovalim slučajevima, neliječena infekcija napada živčani sustav kroz kralježničku moždinu izlažući pacijenta riziku od paralize ekstremiteta. Uz to, gubitak sposobnosti kretanja važan je pokazatelj neuroloških lezija. Svi daljnji znakovi neurološkog deficita signaliziraju uznapredovali slučaj spondilodiscitisa koji zahtijeva hitnu intervenciju kako bi se spriječila daljnja prijetnja leđnoj moždini. (48)

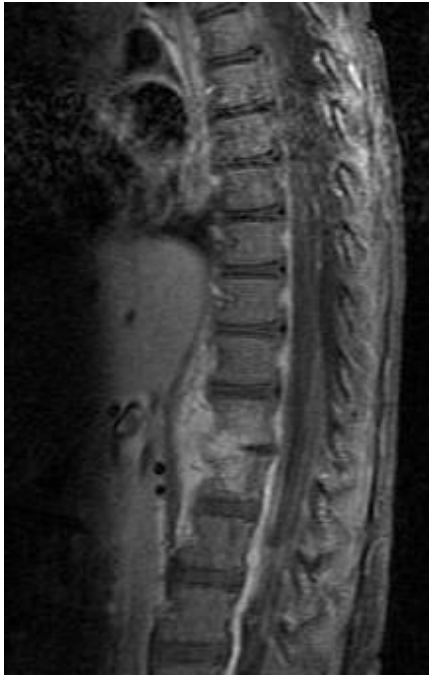7.5.5. Dijagnostika

Laboratorijska dijagnostika

Rani dijagnostički parametri spondilodiscitisa uključuju povećane titre C-reaktivnog proteina (CRP) i povećan broj bijelih krvnih stanica. Ozbiljno ograničenje u dijagnozi jest da ovi parametri, iako imaju visoku osjetljivost za otkrivanje infekcije, imaju malu specifičnost za otkrivanje spondilodiscitisa. Za adekvatno liječenje spondilodiscitisa potrebna je točna dijagnoza koja se često može utvrditi samo histološkom analizom ili izravnim otkrivanjem uzročnika. Jedan od načina otkrivanja patogena je hemokultura ili kultura biopsijskog materijala. Hemokultura je najjednostavnija, najjeftinija i najučinkovitija metoda za potvrđivanje prisutnosti patogena. Budući da hematogeni spondilodiscitis obično uzrokuje jedan uzročnik, postoji velika vjerojatnost da će se otkriti hemokulturom. Patogeni su se mogli otkriti u 40–70% bolesnika koji nisu liječeni antibioticima. (47)

Slikovna dijagnostika

Rentgenske slike kralježničnih segmenata zahvaćenih spondilodiscitisom povremeno pokazuju primarne nespecifične promjene povezane s osteolizom i zasjenjenjem paravertebralnog mekog tkiva, što upućuje na kralježnički apsces. MR je osjetljiviji i specifičniji za dijagnozu spondilodiscitisa. Može se koristiti i CT zajedno s kontrastnim medijem za procjenu stabilnosti koštanih struktura. Scintigrafija ima nisku specifičnost, ali može pomoći u praćenju tijeka infekcije. (47)



Slika 4. MR prikaz discitisa dvogodišnjeg djeteta. Preuzeto s <https://en.wikipedia.org/wiki/Discitis> [Pristupljeno 14.7.2021.]

7.5.6. Liječenje

Konzervativni tretman s imobilizacijom i sistemska primjena antibiotika prva je linija liječenja spondilodiscitisa. U ranom stadiju infekcije, pacijent provodi vrijeme u krevetu sve dok se akutna bol ne popravi. Pažnju treba obratiti na moguću pojavu komplikacija uzrokovanih ležanjem u krevetu kao što su upala pluća, dekubitus, ulceracija, duboka venska tromboza i plućna embolija, posebno u starijih bolesnika. Tada se pacijentima može dopustiti da ustanu noseći odgovarajući gips ili ortoza za smanjivanje kretnji kralježnice. Vanjska imobilizacija pomaže stabilizirati kralježnicu, smanjiti bol i spriječiti deformaciju i neurološko pogoršanje.

Terapiju antibioticima ne bi trebalo započeti dok se ne izvedu odgovarajuće kulture, osim ako su bolesnici septični ili kritično bolesni.

Kirurško liječenje može biti indicirano za rješavanje značajne kompresije leđne moždine ili radikularne kompresije, prevenciju ili korekciju biomehaničke nestabilnosti i deformacija, smanjenje jake trajne boli ili drenažu apscesa. Nedostatak kirurškog liječenja je povećan morbiditet uzrokovan opsežnom izloženošću tijekom otvorene operacije zbog često lošeg općeg stanja pacijenata. (49)

7.6. INFEKCIJE KOŽE I MEKOTKIVNIH STRUKTURA

Infekcije kože i mekih tkiva uzrokovane su mikrobnom invazijom kože i njezinih potpornih struktura. Infekcije se mogu klasificirati kao jednostavne (nekomplikirane) ili komplicirane (nekrotizirajuće ili nenekrotizirajuće) ili kao supurativne odnosno nesupurativne. Većinu vanbolničkih infekcija uzrokuju *Staphylococcus aureus* otporan na meticilin (MRSA) i beta-hemolitički streptokok. Jednostavne infekcije obično su monomikrobne i lokalizirane. Suprotno tome, komplicirane infekcije mogu biti mono- ili polimikrobne i mogu se pojaviti sa sindromom sistemskog upalnog odgovora.

Uobičajene jednostavne infekcije su celulitis, erizipel, impetigo, ektima, folikulitis, furunkul, karbunkul, apscesi i infekcije povezane s traumom. Komplicirane infekcije koje se šire i uključuju duboka tkiva uključuju duboke apscese, dekubitus, nekrotizirajući fasciitis, Fournierovu gangrenu i infekcije od ugriza ljudi ili životinja. Te se infekcije mogu pojaviti s obilježjima sindroma sistemskog upalnog odgovora ili sepse, a povremeno i ishemijske nekroze. Infekcije dijabetičkog stopala, infekcije u bolesnika sa značajnim komorbiditetima i infekcije rezistentnim patogenima također predstavljaju komplicirane infekcije.

Dijagnoza se temelji na kliničkoj procjeni. Za isključenje duboke infekciju ili sepse, utvrđivanju potrebe za hospitalizacijom, procjeni i liječenju popratnih bolesti potrebna je laboratorijska dijagnostika. Početni antimikrobni izbor je empirijski, a kod jednostavnih infekcija trebalo bi pokriti vrste *Staphylococcus* i *Streptococcus*. Pacijenti s kompliciranim infekcijama, uključujući sumnju na nekrotizirajući fasciitis i gangrenu trebaju empirijske polimikrobne antibiotike, hospitalizaciju i hitan kirurški pregled. Imunokompromitirani bolesnici zahtijevaju rano liječenje i antimikrobno pokrivanje mogućih atipičnih organizama. (50)

Erizipel je bolest limfnih prostora kože uzrokovana beta-hemolitičkim streptokokom grupe A. Iznimno i stafilokok može biti uzročnik erizipela. Tijek je bolesti najčešće akutan, no katkad može biti i kronično-recidivirajući. Liječenje je antibiotsko, prokain-penicilinom intramuskularno. Celulitis je difuzna gnojna upala kože i potkožnog tkiva koja progredira u dubinu, zahvaćajući pritom fasciju i mišićno tkivo. Uzročnik je koagulaza pozitivan *Staphylococcus aureus* te katkad i beta-hemolitički streptokok grupe A. Nastaje najčešće kao posljedica prodora piogenih bakterija nakon traume kože, opsežnih ulkusa ili tromboflebitisa. Dijagnoza se postavlja na temelju kliničke slike, a potvrđuje bakteriološkom pretragom gnojnog sadržaja. Liječi se sustavnom terapijom visokih doza na penicilinazu rezistentnih antibiotika, a često je potrebna kirurška terapija u smislu široke ekcizije. (51)

7.6.1. Septički burzitis

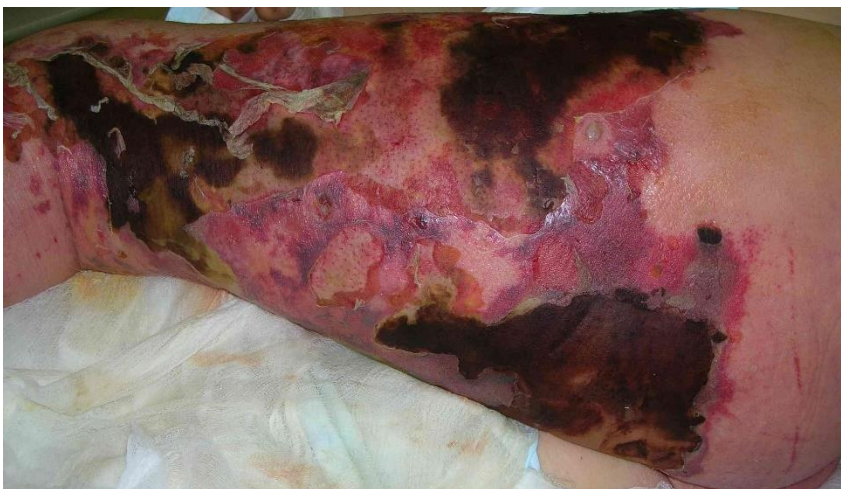Burze su vrećaste strukture smještene između pokretnih struktura mišićno-koštanog sustava, između kože i kostiju ili između zglobova. Septički burzitis nastaje kada uzročnik izravnom inokulacijom, hematogenim ili izravnim širenjem s drugih mjesta uzrokuje infekciju. Septički burzitis može biti akutni, subakutni ili kronični. Kliničke značajke septičkog burzitisa ponekad se ne mogu razlikovati od neinfektivnog burzitisa stoga se mora učiniti aspiracija burze i analiza tekućine kako bi se postavila točna dijagnoza. Liječenje uključuje antibiotsku terapiju uz evakuaciju gnojnog sadržaja najčešće aspiracijom. (52)

7.6.2. Nekrotizirajući fascitis

Nekrotizirajući fascitis akutni je brzo napredujući infektivni proces koji se širi površinskom i dubinskom fascijom mišića uzrokujući nekrozu potkožnog tkiva, dermisa i epidermisa. Nerijetko uzrokuje sepsu, šok i smrt pacijenta. U većini slučajeva nastaje inokulacijom patogena s oštećene kože pri traumi, ugrizu ili medicinskim postupcima. Iako se bolest javlja u svim dobnim skupinama najčešća je kod starijih osoba s komorbiditetima. Nekrotizirajući fascitis javlja se u dva oblika. Tip I, polimikrobni nekrotizirajući fascitis uzrokovan je sinergičkim učinkom aerobnih i anaerobnih bakterija koje uključuju streptokoke skupine A, *Staphylococcus aureus*, druge vrste stafilokoka, *Escherichia coli*, *Klebsiella spp*, kao i druge gram negativne bakterije. Monomikrobni, tip II nekrotizirajući fascitis uzrokovan je beta hemolitičkim streptokokom grupe A. (53)

U kliničkoj slici nalazimo oticanje i eritem, a najvažniji znak je neproporcionalna bol prema nalazima pregleda. Pacijenti se mogu javljati samo sa sistemskom bolešću i encefalopatijom. Kod bolesnika s infekcijom mekih tkiva koja se brzo pogoršava treba posumnjati na nekrotizirajući fascitis. Dodatnu sumnju pobuđuju nalazi na koži poput bula, kožne ekhimoze, nekroze kože i edem izvan područja eritema. Za povoljan ishod ključna je pravodobna dijagnoza i neposredno započinjanje liječenja. (54)

Nekrotizirajući fascitis liječi se hitnom operacijom. Što se prije operira ishod je povoljniji. Operacija zahtijeva opsežni široki debridman svih nekrotičnih tkiva. Rani kirurški zahvati mogu smanjiti gubitak tkiva i eliminirati potrebu za amputacijom gangrenoznog ekstremiteta. Širokim debridmanom, rane treba ostaviti otvorenima i napuniti ih mokrim gazama. Svakodnevne zamjene su obavezne. Hemodinamska stabilnost se najčešće uspostavlja nakon uklanjanja nekrotičnog tkiva i gnoja. Pacijenta po potrebi treba intubirati i nadzirati u jedinici za intenzivno liječenje. Tijekom operacije, posebnu pozornost treba posvetiti hemostazi. Neki pacijenti mogu zahtijevati ponovljene operacije radi uklanjanja nekrotičnog tkiva. Nakon uklanjanja nekrotičnog tkiva često je potrebna i rekonstrukcija tkiva u konzultaciji s plastičnim kirurgom. Potrebno je i rano empirijsko liječenje antibiotikom širokog spektra. Identifikacijom patogena antibiotik se korigira prema antibiogramu. (55)



Slika 5. Nekrotizirajući fascitis. Preuzeto s https://en.wikipedia.org/wiki/Necrotizing_fasciitis [Pristupljeno 8.7.2021.]

7.6.3. Dijabetičko stopalo

Infekcija dijabetičkog stopala definira se kao infekcija mekog tkiva ili kostiju ispod razine maleola. Najčešća je to komplikacija dijabetesa melitusa koja dovodi do hospitalizacije i najčešći uzrok netraumatske amputacije donjih ekstremiteta. Infekcije dijabetičkog stopala dijagnosticiraju se klinički na temelju prisutnosti upale ili gnojenja. Infekcije se klasificiraju kao blage, umjerene ili teške. Većina dijabetičkih infekcija stopala su polimikrobne. Najčešći patogeni su aerobni gram-pozitivni koki, uglavnom vrste *Staphylococcus*. Osteomijelitis je ozbiljna komplikacija dijabetične infekcije stopala koja povećava vjerojatnost kirurške intervencije. Liječenje se temelji na opsegu i težini infekcije i popratnim stanjima. Blage infekcije liječe se oralnim antibioticima, njegom rana i smanjenjem opterećenja stopala. Određeni bolesnici s umjerenim infekcijama i svi bolesnici s teškim infekcijama trebaju biti hospitalizirani. Treba započeti intravenoznu terapiju antibioticima i procijeniti potrebu za mogućom kirurškom intervencijom. Periferna arterijska bolest često je prisutna u bolesnika s dijabetičkim infekcijama stopala, što procjenu vaskularne opskrbe čini presudnom. Svi bolesnici s dijabetesom trebali bi se podvrgnuti sustavnom pregledu stopala najmanje jednom godišnje, a češće ako postoje faktori rizika za razvoj ulkusa. Preventivne mjere uključuju edukaciju pacijenta o pravilnoj njezi stopala, kontroli glikemije i krvnog tlaka, odvikavanju od pušenja te korištenju odgovarajuće obuće. (56)

8. ZAHVALE

Zahvaljujem mentoru doc.dr.sc. Miljenku Franiću na susretljivosti, pomoći i savjetima tokom izrade ovog rada.

Hvala roditeljima, obitelji, kolegama i prijateljima na razumijevanju i podršci tijekom studija.

9. LITERATURA

1. . P.E. Ochsner, O Borens, PM Bodler, I Broger, G Eich, F Hefti i sur. Infections of the Musculoskeletal system. Grandvaux :Swiss orthopaedics in-house publisher, 2006.
2. Pećina M i sur. Ortopedija. Zagreb, Naklada Ljevak; 2004.
3. Šoša T, Sutlić Ž, Stanec Z, Tonković I i sur. Kirurgija. Zagreb: Naklada Ljevak; 2007.
4. Saeed K, McLaren AC, Schwarz EM, Antoci V, Arnold WV, Chen Af i sur. 2018 international consensus meeting on musculoskeletal infection: Summary from the biofilm workgroup and consensus on biofilm related musculoskeletal infections. *J Orthop Res.* 2019 May;37(5):1007-1017.
5. Hrvatski zdravstveno-statistički ljetopis za 2019.[Internet]. Hrvatski zavod za javno zdravstvo [pristupljeno 4.7.2021.]. Dostupno na [Hrvatski zdravstveno-statistički ljetopis | Hrvatski zavod za javno zdravstvo \(hzjz.hr\)](http://www.hzjz.hr/)
6. Zimmerli W. Antibiotic prophylaxis. In: T Rüedi *et al.*, eds. *AO Principles of Fracture Management*. New York: Thieme, 2007; 425– 33.
7. Gustilo RB, Merkow RL, Templeman D. The management of open fractures. *J Bone Joint Surg Am* 1990; 72: 299– 304.
8. Zimmerli W. Clinical presentation and treatment of orthopaedic implant-associated infection. *J Intern Med.* 2014 Aug;276(2):111-9.
9. Pollak AN, Jones AL, Castillo RC, Bosse MJ, MacKenzie EJ; LEAP Study Group. The relationship between time to surgical debridement and incidence of infection after open high-energy lower extremity trauma *J Bone Joint Surg Am.* 2010;92(1):7–15.
10. Đapić T (2013) Infekcije sustava za kretanje [Internet]. Dostupno na <http://www.mef.unizg.hr/ortopedija/nastava/DapicInfekcijeSustavaZaKretanje.pdf>. [Pristupljeno 4.7.2021]
11. Calhoun J.H, Mader J.T. Musculoskeletal Infection. New York: Marcel Dekker Ltd; 2003
12. Portillo ME, Salvadó M, Alier A, Martínez S, Sorli L, Horcajada JP, Puig L. Advantages of sonication fluid culture for the diagnosis of prosthetic joint infection. *J Infect.* 2014 Jul;69(1):35-41.
13. Puig-Verdié L, Alentorn-Geli E, González-Cuevas A, Sorlí L, Salvadó M, Alier A, Pelfort X, Portillo ME, Horcajada JP. Implant sonication increases the diagnostic accuracy of infection in patients with delayed, but not early, orthopaedic implant failure. *Bone Joint J.* 2013 Feb;95-B(2):244-9.
14. Rak M, Kavčič M, Trebše R, Cór A. Detection of bacteria with molecular methods in prosthetic joint infection: sonication fluid better than periprosthetic tissue. *Acta Orthop.* 2016 Aug;87(4):339-45.

15. Rothenberg AC, Wilson AE, Hayes JP, O'Malley MJ, Klatt BA. Sonication of Arthroplasty Implants Improves Accuracy of Periprosthetic Joint Infection Cultures. *Clin Orthop Relat Res.* 2017 Jul;475(7):1827-1836.
16. Cooper A.M, Goswani K, Parvizi J. Treatment of Skeletal Infections [Internet]. [Pristupljeno 4.7.2021.] Dostupno na:
<https://musculoskeletalkey.com/treatment-of-skeletal-infections>
17. Chan VW, Chan PK, Fu H, Cheung MH, Cheung A, Yan CH, Chiu KY. Preoperative optimization to prevent periprosthetic joint infection in at-risk patients. *J Orthop Surg (Hong Kong).* 2020 Sep-Dec;28(3):2309499020947207.
18. Otto-Lambertz C, Yagdiran A, Wallscheid F, Eysel P, Jung N. Periprosthetic Infection in Joint Replacement. *Dtsch Arztebl Int.* 2017 May 26;114(20):347-353
19. Pulido L, Ghanem E, Joshi A, Purtill JJ, Parvizi J. Periprosthetic joint infection: the incidence, timing, and predisposing factors. *Clin Orthop Relat Res.* 2008 Jul;466(7):1710-5.
20. Fink B, Anagnostakos K, Winkler H. Periprosthetic Joint Infection. *Biomed Res Int.* 2019 Jan 13;2019:6834680.
21. Barrientos C, Barahona M, Olivares R. Managing an Acute and Chronic Periprosthetic Infection. *Case Rep Orthop.* 2017;2017:6732318.
22. Thakolkaran N, Shetty AK. Acute Hematogenous Osteomyelitis in Children. *Ochsner J.* 2019 Summer;19(2):116-122.
23. Bori G, McNally MA, Athanasou N. Histopathology in Periprosthetic Joint Infection: When Will the Morphomolecular Diagnosis Be a Reality? *Biomed Res Int.* 2018 May 13;2018:1412701.
24. Zhang CF, He L, Fang XY, Huang ZD, Bai GC, Li WB, Zhang WM. Debridement, Antibiotics, and Implant Retention for Acute Periprosthetic Joint Infection. *Orthop Surg.* 2020 Apr;12(2):463-470.
25. Rowan FE, Donaldson MJ, Pietrzak JR, Haddad FS. The Role of One-Stage Exchange for Prosthetic Joint Infection. *Curr Rev Musculoskelet Med.* 2018 Sep;11(3):370-379.
26. Fang C, Wong TM, Lau TW, To KK, Wong SS, Leung F. Infection after fracture osteosynthesis - Part I. *J Orthop Surg (Hong Kong).* 2017 Jan;25(1):2309499017692712.
27. Depypere M, Morgenstern M, Kuehl R, Senneville E, Moriarty TF, Obremskey WT, Zimmerli W, Trampuz A, Lagrou K, Metsemakers WJ. Pathogenesis and management of fracture-related infection. *Clin Microbiol Infect.* 2020 May;26(5):572-578.
28. Steinmetz S, Wernly D, Moerenhout K, Trampuz A, Borens O. Infection after fracture fixation. *EFORT Open Rev.* 2019 Jul 15;4(7):468-475.

29. Metsemakers WJ, Morgenstern M, Senneville E, Borens O, Govaert GAM, Onsea J, Depypere M, Richards RG, Trampuz A, Verhofstad MHJ, Kates SL, Raschke M, McNally MA, Obremskey WT; Fracture-Related Infection (FRI) group. General treatment principles for fracture-related infection: recommendations from an international expert group. *Arch Orthop Trauma Surg.* 2020 Aug;140(8):1013-1027..
30. Senneville E, Moriarty TF, Obremskey WT, Zimmerli W, Trampuz A, Lagrou K, Metsemakers WJ. Pathogenesis and management of fracture-related infection. *Clin Microbiol Infect.* 2020 May;26(5):572-578.
31. Willenegger H, Roth B. Behandlungstaktik und Spätergebnisse bei Frühinfekt nach Osteosynthese [Treatment tactics and late results in early infection following osteosynthesis]. *Unfallchirurgie.* 1986 Oct;12(5):241-6. German
32. Struijs PA, Poolman RW, Bhandari M. Infected nonunion of the long bones. *J Orthop Trauma.* 2007 Aug;21(7):507-11.
33. Hančević i sur. ABC kirurške svakidašnjice 2.dio. Zagreb: Medicinska naklada; 2006.
34. . Fang C, Wong T-M, To KK, Wong SS, Lau T-W, Leung F. Infection after fracture osteosynthesis – Part II: Treatment. *Journal of Orthopaedic Surgery.* January 2017.
35. Jorge LS, Chueire AG, Fucuta PS, Machado MN, Oliveira MGL, Nakazone MA, Salles MJ. Predisposing factors for recurrence of chronic posttraumatic osteomyelitis: a retrospective observational cohort study from a tertiary referral center in Brazil. *Patient Saf Surg.* 2017 Jun 2;11:17.
36. Hatzenbuehler J, Pulling TJ. Diagnosis and management of osteomyelitis. *Am Fam Physician.* 2011 Nov 1;84(9):1027-33. PMID: 22046943.
37. Thakolkaran N, Shetty AK. Acute Hematogenous Osteomyelitis in Children. *Ochsner J.* 2019 Summer;19(2):116-122.
38. McNeil JC. Acute Hematogenous Osteomyelitis in Children: Clinical Presentation and Management. *Infect Drug Resist.* 2020 Dec 14;13:4459-4473.
39. Harik NS, Smeltzer MS. Management of acute hematogenous osteomyelitis in children. *Expert Rev Anti Infect Ther.* 2010 Feb;8(2):175-81.
40. Momodu II, Savaliya V. Septic Arthritis. 2021 Feb 5. In: StatPearls [Internet]. Treasure Island (FL): StatPearls Publishing; 2021 Jan–. PMID: 30844203.
41. Long B, Koyfman A, Gottlieb M. Evaluation and Management of Septic Arthritis and its Mimics in the Emergency Department. *West J Emerg Med.* 2019 Mar;20(2):331-341.
42. Abbod H, Al-Otaibi L, Alshamiri K. Septic arthritis. *Int J Pediatr Adolesc Med.* 2018 Dec;5(4):152-154. doi: 10.1016/j.ijpam.2018.12.005. Epub 2018 Dec 18. Erratum in: *Int J Pediatr Adolesc Med.* 2020 Dec;7(4):212.
43. Castellazzi L, Mantero M, Esposito S. Update on the Management of Pediatric Acute Osteomyelitis and Septic Arthritis. *Int J Mol Sci.* 2016 Jun 1;17(6):855.

44. Marchionni E, Marconi L, Ruinato D, Zamparini E, Gasbarrini A, Viale P. Spondylodiscitis: is really all well defined? *Eur Rev Med Pharmacol Sci*. 2019 Apr;23(2 Suppl):201-209.
45. Mavrogenis AF, Megaloikonomos PD, Igoumenou VG, Panagopoulos GN, Giannitsioti E, Papadopoulos A, Papagelopoulos PJ. Spondylodiscitis revisited. *EFORT Open Rev*. 2017 Nov 15;2(11):447-461.
46. Herren C, Jung N, Pishnamaz M, Breuninger M, Siewe J, Sobottke R. Spondylodiscitis: Diagnosis and Treatment Options. *Dtsch Arztebl Int*. 2017 Dec 25;114(51-52):875-882.
47. Homagk L, Marmelstein D, Homagk N, Hofmann GO. SponDT (Spondylodiscitis Diagnosis and Treatment): spondylodiscitis scoring system. *J Orthop Surg Res*. 2019 Apr 11;14(1):100.
48. Wikipedia: the free encyclopedia [Internet]. St.Petersburg (FL): Wikipedia Foundation, Inc.2001- Vertebral osteomyelitis ;[ažurirano 21.01.2021.; pristupljeno 4.7.2021.] Dostupno na: [Vertebral osteomyelitis - Wikipedia](#)
49. Sato K, Yamada K, Yokosuka K, Yoshida T, Goto M, Matsubara T, Iwahashi S, Shimazaki T, Nagata K, Shiba N; RESEARCH GROUP FOR SPINE AND SPINAL CORD DISORDERS (HONNEKAI). Pyogenic Spondylitis: Clinical Features, Diagnosis and Treatment. *Kurume Med J*. 2019 Sep 25;65(3):83-89.
50. . Ramakrishnan K, Salinas RC, Agudelo Higuaita NI. Skin and Soft Tissue Infections. *Am Fam Physician*. 2015 Sep 15;92(6):474-83. PMID: 26371732.
51. Basta Juzbašić A, Bradamante M, Bukvić Mokoš Z, Čeović R, Ljubojević Hadžavdić S, Lipozenčić J i sur. *Dermatovenerologija*. Zagreb: Medicinska naklada; 2014.
52. Truong J, Mabrouk A, Ashurst JV. Septic Bursitis. 2021 Jan 22. In: *StatPearls* [Internet]. Treasure Island (FL): StatPearls Publishing; 2021 Jan—. PMID: 29262131.
53. Marques SA, Abbade LPF. Severe bacterial skin infections. *An Bras Dermatol*. 2020 Jul-Aug;95(4):407-417.
54. Bonne SL, Kadri SS. Evaluation and Management of Necrotizing Soft Tissue Infections. *Infect Dis Clin North Am*. 2017 Sep;31(3):497-511.
55. Wallace HA, Perera TB. Necrotizing Fasciitis. 2020 Nov 20. In: *StatPearls* [Internet]. Treasure Island (FL): StatPearls Publishing; 2021 Jan—. PMID: 28613507.
56. Gemechu FW, Seemant F, Curley CA. Diabetic foot infections. *Am Fam Physician*. 2013 Aug 1;88(3):177-84.

10. ŽIVOTOPIS

Osobni podaci:

- Ime i prezime: Josip Lojen
- Datum rođenja: 16.8.1994
- Mjesto rođenja: Zagreb, Republika Hrvatska
- Broj mobitela: 099 408 5934
- Adresa: Savska cesta 104
- E-mail adresa: lojenjosip@gmail.com

Obrazovanje:

- 2015-2021 - Medicinski fakultet, Šalata 3b, 10000 Zagreb
- 2013-2015 - Građevinski fakultet, Fra Andrije Kačića-Miošića 26, 10000 Zagreb
- 2009-2013 - Deseta gimnazija Ivan Supek, dvojezični smjer, Klaićeva 7, 10000 Zagreb
- 2001-2009 - Osnovna škola Tin Ujevic, Koturaška 75, 10000 Zagreb

Osobne vještine:

1. Jezici – engleski - 12 godina
njemački - 6 godina
2. Rad na računalu- poznavanje Office paketa
3. Vozačka dozvola – B kategorija

Dodatne aktivnosti:

- Član studentske sekcije za kirurgiju

Interesi i hobiji:

- Abdominalna kirurgija, ortopedija
- Nogomet, boks, filmovi, kvizovi