

# Sarkoidoza srca

---

Lovrić, Marko

Master's thesis / Diplomski rad

2021

Degree Grantor / Ustanova koja je dodijelila akademski / stručni stupanj: **University of Zagreb, School of Medicine / Sveučilište u Zagrebu, Medicinski fakultet**

Permanent link / Trajna poveznica: <https://um.nsk.hr/um:nbn:hr:105:592131>

Rights / Prava: [In copyright](#)/[Zaštićeno autorskim pravom.](#)

Download date / Datum preuzimanja: **2024-07-13**



Repository / Repozitorij:

[Dr Med - University of Zagreb School of Medicine Digital Repository](#)



**SVEUČILIŠTE U ZAGREBU**

**MEDICINSKI FAKULTET**

**Marko Lovrić**

**SARKOIDOZA SRCA**

**DIPLOMSKI RAD**



Zagreb, 2021.

Ovaj diplomski rad izrađen je na Klinici za bolesti srca i krvnih žila Kliničkog bolničkog centra Zagreb, pod vodstvom prof. dr. sc. Martine Lovrić-Benčić i predan je na ocjenu u akademskoj godini 2020./2021.

## POPIS KRATICA KORIŠTENIH U RADU

TNF - Tumor necrosis factor

IL - Interleukin

HLA – Human leukocyte antigen

BTNL2 - Butyrophilin Like 2

AV čvor – Atrioventrikularni čvor

VT – Ventrikularna tahikardija

ARVC - Arrhythmogenic right ventricular cardiomyopathy

HRCT - High-resolution computerized tomography

PET - Positron emission tomography

MRI – Magnetic resonance imaging

TBNA - Transbronchial needle aspiration

EBUS - Endobronchial ultrasound

BAL - Bronchoalveolar lavage

sACE - Serum angiotensin converting enzyme

CTO - Serum chitotriosidase

sIL-2R - Serum soluble interleukin 2 receptor

LVEF - Left ventricular ejection fraction

LGE – Late gadolinium enhancement

EKG – Elektrokardiogram

SPECT - Single photon emission computed tomography

$^{18}\text{F}$ -FDG – Fluorine -18 fluorodeoxyglucose

IFN- $\gamma$  – Interferon  $\gamma$

ICD - Implantable cardioverter-defibrillator

FVC – Forsirani vitalni kapacitet

# SADRŽAJ

<b>SAŽETAK.....</b>	
<b>SUMMARY.....</b>	
<b>1.UVOD.....</b>	<b>1</b>
<b>2.EPIDEMIOLOGIJA.....</b>	<b>2</b>
<b>3.PATOGENEZA.....</b>	<b>4</b>
<b>4.KLINIČKA SLIKA.....</b>	<b>5</b>
<b>5.DIJAGNOSTIKA.....</b>	<b>10</b>
<b>6.LIJEČENJE.....</b>	<b>24</b>
<b>7.ZAKLJUČAK.....</b>	<b>29</b>
<b>8.ZAHVALE.....</b>	<b>30</b>
<b>9.LITERATURA.....</b>	<b>31</b>
<b>10.ŽIVOTOPIS.....</b>	<b>34</b>

# SAŽETAK

Naslov rada : Sarkoidoza srca

Autor rada : Marko Lovrić

Sarkoidoza je idiopatska sistemska bolest koju karakterizira stvaranje granuloma u različitim organima. Glavni organi koji su zahvaćeni su pluća i limfatično tkivo, ali može zahvatiti bilo koji organ u tijelu. Najveća incidencija bolesti je između 35 i 50 godine kod oba spola. Između 1 i 23% pacijenata sa sistemnom sarkoidozom ima srčanu manifestaciju. Stvaranje nekazeoznih granuloma u sarkoidozi posredovano je imunološkim odgovorom na neki nepoznati antigen. Najčešći simptomi uključuju dispneju, kronični kašalj i neke opće simptome poput umora, gubitka kilograma i visoke temperature. Srčana sarkoidoza može pokazati obje krajnosti, može biti asimptomatska ili se može manifestirati kao iznenadna srčana smrt zbog smrtonosnih oblika aritmija. Najčešća manifestacija su abnormalnosti provođenja, poput kompletnog AV bloka i AV bloka 1. stupnja. Potvrda bolesti vrši se biopsijom zahvaćenog organa i isključivanjem drugih uzroka nastanka granuloma. Srčana sarkoidoza najbolje se dijagnosticira pomoću  $^{18}\text{F}$ -FDG PET metode ili MRI snimanja s gadolinijem. Najčešće korišteni lijekovi u liječenju sarkoidoze su kortikosteroidi i drugi imunosupresivni lijekovi. Srčana sarkoidoza obično zahtijeva neko specifično liječenje, poput implantacije srčanog stimulatora ili radiofrekventne ablacije granuloma. Zaključno, svrha ovog rada bila je prepoznati srčanu sarkoidozu kao potencijalni uzrok srčanih poremećaja posebno u mladih pacijenata, iako je to rijetka bolest.

Ključne riječi : sarkoidoza,  $^{18}\text{F}$ -FDG PET, AV blok, kortikosteroidi

## SUMMARY

Title : Cardiac sarcoidosis

Author : Marko Lovrić

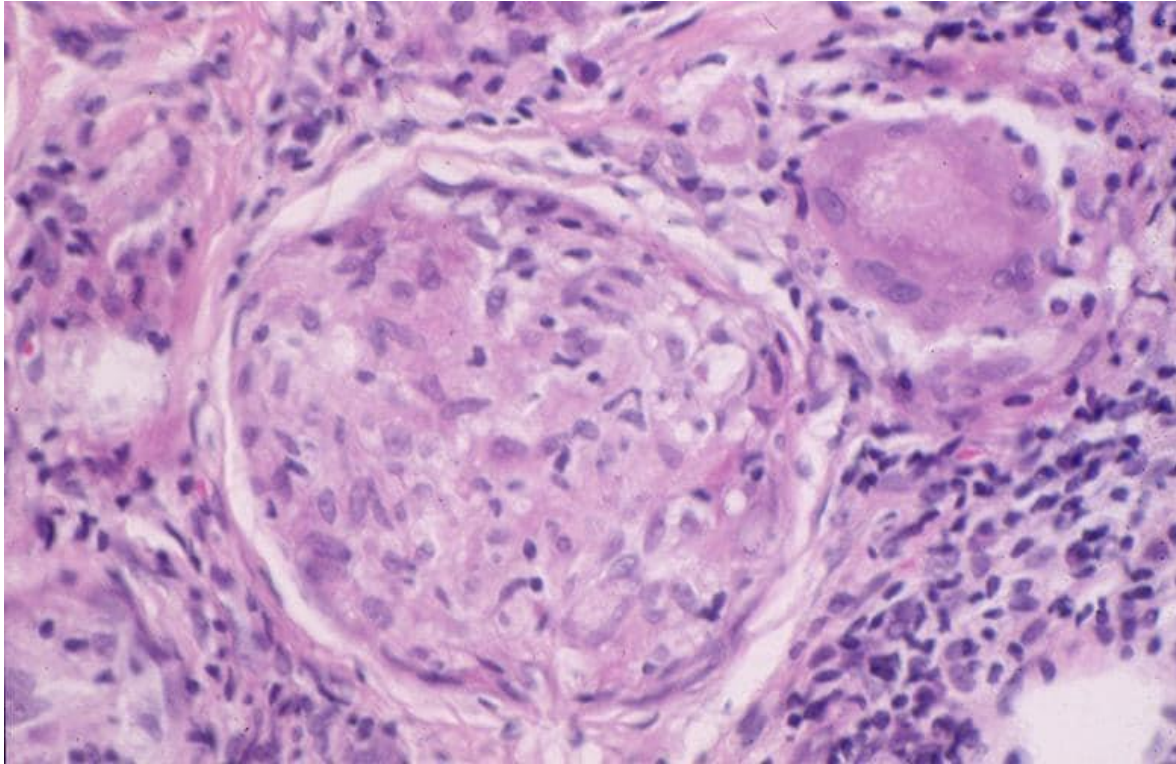
Sarcoidosis is an idiopathic systemic disease which is characterized with formation of granuloma in various organs. The main organs which are affected are lungs and lymphatic tissue, but it can affect any organ in the body. The peak onset of the disease is between 35 and 50 years in both sexes. Between 1 to 23 % of patients with systemic sarcoidosis have a cardiac manifestation. The formation of non caseating granuloma in sarcoidosis is mediated by immunological response to some unknown antigen. The most common symptoms include dyspnea, chronic cough and some general symptoms such as fatigue, weight loss and high fever. Cardiac sarcoidosis can show both extremes, it can be asymptomatic or it can manifest as a sudden cardiac death due to deadly forms of arrhythmias. The most common manifestation are conduction abnormalities such as complete AV block and 1. degree AV block. Disease confirmation is done by biopsy of affected organ and by excluding other cause of granuloma formation. Cardiac sarcoidosis is best diagnosed with PET CT scan or gadolinium enhanced MRI scan. Most used drug in sarcoidosis treatment are corticosteroids and other immunosuppressive drugs. Cardiac sarcoidosis usually requires some specific treatment such as implantation of cardiac pacemaker or radiofrequent ablation of the granulomas. In conclusion, the purpose of this paper was to acknowledge the cardiac sarcoidosis as a potential cause of heart problems especially in young patients even though its a rare disease.

Key words : sarcoidosis, <sup>18</sup>F-FDG PET, AV block, corticosteroids



## 1.UVOD

Sarkoidoza je imunološki posredovana idiopatska sistemska bolest koju karakterizira granulomatozna upala jednog ili više organa. Vodeća hipoteza o nastanku ove bolesti je da dolazi do abnormalnog i pretjeranog imunološkog odgovora na neidentificirane okolišne ili infektivne antigene u osoba sa određenom genetskom predispozicijom. Glavna histološka značajka sarkoidoze su nekazeozni granulomi sa epiteloidnim stanicama. Sarkoidozu je ponekad teško razlikovati od infektivnih stanja u kojima dolazi do stvaranja nekazeoznih granuloma, poput infekcije atipičnim mikobakterijama te od gljivičnih infekcija histoplazmoze i kokcidiomikoze. Kroničnu beriliozu i granulomatozne promjene nastale zbog tumorskih procesa ili različitih imunodeficientnih stanja gotovo je nemoguće razlikovati od sarkoidoze samo na temelju histološkog nalaza. U većini slučajeva dijagnozu sarkoidoze potvrđujemo metodom isključivanja drugih uzroka granulomatozne upale. Najčešći organi koji su zahvaćeni su pluća i limfatički sustav, ali sarkoidoza može zahvatiti bilo koji organ u tijelu. Druga česta mjesta koja sarkoidoza zahvaća su jetra, srce, koža, gastrointestinalni sustav, oko i živčani sustav. Tijek bolesti u većini slučajeva je povoljan, u 85% pacijenata sa asimptomatskim zahvaćanjem organa dolazi do spontanog povlačenja unutar 6 do 12 mjeseci od početka bolesti. U 10% pacijenata dolazi do progresije bolesti usprkos liječenju. Glavni uzrok morbiditeta i mortaliteta uzrokuje plućna manifestacija sarkoidoze gdje dolazi do plućne fibroze i plućne hipertenzije kao krajnjeg ishoda te zahvaćanje srčanog mišića što može dovesti do iznenadne srčane smrti. (1)



Slika 1. histološki nalaz u sarkoidozi

Slika prikazuje nekazeozne granulome okružene epiteloidnim stanicama.

Izvor : <https://www.medscape.com/answers/1123970-109773/which-histologic-findings-are-characteristic-of-sarcoidosis>

## **2.EPIDEMIOLOGIJA**

Sarkoidoza je prisutna u cijelom svijetu a incidencija joj varira ovisno o spolu, dobi, rasi i geografskom području. Najveća incidencija (17-35 slučajeva na 100000) je uočena među Afroamerikancima, zatim među bijelom rasom (5-12 slučajeva na 100000) i najmanja incidencija je uočena među azijatima i hispanicima (1-3 slučajeva na 100000). Najveći broj slučajeva se dijagnosticira između 35 i 50 godine života u oba spola i češća je među ženskom populacijom. Razlika u prevalenciji između muškaraca i žena je pogotovo izražena među Afroamerikancima gdje je omjer prevalencije skoro 2:1. (2) Morbiditet i klinički tijek je lošiji kod Afroamerikanaca

nego kod bijelaca, bolest se prezentira u ranijoj dobi, imaju veću incidenciju te imaju tri puta veću šansu da imaju pozitivnu obiteljsku anamnezu. Afroamerikanci također imaju češće multiorgansku prezentaciju bolesti. Mortalitet je najviši među Afroamerikancima, kod žena i kod svih starijih od 55 godina. (3) Najčešće zahvaćeni organi u sarkoidozi su pluća i intratorakalni limfni čvorovi, zahvaćanje ovih organa se može pronaći i u do 90 % pacijenata. Kod ekstrapulmonalne sarkoidoze najčešće zahvaćeni organi su koža ( do 30% pacijenata), oko (10-25% pacijenata) i jetra. Prevalencija sarkoidoze srca varira od 1 do 23% pacijenata, različiti postotak prevalencije ovisi o metodi i kriterijima kojima smo detektirali i dijagnosticirali sarkoidozu srca. Zahvaćanje srca također varira ovisno o rasi i geografskom području. U nekim japanskim studijama, zahvaćanje srca je uočeno u čak 50 do 70 % pacijenata. Sarkoidozu srca možemo pronaći kao izolirani entitet, bez zahvaćanja drugih organa. (2) Srčane manifestacije ovise o lokaciji i proširenosti sarkoidoze u srcu. Pacijenti se mogu prezentirati asimptomatski ili sa ventrikularnom tahikardijom, atrioventrikularnim blokom i srčanim zatajenjem. Opisani su i slučajevi nagle srčane smrti kao prvog znaka zahvaćenosti srca uzrokovani bradi- ili tahiaritmijom, stoga se sve veća pozornost pridaje ovoj bolesti . (4)

### 3.PATOGENEZA

Osnovna tipična mikroskopska i histološka značajka sarkoidoze je nekazeozni granulom. To je granulom koji nastaje zbog specifičnog imunološkog odgovora posredovanog staničnom imunosti na neki neidentificirani antigen koji perzistira u tijelu. Tijekom staničnog imunološkog odgovora dolazi do aktivacije makrofaga i T-limfocita koji počinju izlučivati različite citokine; TNF- $\alpha$ , IL-12 i IL-18 su glavni citokini koji sudjeluju u formaciji granulomatoznih lezija.(5) Uzrok nastanka sarkoidoze je i dalje nepoznat ali se smatra da nastaje u osoba sa određenom genetskom predispozicijom koji u životu budu izloženi određenim okolišnim faktorima koji potaknu stvaranje granulomatozne upale. Određeni polimorfizam HLA gena je povezan sa nastankom sarkoidoze, neki su prepoznati kao zaštitni faktor i određeni polimorfizam je povezan sa specifičnom fenotipskom ekspresijom sarkoidoze.

Postoje i neki ne-HLA geni koji su povezani s nastankom sarkoidoze, poput NOTCH4 gen koji regulira aktivnost T limfocita, BTNL2 gen koji sudjeluje u aktivaciji T limfocita i anexin A11 gen koji sudjeluje u procesu apoptoze i mitoze. (6) Okolišni faktori koji su povezani sa nastankom sarkoidoze mogu biti infektivni i neinfektivni. Od infektivnih faktora, nekoliko studija su pokazale povezanost sarkoidoze sa infekcijom bakterijom *Propionibacterium acnes* te sa infekcijom bakterijama iz roda *Mycobacterium*. Od neinfektivnih uzroka smatra se da izloženost određenom aerosolu na radnom mjestu može biti uzrok bolesti, poput radnika u poljoprivrednoj industriji, izloženosti pesticidima te izloženost anorganskoj prašini ( određeni metali i silika).(7)

## 4.KLINIČKA SLIKA

Klinička slika sarkoidoze ovisi o rasnoj pripadnosti, duljini trajanja bolesti, aktivnosti granulomatozne upale te zahvaćenosti pojedinih organa. Pacijenti se mogu prezentirati nespecifičnim simptomima poput povišene tjelesne temperature, umora, gubitka na težini i malaksalosti; drugi simptomi koji mogu nastati su povezani sa zahvaćenim organima. Oko 30-50 % pacijenata ne pokazuju nikakve simptome te im se bolest slučajno dijagnosticira na rendgenskim slikama pluća. Ostali pacijenti se prezentiraju nespecifičnim ili organospecifičnim simptomima. Simptomatska prezentacija je češća kod Afroamerikanaca te kod Azijata, imaju češće relapse i lošiji klinički tijek.(8)

Sarkoidoza najčešće zahvaća pluća, stoga i simptomatologiju možemo podijeliti na intratorakalnu i ekstratorakalnu prezentaciju bolesti.

### a)INTRATORAKALNA PREZENTACIJA

Pluća i intratorakalni limfni čvorovi su najčešće zahvaćeni organi u sarkoidozi. Najčešći simptomi obuhvaćaju kronični kašalj, dispneju te osjećaj pritiska i nelagode u prsima. Međutim, većina pacijenata sa plućnom sarkoidozom obično ne pokazuje nikakve simptome, pogotovo u ranijim stadijima bolesti. Na auskultacijskom fizikalnom pregledu se u većini slučajeva čuje normalan šum disanja bez zvučnih fenomena. Dugoročna prognoza plućne sarkoidoze je vrlo dobra, čak do 80% pacijenata u 1. stadiju bolesti će imati spontanu regresiju abnormalnosti vidljivih rendgenskom snimkom pluća. Prognoza bolesti postaje sve lošija što se bolesti nalazi u podmaklijim fazama. Glavne promjene na plućima se očituju na rentgenogramu prsnog koša, te time bolest možemo podijeliti u 4 stadija :

Stadij 1. izolirana intratorakalna limfadenopatija, obično je hilarna, bilateralna i simetrična.

Stadij 2. limfadenopatija uz zahvaćanje plućnog parenhima.

Stadij 3. izolirano zahvaćanje plućnog parenhima, obično je bilateralno, difuzno i predominantno se nalazi u gornjim režnjevima i oko hilarnog dijela pluća.

Stadij 4. opsežna plućna fibroza bez limfadenopatije. (2)

## b) EKSTRATORAKALNA PREZENTACIJA

Sarkoidoza može zahvatiti praktički bilo koji organ. Najčešća mjesta ekstratorakalne prezentacije čine periferni limfni čvorovi, oči i koža.

Zahvaćanje kože je najčešća ekstratorakalna manifestacija sarkoidoze, pojavljuje se u oko 30% pacijenata. Manifestacija sarkoidoze na koži može biti vrlo heterogena.

Kutanu sarkoidozu možemo podijeliti u promjene specifične za sarkoidozu ( prisutni su nekazeozni granulomi) i nespecifične kožne promjene. Može se manifestirati kao makulopapulozne lezije, subkutane lezije, lupus pernio i najčešće u obliku nodoznog eritema. Nodozni eritem uzrokovan sarkoidozom te prisutnost bilateralne hilarne limfadenopatije, artritisa i vrućice se naziva Löfgrenov sindrom. Prognoza

Löfgrenovog sindroma je dobra, u većine pacijenata dolazi do spontane remisije u periodu od 6 mjeseci.

Prevalencija okularne sarkoidoze je između 10-25 % pacijenta, češća je kod žena i kod afroamerikanaca. Sarkoidoza može zahvatiti bilo koji dio oka. Prednji uveitis se može prezentirati akutno crvenim okom, fotofobijom i ispadima vida, ali može biti i asimptomatski. Intermedijarni i stražnji uveitisi su najčešće asimptomatski. Optička

neuropatija uzrokovana sarkoidozom je vrlo rijetka ali može biti uzrok naglog i ireverzibilnog gubitka vida. (2)

## SRCE

Klinička manifestacija srčane sarkoidoze može varirati od asimptomatskih poremećaja provođenja srčanog impulsa pa sve do životno ugrožavajućih ventrikularnih aritmija, ovisno o lokaciji i proširenosti granulomatozne upale. Neki pacijenti uz srčane simptome mogu osjećati i neke nespecifične simptome poput gubitka na težini, noćnog znojenja te povišene tjelesne temperature. (9)

Sarkoidoza srca se najčešće očituje :

### 1.ARITMIJE

#### a)poremećaji provođenja srčanog impulsa

Pacijenti sa kliničkim evidentnom srčanom sarkoidozom najčešće imaju kompletni srčani blok tj. AV blok 3.stupnja ili blokove grana, kompletni AV blok se javlja u 26% do 67% pacijenata a blokovi grana 12% do 61% pacijenata. Po nekim studijama čak 19% novonastalih AV blokova u osoba mlađih od 55 godina je uzrokovano sarkoidozom. Do poremećaja u provođenju impulsa dolazi zbog stvaranja granuloma u području interventrikularnog septuma, zahvaćanja samog AV čvora te zahvaćanja nodalne arterije koja opskrbljuje sam čvor. Disfunkcija AV čvora se najčešće događa tijekom aktivne faze bolesti zbog stvaranja granuloma i tkivnog edema. (10)

#### b)supraventrikularne i ventrikularne aritmije

Postoji više uzroka nastanka supraventrikularnih aritmija u srčanoj sarkoidozi. Jedan od uzroka je stvaranje nekazeoznih granuloma i upale mišića koja rezultira ožiljkivanjem tkiva što uzrokuje poremećaj u prijenosu impulsa. Drugi uzrok nastanka

aritmije je zbog atrijske dilatacije, povećani teledijastolički tlakovi lijevog ventrikula povećavaju tlak u atriju te dolazi do njegovog proširenja. Najčešća supraventrikularna aritmija u srčanoj sarkoidozi je fibrilacija atrija. (11) Ventrikularne aritmije su također vrlo česte kod ovih pacijenata i mogu biti rani znak bolesti te za razliku od supraventrikularnih aritmija, mogu biti životno ugrožavajuće. Prevalencija ventrikularnih aritmija je oko 23%, neke dugogodišnje studije su pokazale prevalenciju čak i do 50%. Najčešća ventrikularna aritmija je monomorfna VT. (10) Nekazeozni granulomi u miokardu ventrikula mogu postati nova mjesta izbijanja električnih impulsa čime se povećava šansa za stvaranje re-entry tahiaritmija; mogu se naći u oba ventrikula na bilo kojoj razini miokarda (subepikardijalno, subendokardijalno ili transmuralno). Ožiljkavanje miokarda fibroznim tkivom se smatra glavnim uzrokom koji dovodi do ventrikularne tahikardije u pacijenata sa sarkoidozom srca, no uloga aktivne granulomatozne upale nije još dobro istražena u patogenezi ventrikularne tahikardije a to bi mogao biti novi terapijski pristup liječenju ove aritmije. (12)

## 2.SRČANO ZATAJENJE

Zatajenje srca je još jedna česta manifestacija sarkoidoze koja može nastati zbog infiltracije upale kroz miokard, ventrikularne aneurizme, poremećaja ritma, valvularne regurgitacije i kombinacije ovih procesa. Progresivno kongestivno zatajenje srca uzrokuje smrt u oko 25% pacijenata sa sarkoidozom srca, što ga čini drugim najčešćim uzrokom smrti nakon sindroma iznenadne smrti. Najvažniji prediktor morbiditeta i mortaliteta je ejekcijska frakcija lijevog ventrikula. (13) Sarkoidoza postaje sve više prepoznata kao jedan od češćih uzroka ne-ishemične kardiomiopatije zahvaljujući sve boljoj dijagnostici. Otprilike 50% pacijenata sa sarkoidozom srca ima kardiomiopatiju, ovisno o studiji. Granulomatozna upala i



stvaranje fibroznog tkiva mogu dovesti do sistoličke i dijastoličke ventrikularne disfunkcije i do restriktivnih smetnji, slično znakovima koje uzrokuju i druge infiltrativne kardiomiopatije. Sarkoidoza može zahvatiti oba ventrikula, no može biti i uzrok izolirane desnostrane ventrikularne disfunkcije. Kod zahvaćanja desne strane srca simptomi mogu biti slični stanju koje se zove aritmogena desnostrana ventrikularna kardiomiopatija (ARVC), jer se i to stanje prezentira kod mlađih pacijenata sa znakovima desnostrane ventrikularne disfunkcije i ventrikularnim aritmijama. Kod ovakvih pacijenata je potrebno napraviti dobru dijagnostičku obradu jer je liječenje ovih dva stanja različito. Pacijenti sa srčanom sarkoidozom se također mogu prezentirati gigantocelularnim miokarditisom, to je opasna forma miokarditisa karakterizirana akutnim srčanim zatajenjem, ventrikularnim aritmijama i poremećajima provođenja. Dijagnosticira se endomiokardijalnom biopsijom i tretira se imunosupresivnom terapijom, ali zbog težine bolesti često je potrebna mehanička potpora i transplantacija srca. U usporedbi s drugim dilatativnim kardiomiopatijama, pacijenti sa srčanom sarkoidozom imaju lošiju prognozu, češće su žene, imaju AV blok, hipertrofiju i fokalno zahvaćanje zida lijevog ventrikula. (12)

Plućna hipertenzija je simptom koji se obično javlja u uznapredovalim stadijima bolesti i znak je lošeg kliničkog tijeka bolesti. Plućna hipertenzija može nastati zbog loše dijastoličke i sistoličke funkcije lijevog ventrikula čime dolazi do porasta tlakova u plućnoj vaskulaturi. Drugi uzrok može biti plućna sarkoidoza, dolazi do stvaranja granuloma u stijenci krvnih žila te kompresije plućnih arterija povećanim medijastinalnim limfnim čvorovima što dovodi do hipoksične vazokonstrikcije te s vremenom do stvaranja cor pulmonale. Dijagnoza plućne hipertenzije se postavlja doppler ehokardiografijom i modificiranom Bernoullijevom jednačbom, to se neinvazivne metode kojima procjenjujemo sistolički tlak desnog ventrikula.

Zahvaćanje perikarda se manifestira perikarditisom ili perikardijalnim izljevima, obe dijagnoze se najčešće detektiraju ehokardiografijom. Oko 20% pacijenata sa sarkoidozom srca će imati zahvaćen perikard. Druge rjeđe kliničke manifestacije obuhvaćaju konstriktivni perikarditis, granulomatozna upala srčanih zalistaka, infiltracija granuloma u stijenke koronarnih arterija čime dolazi do ishemije miokarda i nalaz intrakardijalne tvorbe. Zahvaćanje srčanih valvula je rijetko ali u 68% pacijenata nalazimo disfunkciju papilarnih mišića čime dolazi do valvularne insuficijencije. (14)

## **5. DIJAGNOSTIKA**

Dijagnozu sarkoidoze možemo utvrditi kliničko-radiološkim nalazima i dokazom nekazeoznih granuloma koje smo dobili biopsijom nakon što smo isključili sve druge uzroke granulomatoznih bolesti. Postoji nekoliko različitih radioloških tehnika koje se koriste u dijagnostici sarkoidoze. Zahvaćanje plućnog parenhima se može jako dobro vidjeti na klasičnoj rendgenskoj slici. Zahvaćanje abdominalnih organa i površinskih limfnih čvorova se prikazuje ultrazvučnom tehnikom. High-resolution computerized tomography (HRCT) je optimalna metoda za prikaz plućnog parenhima i medijastinalne limfadenopatije ali problem ove metode je izlaganje pacijenta visokom dozom ionizirajućeg zračenja. Često postoji nesrazmjer između radiološkog nalaza i kliničke slike. HRCT može pokazivati difuzne promjene plućnog parenhima koje zahvaćaju veliku površinu pluća, ali je funkcija pluća samo blago poremećena. MRI je odlična metoda za dijagnozu i praćenje pacijenata kod kojih je zahvaćeno srce i središnji živčani sustav, također MRI cijelog tijela se koristi u potrazi za zahvaćenim organima. F-18 fluorodeoxyglucose positron emission tomography (PET) se pokazala kao izvrsna metoda jer dobro prikazuje područja aktivne

granulomatozne upale. Međutim PET metoda je skupa i ne može dati definitivnu dijagnozu sarkoidoze jer pozitivan rezultat može dati i neki tumorski proces ili neko drugo upalno stanje. Stoga se ova metoda ne koristi rutinski; koristit ćemo je kada želimo pronaći potencijalno mjesto za biopsiju i kada sumnjamo da je bolest zahvatila srce ili mozak jer su oni idealni organi za prikaz ovom metodom zbog visoke metaboličke aktivnosti. (1) Gadolinij, kontrastno sredstvo koje se koristi u MRI metodi, je također izvrsno za prikaz granulomatozne upale u srcu i mozgu. (15) Scintigrafija Galij-67-citratom ( $^{67}\text{Ga}$ ) je dugo vremena bila metoda izbora koja se koristila za dijagnozu sarkoidoze. U ovoj metodi dolazi do nakupljanja  $^{67}\text{Ga}$  na mjestu granulomatozne upale što nam omogućuje da potvrdimo bolest (na scintigramu toraksa možemo vidjeti karakteristični lambda znak) ili da odredimo mjesto biopsije. U današnje vrijeme nove metode su potisnule scintigrafiju te se ona u dijagnostici sarkoidoze rijetko koristi. (16)

Dijagnozu sarkoidoze možemo jedino potvrditi biopsijom, bez obzira na rezultate neinvazivnih metoda. Organ koji je najčešće zahvaćen su pluća i ona najčešće podliježu biopsiji. Postoje dvije metode biopsije pluća :

1.transbronhijalna aspiracija iglom=TBNA

2.ultrazvukom vođena endobronhijalna biopsija=EBUS

Tijekom bronhoskopije pored biopsije radi se još i bronhoalveolarna lavaža (BAL) koja će tijekom citološke obrade tipično pokazivati CD4 limfocitozu veću od 15% i omjer CD4:CD8 T limfocita veći od 3.5. Dio uzorka BAL-a se još uzima za mikrobiološku obradu da se isključe infektivni uzroci. (1) (17)

## BIOMARKERI

Najpoznatiji biomarker koji se koristi u dijagnostici sarkoidoze je serumski angiotenzin konvertirajući enzim (sACE). sACE je glikoprotein koji konvertira angiotenzin I u angiotenzin II. Većinski ga proizvode aktivirani alveolarni makrofagi i epiteloidne stanice sarkoidnog granuloma, serumska razina ACE korelira sa aktivnošću granulomatozne upale u tijelu. Otprilike 30-80% pacijenata sa sarkoidozom ima povišenu razinu sACE, osjetljivost mu je između 22-86% i specifičnost između 54-95%. Dakle, ovaj biomarker nije dovoljno osjetljiv da bi se koristio sam za postavljanje dijagnoze. Povišena razina sACE je relativno specifična za ovu bolest, ali nije dovoljno specifična da bi se mogla potvrditi dijagnoza. Postoje druga različita stanja kod kojih postoji povišena razina sACE-a poput diseminirane tuberkuloze, gljivične infekcije, hipertiroidizma i Gaucherove bolesti. Dakle razina sACE-a nam može govoriti u korist ili protiv dijagnoze sarkoidoze ali se ne smije koristiti kao jedini faktor za dokaz ili isključenje dijagnoze.

Postoje još brojni biomarkeri koji mogu upućivati na dijagnozu sarkoidoze, među njima su i enzim hitotriozidaza (CTO) i serum topljivi interleukin 2 receptor (sIL-2R). Hitotriozidaza je enzim iz obitelji hitinaza kojeg luče plućni neutrofili i makrofagi. Razina CTO enzima direktno korelira sa razina sACE. Visoke razine ovog enzima su nađene kod pacijenata sa uznapredovalom bolešću i nakon liječenja imunosupresivnom terapijom dolazi do pada razine enzima. Razina ovog enzima ima prognostičku vrijednost u sarkoidozi i može se koristiti za praćenje aktivnosti bolesti.

sIL-2R se smatra markerom aktivacije Th 1 limfocita i markerom granulomatozne upale. Povišene razine sIL-2R nisu specifične za sarkoidozu, povišene razine su nađene kod raznih autoimunih bolesti i hematoloških malignih bolesti. Razine sIL-

2R nam mogu reći da li pacijent dobro odgovara na liječenje i je li došlo do relapsa nakon prestanka uzimanja terapije. (18)

## SRCE

Važno je pravodobno uspostaviti ovu dijagnozu kod pacijenata koji imaju sistemsku sarkoidozu sa zahvaćanjem srca i kod pacijenata kod kojih se pojavljuje izolirana sarkoidoza srca. Kod pacijenata sa sistemskom sarkoidozom važno je pravodobno uspostaviti dijagnozu sarkoidoze srca da bi se mogli spriječiti potencijalni poremećaji provođenja, aritmije i iznenadna smrt pacijenta. Najveći je problem dijagnostika izolirane sarkoidoze srca. Pacijenti mogu biti prividno zdravi i umrijeti iznenadnom smrću, tek se na autopsiji potvrdi dijagnoza izolirane sarkoidoze srca. Dakle kardiološka obrada i evaluacija bi se trebala raditi za sve visoko rizične pacijente, to su mladi i srednjovječni pacijenti koji se prezentiraju sa miokardijalnom bolešću, neobjašnjivom ventrikularnom tahikardijom i AV blokom visokog stupnja. Zato su razvijeni posebni kriteriji i smjernice za dijagnozu srčane sarkoidoze. Postoje dokument Heart Rhythm Society-a (HRS) iz 2014 godine i smjernice Japanskog društva za sarkoidozu i druge granulomatozne bolesti iz 2017 godine. (4)

TABLICA 1.

---

HRS kriteriji za dijagnozu sarkoidoze srca, 2014

---

Histološka dijagnoza	Prisutnost nekazeoznih granuloma na histološkom uzorku miokarda bez da je identificiran alternativni uzrok
Klinička dijagnoza	Vjerojatnost sarkoidoze srca : Ako postoji histološki dokazana ekstrakardijalna sarkoidoza i prisutno je nešto od navedenog : <ul style="list-style-type: none"><li>- Kardiomiopatija koja odgovara na terapiju kortikosteroidima i/ili imunosupresivima</li><li>- Neobjašnjeno smanjena LVEF (&lt;40%)</li><li>- Neobjašnjena spontana ili inducirana ventrikularna tahikardija</li><li>- AV blok 2.stupnja tip Mobitz II ili AV blok 3.stupnja</li><li>- Nakupljanje radiofarmaka na srčanom PET-u</li><li>- Late gadolinium enhancement (LGE) na MRI-u srca</li><li>- Nakupljanje galija u zahvaćenim dijelovima srca</li></ul>

---

Prema : Birnie DH et al. Heart Rhythm 11:1304–1323 (19)

Tablica 2.

---

Japansko društvo za sarkoidozu i druge granulomatozne bolesti, 2017

---

Histološka dijagnoza	Prisutnost nekazeoznih granuloma na uzorcima tkiva dobivenih endomiokardijalnom biopsijom
Klinička dijagnoza	1. Prisutnost nekazeoznih granuloma negdje u tijelu osim u srcu i <ul style="list-style-type: none"><li>- Ispunjeni <math>\geq 2</math> od 5 velikih kriterija</li><li>- 1 od velikih kriterija mora biti prisutan i <math>\geq 2</math> od 3 malih kriterija moraju biti prisutni</li></ul> 2. Pacijent pokazuje kliničke znakove koji ukazuju na plućnu ili okularnu sarkoidozu i $\geq 2$ od 5 velikih kriterija moraju biti prisutna

Veliki kriteriji :

- AV blok visokog stupnja i kompletni AV blok ili fatalna ventrikularna aritmija
- Abnormalna anatomija ventrikularne stijenke ( ventrikularna aneurizma, regionalno zadebljanje ventrikularne stijenke, stanjenje ventrikularnog septuma)
- LVEF < 50%
- $^{67}\text{Ga}$  citrat scintigrafija ili F-18 fluorodeoxyglucose PET pokazuju visoko nakupljanje radiofarmaka u srčanom tkivu
- Late gadolinium enhancement (LGE) na MRI-u srca

Mali kriteriji :

- Abnormalni EKG nalaz ( ventrikularna tahikardija, učestale preuranjene ventrikularne kontrakcije, blokovi grana, devijacija srčane osi, abnormalni Q valovi )
- Poremećaji perfuzije na scintigrafiji perfuzije miokarda (SPECT)
- Endomiokardijalna biopsija pokazuje infiltraciju monocita i umjereni ili teški stupanj miokardijalne intersticijske fibroze

---

Prema : Terasaki F, Yoshinaga K. Ann Nucl Cardiol 2017, 3:42–45 (20)

## PATOHISTOLOGIJA SARKOIDOZE SRCA

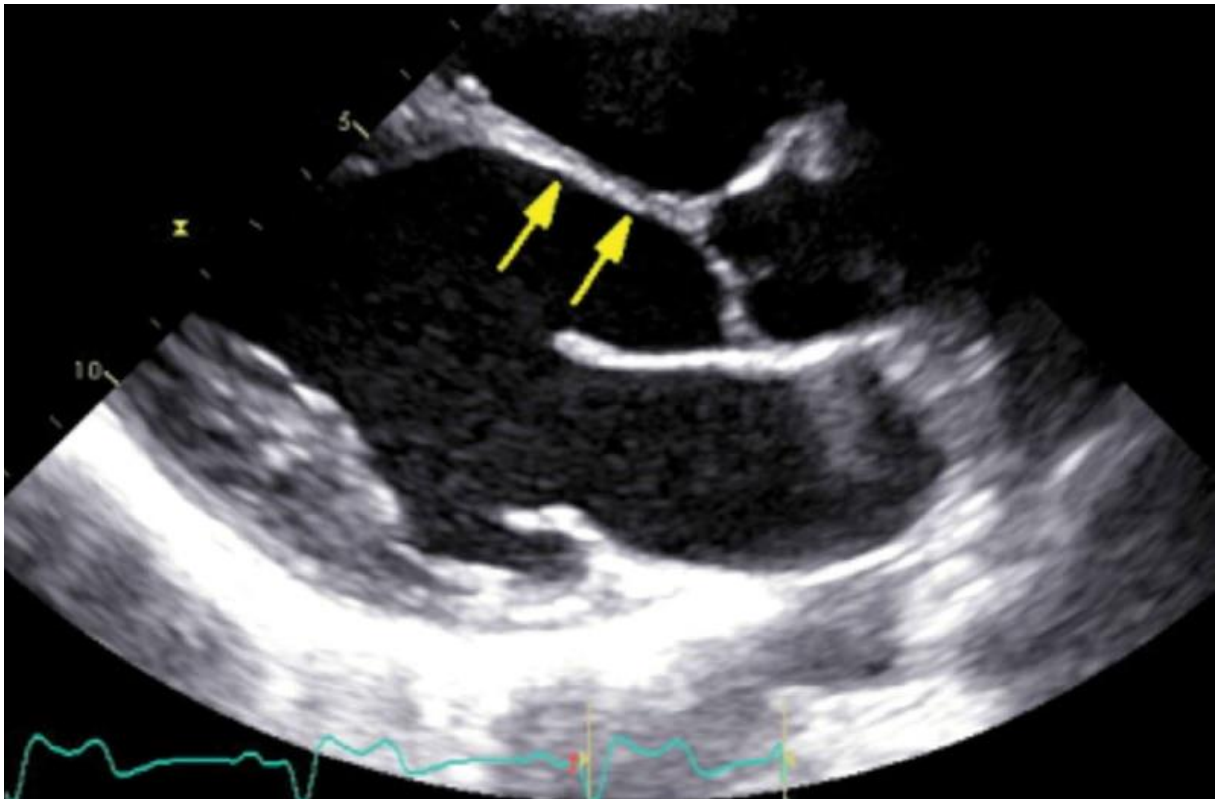
Važno je dobro poznavati patohistološke stadije bolesti jer se različiti stadiji prikazuju drugačijim radiološkim tehnikama. Najčešće zahvaćeni dio srca je miokard dok su endokard i perikard rjeđe zahvaćeni. Bolest se razvija kroz tri histološka stadija : stadij edema, granulomatozne upale i na kraju stadij fibroze. U ranim stadijima obično vidimo intersticijski edem i infiltraciju limfocita i mononuklearnih stanica. Dolazi do transformacije makrofaga u epiteloidne stanice i formiranja nekazeoznih granuloma. Na kraju dolazi do promjene sa Th1 staničnog odgovora u Th2 stanični odgovor koji počne lučiti protuupalne citokine čime dolazi do smirivanja upale i stvaranja fibroznog tkiva. Detekcija upalnog stadija je moguća zbog velike sklonosti mononuklearnih stanica za nakupljanje  $^{18}\text{F}$ -FDG i zato što se tkivni edem jako dobro vidi na T2 slici MRI. Fibrozni stadij se odlično prikazuje na late gadolinium enhancement na MRI-u srca. Sarkoidoza najčešće zahvaća interventrikularni septum i donju stijenku lijevog ventrikula, desni ventrikul je rjeđe zahvaćen. Pacijenti sa zahvaćenim septumom se često prezentiraju sa atrioventrikularnim poremećajima provođenja električnog impulsa. Pored neravnomjerne raspodjele, granulomatozne lezije imaju sklonost prema subepikardijalnom i srednjem dijelu stijenke miokarda. Zbog toga , značajna zahvaćenost miokarda može biti prisutna u subepikardijalnom i središnjem dijelu stijenke a da se na ultrazvuku ili MRI-u vidi očuvano kretanje stijenki i normalna ejekcijska frakcija lijevog ventrikula. Neujednačenost i tipična subepikardijalna ili središnja raspodjela granulomatoznih lezija značajno smanjuju mogućnost slijepe endomiokardijalne biopsije. Elektro-anatomsko mapiranje ili postupci vođeni radiološkim oslikavanjem mogu povećati osjetljivost i točnost endomiokardijalne biopsije. (21)



## ECHOKARDIOGRAFIJA

Transtorakalna ehokardiografija je prva dijagnostička metoda koju koristimo kada imamo sumnju na sarkoidozu srca. To je prva metoda koju ćemo koristiti jer je lako dostupna, jednostavna, neinvazivna te ne koristi ionizirajuće zračenje.

Transtorakalna ehokardiografija je koristan test za procjenu sistoličke funkcije lijeve klijetke, izgleda i mjera lijeve klijetke, područja zadebljanja ili stanjivanja miokarda, dijastoličkih parametara i funkcije desne klijetke. Predilekcijska mjesta u kojima nalazimo granulome su bazalni interventrikularni septum i bazalni inferolateralni zid, ali bolest može utjecati i na zaliske, papilarne mišiće i perikard. Dijastolička disfunkcija se obično javlja u ranijim fazama bolesti uslijed akutne upale i edema tkiva, a sistolička disfunkcija se javlja kasnije, osobito kada već dođe do fibroze miokarda. Ehokardiografija je bolja metoda od MRI-a u procjeni značajne mitralne regurgitacije koja može nastati zbog dilatacije lijevog ventrikula, granulomatoznog zahvaćanja papilarnih mišića ili zbog stvaranja inferolateralne aneurizme. Prisutnost dilatacije desnog srca i značajna trikuspidalna regurgitacija mogu predstavljati zahvaćenost desnog ventrikula ili plućnu hipertenziju nastala zbog plućne sarkoidoze. Iako je ejection fraction glavni prediktor koji nam govori o sistoličkoj funkciji klijetke, ona nam daje uvid kad je bolest već uznapredovala. Stoga su otkrivene nove metode kojima možemo bolest uhvatiti u ranim fazama, dok još nije došlo do razvoje sistoličke disfunkcije. Speckle-tracking ehokardiografija je nova metoda za procjenu regionalnog i globalnog naprezanja lijeve klijetke koja se pokazala obećavajuća u ranoj dijagnozi srčane sarkoidoze. Speckle-tracking ehokardiografija je metoda koji procjenjuje regionalnu i globalnu deformaciju miokarda prateći kretanje endokarda i epikarda kroz srčani ciklus u više različitih segmenata lijeve klijetke. (22) (21)



Slika 2. transtorakalni ultrazvuk pacijenta sa sarkoidozom srca

Slika prikazuje stanjenje bazalnog anteroseptuma što je karakteristični nalaz za uznapredovalu srčanu sarkoidozu

Izvor : <https://www.mayoclinic.org/medical-professionals/cardiovascular-diseases/news/mayo-clinic-launches-cardiac-sarcoidosis-clinic/mac-20436865>

## SPECT

Perfuzijsko snimanje miokarda pomoću  $^{201}\text{Tl}$  i  $^{99\text{m}}\text{Tc}$  SPECT može identificirati mjestimične perfuzijske nedostatke u mirovanju s fiksnim ili obrnutim uzorkom preraspodjele protoka pomoću vazodilatacijskog stres testa. U mirovanju, defekti perfuzije miokarda odgovaraju mikrovaskularnoj kompresiji koja je uzrokovana fibroznim i granulomatoznim tkivom. Iako ovi defekti perfuzije nisu tipični kod bolesti



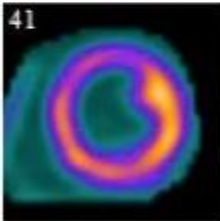
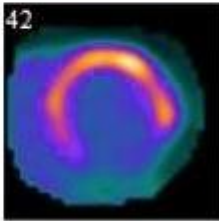
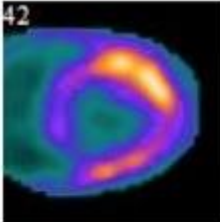
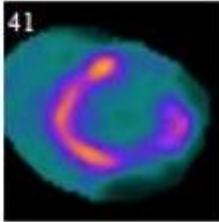
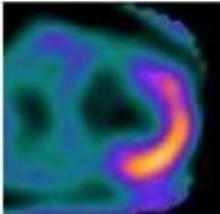
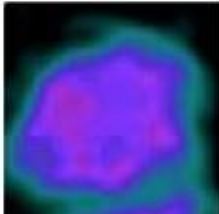
koronarnih krvnih žila , tu dijagnozu bi trebalo prvo isključiti prije nego što se abnormalnosti pripisuju sarkoidozi. U vazodilatacijskom stres testu , ti se defekti perfuzije mogu poboljšati (za razliku kad imamo bolesti koronarnih krvnih žila). Ovaj se nalaz naziva reverznom raspodjelom, koji nastaje zbog toga što je žarišna mikrovaskularna vazokonstrikcija u koronarnim arteriolama oko granuloma reverzibilna; ovaj fenomen nije specifičan za srčanu sarkoidozu. U nekim centrima se SPECT kombinira sa  $^{18}\text{F}$ -FDG PET-om da bi se dobila bolja procjena perfuzije i upale miokarda. (21)

#### $^{18}\text{F}$ -FDG PET

U slučaju ishemijskih, upalnih ili neoplastičnih stanja miokard počinje kao glavni izvor energije koristiti glukozu. Stoga, pojačana potrošnja glukoze se na PET-u vidi kao fokalna nakupljanja  $^{18}\text{F}$ -FDG što nam implicira da se radi o multifokalnom miokarditisu. Ako pomoću drugih nalaza i dijagnostičkih metoda ne utvrdimo da se radi o ishemiji ili metastatskim tumorima, tada je sarkoidoza najvjerojatnije bolest koje se može uzeti u obzir. (22)  $^{18}\text{F}$ -FDG je analog glukoze koji se koristi u detekciji aktivne faze sarkoidoze, tj. upalne faze. Sposobnost  $^{18}\text{F}$ -FDG PET da prikaže upalu u sarkoidozi je zbog upalnih regija u kojima su koncentrirani makrofagi koji pojačano unose  $^{18}\text{F}$ -FDG. Glukoza i  $^{18}\text{F}$ -FDG se fosforiliraju u makrofazima; dok se glukoza dalje metabolizira,  $^{18}\text{F}$ -FDG fosfat se nakuplja u makrofazima i može se prikazati PET-om. Da bi se postiglo optimalno slikanje, pacijenti se moraju pridržavati protokola za snimanje koji uključuje prehranu bez ugljikohidrata najmanje 12 sati prije oslikavanja i izbjegavanje aktivnosti koje dovode do pojačanog rada miokarda, poput tjelesnog aktivnosti. I jedno i drugo može dovesti do povećanog globalnog metaboličkog unosa glukoze u miokard i nejasne vizualizacije potencijalnih fokalnih

područja granulomatozne upale. Snimanje upale obično se kombinira s procjenom perfuzije u mirovanju pomoću SPECT-a. PET i SPECT mogu uočiti perfuzijske nedostatke u prisutnosti upale zbog kompresije mikrovaskulature ili fibroze što dovodi do neusklađenosti između perfuzije i metabolizma  $^{18}\text{F}$ -FDG. Međutim fokalno pojačana apsorpcija  $^{18}\text{F}$ -FDG-a nije specifična samo za sarkoidozu srca. Visok unos  $^{18}\text{F}$ -FDG-a može se vidjeti u kroničnoj ishemiji miokarda u bolesnika s bolestima koronarnih arterija, kao i u kardiomiopatijama s upalnom komponentom poput aktivnog miokarditisa ili sistemskih reumatoloških bolesti koje su zahvatile srce. Međutim, možemo imati defekte perfuzije u mirovanju i kad imamo sarkoidozu srca bez upalne komponente. Kada imamo jako smanjen unos  $^{18}\text{F}$ -FDG-a, možemo isključiti aktivnu upalu miokarda, ali ne može isključiti prisutnost sarkoidoze srca. PET kao metoda za dijagnosticiranje sarkoidoze srca ima nekoliko prednosti. Može se sigurno izvoditi na bolesnicima s intrakardijalnim uređajima i uznapreovalom bubrežnom bolešću. Sljedeća prednost PET-a je da se kod snimanja cijelog tijela može detektirati prisutnost ekstrakardijalne sarkoidoze. Pluća i torakalni limfni čvorovi su najčešće zahvaćeni, što pokazuje bilateralnu hilarnu i medijastinalnu limfadenopatiju na PET snimanju. Primarna svrha  $^{18}\text{F}$ -FDG-PET u srčanoj sarkoidozi je detekcija aktivne upalne faze bolesti u kojoj bi moglo biti koristi od imunosupresivne terapije i pratiti odgovor na liječenje.(21) (22)

Tablica 3.

Stupanj bolesti	Nalaz	Perfuzija 1.	Metabolizam 2.
Zdravo srce	1. normalna 2. bez nakupljanja FDG-a		
Rani stupanj bolesti	1. bez ili blagi defekt 2. nakupljanje FDG-a na mjestu defekta		
Kasni stadij bolesti	1. umjereni defekt 2. nakupljanje FDG-a na mjestu defekta		
Fibrozni stadij bolesti	1. teški defekt 2. bez ili minimalno nakupljanja FDG-a		

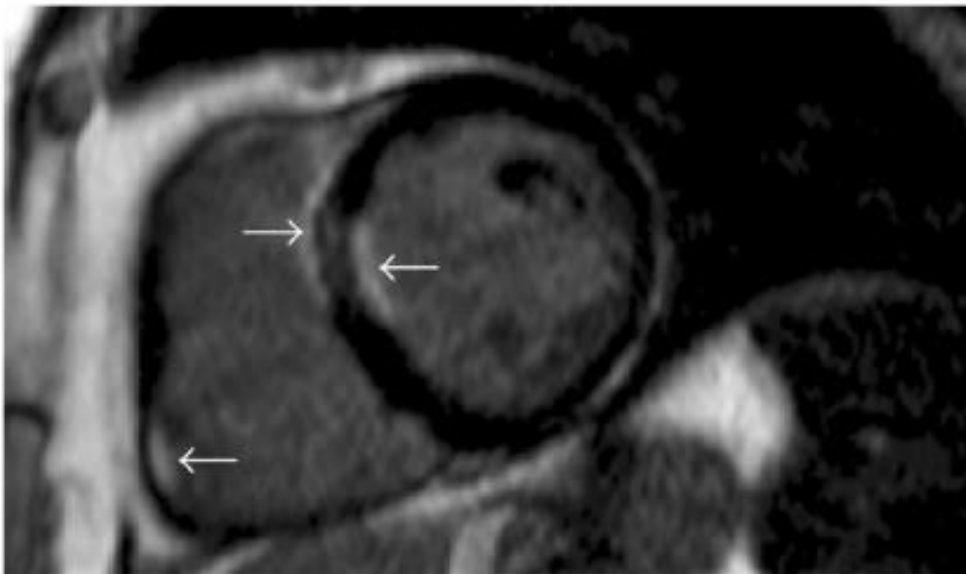
Izvor : <https://www.acc.org/latest-in-cardiology/articles/2017/04/10/08/43/fdg-pet-is-a-superior-tool>

## MRI

Magnetska rezonanca (MRI) se pokazala da ima izvrsnu dijagnostičku točnost za otkrivanje srčane sarkoidoze i postaje zlatni standard u njenoj dijagnostici. MRI je važna napredna dijagnostička metoda za prikazivanje različitih faza bolesti jer omogućuje prikaz edema miokarda, perfuzijske abnormalnosti i fibrozno tkivo.

Također omogućuje detaljnu procjenu biventrikularnih mjera, geometrije i funkcije samih ventrikula. MRI ima visoku osjetljivost i specifičnost za dijagnozu sarkoidoze srca, osjetljivost je između 75% –100% dok je specifičnost između 76% –78%. MRI je bitan kod uzimanja endomiokardijalne biopsije jer omogućuje prikaz potencijalnih mjesta koje će se biopsirati. MRI može detektirati upalnu komponentu bolesti. MRI je u stanju otkriti edem i upalu uz dodatak T2 ponderirane slike i T2 mapiranja. Iako je T2-ponderirani MRI predložen kao potencijalna alternativa PET <sup>18</sup>F-FDG-u u detektiranju upale i praćenju odgovora na terapiju, ova tehnika i dalje treba daljnju kliničku provjeru i evaluaciju. LGE (late gadolinium enhancement) na odgođenom snimanju koristi se za procjenu veličine fibroznog tkiva koje je zamijenilo miokard. Gadolinij je ekstracelularno kontrastno sredstvo koje pokazuje polagano ispiranje s područja fibroze i upale u odnosu na normalni miokard. Iako se mogu vidjeti različiti obrasci LGE-a, sarkoidne lezije su obično lokalizirane u septalnom, bazalnom i bočnom dijelu lijevog ventrikula i papilarnih mišića, subendokard je rjeđe zahvaćen. Karakterističan nalaz je distribucija LGE-a po epikardijalnoj površini. Tehnika LGE na MRI-u se danas koristi kao prognostički faktor za smrtnost i ventrikularne aritmije u sarkoidozu srca. U metaanalizi 10 studija i 760 bolesnika sa srčanom sarkoidozom, prisutnost LGE-a povezana je s godišnjom stopom aritmogenih događaja od 12% poput ventrikularnih aritmija, implantabilni kardioverter-defibrilator šoka i iznenadne srčane smrti u usporedbi s 1% tih događaja kada nema LGE-a. MRI je

kontraindiciran kod pacijenata sa pacemakerom, implantabilnim kardioverter defibrilatorom i ako je prisutna neka vrsta metala negdje u tijelu. Također kontrastno sredstvo gadolinij je nefrotoksičan i povezan je sa nefrogenom sistemskom fibrozom te je stoga kontraindiciran kod pacijenata sa uznapredovalom kroničnom bubrežnom bolešću. (21) (22)



Slika 3. MRI snimka srca pojačana kontrastnim sredstvom gadolinij

Strelice pokazuju mjesta hiperpojačanja ( hyperenhancement)

Izvor : <https://www.hindawi.com/journals/crira/2011/702984/> (23)

## 6.LIJEČENJE

Liječenje sarkoidoze može biti komplicirano za provesti jer više faktora može utjecati na to je li liječenje uopće potrebno, to su da sarkoidoza često pokazuje tendenciju spontanoj rezoluciji, često je asimptomatsko zahvaćanje organa te treba uzeti u obzir dugotrajne posljedice uzimanja kortikosteroidne terapije. Postoji internacionalni konsenzus da se sva zahvaćanja srca i središnjeg živčanog sustava moraju liječiti, dok se ostali organi liječe samo ako postoje simptomi i ako postoji rizik za trajno oštećenje tog organa. Kod plućne sarkoidoze se prije početka davanja terapije mora napraviti opsežna dijagnostička obrada, rade se plućni funkcijski testovi tj. spirometrija i ergometrijski stres test. Liječenje je indicirano samo ako su plućna funkcija i difuzijski kapacitet izrazito smanjeni, što rezultira smanjenjem tolerancije fizičkog napora. Kod jetrene sarkoidoze se liječenje provodi kada su koncentracije jetrenih enzima najmanje tri puta iznad gornje granice normale. Lijekove koji se koriste u liječenju sarkoidoze možemo podijeliti na kortikosteroidnu terapiju, imunosupresivne lijekove i biološke lijekove. Trajanje terapije bez obzira koji se lijek primijenjuje traje u prosjeku oko godinu dana. (1)

### KORTIKOSTEROIDI

Kortikosteroidi su prva terapijska linija koju koristimo u liječenju sarkoidoze.

Kortikosteroidi sprečavaju proizvodnju citokina koji doprinose stvaranju granuloma, prvenstveno TNF- $\alpha$  i IFN- $\gamma$ . Idealna doza i duljina terapije se određuje individualno, prema kliničkoj slici svakog pacijenta. Početna doza kortikosteroida koja se se koristi je između 20 i 40 miligrama na dan, kod pacijenata koji boluju od neurosarkoidoze, refraktornih aritmija, zahvaćanje optičkog živca sa gubitkom vida ili kod nekog drugog teškog oštećenja organa ćemo započeti sa većim dozama. Doze veće od 40 mg dnevno se ne preporučuju za dugoročnu primjenu za većinu slučajeva sarkoidoze



zbog visokog rizika od toksičnosti izazvane kortikosteroidima. Jedna studija u Japanu je otkrila povećani morbiditet i smrtnost kod pacijenata s srčanom sarkoidozom koji su liječeni većim dozama kortikosteroida (većim od 40 mg dnevno) u usporedbi s nižim dozama (manje od 30 mg dnevno). Također, veće kumulativne doze u liječenju sarkidoze su se pokazale da smanjuju kvalitetu života i povećavaju učestalost posjeta hitnim službama. Ove sve studije sugeriraju da je toksičnost viših doza kortikosteroida veliki problem i da nema vidljive koristi u ishodima bolesti kod većih doza u odnosu na niže doze, posebno za terapiju održavanja. (24)

## IMUNOSUPRESIVNI LIJEKOVI

Metotreksat, leflunomid, azatioprin i mikofenolat mofetil najčešće su lijekovi koji se koriste kao druga linija liječenja sarkidoze. Kortikosteroidi se koriste kao prva linija za sarkidozu, međutim pacijenti s kroničnom sarkoidozom kojima je potrebna dugotrajna terapija, oni s posebno teškim oblikom bolesti i oni sa značajnim nuspojavama na kortikosteroide mogu koristiti ove druge lijekove. Konsenzus stručnjaka za sarkidozu iz Delfija je primijetio da se doze veće od 10 mg prednizona dnevno smatraju previsokima za dugotrajnu terapiju i da se kod ovih pacijenata često uzimaju lijekove iz druge linije. Metotreksat je najčešće korišteni lijek druge linije, to je antagonist folne kiseline koji inhibira metabolizam purina i pirimidina. Pokazalo se da je metotreksat djelotvoran lijek u zamjenu za kortikosteroide u dvije male kliničke studije (jedna randomizirana i jedna nerandomizirana), gdje su pacijenti pokazali smanjenje simptoma ili poboljšanje funkcije organa, dok su istovremeno smanjivali dozu kortikosteroida. Doza od 7,5 mg do 15 mg tjedno se pokazala učinkovita u većini slučajeva s ukupnom stopom odgovora do 55%, koja može biti veća ako se koristi u kombinaciji s kortikosteroidima i manja ako se koristi kao monoterapija. Nažalost ni nuspojave na metotreksat nisu

rijetke, one uključuju infekcije, hepatotoksičnost, gastrointestinalni problemi, malaksalost i leukopenija. Pacijenti trebaju uzimati folnu kiselinu istovremeno s metotreksatom i redovito nadzirati funkciju jetre, krvnu sliku i funkciju bubrega.

Azatioprin, inhibitor metabolizma purina, se također koristi za liječenje sarkoidoze a učinkovitost mu je sličan u usporedbi s metotreksatom. Azatioprin smanjuje proizvodnju T-stanica i B-stanica i potiče apoptozu cirkulirajućih limfocita. Nuspojave su mu slične kao i kod metotreksata. Antimalarici, pogotovo hidroksiklorokin, se pokazao kao izvrstan lijek za liječenje kutane sarkoidoze, hiperkalcemije i nekih oblika neurosarkoidoze.

## BIOLOŠKA TERAPIJA

Glavni biološki lijekovi koji se koriste su antagonisti TNF- $\alpha$ . TNF- $\alpha$  je glavni citokin koji je stalno povišen u aktivnoj fazi sarkoidoze kao produkt aktivacije makrofaga, posebno na mjestima nastanka granuloma. TNF- $\alpha$  je povišen u progresivnoj bolesti te kod pacijenata koji pokazuju rezistenciju na kortikosteroide, također topljivi receptori TNF- $\alpha$  su nađeni u većim koncentracijama u BAL tekućini bolesnika s aktivnom bolešću, što ukazuje na ulogu u patogenezi. Glavni antagonisti su infliksimab i adalimumab, oboje su su monoklonska antitijela usmjerena na sam TNF- $\alpha$ , s tim da je infliksimab kimerno protutijelo, a adalimumab humano monoklonsko antitijelo. Trenutno je infliksimab najbolje istraženo sredstvo treće linije protiv sarkoidoze, preporuke za doziranje su 3-5 mg / kg uz terapiju održavanja svaka 4–8 tjedana nakon početka terapije. Pokazao se koristan kod plućnog oblika sarkoidoze, dovodi do poboljšanja FVC-a, dolazi do povlačenja retikularnih opaciteta na rentgenskim snimkama pluća te dovodi do smanjenja koncentracija upalnih citokina. (24)

## SPECIFIČNOSTI LIJEČENJA SRČANE SARKOIDOZE

### Poremećaji provođenja

Sarkoidoza srca može zahvatiti bilo koji dio provodnog sustava, što rezultira razvojem bloka lijeve ili desne grane, fascikularnim blokovima ili AV blokom bilo kojeg stupnja. AV blok glavna je i najčešća komplikacija zbog sklonosti širenja upale na bazalni interventrikularni septum, a time i na provodni sustav. Svi pacijenti mlađi od 60 godina koji imaju AV blok visokog stupnja trebaju biti pregledani na sarkoidozu. Kortikosteroidi su glavni imunosupresivni lijekovi koji se koriste za liječenje poremećaja provođenja. Metaanaliza je pokazala da je 47% bolesnika liječenih kortikosteroidima imalo oporavak AV čvora u usporedbi s 0% onih koji nisu bili liječeni. Unatoč potencijalnoj reverzibilnosti srčanog bloka, preporučuje se ugradnja uređaja jer je reverzibilnost postignuta imunosupresivnim liječenjem nepredvidljiva. Implantacija pacemakera se radi kod pacijenata sa AV blokom 3.stupnja i Mobitz II. Sugerira se implantacija ICD-a kod pacijenata s indikacijom trajne kontrole ritma. Imunosupresivni lijekovi povećavaju rizik od infekcije uređaja. Iako ne postoje specifični podaci vezani uz infekciju u bolesnika s sarkoidozom srca, preporučuje se ako je moguće prvo ugradnja uređaja i nakon što rana zacijeli se može započeti sa imunosupresivnom terapijom. (19) (4)

### Ventrikularne aritmije

Većina smjernica za liječenje ventrikularnih aritmija vrijede i kod pacijenata sa sarkoidozom srca. Granulomatozna upala miokarda dovodi do stvaranja ektopičnih mjesta stvaranja električnih impulsa što dovodi do ne re-entry aritmija. Također su opisane i makro re-entry aritmije oko područja ožiljkastog tkiva miokarda. Aktivna upala može igrati ulogu u stvaranju monomorfne VT zbog re-entry-a , bilo zbog

ektopičnog izbijanja električnog impulsa u ventrikulu ili usporavanjem provođenja u tkivu zahvaćenog granulomatoznim ožiljkom. U liječenju ventrikularnih aritmija se započinje sa imunosupresivnom terapijom, zatim sa antiaritmičkim lijekovima i na kraju sa ablacijom ako imamo perzistentnu VT. Najčešći antiaritmični lijekovi koji se koriste su amiodaron i sotalol. Najčešći oblik ablacije koji se koristi je radiofrekventna ablacija kateterom. Tehnike koje se koriste za mapiranje VT-ova u bolesnika s sarkoidozom srca su slični kriterijima koji se koriste za mapiranje VT u bolesnika sa strukturnom bolešću srca, izbor ovisi o inducibilnosti i hemodinamičkoj toleranciji VT-a. Mjesto na kojem će se obaviti ablacija najčešće se otkriva LGE-MRI-om koji nam pokazuje lokaciju prevladavajućeg ožiljka. (19)

#### Indikacije za ugradnju ICD-a

U bolesnika sa srčanom sarkoidozom koji imaju perzistentnu VT ili su preživjeli iznenadni srčani zastoj ili imaju LVEF 35% ili manje unatoč optimalnoj imunosupresivnoj terapiji, ICD je preporuka klase 1 ako je očekivano preživljavanje veće od 1 godine. U bolesnika s srčanom sarkoidozom i LVEF većom od 35%, sa sinkopom i / ili ožiljkom na miokardu vidljivim MRI-om srca i / ili inducibilnom ventrikularnom aritmijom (više od 30 sekundi monomorfne ili polimorfne VT) i / ili imaju indikaciju za trajni ritam, ICD može biti koristan i preporuka je klase IIa. Implantacija dvokomornog ICD-a u bolesnika s sarkoidozom srca ima nekoliko prednosti, uključujući održavanje normalne funkcije AV čvora u bolesnika koji naknadno razviju AV blok, otkrivanje fibrilacije atriya, što može biti češće aritmija u ovih bolesnika i tumačenje elektrograma u slučaju tahiaritmija. Preporuča se da se implantacija ICD-a provodi kada je imunosupresivna terapija u najnižoj mogućoj dozi održavanja ili je privremeno prekinuta ako je to klinički moguće da bi se smanjila mogućnost razvoja infekcije. (4) (19)

## 7. ZAKLJUČAK

Sarkoidoza je rijetka bolest koja se može prezentirati na vrlo različite načine. Pošto je to granulomatozna bolest koju potvrđujemo isključivanjem drugih uzroka stvaranja granuloma, potvrda same dijagnoze može predstavljati problem. Zahvaćanje srca u sarkoidozi je rijetka i slabije istražena manifestacija sarkoidoze koja dovodi do povećanog morbiditeta i mortaliteta. Naročito problem u dijagnosticiranju imamo kada se radi o izoliranoj srčanoj sarkoidozi. Simptomi srčane sarkoidoze mogu varirati od blagih i nespecifičnih simptoma pa sve do iznenadne srčane smrti i zbog toga ona zahtijeva integraciju kliničke manifestacije, histološkog nalaza i radioloških tehnika pri postavljanju dijagnoze. Zahvaljujući novim radiološkim tehnikama poput srčanog MRI-a i <sup>18</sup>F-FDG-PET-a možemo postaviti dijagnozu sarkoidoze srca bez endomiokardijalne biopsije koja je zahtjevna za provedbu i često ne daje pozitivne rezultate. Sarkoidoza se najčešće dijagnosticira u mlađoj životnoj dobi i zbog srčanih simptoma koji se mogu pojaviti naglo i biti fatalni, trebalo bi se više pozornosti pridodati ovoj bolesti.

## **8.ZAHVALA**

Zahvaljujem se svojoj mentorici prof. dr. sc. Martini Lovrić-Benčić na savjetima, trudu, pomoći i podršci u izradi ovog diplomskog rada. Naročito se zahvaljujem svojoj majci Sari, ocu Iliji, bratu Mati, sestri Svjetlani i šogorici Marini na njihovoj neizmjernej podršci i razumijevanju tijekom ovih šest godina studiranja. Također se zahvaljujem i svim prijateljima na strpljenju, podršci i pomoći.

## 9.LITERATURA :

1. Prasse A. M E D I C I N E The Diagnosis, Differential Diagnosis, and Treatment of Sarcoidosis.
2. Ungprasert P, Ryu JH, Matteson EL. Clinical Manifestations, Diagnosis, and Treatment of Sarcoidosis. Mayo Clin Proc Innov Qual Outcomes [Internet]. 2019;3(3):358–75. Available from: <https://doi.org/10.1016/j.mayocpiqo.2019.04.006>
3. Gerke AK, Judson MA, Cozier YC, Culver DA, Koth LL. WORKSHOP REPORT Disease Burden and Variability in Sarcoidosis. Ann Am Thorac Soc [Internet]. 2017;14:421–8. Available from: [www.atsjournals.org](http://www.atsjournals.org)
4. Mankad P, Mitchell B, Birnie D, Kron J. Cardiac Sarcoidosis.
5. Bonham CA, Streck ME, Patterson KC. From granuloma to fibrosis: sarcoidosis associated pulmonary fibrosis.
6. Saas P, Zissel G, Korsten P, Judson MA. Article 1340 Citation: Judson MA (2020) Environmental Risk Factors for. Sarcoidosis Front Immunol [Internet]. 2020;11:1340. Available from: [www.frontiersin.org](http://www.frontiersin.org)
7. Moller DR, Rybicki BA, Hamzeh NY, Montgomery CG, Chen ES, Fontenot AP. WORKSHOP REPORT Genetic, Immunologic, and Environmental Basis of Sarcoidosis. Ann Am Thorac Soc [Internet]. 2017;14:429–36. Available from: [www.atsjournals.org](http://www.atsjournals.org)
8. Wu JJ, Schiff KR. Sarcoidosis - American Family Physician [Internet]. Vol. 70, American Family Physician. 2004 Jul [cited 2021 May 10]. Available from: [www.aafp.org/afp](http://www.aafp.org/afp)

9. Vikse J, Ørn S, de Romijn BJ, Greve OJ, Norheim KB. Kardial sarkoidose. Tidsskr den Nor Laegeforening. 2018;138(4).
10. Rosenthal DG, Bravo PE, Patton KK, Goldberger ZD. Management of Arrhythmias in Cardiac Sarcoidosis. Vol. 38, Clinical Cardiology. John Wiley and Sons Inc.; 2015. p. 635–40.
11. Mehta D, Willner JM, Akhrass PR, of Medicine P, Sinai St M. Atrial Fibrillation in Cardiac Sarcoidosis [Internet]. Available from: [www.jafib.com](http://www.jafib.com)
12. Gilotra N, Okada D, Sharma A, Chrispin J. Management of cardiac sarcoidosis in 2020. Arrhythmia Electrophysiol Rev. 2021;9(4):182–8.
13. Chamorro-Pareja N, Marin-Acevedo JA, Chirilă RM. Cardiac sarcoidosis: Case presentation and Review of the literature.
14. Ipek E, Demirelli S, Ermis E, Inci S. Intractable & Rare Diseases Research. 2015;4(4):170–80. Available from: [www.irdrjournal.com](http://www.irdrjournal.com)
15. Ibitoye RT, Wilkins • A, Scolding • N J. Neurosarcoidosis: a clinical approach to diagnosis and management. J Neurol. 264.
16. Hisata Y, Tago M, Fujiwara M, Yamashita S ichi. The lambda sign in gallium-67 scintigraphy is a useful clue to the early diagnosis of sarcoidosis. Clin Case Reports. 2020;8(12):3602–3.
17. Soto-Gomez N, Peters JI, Nambiar AM. Diagnosis and Management of Sarcoidosis. Am Fam Physician. 2016 May;93(10):840–8.
18. Judson MA, Bargagli E. Biomarkers in the Diagnosis and Prognosis of Sarcoidosis: Current Use and Future Prospects. Front Immunol | [www.frontiersin.org](http://www.frontiersin.org) [Internet]. 2020;1:1443. Available from: [www.frontiersin.org](http://www.frontiersin.org)



19. Birnie DH, Sauer WH, Bogun F, Cooper JM, Culver DA, Duvernoy CS, et al. HRS Expert Consensus Statement on the Diagnosis and Management of Arrhythmias Associated With Cardiac Sarcoidosis. *Hear Rhythm* [Internet]. 2014;1–20. Available from: <http://dx.doi.org/10.1016/j.hrthm.2014.03.043>
20. Terasaki F, Yoshinaga K. New Guidelines for Diagnosis of Cardiac Sarcoidosis in Japan. 2017;3(1):42–5.
21. Ramirez R, Trivieri M, Fayad ZA, Ahmadi A, Narula J, Argulian E. Advanced Imaging in Cardiac Sarcoidosis. 2022;60(7):892–8.
22. Ha FJ, Agarwal S, Tweed K, Palmer SC, Adams HS, Thillai M, et al. Imaging in Suspected Cardiac Sarcoidosis: A Diagnostic Challenge. *Curr Cardiol Rev* [Internet]. 2019 Dec 4 [cited 2021 May 19];16(2):90–7. Available from: </pmc/articles/PMC7460708/>
23. Prasher S, Lee PT, Dweck M, Payne JR. CMR Features in Cardiac Sarcoidosis. *Case Rep Radiol*. 2011;2011:1–3.
24. Gerke AK. Treatment of Sarcoidosis: A Multidisciplinary Approach. Available from: [www.frontiersin.org](http://www.frontiersin.org)

## 10. ŽIVOTOPIS

Rođen sam u Zagrebu 15.4.1997. godine. Pohađao sam Gimnaziju Sesvete gdje sam sva četiri razreda prošao s odličnim uspjehom. Od izvannastavnih aktivnosti sam se bavio tenisom kroz srednju školu i dio osnovne škole, zadnjih par godina se bavim fitnessom. Medicinski fakultet sam upisao 2015. godine, studij sam prolazio redovito i sa odličnim uspjehom. Tijekom studiranja bavio sam se raznim izvannastavnim aktivnostima. Na prvoj godini studija sam se pridružio CroMSIC-u (Croatian Medical Students International Committee) gdje sam volontirao na raznim javnozdravstvenim projektima. Ljeto 2019 godine sam proveo na studentskoj razmjeni u poljskom gradu Szczecinu gdje sam mjesec dana proveo na odjelu neurologije. Bio sam demonstrator na zavodu za Medicinsku kemiju i biokemiju od 2017. do 2018 godine. Aktivno sam sudjelovao na Zagreb International Medical Summit-u 2018. godine gdje sam predstavio kongresni sažetak iz područja hematologije pod mentorstvom doc. Inge Mandac Rogulj. Također sam koautor znanstvenog rada i kongresnog sažetka iz područja onkologije pod mentorstvom doc. dr. sc. Natalije Dedić Plavetić.