

# Artroskopski zahvati činjeni u prednjem i stražnjem dijelu gležnja u jednom aktu u razdoblju od 2011. do 2020. godine u Klinici za ortopediju KBC-a Zagreb

---

Matanović, Luka

Master's thesis / Diplomski rad

2021

Degree Grantor / Ustanova koja je dodijelila akademski / stručni stupanj: **University of Zagreb, School of Medicine / Sveučilište u Zagrebu, Medicinski fakultet**

Permanent link / Trajna poveznica: <https://um.nsk.hr/um:nbn:hr:105:078601>

Rights / Prava: [In copyright](#)/[Zaštićeno autorskim pravom.](#)

Download date / Datum preuzimanja: **2024-07-06**



Repository / Repozitorij:

[Dr Med - University of Zagreb School of Medicine Digital Repository](#)



**SVEUČILIŠTE U ZAGREBU  
MEDICINSKI FAKULTET**

**Luka Matanović**

**Artroskopski zahvati činjeni u prednjem i  
stražnjem dijelu gležnja u jednom aktu u  
razdoblju od 2011. do 2020. godine u Klinici za  
ortopediju KBC-a Zagreb**

**Diplomski rad**



**Zagreb, 2021.**

Ovaj diplomski rad izrađen je na Klinici za ortopediju Kliničkog bolničkog centra Zagreb pod vodstvom mentora dr.sc Dimnjakovića Damjana te je predan na ocjenu u akademskoj godini 2020./2021.

# Sadržaj

TABLICA KRATICA

SAŽETAK

SUMMARY

UVOD.....	1
HIPOTEZA .....	2
CILJEVI .....	2
ISPITANICI I METODE.....	3
Operacijska tehnika i poslijeoperacijska rehabilitacija.....	5
REZULTATI.....	10
RASPRAVA.....	20
Indikacije.....	20
Komplikacije .....	24
Operacijske tehnike.....	28
ZAKLJUČAK .....	31
ZAHVALE .....	32
POPIS LITERATURE: .....	33
ŽIVOTOPIS.....	37

## **TABLICA KRATICA**

**KBC** – Klinički bolnički centar

**MR** (engl. Magnetic Resonance imaging) – magnetska rezonancija

**CT** (engl. Computed Tomography) – računalna tomografija

**SSSG** – sindrom sraza u stražnjem dijelu gležnja

**AOFAS** (engl. American Orthopaedic Foot and Ankle Society) – Američko ortopedsko društvo za stopalo i gležanj

**PVNS** (engl. Pigmented villonodular synovitis) – pigmentirani vilonodularni sinovitis

**CRPS** (engl. Complex regional pain syndrome) – kompleksni regionalni bolni sindrom

**SPN** (engl. Superficial peroneal nerve) – površinski peronealni živac

## SAŽETAK

Naslov rada: Artroskopski zahvati činjeni u prednjem i stražnjem dijelu gležnja u jednom aktu u razdoblju od 2011. do 2020. godine u Klinici za ortopediju KBC-a Zagreb

Autor: Luka Matanović

Artroskopija gležnja se danas smatra metodom izbora za liječenje brojnih ozljeda i oštećenja koštanih, hrskavičnih i mekih tkiva u području gležnja. Ona se može činiti kao samostalan zahvat ili samo u prednjem ili samo u stražnjem dijelu zgloba ili pak kao zahvat tijekom kojeg se u istom aktu čini artroskopija i prednjeg i stražnjeg dijela gležnja. Cilj je ovog istraživanja bio utvrditi postotni udjel pojedine dijagnoze zbog koje je indicirana i načinjena artroskopija prednjeg i stražnjeg dijela gležnja u istom aktu u promatranoj skupini bolesnika te usporediti indikacije s rezultatima drugih istraživanja. Također, cilj je bio utvrditi broj i vrstu prethodno učinjenih operacijskih zahvata, učestalost, vrstu komplikacija te broj i vrstu ponovno učinjenih operacijskih zahvata. U istraživanje je uključeno i analizirano 169 uzastopnih artroskopija prednjeg i stražnjeg dijela gležnja u istom aktu koje su učinjene između 01. siječnja 2011. i 01. siječnja 2020. godine. Najčešća indikacija za artroskopiju prednjeg i stražnjeg dijela gležnja u istom aktu u promatranoj skupini bolesnika bila je prednji i stražnji sindrom sraza gležnja i to kod 128 (75,74%) operiranih bolesnika. Preostale indikacije su bile poslijetraumatska kontraktura (20 bolesnika), poslijetraumatski osteoartritis (4 bolesnika) te sinovitis u gležnju različite etiologije (17 bolesnika). Kod 31-og bolesnika (18,43%) prethodno je načinjen operacijski zahvat na gležnju na kojem je u istom aktu načinjena artroskopija prednjeg i stražnjeg dijela gležnja. Nadalje, kod 13 bolesnika (7,69%) operacijski zahvat na gležnju je načinjen ponovo. Tijekom promatranog razdoblja uočeno je i zabilježeno u dostupnoj dokumentaciji sveukupno šest poslijeoperacijskih komplikacija na 169 (3,55%) načinjenih artroskopija. Ovo istraživanje govori u prilog činjenici da je najčešće postavljena indikacija za činjenje artroskopije prednjeg i stražnjeg dijela u istom aktu prednji i stražnji sindrom sraza gležnja. Isto tako, ovo istraživanje potvrđuje sigurnost i učinkovitost činjenja artroskopskog zahvata u prednjem i stražnjem dijelu gležnja u istom aktu i kod drugih ozljeda i oštećenja u području gležnja, poput poslijetraumatske kontrakture gležnja, poslijetraumatskog osteoartritisa gležnja, kao i kod sinovitisa u gležnju različitih etiologija.

**Ključne riječi:** artroskopija, gležanj, indikacije, komplikacije

## SUMMARY

**Title:** Combined anterior and posterior ankle arthroscopic surgeries performed between 2011 and 2020 at the Department of Orthopaedic Surgery University Hospital Centre Zagreb

**Author:** Luka Matanović

Ankle arthroscopy is nowadays considered the method of choice for treatment of numerous injuries and damages to bone, cartilage and soft tissues in the ankle. Ankle arthroscopic procedure can be performed either only in the anterior or only in the posterior portion of the joint or as a combined anterior and posterior ankle arthroscopy in the same act. The aim of this study was to determine the percentage of each diagnosis for which combined anterior and posterior ankle arthroscopy in the same act was indicated and performed in the observed group of patients and to compare indications with the results of other studies. Furthermore, aims were to determine the number and type of previous surgeries, frequency and type of complications and number and type of reoperations performed. The study included and analyzed 169 consecutive combined anterior and posterior ankle arthroscopies in the same act that were performed in the period from January 01, 2011. and January 01, 2020. The main indication for combined anterior and posterior ankle arthroscopy in the same act in the observed group of patients was anterior and posterior ankle impingement syndrome in 128 (75.74%) operated patients. Other indications were posttraumatic ankle contracture (20 patients), posttraumatic osteoarthritis (4 patients) and synovitis in the ankle of different etiologies (17 patients). 31 patient (18,43%) that underwent combined anterior and posterior ankle arthroscopy at the Clinic, previously had operative procedure on the same ankle. Furthermore, 13 patients (7,69%) needed to be operated on again. During the observed period, a total of six postoperative complications (3.55%) were observed and recorded in the available documentation on 169 performed arthroscopies. This research speaks in favor of the fact that the main indication for performing combined anterior and posterior ankle arthroscopy in the same act is the anterior and posterior ankle impingement syndrome. This study also confirms the safety and efficacy of combined anterior and posterior ankle arthroscopy in the same act in other ankle injuries, such as posttraumatic ankle contracture, posttraumatic ankle osteoarthritis, and synovitis in the ankle of various etiologies.

**Keywords:** ankle, arthroscopy, complications, indications

## UVOD

Artroskopija je minimalno invazivna operacijska tehnika koja omogućuje pregled unutrašnjosti zgloba. Svoj je naziv dobila prema starogrčkim riječima zglob (starogrč. άρθρον-zglob) i gledanje (starogrč. σκοπέω- gledam). Izraz „artroskopija“ je prvi upotrijebio danski liječnik Nordentoft u svom radu koji je prezentirao na kongresu Udruženja njemačkih kirurga u Berlinu 1912. godine (1,2). Za razvoj artroskopske kirurgije važna je 1918. godina kada je japanski liječnik Kenji Takagi pomoću cistoskopa pokušao pregledati koljeno kadavera (3). Pokušaji da se artroskopira gležanj bili su dugo vremena odgađani ponajprije zbog istraživanja koje je proveo američki ortoped Burman 1931. godine (4). Naime, on je tada, nakon što je načinio artroskopije na 90 kadaveričnih koljena te na 3 gležnja izvijestio da gležanj zbog anatomskih osobitosti nije pogodan za artroskopiju. Iako je Takagi 1939. godine objavio odlična iskustva s artroskopijom gležnja, ipak je zaključak Burmanova istraživanja značajno usporio razvoj artroskopske kirurgije gležnja (3). Tako su primjerice sedamdesetih godina prošlog stoljeća Takagijevi učenici Watanabe i Chen (5) opisali prve veće serije bolesnika kod kojih su načinili artroskopiju gležnja. Osamdesetih su godina Drez i sur. (6), Andrews i sur. (7), te Parisien i Vangsness (8) detaljno opisali tehniku izvođenja artroskopije gležnja i istakli osnovne indikacije. Procvat artroskopske kirurgije gležnja kreće 90-ih godina prošlog stoljeća. Tada je zahvaljujući tehnološkom napretku i poboljšanju kirurške tehnike artroskopija gležnja postala neizostavna metoda u rješavanju niza ozljeda i posljedica ozljeda te oštećenja koja zahvaćaju gležanj.

U današnje je vrijeme artroskopija gležnja uobičajen zahvat, a njihov broj kontinuirano raste o čemu svjedoči i sve veći broj objavljenih znanstvenih i stručnih radova o toj temi. Tako su primjerice Dhillon i sur. (9) 2020. godine objavili istraživanje u kojem su pretraživali broj objavljenih radova o artroskopskim zahvatima na gležnju i stopalu u medicinskoj bibliografskoj bazi podataka PubMed/Medline. Autori su tvrdili da je do tada objavljeno 1057 radova, a od tog broja su čak 743 (66%) rada objavljena u razdoblju između 2010. i 2020. godine. Danas se artroskopska kirurgija gležnja koristi u liječenju ozljeda i oštećenja koštanih, hrskavičnih i mekih tkiva u području gležnja. Osim toga, može se koristiti i kod uklanjanja nekih tumorskih tvorbi. U posljednje se vrijeme sve više koristi prilikom artrodeze talokruralnog i/ili subtalarnog zgloba pa govorimo o artroskopski asistiranim artrodezama, a koristi se i prilikom osteosinteze prijeloma u području gležnja (10,11).

Poradi anatomskih osobitosti artroskopija se gležnja može bez distrakcije činiti ili samo u prednjem ili samo u stražnjem dijelu zgloba. Upravo se zbog tih osobitosti artroskopija



gležnja sve do 2000. godine činila samo sprijeda, tj. artroskopirao se samo prednji dio gležnja. Opisivana je mogućnost činjenja posterolateralnog ulaza za potrebe nekih zahvata ili unutar gležnja ili u njegovom stražnjem dijelu, ali tada se zahvat mogao načiniti samo uz distrakciju zgloba i to bilo invazivnu, postavljanjem vanjskog fiksatora, bilo neinvazivnu kod koje se sterilnom trakom omota peta te se traka pričvrsti za pojas koji se nalazi oko operaterovog struka. Zbog povećanog broja komplikacija koje su se javljale korištenjem napose invazivne distrakcije, kao i zbog činjenice da se korištenjem invazivne distrakcije izgubio osnovni smisao artroskopije, a to je minimalna invazivnost, ubrzo se odustalo od takvog načina artroskopiranja gležnja (12). Za veliki napredak i za značajno manji broj komplikacija, u prvom redu neuroloških, zaslužno je uvođenje tehnike kojoj je osnova da se, kako za vrijeme činjenja artroskopskih ulaza tako i za vrijeme artroskopiranja u prednjem dijelu, gležanj postavlja u položaj maksimalno izvodive dorzifleksije. No, još je veći zamah artroskopija gležnja dobila 2000. godine kada su Van Dijk i sur. (13) opisali endoskopski pristup kojim se kroz dva ulaza može vrlo sigurno pristupiti u stražnji dio gležnja i to rabeći standardni artroskop promjera 4,5mm i standardne instrumente koji se rabe u artroskopskoj kirurgiji koljena i ramena, a sve to bez potrebe za distrakcijom gležnja tijekom zahvata, kao i bez potrebe za ispunjavanjem zgloba tekućinom prije započinjanja zahvata. Osim toga, provedena anatomska istraživanja potvrdila su valjanost i sigurnost tog pristupa (14,15). Upravo zbog toga se od tog vremena kada se govori o artroskopiji gležnja govori o artroskopiji prednjeg dijela gležnja, odnosno o artroskopiji stražnjeg dijela gležnja. Osim tih samostalnih zahvata, danas možemo činiti i zahvat tijekom kojeg se u istom aktu čini artroskopija i prednjeg i stražnjeg dijela gležnja. Naravno, svaka se od te tri mogućnosti može kombinirati i s endoskopskim zahvatima na tetivama koje okružuju gležanj.

## **HIPOTEZA**

Hipoteza ovog istraživanja je da se artroskopija prednjeg i stražnjeg dijela gležnja u istom aktu najčešće čini zbog sindroma prednjeg i stražnjeg sraza gležnja.

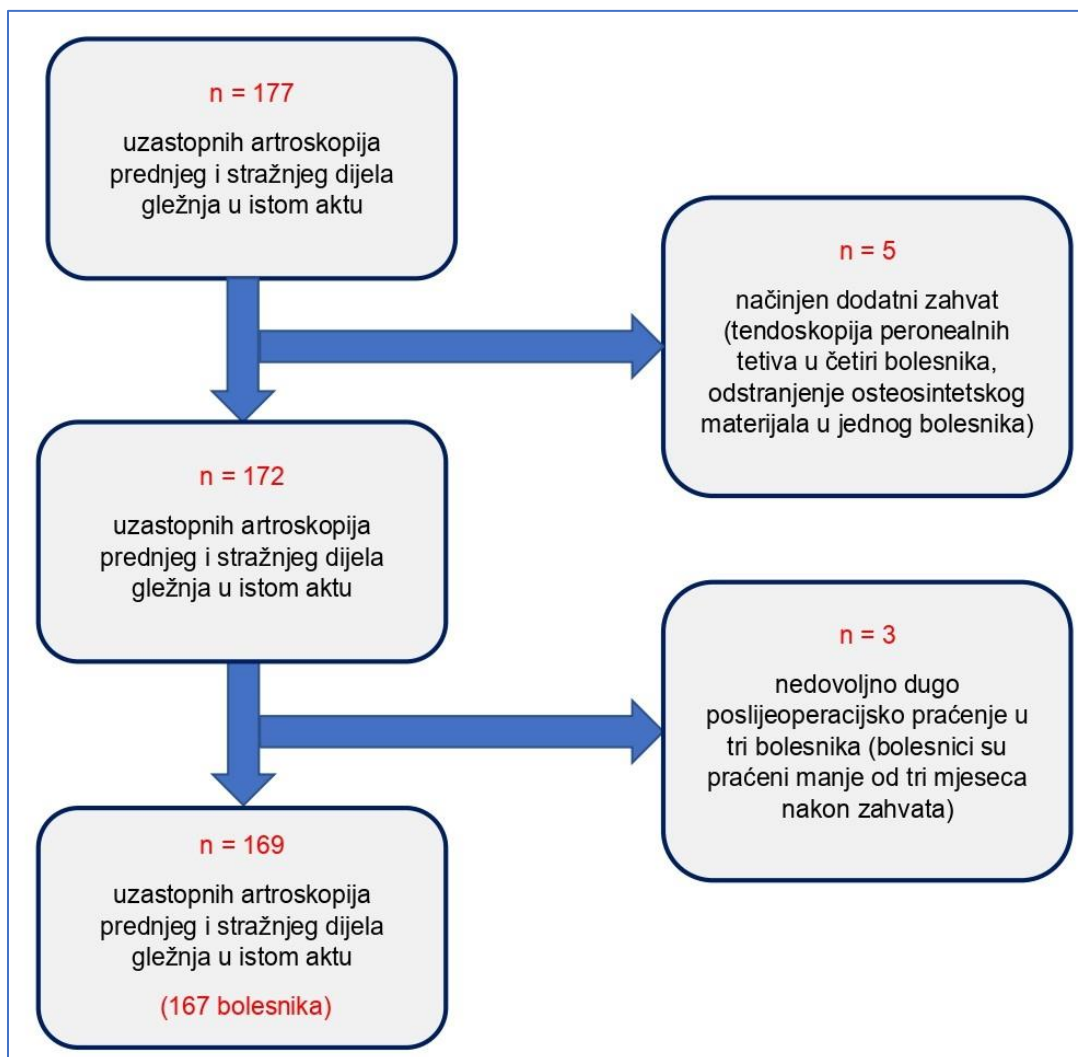
## **CILJEVI**

Ciljevi ovog istraživanja su: a) utvrditi postotni udjel pojedine dijagnoze zbog koje je indicirana i načinjena artroskopija prednjeg i stražnjeg dijela gležnja u istom aktu u promatranoj skupini bolesnika; b) usporediti dijagnoze zbog kojih je načinjena artroskopija prednjeg i

stražnjeg dijela gležnja u istom aktu u promatranoj skupini bolesnika s rezultatima drugih istraživanja; c) utvrditi broj i vrstu prethodno učinjenih operacijskih zahvata na gležnju na kojem je u istom aktu načinjena artroskopija sprijeda i straga u promatranoj skupini bolesnika; d) utvrditi učestalost i vrstu komplikacija tijekom/nakon artroskopije prednjeg i stražnjeg dijela gležnja u istom aktu u promatranoj skupini bolesnika; e) usporediti zabilježene komplikacije u promatranoj skupini bolesnika s komplikacijama koje su objavljene u drugim istraživanjima; f) utvrditi broj i vrstu ponovno učinjenih operacijskih zahvata na gležnju nakon učinjene artroskopije prednjeg i stražnjeg dijela gležnja u istom aktu u promatranoj skupini bolesnika; g) utvrditi karakteristike i raspodjelu bolesnika s dijagnozom prednjeg i stražnjeg sindroma sraza gležnja u promatranoj skupini bolesnika i usporediti ih s rezultatima drugih istraživanja; h) utvrditi karakteristike i raspodjelu u promatranoj skupini bolesnika kod kojih je zbog sinovitisa gležnja načinjena artroskopija prednjeg i stražnjeg dijela gležnja u istom aktu i usporediti dobivene rezultate s rezultatima drugih istraživanja.

## **ISPITANICI I METODE**

Pretraživanjem operacijskih protokola Klinike za ortopediju KBC-a Zagreb i Medicinskog fakulteta Sveučilišta u Zagrebu pomoću ključnih riječi „arthroscopia“, „articulatio talocruralis“, „anterior“ i „posterior“ pronađeno je da je u razdoblju od 01. siječnja 2011. godine do 01. siječnja 2020. godine učinjeno 177 uzastopnih artroskopija prednjeg i stražnjeg dijela gležnja u istom aktu. Kriteriji odabira bolesnika za ovo istraživanje su bili da je tijekom navedenog razdoblja načinjena artroskopija prednjeg i stražnjeg dijela gležnja u istom aktu te da postoji zapis u elektroničkoj bazi podataka Klinike da je bolesnik bio na najmanje dvije poslijeoperacijske kontrole, tj. da je praćen bar tri mjeseca nakon zahvata (Slika 1.).



Slika 1. Dijagram toka (engl. flowchart) postupka odabira bolesnika za provedbu istraživanja.

Svu medicinsku dokumentaciju koja je bila dostupna u elektroničkoj i papirnatoy bazi podataka Klinike na dan 02. siječnja 2021. godine pregledao je liječnik koji nije sudjelovao u liječenju tih bolesnika. U dostupnoj prijeoperacijskoj medicinskoj dokumentaciji sustavno su prikupljeni podaci o: (i) spolu, (ii) životnoj dobi bolesnika u trenutku operacije, (iii) operiranoj nozi, (iv) radiološkoj obradi koja je načinjena prije artroskopskog zahvata, (v) prethodno učinjenim operacijskim zahvatima na tom gležnju te (vi) dijagnozi zbog koje je indiciran artroskopski zahvat. Iz operacijskih listi zabilježeni su: (vii) opisi zahvata koji su načinjeni u prednjem dijelu gležnja, (viii) opisi zahvata koji su načinjeni u stražnjem dijelu gležnja, (ix) vrsti anestezije, kao i da li je tijekom zahvata korištena (x) blijeda staza. Osim toga prikupljeni su podaci o tome je li tijekom zahvata uzet (xi) materijal za patohistološku analizu te koja je bila konačna dijagnoza s obzirom na patohistološki nalaz. Podaci o poslijeoperacijskom tijeku prikupljeni su iz evidencije ambulantnih posjeta bolesnika u kojima su sustavno tražene

zabilješke o (xii) poslijeoperacijskim komplikacijama, kao i o tome je li bolesnik eventualno (xiii) ponovno operiran. Osim toga, sustavno je za svakog bolesnika praćeno koliko je iznosilo (xiv) razdoblje praćenja.

### ***Operacijska tehnika i poslijeoperacijska rehabilitacija***

U svih je bolesnika isti operater (I. B.) načinio artroskopski kirurški zahvat na gležnju na standardizirani način i to tako što je prvo u položaju bolesnika na trbuhu načinio artroskopiju stražnjeg dijela gležnja, a potom po okretanju bolesnika na leđa načinio artroskopiju prednjeg dijela gležnja (Slika 2.). Svi su bolesnici perioperacijski dobivali antitrombotsku (niskomolekularni heparin) i antibiotsku profilaksu cefalosporinom II. generacije ili klindamicinom u slučaju alergije na beta-laktamske antibiotike. Na natkoljenu noge koja se operirala uvijek je postavljana tzv. Esmarchova povjeska. Od 30.04.2014. godine od kada je na Klinici započelo provođenje istraživanja o vrijednosti korištenja blijede staze u artroskopskim zahvatima u prednjem dijelu gležnja dio je bolesnika operiran bez uspostavljanja blijede staze (16). Za zahvat se uvijek rabio artroskop standardnog promjera 4,0mm s optikom kojoj je kut zakrivljenosti iznosio 30°, kao i svi standardni instrumenti koji se uobičajeno koriste i za artroskopsku kirurgiju koljena i ramena. Kod svih se bolesnika tijekom operacije koristila artroskopska pumpa (Arthrex AR-6475 Continuous Wave III ©; Arthrex Inc., 1370 Creekside Blvd., Naples, FL 34108-1945, SAD). Ta pumpa ima senzor za stalnu kontrolu tlaka u zglobu te omogućuje preciznu distenziju zgloba s neovisnim podešavanjem intraartikularnog tlaka i razine protoka tako da su tlak i protok održavani na 50 mm Hg kod svih bolesnika za vrijeme trajanja čitavog zahvata. Kod svih je bolesnika operacijski zahvat načinjen bez korištenja invazivne ili neinvazivne distrakcije gležnja.

Nakon uvođenja u anesteziju bolesnici su bili postavljani u položaj na trbuhu i to tako da su stopala visjela preko ruba stola. Na taj je način bio omogućen pun opseg kretnji u gležnju, a pod potkoljenu noge koja se operirala postavljao se podmetač, najčešće jastuk, koji je onemogućavao pomicanje potkoljenice te postavljao tu nogu u povišeni položaj čime se olakšavalo manipuliranje instrumentima tijekom zahvata. Nakon kirurškoga pranja operacijskog polja i adekvatnog pokrivanja označene su strukture koje su dostupne i potrebne za pravilan ulazak u zglob, i to počevši s lateralne strane: vršak lateralnog maleola, lateralni rub Ahilove tetive, medijalni rub Ahilove tetive te medijalni maleol. Zatim se nacrtala ravna linija od vrška lateralnog maleola do Ahilove tetive paralelna s plantarnom stranom stopala koje je u tom času moralo biti u takvom položaju da s potkoljnicom zatvara kut od 90°. Na taj se način omogućavalo preciznije činjenje artroskopskih ulaza te se smanjila mogućnost od

ijatrogene ozljede živaca ili krvnih žila u tom području. Kod svih su bolesnika korišteni standardni posterolateralni i posteromedijalni ulaz pri čemu se striktno slijedila tehnika koju su opisali van Dijk i sur (13). Kao prvi ulaz uvijek je korišten posterolateralni ulaz. On je činjen pomoću oštrice broj 11 tik uz lateralni rub Ahilove tetive i to malo iznad povučene linije od vrška lateralnog maleola. Nakon okomite kožne incizije koja je paralelna s lateralnim rubom Ahilove tetive potkožno se tkivo razdvajalo pomoću peana čiji je vrh uvijek bio usmjeren prema prvom interdigitalnom prostoru (prostor između nožnog palca i drugog prsta). Takva se tehnika činjenja ulaza u literaturi naziva "ubodi i proširi" tehnikom (engl. "nick and spread technique"). Kada se vrškom peana dotakla kost on bi se odstranio te bi se u istom smjeru postavila metalna šipka preko koje bi se u prostor postavila košuljica artroskopa. Nakon toga se metalna šipka izvlačila iz košuljice, a na njeno je mjesto postavljana artroskopska optika pri čemu se pazilo da svjetlo bude usmjereno prema lateralno. Potom se na predmnijevano mjesto posteromedijalnog ulaza koji se nalazi u razini posterolateralnog ulaza i to tik uz medijalni rub Ahilove tetive postavila intramuskularna igla. Igla je usmjeravana tako da prolazi ispred Ahilove tetive i da bude okomita na košuljicu artroskopa te da ju dotakne. Potom se oštricom broj 11 učinila okomita kožna incizija, a potom se peanom, u istom smjeru u kojem se postavljala intramuskularna igla, prolazilo ispod Ahilove tetive okomito na postavljen artroskop dok se ne bi dotakla košuljica artroskopa. Potom je košuljica artroskopa služila kao vodič, tj. pean se polako spuštao po košuljici pazeći pritom da čitavo vrijeme vršak peana dotiče košuljicu. Kada je pean dotaknuo kost, artroskop se povlačio malo nazad, držeći pritom i nadalje svjetlo usmjereno lateralno, dok pean nije ušao u vidno polje. Potom se pean zamijenio s motoriziranim instrumentom ili instrumentom za radiofrekventnu ablaciju, pazeći pritom da su se i oni i svaki idući instrument uvijek uvodili u zglob na opisani način, tj. vrškom instrumenta dotičući artroskop i potom klizeći po njemu sve dok se ne bi pojavili u vidnom polju. Naizmjeničnim korištenjem obaju ulaza kao ulaza za artroskop, odnosno kao ulaza za instrumente, načinio bi se potreban kirurški zahvat u stražnjem dijelu gležnja. Nakon završetka operacijskog zahvata u stražnjem dijelu gležnja u zglob nije postavljan dren, a prije okretanja bolesnika rane su zašivene neresorptivnim koncem.

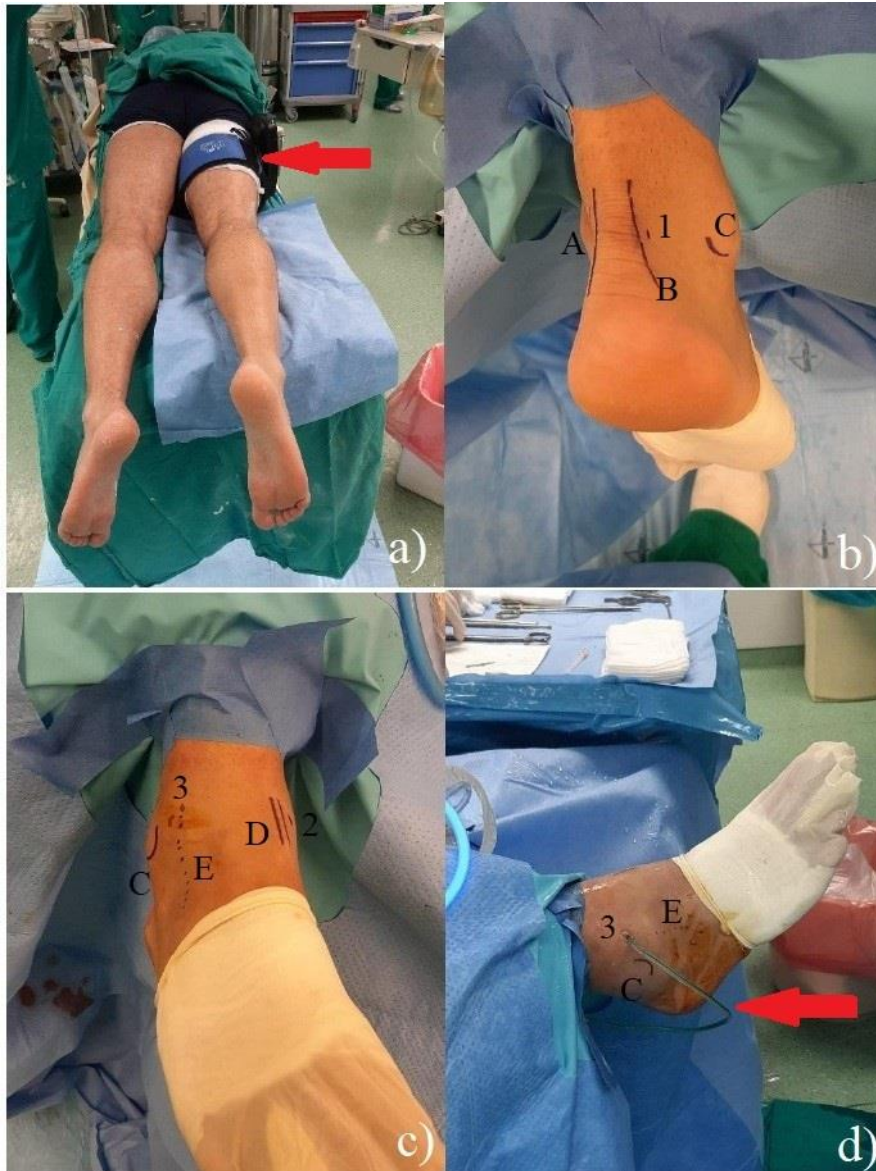Nakon toga se bolesnika okrenulo na leđa, pazeći pritom da gležanj i stopalo koji se operiraju ostanu sterilni. Nakon okretanja na leđa i dodatnog kirurškog pranja operacijskog polja gležanj je ponovno sterilno prekriven. Potkoljenica noge koja se operirala bila je pritom na rubu stola te se uobičajeno nalazila na jastučiću čime se onemogućava klizanje lijevo ili desno ili pak prekomjerna rotacija potkoljenice tijekom zahvata. Prije započinjanja zahvata operater je uvijek sterilnim markerom označio rubove medijalnog i lateralnog maleola te tijekom srednje kožne grane n. peroneus superficialis. Ta se grana najbolje prikazuje kada se stopalo

nalazi u maksimalno izvedivoj inverziji i plantarnoj fleksiji stopala, držeći pritom stopalo za četvrti prst i flektirajući ga (17,18).

Kod svih su bolesnika načinjeni standardni anteromedijalni i anterolateralni ulazi, uz napomenu da su se pritom potpuno slijedile upute Van Dijka i sur. (13,19), i to od tehnike izvođenja tih ulaza pa sve do načina na koji je rađena artroskopija. Kod svih je bolesnika zahvat započinjao kreiranjem anteromedijalnog ulaza. Taj se ulaz uvijek činio u položaju maksimalno izvodive dorzalne fleksije stopala uz medijalni rub tetive mišića tibialis anterior i to u razini zglobne pukotine. Oštricom broj 11 načinio bi se rez kože, dok se peanom, ranije opisanom „ubodi i proširi“ tehnikom proširilo potkožno tkivo te njegovim vrškom probilo zglobnu čahuru i ušlo u zglob. Nakon toga se kroz načinjeni ulaz u zglob postavila metalna šipka te je putem nje uvedena košuljica artroskopska te nakon odstranjenja metalne šipke i sam artroskop. Nakon vizualizacije prednjeg dijela zgloba gležnja postavljana je intramuskularna igla na predmnijevano mjesto anterolateralnog ulaza, u razini zglobne pukotine, uz lateralni rub tetive mišića peroneus tertius. Nakon prikaza vrška igle u anterolateralnom dijelu gležnja i procjene operatera nalazi li se igla na odgovarajućem mjestu, načinio se rez kože na mjestu na kojem se nalazila igla, ponovno u maksimalno izvedivoj dorzalnoj fleksiji stopala. Zatim se peanom, ranije opisanom "ubodi i proširi" tehnikom razmaknulo potkožno masno tkivo te njegovim vrškom probila zglobna ovojnica i pristupilo u zglob. Naizmjeničnim korištenjem obaju ulaza kao ulaza za artroskop, odnosno kao ulaza za instrumente, načinio bi se potreban kirurški zahvat u prednjem dijelu zgloba. Ako se nije moglo korištenjem dva standardna ulaza načiniti sav potreban zahvat u prednjem dijelu zgloba onda se prema potrebi u nekih bolesnika načinio dodatni anteromedijalni ulaz i to uz vršak medijalnog maleola, odnosno dodatni anterolateralni ulaz, ispred vrška lateralnog maleola. Na kraju operacijskog zahvata u prednjem dijelu gležnja uvijek je u zglob postavljan dren broj 12 kroz standardni anterolateralni ulaz, a rane su zašivene neresorptivnim koncem. Nakon toga, gležanj je sterilno previjen te je u svih bolesnika čitava noga omotana krep zavojem i postavljena u ranije načinjenu potkoljenu longetu u kojoj je gležanj bio imobiliziran u neutralnom položaju.

Nakon dolaska na odjel operirani gležanj bi se u imobilizaciji postavljao u povišen položaj na nosač tako da bi potkoljenica bila iznad razine srca kako bi se smanjilo oticanje operiranog gležnja. Potkoljenu longetu je bolesnik nosio kontinuirano tijekom 24 sata nakon operacije, do prvog previjanja i vađenja drena. Bolesnici su tijekom iduća tri tjedna rabili longetu, ali samo noću tijekom spavanja. Nakon prvog previjanja započinjalo se s pasivnim i aktivnim vježbama razgibavanja operiranog gležnja i to u smislu činjenja maksimalno izvodive dorzalne i plantarne fleksije, dok su kretnje inverzije i everzije stopala bile zabranjene. Osim toga, bolesnici su educirani da svakodnevno čine vježbe za poboljšanje cirkulacije donjih

ekstremiteta. Po otpustu iz Klinike kod svih je bolesnika provedena ambulantna fizikalna terapija. Tijekom prva tri tjedna bolesnici su hodali uz pomoć podlaktičnih štaka, opterećujući pritom operiranu nogu tako da im to opterećenje ne izaziva bol. Bolesnici su se još i sljedeća dva tjedna služili jednom podlaktičnom štakom, koju su nosili u suprotnoj ruci od operirane noge. Izuzetak su bili bolesnici kod kojih je učinjen operacijski zahvat na hrskavici talusa (tehnikom mikrofraktura) i koji su tijekom prvih šest tjedana hodali uz pomoć podlaktičnih štaka, opterećujući pritom operiranu nogu do 10kg tjelesne mase. Tijekom idućih šest tjedana ti su se bolesnici i dalje prilikom hoda služili štakama, s tim da su postupno povećavali opterećenje, i to tako da su tijekom prva dva tjedna opterećivali operiranu nogu maksimalno do trećine svoje tjelesne mase, tijekom sljedeća dva do dvije trećine, da bi tijekom posljednja dva tjedna tog razdoblja operiranu nogu opterećivali punom tjelesnom masom i postupno odbacivali štace.



Slika 2. a) Bolesnik u položaju na trbuhu, u položaju u kojem se započinje s artroskopskim zahvatom u stražnjem dijelu gležnja. Crvenom strelicom je označena povjeska koja se postavlja na natkoljenicu; b) Nakon kirurškog pranja i sterilnog pokrivanja, sterilnim su markerom označene anatomske strukture dostupne palpaciji te predmnijevani položaj artroskopskih ulaza - A (medijalni rub Ahilove tetive), B (lateralni rub Ahilove tetive), C (vršak lateralnog maleola), te 1 (predmnijevano mjesto za posterolateralni ulaz); c) Nakon završenog zahvata u stražnjem dijelu gležnja bolesnik je okrenut i postavljen u položaj na leđima. Nakon dodatnog kirurškog pranja operacijskog polja gležanj je ponovno sterilno prekriven, a prije započinjanja zahvata u prednjem dijelu gležnja sterilnim su markerom označene anatomske strukture dostupne palpaciji te predmnijevani položaj artroskopskih ulaza - C (vršak lateralnog maleola), D (tijek tetive m. tibialis anterior), E (tijek n. peroneus superficialis), 2 (predmnijevano mjesto za anteromedijalni ulaz), 3 (predmnijevano mjesto za anterolateralni ulaz); d) Na kraju zahvata u prednjem dijelu gležnja uvijek se postavlja dren broj 12 u gležanj (označen crvenom strelicom) i to kroz anterolateralni ulaz – C (vršak lateralnog maleola), E (tijek n. peroneus superficialis), te 3 (anterolateralni ulaz)



## REZULTATI

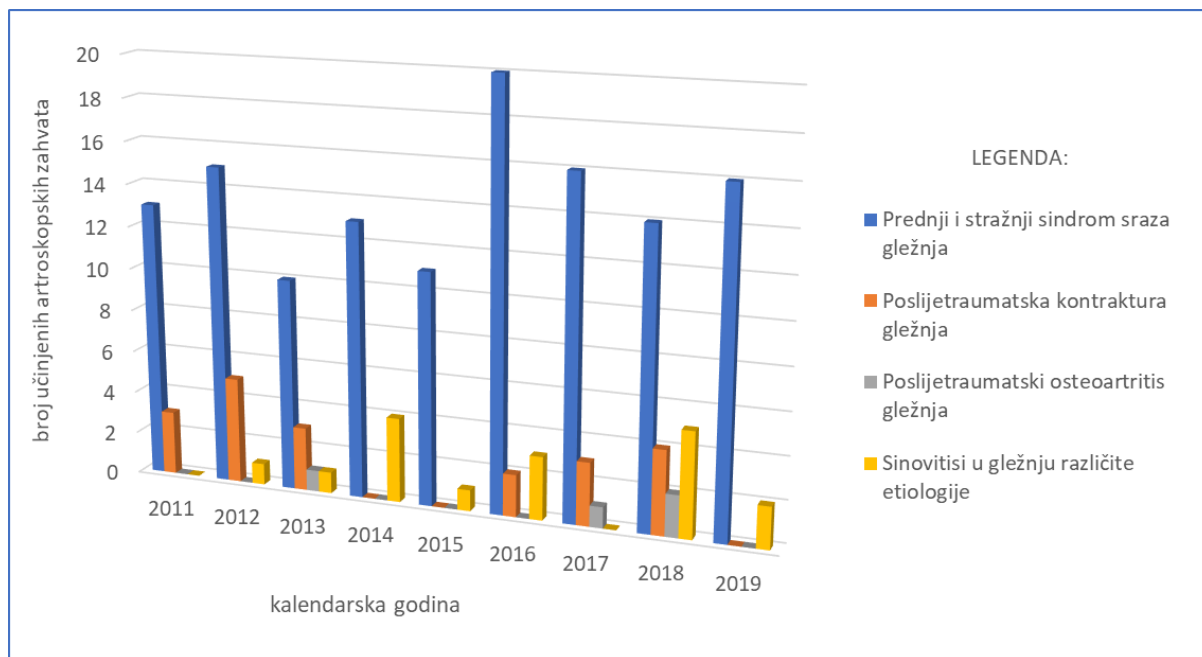
Demografski podaci o bolesnicima koji su zadovoljili tražene kriterije za ovo istraživanje prikazani su u Tablici 1. pri čemu je u toj skupini operirano sveukupno 167 bolesnika, jer je u dvije bolesnice artroskopski zahvat načinjen na oba gležnja. U svih je bolesnika prije artroskopskog zahvata uz standardne rendgenske snimke gležnja načinjena i dodatna slikovna dijagnostika magnetskom rezonancijom i/ili računalnom tomografijom. U 38 je bolesnika (22,49%) načinjen MR, u 35 (20,71%) CT, dok je u njih 96-ero (56,80%) prije artroskopije uz MR načinjen i CT radi potrebe planiranja zahvata.

*Tablica 1. Demografski podaci o bolesnicima kod kojih je u istom aktu načinjena artroskopija prednjeg i stražnjeg dijela gležnja tijekom promatranog razdoblja od devet godina.*

Ukupan broj operacijskih zahvata	169
Muškarci (%)	105 (62,13%)
Prosječna životna dob u godinama $\pm$ SD (raspon)	33,66 $\pm$ 12,53 (10-62)
Operiran desni gležanj (%)	80 (47,34%)
Prethodne operacije na istom gležnju (%)	31 (18,43%)
Dijagnoza	
<i>Prednji i stražnji sindrom sraza gležnja (%)</i>	<i>128 (75,74%)</i>
<i>Poslijetraumatska kontraktura gležnja (%)</i>	<i>20 (11,83%)</i>
<i>Poslijetraumatski osteoartritis gležnja (%)</i>	<i>4 (2,37%)</i>
<i>Sinovitisi u gležnju različite etiologije (%)</i>	<i>17 (10,06%)</i>
Praćenje nakon operacije u mjesecima $\pm$ SD (raspon)	18,05 $\pm$ 21 (3-97)

Svi su bolesnici operirani u spinalnoj anesteziji. Kod 118 bolesnika (69,82%) je tijekom zahvata korištena blijeda staza, dok kod preostalog 51-og (30,18%) nije bila korištena uz napomenu da je u jednog bolesnika tijekom zahvata zbog krvarenja i slabe vizualizacije bilo neophodno stisnuti povjesku i uspostaviti blijedu stazu.

Indikacija za artroskopski zahvat u promatranj skupini najčešće je postavljena zbog prednjeg i stražnjeg sindroma sraza gležnja i to u 75,74% bolesnika. Kod 20 je bolesnika (11,83%) načinjena artroskopija prednjeg i stražnjeg dijela gležnja u istom aktu zbog poslijetraumatske kontrakture gležnja. Sinovitisi u gležnju različite etiologije su bili indikacija za operaciju kod 17 bolesnika (10,06%), dok je kod preostala četiri bolesnika (2,37%) iz promatrane skupine indikacija za operaciju bila poslijetraumatski osteoartritis gležnja. Raspodjela broja učinjenih artroskopskih zahvata u prednjem i stražnjem dijelu gležnja u istom aktu s obzirom na dijagnozu i s obzirom na kalendarsku godinu u kojoj je zahvat učinjen prikazana je na Slici 3.



Slika 3. Broj učinjenih artroskopija prednjeg i stražnjeg dijela gležnja u istom aktu prikazan s obzirom na dijagnozu zbog koje je načinjen artroskopski zahvat i s obzirom na kalendarsku godinu u kojoj je načinjen i to za promatrano razdoblje od devet godina.

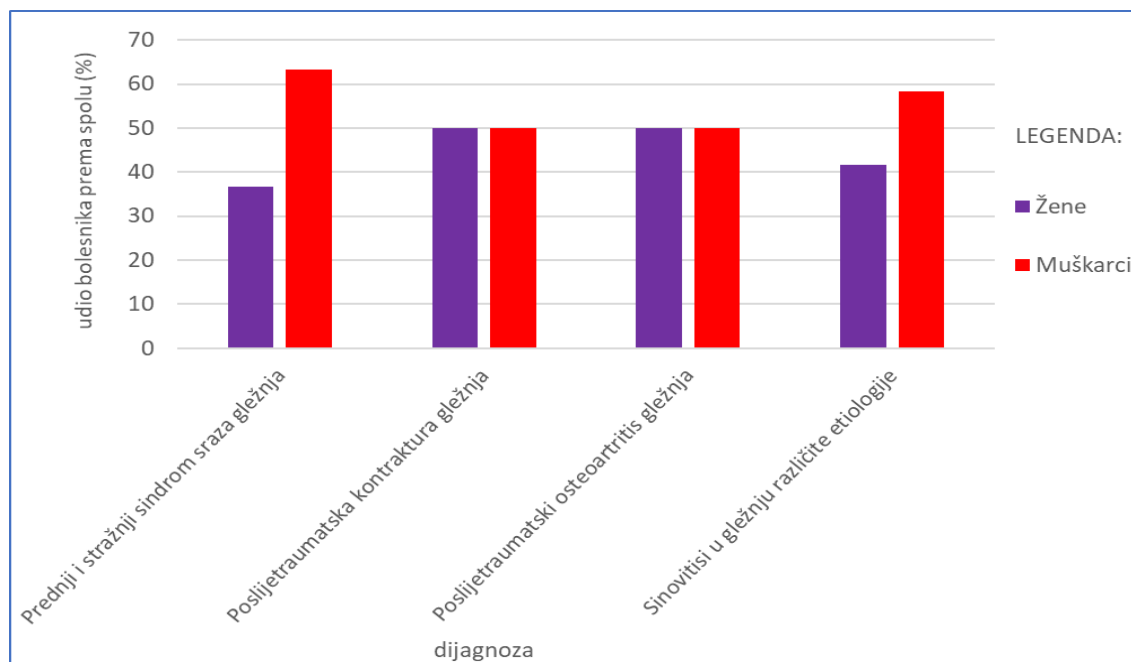
Detaljan prikaz svake pojedine skupine bolesnika s obzirom na dijagnozu i to s podacima o broju učinjenih artroskopskih zahvata, odnosu muškaraca i žena, prosječnoj životnoj dobi bolesnika u trenutku operacije, prethodnim i ponovnim operacijskim zahvatima na gležnju koji je artroskopiran, broju zabilježenih komplikacija, kao i prosječnom vremenu praćenja bolesnika nakon načinjenog zahvata dan je u Tablici 2.

Tablica 2. Prikaz učinjenih artroskopija prednjeg i stražnjeg dijela gležnja u istom aktu po skupinama bolesnika s obzirom na dijagnozu zbog koje je načinjen artroskopski zahvat.

	Broj načinjenih artroskopskih zahvata na gležnju (odnos muškarci/žene)	Prosječna životna dob u godinama $\pm$ SD u trenutku artroskopskog zahvata (raspon)	Broj prethodno načinjenih operacija na gležnju na kojem je rađen artroskopski zahvat (%) *	Broj uočenih komplikacija tijekom poslije-operacijskog praćenja bolesnika (%) *	Broj ponovno činjenih operacija na gležnju na kojem je rađen artroskopski zahvat (%) *	Prosječno vrijeme praćenja bolesnika nakon načinjenog artroskopskog zahvata u mjesecima $\pm$ SD (raspon)
<b>Prednji i stražnji sindrom sraza gležnja</b>	128 (81/47)	29,73 $\pm$ 11,7 (15-61)	15 (11,72%)	5 (3,91%)	6 (4,69%)	15,75 $\pm$ 19 (3-97)
<b>Poslijetraumatska kontraktura gležnja</b>	20 (10/10)	36,6 $\pm$ 12,92 (10-62)	12 (60,0%)	1 (5,0%)	5 (25,0%)	29,7 $\pm$ 26 (3-89)
<b>Poslijetraumatski osteoartritis gležnja</b>	4 (2/2)	51,25 $\pm$ 4,15 (47-58)	3 (75,0%)	0	2 (50,0%)	29,5 $\pm$ 34 (6-89)
<b>Sinovitisi u gležnju različite etiologije</b>	17 (12/5)	38,59 $\pm$ 13,87 (15-61)	1 (5,88%)	0	0	18,94 $\pm$ 16 (3-56)

\*udio naspram ukupnog broja bolesnika u pojedinoj skupini

Raspodjela bolesnika s obzirom na spol bolesnika te na dijagnozu zbog koje je načinjen artroskopski zahvat na gležnju prikazana je na Slici 4.



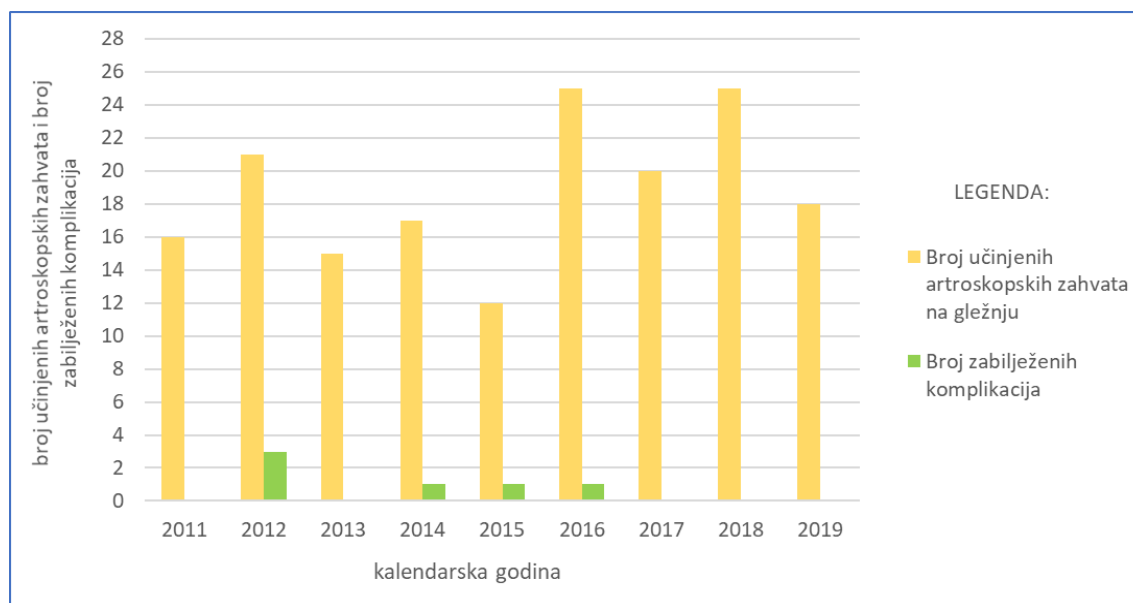
Slika 4. Raspodjela bolesnika s obzirom na dijagnozu zbog koje je načinjena artroskopija prednjeg i stražnjeg dijela gležnja u istom aktu te na spol bolesnika.

Tijekom promatranog razdoblja uočeno je i zabilježeno u dostupnoj dokumentaciji sveukupno šest poslijeoperacijskih komplikacija na 169 (3,55%) načinjenih artroskopija. Pet komplikacija zabilježeno je u skupini bolesnika s prednjim i stražnjim sindromom sraza gležnja, dok je jedna komplikacija zabilježena kod bolesnika s poslijetraumatskom kontrakturom gležnja. U Tablici 3. se nalazi detaljan prikaz tegoba, provedenog liječenja i konačnog rezultata liječenja u skupini bolesnika kod kojih se pojavila komplikacija nakon načinjenog artroskopskog zahvata.

*Tablica 3. Detaljan prikaz tegoba i provedenog liječenja kod bolesnika kod kojih se pojavila komplikacija nakon načinjene artroskopije prednjeg i stražnjeg dijela gležnja u istom aktu.*

Životna dob u času artroskopskog zahvata u godinama	Spol	Dijagnoza	Prethodna operacija na tom gležnju	Kalendar-ska godina	Artroskopski zahvat načinjen u prednjem dijelu gležnja	Artroskopski zahvat načinjen u stražnjem dijelu gležnja	Opis tegoba	Provedeno liječenje	Konačan rezultat liječenja
34	M	prednji i stražnji sindrom sraza gležnja	artroskopija gležnja sprijeđa 6 godina ranije u drugoj ustanovi	2012	uklanjanje osteofita s prednjeg distalnog ruba tibije	odstranjenje slobodnog zglobnog tijela	difuzna bol u gležnju i stopalu praćena pojačanim znojenjem uz oteklinu gležnja	medikamentozno liječenje uz kontinuiranu fizikalnu terapiju tijekom 6 mjeseci	bez tegoba
41	Ž	poslijetraumatska kontraktura gležnja	osteosinteza fibule i medijalnog maleola 2 godine ranije u drugoj ustanovi, osteosintetski materijal izvađen	2012	uklanjanje priraslica, uklanjanje osteofita s prednjeg distalnog ruba tibije, djelomična sinoviektomija	uklanjanje priraslica, djelomična sinoviektomija	granulom uz crvenilo oko posteromedijalnog ulaza	ekscizija granuloma u kojem je nađen ostatak kirurškog konca 4 mjeseca nakon artroskopskog zahvata	bez tegoba
34	M	prednji i stražnji sindrom sraza gležnja	/	2012	uklanjanje priraslica, uklanjanje osteofita s prednjeg distalnog ruba tibije i s medijalnog maleola	odstranjenje stražnjeg izdanka talusa	utrnutost lateralne strane hrbata stopala	medikamentozno liječenje	bez poboljšanja
45	M	prednji i stražnji sindrom sraza gležnja	/	2014	uklanjanje osteofita s prednjeg distalnog ruba tibije i s medijalnog maleola	uklanjanje priraslica, djelomična sinoviektomija	difuzna bol u gležnju i stopalu uz osjet hladnoće i trnjenje	medikamentozno liječenje uz kontinuiranu fizikalnu terapiju tijekom 6 mjeseci	zaostala bol u anteromedijalnom dijelu gležnja
21	M	prednji i stražnji sindrom sraza gležnja	/	2015	uklanjanje priraslica i tkiva koje je stvaralo meki sraz u anterolateralnom dijelu zgloba	odstranjenje os trigonuma	sekrecija sinovije (sinovioreja) iz anteromedijalnog ulaza – bris sterilan	prekid fizikalne terapije uz kontinuirano nošenje potkoljenične longete tijekom 5 dana	bez tegoba
53	Ž	prednji i stražnji sindrom sraza gležnja	/	2016	uklanjanje osteofita s prednjeg distalnog ruba tibije i s medijalnog maleola, odstranjenje 6 slobodnih zglobnih tijela, djelomična sinoviektomija	uklanjanje priraslica, odstranjenje 4 slobodna zglobna tijela, odstranjenje stražnjeg izdanka talusa	smetnje osjeta između prva dva prsta na hrptu stopala	medikamentozno liječenje uz kontinuiranu fizikalnu terapiju tijekom 6 mjeseci	bez tegoba

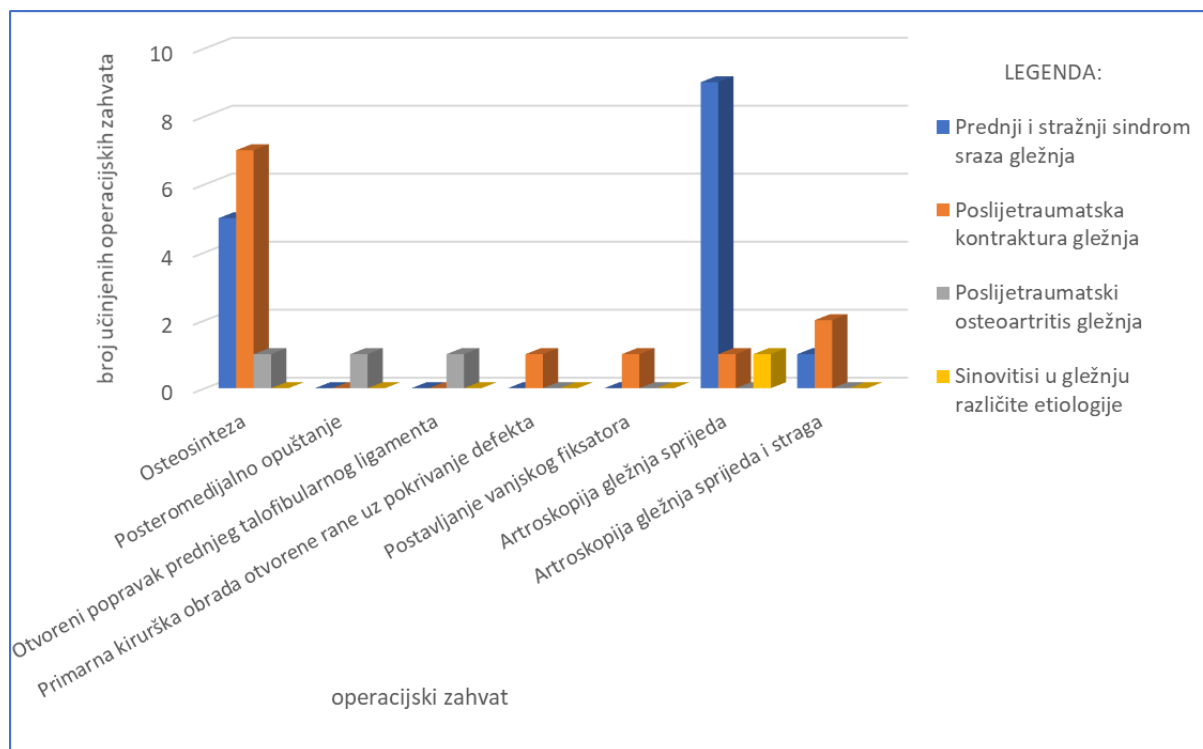
Broj zabilježenih komplikacija s obzirom na kalendarsku godinu u kojoj je zahvat načinjen i to za promatrano razdoblje od devet godina prikazan je na Slici 5.



Slika 5. Odnos između broja načinjenih artroskopija prednjeg i stražnjeg dijela gležnja u istom aktu i zabilježenih komplikacija s obzirom na kalendarsku godinu u kojoj je zahvat načinjen i to za promatrano razdoblje od devet godina.

Prije nego je načinjen artroskopski zahvat na gležnju u Klinici čak je 31 bolesnik (18,43%) prethodno već operirao isti gležanj. Najveći broj bolesnika koji su već operirali taj gležanj je iz skupine bolesnika s dijagnozom prednjeg i stražnjeg sindroma sraza gležnja, njih 15 (11,72%). U toj je skupini deset bolesnika prethodno bilo operirano artroskopskim zahvatom, a preostalih pet operirani su otvorenim kirurškim zahvatom. Gledajući prema udjelu, najveći je broj prethodnih operacijskih zahvata bio u skupini bolesnika s dijagnozom poslijetraumatskog osteoartritisa jer su tri od ukupno četiri operirana bolesnika (75,0%) već ranije operirali taj isti gležanj otvorenim kirurškim zahvatima. U skupini bolesnika s dijagnozom poslijetraumatske kontrakture gležnja 12 od 20 bolesnika (60,0%) već je prije operiralo isti gležanj. Iz te je skupine kod troje bolesnika prethodno načinjena artroskopija gležnja, dok je preostalih devetero operirano otvorenim kirurškim zahvatom. Samo je u jednog bolesnika (5,88%) iz skupine bolesnika s dijagnozom sinovitisa u gležnju različite etiologije načinjena artroskopija prije zahvata u Klinici. Između načinjene artroskopije prednjeg i stražnjeg dijela gležnja u istom aktu u Klinici i prethodne operacije istog gležnja prosječno je prošlo 5,94 (raspon, 0,33-25) godine. Samo kod dva bolesnika je proteklo manje od godine dana između prethodne operacije gležnja i artroskopije. Kod 19 je bolesnika artroskopski zahvat načinjen između jedne i pet godina od prvog zahvata. Kod četiri bolesnika proteklo je između šest i

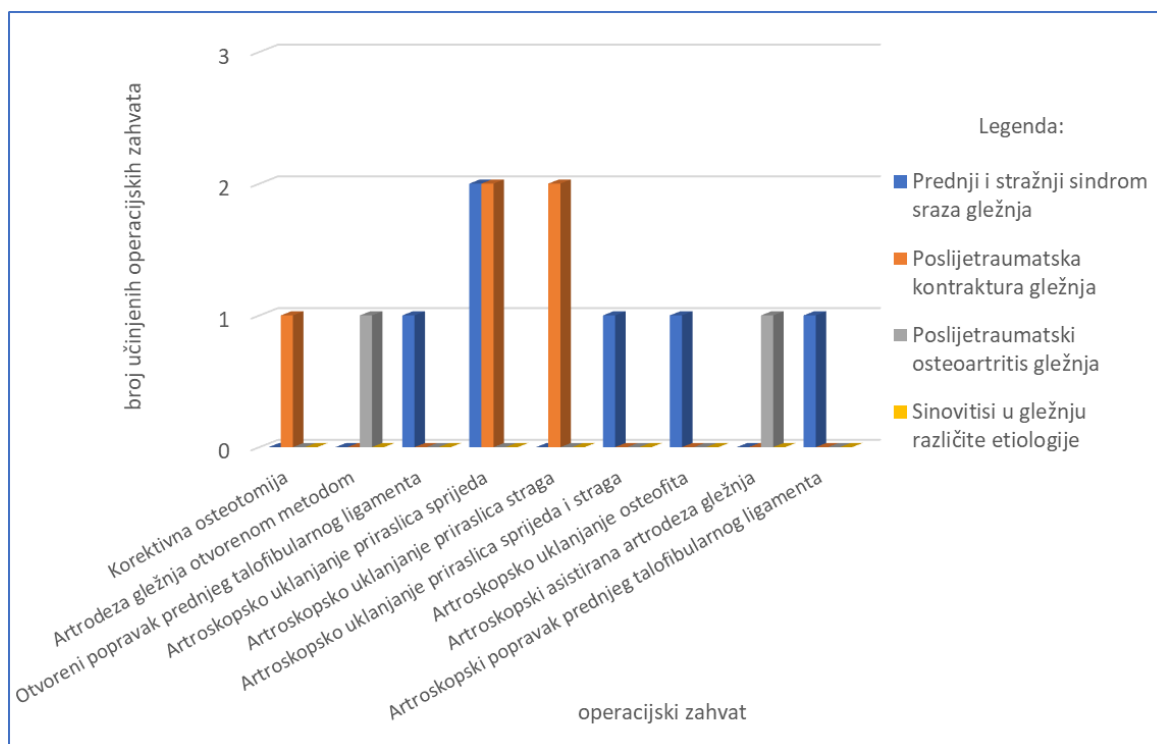
deset godina, dok je kod šest proteklo više od deset godina od načinjene prethodne operacije na istom gležnju. Raspodjela prethodno učinjenih operacijskih zahvata na gležnju i to s obzirom na dijagnozu zbog koje je načinjen artroskopski zahvat prikazana je na Slici 6.



Slika 6. Raspodjela prethodno učinjenih operacijskih zahvata na gležnju na kojem je u istom aktu načinjena artroskopijska prednjeg i stražnjeg dijela gležnja i to s obzirom na dijagnozu zbog koje je načinjen artroskopski zahvat.

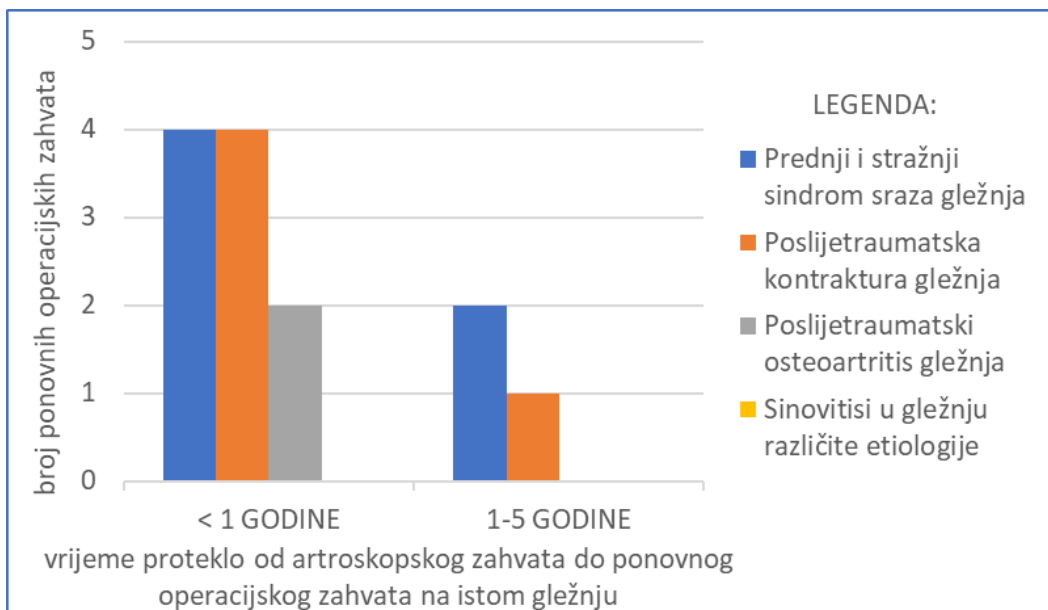
Tijekom promatranog razdoblja ponovno je operirano 13 bolesnika (7,69%). Načinjeno je deset ponovnih artroskopskih zahvata te tri zahvata otvorenom kirurškom tehnikom. Artroskopsko uklanjanje priraslica je načinjeno kod sedam bolesnika. Kod četiri je bolesnika učinjena artroskopijska prednjeg dijela gležnja, kod dva bolesnika artroskopijska stražnjeg dijela gležnja, dok je kod jednog bolesnika ponovno načinjena artroskopijska prednjeg i stražnjeg dijela gležnja u istom aktu. Svi su ti zahvati načinjeni u razdoblju kraćem od godine dana od načinjene artroskopijske prednjeg i stražnjeg dijela gležnja u istom aktu. Kod jednog su bolesnika u drugom zahvatu, koji je načinjen četiri godine nakon primarnog zahvata, odstranjeni osteofiti u prednjem dijelu zgloba. Preostala dva artroskopska zahvata su bila artroskopski asistirana artrodeza gležnja, odnosno artroskopski popravak prednjeg talofibularnog ligamenta. Otvorenom metodom su načinjeni popravak prednjeg talofibularnog ligamenta, artrodeza gležnja te korektivna osteotomija tibije. Slika 7. prikazuje raspodjelu ponovno učinjenih operacijskih zahvata na istom gležnju na kojem je načinjena artroskopijska prednjeg i stražnjeg

dijela gležnja u istom aktu i to s obzirom na dijagnozu zbog koje je načinjen artroskopski zahvat.



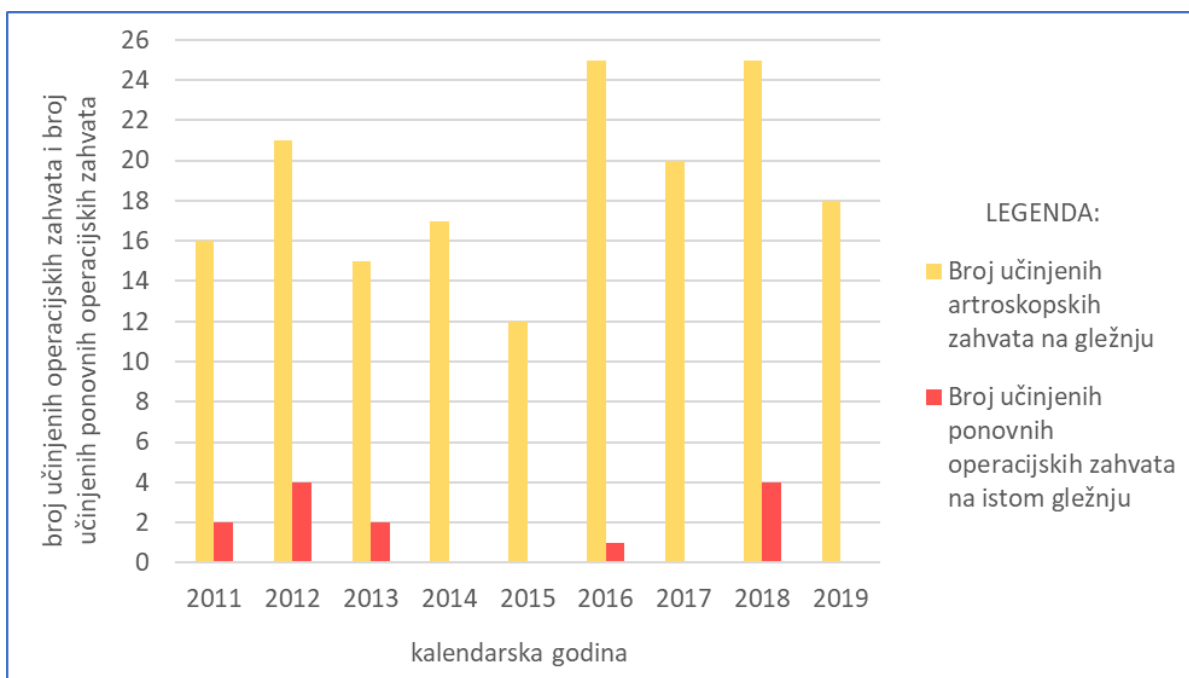
Slika 7. Raspodjela ponovno učinjenih operacijskih zahvata na gležnju na kojem je u istom aktu načinjena artroskopija prednjeg i stražnjeg dijela gležnja i to s obzirom na dijagnozu zbog koje je načinjen artroskopski zahvat.

Kod bolesnika koji su ponovno operirani prošlo je prosječno 1,47 (raspon, 0,5 - 4) godina od načinjenog artroskopskog zahvata u prednjem i stražnjem dijelu gležnja u istom aktu do ponovnog operacijskog zahvata (Slika 8.).



Slika 8. Prikaz ponovno učinjenih operacijskih zahvata na gležnju na kojem je u istom aktu načinjena artroskopija prednjeg i stražnjeg dijela gležnja i to s obzirom na razdoblje koje je proteklo od artroskopskog zahvata do ponovnog operacijskog zahvata na istom gležnju.

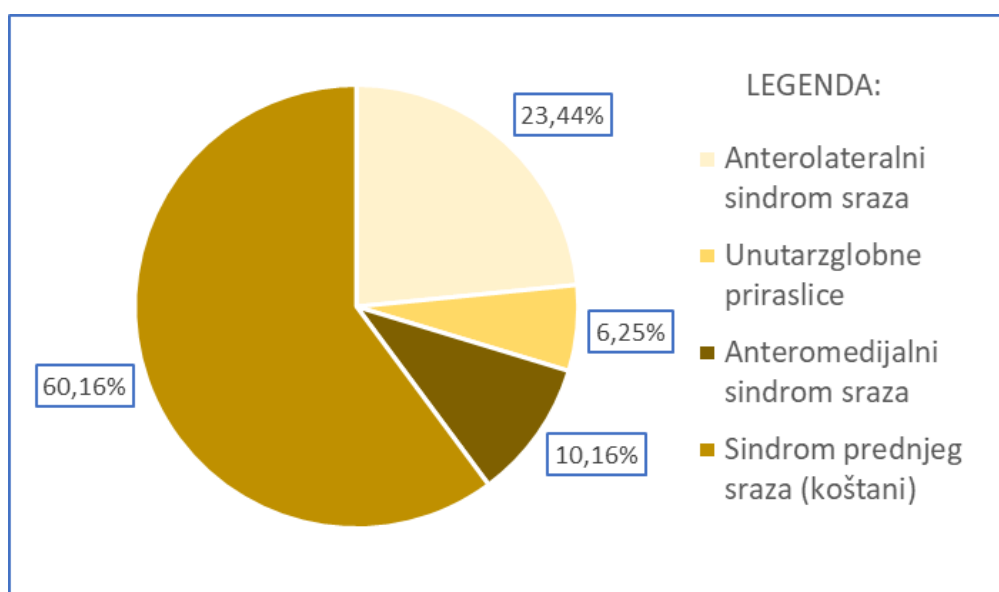
Na Slici 9. prikazan je za svaku kalendarsku godinu za promatrano razdoblje od devet godina odnos između načinjenih artroskopija prednjeg i stražnjeg dijela gležnja i načinjenih ponovnih operacijskih zahvata.



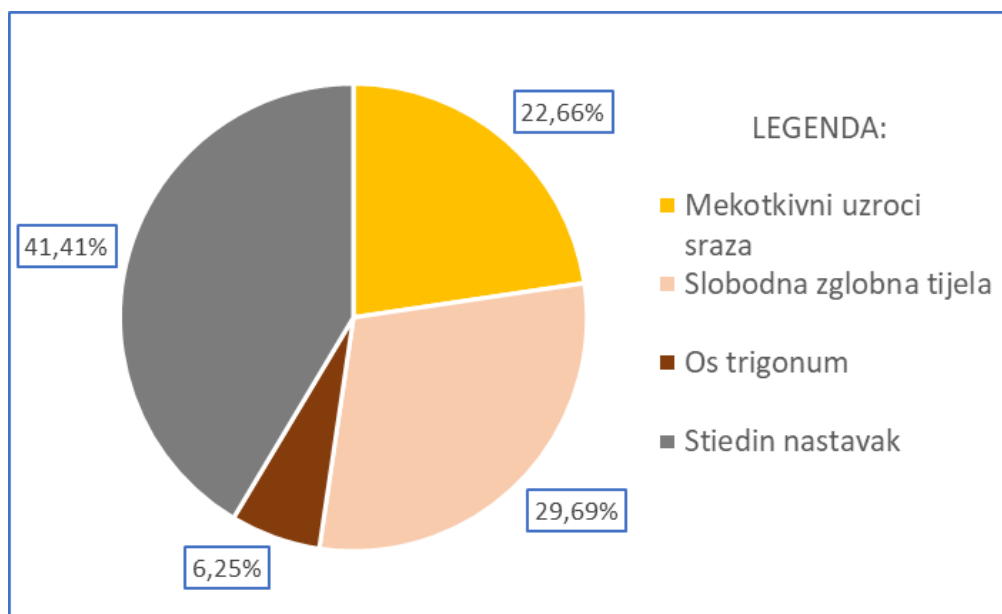
Slika 9. Prikaz ponovno učinjenih operacijskih zahvata na gležnju na kojem je u istom aktu načinjena artroskopija prednjeg i stražnjeg dijela gležnja i to s obzirom na ukupan broj artroskopija gležnja za svaku kalendarsku godinu za promatrano razdoblje od devet godina.



Sindrom sraza u prednjem i stražnjem dijelu gležnja je najčešće postavljena indikacija za artroskopiju prednjeg i stražnjeg dijela gležnja u istom aktu u promatranoj skupini bolesnika. Uzroci koji su doveli do nastanka sindroma sraza u prednjem dijelu gležnja prikazani su na Slici 10., dok su uzroci nastanka sindroma sraza u stražnjem dijelu gležnja (u daljnjem tekstu SSSG) prikazani na Slici 11. U našem je istraživanju prednji sindrom sraza najčešće nastao zbog prednjeg koštanog sraza i to kod 77 bolesnika (60,16%). Izdužen stražnji nastavak talusa kojeg se tada naziva Stiedinim nastavkom bio je najčešći uzrok nastanka sindroma sraza u stražnjem dijelu gležnja (41,0%) u promatranoj skupini bolesnika. Kod 31-og od 53 (58,49%) bolesnika riječ je bila o prijelomu tog nastavka pa se tijekom zahvata uklanjao polomljeni dio kosti, dok se u preostala 22 bolesnika (41,51%) taj izduženi nastavak resecirao.



Slika 10. Postotna raspodjela uzroka koji su doveli do nastanka sindroma sraza u prednjem dijelu gležnja u promatranoj skupini bolesnika kod kojih je načinjena artroskopija prednjeg i stražnjeg dijela gležnja u istom aktu.

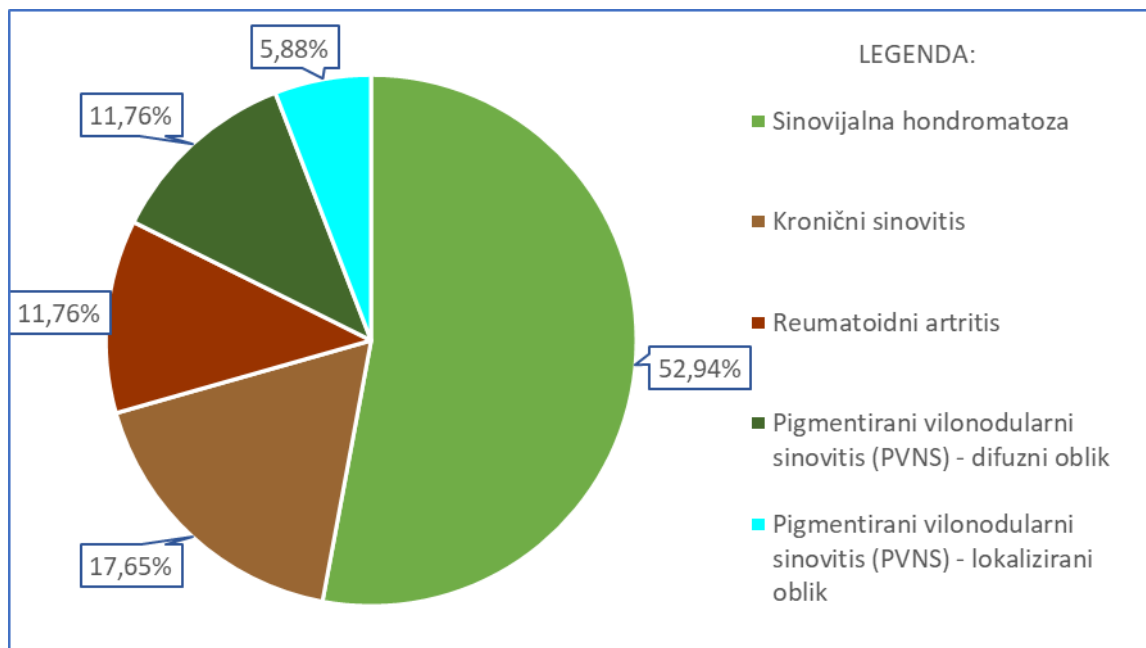


Slika 11. Postotna raspodjela uzroka koji su doveli do nastanka sindroma sraza u stražnjem dijelu gležnja u promatranoj skupini bolesnika kod kojih je načinjena artroskopija prednjeg i stražnjeg dijela gležnja u istom aktu.

Zbog sinovitisa gležnja različite etiologije artroskopija prednjeg i stražnjeg dijela gležnja u istom aktu je načinjena kod 17 bolesnika (10,06%). U Tablici 4. prikazani su podaci o bolesnicima, dok je na Slici 12. prikazana postotna raspodjela konačnih dijagnoza sinovitisa.

Tablica 4. Podaci o bolesnicima s dijagnozom sinovitisa kojima je u istom aktu načinjena artroskopija prednjeg i stražnjeg dijela gležnja.

Konačna dijagnoza sinovitisa s obzirom na patohistološki nalaz	Broj bolesnika (odnos muškarci/žene)	Prosječna životna dob u času artroskopskog zahvata (raspon)	Prosječno vrijeme praćenja bolesnika nakon načinjenog artroskopskog zahvata ± SD (raspon)
Reumatoidni artritis	2 (0/2)	33 (19-47)	30 ± 6 (24-36)
Sinovijalna hondromatoza	9 (8/1)	36,89 (15-61)	17 ± 15,29 (3-49)
Pigmentirani vilonodularni sinovitis – difuzni oblik	2 (2/0)	48 (38-58)	14 ± 2 (12-16)
Pigmentirani vilonodularni sinovitis – lokalizirani oblik	1 (1/0)	49	15
Kronični sinovitis	3 (1/2)	37,67 (17-53)	23 ± 23,42 (4-56)
Ukupan broj	17 (12/5)	38,59 (15-61)	19 ± 16 (3-56)



Slika 12. Postotna raspodjela konačnih dijagnoza sinovitisa u promatranoj skupini bolesnika kod kojih je načinjena artroskopija prednjeg i stražnjeg dijela gležnja u istom aktu.

## RASPRAVA

### Indikacije

Hipoteza ovog istraživanja je potvrđena. Najčešća indikacija za artroskopiju prednjeg i stražnjeg dijela gležnja u istom aktu u promatranoj skupini bolesnika bila je prednji i stražnji sindrom sruza gležnja i to čak kod 75,74% operiranih bolesnika. Valja istaknuti da je ovo do danas najveća serija bolesnika kod kojih je načinjena artroskopija prednjeg i stražnjeg dijela gležnja u istom aktu. Zengerink i van Dijk (12) su 2012. godine objavili istraživanje kojim su obuhvatili razdoblje od 19 godina tijekom kojeg su načinili 1305 artroskopija gležnja. Izvijestili su da su tijekom tog razdoblja samo u 17 slučajeva načinili artroskopiju prednjeg i stražnjeg dijela gležnja u istom aktu. Allegra i Maffulli (20) su 2010. godine izvijestili da su tijekom 5 godina načinili 32 artroskopije prednjeg i stražnjeg dijela gležnja u istom aktu, dok su Abdelatif i sur. (21) 2014. godine tijekom istog vremenskog razdoblja načinili 19 takvih zahvata. Kim i sur. (22) su 2013. godine objavili da su u kraćem vremenskom razdoblju od 2 godine načinili 22 artroskopije prednjeg i stražnjeg dijela gležnja u istom aktu, dok su Song i sur. (23) 2016. godine izvijestili da su u istom vremenskom razdoblju načinili 28 takvih zahvata.

Sindrom sruza u gležnju se definira kao bolno, mehaničko ograničenje opsega pokreta koje nastaje ili zbog koštanih ili zbog mekotkivnih promjena (24). S obzirom na lokalizaciju

promjena, razlikujemo prednji i stražnji sindrom sraza gležnja. Pod pojmom prednji sraz razlikujemo prednji koštani sraz i anteromedijalni sraz koji su predominantno uzrokovani osteofitima, dok su anterolateralni sraz i unutarzglobne priraslice posljedice mekotkivnih uzroka (25). U našem je istraživanju prednji sindrom sraza najčešće nastao zbog prednjeg koštanog sraza i to kod 77 bolesnika (60,16%). Ti su rezultati u skladu s objavljenim rezultatima iz istraživanja u kojima je načinjena artroskopija prednjeg i stražnjeg dijela gležnja u istom aktu. Tako je primjerice koštani sraz bio uzrokom prednjeg sindroma sraza gležnja kod 16 (50%) bolesnika u istraživanju Allegre i Maffullia (20), dok je u istraživanju Abdelatifa i sur. (21) bio uzrokom kod 16 (84,2%), odnosno kod svih 28 (100%) u istraživanju Songa i sur. (23). Jedino su Kim i sur. (22) izvijestili da su mekotkivni uzroci bili češći uzrok nastanka prednjeg sindroma sraza pa je tako u tom istraživanju anterolateralni sindrom sraza bio uzrokom u čak 81,8% slučajeva.

Uzroci nastanka stražnjeg sindroma sraza gležnja mogu biti, kao i u slučaju prednjeg sraza gležnja, ili koštani ili mekotkivni, a često nastaju i zbog kombinacije tih uzroka (Tablica 5.) (26). Koštani uzroci su najčešće vezani uz anatomske varijacije lateralnog izdanka stražnjeg nastavka talusa. Zwiers i sur. (27) su 2018. godine objavili do danas najveću seriju bolesnika sa SSSG-om koji su operirani artroskopskim načinom prema tehnici koju su opisali Van Dijk i sur., a koju smo i mi koristili u naših bolesnika. Oni su analizirali 203 bolesnika i izvijestili da je koštani uzrok bio uzrokom nastanka SSSG-a u 168 (82,8%), a mekotkivni u 35 (17,2%). Ti su rezultati u skladu s rezultatima našeg istraživanja, kao i Scholtena i sur. (28) iz 2008. godine te Abdelatifa i sur. (21) iz 2014. godine, prema kojima su koštani uzroci bili uzrokom nastanka SSSG-a u 77% bolesnika, a mekotkivni u 23%. Zwiers i sur. (27) su izvijestili da je među koštanim uzrocima nastanka os trigonum bio uzrokom u 54,2% bolesnika, dok je u istraživanju Miyamota i sur. (29) os trigonum bio uzrokom u čak 66,6%. U našem istraživanju najčešći uzrok nastanka SSSG-a bio je Stiedin nastavak i to bilo da je riječ o samom nastavku kao uzroku nastanka tegoba bilo o prijelomu tog nastavka i to u 41,41% bolesnika. Stiedin nastavak bio je uzrokom nastanka SSSG-a u 28,6% bolesnika u istraživanju Zwiersa i sur. (27). Valja istaknuti da su u našem istraživanju, kao i u istraživanju Allegre i Maffullia (20), slobodna zglobna tijela bila uzrokom nastanka SSSG-a u više od 25% bolesnika.

Tablica 5. Uzroci nastanka sindroma stražnjeg sraza gležnja (26).

<b>koštani uzroci</b>	tibia – povećan stražnji donji dio
	talus – os trigonum Stiedin nastavak Shepherdov prijelom Cedellov prijelom
	kalkaneus – povećan gornji dio stražnjeg nastavka
<b>mekotkivni uzroci</b>	promjene sinovijalne opne zglobne ovojnice – sinovijalna hondromatoza pigmentirani vilonodularni sinovitis reumatoidni artritis
	ozljede i oštećenja stražnje zglobne ovojnice talokruralnog i subtalarnog zgloba
	ozljede ligamenata stražnjeg dijela talokruralnog i subtalarnog zgloba
<b>Ostalo</b>	slobodna zglobna tijela
	Kalcifikati

U promatranoj skupini bolesnika artroskopija prednjeg i stražnjeg dijela gležnja u istom aktu bila je indicirana i za liječenje poslijetraumatske kontrakture gležnja, poslijetraumatskog osteoartrisa gležnja te sinovitisa različitih etiologija. Zbog poslijetraumatske kontrakture gležnja operirano je 20 bolesnika (11,83%). U toj je skupini 12 bolesnika (60,0%) već prije operiralo isti gležanj, a valja istaknuti da je u većine njih prethodna operacija (7/12, 58,3%) bila osteosinteza zbog prijeloma u području gležnja. Lui i sur. (30) su 2006. godine prikazali seriju od 5 bolesnika kojima su načinili artroskopiju prednjeg i stražnjeg dijela gležnja u istom aktu i kojima je prethodno zbog prijeloma u području gležnja činjena osteosinteza. Izvijestili su da, tijekom praćenja od prosječno 32,6 mjeseci, nisu morali činiti ponovni zahvat na tom gležnju bilo artroskopskim bilo otvorenim načinom. U našem je istraživanju radi zaostalih bolova i/ili smanjenog opsega pokreta nakon načinjene artroskopije prednjeg i stražnjeg dijela gležnja u istom aktu ponovno operirano 5 (25%) bolesnika.

U samo 4 (2,37%) bolesnika u našem istraživanju bila je indicirana artroskopija prednjeg i stražnjeg dijela gležnja u istom aktu zbog poslijetraumatskog osteoartrisa gležnja i to u prvom redu s ciljem smanjenja bolova u gležnju i poboljšanja opsega pokreta. No, kao što se i ističe u literaturi, rezultati takvog načina liječenja nisu dobri ako je riječ o uznapredovanom osteoartritisu. Naime, prema istraživanju van Dijka i sur. (31), kod bolesnika bez suženja zglobne pukotine na prijeoperacijskom rendgenogramu kod kojih se provodi artroskopija

gležnja rezultati su dobri ili odlični u 90% slučajeva. Kod bolesnika kod kojih postoji suženje zglobne pukotine prije operacije rezultati su dobri ili odlični u samo 50% slučajeva. Choi i sur. (32) su 2013. godine proveli istraživanje u kojem su proučavali rezultate artroskopije gležnja kod bolesnika s blagim ili umjerenim osteoartritisom gležnja. Izvijestili su da je kod više od polovine bolesnika (54%) zamijećeno poboljšanje nakon zahvata na osnovi AOFAS upitnika, te procjene boli vizualno analognom skalom. No, ističu da se rezultat liječenja počinje pogoršavati 2 godine od operacije pa zaključuju da je učinak takvog načina liječenja vremenski ograničen. Na osnovi rezultata tog istraživanja ističu i da su rezultati lošiji u bolesnika s višim indeksom tjelesne mase, kao i u onih kod kojih se tijekom zahvata nađu više od dvije lokalizacije na kojima je oštećena zglobna hrskavica. Vremensko ograničenje učinka ovakvog načina liječenja osteoartritisom gležnja potvrđeno je i našim istraživanjem jer su tijekom praćenja dva bolesnika ponovno operirana, oba unutar godine dana od načinjenog zahvata i tada im je načinjena artrodeza gležnja.

Artroskopijom gležnja možemo uspješno liječiti sinovitise različite etiologije, bilo da je riječ o sinovitisu koji je dio neke sistemske bolesti, poput reumatoidnog artritisa, hemofilije ili drugih reumatoloških bolesti, bilo da je riječ o primarnoj bolesti sinovije, poput sinovijalne hondromatoze ili pigmentiranog vilonodularnog sinovitisa (33). U našem je istraživanju zbog sinovitisa različitih etiologija učinjena artroskopija prednjeg i stražnjeg dijela gležnja u istom aktu kod 17 (10,06%) bolesnika. Najveći broj bolesnika, njih 9 (52,94%), operiran je zbog primarne sinovijalne hondromatoze. Najveću seriju od 17 bolesnika s primarnom sinovijalnom hondromatozom gležnja koji su operirani artroskopskim načinom i kod kojih je učinjena artroskopija prednjeg i stražnjeg dijela gležnja u istom aktu, objavili su Bojanić i sur. (34) 2021. godine. Autori ističu da je osnovna prednost tako načinjenog artroskopskog zahvata što se njime omogućuje uklanjanje sinovije i/ili slobodnih zglobnih tijela iz cijelog gležnja. Osim toga, navode da su slobodna zglobna tijela pronašli u oba dijela zgloba u 14 od 17 operiranih bolesnika te da je njih 15 bilo zadovoljno s ishodom liječenja, kao i da tijekom prosječnog poslijeoperacijskog praćenja od sedam godina nije bilo pojave recidiva bolesti. Tri su bolesnika u ovom istraživanju operirana zbog PVNS-a gležnja uz napomenu da su dva imala difuzni oblik koji je bio ograničen na zglob gležnja, dok je kod bolesnika s lokaliziranim oblikom promjena bila smještena u stražnjem dijelu gležnja. Guo i sur. (35) su 2018. godine izvijestili da su tijekom desetgodišnjeg razdoblja operirali 10 bolesnika s difuznim oblikom PVNS-a, koji je bio smješten unutar zgloba gležnja i koji se nije probijao van zgloba u okolno tkivo, načinivši artroskopiju prednjeg i stražnjeg dijela gležnja u istom aktu. Izvijestili su o odličnom ishodu zahvata na osnovi rezultata AOFAS upitnika koji je porastao sa 75 prije zahvata na 97 nakon prosječnog praćenja od 54 mjeseca i to bez pojave recidiva PVNS-a. U literaturi se nalaze samo dvije veće serije od po 4 i 5 bolesnika (36,37), te brojni prikazi slučajeva (38–42) kod

kjih je lokalizirani oblik PVNS-a u gležnju uspješno odstranjen artroskopski. S obzirom na objavljenje rezultate liječenja PVNS-a u gležnju danas se savjetuje da se lokalizirani PVNS, kao i difuzni oblik koji je ograničen samo na zglob gležnja, liječe artroskopskom sinoviektomijom (43,44), dok se za slučajeve difuznog PVNS-a koji se širi izvan zgloba putem ovojnica tetiva savjetuje činiti kombiniranu sinoviektomiju, dijelom artroskopskim, a dijelom otvorenim načinom (45). Od drugih uzroka sinovitisa kronični sinovitis je bio indikacija za artroskopski zahvat kod troje (17,65%), a reumatoidni artritis kod dvoje (11,76%) bolesnika. Choi i sur. (46) su 2013. godine objavili istraživanje u kojem su prikazali rezultate liječenja reumatoidnog artritisa u području gležnja kod 18 bolesnika. Načinili su artroskopsku sinoviektomiju uz napomenu da su zahvat činili sprijeda koristeći pritom neinvazivnu distrakciju te da su koristili posterolateralni ulaz za sinoviektomiju stražnjeg dijela gležnja. No, i nakon tako načinjene artroskopske sinoviektomije u 14 (77,78%) bolesnika nije bio potreban novi zahvat tijekom prosječnog praćenja od 5 godina pa su zaključili da je artroskopska sinoviektomija sigurna i uspješna metoda liječenja reumatoidnog artritisa u području gležnja. S obzirom na provedeno istraživanje, kao i na preporuke iz literature, savjetovali bi da se sinoviektomija gležnja čini na način kako je opisano u našem istraživanju jer se na taj način najbolje prikazuju strukture unutar gležnja, olakšava pristup sinoviji u cijelom stražnjem dijelu gležnja i time omogućuje potpunija sinoviektomija.

### ***Komplikacije***

Artroskopska se kirurgija gležnja u današnje vrijeme smatra sigurnom metodom liječenja različitih ozljeda i oštećenja u području gležnja (12,47–49). Međutim, da nije uvijek bilo tako svjedoči podatak iz 1984. godine, a to je vrijeme prije uvođenja invazivne distrakcije gležnja, prema kojemu je učestalost komplikacija artroskopije gležnja iznosila čak 24,6%. Nakon uvođenja invazivne distrakcije gležnja učestalost komplikacija je pala na 13,6%. No, kako se s vremenom uvidjelo da je invazivna distrakcija uzrok velikog broja neuroloških komplikacija, ona je ubrzo zamijenjena neinvazivnom kontinuiranom distrakcijom tijekom zahvata pomoću traka, ali broj komplikacija nije značajnije pao, tj. kretao se oko 10%. Zengerink i Van Dijk (12) su 2012. godine načinili analizu komplikacija u do tada objavljenih većih serija bolesnika kod kojih je načinjena artroskopija gležnja. Na osnovi analize provedene na 1853 operirana bolesnika utvrđeno je 190 komplikacija (10,3%). I nadalje su prevladavale neurološke komplikacije kojih je ukupno zabilježeno 69 (3,7%). U drugom dijelu tog istraživanja Zengerink i Van Dijk su na osnovi 1305 uzastopnih artroskopija gležnja koje su načinili u razdoblju između 1987. i 2006. godine izvijestili o učestalosti komplikacija od 3,5% što je

znatno manje od 10,3% komplikacija koje su dobili analizirajući izvješća iz literature. Ističu da je taj broj komplikacija značajno manji zato što su koristili tehniku dorzifleksije prilikom artroskopije prednjeg dijela gležnja te da su neinvazivnu distrakciju koristili intermitentno tijekom zahvata. Prema rezultatima tog istraživanja komplikacije su zabilježene u 2,3% slučajeva na 311 artroskopija stražnjeg dijela gležnja načinjenih prema tehnici Van Dijka i sur. (13), odnosno u 3,7% slučajeva na 905 načinjenih artroskopija prednjeg dijela gležnja. Valja istaknuti da je u tom istraživanju zabilježeno 1,9% neuroloških komplikacija što je značajno manje od 3,7% neuroloških komplikacija zabilježenih u do tada objavljenim istraživanjima s većim brojem bolesnika.

Lozano-Calderón i sur. (50) su u svom istraživanju željeli utvrditi pomaže li neinvazivna distrakcija gležnja vizualizaciji pojedinih dijelova gležnja tijekom artroskopije prednjeg dijela gležnja. Istraživanje je provedeno na skupini od 103 bolesnika tako što je prvo načinjena artroskopija gležnja koristeći tehniku dorzifleksije, a potom je načinjena artroskopija pomoću neinvazivne distrakcije. Na osnovi dobivenih rezultata autori savjetuju da je za bolju vizualizaciju središnjih i stražnjih dijelova gležnja potrebno koristiti neinvazivnu distrakciju, kao i da je bolje koristiti tehniku dorzifleksije za prikaz prednjeg dijela zgloba. Ovom prilikom istaknuli bi sve prednosti tehnike dorzifleksije za artroskopiju prednjeg dijela gležnja. Kao prvo, dorzifleksijom gležnja se povećava radni prostor u prednjem dijelu gležnja, čime se olakšava manipulacija optikom i instrumentima tijekom zahvata. Drugo, dorzifleksijom gležnja se smanjuje napetost zglobne ovojnice prednjeg dijela gležnja i time se odmiče se neurovaskularni snop od nje. Kao treće valja naglasiti da je u položaju dorzifleksije hrskavični pokrov talusa prekriven prednjim rubom tibije pa se tako smanjuje mogućnost ijtrogene ozljede zglobne hrskavice talusa (12,31). Na osnovi spoznaja iz literature i rezultata ovog istraživanja možemo zaključiti da rutinska distrakcija gležnja nije potrebna za artroskopiju prednjeg i stražnjeg dijela gležnja u istom aktu, a ako se ukaže potreba za boljom vizualizacijom središnjeg dijela gležnja tada se savjetuje koristiti neinvazivna distrakcija i to samo za dio zahvata koji se provodi u tom dijelu gležnja.

Još uvijek nema prihvaćene klasifikacije komplikacija nakon artroskopije gležnja pa valja koristiti podjelu Zwiersa i sur. (51) na teže i blaže komplikacije. U skupinu težih komplikacija ubrajaju unutarzglobnu infekciju, kompleksni regionalni bolni sindrom (u daljnjem tekstu CRPS), teže ozljede ili oštećenja živaca, kao i potrebu za reoperacijom. U blaže komplikacije ubrajaju površinsku infekciju, prolazna ili trajna blaža oštećenja živaca, hematome te sinovioreju. U našem je istraživanju zabilježeno 6 komplikacija na 169 uzastopno načinjenih artroskopija prednjeg i stražnjeg dijela gležnja u istom aktu što odgovara učestalosti od 3,55%. S obzirom na podjelu Zwiersa i sur. tri su komplikacije iz skupine blažih, a tri iz



skupine težih. Više je komplikacija u našem istraživanju zabilježeno u prvoj polovici promatranog razdoblja, između 2011. i 2015. godine. Tijekom tog razdoblja zabilježeno je pet komplikacija u 81-oj načinjenoj artroskopiji prednjeg i stražnjeg dijela gležnja u istom aktu. U drugoj polovici promatranog razdoblja između 2016. i 2019. godine zabilježena je samo jedna komplikacija u 88 načinjenih artroskopskih zahvata. Iz tih podataka razvidan je trend smanjenja broja komplikacija usporedno sa stjecanjem iskustva operatera, što treba pripisati utjecaju krivulje učenja. Zengerink i van Dijk (12) su u svom istraživanju proučavali utjecaj krivulje učenja na učestalost komplikacija nakon artroskopije gležnja. Pritom su uzeli u razmatranje samo operatere koji su tijekom tog istraživanja načinili najmanje 20 zahvata i pritom su usporedili učestalost pojave komplikacija nakon prvih 10 operacija s učestalošću nakon drugih 10. Utvrđeno je određeno smanjenje pojave komplikacija nakon drugih 10 operacija, i to s 5,7% nakon prvih 10 operacija na 4,3%, ali uz napomenu da dobivena razlika nije značajna.

Budući da još uvijek nije objavljena veća serija bolesnika kod kojih su zabilježene komplikacije nakon artroskopije prednjeg i stražnjeg dijela gležnja u istom aktu prava usporedba naših rezultata i nije moguća. No, valja istaknuti da je učestalost komplikacija manja u ovom istraživanju u usporedbi sa sličnim istraživanjima u kojima je činjena artroskopija prednjeg i stražnjeg dijela gležnja u istom aktu. Naime, Abdelatif i sur. (21) su izvijestili o 5,2% komplikacija, Kim i sur. (22) o 13,6%, a Song i sur. (23) o 7,1%, dok u istraživanju Wang i sur. (52) nisu zabilježene komplikacije. U svim su navedenim radovima komplikacije, ako ih klasificiramo prema podjeli Zwiersa i sur., pripadale u skupinu blažih komplikacija, a pritom valja naglasiti da su sve komplikacije bile razriješene ili spontano ili uz neoperacijsko liječenje.

Zekry i sur. (47) su 2019. godine objavili meta-analizu o komplikacijama artroskopije gležnja iz radova objavljenih do početka ožujka 2018. godine i to bilo da je riječ o artroskopiji samo prednjeg, samo stražnjeg ili i prednjeg i stražnjeg dijela gležnja u istom aktu. Tom su analizom utvrdili da se učestalost komplikacija artroskopija gležnja kreće između 3,4 i 9%, kao i da je najčešća komplikacija ozljeda živca peroneus superficialisa (u daljnjem tekstu SPN) koja čini oko polovine svih zabilježenih neuroloških komplikacija. U našem je istraživanju komplikacija u smislu ozljede SPN bila prisutna kod samo jednog bolesnika (0,59%). Kod svih je naših bolesnika SPN označavan sterilnim markerom prije započinjanja zahvata u prednjem dijelu gležnja pa smatramo da je to značajno smanjilo mogućnost njegova ozljeđivanja. Taj rezultat je još bolji od rezultata iz drugih istraživanja kod kojih je prije artroskopije gležnja označavan SPN. Naime, Zengerink i van Dijk (12) navode učestalost ozljede SPN od 1,13% na seriji od 1305 bolesnika, dok Susangar i Rosenfeld (53) navode učestalost od 1,04% na seriji od 96 bolesnika. Veća učestalost ozljede SPN-a zabilježena je kad živac nije označivan prije započinjanja zahvata pa su tako primjerice Deng i sur. (54) izvijestili o učestalosti od

1,92% na 260 načinjenih artroskopija prednjeg dijela gležnja. Blázquez Martín i sur. (55) su izvijestili da su, iako uvijek prije zahvata identificiraju SPN ali ga ne označavaju, zabilježili njegovo ozljeđivanje u 8 od 257 (3,1%) načinjenih artroskopija gležnja. Na osnovi spomenutih rezultata savjetujemo da se prije započinjanja artroskopskog zahvata u prednjem dijelu gležnja mora prvo identificirati SPN i potom ga obavezno valja označiti sterilnim markerom.

Kod dvoje bolesnika zabilježene su komplikacije srastanja rane na artroskopskom ulazu što odgovara učestalosti od 1,18%. Kod jedne se bolesnice pojavila površinska infekcija u području posteromedijalnog artroskopskog ulaza koja je zahtijevala ponovno operacijsko liječenje. Prema rezultatima istraživanja Younga i sur. (48) površinska infekcija rane bila zabilježena je kod 2 od 294 operirana bolesnika (0,7%), dok su Zengerink i van Dijk (12) izvijestili o učestalosti od 0,5%. Učestalost pojave površinskih infekcija značajno varira ovisno o provedenom istraživanju pa su tako primjerice Ferkel i sur. (56) izvijestili o 8 površinskih infekcija nakon 612 artroskopija gležnja (1,31%), dok su Deng i sur. (54) izvijestili o 8 površinskih infekcija nakon 260 artroskopija gležnja (3,08%). Kod drugog se bolesnika u našem istraživanju pojavilo istjecanje zglobne tekućine (sinovioreja) iz gležnja kroz anteromedijalni ulaz što je zaustavljeno konzervativnim načinom liječenja. Učestalost pojave sinovioreje nakon artroskopije gležnja prema analizi Zekrya i sur. (47) je 0,3%. Rasmussen i sur. (57) navode pojavu sinovioreje sa sinovijalnom fistulom kod jednog od 105 bolesnika kojima je načinjena artroskopija gležnja, ali i da je kod tog bolesnika bilo potrebno učiniti novi operacijski zahvat. Blázquez Martín i sur. (55) su izvijestili o 10 slučajeva sinovioreje na načinjenih 257 artroskopija gležnja (3,89%), ali i da je ona spontano prestala najkasnije do kraja trećeg tjedna nakon operacije. Vjerujemo da na učestalost pojave sinovioreje značajno utječe nošenje potkoljenične sadrene čizme tijekom noći koja zadržava gležanj u neutralnom položaju. Tome u prilog govori niska učestalost pojave sinovioreje u našem, kao i u nekim drugim istraživanjima, u kojima je operirani gležanj bio u ranom poslijeoperacijskom razdoblju imobiliziran tijekom noći za razliku od bolesnika u istraživanju Blázquez Martína i sur. koji nisu tijekom noći imali imobiliziran gležanj.

U našem je istraživanju kod svih bolesnika provedena antibiotska profilaksa i to ili cefalosporinom II. generacije ili klindamicinom u slučajevima alergija na beta-laktamske antibiotike. Antibiotsku profilaksu savjetuju Ferkel i sur. (56) i to s osnovnim ciljem izbjegavanja razvoja duboke infekcije temeljeći to na pojavi dvije infekcije (0,03%) u skupini od 612 bolesnika kojima su načinili artroskopski zahvat. U prilog antibiotskoj profilaksi govori i podatak iz istraživanja Zengerinka i van Dijka (12) prema kojemu jedan od dvojice bolesnika (0,15%) koji su razvili duboku infekciju nakon zahvata nije dobio antibiotsku profilaksu. Njemu je najprije

primijećena sinovijalna fistula, a 12 dana nakon operacije došlo je do razvoja duboke infekcije zbog koje je bolesnik bio ponovno operiran i uz to liječen intravenskom antibiotskom terapijom.

Dvije su komplikacije u promatranoj skupini bolesnika prema simptomima odgovarale razvoju CRPS-a što odgovara učestalosti od 1,18%. O sličnoj učestalosti pojave CRPS-a nakon artroskopskog zahvata izvijestili su Nickisch i sur. (58) u svom istraživanju u kojem su proučavali komplikacije nakon artroskopije stražnjeg dijela gležnja. Utvrdili su pojavu CRPS-a kod 2 od 189 (1,1%) operiranih bolesnika te su izvijestili o potpunom izlječenju nakon provedenog multidisciplinarnog liječenja koje se sastojalo od fizikalne terapije, primjene anestezioloških blokova te medikamentoznog liječenja gabapentinom i kortikosteroidima. Kod oba bolesnika s CRPS-om proveli smo medikamentoznu terapiju uz kontinuiranu fizikalnu terapiju tijekom šest mjeseci, a nakon završenog liječenja kod jednog je bolesnika zaostala bol u anteromedijalnom dijelu gležnja. Zabilježena učestalost pojave CRPS-a od 1,18% je nešto veća nego što su utvrdili u meta analizi Zekry i sur. (47) 2019., a koja iznosi 0,3% nakon artroskopije prednjeg dijela gležnja, odnosno 1,0% nakon artroskopije stražnjeg dijela gležnja (47).

Zekry i sur. (47) na osnovi provedene meta analize izvješćuju o pojavi duboke venske tromboze kod 0,3 do 0,4% bolesnika, dok se plućna embolija bez smrtnog ishoda pojavila kod 0,08% bolesnika nakon artroskopije gležnja. U našem istraživanju nije zabilježena niti jedna potencijalno životno ugrožavajuća komplikacija. Smatramo da su tome pridonijeli kako provođenje perioperacijske tromboprolifakse tako i izbjegavanje uspostavljanja blijeđe staze.

### ***Operacijske tehnike***

Valja istaknuti da se tijekom vremena artroskopija prednjeg i stražnjeg dijela gležnja u istom aktu činila na različite načine. Tako se primjerice osamdesetih godina prošlog stoljeća koristila distrakcija kojom se proširivao prostor između tibije i talusa pa se moglo vizualizirati neke strukture u središnjem i stražnjem dijelu gležnja artroskopirajući sprijeda kroz anteromedijalni i anterolateralni ulaz. U slučaju potrebe činjenja zahvata u stražnjem dijelu gležnja načinio bi se i posterolateralni ulaz. No, on je u prvom redu bio radni ulaz, tj. koristio se za uvođenje instrumenata u stražnji dio gležnja, a ne za vizualizaciju. Takav je način izvođenja zahvata u stražnjem dijelu gležnja imao dvije velike mane. Kao prvo, nije omogućavao optimalan prikaz svih struktura stražnjeg dijela gležnja, a samim tim i izvođenje željenog zahvata, a kao drugo zahtijevao je korištenje kontinuirane distrakcije. Phisitkul i sur. (59) su 2017. godine proveli istraživanje na 14 kadavera pri čemu su proučavali utjecaj

položaja stopala tijekom artroskopije gležnja na vizualizaciju, kao i utjecaj distrakcije zgloba na vizualizaciju. Na osnovi dobivenih rezultata zaključili su da se distrakcijom povećava pristupačnost zglobnoj površini talusa, ali i da je postavljanje stopala u položaj od 30° plantarne fleksije dostatno za adekvatnu vizualizaciju tijekom artroskopskog zahvata u prednjem dijelu gležnja tijekom kojeg se mora načiniti operacijski zahvat na hrskavičnoj plohi talusa.

Neki su autori, u slučajevima kada je bilo potrebno učiniti operacijski zahvat u stražnjem dijelu gležnja, pribjegavali činjenju otvorenog zahvata u stražnjem dijelu gležnja nakon završetka artroskopskog zahvata u prednjem dijelu zgloba. Tako su Henderson i sur. (60) objavili rezultate liječenja 62 bolesnika sa sindromom prednjeg i stražnjeg sraza gležnja koji su operirani u razdoblju između 1990. i 2003. godine. Kod svih je bolesnika najprije načinjena artroskopija prednjeg dijela gležnja u položaju bolesnika na leđima nakon čega je noga postavljena u položaj u kojem s drugom nogom tvori oblik broja 4 (engl. figure of four position). U tom su položaju artrotomijom pristupali u stražnji dio gležnja koristeći pritom posteromedijalni pristup.

Nakon što su van Dijk i sur. (13) 2000. godine opisali tehniku artroskopskog pristupa u stražnji dio gležnja za izvođenje koje nije potrebna distrakcija zgloba, kao niti distenzija zglobne čahure ispunjavanjem zgloba tekućinom prije započinjanja zahvata. Nakon što su anatomska istraživanja potvrdila valjanost i sigurnost te metode ako se striktno slijede upute za njeno izvođenje omogućeno je izvođenje zahvata u prednjem i u stražnjem dijelu gležnja u istom aktu bez distrakcije zgloba. Van Dijk i sur. savjetovali su da se zahvat prvo načini u stražnjem dijelu gležnja i da je pritom bolesnik u položaju na trbuhu te da ga se po završetku tog dijela zahvata okrene na leđa i da se onda načini artroskopija u prednjem dijelu gležnja. Već su tada Van Dijk i sur. želeći izbjeći okretanje bolesnika na leđa tijekom zahvata predlagali da se po završetku zahvata u stražnjem dijelu gležnja potkoljenica noge koja se operira podigne i postavi u položaj od 90° fleksije u koljenu i da se u tom položaju načini artroskopija u prednjem dijelu gležnja. Samo su Lui i sur. (30) te Kim i sur. (22) izvijestili da su načinili artroskopiju prednjeg i stražnjeg dijela gležnja u istom aktu na taj način. Osim što je otežano snalaženje u zglobu jer su strukture postavljene „naopako“, kao osnovnu manu takvom načinu izvođenja zahvata u prednjem dijelu gležnja valja istaknuti potrebu kontinuirane distrakcije jer je otežano postavljanje gležnja u dorzalnu fleksiju i istovremeno operiranje kako se uobičajeno čini ako je bolesnik u položaju na leđima. Nakon nekog vremena Van Dijk i sur. su odustali od tog neuobičajenog položaja pa u radu (19) iz 2012. godine opisujući način izvođenja artroskopije prednjeg i stražnjeg dijela gležnja u istom aktu navode da bolesnika okreću na leđa po završetku zahvata u stražnjem dijelu gležnja. Kao mane ovakvom načinu izvođenja artroskopije u prednjem i stražnjem dijelu gležnja u istom aktu ističu se mogućnost da će

tijekom okretanja bolesnika s trbuha na leđa operacijsko polje i instrumenti postati nesterilni, kao i potreba većeg broja ljudi potrebnog za okretanje bolesnika. Osim toga potrebno je i određeno vremensko razdoblje, prema rezultatima istraživanja Abdelatifa i sur. (21) prosječno 15 minuta, od završetka zahvata u stražnjem dijelu gležnja do započinjanja zahvata u prednjem dijelu gležnja. Naravno to produljuje trajanje zahvata, a ono je ograničeno ako se tijekom zahvata uspostavlja blijeda staza. Miyamoto i sur. (29) u svom istraživanju iz 2015. godine opisali rezultate liječenja prednjeg i stražnjeg sraza gležnja. Autori su modificirali tehniku izvođenja artroskopije prednjeg i stražnjeg dijela gležnja u istom aktu koju su predložili Scholten i Van Dijk, a koju smo i mi koristili u našem istraživanju. Zahvat su započinjali artroskopijom prednjeg, dijela gležnja, tijekom tog dijela zahvata korištena je optika promjera 2,7mm te neinvazivna distrakcija jer se stopalo nalazilo slobodno viseći u zraku, s koljenom koje je bilo flektirano i u držaču. Nakon završetka tog dijela zahvata bolesnika su okretali na trbuh pa su činili zahvat u stražnjem dijelu gležnja koristeći optiku promjera 4,0mm prema tehnici van Dijka i sur. koju smo i mi koristili u ovom istraživanju.

Valja istaknuti da su pojedini autori kako bi izbjegli okretanje bolesnika tijekom zahvata pokušali iznaći rješenje s ciljem da se zahvat u prednjem i stražnjem dijelu gležnja načini u istom položaju bolesnika. Tako primjerice Wang i sur. (52) započinju s artroskopijom stražnjeg dijela gležnja tehnikom Van Dijka i sur., ali pritom bolesnika postavljaju na bok i potkoljenicu na držač čime se odigne noga od podloge i na taj se način omogućava nesmetano izvođenje zahvata, ali ne i u ergonomskom položaju za operatera. Nakon završetka zahvata u stražnjem dijelu gležnja maknuli bi držač i bolesnika samo „prevrnuli“ na leđa za što je potrebno manje ljudi nego kada ga se okreće s trbuha na leđa.

Allegra i Maffulli (20) su 2010. godine objavili tehniku prema kojoj se artroskopija prednjeg i stražnjeg dijela gležnja u istom aktu čini u položaju na leđima. No, oni tom prilikom koriste drugačiji artroskopski pristup u stražnji dio gležnja od pristupa koji su opisali Van Dijk i sur. 2000. godine. Naime, oni čine dva posteromedijalna ulaza pri čemu je distalni ulaz smješten uz medijalni rub Ahilove tetive iznad horizontalne linije koja je paralelna s tabanom i koja prolazi duž vrška medijalnog maleola, dok se proksimalni nalazi 5 cm proksimalnije od distalnog i to također uz medijalni rub Ahilove tetive. Iako oni na osnovi svog istraživanja provedenog na 32 bolesnik nisu izvijestili o neurološkim komplikacijama nakon zahvata, ipak ta tehnika nije zaživjela niti za činjenje artroskopije samo stražnjeg dijela gležnja niti za činjenje artroskopije prednjeg i stražnjeg dijela gležnja u istom aktu. Song i sur. (23) su, kao i Allegra i Maffulli, objavili tehniku prema kojoj izvode artroskopiju prednjeg i stražnjeg dijela gležnja u istom aktu u položaju na leđima. No, oni modificiraju artroskopski pristup u stražnji dio gležnja na način da koriste dva posterolateralna ulaza. Prvi posterolateralni ulaz čini se na istom

mjestu kao i prema tehnici Van Dijka i sur. (13), dakle tik uz lateralni rub Ahilove tetive u razini vrška fibularnog maleola, dok se drugi posterolateralni čini tik uz lateralni rub Ahilove tetive 2cm proksimalno od prvog. Nakon što završe artroskopiju prednjeg dijela gležnja koristeći pritom optiku 2,7mm i tehniku dorzifleksije ne okreću bolesnika već stol naginju za 45° prema zdravoj strani i ako to nije dovoljno za dobar pristup još dodatno spuste potkoljenu tako da visi preko ruba stola čineći s koljenom kut od 90°. Iako su izvijestili da su tom tehnikom prosječno za 30 minuta brži nego kad okreću bolesnika, kao i da nisu zabilježili nikakve komplikacije izvodeći na taj način artroskopiju prednjeg i stražnjeg dijela gležnja u istom aktu, niti ta tehnika nije zaživjela niti za činjenje artroskopije samo stražnjeg dijela gležnja niti za činjenje artroskopije prednjeg i stražnjeg dijela gležnja u istom aktu.

Lui (61) je 2016. godine opisao tehniku prema kojoj bi se artroskopija prednjeg i stražnjeg dijela gležnja u istom aktu mogla načiniti u položaju na leđima. No, pritom koristi potpuno drugačije posteromedijalne i posterolateralne ulaze od onih koji se koriste prema tehnici Van Dijka i sur. Tako se po toj tehnici kao prvi ulaz čini posteromedijalni ulaz koji se nalazi ispred tetive mišića tibijalis posteriora u razini zgloba gležnja, dok se posterolateralni čini načinom unutra prema van, a nalazi se u razini zgloba gležnja i to iza peronealnih tetiva. Osim tog prikaza tehnike, u literaturi još nije objavljen rad sa serijom bolesnika operiranih tom tehnikom.

Osnovno ograničenje ovog istraživanja je to što se svi dobiveni rezultati temelje na točnosti i cjelovitosti medicinske dokumentacije i onoga što je u njoj zabilježeno. Osim toga, moguće je da su postojale određene manje komplikacije tijekom poslijeporacijskog praćenja zbog kojih su bolesnici mogli zatražiti skrb i u drugim ustanovama i koje nisu evidentirane ovim istraživanjem. Dodatno ograničenje je retrospektivan dizajn studije. Isto tako, interpretacija rezultata je otežana zbog nemogućnosti usporedbe s drugim sličnim istraživanjima jer u literaturi još nema objavljenih istraživanja o ishodu liječenja nakon artroskopije prednjeg i stražnjeg dijela gležnja u istom aktu zbog različitih indikacija.

## **ZAKLJUČAK**

Ovo istraživanje govori u prilog činjenici da je najčešće postavljena indikacija za činjenje artroskopije prednjeg i stražnjeg dijela u istom aktu prednji i stražnji sindrom sraza gležnja. Isto tako, ovo istraživanje potvrđuje sigurnost i učinkovitost činjenja artroskopskog zahvata u prednjem i stražnjem dijelu gležnja u istom aktu i kod drugih ozljeda i oštećenja u području gležnja, poput poslijetraumatske kontrakture gležnja, poslijetraumatskog

osteoartritisu gležnja, kao i kod sinovitisa u gležnju različitih etiologija. Osnovni preduvjet za uspješno izvođenje artroskopije gležnja je dobro poznavanje regionalne anatomije kao i striktno slijeđenje uputa o pravilnoj tehnici izvođenja operacijskog zahvata, čime se skraćuje krivulja učenja operatera i povećava uspješnost i reproducibilnost izvođenja zahvata. Broj komplikacija u ovom istraživanju je u potpunosti usporediv s rezultatima drugih objavljenih istraživanja. Potrebna su dodatna istraživanja na serijama bolesnika koja bi uzimala u obzir podatke prilikom artroskopije prednjeg i stražnjeg dijela gležnja u istom aktu s različitim indikacijama.

## **ZAHVALE**

Zahvaljujem se svim zaposlenicima Klinike za ortopediju KBC-a Zagreb.

Najiskrenije zahvale mom mentoru, dr. sc. Damjanu Dimnjakoviću na izdvojenom vremenu, pomoći i vodstvu prilikom izrade ovog diplomskog rada, ali isto tako i na važnim životnim savjetima i posebice prijateljstvu.

I na kraju najveće zahvale mojim roditeljima Mariji i Franji, braći Anti i Pavi te djevojci Josipi na njihovoj podršci i ljubavi tijekom cijelog studiranja.

## POPIS LITERATURE:

1. Kieser CW, Jackson RW. Severin Nordentoft: The first arthroscopist. *Arthroscopy*. 2001;17(5):532–5.
2. Kouk S. The evolution of arthroscopy: A historical perspective. *Bull Hosp Joint Dis*. 2021;79(1):23–9.
3. Jackson RW. A history of arthroscopy. *Arthroscopy*. 2010;26(1):91–103.
4. Burman M. Arthroscopy of direct visualization of joints. An experimental cadaver study. *J Bone Joint Surg Am*. 1931;13:669–95.
5. Watanabe M. [Present status and future of arthroscopy]. *Geka Chiryō*. 1972;26(1):73–7.
6. Drez D, Guhl JF, Gollehon DL. Ankle arthroscopy: technique and indications. *Foot Ankle*. 1981;2(3):138–43.
7. Andrews JR, Previte WJ, Carson WG. Arthroscopy of the Ankle: Technique and Normal Anatomy. *Foot Ankle*. 1985;6(1):29–33.
8. Parisien JS, Vangsness T. Operative arthroscopy of the ankle. Three years' experience. *Clin Orthop Relat Res*. 1985;199:46–53.
9. Dhillon MS, Hooda A, Kumar P. History of foot and ankle arthroscopy. *J Arthrosc Surg Sport Med*. 2020;1:126–32.
10. Epstein DM, Black BS, Sherman SL. Anterior Ankle Arthroscopy. *Foot Ankle Clin*. 2015;20(1):41–57.
11. Ilyas J. Ankle Arthroscopy, Regional Arthroscopy, Vaibhav Bagaria, IntechOpen, Citirano: 29.04.2021. Dostupno na: <https://www.intechopen.com/books/regional-arthroscopy/ankle-arthroscopy>
12. Zengerink M, van Dijk CN. Complications in ankle arthroscopy. *Knee Surg Sport Traumatol Arthrosc*. 2012;20(8):1420–31.
13. van Dijk CN, Scholten PE, Krips R. A 2-portal endoscopic approach for diagnosis and treatment of posterior ankle pathology. *Arthroscopy*. 2000;16(8):871–6.
14. Sitler DF, Amendola A, Bailey CS, Thain LMF, Spouge A. Posterior ankle arthroscopy: an anatomic study. *J Bone Jt Surg Am*. 2002;84(5):763–9.
15. Lijoi F, Lughi M, Baccarani G. Posterior arthroscopic approach to the ankle: An anatomic study. *Arthroscopy*. 2003;19(1):62–7.
16. Dimnjaković D, Hrbač P, Bojanić I. Value of Tourniquet Use in Anterior Ankle Arthroscopy: A Randomized Controlled Trial. *Foot Ankle Int*. 2017;38(7):716–22.
17. de Leeuw PAJ, Golanó P, Blankevoort L, Sierevelt IN, van Dijk CN. Identification of the superficial peroneal nerve. *Knee Surg Sport Traumatol Arthrosc*. 2016;24(4):1381–5.
18. Stephens MM, Kelly PM. Fourth toe flexion sign: A new clinical sign for identification of the superficial peroneal nerve. *Foot Ankle Int*. 2000;21(10):860–3.
19. Scholten PE, van Dijk CN. Combined Posterior and Anterior Ankle Arthroscopy. *Case Rep Orthop*. 2012;2012:1–4.



20. Allegra F, Maffulli N. Double posteromedial portals for posterior ankle arthroscopy in supine position. *Clin Orthop Relat Res.* 2010;468(4):996–1001.
21. Abdelatif NMN. Combined arthroscopic management of concurrent posterior and anterior ankle pathologies. *Knee Surg Sport Traumatol Arthrosc.* 2014;22(11):2837–42.
22. Kim HK, Jeon JY, Dong Q, Kim HN, Park YW. Ankle Arthroscopy in a Hanging Position Combined with Hindfoot Endoscopy for the Treatment of Concurrent Anterior and Posterior Impingement Syndrome of the Ankle. *J Foot Ankle Surg.* 2013;52(6):704–9.
23. Song B, Li C, Chen Z i sur. Combined Anterior and Dual Posterolateral Approaches for Ankle Arthroscopy for Posterior and Anterior Ankle Impingement Syndrome. *Foot Ankle Int.* 2016;37(6):605–10.
24. Lavery KP, McHale KJ, Rossy WH, Theodore G. Ankle impingement. *J Orthop Surg Res.* 2016;11(1):97.
25. Berman Z, Tafur M, Ahmed SS, Huang BK, Chang EY. Ankle impingement syndromes: An imaging review. *Br J Radiol.* 2017;90(1070):20160735.
26. Bojanić I, Janjić T, Dimnjaković D, Križan S, Smoljanović T. [Posterior ankle impingement syndrome]. *Lijec Vjesn.* 2015;137(3–4):109–15.
27. Zwiers R, Baltes TPA, Opdam KTM, Wiegerinck JI, van Dijk CN. Prevalence of Os Trigonum on CT Imaging. *Foot Ankle Int.* 2018;39(3):338–42.
28. Scholten PE, Sierevelt IN, Van Dijk CN. Hindfoot endoscopy for posterior ankle impingement. *J Bone Jt Surg Am.* 2008;90(12):2665–72.
29. Miyamoto W, Takao M, Matsui K, Matsushita T. Simultaneous ankle arthroscopy and hindfoot endoscopy for combined anterior and posterior ankle impingement syndrome in professional athletes. *J Orthop Sci.* 2015;20(4):642–8.
30. Lui TH, Chan WK, Chan KB. The Arthroscopic Management of Frozen Ankle. *Arthroscopy.* 2006;22(3):283–6.
31. van Dijk NC, van Bergen CJA. Advancements in Ankle Arthroscopy. *J Am Acad Orthop Surg.* 2008;16(11):635–46.
32. Choi WJ, Choi GW, Kwon H, Lee JW. Arthroscopic treatment in mild to moderate osteoarthritis of the ankle. *Knee Surg Sports Traumatol Arthrosc.* 2013;21(6):1338–44.
33. Bojanic I, Franic M, Ivkovic A. [Arthroscopic surgery of the ankle]. *Lijec Vjesn.* 2007;129:152-7.
34. Bojanić I, Plečko M, Mataić A, Dimnjaković D. Anterior and Posterior Arthroscopic Treatment of Primary Synovial Chondromatosis of the Ankle. *Foot Ankle Int.* 2021;42(4):440–7.
35. Guo QW, Shi WL, Jiao C, Xie X, Jiang D, Hu YL. Results and recurrence of pigmented villonodular synovitis of the ankle: does diffuse PVNS with extra-articular extension tend to recur more often? *Knee Surg Sports Traumatol Arthrosc.* 2018;26(10):3118–23.
36. Kanatli U, Ataoğlu MB, Özer M, Yildirim A, Cetinkaya M. Arthroscopic treatment of intra-articularly localised pigmented villonodular synovitis of the ankle: 4 cases with long-term follow-up. *J Foot Ankle Surg.* 2017;23(4):14–9.

37. Kubat O, Bojanić I, Smoljanović T. Localized pigmented villonodular synovitis of the ankle: Expect the unexpected. *J Foot Ankle Surg.* 2017;23(1):68–72.
38. Friscia DA. Pigmented Villonodular Synovitis of the Ankle: A Case Report and Review of the Literature. *Foot Ankle Int.* 1994;15(12):674–8.
39. Pearse EO, Klass B, Bendall SP. Pigmented villonodular synovitis of the ankle occurring in a patient on anticoagulation therapy. *J Surg Orthop Adv.* 2004;13(4):217–9.
40. Peixoto D, Gomes M, Torres A, Miranda A. Arthroscopic treatment of synovial chondromatosis of the ankle. *Rev Bras Ortop.* 2018;53(5):622–5.
41. Salas GS, Urrutia JT, Filippi J. [Arthroscopic treatment of pigmented villonodular synovitis of the ankle: a clinical case report and review]. *Medwave.* 2019;19(4):e7641.
42. Moorthy V, Tay KS, Koo K. Arthroscopic Treatment of Primary Synovial Chondromatosis of the Ankle: A Case Report and Review of Literature. *J Orthop Case Rep.* 2020;10(6):54–9.
43. Stevenson JD, Jaiswal A, Gregory JJ, Mangham DC, Cribb G, Cool P. Diffuse pigmented villonodular synovitis(diffuse-type giant cell tumour) of the foot and ankle. *J Bone Joint Surg Am.* 2013;95(3):384–90.
44. Sung KS, Ko KR. Surgical outcomes after excision of pigmented villonodular synovitis localized to the ankle and hindfoot without adjuvant therapy. *J Foot Ankle Surg.* 2015;54(2):160–3.
45. Korim MT, Clarke DR, Allen PE, Richards CJ, Ashford RU. Clinical and oncological outcomes after surgical excision of pigmented villonodular synovitis at the foot and ankle. *Foot Ankle Surg.* 2014;20(2):130–4.
46. Choi WJ, Choi GW, Lee JW. Arthroscopic synovectomy of the ankle in rheumatoid arthritis. *Arthroscopy.* 2013;29(1):133–40.
47. Zekry M, Shahban SA, El Gamal T, Platt S. A literature review of the complications following anterior and posterior ankle arthroscopy. *J Foot Ankle Surg.* 2019;25(5):553–8.
48. Young BH, Flanigan RM, DiGiovanni BF. Complications of Ankle Arthroscopy Utilizing a Contemporary Noninvasive Distraction Technique. *J Bone Joint Surg Am.* 2011;93(10):963–8.
49. Ferkel RD, Small HN, Gittins JE. Complications in foot and ankle arthroscopy. *Clin Orthop Relat Res.* 2001;391(391):89–104.
50. Lozano-Calderón SA, Samocha Y, McWilliam J. Comparative performance of ankle arthroscopy with and without traction. *Foot Ankle Int.* 2012;33(9):740–5.
51. Zwiers R, Wiegerinck JI, Murawski CD, Smyth NA, Kennedy JG, van Dijk CN. Surgical Treatment for Posterior Ankle Impingement. *Arthroscopy.* 2013;29(7):1263–70.
52. Wang X, Zhao Z, Liu X, Zhang J, Shen J. Combined Posterior and Anterior Ankle Arthroscopy for Posterior and Anterior Ankle Impingement Syndrome in a Switching Position. *Foot Ankle Int.* 2014;35(8):829–33.
53. Suzangar M, Rosenfeld P. Ankle Arthroscopy: Is Preoperative Marking of the Superficial Peroneal Nerve Important? *J Foot Ankle Surg.* 2012;51(2):179–81.
54. Deng DF, Hamilton GA, Lee M, Rush S, Ford LA, Patel S. Complications Associated

- with Foot and Ankle Arthroscopy. *J Foot Ankle Surg.* 2012;51(3):281–4.
55. Blázquez Martín T, Iglesias Durán E, San Miguel Campos M. [Complications after ankle and hindfoot arthroscopy]. *Rev Esp Cir Ortop Traumatol.* 2016;60(6):387–93.
  56. Ferkel RD, Heath DD, Guhl JF. Neurological complications of ankle arthroscopy. *Arthroscopy.* 1996;12(2):200–8.
  57. Rasmussen S, Jensen CH. Arthroscopic treatment of impingement of the ankle reduces pain and enhances function. *Scand J Med Sci Sport.* 2002;12(2):69–72.
  58. Nickisch F, Barg A, Saltzman CL i sur. Postoperative complications of posterior ankle and hindfoot arthroscopy. *J Bone Joint Surg Am.* 2012;94(5):439–46.
  59. Phisitkul P, Akoh CC, Rungprai C i sur. Optimizing Arthroscopy for Osteochondral Lesions of the Talus: The Effect of Ankle Positions and Distraction During Anterior and Posterior Arthroscopy in a Cadaveric Model. *Arthroscopy.* 2017;33(12):2238–45.
  60. Henderson I, La Valette D. Ankle impingement: Combined anterior and posterior impingement syndrome of the ankle. *Foot Ankle Int.* 2004;25(9):632–8.
  61. Lui TH. Decompression of Posterior Ankle Impingement With Concomitant Anterior Ankle Pathology by Posterior Ankle Arthroscopy in the Supine Position. *Arthrosc Tech.* 2016;5(5):e1191–6.

# ŽIVOTOPIS

## OSOBNI PODACI

Prezime i ime: Matanović Luka  
Adresa: Šljivarska ulica 32, 10000 Zagreb  
Broj mobitela: 091/890-3425  
E-mail: [luka.matanovic1996@gmail.com](mailto:luka.matanovic1996@gmail.com)  
Datum rođenja: 29.11.1996.

## OBRAZOVANJE

2015. – 2021. Medicinski fakultet Zagreb, Šalata 3b, 10000 Zagreb

- 2020. dobitnik Rektorove nagrade u F kategoriji (društveno – koristan rad) za sudjelovanje i organizaciju projekta „ORTHOweek“
- od 2019. predsjednik „Studentske sekcije za ortopediju i traumatologiju
- 2016. godine dobitnik Dekanove nagrade za najboljeg studenta prve godine studija
- autor nekoliko sažetaka/radova prezentiranih na kongresima i objavljenih u časopisima

2011. - 2015. Prirodoslovno - matematička gimnazija „Matija Mesić“,  
35000 Slavonski Brod

2003. - 2011. Osnovna škola „Dragutin Tadijanović“, 35000 Slavonski Brod

## HOBII

Košarka: rekreativno

Šah: Titula majstorskog kandidata(MK)

Višegodišnje nastupanje u prvoj seniorskoj šahovskoj ligi RH za ŠK „Đuro Đaković“

2017. pojedinačni prvak Zagrebačkog sveučilišta

2012. 4. mjesto na pojedinačnom juniorskom prvenstvu RH do 17 godina

2010. 4. mjesto na pojedinačnom kadetskom prvenstvu RH do 15 godina

Osvajač brojnih pojedinačnih i ekipnih turnira