

Invertni papilom paranazalnih sinusa

Mesar, Ivan

Master's thesis / Diplomski rad

2021

Degree Grantor / Ustanova koja je dodijelila akademski / stručni stupanj: **University of Zagreb, School of Medicine / Sveučilište u Zagrebu, Medicinski fakultet**

Permanent link / Trajna poveznica: <https://um.nsk.hr/um:nbn:hr:105:796652>

Rights / Prava: [In copyright](#)/[Zaštićeno autorskim pravom.](#)

Download date / Datum preuzimanja: **2025-01-23**



Repository / Repozitorij:

[Dr Med - University of Zagreb School of Medicine Digital Repository](#)



**SVEUČILIŠTE U ZAGREBU
MEDICINSKI FAKULTET**

Ivan Mesar

Invertni papilom paranazalnih sinusa

DIPLOMSKI RAD



Zagreb, 2021.

Ovaj diplomski rad izrađen je na Klinici za bolesti uha nosa i grla i kirurgiju glave i vrata Kliničkog bolničkog centra Zagreb pod vodstvom prof. dr. sc. Maria Bilića i predan je na ocjenu u akademskoj godini 2020./2021.

POPIS I OBJAŠNJENJE KRATICA korištenih u radu:

EMM – engl. endoscopic medial maxillectomy, hrv. endoskopska medijalna maksilektomija

SSES – engl. sequential segmental surgery, hrv. sekvencijalna segmentalna operacija

CT – kompjuterizirana tomografija

MR – magnetska rezonanca

IP – invertni papilom

SADRŽAJ

SAŽETAK	I
SUMMARY	II
1. UVOD	1
1.1. OSNOVE ANATOMIJE PARANAZALNIH SINUSA I NOSA.....	1
1.2. EMBRIONALNI RAZVOJ.....	3
1.3. HISTOLOGIJA.....	4
2. INVERTNI PAPILOM.....	5
2.1. KLASIFIKACIJA	5
2.2. EPIDEMIOLOGIJA	6
2.3. ETIOLOGIJA	6
2.4. HISTOLOGIJA I PATOLOGIJA	7
2.5. KLINIČKA SLIKA I SIMPTOMI	9
2.6. DIJAGNOSTIKA	9
2.7. LIJEČENJE	15
2.8. ISHODI.....	19
3. ZAHVALE	21
4. LITERATURA	22
5. ŽIVOTOPIS	27

SAŽETAK

Invertni papilom paranazalnih sinusa

Ivan Mesar

Invertni papilom paranazalnih sinusa je benigna neoplazma sinusa. To je benigni tumor koji se pojavljuje u 0,5 – 4% tumora u regiji nosa. Incidencija sinonazalnih papiloma u općoj populaciji se kreće između 0.74 do 1.5 novodijagnosticiranih tumora na 100,000 ljudi godišnje. 80% od svih dijagnosticiranih papiloma nosa su invertni papilomi. Etiologija sinonazalnih papiloma je još uvijek nepoznata.

Tumor se širi na agresivan način u stražnjoj nosnoj šupljini i paranazalnim sinusima. Kada se tumor širi lokalno uništava okolna tkiva (kosti, hrskavice) i ima tendenciju da recidivira na mjestu gdje je odstranjen. Invertni papilom paranazalnih sinusa u 5 – 10% slučajeva može maligno alterirati i tako nastane planocelularni karcinom. Najčešći simptomi bolesti koji se javljaju su jednostrana opstrukcija i sekrecija iz nosa.

Papilomi se dijagnosticiraju tijekom endoskopskog pregleda nosa tijekom čega se uzme i uzorak tumora za analizu. CT i MR pretrage su vrlo korisne pri određivanju proširenosti tumorske tvorbe.

Operacijski zahvat je osnovni način liječenja koji se koristi za liječenje sinonazalnih papiloma. Postoje tri osnovna tipa zahvata koji se koriste u ovim slučajevima. Vanjski operativni pristupi (lateralna rinitomija), endoskopski pristup i kombinirani pristup su često korištene tehnike. Endoskopska kirurgija je metoda izbora jer su brojne studije dokazale da je stopa recidiva jednaka u odnosu na druga dva prihvaćena pristupa. Ukupni postotak recidiva invertnog papiloma nakon kirurškog zahvata je oko 30%.

Ključne riječi: papilom, paranazalni sinusi, invertni papilom, benigni, tumor, operacija

SUMMARY

Inverted papilloma of paranasal sinuses

Ivan Mesar

Inverted papilloma of paranasal sinuses is a benign neoplasm of the sinuses. It is a benign sinonasal tumor that occurs in 0,5 – 4% of all tumors in the region. The incidence of sinonasal papilloma in general population ranges from 0.74 to 1.5 people diagnosed per 100,000 per year. 80% of all papilloma of the region are inverted papilloma. The origin of sinonasal papilloma is still unknown.

It spreads aggressively in the rear nasal cavity and sinuses. When it spreads locally, it destroys surrounding tissues (bone, cartilage) and has tendency to recur in the region. Inverted papilloma in 5 – 10% of cases can become more malignant squamous cell carcinoma. Most prevalent symptoms of this disease are unilateral nasal obstruction and rhinorrhea.

Papilloma is diagnosed with endoscope examination during which the tumor tissue sample is taken. CT or MRI scan are very useful to determine the extent of the tumor.

Surgery is the main therapeutical procedure that is used to cure sinonasal papilloma. There are three main types of surgical procedures that are used in this case. Open approach surgery (lateral rhinotomy), endoscopic surgery and combined procedure are techniques that are prevalent. Endoscopic surgery is a method of choice because it has the same recurrence rate compared with the other two accepted methods. The overall recurrence of inverted papilloma after surgical procedure is about 30%.

Keywords: papilloma, paranasal sinuses, inverted papilloma, benign, tumor, surgery

1. UVOD

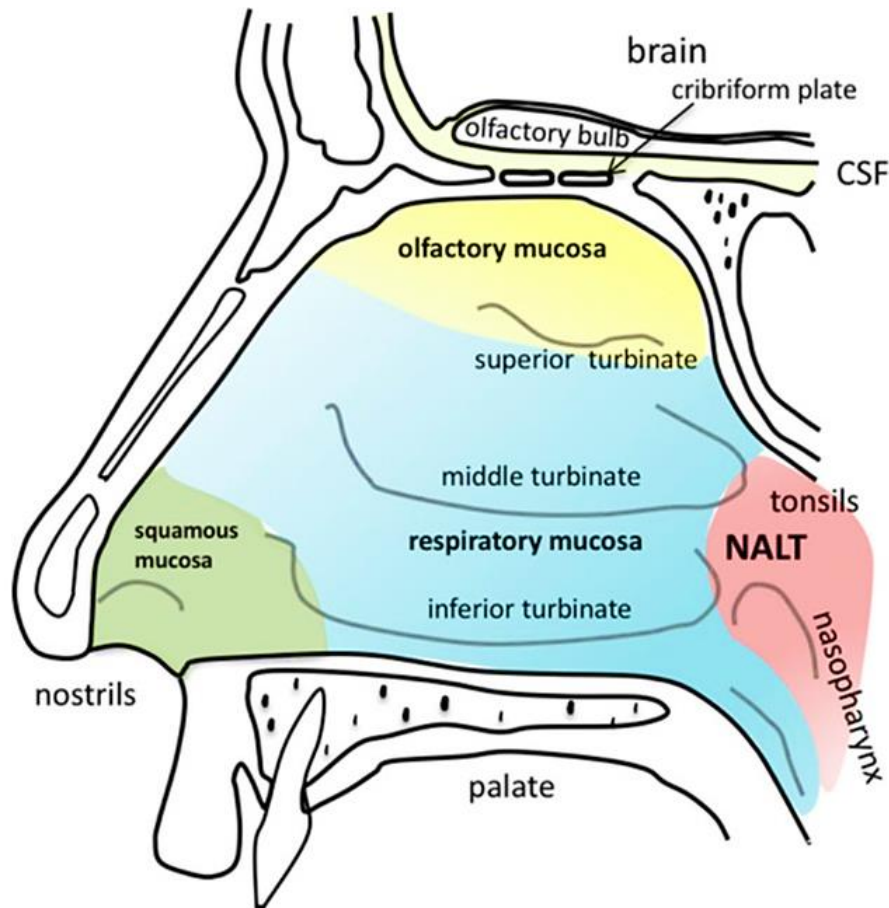
Invertni papilom je rijetki benigni tumor nosa i paranasalnih sinusa koji se pojavljuje najčešće u petom desetljeću života (1).

1.1. OSNOVE ANATOMIJE PARANAZALNIH SINUSA I NOSA

Vanjski nos je dio nosa koji daje regiji lica strukturu, ali je i jako važan kao estetski element. Osnovne elemente vanjskog dijela nosa možemo podijeliti na koštane i hrskavične. Koštani elementi vanjskog nosa su nosne kosti i čeonni izdanci gornje čeljusti koji čine aperturu piriformis. Apertura piriformis čini koštani okvir vanjskog otvora nosa. Nosne kosti su povezane u medijalnoj ravnini koštanim šavom, a sa čeonim nastavcima gornje čeljusti su spojene postranično. Hrkavični dio vanjskog nosa sačinjavaju postranične hrskavice, krilne hrskavice i dodatne hrskavične ljuskice. Sve navedene hrskavične strukture su građene od hijaline hrskavice. Predvorje nosne šupljine (*vestibulum nasi*) čini prednji dio nosne šupljine, a od nosne šupljine u užem smisu dijeli ga limen nasi (2).

Nosna šupljina (*cavitas nasi*) je parna šupljina koja se topografski nalazi ispod prednje lubanjske jame. Nosna šupljina je prostor koji komunicira s predvorjem nosne šupljine i dorzalno preko hoana s nazofarinksom (2). Podijeljena je septumom na lijevi i desni prostor. Dno nosne šupljine je ograničeno koštanim elementima tvrdog nepca. Prednji dio dna čini nepčani nastavak gornje čeljusti, a straga se nalazi vodoravna ploča nepčane kosti. Krov nosne šupljine je uži od njezinog dna. Gledajući u anteriorno-posteriornom smjeru sačinjavaju ga stražnja strana nosne kosti, nosni dio čeone kosti, lamina cribrosa etmoidne kosti i tijelo klinaste kosti (3). Lateralnu stijenku oblikuju tri nosne školjke koje se nalaze jedna iznad druge. Donja nosna školjka (*concha nasalis inferior*) je najventralnije pozicionirana. Sva tri nosna hodnika se u medijalnom smjeru otvaraju u prostor koji se naziva zajedničkim nosnim hodnikom (*meatus nasi communis*). Zajednički nosni hodnik se preko hodnika (*meatus nasopharyngeus*) i hoana otvara u nazofarinks te time čini komunikaciju za protok zraka u donji dišni put. Lateranu stijenku čine nosna kost, medijalna strana trupa gornje čeljusti, okomita ploča nepčane kosti, rešetnica (*os ethmoidale*), tijelo krilne kosti, donja nosna školjka, suzna kost i čeona kost. Medijalnu stijenku nosnih šupljina čini nosna pregrada (*septum nasi*). Nosni septum ima svoj prednji dio koji je

građen od hrskavice (*cartilago septi nasi*) i stražnji dio koji je građen od kosti. Ispod anteriornog djela hrskavičnog septuma se nalazi pars membranacea (2,3).



Slika 1. Anatomija nosne šupljine i granice tipova epitela u nosnoj šupljini

Prema: Gänger S, Schindowski K. (2018) (4)

Paranasalni sinusi čine pneumatske prostore lubanje koji su u direktnoj komunikaciji sa nosnom šupljinom. Paranasalne šupljine u čovjeka su maksilarni sinus, frontalni sinus, etmoidni sinus i sfenoidni sinus. Maksilarni sinus (*sinus maxillaris*) je volumenom najveći paranasalni sinus koji u odraslog čovjeka iznosi 12 – 15 cm³ (2). Nalazi se u tijelu gornje čeljusti gdje dno orbite čini krov sinusa, a alveolarni nastavci gornje čeljusti čine njegovo dno. Ulaz u sinus (*hiatus maxillaris*) pokriva sluznica i ulaz sužavaju kosti nosnih školjki te na kraju ostaje uzak procijep (*hiatus semilunaris*) koji komunicira sa srednjim nosnim hodnikom (2,3). Frontalni sinus (*sinus frontalis*) se nalazi u čeonj kosti. Komunicira sa srednjim nosnim

hodnikom preko njegovog izvodnog kanala (*ductus nasofrontalis*) koji se otvara u prednjem dijelu procijepa (*hiatus semilunaris*) (3). Etmoidni sinus (*cellulae ethmoidales*) se sastoji od tri skupine zračnih komora koje čine labirint. Komore se dijele u prednje, srednje i stražnje etmoidne komore. Prednje se komore otvaraju u *infundibulum ethmoidale*, srednje direktno u srednji nosni hodnik, a stražnje komuniciraju s gornjim nosnim hodnikom. Pneumatizacija etmoidnog labirinta je varijabilna u populaciji (2,3). Sfenoidni sinus (*sinus sphenoidalis*) je pozicioniran u trupu klinaste kosti. Veličina mu je varijabilna, a komunikaciju s nosnom šupljinom ima kroz otvor sfenoidnog sinusa (*apertura sinus sphenoidalis*) (2).

Paranasalni sinusi i nos su vaskularizirani ograncima unutrašnje i vanjske karotidne arterije. Venski sustav paranasalnih sinusa se nalazi paralelno s arterijama. Limfna drenaža se vrši paralelno s krvnim žilama u pravcu nosne šupljine. Limfa iz cijele regije nosa i paranasalnih sinusa dalje otječe anteriorno u mandibularne i površinske cervikalne limfne čvorove, a posteriorno u retrofaringealne i duboke vratne limfne čvorove (2,3,5).

1.2. EMBRIONALNI RAZVOJ

Početak razvoja paranasalnih sinusa se odvija u fetalnom razdoblju, ali njihov značajniji razvitak se pojavljuje tek nakon rođenja. Od divertikula sluznice u postraničnoj stijenci nosa će u 12. tjednu embrionalnog razvoja nastati osnove sinusnih šupljina. Maksilarni sinus i frontalni sinus najčešće nastaju iz zajedničke udubine (*infundibulum ethmoidale*). Sfenoidni sinus ima drugačiji način nastanka od ostalih paranasalnih šupljina. Osnova sfenoidnog sinusa je izbočina nosne sluznice koja nastane krajem 3. mjeseca embrionalnog razvoja u stražnjem dijelu hrskavične nosne šupljine. Takvo širenje predstavlja primarnu pneumatizaciju. Sekundarna pneumatizacija se pojavljuje tek nakon što propadne hrskavična osnova nosa te dolazi do pneumatizacije kosti stijenke nosne šupljine. Rast sinusa prestaje u 20. godini života (2,6).

1.3. HISTOLOGIJA

Predvorje nosa (*vestibulum nasi*) je dijelom obloženo kožom vanjske površine nosa, a na unutrašnjem dijelu kožni oroženi epitel prelazi u respiracijski epitel na granici prema nosnoj šupljini. U vestibulumu se nalaze i dlačice (*vibrissae*) koje služe kao grubi filter za veće nečistoće u zraku (7).

Gornja nosna školjka je obložena specijalnom vrstom epitela koji se naziva njušnim epitelom. Srednja i donja nosna školjka su obložene epitelom respiracijskog tipa. Spužvasta tijela su nakupine i spletovi vena koja nalazimo u lamini propriji (7).

Paranasalne sinuse oblaže respiracijski epitel koji je stanjen u svojoj debljini te se može naći i malo vrčastih stanica. Lamina proprija u sinusnim šupljinama se neposredno nastavlja na pokosnicu kosti koja čini zidove sinusa. Sekret koji se stvara u paranazalnim sinusima u fiziološkim uvjetima se trepetljikama izbacuje prema nosnoj šupljini (7).

2. INVERTNI PAPILOM

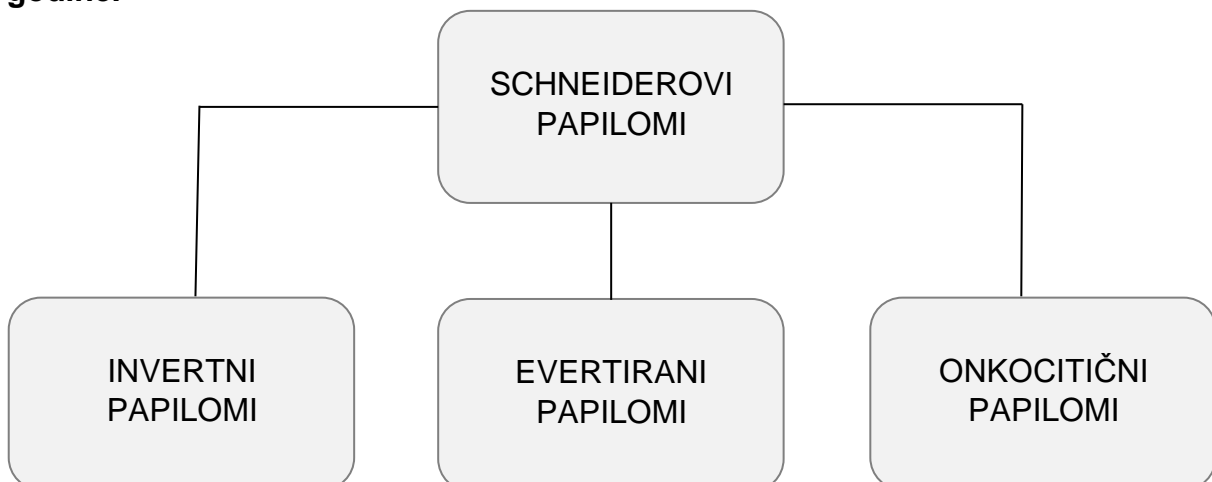
Invertni papilom je benigni tumor nosa i paranazalnih sinusa koji je prvi puta opisan 1854. godine. Patološku razliku između papiloma i upalnih polipa nosa su 1935. godine opisali Kramer i Som (8). Histološki je tumor opisao Reingertz 1935. godine (1,9). IP zajedno s morfološki različitim fungiformnim i onkocitnim tipovima papiloma čini skupinu koju nazivamo Schneiderovim papilomima (10).

2.1. KLASIFIKACIJA

Od opisivanja karakteristika ovog benignog tumora bilo je mnogo naziva koji su bili u upotrebi. U ranim opisima bio je klasificiran kao upalni proces te kao neoplazma, a u svjetskoj literaturi do prve klasifikacije i preciznog histološkog opisa koje je napravio Hyams 1971. godine takve su se lezije navodile pod više od 20 različitih naziva (11, 12). Svjetska zdravstvena organizacija (WHO) je 1991. godine objavila novu histopatološku podjelu u kojoj su se sinonazalni papilomi podjelili na egzofitične, invertirane i onkocitne (9).

Prema WHO klasifikaciji tumora glave i vrata iz 2005. godine invertni papilom je poseban oblik Schneiderovog papiloma. Takva klasifikacija ima svoju osnovu u histologiji tih tumora, naime oni nastaju od respiratorne mukoze koju nalazimo u nosu i paranazalnim sinusima. U literaturi se to tkivo naziva Schneiderovom membranom te zbog toga ovi tumori u ovoj klasifikaciji nose taj naziv (13).

Dijagram 1. Podjela Schneiderovih papiloma po klasifikaciji WHO iz 2005. godine.



2.2. EPIDEMIOLOGIJA

Od svih tumora nosa i sinusa sinonazalni se papilomi mogu naći u 0.5 - 4% slučajeva (9). Invertni sinonazalni papilom se pojavljuje rijetko u općoj populaciji, ali se od svih vrsta papiloma nosa i sinusa upravo on najčešće pojavljuje. Invertni tip se nalazi u 62% svih slučajeva Schneiderovog papiloma, fungiformni nalazimo u 32%, a onkocitni u samo 6% slučajeva (13,10). Incidencija invertnog papiloma je između 0.74 i 1.5 slučajeva na 100 000 stanovnika godišnje (14, 15). Najčešće oboljevaju osobe starije od 50 godina, a vrhunac pojavnosti se nalazi u šestom desetljeću života. U najvećem broju slučajeva pogađa muškarace bijele rase. Ovaj se patološki proces izuzetno rijetko nalazi u dječjoj dobi (16,17). Podaci ukazuju da se bolest 2 do 5 puta češće pojavljuje u populaciji muškaraca u odnosu na populaciju žena (18). Lokalno recidiviranje tumora se javlja relativno često i podaci ukazuju da se recidiv pojavi u 15 – 20% operiranih bolesnika, iako određeni izvori govore i o većem broju recidiva (19). Također je moguća maligna alteracija o kojoj većina istraživanja navodi da se javlja između 5 i 10% slučajeva, ali ta incidencija jako varira u literaturi (20).

2.3. ETIOLOGIJA

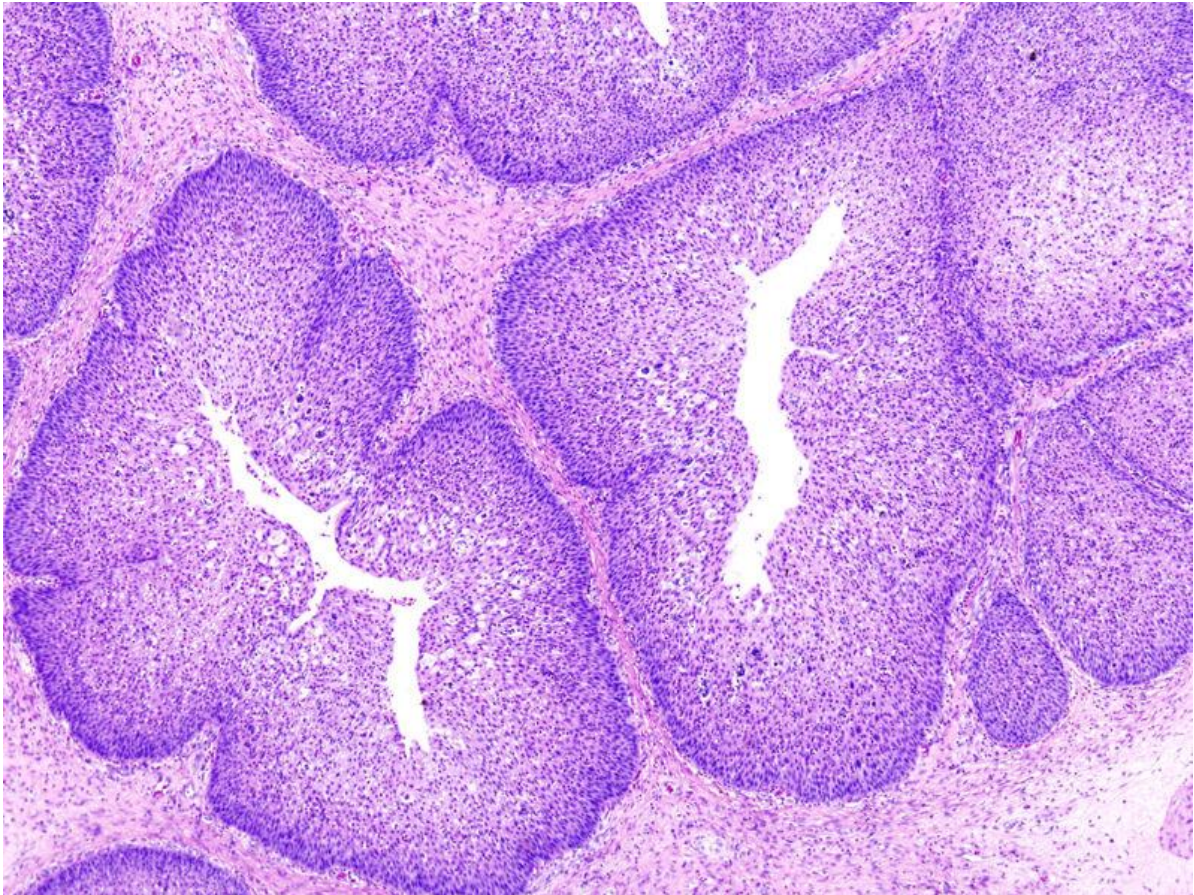
Mehanizam i točni uzroci nastanka papiloma su zasad još uvijek predmet znanstvene rasprave i nema potvrđenog jednoznačnog uzroka. Nosni polipi i alergije najvjerojatnije nemaju nikakav utjecaj na nastanak ovog patološkog procesa (16). Povezanost papiloma i određenih okolišnih zagađivača i prašina nije nepobitno dokazana iako postoje znanstveni radovi koji ipak ukazuju na povećan rizik pri dugotrajnom izlaganju industrijskim prašinama i aerosolima (16,21). Epstein-Barr virus (EBV) je bio istraživani kao potencijalni etiološki čimbenik za nastanak ovog tumora, ali nije dokazana povezanost, ali je u nekim studijama identificiran u stanicama tumora PCR metodom. Humani papiloma virus (HPV) je dugi niz godina istraživani kako bi se dokazala moguća povezanost s nastankom invertnog papiloma nosa i sinusa, ali trenutno dostupne studije imaju oprečne rezultate (1,13). Humani papiloma virusi pripadaju skupini neovijenih DNA virusa, čiji je genetski materijal dvolančana DNA koja se sastoji od približno 8000 parova baza (22). Patogenetski mehanizam djelovanja je integracija HPV-a u genom stanice nakon čega dolazi do ekspresije i proizvodnje onkoproteina E6 i E7 koji deaktiviraju brojne regulatore

staničnog ciklusa te time dovode do nekontrolirane diobe (1). Trenutno je poznato preko 220 tipova humanog papiloma virusa. Generalno gledajući niskorizični tipovi HPV-a se povezuju s benignim lezijama dok visokorizične smatramo uzrocima zloćudnih karcinoma (22). Za tipove virusa 6,11,16 i 18 se sumnja da imaju određenu ulogu u patogenezi invertnih i egzofitičnih papiloma, a za ulogu u onkocitnom papilomu nije pronađena takva povezanost (9). U nekoliko studija je otkriveno da su bolesnici koji su imali invertni papilom pozitivan na HPV genomske sekvence imali veću stopu recidiva u odnosu na tumore negativne na HPV (19). Evertirani papilom pokazuje veću povezanost s HPV infekcijom od invertnog tipa. Također dokazana je povezanost između HPV tipova visokog rizika i razvoja displastičnog invertnog papiloma i planocelularnog karcinoma iz IP (23). Metode istraživanja i detekcije virusa se razlikuju između studija. U nekim studijama je korištena tehnika RNA in-situ hibridizacije te HPV pronađen u čak 71% invertnih papiloma. Istraživanja u kojima je korištena lančana reakcija polimeraze (PCR) i DNA i RNA in-situ hibridizacija pokazuju da je virus prisutan samo u malom broju slučajeva (16, 24). Takva raznolikost rezultata upućuje na to da je potrebno koristiti specifičnije testove detekcije virusa da bi se moglo s većom pouzdanošću govoriti o ulozi HPV infekcije u invertnom papilomu (16). Konzumacija alkohola, pušenje cigareta i pojava papiloma na nekoj drugoj lokaciji u organizmu nisu dokazani kao dodatni rizici za razvoj sinonazalnih papiloma (25). U dostupnoj literaturi trenutno nema studija, a ne postoje niti sumnje o nasljednoj etiologiji ove bolesti.

2.4. HISTOLOGIJA I PATOLOGIJA

Epitel koji oblaže paranazalne sinuse i nos nastaje iz ektoderma (9). Makroskopski se invertni papilom razvija na površini sluznice nosa ili sinusa u obliku čvora poluokruglog oblika koji nalikuje na cvjetaču. Karakteristična morfologija histološkog preparata invertnog papiloma je inverzija epitela u polipoidnu i edematoznu stromu. Epitel je pretežito pločaste morfologije, ali u određenom broju tumora se nalazi i cilindričnog epitela. U oba slučaja u sloju epitela nema keratinizacije ili površinske keratoze. Epitelne stanice su odvojene od strome bazalnom membranom. Određena manja količina deskvamiranog epitela se može naći u prostorima invaginiranih kripti. Na preparatima se može naći i vakuolizacija koja je najvjerojatnije nastala zbog prisutnosti glikogena. Unutar epitela se nalaze i

mikroskopske ciste ispunjene mukoznom supstancom. Mitoze su rijetke i ne razlikuje se broj mitozna prvo dijagnosticiranog tumora i recidiva. Upalne stanice se najčešće ne viđaju u velikom broju unutar tumora. Stroma je edematozna, ali se ponekad nalazi i fibrozno promjenjena stroma ili mješoviti tip (16, 18).



Slika 2. Histološki preparat invertnog papiloma. Prema: Case courtesy of Dr Alexandra Stanislavsky, Radiopaedia.org, rID: 14662 (26)

Invertni papilom se najčešće pojavljuje unilateralno iako su zabilježena bilateralna pojavljivanja u isto vrijeme (18). Za razliku od evertiranih papiloma koji nastaju najčešće na nosnom septumu, IP i onkocitični papilomi nastaju iz područja lateralnog zida nosa, etmoidnog, maksilarnog te u manjem broju slučajeva iz frontalnog i sfenoidnog sinusa (9). Najfrekventnije mjesto nastanka tumora je lateralni zid nosne šupljine u području srednjeg nosnog hodnika (*meatus nasi medius*) (17). IP se sekundarno širi u paranazalne sinuse od kojih su većinski pogođeni etmoidni i maksilarni sinus. Pojava invertnog papiloma izolirano u prostoru jednog od

paranasalnih sinusa je isto moguća, ali je rjeđa od gore navedenog načina širenja. Nosni septum je izuzetno rijetka primarna lokalizacija ovog tumora. Postoje i jako rijetki slučajevi pojave ovog tumora u području nazofarinksa, farinksa, mastoida i suzne vrećice, ali su takvi primjeri anegdotalni (13). Učestalost primarne pojave invertnog papiloma u šupljini frontalnog sinusa se kreće između 1% i 16% od svih lokalizacija koje su gore navedene (27).

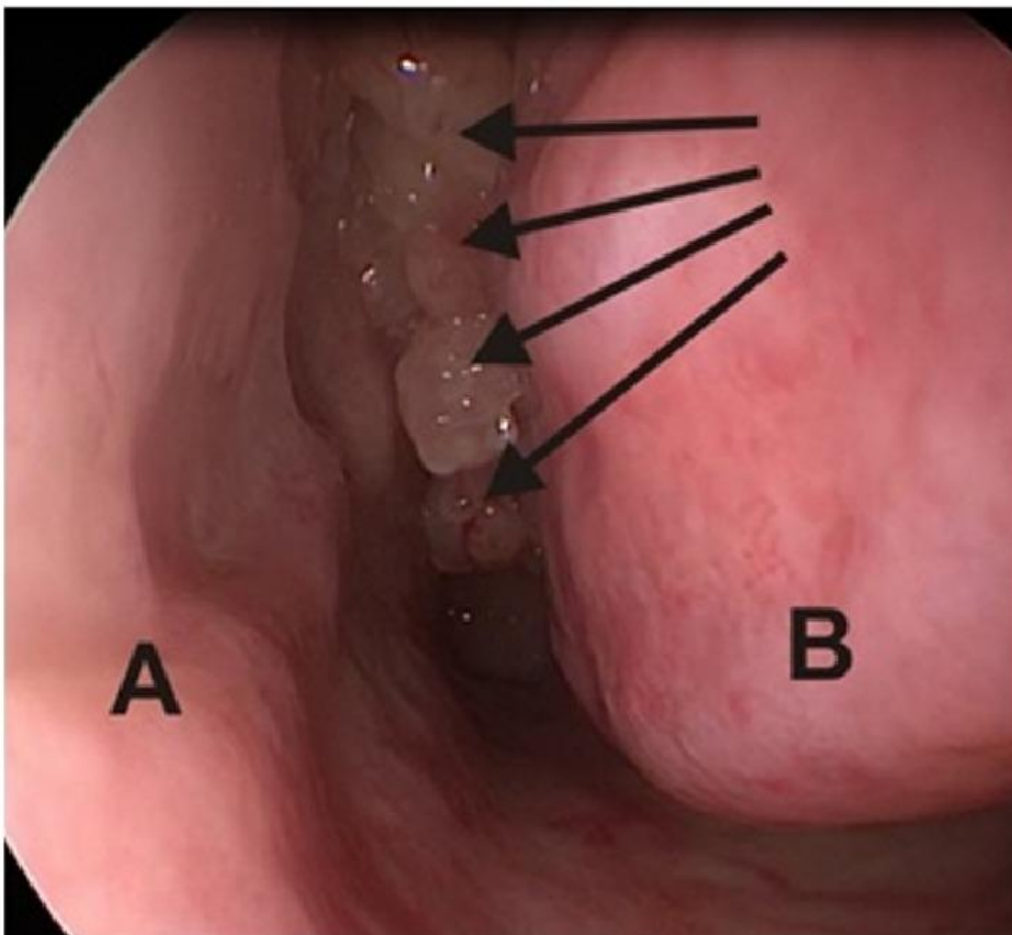
2.5. KLINIČKA SLIKA I SIMPTOMI

Simptomatologija koju imaju pacijenti koji boluju od ove bolesti je varijabilna jer se tumor može nalaziti na različitim mjestima unutar nosne šupljine i paranasalnih sinusa. Tumor se najčešće otkriva u kasnijoj fazi bolesti, često prođe 1 – 4 godine od nastanka prvih simptoma bolesti do postavljanja dijagnoze. Funkcionalno su nosna šupljina i paranasalni prostori povezani te tako dolazi do širenja i povećavanja mase tumora unutar tih prostora pri čemu dolazi do opstrukcije nosnog protoka zraka što je najčešći simptom (1). Specifično se javlja unilateralna opstrukcija nosa u 80% pacijenata. Uz taj osnovni simptom pacijenti najčešće opisuju i drugi simptom koji je nespecifičnog karaktera, a neki od tih simptoma su sekrecija iz nosa, glavobolja, hiposmija, opstruktivne smetnje, epistaksa, frontalna glavobolja i bol u području lica. Kao drugi simptom se u najvećem broju slučajeva javlja nosna sekrecija u 45% pacijenata, taj sekret je po svojoj morfologiji češće krvav nego purulentan (11,28). Bol koja može biti prisutna kod pacijenta rijetko je glavni simptom bolesti (29). Iako rijedak simptom tinitus je opisan u slučajevima invertnog papiloma sfenoidnog sinusa (30). Invertni papilom može se dijagnosticirati i slučajno tijekom pregleda nosa radi neke druge patologije i to čak u 4 - 23% slučajeva ovisno o studiji (1).

2.6. DIJAGNOSTIKA

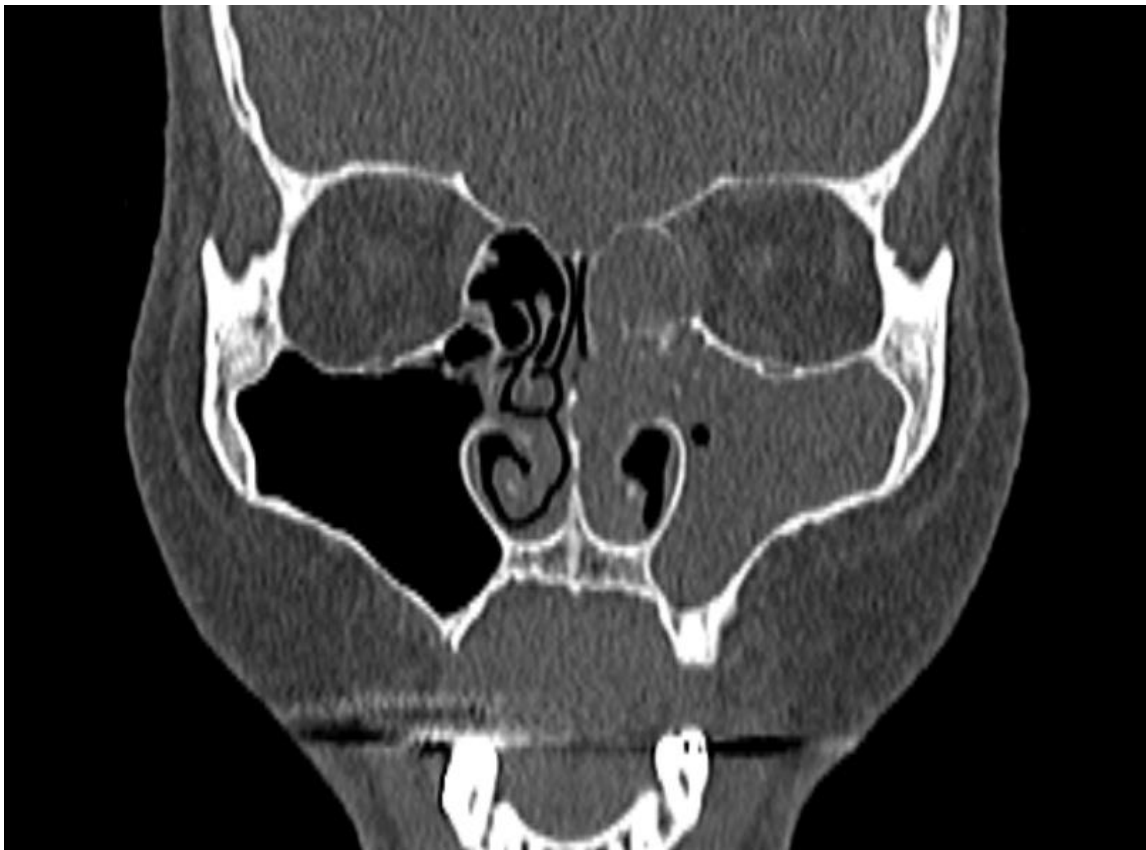
Dijagnostika invertnog papiloma se temelji na anamnestičkim podacima, kliničkom pregledu i endoskopskom pregledu nosa (1). Potrebno je u anamnezi ispitati pacijenta o funkcionalnim poteškoćama pri nazalnom disanju te izvršiti inspekciju nosa i lica tražeći eventualne asimetrije. Potrebno je ispitati i bolnost pri palpaciji izlazišta kranijalnih osjetnih živaca i bulbomotoriku. Nakon toga se radi prednja rinoskopija i pretraga fleksibilnim fiberskopom.

Endoskopija se vrši od dna nosne šupljine obuhvaćajući pregled svih nosnih hodnika, područja nazofarinksa i usne šupljine. Potrebno je dobro vizualizirati sve prostore kako bi se vidjela svaka moguća promjena na sluznici (31). Endoskopskom eksploracijom nosne šupljine se nalazi lobulirani crvenkast tumor koji je po konzistenciji tvrdi od upalnog polipa nosa. Pri palpaciji invertni papilom najčešće krvari (1). Također je potrebno uzeti uzorak tumorskog tkiva za patohistološku analizu te tako potvrditi dijagnozu invertnog papiloma. Patohistološka analiza je ključna za dijagnozu, ali je isto vrlo koristan alat kojim se može detektirati i moguće prisutna maligna alteracija u uzorku tkiva (1, 31). Nakon provedenog pregleda ukoliko je prisutan evidentan tumor ili se na njega sumnja pacijenta treba uputiti na daljnju dijagnostičku obradu koja se sastoji od nekoliko radioloških pretraga kojima se može odrediti veličina i proširenost tumora.

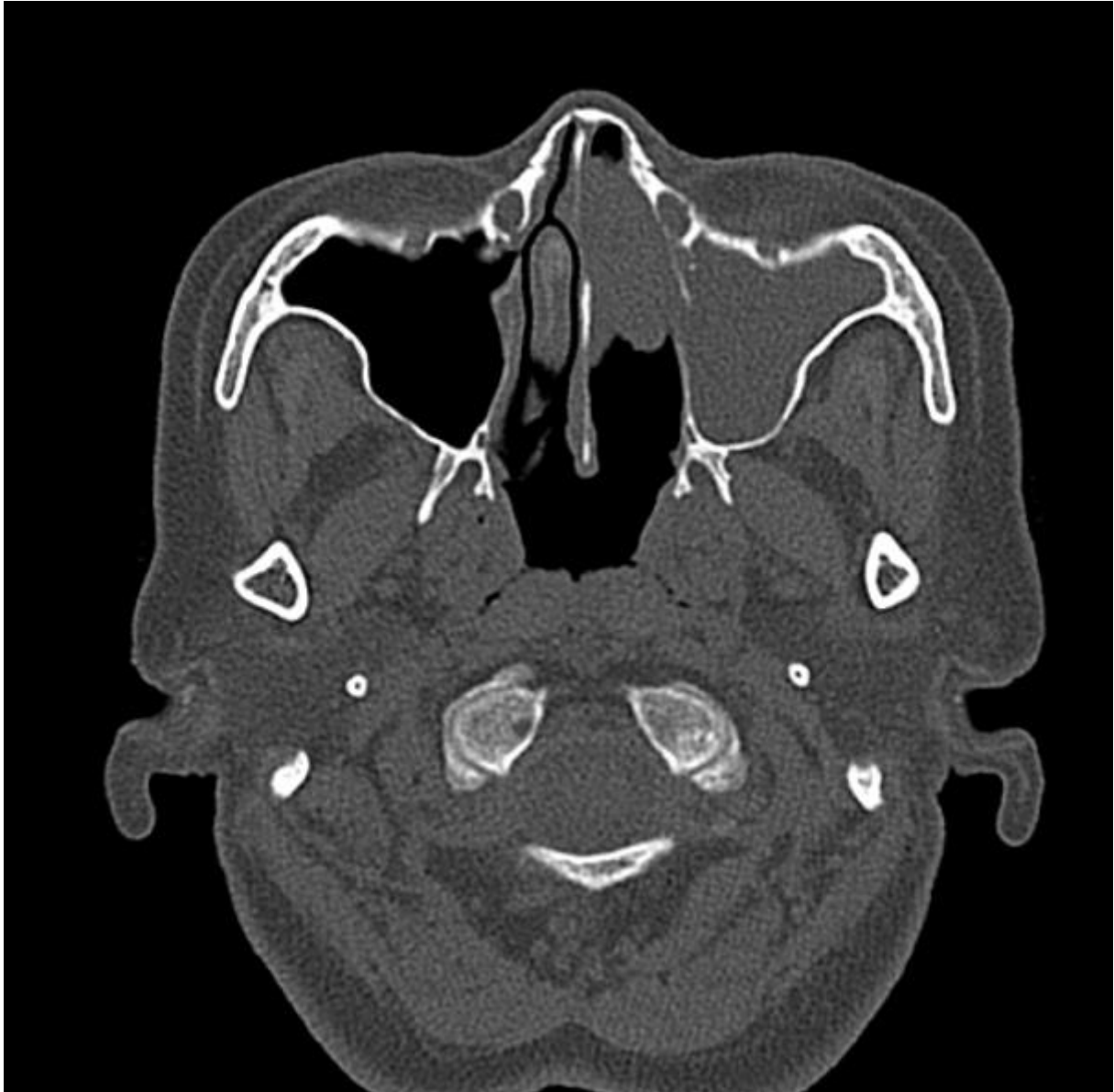

Slika 3. Invertni papilom u lijevoj nosnoj šupljini. A – nosni septum, B – lijeva donja nosna školjka. Prema: Gamrot-Wrzoł M, Sowa P, Lisowska G, Ścierański W, Misiółek M. (2017) (32)

MSCT sinusa u aksijalnoj i koronarnoj projekciji je vrlo precizan i smatra ga se zlatnim standardom za dijagnostiku ovog tumora. Evaluacijom nalaza MSCT pretrage moguće je odrediti smještaj tumora u svim triju dimenzijama, a moguće je i odrediti odnos tumorskog tkiva sa strukturama koje ga okružuju. Uočavaju se polipoidne mase koje se nalaze jednostrano i šire se u nosnoj šupljini te zbog toga pritišću septum koji se potiskuje na nezahvaćenu stranu (31). Unutar tkiva tumora se također mogu vidjeti i mikrokalcifikati koji su vidljivi u 20% invertnih papiloma (1, 28). Eroziya kostiju je često pristutna zbog pritiska invertnog papiloma na kost koja se resorbira. Tumor se širi i u paranasalne sinuse te se može vidjeti zasjenjenje cijelog sinusa ili njegovog dijela ovisno o proširenosti (31). CT ipak ima i nedostatke od kojih se ističe nemogućnost razlikovanja granice invertnog papiloma od lokalnog upalnog i zastojnog procesa te se može precijeniti veličina lezije prije operacije (1).



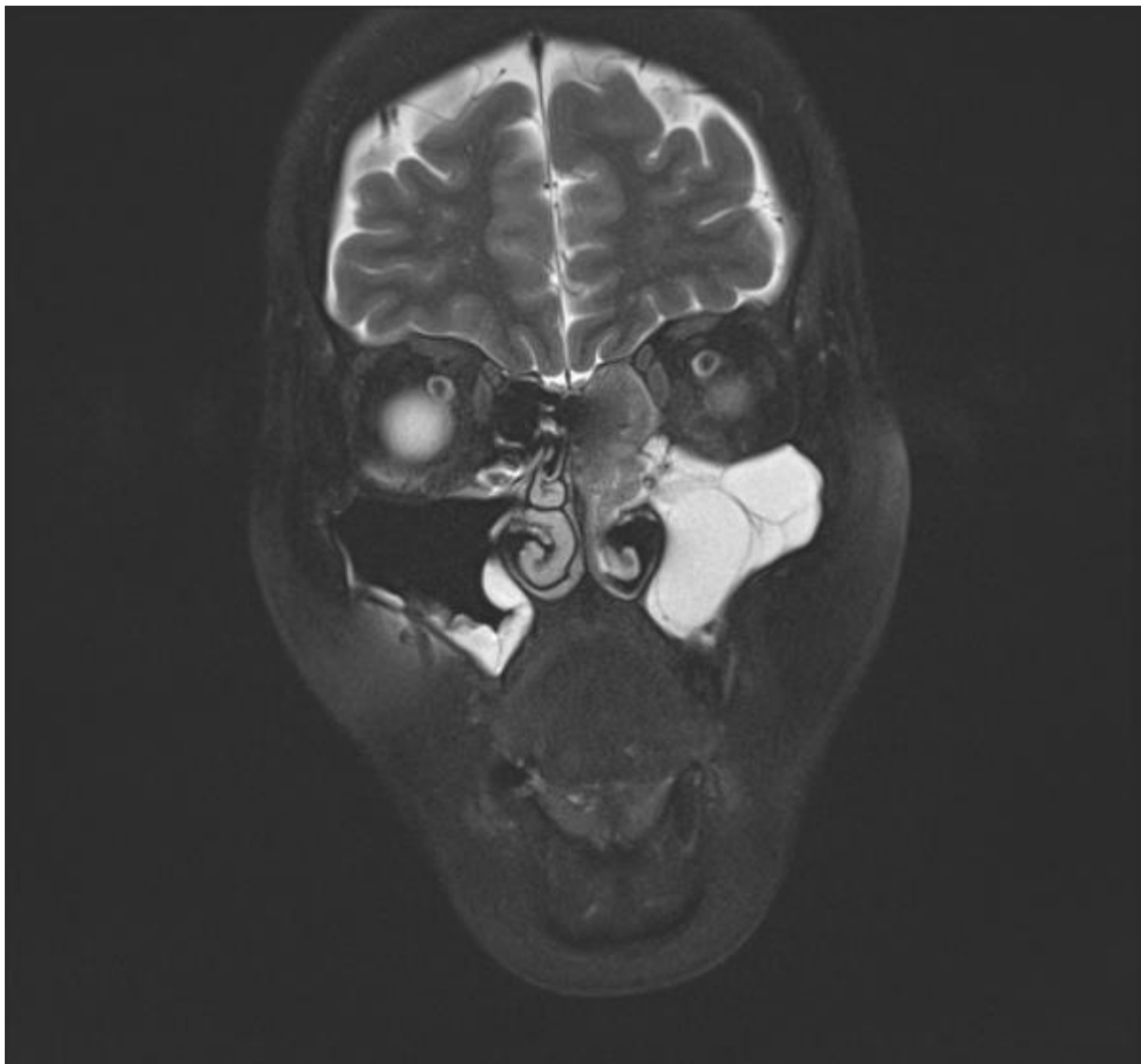
Slika 4. Koronarni CT u koštanom prozoru. Opacitet lijevog etmoidnog, maksilarnog i oba frontalna sinusa, vidi se i destrukcija koštanih pregrada lijevih etmoidnih celula kao i medijalnog zida maksilarnog sinusa. Prema: Case courtesy of Dr Ian Bickle, Radiopaedia.org, rID: 35065 (33)



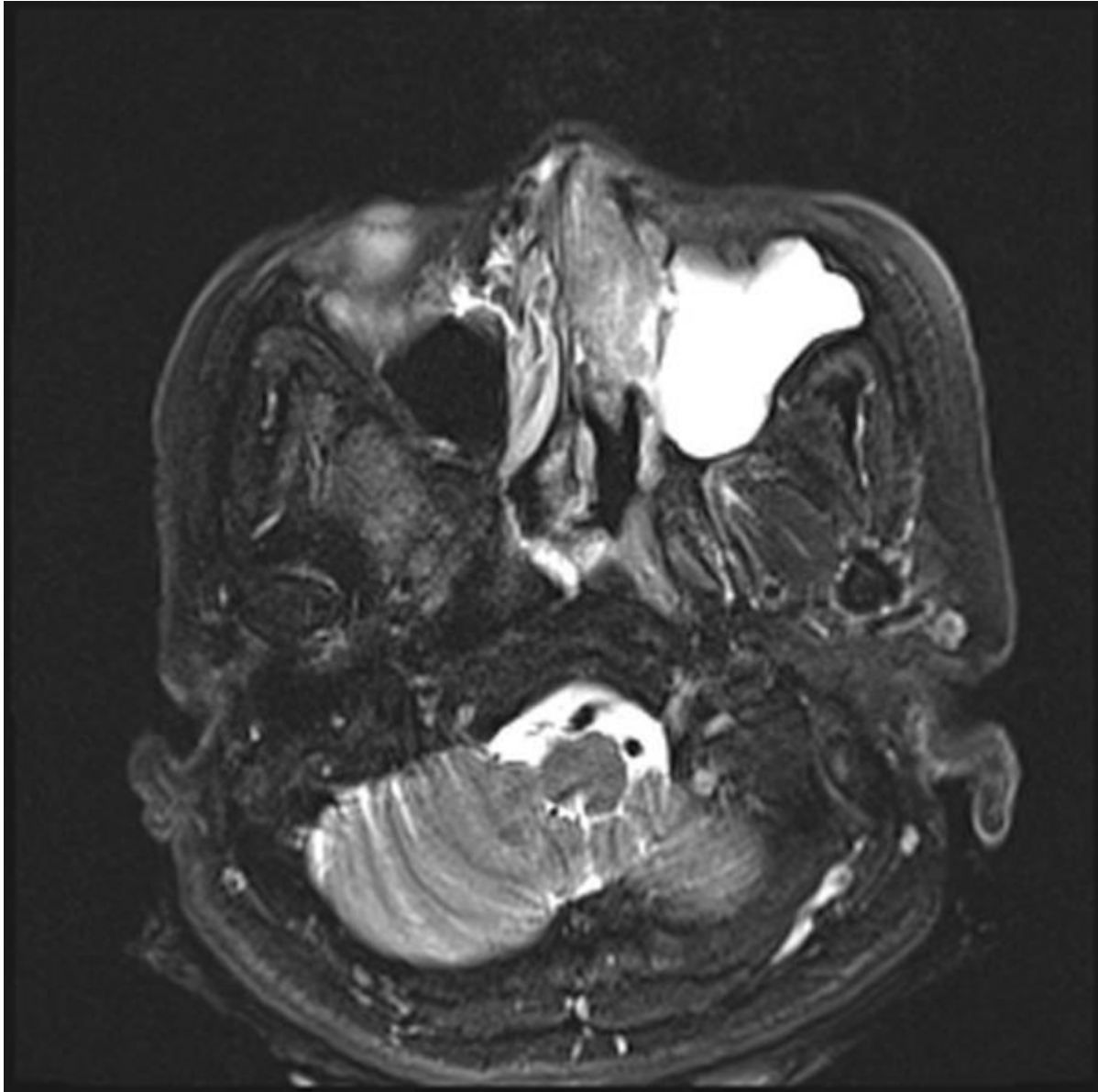
Slika 5. Aksijalni CT u koštanom prozoru. Opaciteti lijevog maksilarnog sinusa i prednjeg dijela lijevog nosnog kavuma. Prema: Case courtesy of Dr Ian Bickle, Radiopaedia.org, rID: 35065 (33)

Svoje mjesto u dijagnostici invertnog papiloma ima i magnetska rezonanca (MR). Različiti intenziteti mekotkivnih struktura mogu pomoći u razlikovanju upalnih stanja od tumorskih tvorbi. Pomoću magnetske rezonance se bolje vide mekotkivne strukture te zato možemo preciznije odrediti proširenost tumora prema intrakranijskom prostoru (31). Na T1 sekvenci magnetske rezonance invertni papilom ima isti intenzitet kao i mišićno tkivo, dok na T2 sekvenci može biti i hipointenzivan. Za razliku od drugih polipa nosa koji imaju homogen signal u T2 sekvenci, invertni

papilomi imaju u 50% slučajeva puno veću heterogenost u intenzitetu signala. Karakteristični prikaz invertnog papiloma na magnetskoj rezonanci je tvorba zavijenog cerebriformnog uzorka koji se vidi na T2 sekvencama ili pojačanim T1 sekvencama. Karcinomi za razliku od papiloma uzrokuju destrukciju kosti dok se kod papiloma vidi resorpcija i remodeliranje kosti u kontaktu s tumorom. Postojanje područja centralne nekroze unutar samog tumora trebalo bi pobuditi sumnju na moguću malignu alteraciju čak i u slučaju da se preoperativnom biopsijom dokaže isključivo invertni papilom (28).



Slika 6. MR koronarna T2 sekvenca. Pojačanje signala mekog tkiva u lijevom nosnom hodniku i etmoidnim celulama. Prema: Case courtesy of Dr Ian Bickle, Radiopaedia.org, rID: 35065 (33)



Slika 7. MR aksijalna T2 sekvenca. Pojačanje signala mekog tkiva u lijevom nosnom hodniku. Opacitet u lijevom maksilarnom sinusu je tekućina zbog zastojnog procesa. Prema: Case courtesy of Dr Ian Bickle, Radiopaedia.org, rID: 35065 (33)

Diferencijalna dijagnoza invernog papiloma nosa i sinusa se sastoji od nekoliko entiteta. Upalni polip nosa je klinički sličan i daje slične simptome, ali se histopatološkom analizom razlikuju. Nekeratinizirajući i verukozni karcinom pločastih stanica i se može imati sličnu prezentaciju kao IP, ali se u analizi tkiva vide karakteristične displastične promjene u smislu planocelularnog karcinoma. Svako od gore navedenih kliničkih stanja ima drugačiju terapiju te ih je nužno razlučiti (34).

2.7. LIJEČENJE

Operativno liječenje je osnovni način liječenja invertnog papiloma. Ciljevi koji se nastoje postići operacijom su potpuno odstranjenje tumorske mase, olakšanje simptoma bolesti i patohistološka analiza cijelog odstranjenog tkiva. Ekstenzivnost i složenost operativnog zahvata ovise o proširenosti tumora u nosu, paranazalnim sinusima i drugim susjednim anatomskim prostorima (1, 31).

Nema općeprihvaćenih klasifikacija za staging bolesti ali se može koristiti Krouseova klasifikacija koja je najčešće upotrebljavana u literaturi. Krouseov sustav se temelji na proširenosti papiloma u nosu paranazalnim sinusima i okolnim strukturama i prisutnosti malignih stanica. Prednosti zbog kojih je trenutno najkorištenija klasifikacija su relativna lakoća korištenja, dobra reproducibilnost i usporedivost s drugim studijama koje ga najčešće koriste u analizama (17, 35).

Tablica 1. Staging sustav invertnih papiloma prema Krouseu Prema: Krouse JH. (2000) (36)

T1	Tumor je lokaliziran u potpunosti u nosnoj šupljini bez proširenja u paranazalne sinuse. Tumor se može biti lokaliziran na jednom zidu nosne šupljine ili može biti ekstenzivno proširen unutar nosne šupljine ali bez širenja u okolne strukture. Tumor mora biti u potpunosti benignan.
T2	Tumori koji zahvaćaju ostiomeatalni kompleks i etmoidne celule i/ili medijalni dio maksilarnog sinusa s ili bez prisutnosti tumora u nosnoj šupljini. Tumor mora biti u potpunosti benignan.
T3	Tumori koji zahvaćaju inferiorni, lateralni, superiorni, anteriorni ili posteriorni zid maksilarnog sinusa, sfenoidni sinus i/ili frontalni sinus s ili bez obuhvaćenosti medijalnog dijela maksilarnog sinusa, etmoidnih celula ili nosne šupljine. Tumor mora biti u potpunosti benignan.
T4	Svi tumori koji se šire izvan prostora nosa i paranazalnih sinusa i zahvaćaju susjedne strukture (intrakrenijalni prostor, orbitu i pterigomaksilarni prostor). Svi tumori ovog oblika su povezani s malignošću.

Postoji nekoliko osnovnih principa u liječenju invertnih papiloma. Tumor se ne bi trebao tretirati kao potpuno benigni, jer može maligno alterirati i recidivirati pri neadekvatno izvedenom zahvatu. Prvi operativni zahvat je ključan za izlječenje i spriječavanje recidiviranja tumora u kasnijem praćenju pacijenta. Otvoreniji operativni pristup često pruža bolju preglednost te tako povećava šansu potpunog odstranjenja lezije iako nije jedina metoda izbora. Zlatni standard po kojemu se evaluiraju rezultati drugih operativnih tehnika je lateralna rinitomija. Poneke konzervativne metode mogu imati veću stopu recidiva od otvorenih pristupa, ali su estetski prihvatljivije u velikom broju slučajeva (16). Konzervativni način odstranjenja invertnog papiloma polipektomijom bez endoskopa se koristio u prošlosti ali je imao velik postotak recidiva od čak 78%. Nakon toga su se najčešće koristile radikalne operacijske tehnike kao što je medijalna maksilektomija s lateralnom rinitomijom koje su dovele do male stope recidiva, ali su bile opsežne (37). Endoskopska tehnika operativnog liječenja invertnog papiloma je prvi puta opisana 1992. godine, a opisali su je Waitz i Wigand (1). U posljednja tri desetljeća je došlo do poboljšanja osobina i mogućnosti endoskopa i razvoja endoskopskih operativnih tehnika te je zbog toga takav način liječenja postao češće korišten u praksi (37). U brojnim studijama su rezultati endoskopskih resekcija sve bolji, stope recidiva su sve manje i komparabilne su s radikalnijim kirurškim zahvatima (35). Složenost anatomije i kirurškog pristupa udaljenim dijelovima paranazalnih sinusa jako utječe na izbor kirurškog postupka koji će biti upotrijebljen u svakom specifičnom slučaju (38). Preoperativna primjena kortikosteroida i antibiotika se koristi jer se smatra da može smanjiti postojeći upalni proces, poboljšati kontrolu krvarenja intraoperativno i smanjiti edem tkiva te tako poboljšati uvjete za operaciju. Ipak ne postoje studije koje u potpunosti potvrđuju takvo djelovanje (1).

Koriste se tri osnovna pristupa kirurškog liječenja invertnog papiloma a to su vanjski pristup, endonazalni pristup i kombinacija obje tehnike.

U vanjske pristupe spadaju Caldwell-Luc operacija, lateralna rinitomija, bikoronarni pristup i frontalni supercilijarni pristup (38). Vanjski kirurški pristupi su prije bili korišteni puno češće jer se smatralo da omogućuju veću preglednost operacijskog polja i potpuniju kontrolu bolesti. Danas su indikacije za vanjske pristupe smanjene jer nema komparativnih prednosti u novijim studijama osim za specifične lokalizacije. Vanjski pristup koji može biti kombiniran s endoskopskim

pristupom se koristi u slučaju proširenja bolesti izvan sinusnih šupljina i u slučaju da je prisutna i maligna alteracija ili planocelularni karcinom u regiji nosa i sinusa. Kad se pojavi potreba za korištenjem vanjskog kirurškog pristupa najčešće se koriste lateralna rinitomija, frontalni supercilijarni ili bikoronarni rez s osteoplastičnim režnjem (1). Lateralna rinitomija počinje paralateronazalnom incizijom koja se može proširiti s mediolabijalnim rezom i prema rubovima obiju vjeđa. Postupak može biti i proširen na način da se resecira gornja čeljust, a u određenim slučajevima se može i odstraniti sadržaj orbite u bloku s maksilom. Ovakav ekstenzivan zahvat omogućuje eksploraciju i egzenteraciju svih sinusa, septuma i dna nosne šupljine (31). Iako danas sve rjeđe korišteni, gore navedeni pristupi bi se trebali koristiti u slučajevima kada nije moguća potpuna kontrola i ekscizija tumora endoskopskim pristupom (1).

Kombinacija endoskopskog endonazalnog pristupa i Caldwell-Luc operacije je tehnika izbora u slučajevima kada tumor zahvaća lateralni, inferiorni ili anteriorni dio maksilarnog sinusa. U slučaju zahvaćenosti lateralnog zida frontalnog sinusa može se koristiti kombinirani bikoronarni pristup s korištenjem osteoplastičkog režnja i endonazalni endoskopski pristup (1).

Endoskopski pristup je tehnika koja se koristi u većini invertiranih papiloma i rezultati metaanaliza ukazuju da je stopa recidiva ista a u nekim slučajevima i bolja kad se uspoređuje s vanjskim zahvatima (37). Resekcija tumora u jednom bloku je endoskopski vrlo često nemoguća te se tumor odstranjuje u dijelovima. Potrebno je identificirati mjesto insercije tumora i ukoliko je tumor subperiostalno prisutan potrebno je ukloniti i podležecu kost. Uzorci tkiva koje je odstranjeno moraju se poslati na patohistološku analizu da bi se smanjila vjerojatnost da se previde planocelularni karcinom. Korisna je i intraoperacijska smrznuta biopsija s resekcijских rubova da bi se potvrdila potpuna ekscizija tumorskog tkiva (1,39). Kao tehnike endoskopske kirurgije koriste se standardna endoskopska procedura, endoskopska medijalna maksilektomija (EMM) , sekvencijalna segmentalna kirurgija (SSES) i kombinacije tehnika ovisno o specifičnoj lokalizaciji i volumenu tumora (39).

Tablica 2. Upotreba kirurških tehnika ovisno o proširenosti i lokalizaciji inveretnog papiloma. Prema: Lisan Q, Laccourreye O, Bonfils P. (2016) (1)

Zahvaćene strukture	Predložena operacija izbora
Septum Lateralni zid nosne šupljine Prednje i stražnje etmoidne celule Sfenoetmoidni prostori i sfenoidni sinus Medijalni, gornji i stražnji zid maksilarnog sinusa Frontalni sinus	Endonazalni endoskopski pristup
Lateralni zid frontalnog sinusa	Endonazalni endoskopski pristup + bikoronarni pristup
Lateralni, prednji i donji zid maksilarnog sinusa	Endonazalni endoskopski pristup + Caldwell-Luc pristup
Širenje izvan sinusa Pridruženi karcinom	Vanjski operativni pristupi

Radioterapija se kao metoda liječenja koristi u slučaju kad je tumor iz nekog razloga nemoguće operirati i ako je tumor povezan s malignošću. Zbog rijetkosti upotrebe radioterapije još nema studija s velikim brojem pacijenata da bi se moglo potvrditi ili opovrgnuti njeno djelovanje (1). Studije koje su proučavale utjecaj radioterapije na pacijente s invertnim papilomom bez povezane malignosti su došle do nejasnih rezultata te se radioterapija u tih bolesnika ne koristi. Određeni autori su čak došli do zaključka da bi primjena radioterapije mogla i inducirati malignu alteraciju iako dokazi nisu nepobitni (40). Kirurško liječenje ipak ima glavno mjesto u terapiji invertnog papiloma nosa i paranazalnih sinusa.

2.8. ISHODI

Postoperativno praćenje je potrebno ali sama duljina praćenja pacijenta nije definirana. Jedan dio autora preporučuje da se pacijenta prati redovitim kontrolnim pregledima u trajanju od 3 – 5 godina nakon operacije dok se drugi autori odlučuju na doživotno praćenje (1, 37).

Svaki bi se pregled tijekom praćenja trebao sastojati od evaluacije kliničkog statusa i pregleda fleksibilnim fiberendoskopom. U slučaju sumnje na povrat bolesti može se napraviti biopsija vizualizirane tvorbe. Ako se ne može adekvatno vizualizirati sinus ili se sumnja na recidiv može se pacijenta poslati na CT ili MR radi objektivizacije nalaza (1).

Većina recidiva nastaje unutar prve godine nakon ekscizije primarnog invernog papiloma na mjestu gdje se nalazio primarni tumor, ali 25% ih može znatno kasnije recidivirati (1, 20). Recidivi koji se pojavljuju rano su znak da se tumorsko tkivo nije odstranilo u potpunosti. Prema nekim studijama invertni papilomi stadija T3 po Krouseu imaju veći stupanj recidiva u odnosu na druge stadije (35). Povezanost recidiva papiloma s pozitivnim nalazom HPV infekcije je u nekim studijama dokazana a u nekim studijama takva povezanost nije nađena. Tumor koji je primarno lokaliziran u frontalnom sinusu je potvrđeni rizični faktor za recidiv bolesti (1). Metoda izbora za liječenje recidiva invertnog papiloma je ponovna operacija kojom se postižu dobri rezultati (17).

Maligni tumori koji su povezani s invertnim papilomom su planocelularni karcinom, mukoepidermoidni karcinom i nediferencirani sinonazalni karcinom (41). Opisana je i pojava neuroendokrinog tumora malih stanica, ali to je ipak velika rijetkost (42). Pojava planocelularnog karcinoma iz invertnog papiloma ima velik klinički značaj jer on najčešće nastaje. Incidencija planocelularnog karcinoma uz invertni papilom se kreće između 5 i 10% iako određene studije navode i veće postotke do čak 27% (20). U jednoj studiji se proučavalo vrijeme pojavljivanja takvog karcinoma te su podaci pokazali da se 7.1% karcinoma pojavljuje sinkrono s papilomom, a 3.6% karcinoma se javlja metakrono (43). Pacijenti koji imaju veći rizik od maligne alteracije su stariji pacijenti s dijagnozom invertnog papiloma koji ima veći stupanj mitotske aktivnosti (18). Od svih planocelularnih karcinoma nosne šupljine i

paranasalnih sinusa 15% je povezano s invertnim papilomom. Liječenje se provodi ekscizijom karcinoma i vanjskom radioterapijom (44). Preživljenje uz planocelularni karcinom koji je povezan uz invertni papilom je približno jednako preživljenju pri izoliranoj pojavi planocelularnog karcinoma u nosnoj šupljini i sinusima. Jednogodišnje preživljenje je 80%, dvogodišnje 71% i trogodišnje iznosi 63% (1).

3. ZAHVALE

Zahvaljujem se svom mentoru prof.dr.sc. Mariu Biliću na pomoći i usmjeravanju u izradi i oblikovanju ovog diplomskog rada.

Zahvaljujem se i svim profesorima i asistentima na Medicinskom fakultetu koji su se trudili proslijediti svoja znanja i vještine nama studentima u ovih šest godina studija.

Zahvaljujem se i svojoj užoj i široj obitelji na punoj podršci tijekom trajanja cijelog mog obrazovanja.

Zahvaljujem se i svim svojim prijateljima s fakulteta i izvan njega. Posebno se zahvaljujem svima s kojima sam se družio i učio tijekom fakulteta kroz svih 6 godina.

4. LITERATURA

1. Lisan Q, Laccourreye O, Bonfils P. Sinonasal inverted papilloma: From diagnosis to treatment. *Eur Ann Otorhinolaryngol Head Neck Dis.* 2016 Nov;133(5):337-341. doi: 10.1016/j.anorl.2016.03.006. Epub 2016 Apr 1. PMID: 27053431.
2. Vinter I, editor. *Waldeyerova anatomija čovjeka.* 17th ed. Zagreb: Golden marketing-tehnička knjiga; 2009.
3. Krmpotić-Nemanić Jelena, Marušić Ana i sur. *Anatomija čovjeka.* Zagreb: Medicinska naklada; 2004.
4. Gänger S, Schindowski K. Tailoring Formulations for Intranasal Nose-to-Brain Delivery: A Review on Architecture, Physico-Chemical Characteristics and Mucociliary Clearance of the Nasal Olfactory Mucosa. *Pharmaceutics.* 2018 Aug
5. Padovan I. *Otorinolaringologija.* Zagreb: Školska knjiga; 1982.
6. Bumber Z, Katic V i sur. *Otorinolaringologija.* Zagreb; 2004.
7. Junqueira LC, Carneiro José, Banek L, Bradamante Želimir, Kostović-Knežević Ljiljana i sur. *Osnove histologije: udžbenik i atlas prema desetome američkom izdanju.* Zagreb: Školska knjiga; 2005.
8. Bielamowicz S, Calcaterra TC, Watson D. Inverting papilloma of the head and neck: the UCLA update. *Otolaryngol Head Neck Surg.* 1993 Jul;109(1):71-6. doi: 10.1177/019459989310900113. PMID: 8336971.
9. Vorasubin N, Vira D, Suh JD, Bhuta S, Wang MB. Schneiderian papillomas: comparative review of exophytic, oncocytic, and inverted types. *Am J Rhinol Allergy.* 2013 Jul-Aug;27(4):287-92. doi: 10.2500/ajra.2013.27.3904. PMID: 23883810; PMCID: PMC3901443.
10. Strojan P, Ferlito A, Lund VJ, Kennedy DW, Silver CE, Rinaldo A, Barnes L. Sinonasal inverted papilloma associated with malignancy: the role of human papillomavirus infection and its implications for radiotherapy. *Oral Oncol.* 2012 Mar;48(3):216-8. doi: 10.1016/j.oraloncology.2011.10.009. Epub 2011 Nov 17. PMID: 22098797.

11. Bura, Miljenko, et al. "Inverted Sinonasal Papilloma – A Report of 31 Cases and Review of the Literature." *Collegium antropologicum*, vol. 27, br. 1, 2003, str. 271-278.
12. Hyams VJ. Papillomas of the nasal cavity and paranasal sinuses: A clinicopathological study of 315 cases. *Ann Otol Rhinol Laryngol* 1971;80:192-206.
13. Barnes L, Eveson J, Reichart P, Sidransky D i sur. World Health Organization classification of tumours: pathology and genetics of head and neck tumours. Lyon: IARC Publications; 2005.
14. Re M, Gioacchini FM, Bajraktari A, Tomasetti M, Kaleci S, Rubini C, Bertini A, Magliulo G, Pasquini E. Malignant transformation of sinonasal inverted papilloma and related genetic alterations: a systematic review. *Eur Arch Otorhinolaryngol*. 2017 Aug;274(8):2991-3000. doi: 10.1007/s00405-017-4571-2. Epub 2017 Apr 21. PMID: 28432463.
15. Outzen KE, Grøntvold A, Jørgensen K, Clausen PP, Ladefoged C. Inverted papilloma: incidence and late results of surgical treatment. *Rhinology*. 1996 Jun;34(2):114-8. PMID: 8876075.
16. Batsakis JG, Suarez P. Schneiderian papillomas and carcinomas: a review. *Adv Anat Pathol*. 2001 Mar;8(2):53-64. doi: 10.1097/00125480-200103000-00001. PMID: 11236954.
17. Mendenhall WM, Hinerman RW, Malyapa RS, Werning JW, Amdur RJ, Villaret DB, Mendenhall NP. Inverted papilloma of the nasal cavity and paranasal sinuses. *Am J Clin Oncol*. 2007 Oct;30(5):560-3. doi: 10.1097/COC.0b013e318064c711. PMID: 17921720.
18. Eggers G, Eggers H, Sander N, Kössling F, Chilla R. Histological features and malignant transformation of inverted papilloma. *Eur Arch Otorhinolaryngol*. 2005 Apr;262(4):263-8. doi: 10.1007/s00405-004-0818-9. Epub 2004 Jul 17. PMID: 15258811.
19. Roh HJ, Mun SJ, Cho KS, Hong SL. Smoking, not human papilloma virus infection, is a risk factor for recurrence of sinonasal inverted papilloma. *Am J Rhinol Allergy*. 2016 Mar-Apr;30(2):79-82. doi: 10.2500/ajra.2016.30.4272. PMID: 26980388.

20. Suh JD, Chiu AG. What are the surveillance recommendations following resection of sinonasal inverted papilloma? *Laryngoscope*. 2014 Sep;124(9):1981-2. doi: 10.1002/lary.24611. Epub 2014 Mar 1. PMID: 24585361.
21. Deitmer T, Wiener C. Is there an occupational etiology of inverted papilloma of the nose and sinuses? *Acta Otolaryngol*. 1996 Sep;116(5):762-5. doi: 10.3109/00016489609137921. PMID: 8908257.
22. Tumban E. A Current Update on Human Papillomavirus-Associated Head and Neck Cancers. *Viruses*. 2019 Oct 9;11(10):922. doi: 10.3390/v11100922. PMID: 31600915; PMCID: PMC6833051.
23. Lawson W, Schlecht NF, Brandwein-Gensler M. The role of the human papillomavirus in the pathogenesis of Schneiderian inverted papillomas: an analytic overview of the evidence. *Head Neck Pathol*. 2008 Jun;2(2):49-59. doi: 10.1007/s12105-008-0048-3. Epub 2008 Apr 23. PMID: 20614323; PMCID: PMC2807546.
24. Brandwein M, Steinberg B, Thung S, Biller H, Dilorenzo T, Galli R. Human papillomavirus 6/11 and 16/18 in Schneiderian inverted papillomas. In situ hybridization with human papillomavirus RNA probes. *Cancer*. 1989 May 1;63(9):1708-13. doi: 10.1002/1097-0142(19900501)63:9<1708::aid-cncr2820630911>3.0.co;2-9. PMID: 2539243.
25. Sham CL, Lee DL, van Hasselt CA, Tong MC. A case-control study of the risk factors associated with sinonasal inverted papilloma. *Am J Rhinol Allergy*. 2010 Jan-Feb;24(1):e37-40. doi: 10.2500/ajra.2010.24.3408. PMID: 20109321.
26. Stanislavsky A. Inverted papilloma (histology): Radiology Case [Internet]. Radiopaedia Blog RSS. 13.08.2019. [pristupljeno 10.05.2021.] Dostupno na: <https://radiopaedia.org/cases/inverted-papilloma-histology-1?lang=us>.
27. Walgama E, Ahn C, Batra PS. Surgical management of frontal sinus inverted papilloma: a systematic review. *Laryngoscope*. 2012 Jun;122(6):1205-9. doi: 10.1002/lary.23275. Epub 2012 Mar 27. PMID: 22460718.
28. Momeni AK, Roberts CC, Chew FS. Imaging of chronic and exotic sinonasal disease: review. *AJR Am J Roentgenol*. 2007 Dec;189(6 Suppl):S35-45. doi: 10.2214/AJR.07.7031. PMID: 18029900.

29. Bilic M, Klaric E, Bilic LK, Redzic SH, Seiwert S (2018) Epidermal Growth Factor Receptor (EGFR) and Vascular Endothelial Growth Factor (VEGF) expression in Sinonasal Inverted Papillomas. Arch Otolaryngol Rhinol 4(4): 101-106. DOI: 10.17352/2455-1759.000086
30. Eisen MD, Buchmann L, Litman RS, Kennedy DW. Inverted papilloma of the sphenoid sinus presenting with auditory symptoms: a report of two cases. Laryngoscope. 2002 Jul;112(7 Pt 1):1197-200. doi: 10.1097/00005537-200207000-00010. PMID: 12169898.
31. Bilić M. Izraženost receptora epidermalnog čimbenika rasta (EGFR), vaskularnog endotelnog čimbenika rasta (VEGF) i protočna DNA citometrija u invertnim papilomima sinusa [disertacija]. Zagreb: Sveučilište u Zagrebu, Medicinski fakultet; 2009.
32. Gamrot-Wrzoł M, Sowa P, Lisowska G, Ścierski W, Misiołek M. Risk Factors of Recurrence and Malignant Transformation of Sinonasal Inverted Papilloma. Biomed Res Int. 2017;2017:9195163. doi: 10.1155/2017/9195163. Epub 2017 Nov 9. PMID: 29250552; PMCID: PMC5700512.
33. Bickle I. Inverted papilloma: Radiology Case [Internet]. Radiopaedia Blog RSS. 04.04.2020. [pristupljeno 10.5.2021.]. Dostupno na: <https://radiopaedia.org/cases/inverted-papilloma-4?lang=us>
34. Khandekar S, Dive A, Mishra R, Upadhyaya N. Sinonasal inverted papilloma: A case report and mini review of histopathological features. J Oral Maxillofac Pathol. 2015 Sep-Dec;19(3):405. doi: 10.4103/0973-029X.174644. PMID: 26980974; PMCID: PMC4774299.
35. Coutinho G, Marques J, Leal M, Spratley J, Fernandes MS, Santos M. Surgical outcomes of sinonasal inverted papilloma: a 17 year review. Braz J Otorhinolaryngol. 2020 May-Jun;86(3):315-320. doi: 10.1016/j.bjorl.2018.12.011. Epub 2019 Feb 21. PMID: 30852156.
36. Krouse JH. Development of a staging system for inverted papilloma. Laryngoscope. 2000 Jun;110(6):965-8. doi: 10.1097/00005537-200006000-00015. PMID: 10852514.

37. Goudakos JK, Blioskas S, Nikolaou A, Vlachtsis K, Karkos P, Markou KD. Endoscopic Resection of Sinonasal Inverted Papilloma: Systematic Review and Meta-Analysis. *Am J Rhinol Allergy*. 2018 May;32(3):167-174. doi: 10.1177/1945892418765004. Epub 2018 Apr 12. PMID: 29649889.
38. Peng R, Thamboo A, Choby G, Ma Y, Zhou B, Hwang PH. Outcomes of sinonasal inverted papilloma resection by surgical approach: an updated systematic review and meta-analysis. *Int Forum Allergy Rhinol*. 2019 Jun;9(6):573-581. doi: 10.1002/alr.22305. Epub 2019 Feb 12. PMID: 30748098.
39. Lee TJ, Huang SF, Huang CC. Tailored endoscopic surgery for the treatment of sinonasal inverted papilloma. *Head Neck*. 2004 Feb;26(2):145-53. doi: 10.1002/hed.10350. PMID: 14762883.
40. Lawson W, Ho BT, Shaari CM, Biller HF. Inverted papilloma: a report of 112 cases. *Laryngoscope*. 1995 Mar;105(3 Pt 1):282-8. doi: 10.1288/00005537-199503000-00011. PMID: 7877417.
41. Sbrana MF, Borges RFR, Pinna FR, Neto DB, Voegels RL. Sinonasal inverted papilloma: rate of recurrence and malignant transformation in 44 operated patients. *Braz J Otorhinolaryngol*. 2021 Jan-Feb;87(1):80-84. doi: 10.1016/j.bjorl.2019.07.003. Epub 2019 Aug 12. PMID: 31455578.
42. Nakamura Y, Suzuki M, Ozaki S, Yokota M, Nakayama M, Hattori H, Inagaki H, Murakami S. Sinonasal inverted papilloma associated with small cell neuroendocrine carcinoma: A case report and literature review of rare malignancies associated with inverted papilloma. *Auris Nasus Larynx*. 2019 Aug;46(4):641-650. doi: 10.1016/j.anl.2018.10.009. Epub 2018 Dec 10. PMID: 30545727.
43. Mirza S, Bradley PJ, Acharya A, Stacey M, Jones NS. Sinonasal inverted papillomas: recurrence, and synchronous and metachronous malignancy. *J Laryngol Otol*. 2007 Sep;121(9):857-64. doi: 10.1017/S002221510700624X. Epub 2007 Feb 26. PMID: 17319993.
44. Buiret G, Montbarbon X, Fleury B, Poupart M, Pignat JC, Carrie C, Pommier P. Inverted papilloma with associated carcinoma of the nasal cavity and paranasal sinuses: treatment outcomes. *Acta Otolaryngol*. 2012 Jan;132(1):80-5. doi: 10.3109/00016489.2011.620001. Epub 2011 Oct 30. PMID: 22035165.

5. ŽIVOTOPIS

OSOBNI PODACI

Ime i prezime: Ivan Mesar
Datum rođenja: 5.12.1996.
Mjesto rođenja: Zagreb, Hrvatska

ŠKOLOVANJE

2015.-2021. Medicinski fakultet Sveučilišta u Zagrebu
2011.-2015. Gornjogradska gimnazija
2003.-2011. OŠ Grofa Janka Draškovića, Zagreb

IZVANNASTAVNE AKTIVNOSTI PRI MEDICINSKOM FAKULTETU

2019.-2020. aktivni član Sekcije za kirurgiju
2019.-2021. Studentski koordinator PANORAMA-HF kliničkog istraživanja u pedijatrijskoj populaciji na KBC Zagreb

POSEBNA ZNANJA I VJEŠTINE

Strani jezici: aktivno služenje engleskim i španjolskim jezikom u govoru i pismu
Rad na računalu: MS Office, Internet
Vozačka dozvola: B kategorija, B kategorija voditelj brodice
Sportska aktivnost: Podvodni ribolov