

Kirurgija aorte kod Stanford A disekcije

Ostojić, Luka

Master's thesis / Diplomski rad

2021

Degree Grantor / Ustanova koja je dodijelila akademski / stručni stupanj: **University of Zagreb, School of Medicine / Sveučilište u Zagrebu, Medicinski fakultet**

Permanent link / Trajna poveznica: <https://um.nsk.hr/um:nbn:hr:105:843831>

Rights / Prava: [In copyright](#)/[Zaštićeno autorskim pravom.](#)

Download date / Datum preuzimanja: **2024-10-06**



Repository / Repozitorij:

[Dr Med - University of Zagreb School of Medicine Digital Repository](#)



**SVEUČILIŠTE U ZAGREBU
MEDICINSKI FAKULTET**

Luka Ostojić

Kirurgija aorte kod Stanford A disekcije

Diplomski rad



Zagreb, 2021.

Ovaj diplomski rad izrađen je u Zavodu za kardijalnu i transplantacijsku kirurgiju
Kliničke bolnice Dubrava pod mentorstvom doc.dr.sc. Igora Rudeža i predan je na
ocjenu u akademskoj godini 2020./2021.

POPIS KRATICA

MSCT – višeslojna kompjutorizirana tomografija (engl. *Multislice Computed Tomography*)

MSCTA – aortografija višeslojnom kompjutoriziranom tomografijom (engl. *Multislice Computed Tomography Aortography*)

ATAAD - akutna Stanford tip A disekcija aorte (engl. *Acute Type A Aortic Dissection, ATAAD*)

TTE - transtorakalna ehokardiografija (engl. *transthoracic echocardiography*)

TEE - transezofagealna ehokardiografija (engl. *transesophageal echocardiography*)

EDS - Ehlers-Danlosov sindrom (engl. *Ehlers-Danlos syndrome*)

EKG – elektrokardiogram (engl. *electrocardiogram, ECG*)

CD - color doppler

MR - magnetska rezonancija (engl. *magnetic resonance imaging, MRI*)

CPB - kardiopulmonalna premosnica (engl. *cardiopulmonary bypass*)

ACT - aktivirano vrijeme zgrušavanja (engl. *activated clotting time*)

DHCA - duboki hipotermički zastoj cirkulacije (engl. *deep hypothermic circulatory arrest*)

MHCA - umjereni hipotermički zastoj cirkulacije (engl. *mild hypothermic circulatory arrest*)

ACP - anterogradna moždana perfuzija (engl. *antegrade cerebral perfusion*)

RCP - retrogradna moždana perfuzija (engl. *retrograde cerebral perfusion*)

GRF - gelatin-rezorcinol-formaldehid

AVSRR – tehnika prezervacije aortalnog zalistka (engl. *valve sparing root replacement*)

ET - elephant trunk

FET - frozen elephant trunk

ECC – izvantjelesna cirkulacija (engl. *extracorporeal circulation*)

Kazalo

SAŽETAK.....	I
SUMMARY	II
1. UVOD	1
2. ANATOMIJA I HISTOLOGIJA AORTE	2
3. DISEKCIJE AORTE.....	3
3.1 KLASIFIKACIJA	3
3.2 KLINIČKA SLIKA.....	5
3.3 ETIOLOGIJA.....	6
3.4 ČIMBENICI RIZIKA	7
3.5 DIJAGNOSTIKA.....	8
4. KIRURGIJA STANFORD A DISEKCIJE AORTE.....	11
4.1 PERIOPERATIVNI POSTUPCI	12
4.2 IZVANTJELESNI KRVOTOK	13
4.2.1 MJESTA KANILACIJE	16
4.2.2 KARDIOPROTEKCIJA	19
4.2.3 MOŽDANA ZAŠTITA.....	21
4.3 KORIJEN AORTE.....	23
4.3.1 OPERACIJA PO DAVIDU	25

4.3.2 OPERACIJA PO YACOUBU	26
4.4 ASCENDENTNA AORTA.....	27
4.4.1 MODIFICIRANA OPERACIJA PO BENTALLU.....	27
4.4.2 MODIFICIRANA BIO-BENTALL OPERACIJA	29
4.5 LUK AORTE	30
4.5.1 POTPUNA ZAMJENA AORTNOG LUKA	31
4.5.2 ET PROCEDURA.....	32
4.5.3 FET.....	35
4.5.4 HEMIARCH TEHNIKA.....	35
4.5.5 TEHNIKA TRIFURKATNOG PRESATKA	36
4.6 DESCENDENTNA AORTA	36
4.8 PRAĆENJE PACIJENATA.....	38
5. ZAKLJUČAK	40
ZAHVALA.....	41
LITERATURA:.....	42
ŽIVOTOPIS	51

Sažetak

Kirurgija aorte kod Stanford A disekcije

Autor: Luka Ostojić

Aorta je početna i najveća arterija ljudskog tijela koja dovodi krv bogatu kisikom u sve dijelove tijela. Razvoj aorte započinje u 3. tjednu gestacije. Aortalni zid se sastoji od unutarnjeg, srednjeg i vanjskog sloja. Disekcija aorte nastaje kao posljedica razdora unutarnjeg sloja i prodora krvi između unutrašnjeg i srednjeg sloja, pri čemu dolazi do njihovog razdvajanja. Tip A disekcija nastaje kada se razdor dogodi u ascendentnom dijelu aorte, potencijalno je smrtonosno stanje koje nastaje kao posljedica razdvajanja slojeva aortalnoga zida pri čemu nastaju dva lumena aorte, jedan pravi i jedan lažni. Postoji više klasifikacija disekcije aorte, od kojih je najkorištenija Stanford klasifikacija, koja razlikuje tip A i tip B disekcije aorte. Važnost klasifikacije je u tome što nam ona govori o lokalizaciji disekcije te o mogućnostima liječenja. Stanford tip A disekcija aorte je rijetko, ali životno ugrožavajuće stanje koje ima smrtnost 1-2% po satu nakon nastanka simptoma u neliječenih pacijenata, stoga je nužna brza i točna dijagnoza kako bi se povećala šansa za preživljenje pacijenta i smanjila učestalost teških komplikacija.

Tipični simptomi akutne disekcije uključuju jaku bol u prsima, hipotenziju ili sinkopu i prema tome oponašaju znatno češće dijagnoze poput akutnog infarkta miokarda ili plućne embolije. Raznim dijagnostičkim pretragama moguće je potvrditi ovo stanje, ali se zbog dostupnosti i visoke osjetljivosti i specifičnosti najčešće koristi aortografija višeslojnom kompjutoriziranom tomografijom (engl. *Multislice Computed Tomography Aortography*, MSCTA), koja je ujedno i zlatni standard u dijagnostici disekcije aorte. Akutna disekcija aorte je hitno kirurško stanje koje mora biti zbrinuto u najkraćem mogućem vremenu, s primarnim ciljem ponovne uspostave protoka krvi kroz pravi lumen u descendentnu aortu. Ovaj rad nastoji objediniti kirurške metode na jednom mjestu te razmotriti njihove prednosti i nedostatke.

Ključne riječi: disekcija aorte, Stanford A, kirurgija, klasifikacija, terapija

Summary

Aortic surgery in Stanford A dissection

Author: Luka Ostojić

The aorta is the starting and largest artery of the human body that delivers oxygen-rich blood to all parts of the body. Aortic development begins in the 3rd week of gestation. Aortic wall consist of an inner, middle and outer layer. Aortic dissection is caused by a tear in the inner layer and the penetration of blood between the inner and middle layer, whereby their separation occurs. Type A dissection occurs when a rupture is in the ascending aorta, a potentially fatal condition that occurs as a result of the separation of the layers of the aortic wall resulting in two aortic lumens, one true and one false. There are several classifications of aortic dissection, the one most used is the Stanford classification, which distinguishes type A and type B of aortic dissection. The importance of classification is that it specifies the localization of the dissection and the possibilities of treatment. Stanford type A aortic dissection is a rare but life-threatening condition with a mortality of 1-2% per hour after onset of symptoms in untreated patients, therefore rapid and accurate diagnosis is necessary to increase the patient's chances of survival and reduce the incidence of severe complications.

Typical symptoms of acute type A aortic dissection include severe chest pain, hypotension or syncope and therefore mimic significantly more common diagnoses such as acute myocardial infarction or pulmonary embolism. Various diagnostic tests can confirm this condition, but due to its availability and high sensitivity and specificity, multislice computed tomography aortography (MSCTA) is most often used, which is also the gold standard in the diagnosis of aortic dissection. Acute aortic type A dissection is a surgical emergency which requires treatment as soon as possible, with the primary goal reestablishing proper blood flow through the aortic lumen into the descending part of the aorta. This review aims to list surgical methods in treatment of Stanford type A aortic dissection and analyze their advantages and disadvantages.

Key words: aortic dissection, Stanford A, surgery, classification, therapy

1. Uvod

Disekcija aorte je životno ugrožavajuće stanje koje može završiti iznenadnom smrću, ako nije prepoznato i hitno liječeno. Polovica bolesnika kod kojih nastane akutna disekcija aorte umre u prva dva dana, dok se trećina bolesnika u trenutku postavljanja dijagnoze već liječi pod nekom drugom, krivom dijagnozom (1). U literaturi prvi opis disekcije aorte datira iz 1761. godine od strane Giovanni Baptista Morgagnija nakon smrti Georgea II., kralja Velike Britanije (2). To stanje zahtijeva hitno kirurško zbrinjavanje kojim se nastoji uspostaviti protok kroz pravi lumen aorte.

Preduvjet za nastanak akutne disekcije aorte je oštećenje i razdor tunike intime aorte koji omogućuje prodor krvi i njezino nakupljanje između tunike intime i tunike medije što konačno uzrokuje njihovo razdvajanje, odnosno stvaranje lažnog lumena u koji krv utječe paralelno s protokom u pravom lumenu (3). Najčešći rizični čimbenici koji dovode do disekcije aorte su hipertenzija, koja je prisutna u 80% bolesnika, muški spol, starija dob bolesnika, te pušenje (4). Stvaranje lažnog lumena dovodi do proširenja aortalnoga zida što može dovesti do rupture samog zida ili do okluzije pravoga lumena distalnih visceralnih krvnih žila i posljedične ishemije organa koje okludirana arterija opskrbljuje (5). Postoje različite klasifikacije disekcije aorte ovisno o mjestu razdora tunike intime, kao i vremenu koje je prošlo od pojave simptoma do prijema bolesnika u hitni prijem (4). Važnost klasifikacije Stanford tip A disekcije aorte leži u odabiru najprikladnijeg oblika liječenja. Danas su moguće, obzirom na veliki medicinski napredak na području kardiokirurgije, operacije na korijenu aorte, ascendentnoj aorti, luku aorte i descendentnoj aorti, dok veliki dio operacija uključuje i zahvat na više anatomskih dijelova aorte istovremeno (6).

2. Anatomija i histologija aorte

Razvoj aorte započinje tijekom trećeg tjedna gestacije kada se izolirani krvožilni otoci spajaju u pleksuse i tvore početno uparene aorte, od kojih se svaka sastoji od ventralnog i dorzalnog segmenta. Šest parova aortalnih lukova se razvija na kраниокаудални način između ventralnog i dorzalnog segmenta osiguravajući protok krvi iz srčanih komora u embrionalni krvožilni sustav. Iz dorzalne aorte se razvija nekoliko intersegmentalnih arterija (7). Histološki se aorta sastoji od tri sloja: unutarnji sloj ili tunika intima, srednji sloj ili tunika medija, te vanjski sloj ili tunika adventicija. Ta tri sloja zajedno čine zid aorte. Tunika intima je tanki sloj koji se sastoji od endotelnih stanica i njihovog vezivnog tkiva, tunika medija je najdeblji dio aortalnog zida koji se sastoji od brojnih elastičnih vlakana, glatkih mišićnih stanica i kolagenskog tkiva, a tunika adventicija je najudaljeniji dio aortalnoga zida od samog lumena aorte i sastoji se od vezivnog tkiva i malih krvnih žila koje prehranjuju stanice aortalnog zida (8). Aorta je središnja arterija cijelog organizma, polazi iz lijeve klijetke te odnosi krv bogatu kisikom prema tjelesnim organima i tkivima (9). Topografski od svog polazišta iz lijeve klijetke do aortalnog otvora na ošitu naziva se torakalnom aortom, dok se nakon prolaska kroz aortalni otvor ošita naziva abdominalnom aortom. Torakalna aorta dijeli se na uzlaznu aortu iz koje se odvajaju koronarne arterije i proteže se od aortalnih zalistaka do polazišta trunkusa brahiocefalikusа, luk aorte koji uključuje polazišta trunkusa brahiocefalikusа, lijeve zajedničke karotidne arterije i lijeve arterije subklavije, te konačno silaznu aortu nakon polazišta lijeve arterije subklavije sve do aortalnog otvora na ošitu te daje ogranke za opskrbu prsne stijenke. Abdominalna aorta proteže se od aortalnog otvora, daje ogranke za probavne organe, mokraćni te spolni sustav i završno se dijeli na dvije zajedničke ilijačne arterije (9).

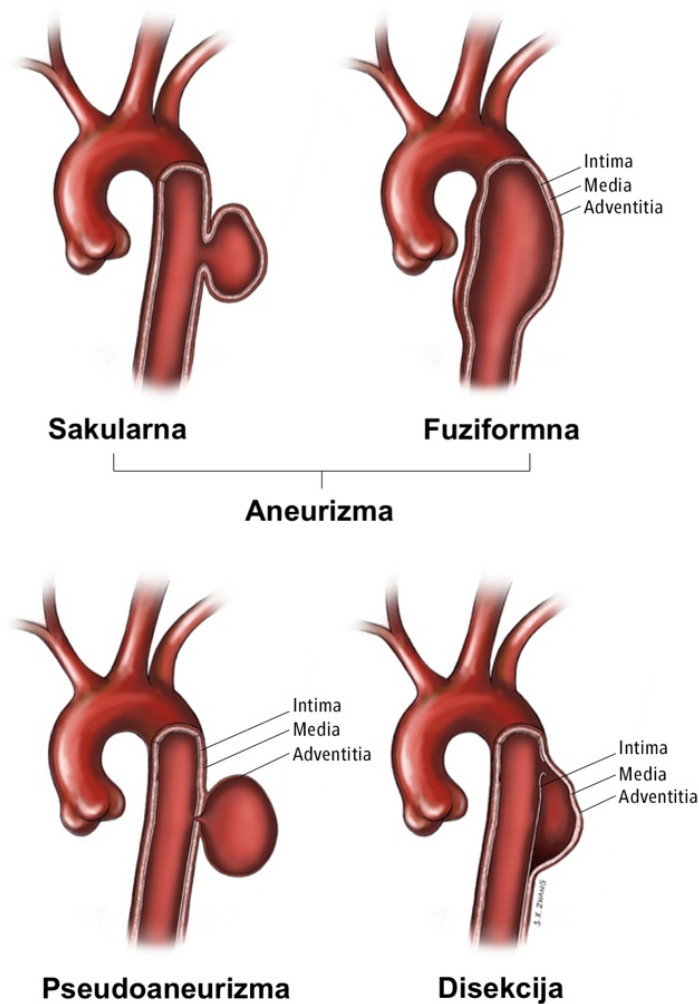
3. Disekcije aorte

3.1 Klasifikacija

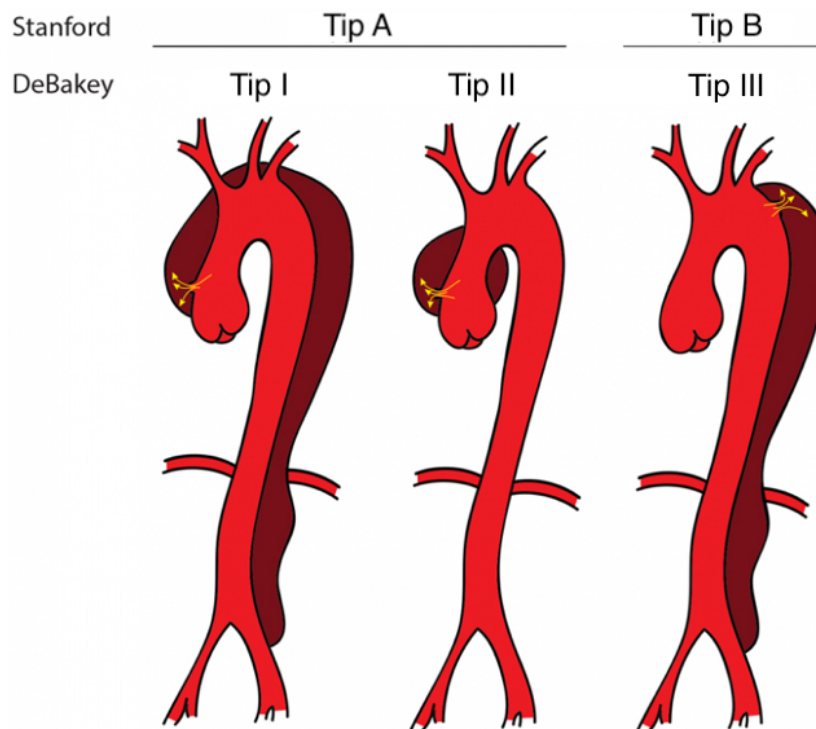
Bolesti aorte možemo podijeliti na one koje zahtijevaju elektivno kardiokirurško zbrinjavanje i one koje zahtijevaju hitan kardiokirurški zahvat. U bolesti aorte koje zahtijevaju elektivno kardiokirurško liječenje ubrajamo aneurizme koje su redovitim praćenjem dosegle promjer kod kojeg je indiciran kardiokirurški zahvat ili kod kojih je došlo do značajnog povećanja promjera u kratkom vremenu. U druge, one koje zahtijevaju hitan kardiokirurški zahvat, spadaju disekcija aorte, ruptura, intramuralni hematomi te penetrirajući aortalni ulkus.

Današnjim napretkom dijagnostičkih metoda možemo uočiti i minimalne promjene na aorti (1). Važno je razlikovati pojmove aneurizma, pseudoaneurizma i disekcija. Aneurizma podrazumijeva dilataciju cijele debljine stijenke, dovodeći do progresivnog slabljenja stijenke s dilatacijom i u konačnici rupture te iste stijenke. Pseudoaneurizma je dilatacija u samo jednom dijelu stijenke aorte koje nastaje najčešće zbog traumatskog događaja ili akutne infekcije aortalnoga zida, ograničena je okolnim tkivom i najčešće ne dolazi do progresije tog patološkog stanja (10). Disekcija označava razdvajanje tunike intime i tunike medije i stvaranje paralelnog patološkog lumena (Slika 1) (10). Klasifikacija disekcije aorte se temelji na anatomske lokalizaciji inicijalnog razdora tunike intime i vremenu koje je prošlo od pojave simptoma do dolaska pacijenta na hitni prijem. Prema novijoj Stanford klasifikaciji, disekcije koje započinju u ascendentnoj aorti klasificiraju se kao tip A, dok se disekcije koje započinju u descendentnoj aorti klasificiraju kao tip B (Slika 2) (4). Akutna disekcija aorte tipa Stanford A (engl. *Acute Type A Aortic Dissection, ATAAD*) čini 58,62% svih disekcija aorte, ukupna stopa smrtnosti od navedene disekcije aorte iznosi 73%, a smrt prije dolaska u bolnicu iznosi čak 49%. Povećana starost stanovništva vrlo vjerojatno doprinosi većoj incidenciji, zbog čega se predviđa da bi udio disekcija u bolesnika starijih od 75 godina

mogao doseći vrijednost od 50% do 2030 godine (11). Starija DeBakey klasifikacija razlikuje disekcije koje započinju na ascendentnoj aorti i zahvaćaju sve segmente aorte (tip I), disekcije koje su ograničene samo na ascendentni segment aorte (tip II) i disekcije koje zahvaćaju samo descendentni segment aorte (tip III) (Slika 2). Tip III koji se proteže distalno i završava iznad ošita se naziva tip IIIa, dok tip IIIb završava ispod ošita (4). Prema vremenu koje je proteklo od nastanka simptoma do dolaska pacijenta u hitni prijem disekcije aorte dijele se na: akutne (prijem pacijenata unutar sedam dana od početka simptoma), subakutne (od jednog tjedna do jednog mjeseca) i kronične (više od jednog mjeseca) (4,6).



Slika 1. Razlika aneurizme, pseudoaneurizme i disekcije, ilustracija modificirana prema Szalay D. (12)



Slika 2. Stanford A i B te DeBakey I,II i III tip disekcije aorte, ilustracija modificirana prema J. Gawinecka (4)

3.2 Klinička slika

ATAAD je karakterizirana iznenadnom, intenzivnom boli u prsima. Bol je najučestaliji simptom (13). Bolesnici bol opisuju kao „pucanje“ ili „kidanje“ i prisutna je u 85% slučajeva. Bol je lokalizirana retrosternalno ili substernalno s tendencijom širenja proksimalno ili distalno, ovisno o tome kako se disekcija razvija. Akutna bol u prsima može pogrešno navesti na akutni koronarni sindrom, pogotovo ako elektrokardiogram pokazuje znakove ishemije miokarda. Takva pogrešna pretpostavka dovodi do davanja antitrombotičke terapije i transporta pacijenta na interventne koronarne jedinice pri čemu dolazi do kasnijeg postavljanja točne dijagnoze i komplikacije perioperativnog krvarenja (11). Bezbolna disekcija aorte je manje učestala, atipična prezentacija tog patološkog stanja. Njena učestalost iznosi otprilike 5% disekcija aorte. Glavno obilježje je izostanak najučestalijeg simptoma, boli u prsima (14). Bezbolna disekcija aorte češće se javlja u ascendentnom dijelu aorte.

Čimbenici rizika za njen nastanak su starija životna dob, šećerna bolest, prethodne kardiovaskularne operacije ili postojeće aortalne aneurizme. Zbog izostanka najučestalijeg simptoma disekcije aorte, na bezbolnu disekciju aorte treba posumnjati prilikom ishemijskih oštećenja više organa kao što su: novonastali neurološki deficit, akutno bubrežno zatajenje, ishemija leđne moždine, miokardijalni ili mezenterijalni infarkt (14). Pacijenti ponekad mogu pokazivati samo neurološke simptome. Mogu se prezentirati kao perzistentni ili tranzitorni ishemijski udar, ishemija kralježnične moždine, ishemijska neuropatija ili hipoksična encefalopatija. Nastaju kao posljedica generalizirane hipotenzije ili kao posljedica disekcije/okluzije jednog ili više aortalnih ogranka koji vaskulariziraju mozak, kralježničku moždinu ili periferne živce. Učestalost neuroloških simptoma u disekciji aorte je 17-40%. Neurološki simptomi su nerijetko prolaznog karaktera i često nestanu prije dolaska pacijenta na hitni prijem. Karakteristično za njih je da se pojavljuju sa samim početkom disekcije ili vrlo kratko nakon početka. Brzi nestanak neuroloških simptoma u takvim slučajevima je vjerojatno posljedica prolazne arterijske okluzije u trenutku širenja disekcije (15). Hipertenzija kao simptom disekcije aorte se znatno češće javlja u bolesnika koji imaju disekciju aorte tipa Stanford B (70.1% slučajeva), dok su pacijenti s tipom A normotenzivni ili hipotenzivni, uključujući šok ili tamponadu srca u 13% slučajeva (16).

3.3 Etiologija

Prema hipotezi koju iznosi Parve genetska predispozicija osigurava uvjete za nastanak slijeda događaja čiji rezultat dovodi do degeneracije tunike medije (17). Oslabljeni aortalni zid se dilatira i nastaje aneurizma koja uzrokuje veliki mehanički stres na sami zid. U stanjima velikog porasta krvnog tlaka nadvlada se čvrstoća aortalnog zida i nastupa disekcija aorte. Početak bolesti označava razdor aortalnog zida, protok krvi unutar samog zida i formiranje lažnog lumena (17). Razdor se može širiti proksimalno ili distalno, a isto tako raste i

transverzalno što može dovesti do opasnih komplikacija kao što su ruptura aorte, tamponada, okluzija visceralnih ogranaka aorte, akutna insuficijencija aortalnog zaliska i formiranje aneurizme aorte. Često se dogodi da visoki krvni tlak u lažnom volumenu uzrokuje kompresiju pravog lumena što dovodi do ishemijskih komplikacija (17). Tu hipotezu osporava Humphrey koji vjeruje da inicijalni događaj u disekciji aorte ne započinje na unutrašnjem sloju zida aorte, već u srednjem sloju gdje udruživanje glukozaminoglikana i proteoglikana dovodi do raslojavanja u srednjem sloju. Prema toj hipotezi, razdor unutarnjeg sloja je uvjetovan degradacijom srednjeg sloja aortalnog zida (18).

3.4 Čimbenici rizika

Starija dob, dislipidemije, povećane razine apolipoproteina A1 i hipertenzija dovode do aterosklerotske degeneracije aortalnoga zida, njegovog slabljenja i krhkosti zbog zadebljanja tunike intime, intramuralne fibroze i kalcifikacije, nakupljanja izvanstaničnih masnih kiselina i razgradnje izvanstaničnog matriksa. Sama hipertenzija dovodi do stvaranja proupalnih citokina i matriks metaloproteinaza koje uzrokuju prekomjernu razgradnju izvanstaničnog matriksa i na taj način slabljenje elastičnih svojstva aortalnoga zida (19). Trudnoća dovodi do promjena promjera i elastičnih svojstava aorte, što je posebno izraženo u zadnjem tromjesečju i u postpartalnom razdoblju. Promjene su jače izražene u slučajevima kada žene imaju hipertenziju i preeklampsiju. Posljedica su djelovanja estrogena, progesterona i cirkulirajućih angiogenih čimbenika koji uzrokuju hiperplaziju glatkih mišića aorte i raspadanje elastičnih vlakana (20). Aortitis može biti povezan s oštećenjem srednjeg i vanjskog sloja aortalnoga zida posredovanom imunološkom reakcijom, u kojoj su glavni protagonisti imunoglobulin G4 i komponenta komplementa 4d. Kod Takayasu i gigantocelularnog arteritisa disekcija aorte nastaje kao posljedica djelovanja T-stanica što vodi prema degradaciji zida aorte (21). Sve srednje i velike arterije u bolesnika s Marfanovim sindromom imaju rizik od disekcije, a sam

sindrom je zabilježen u 3,4-6,7% bolesnika s ATAAD (11). Ehlers-Danlosov sindrom je klinički i genetski heterogena skupina nasljednih poremećaja vezivnog tkiva koje nastaju kao posljedica mutacije gena koji kodiraju kolagen ili pak enzima koji modificiraju kolagen. Vaskularna varijanta Ehlers-Danlosovog sindroma (EDS), prije poznata kao tip IV, najopasnija je varijanta zbog mogućnosti disekcije i ruptуре aorte (22).

3.5 Dijagnostika

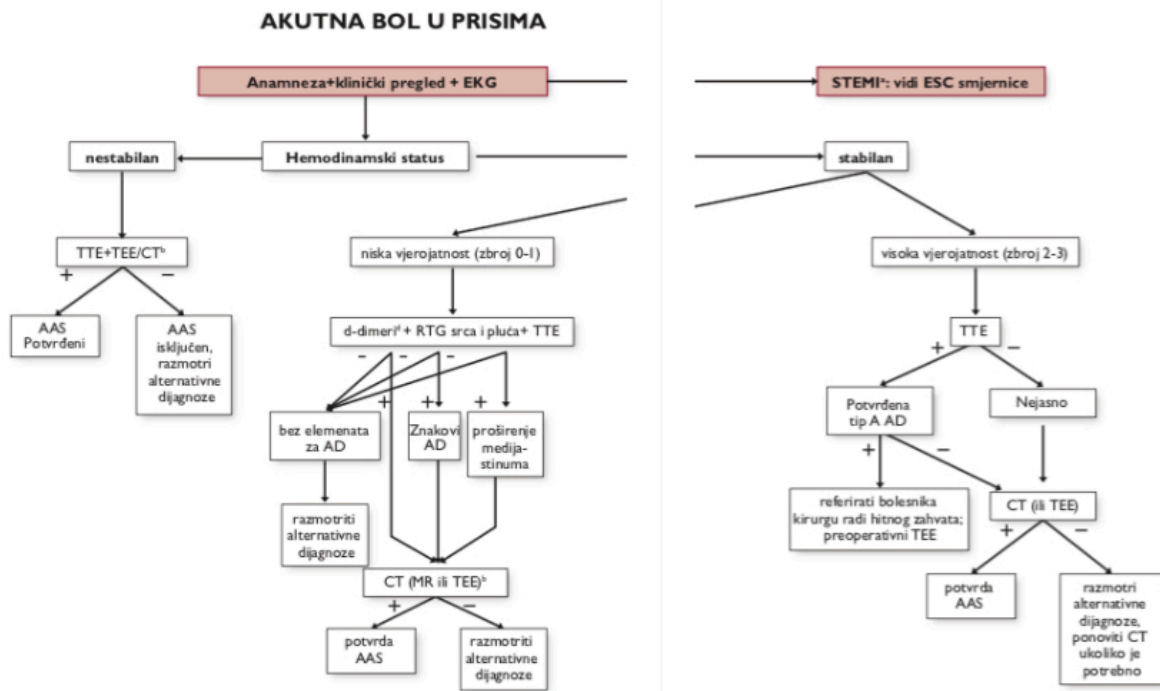
Sumnja na disekciju aorte se u većini slučajeva postavlja na temelju anamneze i kliničke slike. Budući da je disekcija aorte dinamičan proces koji se može dogoditi u bilo kojem segmentu aorte, spektar kliničkih manifestacija izrazito je širok. Klinički pregled nam može dati vrijedne podatke o postojanju i podrijetlu aortalne disekcije (23). Simptomi mogu oponašati znatno učestalija stanja, poput infarkta miokarda ili plućne embolije. Pravovremena i točna dijagnoza je ključna u odabiru odgovarajućeg terapijskog postupka radi smanjenja smrtnosti koja raste 1% svaki sat od početka simptoma u neliječenih pacijenata (4).

Elektrokardiogram (EKG, *engl. electrocardiogram, ECG*) se mora napraviti kod svih pacijenata jer pomaže u razlikovanju infarkta miokarda za koji trombolitička terapija može biti spasonosna, od disekcije aorte u kojoj je primjena trombolitičke terapije kontraindicirana (24). Otprilike 20% bolesnika ATAAD ima dokaz akutnog infarkta miokarda. Takvim pacijentima moraju biti napravljene slikovne radiološke pretrage prije primjene trombolitičke terapije. Abnormalan rendgenski nalaz je prisutan u 60-90% slučajeva sa sumnjom na disekciju aorte i samim time dijagnozu čini vjerojatnijom, ali u nestabilnih pacijenata rendgensko snimanje treba izostaviti jer će rezultirati odgodom početka liječenja (23). Za dijagnosticiranje i utvrđivanje rizika za nastanak disekcije aorte mogu se koristiti i biomarkeri poput miozina i kalponina, proteina izvanstaničnog matriksa, D-dimera, C-reaktivnog proteina i interleukina-6 (19). Zbog brzine izvođenja i informacija o srčanom i aortalnom

statusu, transtorakalna ehokardiografija (engl. *transthoracic echocardiography, TTE*) se preporučuje kao početni način snimanja kada se pokaže sumnja na disekciju aorte (4).

Transezofagealna ehokardiografija (engl. *transesophageal echocardiography, TEE*) je precizna metoda za otkrivanje akutnih aortalnih sindroma zbog blizine jednjaka i torakalne aorte. Ima sposobnost vizualiziranja uzlazne i silazne aorte, kao i dijelova luka aorte s velikom prostornom rezolucijom. Zahtijeva ezofagealnu intubaciju, može se raditi uz krevet bolesnika i daje trenutačne nalaze (25). *Color doppler* (CD) tehnikom moguće je identificirati mjesto razdora unutarnjeg sloja aortalnog zida, detektirati lažni lumen kao i smjer toka krvi u njemu te zahvaćenost koronarnih krvnih žila. Zbog visoke rezolucije moguće je detektirati intramuralne hematome, ulceracije plaka i traumatska oštećenja aorte (23). Kompjutorizirana tomografija (engl. *Multislice Computed Tomography, MSCT*) je najčešće korištena slikovna tehnika i zlatni standard u dijagnozi akutne disekcije aorte na odjelima hitne medicine, u hospitaliziranih pacijenata i kod serijske evaluacije ambulantnih pacijenata zbog velike količine podataka koji se mogu saznati uporabom MSCT-a. Kontrastni MSCT se ističe visokom točnošću u dijagnosticiranju akutne disekcije aorte, s osjetljivošću i specifičnošću od 95-98% (25). Magnetska rezonancija (MR, engl. *magnetic resonance imaging, MRI*) je najtočnija i najpreciznija radiološka tehnika dokazivanja disekcije s osjetljivošću i specifičnošću za ATAAD od 95-100% (26). Nedostaci u njenom korištenju kao inicijalne pretrage za dijagnozu disekcije aorte uključuju nedostupnost, čekanje nalaza, poteškoće i kontraindikacije zbog metalnih predmeta te poteškoće vezane uz praćenje pacijenta tokom snimanja (23). Intraarterijska digitalna subtrakcijska angiografija najčešće je upotrebljavana aortografska tehnika zbog velikog vidnoga polja. Za dijagnozu ATAAD potrebno je prikazati dva lumena razdvojena unutarnjim slojem aortalnog zida. Ističe se velikom specifičnošću (94%), dok joj je osjetljivost niža (88%) (26). Glavna ograničenja su invazivnost, ograničena točnost, cijena, trajanje zahvata i komplikacije vezane uz primjenu potencijalno

nefrotoksičnog kontrasta i ionizirajućeg zračenja (23). Na slici 3 prikazan je algoritam diferencijalne dijagnostike akutne boli u prsima.



Slika 3. Algoritam diferencijalne dijagnostike akutne boli u prsima, preuzeto iz prezentacije doc. dr. sc. Igora Rudeža uz njegovo dopuštenje

4. Kirurgija Stanford A disekcije aorte

Stanford tip A disekcija se uvijek treba liječiti kirurškim pristupom. Za odabir odgovarajućeg kardiokirurškog zahvata potrebna je intraoperativna procjena stanja aorte kao i uvid u predoperativnu dijagnostičku obradu (1). Operacija mora uključivati barem presadak ascendentne aorte, a ako je pristuna insuficijencija aortalnog zaliska, zahvaćenost koronarnih ušća, odnosno korijena aorte, potrebna je zamjena korijena aorte, aortalnog zaliska i početnog dijela luka aorte uz reimplantaciju supraortalnih ogranaka (27). U slučaju daljnjeg anterogradnog širenja disekcije aorte, operaciju je potrebno proširiti na ostatak ascendentne aorte, te na luk aorte (1). Grupa kirurga sa Stanforda 1970. godine počela je zagovarati tezu da zamjena ascendentne aorte ima brojne prednosti od dotadašnjih tehnika aortorafije ili fenestracije koje su se koristile za liječenje disekcije aorte. Dokaze za svoju hipotezu su temeljili na tome da zamjena aorte presatkom smanjuje napetost osjetljivog aortalnog tkiva, uz smanjenje vjerojatnosti ponovne disekcije kao i razvoja kasnije insuficijencije aortalnog zaliska (28). Nakon toga, zamjena ascendentne aorte presatkom postala je standard za liječenje Stanford tip A disekcije aorte, dok su distalni i proksimalni opseg operacije još uvijek predmet brojnih rasprava. Napretkom medicine, uporabom kardiopulmonalne premosnice (engl. *Cardiopulmonary Bypass*, CPB) i poboljšanja perioperativne skrbi, opsežne operacije aorte postale su manje problematične i danas se nameće pitanje selekcije pacijenata koji će najviše profitirati od takvih opsežnih operacija (29). Glavni kirurški principi Stanford tip A disekcije aorte uključuju resekciju razdora unutarnjeg aortalnog zida, stabilizaciju aortalnog zida i prevenciju njegove rupture, zaštitu organa od ishemije, korekciju komplikacijskih i malperfuzijskih sindroma (29). Prema istraživanju „The International Registry of Acute Aortic Dissection“ iz 2000. godine, 28% pacijenata koji stignu živi u bolnicu liječi se konzervativno. Razlozi za konzervativno liječenje, odnosno izostanak kirurškog liječenja su starija dob pacijenata, komorbiditeti i odbijanje kirurškog zahvata od

strane pacijenta. Napretkom medicine, starija životna dob pacijenata nije kontraindikacija za kirurški zahvat i postotak pacijenata koji se liječi konzervativnim metodama je niži (30).

Pacijentima, koji imaju akutnu disekciju Stanford tip A i ne prime adekvatni tretman, smrtnost raste 1-2% po satu tokom prvog dana od nastanka simptoma i približno polovica umre u prvom tjednu (13). Smrt je uzrokovana proksimalnim ili distalnim širenjem disekcije, disfunkcijom zaliska, perikardijalnom tamponadom, visceralnom ishemijom, moždanim udarom koji nastaje kao posljedica okluzije ogranka aortalnog luka ili rupturom aortalnog zida (31).

4.1 Perioperativni postupci

Stanford tip A disekcija aorte može se prezentirati šokom, hemodinamskom nestabilnošću ili hipertenzivnom krizom. Inicijalni terapijski pristupi nastoje zaustaviti propagaciju disekcije aorte kontrolom krvnog tlaka i redukcijom veličine promjene vrijednosti tlaka u vremenu (dP/dt) (6). Invazivno hemodinamsko monitoriranje je neophodno. Izmjereni različiti krvni tlakovi na lijevoj i desnoj ruci zahtijevaju nastavak praćenja tlakova na obje ruke (24). U slučajevima kada je prisutna hipertenzija, potrebna je pouzdana kontrola krvnog tlaka i lijekovi izbora su intravenozni beta-blokatori (esmolol) ili antagonisti β - i α -receptora (labetalol) radi uloge usporavanja porasta tlaka u lijevoj klijetki (30). Ponekad je za terapiju hipertenzije potrebno uključiti i ostale antihipertenzive poput gliceril trinitrata, natrijevog nitroprusida, urapidila ili klonidina. Poremećaje krvnog tlaka, hipotenziju i hipertenziju, treba izbjegavati jer mogu dovesti do ishemije organa, krvarenja i progresije disekcije. Sistolički krvni tlak se treba održavati u vrijednostima 90-110 mmHg, srednji arterijski tlak mora biti 60 mmHg, dok centralni venski tlak treba biti unutar vrijednosti 8-12 mmHg (24). Navedene vrijednosti krvnog tlaka vrijede za prije i poslije operacijski period.

Za ublažavanje boli, koja je najčešći simptom disekcije aorte, primjenjuju se opijati koji još i olakšavaju kontrolu tlaka jer smanjuju simpatičko izlučivanje katekolamina. Nestabilne pacijente je ponekad potrebno intubirati i ventilirati, aliako je ikako moguće, intubaciju treba odgoditi do uvođenja pacijenta u operacijsku salu jer može dovesti do brzog hemodinamskog pogoršanja (30).

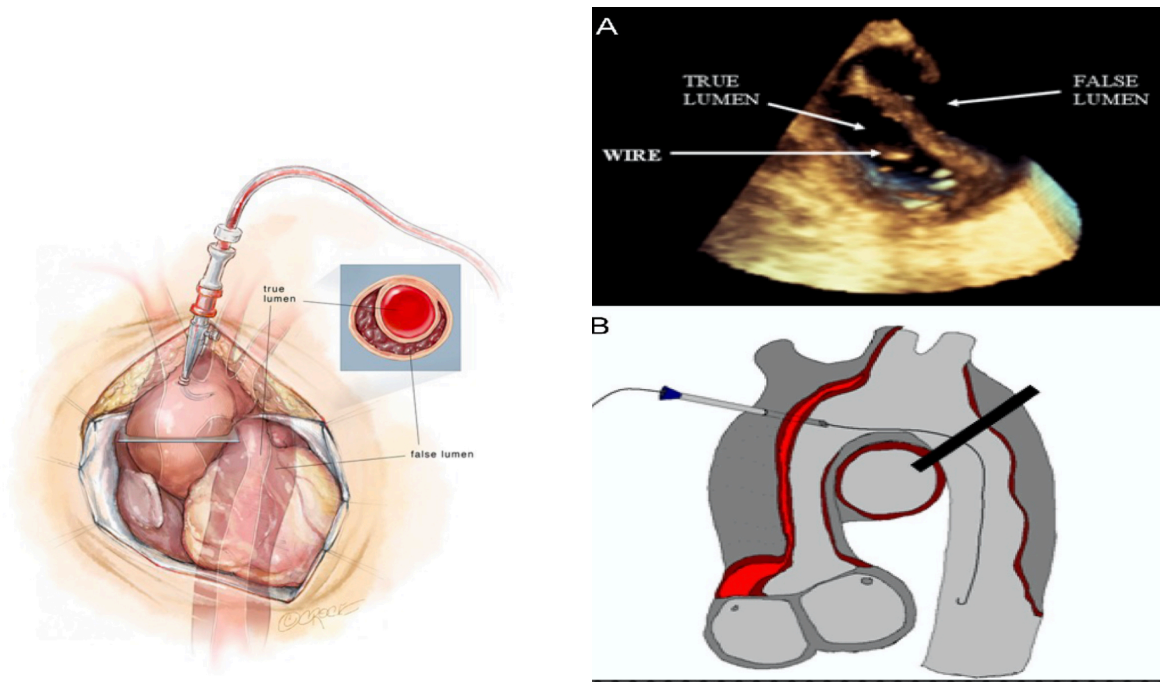
Nakon operacije, pacijenti se nastavljaju ventilirati kroz najmanje nekoliko sati te je u prvih nekoliko postoperativnih dana potrebno kontinuirano smanjenje volumena zbog preopterećenja volumenom koje nastaje korištenjem izvantjelesne cirkulacije, zatajenja bubrega, hipotermije i ishemije, stoga pacijenti često završe na hemodijalizi (4).

Poremećaji koagulacije nastaju kao posljedica prijeoperacijske primjene antitrombocitnih lijekova, a sama disekcija dovodi do aktivacije upalnih, koagulacijskih i fibrinolitičkih kaskada. Svi ti čimbenici dovode do potrošne koagulopatije koja je pogoršana primjenom heparina, izvantjelesne cirkulacije i hipotermije. U postoperativnom periodu, posebnu pažnju treba posvetiti uspostavi normotermije i normalnom acidobaznom statusu (30).

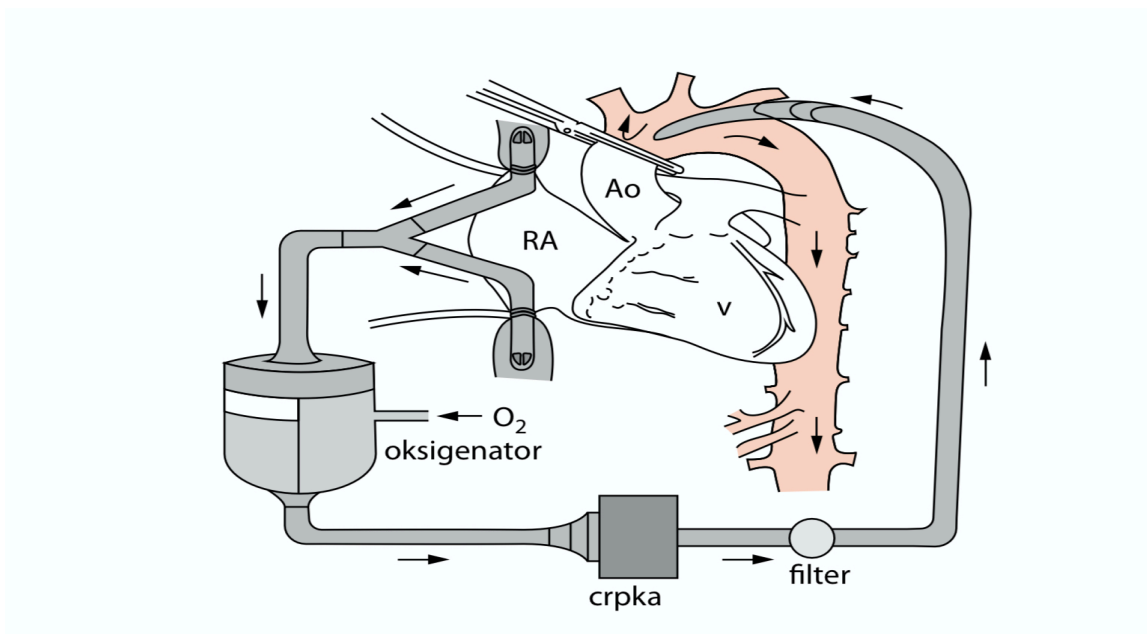
4.2 Izvantjelesni krvotok

Izvantjelesni krvotok (engl. *extracorporeal circulation, ECC*) podrazumijeva kontinuirano odvođenje i vraćanje pacijentove krvi putem sistema cijevi, te stroja za izvantjelesni krvotok (32). Budući da taj stroj tijekom većine kardiokirurških operacija preuzima ulogu srca i pluća naziva se i stroj srce - pluća, a sam postupak kardiopulmonalna prenosnica (engl. *cardiopulmonary bypass, CPB*). Svrha te metode je održavanje cirkulacije i perfuzije vitalnih organa sa zaustavljenim srcem (32). CPB je nefiziološka tehnika u kojoj je krv u doticaju s neendotelnim površinama. Uređaj za izvantjelesni krvotok sadrži vensku kanilu, vensku liniju za prikupljanje venske krvi, venski spremnik u kojem se prikuplja venska krv gravitacijom,

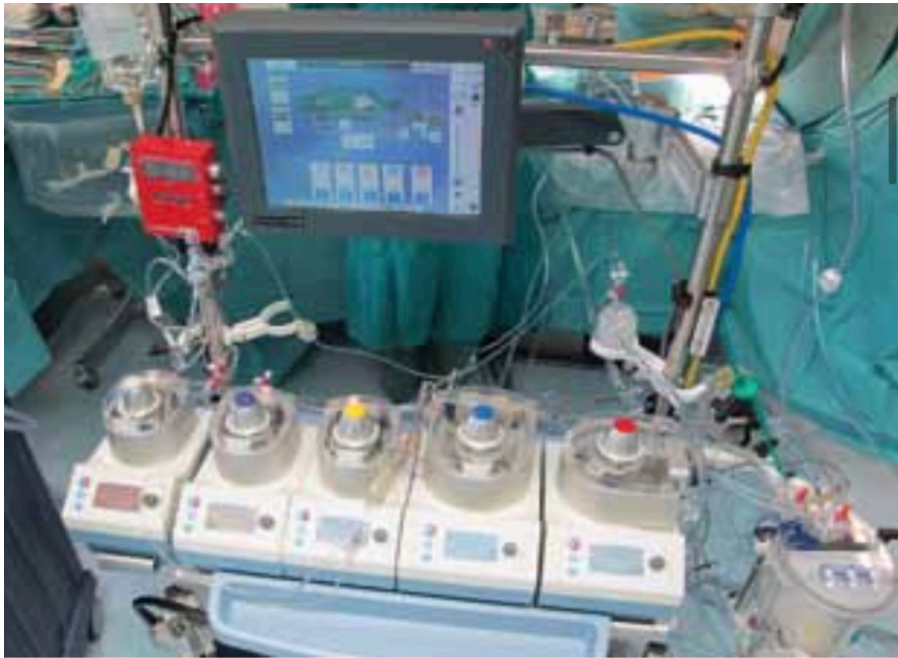oksigenator i izmjenjivač topline, perfuzijsku crpku, filter u arterijskoj liniji, te arterijske kanile preko kojih se oksigenirana i filtrirana krv vraća u organizam (1). Shematski prikaz izvantjelesne cirkulacije je prikazan na slici 5. Venska krv se drenira pomoću kanila iz obje šuplje vene ili iz desnog atrija u venski spremnik. Djelovanjem arterijske pumpe, krv se pumpa u oksigenator odakle se vraća u arterijski sustav. Oksigenator se sastoji od polietilenskih cjevčica kroz koje s unutarnje strane pod tlakom prolazi kisik, a s vanjske krv. Moderni CPB uređaji (slika 6) imaju monitor temperature, saturacije kisikom, tlaka, hemoglobina, elektrolita i plinova u krvi te mogu detektirati prisutnost mjehurića u krvi i mali volumen krvi u rezervoaru (33). Prilikom postavljanja bolesnika na izvantjelesni krvotok, kao što je ranije navedeno, važno je uzeti u obzir da pri disekciji aorte postoje dva lumena, pravi i lažni. Seldingerovom tehnikom (slika 4), pod nadzorom transezofagealnog ultrazvuka, uvodi se arterijska kanila (najčešće kanilacija desne potključne arterije) (1). Pacijent za vrijeme primjene CPB mora biti adekvatno hepariniziran jer primjena ove metode dovodi do niza upalnih reakcija i stanja sa pojačanim zgrušavanjem. Iz tog razloga potrebno je redovito kontrolirati aktivirano vrijeme zgrušavanja (eng. activated clotting time - ACT) koje treba biti u rasponu od 400 do 500 sekundi (32,33). Kako bi se minimalizirale upalne reakcije za vrijeme i nakon uporabe CPB koristi se ultrafiltracija koja uklanja medijatore upale i višak tekućine uzrokujući hemokoncentraciju koja, uz hipotermiju potpomaže perfuziju organa (34).



Slika 4. Seldingerova tehnika, preuzeto iz prezentacije doc. dr. sc. Igora Rudeža uz njegovo dopuštenje



Slika 5. Shematski prikaz izvantjelesne cirkulacije, prema poglavlju Kardiokirurgija od doc. dr. sc. Igora Rudeža uz njegovo dopuštenje (1)



Slika 6. Uređaj za izvantjelesnu cirkulaciju, prema poglavlju Kardiokirurgija od doc. dr. sc. Igora Rudeža uz njegovo dopuštenje (1)

4.2.1 Mjesta kanilacije

U kirurgiji Stanford tip A disekcije aorte neophodna je izvantjelesna cirkulacija, pri čemu izbor tehnike kanilacije može imati veliki utjecaj na ishod liječenja (35). Veličine arterijskih kanila su 20-24 F, mogu biti ravnog ili kosog vrha, te mogu podržavati protok od 6-9 L/min. (1). Femoralna, centralna aortalna i aksilarna kanilacija su najčešće korištene metode kanilacije u svijetu (36). Femoralna arterija je izabrano mjesto kanilacije dugi niz godina zbog velikog poznavanja tehnike od strane operatera i dobrih rezultata. Zajednička femoralna arterija smještena je medijalno i inferiorno od središnje točke ingvinalnog ligamenta. Dobar prikaz femoralnih krvnih žila najbolje se postiže vertikalnim rezom. Prilikom kanilacije, poželjna je otvorena Seldingerova tehnika zbog brzine, potrebe za minimalnom disekcijom, minimalne manipulacije femoralne arterije i mogućnosti održavanja perfuzije udova. Zbog

brzine postavljanja, CPB smatra se metodom izbora kod hemodinamski nestabilnih bolesnika. Nedostatak kanilacije femoralne arterije je veća učestalost moždanog udara, malperfuzije i embolijskih incidenata u odnosu na druga mjesta kanilacije (35). Uznapredovala aterosklerotska bolest torakoabdominalne aorte, iliofemoralnog sustava ili distalnog luka aorte na preoperativnom MSCT-u može biti razlog odabira neke druge tehnike kanilacije.

Kanilacija aksilarne arterije prvi put je korištena krajem devedesetih godina prošlog stoljeća, te posljednjih godina dobiva na važnosti. Infraklavikularni pristup je najproksimalniji pristup za prikaz prve trećine aksilarne arterije. Horizontalni rez dužine 8 centimetra učini se ispod klavikule i prereže se veliki prsni mišić. Žilno-živčani snop nalazi se duboko u masnom tkivu ispod klavipektoralne fascije. Deltopektoralni pristup koristi se za prikaz srednje i zadnje trećine aksilarne arterije. Aksilarna arterija može biti direktno kanulirana ili perfundirana anastomiziranim krvnožilnim presatkom. Prednosti ove tehnike su: mogućnost anterogradnog protoka tijekom pothlađivanja i upotreba za anterogradnu moždanu perfuziju kod kolapsa cirkulacije nakon blokade trunkusa brahiocefalikusa. Nedostatak ove tehnike je duže trajanje postupka, posebno u pretilih pacijenata, potreba za korištenjem kanila manjeg promjera i mogućnost ozljede brahijalnog snopa živaca (27). U središnjoj aortalnoj kanilaciji prikazuju se ascendentna aorta medijanom sternotomijom od vrha prsne kosti do manubriuma prsne kosti. Prednost navedene tehnike je izostanak potrebe za dodatnim rezom. Važno je pronaći adekvatno mjesto kanilacije obzirom da bi kanilacija lažnog lumena bila pogubna. MSCT, TEE i TTE iznad aorte potrebni su za planiranje mjesta kanilacije. Još jedna prednost ove tehnike je anterogradni protok i kratko vrijeme potrebno za uspostavljanje CPB. Glavni nedostatak ove tehnike je mogućnost rupture mjesta kanilacije i perfuzija lažnog lumena (37).

U transapikalnoj kanilaciji prvo se učini kanilacija šuplje vene, zatim rez dužine jednog centimetra od vrha srca prema lijevoj klijetci u koji se umetne kanila koja se pozicionira uz vodstvo ultrazvuka u ascendentnu aortu. Prednosti ove tehnike su anterogradna perfuzija,

perfuzija pravog lumena i kratko vrijeme izvođenja postupka. Tehnika se ne bi smjela provoditi kod pacijenata sa stenozom aorte (27). Prednosti i mane gore navedenih tehnika kanilacije navedene su u tablici 1. Važno mjesto arterijske kanilacije kod disekcije aorte, uz već navedene, je desna potključna arterija jer ona najčešće nije zahvaćena disekcijom, te je pogodna zbog dvojake funkcije: arterijske kanilacije kao i mogućnosti selektivne antegradne perfuzije mozga u dubokom cirkulacijskom zastoju (1).

Tablica 1. Prednosti i manje najčešće upotrebljivanih tehnika kanilacije aorte (38)

Tehnika	Prednosti	Nedostaci
Kanilacija femoralne arterije	Brza uspostava CPB	Mogućnost lošije perfuzije zbog retrogradnog protoka
	Lak pristup bez sternotomije	Mogućnost aterosklerotskog embolusa
	Manja mogućnost disekcije	
Kanilacija desne aksilarne arterije	Anterogradni protok	Vremenski zahtjevnija
	Mogućnost korištenja za anterogradnu perfuziju mozga	Tehnički zahtjevnija Moguća ozljeda brahijalnih živaca
Središnja aortalna kanilacija	Anterogradni protok	Moguća perfuzija lažnog lumena
	Brza uspostava CPB	Moguća ruptura aorte
Transapikalna kanilacija	Anterogradni protok	Opasna kod pacijenata sa aortalnom stenozom
	Brza uspostava CPB	
	Manja mogućnost rupture aorte	

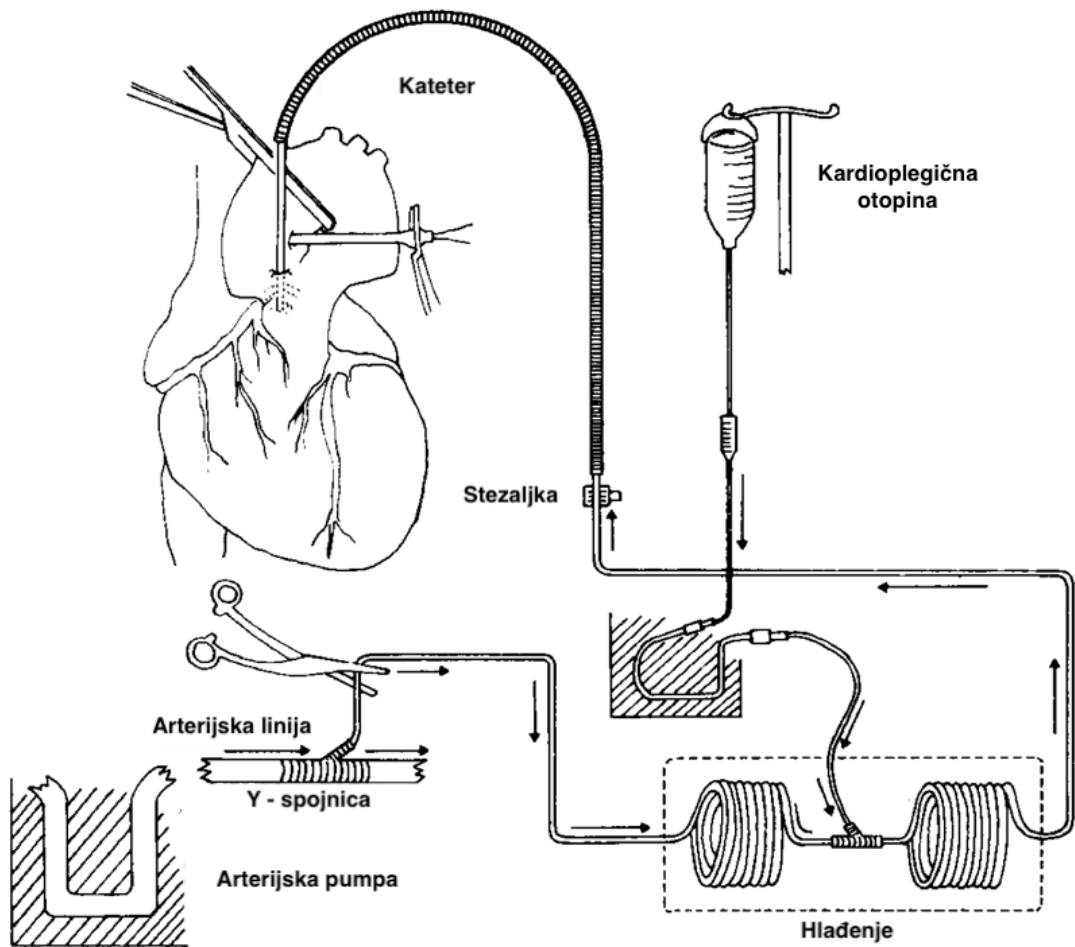
Venski spremnik nalazi se 40-70 cm ispod razine srca, te venska krv ulazi u njega djelovanjem sile gravitacije ili na principu sifona. Količina venske drenaže ovisi o više čimbenika: centralnom venskom tlaku, otporu u kanilama, prisutnosti zraka u sustavu, visinskoj razlici spremnika i srca itd. Odabir odgovarajuće veličine kanile ovisi o veličini bolesnika, očekivanom protoku i karakteristikama same cijevi. Kod prosječne odrasle osobe uz sifonski učinak postignut negativnim tlakom od 60 cm, primjenjuje se kanila od 30 F za gornju šuplju venu, od 34 F za donju šuplju venu, odnosno dvostupanjska 42 F kavoatrijalna kanila. Kanila se postavlja kroz obodni šav u desnu pretkljetku, odnosno izravno u donju i

gornju šuplju venu. Centralna venska kanilacija može biti bikavalna, jednostupanjska atrijalna ili dvostupanjska atrijalna. Alternativno mjesto venske kanilacije je femoralna vena kada se pod kontrolom ultrazvuka vrh kanile postavlja u desnu pretkljetku. Komplikacije koje su moguće prilikom venske kanilacije su atrijalne aritmije, oštećenje stijenke pretkljetke ili šuplje vene, krvarenje, zračna embolija, opstrukcija dotoka zbog malpozicije kanile ili nenamjerna kanilacija (1) .

4.2.2 Kardioprotekcija

Kardioprotekcija je bitna sastavnica CPB s primarnim ciljem smanjenja srčane potrebe za kisikom putem induciranja električnog mirovanja i hlađenja srca. Kardioplegija je farmakološka terapija koja se daje tijekom kardiokirurških operacija sa svrhom postizanja namjernog i privremenog zastoja srca (39). Kalijev citrat je prva otopina koja se počela koristiti za izazivanje reverzibilnog srčanog zastoja mehanizom depolarizacije srčanih stanica. Dolazi do kontrakcije i otpuštanja kalcijevih iona, rezultirajući dijastoličkim srčanim zastojem, a visoke koncentracije kalija onemogućavaju odgovarajuću repolarizaciju (39). Kardioplegična otopina se ispire zajedno s produktima anaerobnog staničnog metabolizma, te dolazi do ponovnog pojavljivanja električne aktivnosti srca, a posljedično tome, potrebno je povećati dozu kardioplegične otopine kako bi se produžio učinak. Osim kalija, otopina za kardioplegiju može sadržavati i ostale ione sa zadaćom smanjenja kontraktilnosti miokarda poput kalcija, natrija i magnezija, a mogu se dodati i lidokain, glukoza i bikarbonati (40). Kardioplegija se razlikuje ovisno o sastavu, načinu primjene, temperaturi i dodatnim sastavnicama, ali sve otopine moraju sadržavati kalijev klorid. Osim kardioprotekcije, kardioplegija pruža i relativno beskrvno i nepomično kirurško polje. Primjena kardioplegije može biti anterogradna (putem aortalnog korijena ili direktno u koronarne otvore),

retrogradna (putem koronarnog sinusa) ili oboje (41). Jednodozne kardioplegične otopine su Bretschneider i Del Nido, te se one sve više koriste u minimalno invazivnim kardiokirurškim zahvatima, dok se krvna i kristaloidna kardioplegija koriste kada je potrebna višedozna primjena u visokorizičnim kardiokirurškim operacijama (42). Krvna kardioplegija je kombinacija krvi i kristaloidne kardioplegične otopine u omjeru 4:1. Pomaže u očuvanju onkotskog tlaka, smanjuje hemodiluciju, sadrži neutralne pufere i sredstva za uklanjanje slobodnih radikala, te aspartat i glutamat (43). Na slici 7 prikazan je način rada sustava krvne kardioplegije s korištenjem ohlađene krvi. Hipotermija je u uporabi od 1960-ih godina zbog snižavanja miokardijalnog metabolizma i potrošnje kisika. Srčani zastoj uzrokuje sniženje potrošnje kisika miokarda za 90%, dok se dodatnih 7% postiže hipotermijom (40). Štetni učinci hipotermije uključuju otežani metabolički i funkcionalni oporavak srca radi smanjenog staničnog disanja i samim time proizvodnje ATPa, nakupljanje slobodnih radikala koji oštećuju stanične membrane tijekom reperfuzije, metaboličku acidozu, povećanu viskoznost plazme i smanjenje protoka kroz mikrocirkulaciju (40). S obzirom da se koriste krvni pripravci, hipotermična krvna kardioplegija jamči bolju zaštitu miokarda u odnosu na kristaloidnu otopinu zbog bolje biološke kompatibilnosti (39).



Slika 7. Prikaz načina rada sustava krvne kardioplegije ohlađenom krvlju. Spojnica se umeće u arterijski vod distalno od arterijske pumpe sustava izvantjelesnog krvotoka. Time se krv dovodi u sustav zavojnica za izmjenu topline povezanih serijski i uronjenih u bazen s ledom gdje se mora ohladiti. Prethodno ohlađena kardioplegična otopina uvodi se u krv između dvije zavojnice pomoću pumpe. Krv koja je sada pomiješana s kardioplegičnom otopinom odvodi se nazad u krvotok. Shema modificirana prema Levinsky L. (39)

4.2.3 Moždana zaštita

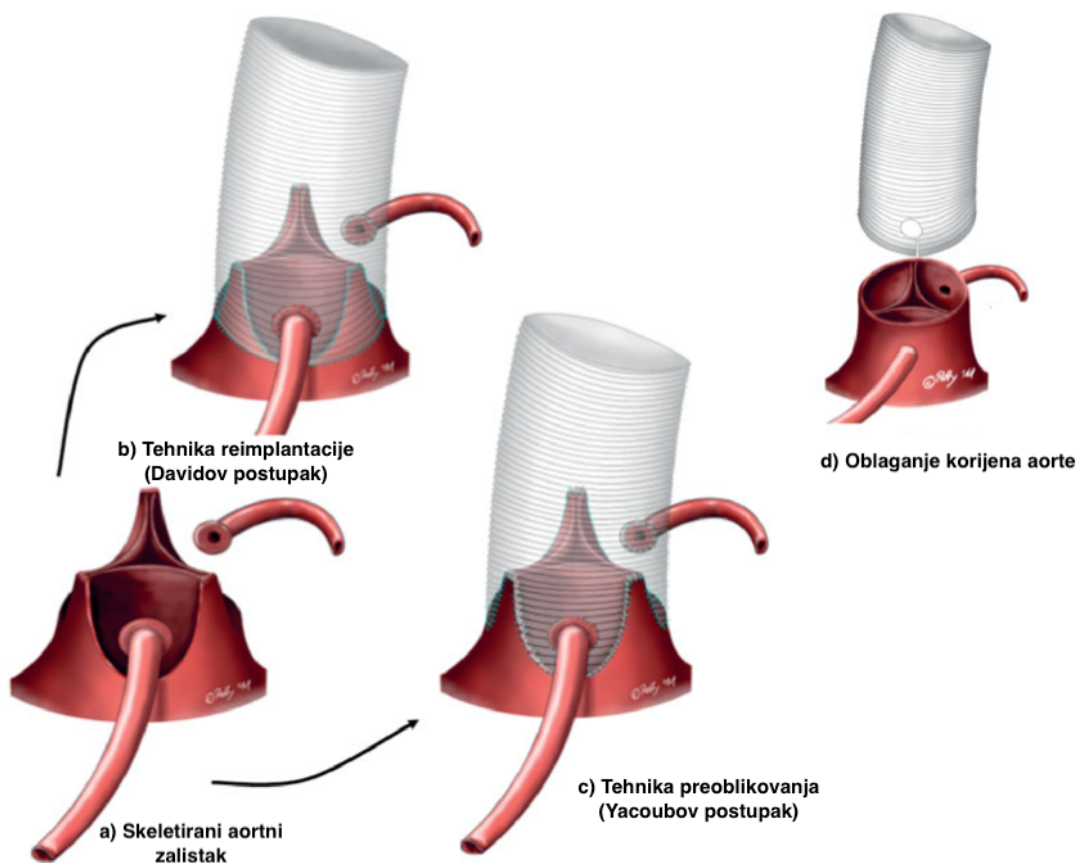
Kirurgija akutne disekcije aorte Stanford tip A povezana je s visokom smrtnošću koja iznosi 2.8-30%. Razlog takve smrtnosti se pronalazi u hitnosti stanja, starijoj populaciji pacijenata,

brojnim komorbiditetima i često opsežnim zahvatima na samoj aorti (44). Nužnost stezanja brojnih velikih arterija tijekom operacije koje opskrbljuju mozak posljedično dovodi do povećanja rizika od trajnih neuroloških oštećenja, pri čemu je oštećenje mozga najraširenija komplikacija nakon kirurških zahvata na aorti (45). Pokušaji smanjenja tih komplikacija su rezultirali evoluiranjem tehnika moždane zaštite. Prvotno se koristio duboki hipotermični zastoj cirkulacije (engl. *deep hypothermic circulatory arrest, DHCA*) samostalno, zatim DHCA s retrogradnom moždanom perfuzijom (engl. *retrograde cerebral perfusion, RCP*), te u konačnici umjereni hipotermični zastoj cirkulacije (engl. *mild hypothermic circulatory arrest, MHCA*) s jednostranom ili bilateralnom anterogradnom moždanom perfuzijom (engl. *antegrade cerebral perfusion, ACP*) (46). ACP se inicira kroz desnu aksilarnu arteriju, dok RCP kroz gornju šuplju venu. Srednji raspon temperature hlađenja za DHCA iznosi 10-24 stupnjeva Celzijusa, dok za MHCA iznosi 25-32 stupnja Celzijusa (47). RCP je izgubio popularnost iako nikad nije dokazan kao lošija metoda u odnosu na ACP. ACP je danas standard u elektivnim operacijama aortalnog luka i radi se u 69.3% pacijenata s akutnom Stanford tip A disekcijom aorte (41). Potencijalne prednosti unilateralne ACP-e uključuju pružanje dovoljne neuroprotekcije tijekom operacije luka aorte kod pacijenata koji prethodno nisu imali patologiju vratnih žila i imaju dovoljan povratni protok krvi iz kontralateralne karotidne arterije. Potencijalne prednosti bilateralne ACP-e su njezino korištenje u pacijenata koji su prethodno imali moždani udar, stenozu karotidne arterije ili cerebrovaskularne anomalije (48).

4.3 Korijen aorte

U velikog broja pacijenata sa Stanford tip A disekcijom aorte, korijen aorte može biti popravljen. Najčešća patologija korijena aorte nastaje kao posljedica razdora tunike intime u ascendentnoj aorti i širenja disekcije u nekoronarne zalistke uz relativnu intaktnost lijevog i desnog koronarnog sinusa (11). Disekcijski proces rijetko zahvaća aortalne zalistke ili njihov prsten. Aortalna regurgitacija u ovom slučaju ne predstavlja primarnu patologiju zaliska, već nastaje zbog poremećaja arhitekture zida aorte uz istodobni gubitak prijanjanja aortalnih zalistaka na mjestu njihovog usidrenja na zidu aorte (tzv. područje komisura). Navedeni patološki proces dovodi do prolapsa zaliska i akutne aortalne regurgitacije (49). Popravljanje diseciranih segmenata sinusa i resuspenzija komisura aortalnog zaliska obično rezultira uspostavom normalne funkcije zaliska i prekida aortalne regurgitacije (49). Postoje brojne tehnike popravka korijena aorte upotrebom raznih bioloških i protetičkih materijala pri čemu je najveća pozornost posvećena dvjema tehnikama koje strukturno ojačavaju stijenkama aorte uz pomoć teflonskih umetaka i/ili biološkog ljepila (50). Tehnika „neomedia“ se temelji na umetanju teflonskog materijala između raščlanjenih slojeva tunike intime i tunike adventicije, dok se tehnika „sandwich“ sastoji od ugradnje unutarnjih i vanjskih teflonskih umetaka u suprakoronarnu anastomozu aortalnog presatka. Biološka ljepila se koriste ili kao dodatak teflonu ili kao samostalni materijal (51). Smrtnost tijekom operacija „neomedia“ tehnike iznosi 11%, a u petnaestgodišnjem periodu nije bilo potrebe za reoperacijom korijena aorte u 89% slučajeva, dok operativna smrtnost „sandwich“ tehnike iznosi 29%, a u petnaestgodišnjem periodu nije bilo potrebe za reoperacijom u 79% slučajeva (52). Kod samostalne uporabe GRF ljepila (gelatin-rezorcinol-formaldehid ljepila) zabilježeni su veći brojevi reoperacija korijena aorte, kao i tkivna nekroza, ponovna disekcija aortalnog korijena i formiranje pseudoaneurizme (50). Bioglue je novo ljepilo koje se koristi u operacijama korijena aorte i sastoji se od pročišćenog goveđeg serumskog albumina i glutaraldehida, te

preuzima ulogu GRF ljeplila iz razloga što je manje toksično, ali dugoročnih podataka još uvijek nema (53). U slučajevima kada je korijen aorte dilatiran i postoji insuficijencija aortalnog zaliska, zalistak mora biti rekonstruiran. Postoji nekoliko tehnika prezervacije aortalnog zaliska (engl. *aortic valve-sparing root replacement* ili AVSRR). Operacija po Davidu ili postupak reimplantacije aortalnog zaliska je najčešće izvođena AVSRR (54). Tijekom godina razvile su se brojne modifikacije operacije po Davidu, a najčešće su David-1 (ravni presadak poput cijevi) i David-5 (predimenzionirani presadak koji se sašije na razini subanularnog i sinotubularnog spoja) (55). Druge tehnike AVSRR uključuju remodeliranje ili Yacoub tehniku, kao i modifikacije Yacoubove tehnike kombinirane s različitim tehnikama aortalne anuloplastike (56). Postupci na korijenu aorte prikazani su na slici 8.



Slika 8. Postupci na korijenu aorte: a) skeletirani aortni zalistak, b) tehnika reimplantacije (Davidov postupak), c) tehnika preoblikovanja (Yacoubov postupak) i d) oblaganje korijena aorte, ilustracija modificirana prema Patrick Henne (30)

4.3.1 Operacija po Davidu

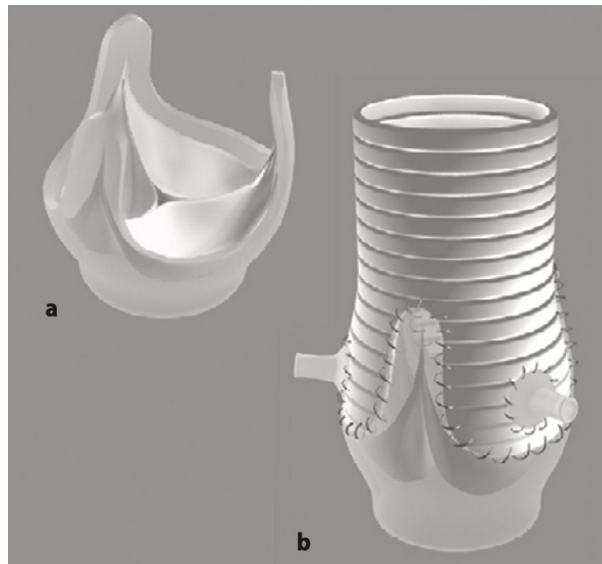
Operacija započinje medijanom sternotomijom. Moguća mjesta za arterijsku kanilaciju uključuju distalnu ascendentnu aortu, aortalni luk, brahiocefalični trunkus ili aksilarnu arteriju (57). Kanilacija desnog atrija izvodi se pomoću dvostupanjske kanile, a lijevi se ventrikul prazni kroz desnu gornju plućnu venu. U većini slučajeva se prednost daje anterogradnoj kardioplegiji kroz koronarni otvor. Tri aortalna sinusa se odstranjuju uz pažljivu mobilizaciju koronarnih gumba. Korijen aorte se secira dok se ne oslobodi spoj klijetke i aorte (57). Zatim se postavljaju šavovi nekoliko milimetara iznad svake komisure i sve tri komisure se povlače okomito. Optimalni anularni promjer i promjer sinotubularnog spoja se određuju mjerenjem udaljenosti koja rezultira optimalnim prijanjanjem aortalnih zalistaka (55). U David-1 operaciji, optimalni promjer sinotubularnog spoja je jednak kao i odabrani dakronski presadak, dok u David-5 operaciji koristi se 4-6 milimetara veći dakronski presadak nego što je izmjereni optimalni anularni promjer. Nakon toga postavljaju se horizontalni šavovi s unutrašnje na vanjsku stranu izlaznog kanala lijeve klijetke da bi se kasnije s njima pričvrstio dakronski presadak 5 milimetra iznad njegovog slobodnog ruba (55). Komisure i zaliske treba pažljivo pregledati kako bi se osiguralo optimalno pozicioniranje i prijanjanje zalistaka .

Jednom kada se aortalni prsten fiksira na dakronski presadak provodi se test vodom kako bi se potvrdila ispravnost zalistaka. Sljedeće se koronarni otvori implantiraju u sinuse dakronskog presatka. Konačno se distalni kraj presatka anastomozira s ascendentnom aortom ili s drugim dakronskim presatkom ovisno o proširenosti aortalne patologije (49). Na slici 8 vidljiva je navedena operacijska tehnika. Kod pacijenata s akutnom Stanford tip A disekcijom mogu se javiti komplikacije koje mogu otežati izvedbu operacije po Davidu. Lošiji ishodi operacije po Davidu kod bolesnika a ATAAD se javljaju kod postojanja preoperativne malperfuzije, zastoja srca ili koagulopatije koja povećava rizik od krvarenja na kraju zahvata (49). U pacijenata koji nemaju preoperativnih komplikacija, operacija po Davidu je odlična metoda

rekonstrukcije aortalnog korijena u kojoj dolazi do prezerviranja aortalnih zalistaka i time je izrazito pogodna za mlađe pacijente (57). Na slici 8 prikazana je navedena tehnika.

4.3.2 Operacija po Yacoubu

U operaciji David-2, poznatoj još pod nazivima tehnika remodeliranja ili Yacoubov postupak, zamjenjuju se sva tri aortalna sinusa presatkom sa 3 „jezika“ (eng. triple-tongue shaped graft). Time se rekreira normalna konfiguracija sinusa i sinotubularnog spoja i isključuje spoj klijetke s aortom (55). Na slici 9 shematski je prikazan Yacoubov postupak.



Slika 9. Shematski prikaz postupka Yacoubova postupka. a) Korijen aorte prvo se resekira, ostavljajući samo nastavke aortnog zaliska s 3-4 mm okolnog tkiva i otvore koronarnih arterija na mjestu. b) Vaskularni presadak je modeliran tako da se rezovi podudaraju s visinom komisura - presadak sada izgleda kao da ima tri „jezika“. Zatim se aortalni zalisci i komisure ušivaju u presadak i između „jezika“ s tri šava. Tri „jezika“ presatka djeluju kao pseudo-sinusi. Konačno, otvori koronarnih arterija moraju se ponovno ugraditi u presadak. Ilustracija modificirana prema Bechtel J.F.M. (55)

4.4 Ascendentna aorta

Razdor tunike intime, događaj koji dovodi do disekcije aorte, obično je smješten na ascendentnoj aorti. Ascendentna aorta obično je dilatirana i ima visoki rizik od rupture.

Najkonzervativnija kirurška procedura za liječenje disekcije aorte uključuje izoliranu suprakomisuralnu zamjenu ascendentne aorte s formiranjem sinotubularnog spoja (49).

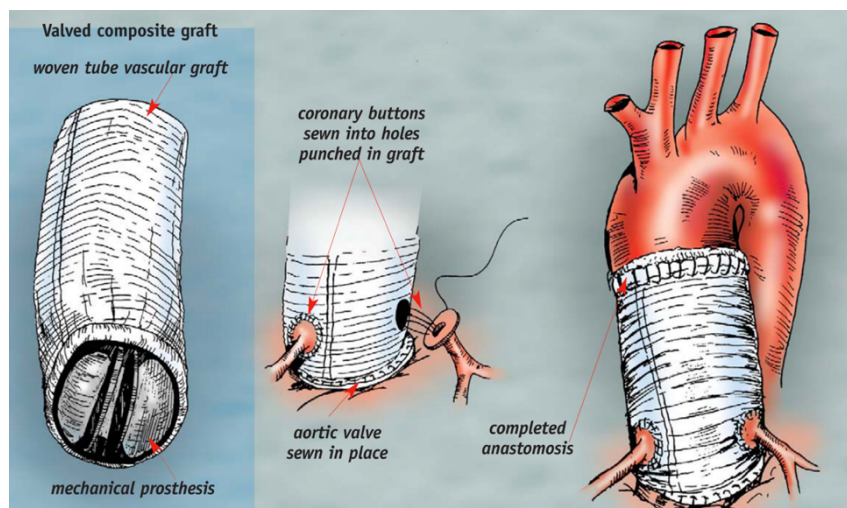
Distalna se anastomoza može napraviti ispod aortne stezaljke tijekom izvantjelesne cirkulacije ili tijekom hipotermičkog zastoja cirkulacije nakon otpuštanja aortne stezaljke (otvorena distalna anastomoza). Prednost potonje tehnike je u tome što omogućuje pregled luka aorte i olakšava stvaranje vrlo distalne anastomoze (30).

4.4.1 Modificirana operacija po Bentallu

Bentall i De Bono, 1968. godine, prvi su opisali kiruršku tehniku potpune zamjene ascendentne aorte i aortalnog zaliska s kompozitnim presatkom koji se sastoji od protetičkog aortalnog presatka koji je prišiven na mehanički zalistak. Njihova tehnika godinama je bila zlatni standard za kirurško liječenje disfunkcija aortalnog zaliska, korijena i ascendentne aorte (49). Postoperativne komplikacije poput odcjepljenja koronarnih arterija, formiranja lažne aneurizme i potrebe za ponovnom operacijom su bile visoke. Nekoliko modificiranih tehnika je razvijeno sa svrhom smanjenja tih komplikacija i poboljšanja pacijentovih ishoda (49).

Inicijalna operacija po Bentallu uključuje direktnu reimplantaciju koronarnih arterija na presadak, dok modificirane tehnike po Bentallu zahtijevaju formiranje „gumba“ na otvorima koronarnih arterija iz aorte (49). Trenutno se modificirana operacija po Bentallu smatra operacijom izbora za patologiju ascendentne aorte i aortalnog zaliska. Nakon uvođenja u opću anesteziju i potvrde hemodinamske stabilnosti načini se medijana sternotomija. Ako distalni

dio ascendentne aorte ili proksimalni dio aortalnog luka nisu patološki promjenjeni, odabiru se kao mjesta arterijske kanilacije. U slučajevima uznapredovale bolesti koja zahvaća distalni dio ascendentne aorte ili proksimalni dio aortalnog luka kanilacija se provodi kroz desnu femoralnu arteriju. Nakon postizanja vremena zgrušavanja dužeg od 480 sekundi, uspostavlja se CPB (49). Pacijentima s disekcijom ascendentne aorte, uključujući i disekciju trunkusa brahiocefalikusa, tehnikama pothlađivanja inducira se kardiopulmonalni zastoj (58). Ukoliko je patologija smještena blizu trunkusa brahiocefalikusa, a on nije zahvaćen, aortalna stezaljka se postavlja na samom izlazištu navedene arterije iz luka aorte. Time dolazi do smanjenja krvnog protoka kroz trunkus brahiocefalikus, zbog čega je potrebno sniziti tjelesnu temperaturu na 25-28 stupnjeva Celzijusa. Dok se u drugim slučajevima stezaljka postavlja tik ispod trunkusa brahiocefalikusa i tjelesna temperatura održava na 32 stupnja Celzijusa (59). Tehnikama pothlađivanja i anterogradnog moždanog protoka postiže se zaštita miokarda i mozga (58). Dakronskim presatkom i mehaničkim zaliskom se zamjenjuje patološki promijenjen dio aorte. Mehanički zalistak se ušije u dakronski presadak nakon čega se načine „gumbi“ od ostataka aortalnog zida, te ušiju oko koronarnih arterija (Slika 10) (59).



Slika 10. Usađivanje otvora koronarnih arterija s rubom aortalnog tkiva u presadak, zatim anastomoza distalnog dijela presatka u distalni dio aorte, ilustracija modificirana prema Goldberg S. (59)

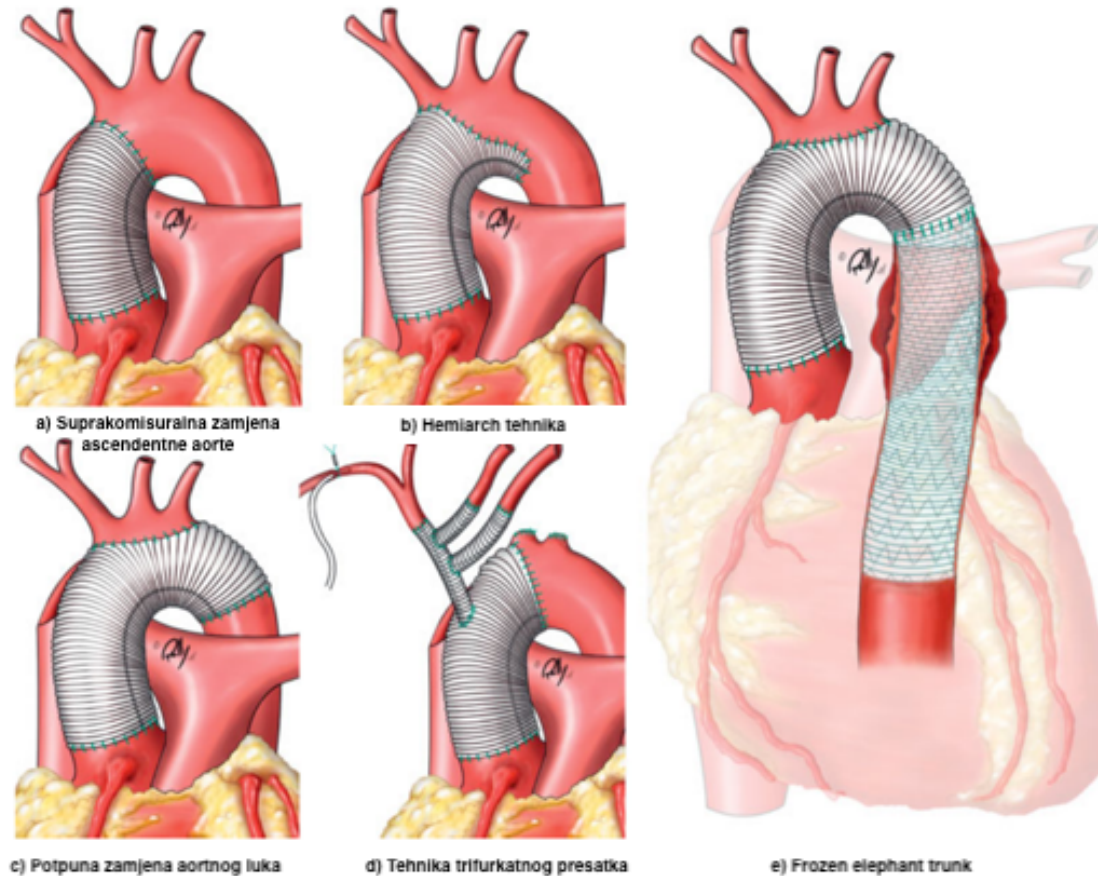
Potreban je oprez prilikom šivanja koronarnih arterija kako ne bi došlo do napetosti, presavijanja ili krvarenja nakon ponovne uspostave protoka krvi (49). Pod tlakom se unosi kardioplegična tekućina kako bi se provjerilo postoji li curenje u blizini otvora koronarnih arterija i zatim se distalni dio presatka anastomozira s ascendentnom aortom. Konačno, nakon potvrde zadovoljavajućeg protoka krvi, preostali aortalni zid se iskoristi kako bi se prekrilo dakronski presadak (59).

4.4.2 Modificirana bio-Bentall operacija

Upotreba široko dostupnog mehaničkog zaliska dobra je opcija za zamjenu aortalnog korijena, posebno u hitnim situacijama kao što je akutna Stanford tip A disekcija jer je to brzo i trajno rješenje. Rizik od tromboze i hemoragičnih komplikacija glavni je nedostatak upotrebe mehaničkog zaliska pogotovo u pacijenata starijih od 65 godina. Međutim, upotreba biološkog zaliska povezana je s manjim rizikom od tromboemboličnih incidenata, te uzimanje doživotne antikoagulacijske terapije nije potrebno (49). Nedostaci bioloških zalistaka uključuju mogućnost nastanka aneurizmatskog proširenja, infektivnog endokarditisa, komplicirane reoperacije, te ograničenost veličine biološkog zaliska. Biološki zalistak je prihvatljivija opcija kod pacijenata starijih od 65 godina, te onih koji imaju kontraindikacije za antikoagulantnu terapiju, dok je za pacijente mlađe od 65 godina prihvatljiviji mehanički zalistak, osim u slučajevima kada imaju negativne posljedice antikoagulantne terapije ili su je odbili iz osobnih razloga poput trudnoće (60).

4.5 Luk aorte

U više od 70% slučajeva Stanford tip A disekcija aorte zahvaćen je luk aorte. Često se primarni razdor tunike intime širi do luka aorte ili se mjesta ponovne komunikacije s pravim lumenom nalaze na luku aorte. Dilatacija luka aorte ili opstrukcija supraaortalnih krvnih žila se često nalazi u disekciji aorte tip A, stoga je inspekcija unutrašnjosti lumena potrebna. Ako se unutar luka ne nađu razdori tunike intime ili mjesta ponovne komunikacije, luk se može rekonstruirati uporabom tkivnih ljepila. Ako se razdor tunike intime proteže u luk aorte potreban je presadak (30). Još uvijek se ne može postići puni konsenzus o najboljem pristupu za liječenje luka aorte u disekciji aorte. Popravlak luka aorte može biti ograničen na zamjenu manje kurvature luka aorte (hemiarh tehnika) ili zamjenu cijelog luka aorte (operacija potpune zamjene luka aorte) (49). U većini slučajeva disekcija aorte Stanford tip A koje zahvaćaju luk aorte provodi se hemiarh tehnika i popravlak ascendentne aorte zbog znatno manjeg rizika od smrti ili moždanog udara nego što je kod operacije potpune zamjene luka aorte (61,62). U centrima koji imaju puno iskustva s ATAAD, operacije potpune zamjene luka aorte kao i elephant trunk (ET) rekonstrukcije luka aorte su česte radi prihvatljivih mortaliteta i morbiditeta. Međutim, anatomska ograničenja mogu učiniti zamjenu cijelog luka aorte gotovo neizbježnom kao u slučajevima gdje se nalaze višestruki primarni razdori tunike intime kao i mjesta ponovne komunikacije lažnog lumena s pravim lumenom (49). Na slici 11 prikazane su tehnike zamjene luka aorte.



Slika 11. Tehnike zamjene luka aorte, ilustracija modificirana prema Patrick Henne (30).

4.5.1 Potpuna zamjena aortnog luka

Potpuna zamjena aortalnog luka je efikasna metoda, posebice u zahtjevnim slučajevima kada lijeva arterija subklavija ne može biti reimplantirana ili u slučajevima pretjerane dilatacije distalnog luka aorte. U pacijenata s ATAAD kojima je indicirana operacija potpune zamjene luka aorte, longitudinalno se otvara luk aorte nakon što je postignut hipotermički zastoj cirkulacije (61). Podvezivanje krvnih žila luka aorte nije potrebno. Luk aorte se presječe distalno od lijeve arterije subklavije i tunika adventicija descendente aorte se pažljivo secira. Nakon toga slijedi umetanje dakronskog presatka u distalni dio aorte. Distalnu anastomozu u

ovom trenu operacije čini dakronski presadak, stijenka aorte i traka teflonskog filca. U tom trenutku se zaustavlja sva cirkulacija na 3 minute da bi se osušila descendentna aorta i da bi se lažni lumen obliterirao s Bioglue ljepilom. Nakon toga se distalna anastomoza nadograđuje s teflonskim presatkom s 4 grane. Nakon završetka distalne anastomoze, prelazi se na proksimalnu anastomozu (49). Proksimalni bataljak aorte ojačan je s unutarnjim i vanjskim trakama teflonskog filca i on se anatomozira s proksimalnim slobodnim rubom presatka s 4 grane. Konačno, grane aortalnog luka anastomoziraju se s teflonskim presatkom s 4 grane (63). Potrebno je postići zaštitu mozga, srčanog mišića i visceralnih organa od ishemije radi smanjenja bolničkog mortaliteta i morbiditeta. Najboljom zaštitom mozga pokazala se anterogradna selektivna cerebralna perfuzija (ASCP) s umjerenom hipotermijom prema Kazui tehnici (64). Pacijent se pothlađuje do 15 stupnjeva Celzijusa, zatim se zaustavlja sistemna cirkulacija i postiže anterogradna perfuzija mozga preko desne aksilarne arterije dok se stezaljkom podveže trunkus brahiocefalikus (58). Na slici 11 prikazana je navedena tehnika.

4.5.2 ET procedura

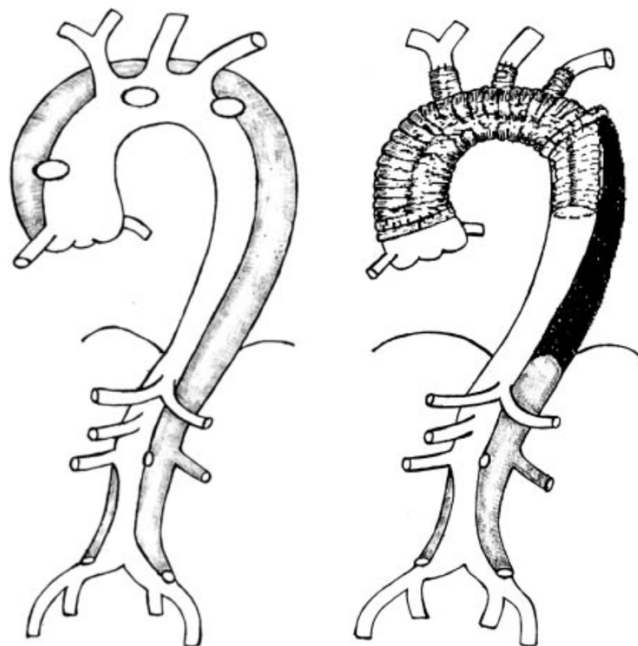
ET procedura može biti alternativa potpunoj zamjeni luka aorte. ET je zlatni standard među kirurškim tehnikama za patologiju luka aorte. U početku se ET procedura koristila za aneurizme luka i descendentne aorte, a kasnije su indikacije proširene na kronični tip A, akutni tip B i na akutni tip A disekcije aorte (65). Ova tehnika se koristi kada opsežna patologija torakalne aorte zahtijeva pristup u dva stadija. U prvom dijelu ET procedure dio presatka visi u descendentnoj aorti, time olakšavajući drugi stadij nakon određenog perioda oporavka pri čemu se onda pristupa nadogradnji postojećeg presatka ovisno o patologiji koja zahtijeva operaciju u dva stadija (65). Prvi stadij je popravak ascendentne aorte i luka aorte,

dok se u drugom stadiju popravljaju aorta s ili bez popravka abdominalne aorte. U prvom stadiju, 8 milimetarski presadak spaja se na desnu arteriju subklaviju ili aksilarnu arteriju. To je vrlo pogodno za arterijski dovod krvi prilikom CPB, ali isto i za selektivnu anterogradnu perfuziju mozga tijekom zastoja srca (63). Nakon medijane sternotomije i perikardiotomije, više stupanjka kanila se postavlja u desni atrij za vensku kanilaciju i pacijent se stavlja na CPB, koji je praćen hlađenjem. Velika pažnja treba biti posvećena prezervaciji vagusa i rekurentnog laringealnog živca što se postiže seciranjem blizu same aorte i izbjegavanjem seciranja i oslobađanja žila glave (66). Priprema ET i izvrtnje presatka se može raditi paralelno s hlađenjem. Ovisno o veličini, odabire se 23-30 milimetara široki dakronski tubularni presadak. Kada se postigne nazofaringealna temperatura od 20 stupnjeva Celzijusa, započinje zastoj cirkulacije, CPB se zaustavlja i pacijenta se postavlja u Trendelenburgov položaj da bi se izbjegla akumulacija zraka u žilama luka aorte (58,65). U slučaju postojanja kronične disekcije aorte, aortalni zid mora biti otvoren što distalnije u descendentnoj aorti, kako bi pravi i lažni lumen bili perfundirani distalno s ET. Samostalna perfuzija pravog ili lažnog lumena može rezultirati paraplegijom ili zatajenjem bubrega. Izvrtni presadak je postavljen u descendentnu aortu i anastomoza između izvrnutog ruba presatka i aorte je napravljena nakon arterije subklavije. Nakon toga se učini otvor u presatku nasuprot žilama aortalnog luka i one se povezuju s presatkom. CPB se ponovo uspostavlja i započinje zagrijavanje. Konačno, anastomoza proksimalne ascendentne aorte se dovršava (67).

Drugi stadij operacije se provodi 6 do 12 tjedana nakon prvog. Rez ovisi o proširenosti disekcije aorte koja može biti proširena u abdomen. Za torakoabdominalne disekcije, retroperitonealni pristup pruža odličan pregled. Retroperitonealni pristup onemogućava prisutnost abdominalnih organa u kirurškom polju i poteškoće prilikom ulaska u abdomen (67). Dijafragma može biti prezervirana kod disekcija iznad celijačne arterije i podijeljena

kod disekcija ispod gornje mezenterične arterije. Peritonealna i retroperitonealna tkiva su pomaknuta anteromedijalno da bi se prikazala aorta. Posebna pažnja treba biti posvećena očuvanju peritoneja (67). Slijedi vertikalna aortotomija koja se radi na descendentnoj aorti u razini ET presatka, koji se onda „finger-thumb“ tehnikom izvuče van i klema. Disecirana aorta se uzdužno reže. Nakon toga nam je omogućen dobar pregled segmentalnih interkostalnih arterija koje se nastoje ponovno povezati. Konačno načini se proksimalna anastomoza, za kojom slijedi distalna anastomoza na aorti (49).

U slučaju akutne disekcije aorte Stanford tip A, ET nailazi na tehničke poteškoće zbog malih dimenzija pravog lumena ili visokog sistoličkog tlaka u lažnom lumenu što može dovesti do kompresije presatka. U tom slučaju disecirani slojevi se trebaju spojiti teflonskim materijalom kako bi se izbjegao razdor osjetljivog tkiva stijenke aortalnog zida, te bi presadak trebao biti nešto većih dimenzija od lumena aorte i tako vršiti pritisak na stijenku aorte (67). U slučaju kanilacije kroz femoralnu arteriju važno je učiniti anterogradnu, umjesto retrogradne perfuzije da bi se spriječilo savijanje ET. S vremenom je razvijeno mnogo varijacija ET-a od kojih je jedna od najnovijih FET tehnika (63). Na slici 12 prikazana je navedena operativna tehnika.



Slika 12. prikaz ET procedure, ilustracija modificirana prema Ando M. (68)

4.5.3 FET

„Frozen elephant trunk“ (FET) tehnika upotrebljava se za sanaciju složenih lezija torakalne aorte u jednostadijskoj operaciji spajajući endovaskularni i konvencionalni kirurški pristup (29). Presadak se sastoji od proksimalnog dijela koji sadrži vaskularnu protezu i distalnog dijela koji se sastoji od samoširećeg nitinol stenta. Distalni segment umeće se u descendentnu aortu kroz otvoreni luk aorte, dok se proksimalni dio koristi za zamjenu ascendentne aorte klasičnim postupkom (49). FET se koristi za kronične aneurizme ascendentne aorte, luka aorte i descendentne aorte, kronične disekcije cijele torakalne aorte, retrogradni tip A disekcije aorte nakon rupture luka aorte, kronične aneurizme koje uključuju distalni dio luka aorte i proksimalni dio descendentne aorte i konačno akutni tip Stanford tip A disekcije aorte (69). FET je veliki operativni zahvat koji zahtijeva opsežno preoperativno planiranje. U slučaju da pacijentima visceralne arterije izlaze iz lažnog lumena koji ne komunicira s pravim lumenom, malperfuzija visceralnih organa može biti smrtonosna komplikacija FET-a (69). Ako pacijenti nisu pažljivo odabrani ili se bolest proširi u descendentnu aortu, čak i nakon FET-a može biti potreban drugi stadiji operativnog zahvata (63). Na slici 11 prikazana je navedena tehnika.

4.5.4 Hemiarch tehnika

Karakteristika „hemiarch“ tehnike je da se luku aorte uklanja veći dio male kurvature, te se učini distalna otvorena anastomoza (70). Indikacija za navedenu tehniku je razdor tunike intime lokaliziran u ascendentnoj aorti ili na maloj kurvaturi luka aorte. Svaka disekcija u kojoj se razdor proteže izvan navedenih lokalizacija zahtjeva klasičnu tehniku uklanjanja cijelog luka aorte (70). Operacija započinje sistemskom heparinizacijom nakon otvaranja perikarda. Kanilacija pravog lumena se vrši korištenjem Seldingerove tehnike uz pomoć

MSCT i TEE. Kirurg treba osjetiti dva klika iglom prilikom ulaska iz aorte kroz lažni lumen u pravi lumen, nakon toga se mekana „j“ žica identificira s TEE. Venska kanilacija se obično radi preko desne pretkljetke i slijedi uspostava CPB-a. Nakon križnog stezanja aorte, aorta se presječe i provodi se kardioplegija. Zatim se pristupa resekciji ascendentne aorte i luka aorte, pri čemu se proksimalna resekcije proteže do baze arterije brahiocefalike, a distalna resekcija do manje kurvature nasuprot lijeve arterije subklavije (49). Cilj hemiarch rekonstrukcije luka aorte je obliteracija lažnog lumena i distalno širenje pravog lumena. U hemiarch tehnici koristi se ravni teflonski presadak. Za anastomozu između aorte i dakronskog presatka koriste se 4-0 polipropilenski šavovi (70). Na slici 11 prikazana je navedena tehnika.

4.5.5 Tehnika trifurkatnog presatka

Navedena tehnika je alternativna strategija za rekonstrukciju luka aorte. Nakon kanilacije desne arterije subklavije započinje se kratki period cirkularnog zastoja i supraaortalni ogranci se anastomiziraju na trifurkatni presadak. Slijedi zamjena luka aorte pri čemu je mozak opskrbljivan krvlju koja teče presatkom (49). Ova tehnika omogućuje široku rekonstrukciju luka aorte s kratkim periodima bez krvnog optoka kombinirajući aksilarni i femoralni dovod krvi (30). Na slici 11 prikazana je navedena tehnika.

4.6 Descendentna aorta

Torakalni i trbušni dio silazne aorte su zahvaćeni u 40%, odnosno u 30% bolesnika, s time da su odgovorni za manjinu akutnih komplikacija (71). Zbog navedenog razloga descendentna aorta se obično ne operira tijekom hitne operacije Stanford tip A disekcije aorte. U slučajevima kada su svi razdori tunike intime tijekom zahvata na ascendentnoj aorti i luku

aorte sanirani, lažni lumen descendetne aorte može kolabirati i trombozirati. Nažalost, u više od 70% slučajeva, lažni lumen je kronično perfundiran i samim time predstavlja opasnost za daljnje povećanje i rupturu. Ishemija visceralnih organa i udova može nastati kao posljedica kompresije pravog lumena s lažnim lumenom descendetne aorte, kao i širenjem same disekcije u ogranke aorte što dovodi do malperfuzije organa koje te krvne žile opskrbljuju. Još jedan mehanizam ishemije tkiva nastaje tromboziranjem lažnog lumena u razini grananja aortalnih ogranka što rezultira kompresijom pravog lumena (72).

Kirurški zahvat koji zahvaća descendentnu aortu je ET tehnika, gdje nakon zamjene luka aorte distalni dio presatka je izbočen u descendentnu aortu do druge kirurške operacije ET tehnike u kojoj će se konačno povezati s distalnom aortom. Ovaj postupak je unaprijeđen uvođenjem hibridnih „stent-graft-reinforced“ presatka koji se ugrađuju u silaznu aortu na anterogradni način (66).

4.7 Postoperativne komplikacije

Poremećaji koagulacije u kombinaciji s lošom kvalitetom disecirane aorte rezultiraju time da 25% pacijenata nakon operacija vezanih uz akutnu disekciju aorte Stanford tip A ima masivna krvarenja. U brojnim studijama je krvarenje identificirano kao neovisni prediktor rane i kasne smrtnosti nakon operacija i čini 20% smrtnih slučajeva u bolnici (73). Krvarenje se može proširiti u perikardijalnu šupljinu i uzrokovati tamponadu koja može uzrokovati hipovolemijski i kardijalni šok. Kada krv prodre kroz razdor tunike intime, ona postaje izložena subendotelnom tkivu lažnog lumena. Kontakt krvi i tkivnog faktora iz subendotelnog tkiva uzrokuje koagulopatiju koja nalikuje diseminiranoj intravaskularnoj koagulaciji, uz posljedičnu potrošnju faktora koagulacije i povećanu fibrinolizu. Dolazi i do aktivacije i

potrošnje trombocita, za koje je dokazano da su povezani s povećanom smrtnosti (74). Uporaba CPB i hipotermije tijekom operacije štetno utječe na sustav koagulacije, funkciju trombocita i uzrokuje spleničnu sekvestraciju trombocita (75). Za preoperativnu srčanu malperfuziju je utvrđeno da je povezana s najvišim stopama 30-dnevne smrtnosti (33%), što je prvenstveno povezano s intraoperativnom smrću zbog infarkta miokarda i nemogućnosti odvajanja pacijenata s CPB. Od pacijenata koji su preživjeli operaciju, 7% njih je pretrpjelo perioperativni infarkt (11). Učestalost postoperativnog moždanog udara iznosi 10-15%, a koma se javlja u 3-9% slučajeva. Moždani udar se ubraja među vodeće uzroke smrti nakon operacije disekcije aorte. Uzroci za njegov nastanak su heterogeni pri čemu preoperativna moždana malperfuzija rezultira trostrukim povećanjem stopa moždanog udara u odnosu na pacijente koji imaju malperfuziju drugih organa. Stope kome ne slijede ovaj obrazac i upućuju na različit mehanizam nastanka (76). Akutno zatajenje bubrega je česta postoperativna komplikacija koja se javlja u 40-55% slučajeva. Ostale komplikacije uključuju sepsu, duboku i površinsku infekciju rane, upalu pluća, tranzitornu ishemijsku epizodu, mezenterički infarkt i ishemiju udova koja zahtijeva operaciju (11).

4.8 Praćenje pacijenata

Pacijenti s dobrim ishodom operacije Stanford tipa A disekcije aorte imaju preživljenje nakon jedne godine 90%, nakon 5 godina 72-77% i nakon 10 godina 53-56%. Kasne komplikacije aortalnog korijena i proksimalne aorte ovise o prirodi inicijalne kirurške intervencije i uključuju ponovnu disekciju, dilataciju i aortalnu regurgitaciju. Promatrajući distalnu, neliječenu aortu, aneurizmatička dilatacija s rupturom je najopasnija komplikacija. Rizikni čimbenici su hipertenzija, povećani početni promjer aorte, neodstranjeni inicijalni razdor tunike intime, izostanak terapije beta blokatorima, očigledan lažni lumen i Marfanov sindrom. Rizik od ponovnog kirurškog zahvata nakon 10 godina iznosi 16-25% (77). Praćenje pacijenta

nakon operacije je usmjereno na rano otkrivanje potencijalnih komplikacija. Najvažnije od svega je adekvatna kontrola krvnoga tlaka pri čemu sistolički tlak uvijek mora biti ispod 135 mmHg, a optimalno ispod 120 mmHg (24). Ostale sastavnice praćenja pacijenata uključuju procjenu promjera cijele aorte, ponašanje anastomoza, funkcije miokarda i zaliska. MR se ponekad navodi kao najbolja dijagnostička metoda i metoda izbora, ali zbog veće dostupnosti CT-a ipak se on koristi češće. Monitoriranje promjera aorte je u određenog broja pacijenata moguće kombiniranjem TEE i ultrazvuka abdomena. Ehokardiografija je također potrebna za praćenje funkcije miokarda i njegovih zalistaka. Praćenje bolesnika se radi nakon 3, 6 i 12 mjeseci nakon operacije, a nakon toga jednom godišnje ili češće ovisno o postojanju određenih patoloških stanja (78). Praćenjem bolesnika koji imaju veliki rizik od disekcije aorte može ju se prevenirati. Aneurizme ascendentne aorte koje imaju promjer veći od 5 cm ukazuju na potrebitost operacije u mlađih i zdravih pacijenata. Za pacijente koji boluju od poremećaja vezivnog tkiva, promjer aorte od 4-5 cm se smatra granicom za elektivnu zamjenu ascendentne aorte, dok promjer od 5.5 cm u starijih pacijenata zahtijeva konzervativno liječenje (78). Promjer descendentne aorte veći od 6 cm zahtijeva intervenciju pri čemu rizik konzervativne u odnosu na kiruršku terapiju mora biti određen individualno za svakog pacijenta (79).

5. Zaključak

Stanford tip A disekcija aorte je vrlo smrtonosna kardiovaskularna hitnost koja zahtijeva hitnu kiruršku terapiju kod svih pacijenata, osim u onih koji su na umoru ili imaju ozbiljne komorbiditete. Postoje brojne kliničke manifestacije bolesti koje otežavaju postavljanje sumnje na disekciju aorte. Ovisno o kliničkoj slici i patologiji aorte, postoje razlike u kirurškim i perioperativnim postupcima. Napredak u dijagnostici se vidi u raširenoj primjeni CT-a koja omogućuje brže i preciznije planiranje liječenja. Kirurške tehnike su raznovrsne i svakodnevno se unaprijeđuju. Mnogi čimbenici utječu na odluku o konkretnom postupku koji će se koristiti za liječenje Stanford tip A disekcije aorte. Čimbenici koje se mora uzeti u obzir i koji su povezani s pacijentom su opseg oštećenja aortalnog zida, postojanje kalcifikacija ili medijalne nekroze, postojeća aneurizmalna degeneracija i opće stanje pacijenta. Korištenje cerebralne zaštite tijekom kirurškog zahvata disekcije aorte treba biti temeljno na individualnoj evaluaciji od slučaja do slučaja, pri čemu ACP, RCP ili DHCA imaju prihvatljiv morbiditet i smrtnost u odabranim pacijenata. Ne postoji zlatni standard u odabiru tipa moždane zaštite, već se odabir temelji na preferenciji kirurga. Prisutnost preoperativne hemodinamske nestabilnosti pacijenta prije operacije, kao i produženo vrijeme korištenja CPB rezultira povećanjem rizika od rane i kasne smrtnosti bez obzira na odabir tipa moždane zaštite. Usprkos napretku dijagnostičkih i terapijskih postupaka, morbiditet i mortalitet još uvijek ostaju visoki. Budući napori se trebaju usredotočiti na poboljšanje perioperativne njege, smanjenje komplikacija, dugoročno praćenje i identifikaciju bolesnika koji imaju visoki rizik za disekciju aorte, poput pacijenata s bolestima vezivnog tkiva, te ih liječiti profilaktičkim zahvatima koji nose manji rizik.

Zahvala

Zahvaljujem se svom mentoru, doc.dr.sc Igoru Rudežu na pomoći i savjetima pri pisanju ovog diplomskog rada. Posebne zahvale upućujem mami Dori, tati Duji, baki Eldi, djevojci Adeli Ranogajec i prijatelju Luki Petanjeku na neizmjerne potpori u teškim trenucima i razumijevanju. Želim se zahvaliti i svim ostalim kolegama, djelatnicima Medicinskog fakulteta i prijateljima na pomoći tokom studija, te prekrasnim zajedničkim trenucima.

Hvala Vam svima od srca.

Literatura:

1. Rudez I, Baric D, Blažeković R, Unić D, Planinc M, Varvodić J, et al. Kardiokirurgija. In 2016. p. 567–626.
2. Corvera JS. Acute aortic syndrome. *Ann Cardiothorac Surg*. 2016;5(3):188–93.
3. Hussain ST, Svensson LG. Surgical techniques in type A dissection. *Ann Cardiothorac Surg*. 2016;5(3):233–5.
4. Gawinecka J, Schönraht F, von Eckardstein A. Acute aortic dissection: pathogenesis, risk factors and diagnosis. *Swiss Med Wkly*. 2017;147(August):w14489.
5. Criado FJ. Aortic dissection: A 250-year perspective. *Texas Hear Inst J*. 2011;38(6):694–700.
6. Levy D, Goyal A, Grigorova Y, Farci F, Le JK. Aortic Dissection. In *Treasure Island (FL)*; 2021.
7. Gulliver J, Brooks EG. Pathology of the Aorta: Inflammatory and Noninflammatory Conditions Predisposing to Aneurysm Formation, Dissection, and Rupture. *Diseases of the Aorta*. 2019. 45–53 p.
8. Ritman EL, Lerman A. The dynamic vasa vasorum. *Cardiovasc Res*. 2007 Sep;75(4):649–58.
9. Standing S. *Gray's Anatomy* 41st edition. Elsevier. 2016.
10. Elsayed RS, Cohen RG, Fleischman F, Bowdish ME. Acute Type A Aortic Dissection. *Cardiol Clin* [Internet]. 2017;35(3):331–45. Available from: <http://dx.doi.org/10.1016/j.ccl.2017.03.004>
11. Gudbjartsson T, Ahlsson A, Geirsson A, Gunn J, Hjortdal V, Jeppsson A, et al. Acute type A aortic dissection—a review. *Scand Cardiovasc J* [Internet]. 2020;54(1):1–13. Available from: <https://doi.org/10.1080/14017431.2019.1660401>
12. Szalay D, Frołow M. Aortic Aneurysms. *McMaster Textbook of Internal Medicine*.

Kraków: Medycyna Praktyczna.

<https://empendium.com/mcmtextbook/chapter/B31.II.2.22>.

13. Hagan PG, Nienaber CA, Isselbacher EM, Bruckman D, Karavite DJ, Russman PL, et al. The International Registry of Acute Aortic Dissection (IRAD). *Jama*. 2000;283(7):897.
14. Becerra-Gonzales VG, Calfa M, Sancassani R. Painless type A aortic dissection. *BMJ Case Rep*. 2020;13(5):1–3.
15. Gaul C, Dietrich W, Erbguth FJ. Neurological symptoms in aortic dissection: A challenge for neurologists. *Cerebrovasc Dis*. 2008;26(1):1–8.
16. Yang B, Patel HJ, Williams DM, Dasika NL, Deeb GM. Management of type A dissection with malperfusion. *Ann Cardiothorac Surg*. 2016;5(4):265–74.
17. Parve S, Ziganshin BA, Elefteriades JA. Overview of the current knowledge on etiology, natural history and treatment of aortic dissection. *J Cardiovasc Surg (Torino)*. 2017;58(2):238–51.
18. Humphrey JD. Possible mechanical roles of glycosaminoglycans in thoracic aortic dissection and associations with dysregulated transforming growth factor- β . *J Vasc Res*. 2012;50(1):1–10.
19. Nienaber CA, Clough RE, Sakalihasan N, Suzuki T, Gibbs R, Mussa F, et al. Aortic dissection. *Nat Rev Dis Prim*. 2016;2(July).
20. Poniedziałek-Czajkowska E, Sadowska A, Mierzynski R, Leszczynska-Gorzela B. Aortic dissection during pregnancy - obstetric perspective. *Ginekol Pol*. 2019;90(6):346–50.
21. Kajander H, Paavonen T, Valo T, Tarkka M, Mennander AA. Immunoglobulin G4-positive ascending thoracic aortitis may be prone to dissection. *J Thorac Cardiovasc Surg [Internet]*. 2013;146(6):1449–55. Available from:

<http://dx.doi.org/10.1016/j.jtcvs.2012.09.039>

22. Takeda N, Komuro I. Genetic basis of hereditary thoracic aortic aneurysms and dissections. *J Cardiol* [Internet]. 2019;74(2):136–43. Available from: <https://doi.org/10.1016/j.jjcc.2019.03.014>
23. Erbel R, Alfonso F, Boileau C, Dirsch O, Eber B, Haverich A, et al. Diagnosis and management of aortic dissection: Recommendations of the Task Force on Aortic Dissection, European Society of Cardiology. *Eur Heart J*. 2001;22(18):1642–81.
24. Carl M, Alms A, Braun J, Dongas A, Erb J, Goetz A, et al. S3 Guidelines for intensive care of cardiac surgery patients. Hemodynamic monitoring and cardiocirculatory system. *Zeitschrift für Herz-, Thorax- und Gefäßchirurgie*. 2010;24(5):294–310.
25. Baliga RR, Nienaber CA, Bossone E, Oh JK, Isselbacher EM, Sechtem U, et al. The role of imaging in aortic dissection and related syndromes. *JACC Cardiovasc Imaging*. 2014;7(4):406–24.
26. Kamalakannan D, Rosman HS, Eagle KA. Acute Aortic Dissection. *Crit Care Clin*. 2007;23(4):779–800.
27. Göbölös L, Philipp A, Foltan M, Wiebe K. Surgical management for Stanford type A aortic dissection: Direct cannulation of real lumen at the level of the Botallo's ligament by Seldinger technique. *Interact Cardiovasc Thorac Surg*. 2008;7(6):1107–9.
28. Daily PO, Trueblood HW, Stinson EB, Wuerflein RD, Shumway NE. Management of Acute Aortic Dissections. *Ann Thorac Surg* [Internet]. 1970;10(3):237–47. Available from: [http://dx.doi.org/10.1016/S0003-4975\(10\)65594-4](http://dx.doi.org/10.1016/S0003-4975(10)65594-4)
29. Chiu P, Miller DC. Evolution of surgical therapy for Stanford acute type A aortic dissection. *Ann Cardiothorac Surg*. 2016;5(4):275–95.
30. Krüger T, Conzelmann LO, Bonser RS, Borger MA, Czerny M, Wildhirt S, et al. Acute aortic dissection type A. *Br J Surg*. 2012;99(10):1331–44.

31. Nienaber CA, Clough RE. Management of acute aortic dissection. *Lancet* [Internet]. 2015;385(9970):800–11. Available from: [http://dx.doi.org/10.1016/S0140-6736\(14\)61005-9](http://dx.doi.org/10.1016/S0140-6736(14)61005-9)
32. Mazzeffi M, Greenwood J, Tanaka K, Menaker J, Rector R, Herr D, et al. Bleeding, Transfusion, and Mortality on Extracorporeal Life Support: ECLS Working Group on Thrombosis and Hemostasis. *Ann Thorac Surg*. 2016;101(2):682–9.
33. Šoša, T., Sutlić, Ž., Stanec, Z. & Tonković, I. (ur.) (2007) *Kirurgija*. Zagreb. Naklada Ljevak.
34. Peek GJ, Mugford M, Tiruvoipati R, Wilson A, Allen E, Thalanany MM, et al. Efficacy and economic assessment of conventional ventilatory support versus extracorporeal membrane oxygenation for severe adult respiratory failure (CESAR): a multicentre randomised controlled trial. *Lancet*. 2009;374(9698):1351–63.
35. Klotz S, Bucsky BS, Richardt D, Petersen M, Sievers HH. Is the outcome in acute aortic dissection type A influenced by of femoral versus central cannulation? *Ann Cardiothorac Surg*. 2016;5(4):310–6.
36. Peterson MD, Mazine A, El-Hamamsy I, Manlhiot C, Ouzounian M, MacArthur RGG, et al. Knowledge, attitudes, and practice preferences of Canadian cardiac surgeons toward the management of acute type A aortic dissection. *J Thorac Cardiovasc Surg*. 2015 Oct;150(4):824–5.
37. Kallenbach K, Oelze T, Salcher R, Hagl C, Karck M, Leyh RG, et al. Evolving strategies for treatment of acute aortic dissection type A. *Circulation*. 2004;110(11 SUPPL.):95.
38. Abe T, Usui A. The cannulation strategy in surgery for acute type A dissection. *Gen Thorac Cardiovasc Surg*. 2017;65(1):1–9.
39. Levinsky L, Lee AB, Lee KC, Tatransky F, Dockstader R, Schimert G. Cold Blood-

- Potassium Cardioplegia. *Ann Thorac Surg.* 1980;30(3):297–9.
40. Sealy WC. Hypothermia: Its possible role in cardiac surgery. *Ann Thorac Surg.* 1989;47(5):788–91.
 41. Krüger T, Weigang E, Hoffmann I, Blettner M, Aebert H. Cerebral protection during surgery for acute aortic dissection type A: Results of the German registry for acute aortic dissection type a (GERAADA). *Circulation.* 2011;124(4):434–43.
 42. Siddiqi, Shirin & Blackstone, Eugene & Bakaeen, Faisal. (2018). Bretschneider and del Nido solutions: Are they safe for coronary artery bypass grafting? If so, how should we use them?. *Journal of Cardiac Surgery.* 33. 10.1111/jocs.13539.
 43. Saad H, Aladawy M. Review article Temperature management in cardiac surgery. *Qatar Found Journals.* 2013;(Figure 2):45–62.
 44. Bachet J. What is the best method for brain protection in surgery of the aortic arch? Selective antegrade cerebral perfusion. *Cardiol Clin.* 2010 May;28(2):389–401.
 45. Wiedemann D, Kocher A, Dorfmeister M, Vadehra A, Mahr S, Laufer G, et al. Effect of cerebral protection strategy on outcome of patients with Stanford type A aortic dissection. *J Thorac Cardiovasc Surg.* 2013 Sep;146(3):647-55.e1.
 46. Usui A, Miyata H, Ueda Y, Motomura N, Takamoto S. Risk-adjusted and case-matched comparative study between antegrade and retrograde cerebral perfusion during aortic arch surgery: based on the Japan Adult Cardiovascular Surgery Database : the Japan Cardiovascular Surgery Database Organization. *Gen Thorac Cardiovasc Surg.* 2012 Mar;60(3):132–9.
 47. Stamou SC, Rausch LA, Kouchoukos NT, Lobdell KW, Khabbaz K, Murphy E, et al. Comparison between antegrade and retrograde cerebral perfusion or profound hypothermia as brain protection strategies during repair of type A aortic dissection. *Ann Cardiothorac Surg.* 2016;5(4):328–35.

48. Harky A, Fok M, Bashir M, Estrera AL. Brain protection in aortic arch aneurysm: antegrade or retrograde? *Gen Thorac Cardiovasc Surg* [Internet]. 2019;67(1):102–10. Available from: <http://dx.doi.org/10.1007/s11748-017-0879-5>
49. Vohra A. Cardiac surgery. *Handbook of Clinical Anaesthesia*, Fourth Edition. 2017. 391–422 p.
50. von Oppell UO, Karani Z, Brooks A, Brink J. Dissected aortic sinuses repaired with gelatin-resorcin-formaldehyde (GRF) glue are not stable on follow up. *J Heart Valve Dis.* 2002 Mar;11(2):249–57.
51. Leshnower BG, Chen EP. When and how to replace the aortic root in type A aortic dissection. *Ann Cardiothorac Surg.* 2016;5(4):377–82.
52. Mazzucotelli JP, Deleuze PH, Baufreton C, Duval AM, Hillion ML, Loisançe DY, et al. Preservation of the aortic valve in acute aortic dissection: Long-term echocardiographic assessment and clinical outcome. *Ann Thorac Surg* [Internet]. 1993;55(6):1513–7. Available from: [http://dx.doi.org/10.1016/0003-4975\(93\)91100-2](http://dx.doi.org/10.1016/0003-4975(93)91100-2)
53. Rylski B, Beyersdorf F, Blanke P, Boos A, Hoffmann I, Dashkevich A, et al. Supracoronary ascending aortic replacement in patients with acute aortic dissection type A: what happens to the aortic root in the long run? *J Thorac Cardiovasc Surg.* 2013 Aug;146(2):285–90.
54. David TE, Feindel CM, Webb GD, Colman JM, Armstrong S, Maganti M. Aortic valve preservation in patients with aortic root aneurysm: results of the reimplantation technique. *Ann Thorac Surg.* 2007 Feb;83(2):S732-5; discussion S785-90.
55. Bechtel JFM, Sievers HH, Hanke T, Charitos EI. Yacoub / David techniques for aortic root operation : success and failures.
56. Hess PJJ, Klodell CT, Beaver TM, Martin TD. The Florida sleeve: a new technique for aortic root remodeling with preservation of the aortic valve and sinuses. *Ann Thorac*

- Surg. 2005 Aug;80(2):748–50.
57. Liu L, Qin C, Hou J, Zhu D, Zhang B, Ma H, et al. One-stage hybrid surgery for acute stanford type a aortic dissection with david operation, aortic arch debranching, and endovascular graft: A case report. *J Thorac Dis.* 2016;8(12):E1597–601.
 58. Khaladj N, Shrestha M, Meck S, Peterss S, Kamiya H, Kallenbach K, et al. Hypothermic circulatory arrest with selective antegrade cerebral perfusion in ascending aortic and aortic arch surgery: A risk factor analysis for adverse outcome in 501 patients. *J Thorac Cardiovasc Surg.* 2008;135(4):908–14.
 59. Cecile Cherry, RN; Starla DeBord, RN; Carol Hickey R. The modified Bentall procedure for aortic root replacement. *AORN J.* 1992;56(4):637.
 60. Urbanski PP, Heinz N, Zhan X, Hijazi H, Zacher M, Diegeler A. Modified bio-Bentall procedure: 10-year experience. *Eur J cardio-thoracic Surg Off J Eur Assoc Cardio-thoracic Surg.* 2010 Jun;37(6):1317–21.
 61. Urbanski PP, Siebel A, Zacher M, Hacker RW. Is extended aortic replacement in acute type A dissection justifiable? *Ann Thorac Surg.* 2003 Feb;75(2):525–9.
 62. Kazui T, Washiyama N, Muhammad BA, Terada H, Yamashita K, Takinami M, et al. Extended total arch replacement for acute type a aortic dissection: experience with seventy patients. *J Thorac Cardiovasc Surg.* 2000 Mar;119(3):558–65.
 63. Di Bartolomeo R, Leone A, Di Marco L, Pacini D. When and how to replace the aortic arch for type A dissection. *Ann Cardiothorac Surg.* 2016;5(4):383–8.
 64. Kazui T, Inoue N, Yamada O, Komatsu S. Selective cerebral perfusion during operation for aneurysms of the aortic arch: A reassessment. *Ann Thorac Surg* [Internet]. 1992;53(1):109–14. Available from: [http://dx.doi.org/10.1016/0003-4975\(92\)90767-X](http://dx.doi.org/10.1016/0003-4975(92)90767-X)
 65. Johnson PT, Corl FM, Black JH, Fishman EK. The elephant trunk procedure for aortic

- aneurysm repair: An illustrated guide to surgical technique with CT correlation. *Am J Roentgenol.* 2011;197(6):1052–9.
66. Sun L, Qi R, Zhu J, Liu Y, Zheng J. Total arch replacement combined with stented elephant trunk implantation: a new “standard” therapy for type a dissection involving repair of the aortic arch? *Circulation.* 2011 Mar;123(9):971–8.
67. Neri E, Toscano T, Frati G, Sassi C. The elephant trunk technique: a new complication. *Texas Hear Inst J.* 2001;28(3):220–2.
68. Ando M, Takamoto S, Okita Y, Morota T. Elephant Trunk Procedure for Surgical Treatment of Aortic Dissection. 1998;4975(98):5–7.
69. Di Marco L, Pantaleo A, Leone A, Murana G, Di Bartolomeo R, Pacini D. The Frozen Elephant Trunk Technique: European Association for Cardio-Thoracic Surgery Position and Bologna Experience. *Korean J Thorac Cardiovasc Surg.* 2017 Feb;50(1):1–7.
70. Poon SS, Theologou T, Harrington D, Kuduvalli M, Oo A, Field M. Hemiarch versus total aortic arch replacement in acute type A dissection: A systematic review and meta-analysis. *Ann Cardiothorac Surg.* 2016;5(3):156–73.
71. Rylski B, Suedkamp M, Beyersdorf F, Nitsch B, Hoffmann I, Blettner M, et al. Outcome after surgery for acute aortic dissection type A in patients over 70 years: data analysis from the German Registry for Acute Aortic Dissection Type A (GERAADA). *Eur J cardio-thoracic Surg Off J Eur Assoc Cardio-thoracic Surg.* 2011 Aug;40(2):435–40.
72. Zierer A, Voeller RK, Hill KE, Kouchoukos NT, Damiano RJJ, Moon MR. Aortic enlargement and late reoperation after repair of acute type A aortic dissection. *Ann Thorac Surg.* 2007 Aug;84(2):477–9.
73. Hansson EC, Geirsson A, Hjortdal V, Mennander A, Olsson C, Gunn J, et al.

- Preoperative dual antiplatelet therapy increases bleeding and transfusions but not mortality in acute aortic dissection type A repair. *Eur J cardio-thoracic Surg Off J Eur Assoc Cardio-thoracic Surg.* 2019 Jul;56(1):182–8.
74. Huang B, Tian L, Fan X, Zhu J, Liang Y, Yang Y. Low admission platelet counts predicts increased risk of in-hospital mortality in patients with type A acute aortic dissection. Vol. 172, *International journal of cardiology.* Netherlands; 2014. p. e484-6.
75. Van Poucke S, Stevens K, Marcus AE, Lancé M. Hypothermia: effects on platelet function and hemostasis. *Thromb J.* 2014;12(1):31.
76. Di Eusanio M, Patel HJ, Nienaber CA, Montgomery DM, Korach A, Sundt TM, et al. Patients with type A acute aortic dissection presenting with major brain injury: should we operate on them? *J Thorac Cardiovasc Surg.* 2013 Mar;145(3 Suppl):S213-21.e1.
77. Halstead JC, Meier M, Etz C, Spielvogel D, Bodian C, Wurm M, et al. The fate of the distal aorta after repair of acute type A aortic dissection. *J Thorac Cardiovasc Surg.* 2007 Jan;133(1):127–35.
78. Nienaber CA, Eagle KA. Aortic dissection: new frontiers in diagnosis and management: Part II: therapeutic management and follow-up. *Circulation.* 2003 Aug;108(6):772–8.
79. Svensson LG, Kouchoukos NT, Miller DC, Bavaria JE, Coselli JS, Curi MA, et al. Expert consensus document on the treatment of descending thoracic aortic disease using endovascular stent-grafts. *Ann Thorac Surg.* 2008 Jan;85(1 Suppl):S1-41.

Životopis

Rođen sam 3. lipnja 1995. godine u Zagrebu, gdje sam pohađao Osnovnu školu Ivana Filipovića, a nakon toga VII. opću gimnaziju u Zagrebu. Za vrijeme osnovne i srednje škole aktivno sam se bavio sportom i učenjem stranih jezika. Studij medicine upisao sam u akademskoj godini 2014./2015.