

Hipotonično dojenče

Podvorec, Doria

Master's thesis / Diplomski rad

2021

Degree Grantor / Ustanova koja je dodijelila akademski / stručni stupanj: **University of Zagreb, School of Medicine / Sveučilište u Zagrebu, Medicinski fakultet**

Permanent link / Trajna poveznica: <https://um.nsk.hr/um:nbn:hr:105:208452>

Rights / Prava: [In copyright](#)/[Zaštićeno autorskim pravom.](#)

Download date / Datum preuzimanja: **2024-07-25**



Repository / Repozitorij:

[Dr Med - University of Zagreb School of Medicine Digital Repository](#)



**SVEUČILIŠTE U ZAGREBU
MEDICINSKI FAKULTET**

Doria Podvorec

Hipotonično dojenje

Diplomski rad



Zagreb, 2021.

Ovaj diplomski rad izrađen je na Zavodu za genetiku i bolesti metabolizma Klinike za pedijatriju Kliničkog bolničkog centra Zagreb pod vodstvom dr. sc. Danijele Petković Ramadža i predan je na ocjenu u akademskoj godini 2020./2021.

POPIS I OBJAŠNENJE KRATICA KORIŠTENIH U DIPLOMSKOM RADU

AADC – dekarboksilaza aromatskih aminokiselina

ABS – acidobazni status

ADP – adenzin difosfat

AGAT – arginin:glicin amidinotransferaza

ALT – alanin-aminotransferaza

AMT – gen za aminometiltransferazu

AST – aspartat-aminotransferaza

ATP – adenzin trifosfat

ATP7A – gen za transmembranski protein koji prenosi bakar

GBE1 – gen za enzim za grananje glikogena

CK – kreatin kinaza

CrT – protein prijenosnik kreatina

CTG triplet – citozin-timin-gvanin triplet

DMPK – gen za mionin protein kinazu

DNA – deoksiribonukleinska kiselina

EDS – sindrom Ehlers – Danlos

EEG – elektroencefalografija

EKG – elektrokardiogram

EMNG – elektromioneurografija

FCMD – gen za fukutin

GAA – gen za kiselu alfa-glukozidazu

GALC – gen za galaktozilceramidazu

GAMT – gvanidinoacetat metiltransferaza

GCSH – gen za protein H kompleksa koji cijepa glicin

GLDC – gen za glicin dehidrogenazu

GUK – glukoza u krvi

KKS – kompletna krvna slika

LDH – laktat dehidrogenaza

MAO – monoamino oksidaza

MECP2 – gen za metil CpG vežući protein 2

MR – magnetna rezonanca

MRS – spektroskopija magnetnom rezonancom

MTM1 – gen za miotubularin

PEX – gen za čimbenik biogeneze peroksisoma

RTG – rendgen

RYR1 – gen za rijanodinski receptor 1

SMA – spinalna mišićna atrofija

SMN – od eng. *survival motor neuron*, protein preživljenja motornih neurona

SŽS – središnji živčani sustav

TPM3 – gen za tropomiozin 3

UZV – ultrazvuk

SAŽETAK

SUMMARY

1. UVOD I OSNOVNI POJMOVI	1
1.1. Centralna hipotonija	2
1.2. Periferna hipotonija	2
1.3. Miješana hipotonija	3
2. ANAMNEZA	4
3. KLINIČKI PREGLED	6
4. LABORATORIJSKA, SLIKOVNA I DRUGA DIJAGNOSTIKA.....	10
5. PRIMJERI SINDROMA I BOLESTI KOJI SE OČITUJU CENTRALNOM HIPOTONIJOM	17
5.1. Sindrom Down	17
5.2. Sindrom Prader-Willi	18
5.3. Sindrom Rett	19
5.4. Zellwegerov sindrom.....	20
5.5. Poremećaji metabolizma i prijenosa kreatina.....	21
5.6. Neketotična hiperglicinemija.....	22
5.7. Krabbeova bolest.....	23
5.9. Manjak dekarboksilaze aromatičnih aminokiselina	24
5.10. Hipoksično-ishemična encefalopatija	25
6. PRIMJERI SINDROMA I BOLESTI KOJI SE OČITUJU PERIFERNOM HIPOTONIJOM.....	27
6.1. Kongenitalna miotonična distrofija tip 1	27
6.2. Spinalna mišićna atrofija	28
6.3. Pompeova bolest	30
6.4. Andersenova bolest	31
6.5. Neonatalna miastenija gravis i kongenitalni miastenični sindromi	32
6.6. Kongenitalne miopatije	33
6.7. Poremećaji vezivnog tkiva	34
6.7.1. Kongenitalna mišićna distrofija Urlich	34
6.7.2. Sindrom Ehlers – Danlos	35
6.8. Poremećaji oksidacije masnih kiselina	35
6.9. Infantilni botulizam	36
7. SINDROMI I BOLESTI KOJI SE OČITUJU CENTRALNOM I PERIFERNOM HIPOTONIJOM..	37
7.1. Mitohondrijske bolesti	37
7.2. Kongenitalne mišićne distrofije	38
7.2.1. Sindrom Walker-Warburg	39
7.2.2. Bolest mišić-oko-mozak	40

7.2.3.	Fukuyuma kongenitalna mišićna distrofija.....	41
7.3.	Prirođeni poremećaji glikozilacije.....	41
7.4.	Sindrom Marinesco–Sjogren.....	42
8.	LIJEČENJE HIPOTONIČNOG DOJENČETA	43
9.	ZAKLJUČAK.....	44
10.	ZAHVALE.....	45
11.	LITERATURA.....	46
12.	ŽIVOTOPIS.....	66

SAŽETAK

Hipotonično dojenče

Doria Podvorec

Sindrom hipotoničnog dojenčeta je važan pojam u pedijatriji. Obilježen je hipotonijom novorođenčeta ili dojenčeta koja je definirana niskim tonusom mišića trupa, udova, ili kraniofacijalnih poprečno-prugastih mišića. Hipotoniju dojenčeta dijelimo na centralnu, perifernu ili miješanu (s obilježnjima centralne i periferne hipotonije). Centralna hipotonija uzrokovana je poremećajima gornjeg motoneurona, periferna donjeg, a miješana poremećajem gornjeg i donjeg motoneurona. Hipotonično dojenče zahtjeva multidisciplinarni pristup te detaljnu kliničku i dijagnostičku obradu. Obrada se sastoji od prikupljanja anamnestičkih podataka koji uključuju prenatalnu i perinatalnu, osobnu i obiteljsku anamnezu, neurološkog pregleda i procijene psihomotoričkog razvoja, laboratorijskih i slikovnih pretraga. Diferencijalna dijagnoza bolesti i stanja koji se očituju sindromom hipotoničnog dojenčeta vrlo je široka. Hipotonija može biti posljedica akutnih i stečenih bolesti poput sepse, ostalih infektivnih bolesti, poremećaja elektrolita i hipoglikemije, ili može biti obilježje neke od brojnih nasljednih bolesti koje se očituju sindromom hipotoničnog dojenčeta. Vrlo je važno na vrijeme postaviti točnu dijagnozu jer su neke bolesti koje se očituju hipotonijom zahvaljujući napretku medicine danas liječive (poput Pompeove bolesti, spinalne mišićne atrofije i manjka dekarboksilaze aromatskih aminokiselina). Pacijentima s bolestima i sindromima koje (za sada) nije moguće etiološki liječiti treba osigurati simptomatsku i potpurnu terapiju (poput fizikalne i radne terapije) koja također ima značajan utjecaj na dugoročni ishod.

Ključni pojmovi: hipotonično dojenče, centralna hipotonija, periferna hipotonija, diferencijalna dijagnoza, liječenje

SUMMARY

Floppy infant

Doria Podvorec

Floppy infant syndrome is an important entity in pediatrics. It is characterized by hypotonia in the newborn or infant, defined as a low muscle tone of trunk, limb or craniofacial muscles. Hypotonia classifies as central (caused by disorders of upper motoneuron), peripheral (caused by disorders of lower motoneuron), or mixed (caused by disorders of both upper and lower motoneurons). Floppy infant should have a multidisciplinary approach and adequate clinical evaluation. Clinical evaluation should include detailed family history, information on pregnancy and delivery, medical history, and thorough neurological and developmental evaluation, laboratory tests, imaging, and in some cases neurophysiological studies or muscle biopsy. Differential diagnosis of floppy infant is broad. It can be caused by acute diseases such as sepsis and other infections, electrolyte imbalance and hypoglycemia, or by wide range of congenital and inherited diseases. It is important to determine the right diagnosis because many of disorders and diseases that cause hypotonia in infants (such as Pompe disease, spinal muscular atrophy or aromatic amino acid decarboxylase deficiency) are nowadays treatable by gene therapy or enzyme replacement therapy. Diseases that cause floppy infant syndrome unamenable to etiological treatment may be managed by symptomatic and supportive treatment (such as physical and occupational therapy) which also have an important impact on patient outcome.

Keywords: floppy infant, central hypotonia, peripheral hypotonia, differential diagnosis, treatment

1. UVOD I OSNOVNI POJMOVI

Hipotonično dojenče, engl. *floppy infant*, je relativno čest i važan pojam u pedijatriji. Pod ovim entitetom skriva se široka lepeza diferencijalnih dijagnoza, stoga svako hipotonično novorođenče ili dojenče zahtjeva primjerenu kliničku obradu i multidisciplinarni pristup. Tonus mišića predstavlja otpor koji mišići pružaju pasivnim pokretima (1). Hipotonija označava sniženi tonus mišića trupa, udova te kraniofacijalnih poprečno-prugastih mišića (2). Također, hipotoniju možemo definirati kao smanjeni otpor pasivnom opsegu pokreta u zglobovima (3). Hipotonija dojenčeta može se očitovati odmah nakon rođenja, tijekom novorođenačke ili dojenačke dobi (2). Hipotoniju valja razlikovati od mišićne slabosti definirane oslabljenom maksimalnom snagom koju mišić može generirati. Uzrok hipotoniji u novorođenačkoj i dojenačkoj dobi mogu biti poremećaji središnjeg i perifernog živčanog sustava, miopatije, genski poremećaji, endokrinopatije, metaboličke bolesti te različite akutne bolesti (Tablica 1 i 2) (3). Genetski i metabolički poremećaji su uzrok oko 60% svih slučajeva hipotonije u novorođenačkoj i dojenačkoj dobi (4). Ključno je postaviti točnu dijagnozu i definirati poremećaj koji je uzrok hipotoniji, ne samo zbog odluke o daljnjem liječenju i praćenju bolesnika, već zbog činjenice da su neka od stanja i bolesti koja dovode do hipotonije nasljedna te je u nekim slučajevima potrebno testirati i druge članove obitelji, a roditeljima omogućiti genetsko savjetovanje radi daljnjeg planiranja obitelji (2,5).

Hipotoniju dijelimo na centralnu, perifernu te hipotoniju miješanog tipa (2,6). Centralna hipotonija uzrokovana je poremećajem gornjeg motoneurona, odnosno, difuznim ili fokalnim zahvaćanjem mozga, moždanog debla i kralježnične moždine (1,2). Periferna hipotonija uzrokovana je poremećajima donjeg motoneurona kojem pripadaju prednji rog kralježnične moždine, periferni živci i neuromišićna spojnica te

poremećajem skeletnih mišića (2,6). Miješana hipotonija javlja se u bolestima koje zahvaćaju središnji i periferni živčani sustav i/ili mišić (4).

1.1. Centralna hipotonija

Najčešći oblik hipotonije je centralna hipotonija (3,7,8). Ona može biti uzrokovana kromosomopatijama te genskim bolestima u koje ubrajamo sindrome Down, Prader-Willi, Phelan-McDermid, Sotos, Angelman, Rett i Smith-Lemli-Opitz (1,2). Nadalje, uzrok centralne hipotonije mogu biti razvojne anomalije središnjeg živčanog sustava poput shizencefalije, lizencefalije i holoprozencefalije (1). Velik broj metaboličkih bolesti očituje se centralnom hipotonijom. Među njima valja izdvojiti poremećaje metabolizma pterina i neurotransmitera, klasične i cerebralne organske acidurije, neke od mitohondrijskih bolesti, poremećaje metabolizma biotina i kobalamina, neketotičnu hiperglicinemiju, Krabbeovu bolest, poremećaje metabolizma kreatina te peroksisomske bolesti poput Zellwegerovog sindroma i infantilne Refsumove bolesti (2,6). Poseban entitet je benigna kongenitalna hipotonija čija su obilježja prisustvo hipotonije od rođenja koja se postupno popravlja, uredni aktivni pokreti udova i tetivni refleksi te uredni mišićni enzimi u serumu, kao i nalazi ostale obrade (2). Važno je napomenuti da hipotonija može ukazivati na akutne i sistemske stečene bolesti poput novorođenačke sepse, zatajenja srca, moždanog udara, traume, izloženosti lijekovima, alkoholu i drogama te ozljede cervikalnog dijela kralježnične moždine (1,3,4).

1.2. Periferna hipotonija

Periferna hipotonija je obilježje bolesti donjeg motoneurona i skeletnih mišića, kao što su: spinalna mišićna atrofija (SMA), kongenitalna miotonična distrofija,

kongenitalne miopatije, Pompeova bolest, infantilni botulizam, stanja nalik na miasteniju (neonatalna *myasthenia gravis* i kongenitalni miastenični sindromi) (1,2). Prema Mesqiti i suradnicima najčešći uzrok periferne hipotonije u novorođenačkoj dobi je kongenitalna miotonična distrofija koja je dijagnosticirana u više od polovice novorođenčadi s perifernom hipotonijom obuhvaćene u navedenoj studiji (7).

1.3. Miješana hipotonija

Miješana hipotonija ima obilježja centralne i periferne hipotonije. Neki od uzroka miješane hipotonije dojenčeta su distroglikanopatije, prirođeni poremećaji glikozilacije, mitohondrijske encefalomiopatije te sindrom Marinesco-Sjogren (2).

Tablica 1. Podjela prirođenih uzroka hipotonije dojenčeta.

Prirođeni i nasljedni uzroci hipotonije	Centralna hipotonija		Periferna hipotonija	Miješana hipotonija
	Sindrom Down	Sindrom Phelan-McDermid	Spinalna mišićna atrofija	Distroglikanopatije
	Sindrom Prader-Willi	Sindrom Rett	Kongenitalna miotonična distrofija	Prirođeni poremećaji glikozilacije
	Sindrom Angelman	Sindrom Smith-Lemli-Opitz	Kongenitalne miopatije	Mitohondrijske encefalomiopatije
	Sindrom Sotos	Bolesti peroksisoma	Pompeova bolest	Sindrom Marinesco-Sjogren
	Poremećaji metabolizma purina	Anomalije SŽS-a	Kongenitalni miastenični sindromi	
	Poremećaji metabolizma neurotransmitera	Poremećaji metabolizma kobalamina i biotina	Poremećaji oksidacije masnih kiselina	
	Poremećaji metabolizma i prijenosa kreatina	Neketotična hiperglicinemija		
	Klasične cerebralne i organske acidurije	Krabbeova bolest		
Benigna kongenitalna hipotonija				

Tablica 2. Podjela stečenih uzroka hipotonije dojenčeta.

Stečeni i akutni izvoci	Centralna hipotonija		Periferna hipotonija
	Novorođenačka sepsa	Zatajenje srca	Infantilni botulizam
	Cerebrovaskularni inzult	Trauma	Neonatalna miastenija gravis
	Otrovanje lijekovima	Izloženost alkoholu i drogi	

2. ANAMNEZA

Važan preduvjet ispravno postavljenoj dijagnozi su dobro prikupljeni anamnestički podatci. Vrlo je važno prikupiti podatke o tijeku trudnoće, porođaja i postnatalnog perioda te uzeti detaljnu obiteljsku anamnezu (2–5,9). Prenatalna anamneza treba uključivati pitanja o prisutnosti oligohidramnija ili polihidramnija, zapaženih abnormalnosti na prenatalnom ultrazvuku, učestalosti i kvaliteti pokreta ploda (ili nedostatku istih), rastu i razvoju ploda, izloženosti majke teratogenima poput lijekova, alkohola i droga, infekcijama tijekom trudnoće te bolestima majke koje mogu utjecati na trudnoću poput epilepsije i dijabetesa (4,10). Perinatalna anamneza obuhvaća podatke o tijeku porođaja. Važno je pitati o eventualnoj traumi ili anoksiji prilikom porođaja, stavu i namješčaju ploda pri porođaju te vrijednosti Apgarinog zbroja (4,11). Asfiksija i niski Apgarin zbroj mogu ukazivati na hipoksično-ishemijsku encefalopatiju, no treba imati na umu da prirođena stanja ili anomalije živčanog sustava i mišića ploda mogu biti uzrok perinatalnoj asfiksiji (2,10). Nedostatak ili oslabljeni pokreti ploda *in utero*, nepravilan stav ploda (stav zatkom) i kratka pupčana vrpca mogu upućivati na neuromišićnu bolest (10). Prilikom uzimanja obiteljske anamneze treba utvrditi dob roditelja, pitati za eventualno srodstvo roditelja te postojanje hipotonije, genetičkih ili neuromišićnih bolesti u ostalih članova obitelji, informirati se o psihomotoričkom razvoju roditelja i braće ili sestara, eventualnoj smrti članova obitelji u novorođenačkoj ili dojenačkoj dobi i spontanim pobačajima (4,11–

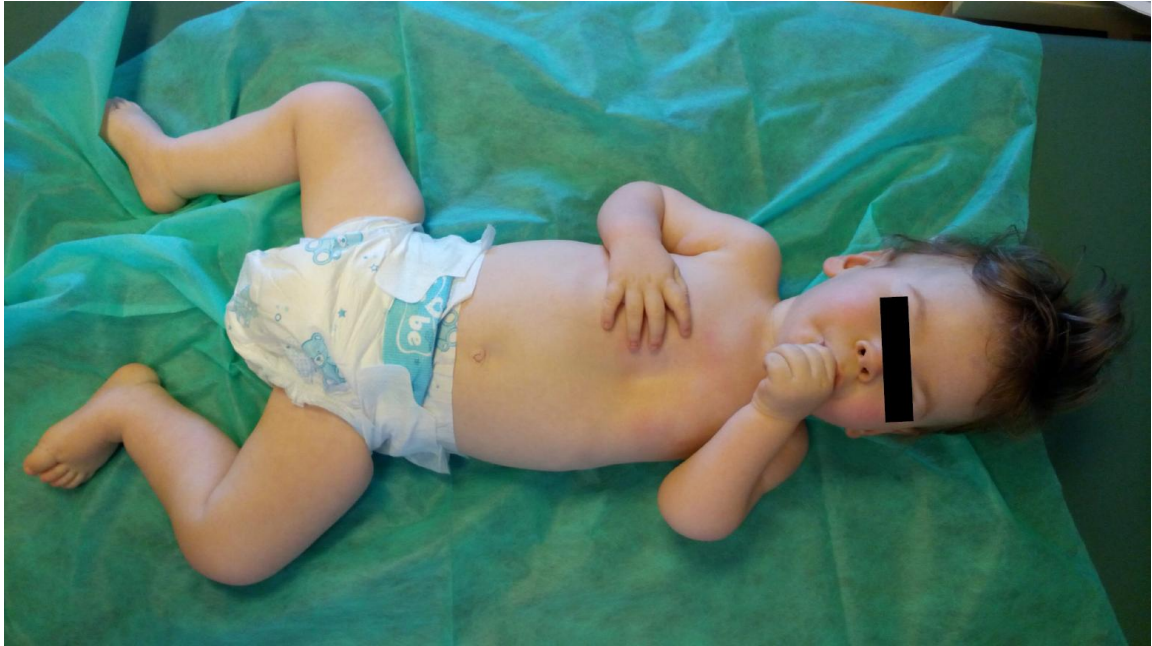13). Srodstvo roditelja upućuje na autosomno recesivnu bolest (11). Pozitivna obiteljska anamneza na ponavljane smrti novorođenčadi može usmjeriti prema dijagnozi kongenitalnih mijasteničkih sindroma (12). Dob pri pojavi hipotonije je važan podatak na koji trebamo obratiti pažnju prilikom uzimanja anamneze. Hipotonija se najčešće javlja odmah po rođenju (4). U studiji koju su proveli Mesquita i suradnici u čak 80% novorođenčadi hipotonija je zamijećena unutar prvih 12 sati života (7). U novorođenčeta s hipotonijom u prvim satima života treba isključiti sepsu i druga sistemska stanja. Razvoj hipotonije 12 do 24 sata nakon rođenja u novorođenčeta koje je rođeno zdravo može upućivati na metaboličku bolest. Tijekom uzimanja anamneze treba obratiti pažnju na progresiju ili regresiju hipotonije. Naime, centralna kongenitalna hipotonija ne pogoršava se i ne mijenja tijekom vremena, za razliku od hipotonije uzrokovane ozljedom središnjeg živčanog sustava koja s vremenom prelazi u pojačani tonus s prisutnim dubokim tetivnim refleksima (3). Prolazna hipotonija koja se s vremenom popravija, može biti posljedica prenatalnog izlaganja lijekovima poput benzodiazepina i selektivnih inhibitora ponovne pohrane serotonina, akutnih infektivnih bolesti i nedonošenosti (14–16). Prema Mesquiti i suradnicima najčešći uzroci prolazne hipotonije su loša prilagodba na izvanmaternične uvjete života, izloženost lijekovima, hipoglikemija i traumatski porod (7). Rukovanje s majkom prije samog razgovora i uzimanja anamneze može usmjeriti prema dijagnozi miotonične distrofije tip 1. Naime, majke dojenčadi s miotoničnom distrofijom često i same imaju blaži oblik te bolesti i prilikom rukovanja ne mogu brzo opustiti šaku (3).

3. KLINIČKI PREGLED

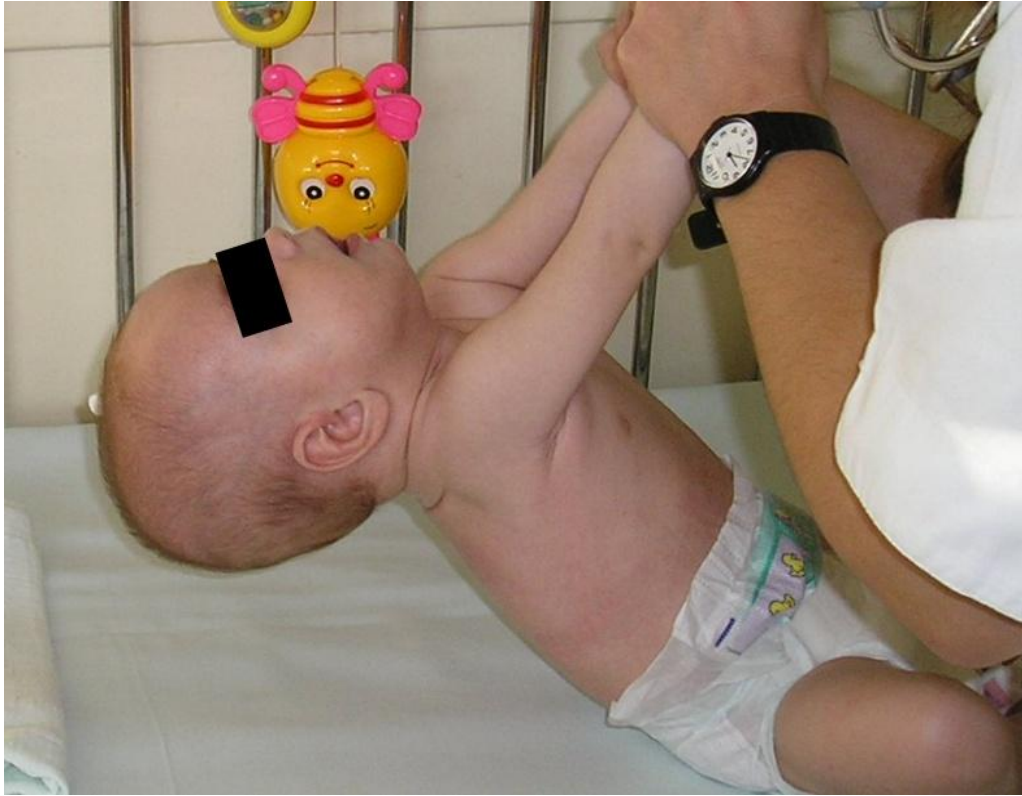Kliničkim pregledom moguće je razlučiti centralnu, perifernu i miješanu hipotoniju (2,5). Znakovi koji ukazuju na centralnu hipotoniju su poremećaji svijesti, epileptički napadaji, apnea, poteškoće s hranjenjem, očuvana mišićna snaga, pojačani ili normalni tetivni refleksi (3,17). S druge strane, dojenče koje ima perifernu hipotoniju je uredne svijesti normalno reagira na podražaje iz okoline i urednog je kognitivnog razvoja, ali ima slabost mišića udova i nemogućnost održavanja udova u antigravitacijskom položaju, atrofiju mišića, fascikulacije (često jezika) te oslabljene ili odsutne tetivne reflekse i izostanak voljnih pokreta (2,3,5,18). Kontrakture zglobova javljaju se kod periferne hipotonije i najčešće zahvaćaju više zglobova, a mogu se očitovati i artrogripozom (19).

Pregled dojenčeta u kojeg postoji sumnja da je hipotonično započinjemo promatranjem. Hipotonična dojenčad ležeći na leđima noge drži u abdukciji i unutarnjoj rotaciji (takozvani položaj žabe) (Slika 1), a ruke u ekstenziji (3, 13). Važno je promotriti i lice. Dismorfija lica javlja se u sklopu nekih sindroma, dok miopatski izraz lica ima dojenčad s kongenitalnom miotoničnom distrofijom ili nekom od kongenitalnih miopatija (5,20). Promatramo i prisutnost spontanih pokreta jer dojenče s mišićnom slabošću ima rijetke ili odsutne spontane pokrete (3). Pregledom leđa možemo utvrditi prisutnost znakova spinalne lezije ili skolioze, a prsnog koša u dojenčeta sa SMA zvonolik oblik ili npr. uvučene bradavice u dojenčeta s prirođenim poremećajima glikozilacije (4,20,21). Kongenitalna mišićna distrofija i kongenitalne miopatije očituju se paradoksalnim pokretima abdominalnih mišića prilikom disanja, dok se SMA očituje abdominalnim obrascem disanja s paradoksalnim pomicanjem prsnog koša zajedno s abdomenom (19). Klinički pregled hipotoničnog dojenčeta mora uključivati procjenu mišićnog tonusa, ispitivanje tetivnih refleksa i mišićne

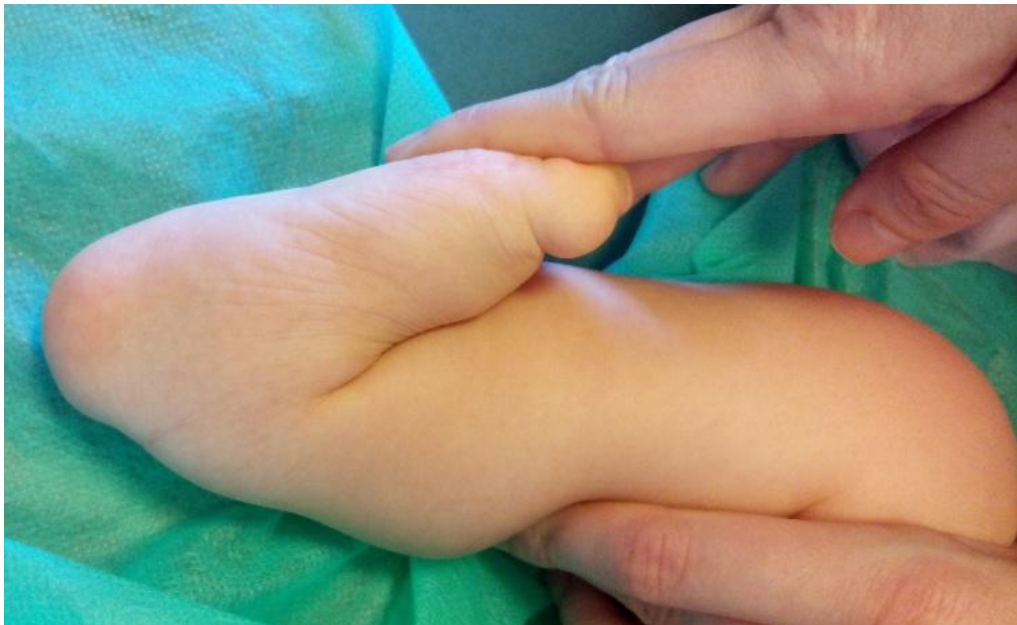snage, pokus posjedanja, vertikalnu suspenziju, ventralnu suspenziju, ispitivanje znaka šala, mjerenje promjera glave te procjenu kognitivnog razvoja (1,3,9,11,22). U ventralnoj suspenziji glava, ruke i noge hipotoničnog dojenčeta „vise“, a tijelo je „savijeno“ u obliku slova „U“. U vertikalnoj suspenziji hipotonično dojenče „klizi kroz ramena“ (3). Ako u pokusu posjedanja glava hipotoničnog dojenčeta zaostaje za tijelom (Slika 2), smanjena je snaga aksijalnih mišića (3,20). Znak šala koristimo za procjenu mišića ramenog obruča, a ispitujemo na način da jednu ruku dojenčeta koju držimo za dlan poput šala povučemo prema suprotnom ramenu. U zdravog dojenčeta lakat ne bi trebao preći srednju liniju (20). U hipotoničnog dojenčeta može biti prisutna pojačana pokretljivost zglobova (Slika 3). Ispitivanje mišićne snage uključuje procjenu snage plača, refleksa sisanja, antigravitacijskih pokreta, pruženog otpora tijekom ispitivanja mišićne snage, znakove napora pri disanju (dispneje) i ispitivanje Moroovog refleksa (3,5). Dojenče s mišićnom slabošću ima reducirane spontane i pokrete nakon podražaja, a plač je slab, tih i niskih tonova (10,19). Pregledom usne šupljine mogu se vidjeti fascikulacije jezika karakteristične za SMA ili visoko nepce koje je značajka nekih prirođenih mišićnih bolesti (4,20). Auskultacijom srca možemo otkriti postojanje šumova ili nepravilnosti srčanog ritma, a palpacijom abdomena organomegaliju karakterističnu za metaboličke bolesti (4,20,21). Mjerenje opsega glave treba biti dio kliničkog pregleda, a smanjeni opseg ukazuje na mikrocefaliju kao mogući uzrok centralne hipotonije (23). Prilikom oftalmološkog pregleda može se otkriti mrena ili pigmentna retinopatija koje se javljaju u peroksisomskim i nekim drugim metaboličkim bolestima, a vanjska oftalmoplegija se vidi u bolesnika s kongenitalnim miopatijama i mitohondrijskim bolestima (4,19).



Slika 1. Hipotonično dojenče s donjim udovima u položaju žabe (abdukcija i vanjska rotacija u kukovima) i s hipoplastičnim ljevkastim prsištem.



Slika 2. Zaostajanje glavice u pokusu posjedanja u petomjesečnog dojenčeta s generaliziranom hipotonijom.



Slika 3. Hiperelastičnost donjeg nožnog zgloba dojenčeta s generaliziranom hipotonijom.

4. LABORATORIJSKA, SLIKOVNA I DRUGA DIJAGNOSTIKA

Dijagnostiku započinjemo laboratorijskim pretragama s ciljem isključivanja akutnih stanja (npr. sepsa i poremećaji elektrolita) koji mogu uzrokovati hipotoniju. Ovdje ubrajamo uzimanje hemokulture, urinokulture, analizu upalnih parametara i kompletne krvne slike (KKS), elektrolita, aminotransferaza, glukoze u krvi (GUK), kreatin kinaze (CK), koštanih minerala, kreatinina, a po potrebi i lumbalnu punkciju (Slika 4) (3).

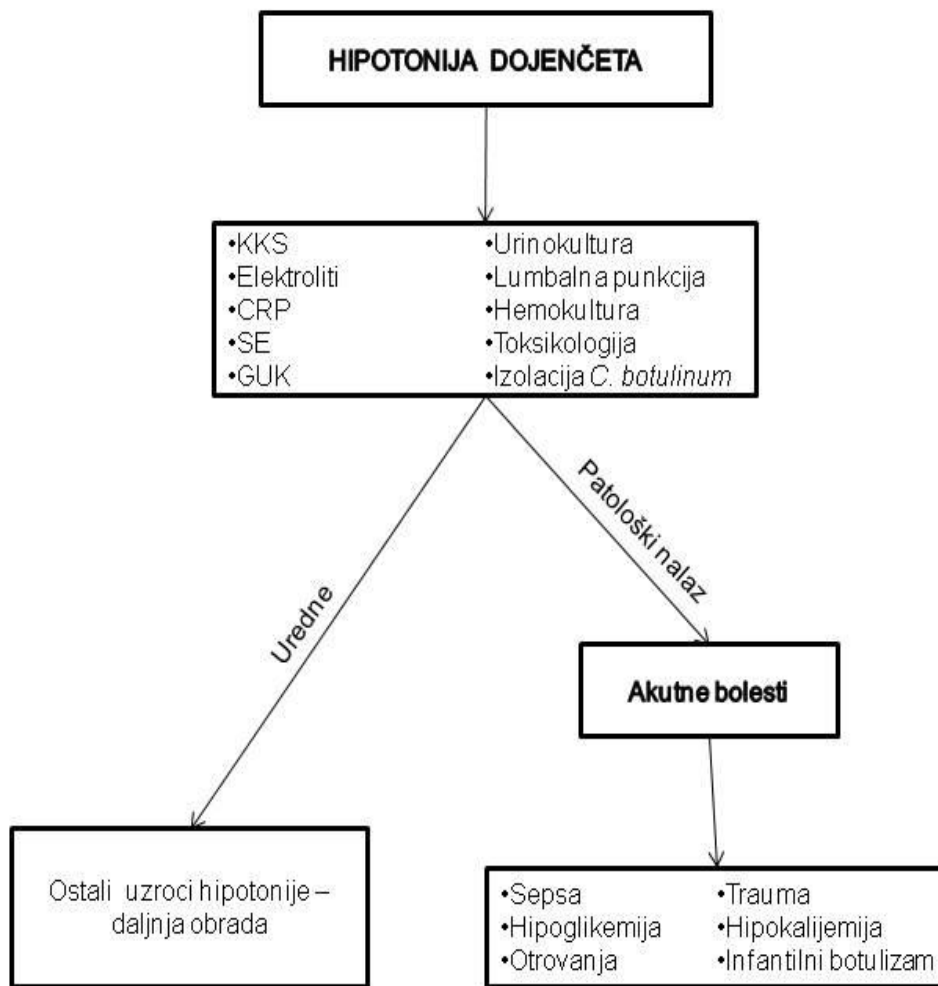
Ako klinički pregled upućuje na centralnu hipotoniju potrebno je učiniti i neuroslikovnu obradu (2). Magnetskom rezonancom (MR) mozga možemo prikazati strukturne malformacije mozga, poremećaj migracije nerona (heterotopiju), promjene u bijeloj tvari, bazalnim ganglijima, moždanom deblu, malom mozgu i produljenoj moždini. Neke od karakterističnih neuroslikovnih promjena koje mogu uputiti na točnu dijagnozu su: znak umnjaka koji je karakterističan za sindrom Joubert, anomalije žuljevitog tijela (*corpus callosum*) su često pridružene sindromu Smith-Lemli-Opitz, poremećaji heterotopije sive tvari se nađu u kongenitalnim mišićnim distrofijama ili peroksisomnim poremećajima, hipoplazija malog mozga u prirođenim poremećajima glikozilacije, lezije bazalnih ganglija i promjene u bijeloj tvari su česte u mitohondrijskim bolestima, poremećajima ciklusa ureje i organskim acidurijama (3). Bolesti koje se očituju centralnom hipotonijom često su udružene s višestrukim anomalijama organa pa je uputno učiniti elektrokardiogram i ehokardiogram, ultrazvuk abdomena te ispitivanje sluha i vida. Ako dojenče ima dismorfične značajke treba razmotriti neku od citogenetskih metoda dijagnostičke obrade, poput klasične kariotipizacije, fluorescentne *in situ* hibridizacije, komparativne genomske hibridizacije ili analizu polimorfizma pojedinačnih nukleotida (2). Ako klinički pregled ukazuje na bolest koja zahvaća više organskih sustava treba napraviti dodatne

pretrage, uključujući obradu na nasljedne metaboličke bolesti. Ovisno o kliničkoj slici i diferencijalnoj dijagnozi, najčešće pretrage koje se koriste su: određivanje koncentracija amonijaka i laktata u krvi, aminokiselina u plazmi i urinu, analiza profila acilkarnitina u plazmi i organskih kiselina u urinu. Dodatne pretrage, kao što su analiza masnih kiselina vrlo dugih lanaca u plazmi, mjerenje aktivnosti nekih lizosomskih enzima i druge, rade se ako na pojedine bolesti upućuju klinička slika ili rezultati laboratorijske obrade (4). Prijedlog dijagnostičkog algoritma u dojenčeta s centralnom hipotonijom prikazan je na Slici 5.

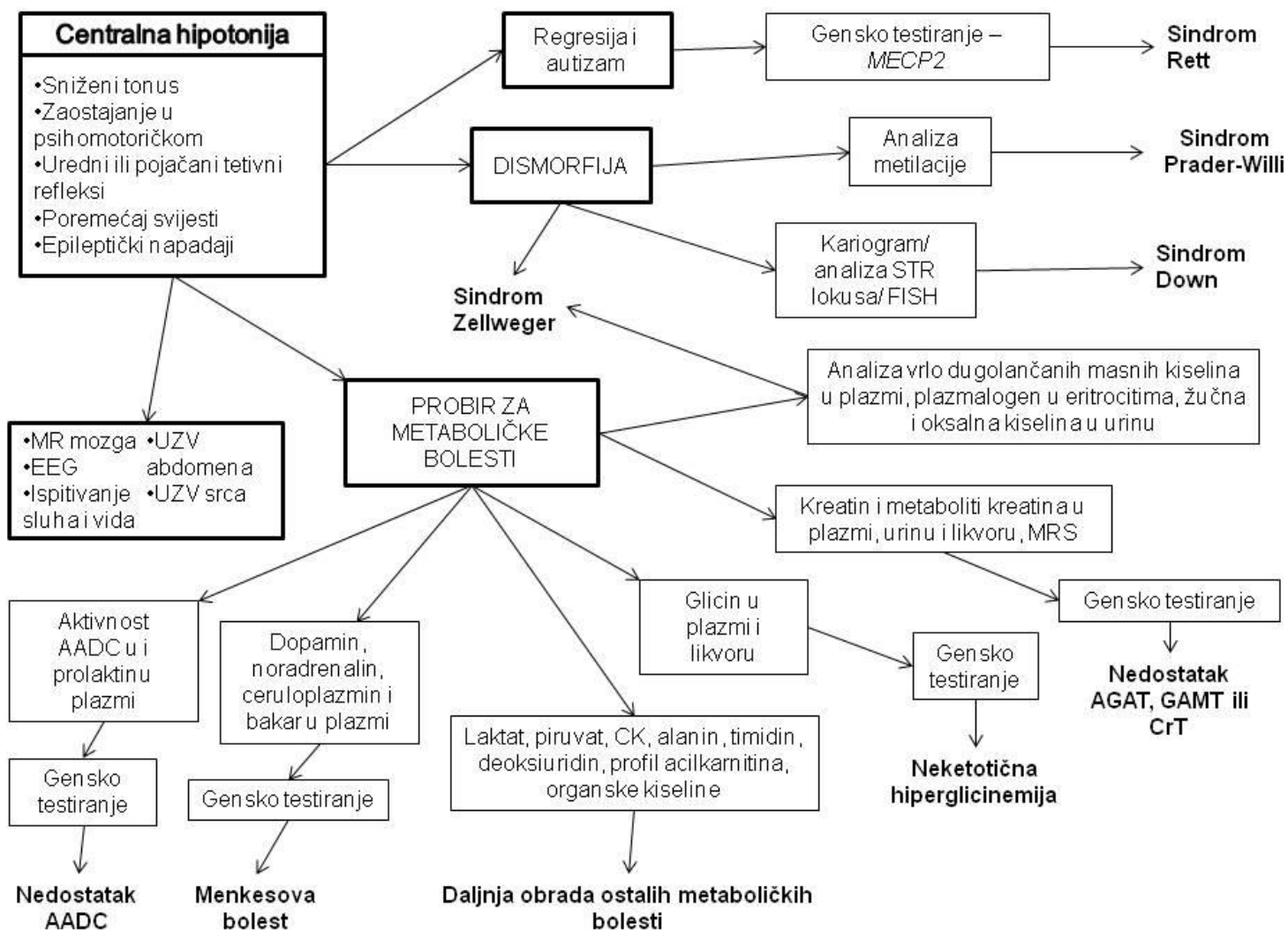
Ustanovimo li kliničkim pregledom da dojenče ima perifernu hipotoniju, prvi korak u laboratorijskoj dijagnostici je mjerenje aktivnost CK. CK je glavni biokemijski pokazatelj oštećenja mišićne stanice. Povišena vrijednost CK u plazmi rezultat je oštećenja mišića i nekroze mišićnog tkiva, a prisutna je u bolestima koje se očituju perifernom hipotonijom poput kongenitalne mišićne distrofije, metaboličkih miopatija te u nekim tipovima kongenitalnih miopatija (3,5,24). Povišene vrijednosti CK možemo naći i nakon intenzivnije mišićne aktivnosti, poput one tijekom epileptičkog napadaja (25). Slučajan nalaz povišenog CK u inače asimptomatskog dojenčeta može upućivati na Duchenneovu mišićnu distrofiju jer se klinički znakovi razvijaju obično nakon dojenačke dobi (19). Blago povišen CK ne upućuje jasno na određenu dijagnozu, no visoke vrijednosti upućuju na kongenitalnu mišićnu distrofiju. U pacijenata sa SMA i kongenitalnim miopatijama CK je uredan ili blaže povišen (1,3). Elektromioneurografijom (EMNG) možemo razgraničiti centralnu i perifernu hipotoniju te razlikovati perifernu neuropatiju, miopatiju i denervaciju mišića (1,4,26). Uredan EMNG nalaz upućuje na centralni uzrok hipotonije (3). Nalaz usporenog provođenja impulsa govori u prilog neuropatije, dok je u dijagnostici kongenitalnih mijasteničnih sindroma koristan test repetitivne stimulacije (4). Biopsija skeletnih mišića i

patohistološka analiza koja uključuje histokemiju, imunohistokemiju i ultrastrukturnu analizu vrlo je korisna u dijagnostici neuromišićnih bolesti, a prema istraživanju Binga i suradnika histološkom analizom se mogu jasno razlikovati neuromišićne bolesti koje uzrokuju sindrom mlohavog dojenčeta (27). U pacijenata s neuromišićnim bolestima u kojih etiologija ostane nerazjašnjena opravdano je učiniti analizu genskih panela metodom sekvenciranja slijedeće generacije (28). Prijedlog dijagnostičkog algoritma u dojenčeta s perifernom hipotonijom prikazan je na Slici 6. Studija Aydinli i suradnika utvrdila je da u pacijenata sa sindromom mlohavog dojenčeta kombinacija ultrazvuka skeletnih mišića i elektromioneurografije daje bolje rezultate u razlikovanju neurogenih i miopatskih poremećaja nego sama elektromioneurografija, stoga ultrazvuk mišića može biti korisna komplementarna metoda u dijagnostici neuromišićnih bolesti dojenčeta (29).

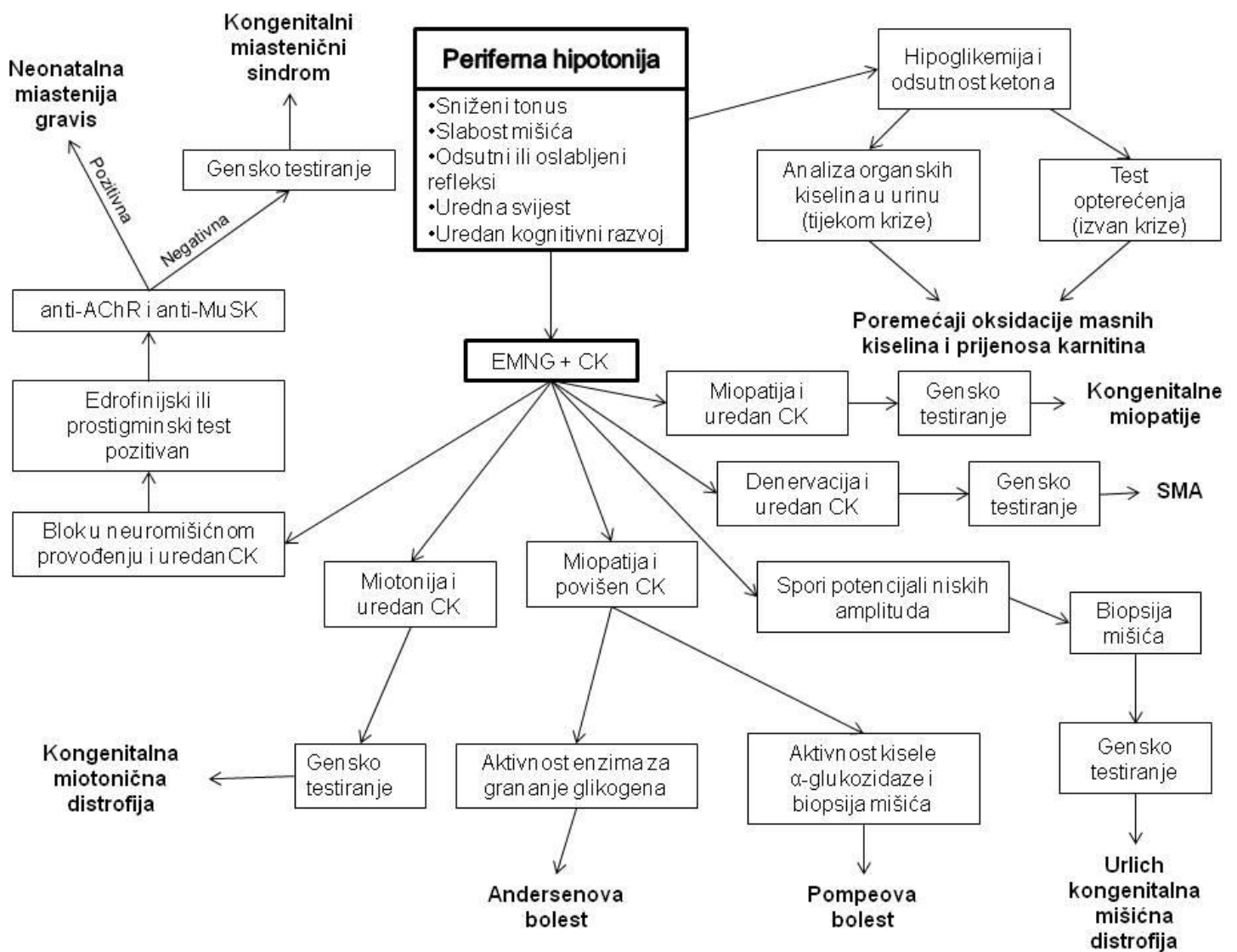
Dijagnostički pristup dojenčetu koje ima miješanu hipotoniju prikazan je na Slici 7.



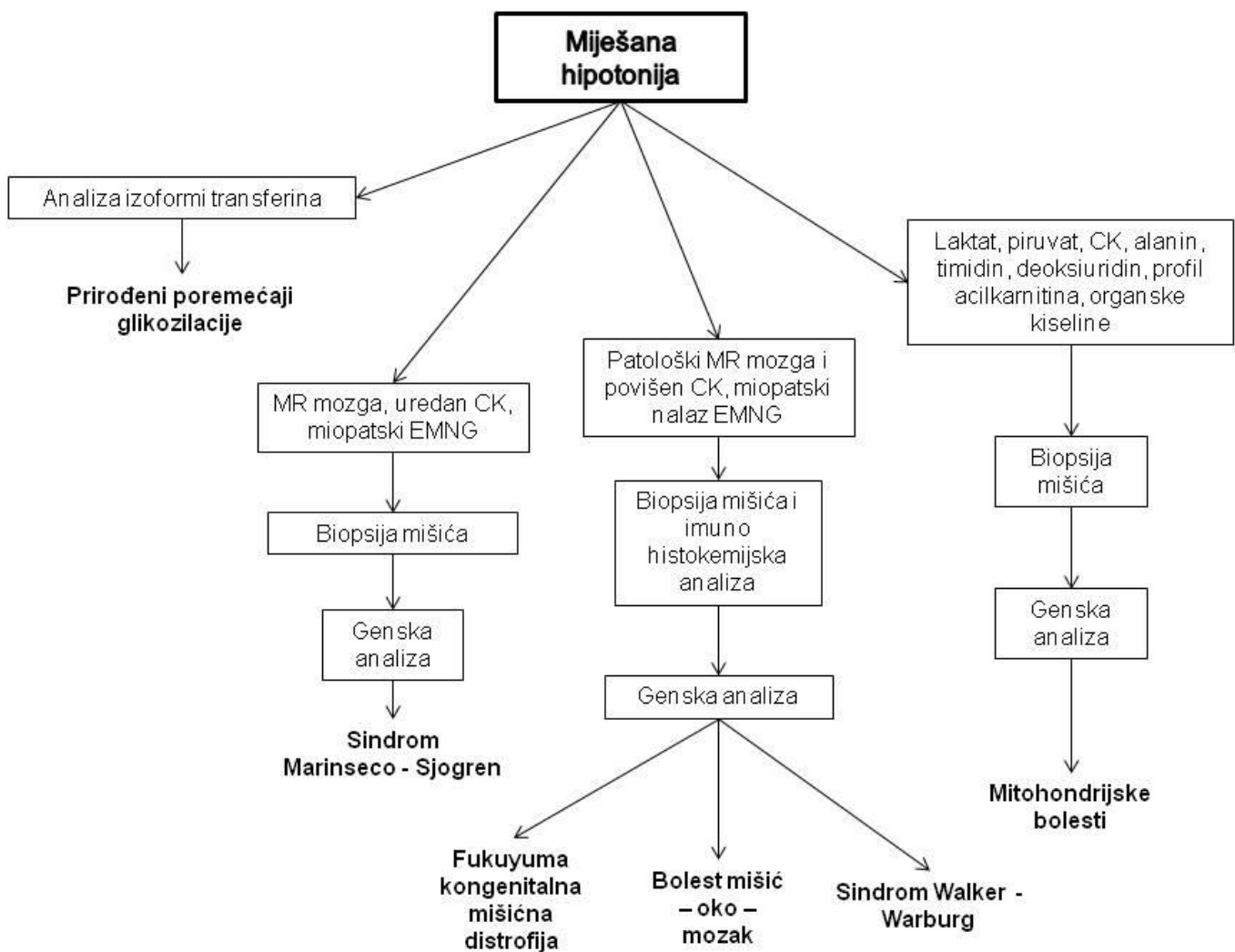
Slika 4. Algoritam početne obrade hipotoničnog dojenčeta pri sumnji na akutnu bolest kao uzrok hipotonije.



Slika 5. Dijagnostički algoritam centralne hipotonije dojenčeta.



Slika 6. Dijagnostički algoritam uzroka periferne hipotonije dojenčeta.



Slika 7. Dijagnostički algoritam miješane (centralne i periferne) hipotonije dojenčeta.

Diferencijalna dijagnoza hipotoničnog dojenčeta obuhvaća veliki broj različitih simptoma, stanja i bolesti. U nastavku je pregled najčešćih podijeljen prema tipu hipotonije (poput sindroma Down i Prader-Willi), onih za koje je dostupna terapija, zbog čega je nužno što ranije postavljanje dijagnoze (poput SMA i Pompeove bolesti), bolesti koje je važno prepoznati kako bismo izbjegli po život opasne krize (poput poremećaja oksidacije masnih kiselina i kongenitalnih mijasteničnih sindroma) te onih sa specifičnom i prepoznatljivom kliničkom slikom.

5. PRIMJERI SINDROMA I BOLESTI KOJI SE OČITUJU CENTRALNOM HIPOTONIJOM

5.1. Sindrom Down

Sindrom Down je najčešća kromosopatija koja uzrokuje hipotoniju (2). U 95% slučajeva je posljedica trisomije 21. kromosoma prisutne u svim stanicama pacijenta nastale zbog poremećaja dijeljena majčinih spolnih stanica tijekom prve mejotičke diobe. U preostalih 5% nastaje zbog translokacije 21. kromosoma na neki od drugih akrocentričnih kromosoma (13., 14., 15. i 21. kromosom) ili zbog mozaicizma 21. kromosoma, pri čemu samo određeni dio stanica ima trisomiju 21. kromosoma (30). Sindrom Down očituje se karakterističnim fenotipom koji uključuje smanjeni opseg glave, plosnati zatiljak, koso mongoloidno položene oči, hipertelorizam, epikantus, Brushfieldove pjege uz obod šarenice, malene uške, nos i usta, kratke prste, klinodaktiliju petog prsta te brazdu četiri prsta (30,31). Također su često prisutni nizak rast, atlantoaksijalna nestabilnost, hipoplazija malog mozga, intelektualne poteškoće, prirodene malformacije srca (najčešće atrioventrikularni septalni defekt), hipotireoza, autoimune bolesti, opstruktivna apnea u snu, epilepsija, oštećenje vida i sluha, hematološke bolesti, imunodeficijencija te hipotonija (32). Uz generaliziranu hipotoniju javljaju se hipermobilnost zglobova, poteškoće s ravnotežom i kontrolom uspravnog držanja, usporeni razvoj motorike i kasnije dostizanje razvojnih miljojaka, poput puzanja i hodanja (33,34). Pokreti dojenčeta su oslabljeni, sporiji i asimetrični (35). Nakon postavljanja kliničke sumnje, dijagnozu treba potvrditi kariotipizacijom. Budući da metode klasične citogenetike zahtijevaju duge laboratorijske testove pa je i duže vrijeme potrebno za dobivanje rezultata, može se učiniti i analiza mikrosatelitskih lokusa ili fluorescentna *in situ* hibridizacija

čiji su rezultati brže dostupni. Rana multidisciplinarna intervencija i rehabilitacija povećava kvalitetu života pacijenata sa sindromom Down (30).

5.2. Sindrom Prader-Willi

Sindrom Prader-Willi je multisistemski poremećaj obilježen hipotonijom i poteškoćama s hranjenjem u novorođenačkoj i ranoj dojenačkoj dobi. Hipotonija je s vremenom manje izražena, a pacijenti tijekom predškolske dobi razvijaju hiperfagiju. Dodatna obilježja su usporen psihomotorički razvoj te intelektualne poteškoće i poremećaji ponašanja (napadaji bijesa, tvrdoglavosti, manipulativno i kompulzivno ponašanje), hipogonadizam koji se očituje hipoplazijom vanjskih spolnih organa, nepotpunim razvojem u pubertetu te vrlo često neplodnošću. Pacijenti koji imaju sindrom Prader-Willi uglavnom su niskog rasta zbog nedostatnog lučenja hormona rasta, a često imaju i skoliozu te su skloniji razvoju dijabetesa melitusa tip 2, u odnosu na opću populaciju (36). Prisutan je i karakterističan izgled lica koji uključuje tanku gornju usnicu, spuštene kutove usana, uzak korijen nosa i vjednih rasporaka, oči bademastog oblika, uzak bitemporalni promjer, strabizam, a često nalazimo hipopigmentaciju očiju, kože i kose (36,37). Sindrom Prader-Willi uzrokovan je izostankom ekspresije očevih gena regije 15. kromosoma (15q11.2-q13) (38). Ovaj sindrom može biti posljedica tri različita molekularna mehanizma: mikrodelecije na očevom 15. kromosomu (15q11.2-q13), majčinske uniparentalne disomije (oba kromosoma naslijeđena od majke) te mutacije gena naslijeđenih od oca odgovornih za genomsko biljegovanje (31,37,39). Prilikom postavljanje dijagnoze moguće je korištenje dijagnostičkih kriterija, no konačnu dijagnozu postavljamo molekularno-genetičkim analizama (40). U predškolskoj dobi se pacijentima sa sindromom Prader-

Willi nadoknađuje hormon rasta što djeluje pozitivno na mišićnu snagu, držanje, motorički i intelektualni razvoj (41).

5.3. Sidrom Rett

Sindrom Rett možemo podijeliti na klasični i atipični oblik, pri čemu atipični oblik ima blažu kliničku sliku. Ovaj sindrom uzrokovan je mutacijom gena *MECP2* i nasljeđuje se X-vezano dominantno, zbog čega je tijek bolesti puno teži kod muške dojenčadi koja najčešće premine do druge godine života (2). Sindrom Rett obilježen je urednim psihomotoričkim razvojem u prvim mjesecima života, a simptomi se javljaju između šestog i 18. mjeseca. Obilježavaju ga gubitak stečenih motoričkih vještina i regresija govora, stereotipni pokreti rukama (poput pranja ruku), nepravilno disanje, hipotonija centralnog tipa, stečena mikrocefalija, autizam, ataksija i epileptički napadaji (2,42,43). Dojenčad sa sindromom Rett često dulje spava tijekom dana u odnosu na zdravu dojenčad zbog usporenog razvoja dnevno-noćnog ritma spavanja (44). Progresiju simptoma sindroma Rett možemo podijeliti u četiri stupnja. Tijekom prvog stadija (od šestog do 18. mjeseca života) pacijenti su simptomatski, ali bez značajnije regresije. Drugi stadij (od prve do četvrte godine života) obilježen je regresijom uz pojavu karakterističnih već navedenih simptoma (45). Pacijenti oko prve godine gube prethodno stečenu kontrolu nad pokretima ruku i javljaju se stereotipni pokreti ruku (44). Treći i četvrti stadij (od predškolske dobi nadalje) obilježeni su stabilizacijom simptoma (45). Radna dijagnoza se postavlja uz pomoć kliničkih kriterija, a potvrđuje nekom od nekoliko dostupnih metoda sekvencioniranja kojima se može pronaći mutacija gena *MECP2* (46).

5.4. Zellwegerov sindrom

Zellwegerov sindrom pripada skupini peroksisomskih bolesti (47). Uzrokovan je mutacijom gena *PEX1*, a nasljeđuje se autosomno recesivno (2,47–49). *PEX* geni kodiraju peroksine, peroksisomske proteine koji su važni za biogenezu peroksisoma, a uslijed bilalelnih mutacija navedenih gena dolazi do poremećaja funkcije peroksisoma i posljedičnog nakupljanja masnih kiselina vrlo dugih lanaca (47). Neonatalno-infantilni oblik Zellwegerovog sindroma očituje se centralnom hipotonijom, najčešće već u novorođenačkoj dobi, poteškoćama s hranjenjem, hepatomegalijom i poremećajem funkcije jetre s produljenom novorođenačkom žuticom, epileptičkim napadajima, zamjedbenom gluhoćom, bolestima oka poput retinopatije, katarakte ili glaukoma (2,48,50). Karakterističan je dismorfičan izgled lica s visokim čelom, epikantusom, širokim korijenom nosa, hipoplastičnim supraorbitalnim grebenima, a uz to pacijenti imaju veliku prednju fonanelu te zaravnjeni okcipitalni dio glave (48,50). Jedna od značajki ovog sindroma je *chondrodysplasia punctata*, točkaste kalcifikacije koje se vide na radiografskim snimkama, najčešće oko zglobova koljena i kukova (48). Na MR mozga se nađe neokortikalna displazija, smanjeni volumen bijele tvari, usporena mijelinizacija, obostrana dilatacija postraničnih komora i germinolitične ciste (51). Prvi korak u dijagnostici Zellwegerovog sindroma je kvantitativna analiza masnih kiselina vrlo dugih lanaca (dihidroksikolestanoične, trihidroksikolestanoične, fitanske, pristanske i pipekolične kiseline) u plazmi, mjerenje plazmalogena u eritrocitima, žučnih kiselina i oksalne kiseline u urinu (52). Funkcijskim testovima u kulturi fibroblasta kože pacijenta (mjerenje koncentracije masnih kiselina vrlo dugih lanaca i lizofosfatidilkolina), analizom aktivnosti enzima te imunoflorescencijom plazmalogena moguće je razlučiti radi li se o Zellwegerovom sindromu li o nekoj drugoj

peroksisomskoj bolesti (53). Dijagnozu potvrđujemo ciljanom genskom analizom ili sekvenciranjem slijedeće generacije (48). Smrt najčešće nastupi unutar prve godine života zbog respiratornog zatajenja (2). Sličnu, ali nešto blažu kliničku sliku, imaju pacijenti sa infantilnom Refsumovom bolesti i neonatalnom adrenoleukodistrofijom (2). Terapija Zellwegerovog sindroma je suportivna, a uključuje dijetu s ograničenim unosom fitanske kiseline, oralnu primjenu citrata i nadoknadu vitamina, posebno onih topivih u mastima (48).

5.5. Poremećaji metabolizma i prijenosa kreatina

Kreatin se reverzibilno fosforilira enzimom CK u fosfokreatin koji služi kao glavna zaliha fosfata za brzu regeneraciju ATP-a iz ADP-a u tkivima s visokim energetske metabolizmom kao što su mozak i mišić. Stoga u poremećajima metabolizma i prijenosa kreatina dolazi do manjka kreatina i fosfokreatina te razvoja neuroloških simptoma (54). U poremećaje metabolizma kreatina ubrajamo tri bolesti: nedostatak arginin:glicin amidinotransferaze (AGAT), nedostatak gvanidinoacetat metiltransferaze (GAMT) te nedostatak transportera za kreatin (CrT). Nedostatak AGAT i GAMT se naslijeđuju autosomno recesivno, a nedostatak CrT X-vezano recesivno (55). Nedostatak GAMT ima najtežu kliničku sliku među navedenim poremećajima. Očituje se centralnom hipotonijom, farmakorezistentnom epilepsijom, ekstrapiramidnim simptomima, zaostajanjem u psihomotoričkom razvoju, distonijom, ataksijom i poremećajima iz spektra autizma (2,55). Nedostatak CrT obilježen je fokalnim epileptičkim napadajima, poremećajima ponašanja, centralnom hipotonijom te poremećajem razvoja govora (56). Na MR mozga se u pacijenta s nedostatkom GAMT nađe usporena mijelinizacija ili obostrani hiperinteziteti bazalnih ganglija, dok u pacijenata koji boluju od nedostatka AGAT ili CrT nalaz može biti uredan (55).

Nalaz MR spektroskopije će pokazati snižen šiljak kreatina (54). Dijagnoza se potvrđi mjerenjem kreatina i njegovih metabolita u plazmi, urinu i cerebrospinalnoj tekućini i genskim testiranjem (55). Nadoknada kreatina pacijentima s nedostatkom AGAT ili GAMT dovodi do poboljšanja neuroloških simptoma (57). Nedostak GAMT se može liječiti i dodavanjem ornitina te ograničenjem unosa arginina prehranom (58).

5.6. Neketotična hiperglicinemija

Neketotična hiperglicinemija (glicinska encefalopatija) je autosomno recesivno nasljedni poremećaj u razgradnji glicina, što dovodi do njegova nakupljanja u krvi i cerebrospinalnoj tekućini (59). Bolest se u većine pacijenata očituje u novorođenačkoj dobi. Obično je novorođenče po porodu asimptomatsko da bi u prvim satima ili danima života razvilo centralnu hipotoniju, letargiju, poteškoće hranjenja, epileptičke napadaje i apneje (6,60–62). Pacijenti koji prežive respiratornu krizu zahvaljujući potpori disanja ponovo uspostave spontano disanje unutar tri tjedna života te razvijaju spastičnost, mikrocefaliju i kortikalnu sljepoću, a najčešće potpuno izostane neuromotorički razvoj. Dijagnostička obrada uključuje određivanje koncentracije glicina u plazmi i cerebrospinalnoj tekućini pri čemu je glicin povišen u oba odjeljka, ali značajnije u središnjem živčanom sustavu, pa je omjer koncentracije glicina u cerebrospinalnom likvoru i plazmi veći od 0.08 (normalno je omjer <0.02) (63). Pri sumnji na neketotičnu hiperglicinemiju potrebno učiniti i laboratorijske pretrage poput KKS, ABS, elektrolita, GUK, aminotransferaza, koncentracije amonijaka, laktata i piruvata u krvnoj plazmi te ketona, aminokiselina i organskih kiselina (61) kako bismo isključili ostale metaboličke bolesti (61,64). Za potvrdu dijagnoze se učini analiza gena koji kodiraju podjedinice kompleksa koji cijepa glicin (*GLDC*, *AMT* i *GCSH*), a danas se rjeđe mjeri aktivnost enzimskog kompleksa u tkivu jetre (65). Na EEG-u se

nađe obrazac paroksizam-supresija (engl. *burst suppression*), a neuroslikovnom obradom mozga ageneza žuljevitog tijela, progresivna atrofija mozga te smanjena ili odsutna mijelinizacija bijele tvari, dok se na MRS vidi visok šiljak glicina (60,66–68). U pacijenata koji prežive gotovo potpuno izostane psihomotorički razvoj, razvijaju mikrocefaliju i farmakorezistentnu epilepsiju. Natrijev benzoat i dekstrometorfan ili ketamin ublažavaju simptome neketotične hiperglicinemije (69).

5.7. Krabbeova bolest

Krabbeova bolest je rijetka neurodegenerativna bolest koja nastaje zbog nedostatne aktivnosti lizosomskog enzima galaktocerebrozidaze uzrokovane mutacijom gena *GALC*, a nasljeđuje se autosomno recesivno (70–72). Simptomi se najčešće javljaju u dojenačkoj dobi tijekom prvih mjeseci života (71). Prva faza bolesti očituje se iritabilnošću i neutješnim učestalim plačem, poteškoćama s hranjenjem, lošom kontrolom glave i gubitkom socijalnog kontakta. Druga faza bolesti obilježena je mentalnom i motoričkom regresijom, hipertonusom, pojačanim tetivnim refleksima, slabljenjem vida i sluha te epileptičkim napadajima (70). Hipotonija se javlja u trećoj fazi bolesti uz potpuni gubitak vida i sluha (71). MR mozga prikazuje demijelinizaciju, a EMNG-om se nađu znakovi periferne neuropatije (73,74). Pacijenti mogu imati proteinorahiju (75). Vidni i slušni evocirani potencijali te EEG patološki su promijenjeni u kasnijim stadijima bolesti (74). Tijek bolesti je brzo progresivan, a jedino liječenje koje može usporiti bolest je transplantacija matičnih hematopoetskih stanica u presimptomatskoj fazi, zbog čega se u nekim državama provodi novorođenački probir na ovu bolest. (75).

5.8. Menkesova bolest

Menkesova bolest je X-vezana neurodegenerativna bolest uzrokovana mutacijom gena *ATP7A* koji kodira transmembranski protein za prijenos bakra (76). S obzirom da je bakar kofaktor brojnim enzimima i transkripcijskim čimbenicima važnima za staničnu strukturu, signalne puteve, oksidativnu fosforilaciju i antioksidacijske procese, uslijed njegovog nedostatka razvija se multisistemska bolest. Dojenčad djeluje zdravo prva dva do tri mjeseca života, a potom se javljaju epileptički napadaji i centralna hipotonija uz pojačane tetivne reflekse i neurorazvojnu regresiju (77–79). Dojenčad ima elastičnu kožu i hipermobilne zglobove, a kosa je kratka, rijetka, lomljiva i hipopigmentirana (80). MR mozga prikazuje atrofiju sive tvari, ventrikulomegaliju i tortuotične intrakranijalne krvne žile, uz promjene signala bijele tvari koji ukazuju na demielinizaciju i gubitak aksona. EEG može prikazivati različite uzorke poput multifokalnog izbijanja šiljak-valova ili hipsaritmije (81–83). MRS prikazuje povišeni laktat te sniženi N-acetil aspartat (84). Karakterističan biokemijski nalaz koji uz opisanu kliničku sliku može uputiti na Menkesovu bolest su sniženi bakar i ceruloplazmin u serumu, a dijagnoza se potvrdi dokazom mutacije gena *ATP7A* (84,85). Parenteralna primjena bakrenog histidinata u presimptomatskoj fazi bolesti ili u ranoj simptomatskoj fazi značajno utječe na neurološki ishod (66).

5.9. Manjak dekarboksilaze aromatičnih aminokiselina

Manjak dekarboksilaze aromatičnih aminokiselina (AADC) je rijetka autosomno recesivna neurometabolička bolest (86). AADC je enzim koji sudjeluje u biosintezi monoamina (87). Nedostatnom funkcijom ovog enzima dolazi do manjka serotonina,

dopamina, adrenalina i noradrenalina što dovodi do centralne hipotonije, okulogiričnih kriza, ptoze, distonije, hipokinezije, zaostajanja u psihomotoričkom razvoju i disfunkcije autonomnog živčanog sustava (87,88). Hipotonija je aksijalna, a ponekad je prisutan i hipertonus mišića udova. Duboki tetivni refleksi mogu biti pojačani, normalni ili oslabljeni (86). MR mozga može biti uredan, no opisane su i heterogene anomalije te ne postoji specifični uzorak koji bi ukazivao na ovaj poremećaj (86). EEG-om možemo razlikovati okulogiričnu krizu od epileptičkih napadaja (86). Analizom likvora pronađu se snižene koncentracije 5-hidroksiindolactone kiseline, homovanilične kiseline i 3-metoksi-4-hidroksifenilglukola, uredne koncentracije pterina i visoke koncentracije 3-O-metildope, L-dope i 5-OH triptofana. Aktivnost AADC se može mjeriti u krvi, a u djece s ovim poremećajem je snižena. Indirektni pokazatelj bolesti je i povišen prolaktin u krvi jer je smanjena sinteza njegovog inhibitora dopamina (89). Analizom gena *DDC* i dokazom bilateralnih patogenih mutacija potvrđujemo dijagnozu. Ranije je liječenje ovog poremećaja bilo ograničeno na medikamentoznu terapiju agonistima dopaminskih receptora i inhibitorima monoaminoooksidaze, a od nedavno je dostupna i genska terapija koja je primjenjuje intratekalno (86,90).

5.10. Hipoksično-ishemična encefalopatija

Hipoksično-ishemična encefalopatija jedan je od najčešćih uzroka morbiditeta i mortaliteta novorođenčadi (91). Nastaje akutno ili kronično tijekom prenatalnog (hipotenzija, hipoksija, infekcija), perinatalnog (abrupcija placente, ruptura uterusa) ili postnatalnog razdoblja (šok, zatajenje srca i/ili disanja) prilikom čega nastaju ishemija i hipoksija koje dovode do ozljede mozga (92,93). 24% pacijenata umire, a u preživjelih se razvijaju cerebralna paraliza, oštećenje vida i sluha, poremećaji u

ponašanju, epilepsija i zaostajanje u razvoju (93). Hipotonija najčešće dominira nekoliko tjedana nakon rođenja, a zatim prijeđe u hipertonus s pojačanim tetivnim refleksima (1).

6. PRIMJERI SINDROMA I BOLESTI KOJI SE OČITUJU PERIFERNOM HIPOTONIJOM

6.1. Kongenitalna miotonična distrofija tip 1

Kongenitalna miotonična distrofija tip 1 je jedna od najčešćih bolesti mišića koja se očituje hipotonijom odmah po rođenju (94). Prenatalno mogu biti prisutni polihidramniji, oskudni pokreti ploda i intrauterino zaostajanje u rastu (21), a ultrazvukom ploda se može vidjeti ekvinovarus stopala (*talipes equinovarus*) ili granična ventrikulomegalija (2,3,21,94,95). Porođaj novorođenčeta koje boluje od kongenitalne miotonične distrofije često je produljen i može biti kompliciran perinatalnom asfiksijom, a novorođenčadi s teškim oblikom ove bolesti potrebna je mehanička ventilacija zbog zatajenja funkcije disanja uslijed slabosti ošita i međurebrenih mišića (3). Ostali simptomi i znakovi uključuju poteškoće s hranjenjem, slabost mišića lica, zaostajanje u motoričkom razvoju, oslabljeni plač, iščašenje kukova, proksimalnu slabost mišića udova i odsutne tetivne reflekse, a kasnije i zaostajanje u intelektualnom razvoju (2,3,94). Artrogripoza i evenetracija hemidijafragme također se mogu javiti uz ovu bolest, no nisu specifični za kongenitalnu miotoničnu distrofiju jer se javljaju i u drugim kongenitalnim miopatijama (96,97). Dojenčad ima prepoznatljiv miopatski izgled lica koji uključuje gornju usnu šatorastog oblika, tanke obraze te atrofiju temporalnog mišića, a pregledom usne šupljine nalazimo visoko nepce (2,3). Zatajenje disanja, povećani rizik za aspiraciju, kardiomiopatija i aritmija uzroci su rane smrti novorođenčadi (3). Ako prežive prve tjedne života motoričke funkcije i hipotonija se popravljaju, dok slabost mišića lica ostaje trajno prisutna (2,3). Kongenitalna miotonična distrofija nasljeđuje se autosomno dominantno, a uzrokovana je dinamičkom mutacijom, odnosno produljenjem broja ponavljajućih CTG tripleta koji se nalaze unutar gena *DMPK*

(2,3,94) na 19. kromosomu (lokus 19q13.3) (3,94). Dijagnozu potvrđujemo molekularnim metodama, lančanom reakcijom polimeraze nakon koje slijedi hibridizacija po Southernu kojom se može dokazati povećanje broja ponavljajućih CTG tripleta (98). Broj ponavljajućih tripleta korelira s težinom kliničke slike, iako postoji značajna individualna varijabilnost. CK je unutar referentnih vrijednosti ili blago povišen, a EMNG-om se nađe miotonija. U pacijenata u kojih se učini MR mozga može se naći dilatacija komora, atrofija korteksa, hipoplazija žuljevitog tijela i promjene bijele tvari (21). Kongenitalna miotonična distrofija se naslijeđuje od majke stoga je kod sumnje na ovu bolest potrebno pregledati i majku novorođenčeta (21,94). Zbog odgođenog opuštanja mišića nakon kontrakcije, vrlo je praktičan test snažnog rukovanja nakon kojeg osobe s miotonijom ne mogu otpustiti ruku (3).

6.2. Spinalna mišićna atrofija

SMA je progresivna neuromišićna bolest obilježena propadanjem alfa motoneurona u kralježničnoj moždini, a uzrokovana je promjenama u genima *SMN1* i *SMN2* na petom kromosomu koja se naslijeđuje autosomno recesivno (99,100). Klinički znakovi bolesti su periferna hipotonija, simetrična mlohava paraliza i slabost mišića (koja jače zahvaća proksimalne skupine) s očuvanom funkcijom mišića lica, nemogućnost kontrole glave, oskudni spontani pokreti, odsutni tetivni refleksi, fasikulacije jezika i paradoksalno disanje (zbog slabosti međurebrenih mišića s očuvanom funkcijom ošita), otežano gutanje i slabo sisanje (2,99). SMA je česti uzrok hipotonije dojenčadi te je ovu bolest potrebno uzeti u obzir kao jednu od glavnih diferencijalnih dijagnoza u svakog hipotoničnog dojenčeta s perifernom hipotonijom i mišićnom slabošću (101).

Sindromom hipotoničnog dojenčeta se mogu očitovati SMA tip 1 i 2. SMA tip 1, Werding-Hoffmannova bolest je najčešći i najteži oblik ove bolesti. Simptomi se javljaju u prvim tjednima života, pacijenti nikada ne nauče samostalno sjediti, a ako se ne liječe, smrt nastupa unutar prve dvije godine života (99).

SMA tip 2 blažeg je tijeka, a simptomi se obično javljaju između sedmog i osamnaestog mjeseca života. Pacijenti mogu samostalno sjediti, no nikada ne prohodaju. Često imaju kontrakture zglobova i kifoskoliozu (99). Gensko testiranje je zlatni standard u dijagnostici SMA, a ostali dijagnostički postupci mogu uključivati biopsiju mišića i EMNG (101). Danas postoji nekoliko mogućnosti ciljanog liječenja SMA, stoga je nužno što ranije prepoznati SMA kao uzrok hipotonije. Upravo je rana dijagnoza ključ uspješnog liječenja i sprečavanja progresije bolesti i smrti u dječjoj dobi (102). Stoga se u nekim državama provodi novorođenački probir na ovu bolest. Prva odobrena terapija je bila nusinersen koji djeluje putem protusmjernog oligonukleotida, a svrstavamo ga u modificirajuću terapiju (102,103). Ovaj lijek ublažava prirodni tijek SMA, ali ne dovodi do potpunog izlječenja (102). Primjenjuje se intratekalno i dovodi do prekrajanja gena *SMN2* čime se povećava stvaranje proteina SMN. Uz terapiju se tijek bolesti stabilizira, dolazi do poboljšavanja motoričkih funkcija i funkcije distalne muskulature, no nema značajnijeg učinka na funkciju respiratornih i aksijalnih mišića (102). Risdiplam je također modificirajuća terapija koja djeluje na preglasničku RNA i time povećava stvaranje proteina SMN. Primjenjuje se peroralno (102). Zolgensma (onasemnogen abeparvovek) je genska terapija za SMA tip 1 kojom se pomoću adenovirusu sličnog vektora nadomješta gen *SMN1* (102,104). Primjenjuje se jednokratno intravenski, ne dovodi do potpunog izlječenja, ali uvelike unaprijeđuje motorički razvoj (102,105).

6.3. Pompeova bolest

Pompeova bolest je metabolička miopatija uzrokovana bialelnim mutacijama gena *GAA* koji kodira kiselu alfa glukozidazu, enzim koji razgrađuje glikogen u lizosomima. Nedostatna aktivnost ovog enzima dovodi do nakupljanja glikogena u različitim tkivima, a najizraženije u poprečno-prugastom i srčanom mišiću (106). Klasični infantilni oblik najteži je oblik Pompeove bolesti. Obilježen je pojavom simptoma u prvim mjesecima života, brzoprogresivnom hipertrofičnom kardiomiopatijom, hipotonijom i mišićnom slabošću, uključujući i slabost respiratornih mišića s mogućim posljedičnim zatajenjem disanja, poteškoćama s hranjenjem, makroglosijom te zaostajanjem u motoričkom razvoju (107). Ukoliko se ne liječi, ovaj oblik bolesti dovodi do rane smrti, u većine pacijenata u prvoj godini života. Atipični oblik infantilne Pompeove bolesti ima slične simptome, ali bez kardiomiopatije ili je ona blaža i neprogresivna (108). CK je u svih pacijenata s infantilnim oblikom bolesti višestruko povišen, no aktivnost CK unutar referentnih vrijednosti ne isključuje Pompeovu bolest jer u pacijenata s kasnim oblikom CK može biti normalan. Vrijednosti ALT, AST i LDH su također često povišne (107). U pacijenata s infantilnim oblikom RTG toraksa pokazuje kardiomegaliju, EKG kratak PR interval, visoke QRS komplekse i pojačane QT disperzije, a ehokardiogram prikazuje masivnu hipertrofiju lijevog ventrikla (109). Uzorak mišića dobiven biopsijom pokazuje značajke vakuolarne miopatije, no histološki nalaz može biti i nespecifičan, a u odluci o mjestu s kojeg će se uzeti biopsija od pomoći može biti MR mišića (106). Najvažnija dijagnostička metoda za postavljanje dijagnoze je mjerenje aktivnosti kisele alfa-glukozidaze iz uzorka suhe kapi krvi, limfocita, u kulturi fibroblasta kože ili bioptatu

mišića, pri čemu je aktivnost enzima u pacijenata koji boluju od klasičnog infantilnog tipa Pompeove bolesti manja od 1%, a u pacijenata s kasnim oblikom bolesti aktivnost je manja od 30%, u odnosu na aktivnost u zdravih osoba (110). Dijagnoza se potvrdi genskim testiranjem (106). Pompeova bolest se uspješno liječi enzimskom nadomjesnom terapijom. U pacijenata s infantilnim oblikom bolesti u kojih se na vrijeme započne s liječenjem dolazi do regresije kardiomiopatije i postupnog psihomotoričkog napretka. Navedena terapija u potpunosti mijenja ishod bolesnika s klasičnim infantilnim oblikom, koji bez liječenja beziznimno umiru do druge godine života. Upravo stoga, svako hipotonično dojenče s kardiomiopatijom i povišenom aktivnošću CK treba žurno testirati na Pompeovu bolest. (106,111).

6.4. Andersenova bolest

Andersenova bolest, glikogenoza tip 4, je autosomno recesivna bolest uzrokovana mutacijom gena *GBE1*, koji kodira enzim odgovoran za grananje glikogena. Nedostatna aktivnost ovog enzima dovodi do nakupljanja glikogena u jetri, srcu, mišićima, živčanom sustavu i koži (112). Letalni neonatalni tip ove bolesti očituje se i prije rođenja polihidramnijem, fetalnim hidropsom i oskudnim pokretima ploda, a odmah po rođenju prisutna je hipotonija, artrogripoza, slabi odgovor na stimulaciju i vrlo malo spontanih pokreta te postoji potreba za mehaničkom ventilacijom zbog slabosti dišne muskulature (113). Smrt najčešće nastupa zbog kardijalnog ili respiratornog aresta uzrokovanog slabošću mišića i nakupljanjem glikogena u srčanom mišiću s posljedičnom kardiomiopatijom (114). Dijagnostičke pretrage uključuju mjerenje aktivnosti CK i aminotransferaza u plazmi, koncentracije glukoze u krvi, EMNG, EKG (može se naći produljen QT intervala), a konačna

dijagnoza postavlja se mjerenjem aktivnosti enzima u tkivu jetre, mišića ili fibroblasta kože te analizom gena *GBE* (115,116).

6.5. Neonatalna miastenija gravis i kongenitalni miastenični sindromi

Neonatalna miastenija gravis javlja se u oko 12% novorođenčadi čije majke boluju od miastenije gravis, a nastaje zbog transplacentarnog prijenosa majčinih protutijela na acetilkolinske receptore (117). Simptomi su tihi i slabi plač, oskudni spontani pokreti i periferna hipotonija koja može biti prisutna odmah po rođenju ili se javlja nekoliko dana nakon rođenja. Simptomi se popravljaju s vremenom, kako se smanjuje titar majčinih protutijela na receptore za acetilkolin u krvi novorođenčeta (94,117). Novorođenčad se može roditi s artrogripozom (118). Neonatalnu miasteniju gravis potvrđujemo edrofonijskim ili prostigminskim testom uz prethodno davanje atropina (118).

Kongenitalni miastenični sindromi su skupina rijetkih, autosomno dominantno (*de novo* mutacije) ili autosomno recesivno nasljednih neuromišićnih bolesti uzrokovanih mutacijama gena koji kodiraju proteine neuromišićne spojnice (119,120). Najčešće se radi o mutacijama gena koji kodiraju podjedinice receptora za acetilkolin (119). Klinička slika može se učitovati odmah po rođenju ili tijekom novorođenačke i dojenačke dobi. Obilježena je zamorom poprečno-prugastih mišića (okularnih, bulbarnih, respiratornih i mišića udova), tihim i slabim plačem, zatajenjem disanja, apneom i cijanozom, poteškoćama s hranjenjem, stridorom, ptozom vjeđa, hipotonijom, zaostajanjem u motoričkom razvoju, a moguća je i iznenadna smrt dojenčeta (119). Protutijela na acetilkolinske i muskarinske receptore su u bolesnika

s kongenitalnim miasteničnim sindromima odsutna, a biopsijom mišića ne nalaze se patohistološke promjene, što je važno u diferencijalnoj dijagnozi ovih stanja naspram drugih češćih uzroka kongenitalne hipotonije (119). CK je unutar referentnih vrijednosti ili blaže povišen (118). Za postavljanje dijagnoze korisno je učiniti EMNG s testom neuromišićne spojnice te edrofonijski ili piridostigminski test, a bolest se potvrđuje genskom analizom (118,119). Liječenje prolazne novorođenačke miastenije i kongenitalnih miasteničkih sindroma provodi se piridostigminom (118).

6.6. Kongenitalne miopatije

Kongenitalne miopatije predstavljaju heterogenu skupinu sporoprogresivnih ili neprogresivnih nasljednih bolesti mišića. Najveći broj kongenitalnih miopatija očituje se u novorođenačkoj ili ranoj dojenačkoj dobi (121).

Nemalinska miopatija pripada skupini kongenitalnih miopatija (122). Mutacija gena *TPM3* koji kodira alfa-tropomiozin nasljeđuje se autosomno dominantno (123). Bolest može biti uzrokovana i mutacijom gena za nebulin, aktin ili troponin te se tada nasljeđuje autosomno recesivno (94,124–126). Neonatalni tip bolesti teži je od klasičnog infantilnog (94). Periferna hipotonija, oskudni spontani pokreti, arefleksija, poteškoće s hranjenjem, respiratorna insuficijencija i proksimalna slabost glavna su klinička obilježja ove bolesti (2,94). Nemalinska miopatija zahvaća i mišiće lica, zbog čega ono poprima miopatski izgled, a pacijenti usta drže otvorenima (94).

Miotubularna (centronuklearna) miopatija može se očitovati u novorođenačkoj ili ranoj dojenačkoj dobi, a najteži oblik nastaje zbog mutacije gena za miotubularin (*MTM1*) koja se nasljeđuje X-vezano recesivno (94,127). Obilježena je perifernom

hipotonijom, motoričkim zaostajanjem, ptozom, oftalmoplegijom, miopatskim izgledom lica, visokim nepcem te deformacijama prsnog koša i stopala (2,94).

Multicore miopatija nasljeđuje se autosomno recesivno, a očituje se perifernom hipotonijom, proksimalnom mišićnom slabošću, hiporefleksijom ili arefleksijom te deformacijama kostiju i malignom hipertermijom (2,94). Bolest je sporoprogresivna (94).

Miopatija centralnih srži (od engl. *central core disease*) je sporo progresivna autosomno dominantna bolest najčešće uzrokovana mutacijom gena za rijanodinski receptor (gen *RYR1*) (2,128). Bolest je obilježena perifernom hipotonijom, mišićnom slabošću, zaostajanjem u motoričkom razvoju, kongenitalnim iščašenjem kukova i skoliozom (2). Neke od mutacija gena za rijanodinski receptor povezane su s malignom hipertermijom (129).

U kongenitalnim miopatijama CK je unutar referentnih vrijednosti ili blago povišen. EMNG može ukazivati na miogene promjene, ali i biti urednog nalaza (130). MR mišića cijelog tijela kojom se prikaže selektivno zahvaćanje određenih mišićnih skupina može nas usmjeriti prema određenim tipovima kongenitalnih miopatija (131). Biopsijom mišića možemo razlučiti različite podskupine kongenitalnih miopatija (130). Zahvaljujući napretku molekularne genetike, gensko testiranje je danas dio u rutinske obrade pacijenata s kongenitalnim miopatijama (130).

6.7. Poremećaji vezivnog tkiva

6.7.1. Kongenitalna mišićna distrofija Urlich

Kongenitalna mišićna distrofija Urlich posljedica je mutacije gena za kolagen tip VI (132). Bolest se očituje u novorođenačkoj dobi samo u onih pacijenata čija je

težina bolesti na teškom kraju kliničkog spektra. Tada je bolest obilježena mišićnom slabošću, kontrakturama, hipotonijom, tortikolisom i displazijom kukova (133). CK je normalan ili blago povišen, biopsijom mišića pronađe se patološki nalaz, a dijagnoza se potvrdi genskim testiranjem (134,135).

6.7.2. Sindrom Ehlers–Danlos

Kifoskoliotični i spondilodisplastični tipovi sindroma Ehlers Danlos (EDS) nastaju zbog mutacije nekoliko različitih gena za sintezu ili postranslacijsku obradu kolagena (136,137). Posljedično dolazi kongenitalne ili postnatalne kifoskolioze, hipotonije, hiperomobilnosti zglobova, a koža je mekana, baršunasta i elastična, sklona nastanku atrofičnih ožiljaka (137). Povećan je rizik od kardiovaskularnih događaja među koje uključujemo i nastanak antenatalnog ili neonatalnog moždanog krvarenja (137,138).

6.8. Poremećaji oksidacije masnih kiselina

Poremećaji oksidacije masnih kiselina su skupina prirođenih bolesti metabolizma koje su uzrokovane poremećajem mitohondrijske beta-oksidacije masnih kiselina ili prijenosa masnih kiselina pomoću karnitinskog prijenosnika (136). Novorođenčad ili dojenčad razvija kardiomiopatiju, hipoketotičku hipoglikemiju, encefalopatiju, hipotoniju, mišićnu slabost, povraćanje te zatajenje jetre. Klinička slika u novorođenčadi i dojenčadi razvija se brzo i može ugroziti život već nakon nekoliko sati gladovanja ili prilikom stanja u kojima je potrebna dodatna energija iz masnih kiselina (infekcije, cijepljenje, operacije) (66,136). Nakon što ustanovimo već spomenutu hipoglikemiju uz odsutnost ketona potrebno je učiniti analizu profila acilkarnitina iz plazme i organskih kiselina u urinu (tijekom krize). Izvan krize

dijagnozu postavljamo pomoću testova opterećenja (npr. test opterećenja fenilpropionskom kiselinom, uljem ili test gladovanja) u kontroliranim bolničkim uvjetima. U specijaliziranim laboratorijima moguće je i mjeriti *in vitro* oksidaciju masnih kiselina te aktivnost određenih enzima (66). Osnova liječenja poremećaja metabolizma masnih kiselina i prijenosa karnitina je izbjegavanje gladovanja, pogotovo tijekom akutne bolesti, te u manjku karnitinskog nosača i nadoknada karnitina (136). Prilikom pojave krize i sumnje na poremećaj oksidacije masnih kiselina potrebno je što prije primijeniti 10% otopinu glukoze da se zaustavi katabolizam (66). S obzirom da novorođenčad i dojenčad s ovim poremećajima do pojave krize može biti bez ikakvih simptoma, u brojnim državama svijeta, pa tako i u Hrvatskoj, provodi se novorođenački probir.

6.9. Infantilni botulizam

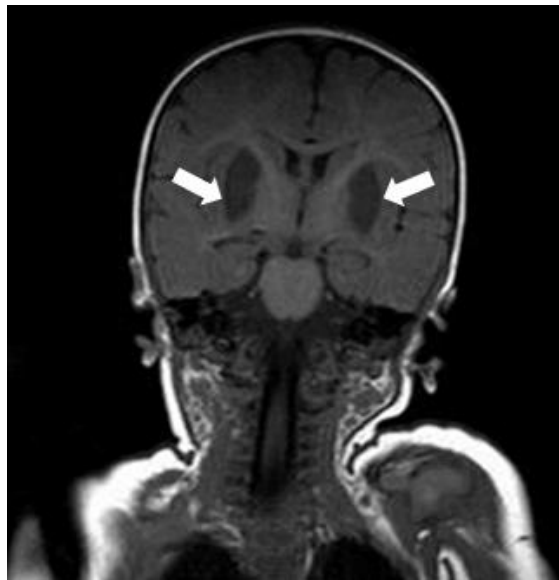
Infantilni botulizam jedan je od uzroka akutno stečene periferene hipotonije. Nastaje kada je crijevo dojenčeta kolonizirano s *Clostridium botulinum* čiji egzotoksin inhibira otpuštanje acetilkolina na neuromišićnoj spojnici. Konstipacija, letargija i poteškoće s hranjenjem su prodromalni znakovi, a zatim se javlja paraliza mišića koja može dovesti do zatajenja disanja (3). Među dijagnostičke metode ubrajamo izolaciju *C. botulinum* iz uzorka stolice i EMNG (137,138). Liječenje se provodi humanim anti-botulinum imunoglobulinom te suportivnom terapijom koja ponekad uključuje mehaničku ventilaciju (3).

7. SINDROMI I BOLESTI KOJI SE OČITUJU CENTRALNOM I PERIFERNOM HIPOTONIJOM

7.1. Mitohondrijske bolesti

Mitohondrijske bolesti su klinički heterogena skupina bolesti jer mogu uzrokovati poremećaj funkcije bilo kojeg organskog sustava ili tkiva, a najčešće obuhvaćaju više organskih sustava koji su najviše ovisni o aerobnom metabolizmu (139,140). Mitohondrijske bolesti koje se očituju u novorođenačkoj i dojenačkoj dobi obilježene su ozbiljnim, ali ne uvijek i smrtonosnim simptomima (141). Neke od bolesti iz ove skupina nasljeđuju se autosomno recesivno i uzrokovane su mutacijama u jezgrinoj DNA, dok su ostale uzrokovane mutacijama mitohondrijske DNA te se nasljeđuju maternalno (139). Simptomi i pridruženi komorbiditeti su često nespecifični i uključuju centralnu hipotoniju, generaliziranu slabost mišića, disautonomiju, povraćanje, epileptičke napadaje, encefalopatiju, proksimalnu tubulopatiju, hipertrofičnu kardiomiopatiju, hipertrihozu, zamjedbenu gluhoću, psihomotornu regresiju i bolest jetre (6,139,139,142–145). Spasticitet mišića udova uz aksijalnu hipotoniju je uobičajena, ali ne i specifična klinička slika mitohondrijskih bolesti (139). Neki od sindroma koji se javljaju u dojenačkoj dobi su sindrom Alpers-Huttenlocher i sindrom Pearson, a relativno češći je sindrom Leigh – subakutna nekrotizirajuća encefalopatija (139). Biomarkeri poput laktata, piruvata, CK, alanina i organskih kiselina mogu ukazati na mitohondrijsku bolest, no nisu specifični isključivo za mitohondrijske bolesti pa je potrebno provesti daljnju dijagnostiku (146). Dijagnostika obuhvaća MR mozga koja prikazuje hipomijelinizaciju, promjene bijele tvari mozga te simetrične promjene u bazalnim ganglijima (Slika 8), moždanom deblu i malom mozgu (147); biopsiju mišića uz analizu uzorka histokemijskim i biokemijskim metodama te gensku analizu (najčešće genske panele ili sekvenciranje egzoma)

(139). Za većinu mitohondrijskih bolesti nema etiološkog liječenja, međutim, dio ovih poremećaja je lječiv. U onih za koje nema etiološke terapije može se pokušati s takozvanim „mitohondrijskim koktelom“ – farmakološkim dozama vitamina kofaktora respiracijskog lanca i antioksidansima, a najvažnije je osigurati dostatan kalorijski unos i izbjegavati stresne situacije s pojačanim zahtjevima za energijom (66).



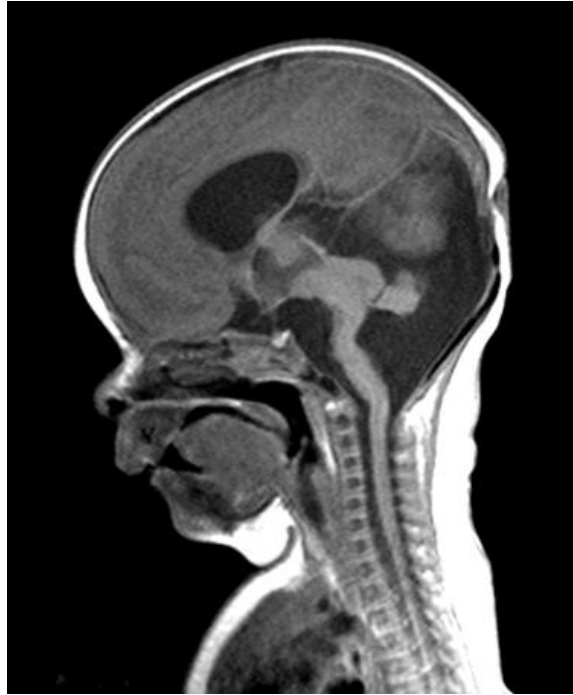Slika 8. MR mozga, koronarni presjek, T1 sekvenca, prikazuje bilateralne simetrične lezije strijatuma (označeno strelicama) u djeteta s Leighovom encefalopatijom zbog manjka kompleksa 1 respiratornog lanca.

7.2. Kongenitalne mišićne distrofije

Kongenitalne mišićne distrofije su autosomno recesivne progresivne bolesti. Fukuyuma tip, bolest mišić-oko-mozak i Walker-Warburg sindrom su kongenitalne mišićne distrofije koje se očituju u novorođenačkoj i dojenačkoj dobi (94,148).

7.2.1. Sindrom Walker-Warburg

Sindrom Walker-Warburg je genetski heterogena bolest (149) obilježena poremećenom funkcijom distrofin-distroglukan kompleksa zbog poremećene O-glikolizacije alfa-distroglukana, koji je ključan za povezivanje citoskeleta miofibrila s izvanstaničnim matriksom (150). Sindrom obuhvaća kongenitalnu mišićnu distrofiju, razvojnu anomaliju mozga (zbog poremećene migracije neurona) i anomalije oka (151). Simptomi i znakovi su vidljivi već pri rođenju ili se otkrivaju tijekom novorođenačke dobi (149). Čine ih kongenitalni hidrocefalus, generalizirana hipotonija, slabost mišića i izostanak psihomotoričkog razvoja (94,149,152). Karakteristične promjene koje se nađu MR-om mozga su lizencefalija tip II, hidrocefalus, hipoplazija malog mozga i moždanog debla, hipomijelinizacija bijele tvari, ageneza žuljevitog tijela, encefalokela i Dandy-Walker malformacija (Slika 9). Promjene na oku su mikrooftalmija, mrena, kongenitalni glaukom i druge. Malformacije ostalih organa pridružene ovom sindromu su kriptorhizam, maleno spolovilo te rjeđe dismorfija lica s odstojećim uškama i rascjepom usne ili nepca. Uz opisanu kliničku sliku i neuroradiološka obilježja na ovu bolest, kao i na ostale bolesti iz ove skupine, može uputiti višestruko i trajno povišena aktivnost CK (149). Dijagnoza se može potvrditi imunohistokemijom tkiva poprečno-prugastog mišića ili genskom analizom (94).



Slika 9. MR mozga, sagitalni presjek, T1 sekvenca, prikazuje lizencefaliju, hipoplaziju moždanog debla i malog mozga u dojenčeta sa sindromom Walker-Warburg.

7.2.2. Bolest mišić-oko-mozak

Bolest mišić-oko-mozak je također autosomno recesivno nasljedna distroglikanopatija (153). Očituje se kongenitalnom hipotonijom, mišićnom distrofijom, promjenama na oku (hipoplazija retine, miopija ili atrofija vidnog živca) te razvojnom anomalijom mozga (lizencefalija, polimikrogirija, pahigirija, hipoplazija moždanog debla i malog mozga, ciste malog mozga, hidrocefalus) i pridruženim simptomima zbog razvojne anomalije SŽS-a: razvojnim zaostajanjem, intelektualnim poteškoćama i epileptičkim napadajima (94). Kao i kod ostalih kongenitalnih mišićnih distrofija CK je povišen, a EMNG može ukazati na miopatiju (154). Vidni evocirani potencijali su u većine pacijenata usporeni i visokih voltaža (155). Biopsija mišića pokazuje distrofične promjene, a imunohistokemijom se nađe oslabljeno bojanje alfa-distroglikana (156). Dijagnoza se potvrdi genskom analizom.

7.2.3. Fukuyuma kongenitalna mišićna distrofija

Fukuyuma mišićna distrofija je teška progresivna autosomno recesivna bolest najčešće uzrokovana mutacijom gena *FCMD* koji kodira fukutin, ekstracelularni protein koji regulira migraciju neurona (94,156,157). Bolest se očituje centralnom i perifernom hipotonijom, generaliziranom slabošću mišića, odnosno mišićnom distrofijom sa zahvaćenim mišićima lica, kontrakturama zglobova, intelektualnim poteškoćama, mikrocefalijom i epilepsijom te miopijom i/ili strabizmom (2,94,157,159). CK je povišen, a EEG-om se pronađe epileptiformna aktivnost (94,158,160). MR mozga prikazuje pahigiriju i polimikrogiriju, T2 hiperintenzitete bijele tvari te u nekih pacijenata hipoplaziju ponsa i cerebelarne ciste (160).

7.3. Prirođeni poremećaji glikozilacije

Prirođeni poremećaji glikozilacije su genski i klinički heterogena skupina multisistemskih bolesti koje se nasljeđuju autosomno recesivno (161). Klinička slika je vrlo raznolika i ovisi o tipu poremećaja, a do danas ih je opisano preko 100, no najčešće obuhvaća hipotoniju, teško zaostajanje u psihomotoričkom razvoju, dismorfiju, malformacije i strukturne abnormalnosti SŽS-a (vrlo često hipoplaziju malog mozga) i drugih organa, poremećaje funkcije jetre, zgrušavanja i imunološkog sustava te promjene na koži (162). Metoda probira na poremećaje glikozilacije je analiza izoformi transferina, a specifična dijagnostika koja nije svuda dostupna je analiza glikana masenom spektrometrijom. Dijagnoza se potvrdi genskom analizom (163).

7.4. Sindrom Marinesco–Sjogren

Sindrom Marinesco–Sjogren je rijedak multisistemski poremećaj čija su glavna obilježja katarakta, cerebelarna ataksija uzrokovana hipoplazijom malog mozga, zaostajanje u razvoju, niski rast, hipergonadotropni hipogonadizam te anomalije kostiju. Bolest se nasljeđuje autosomno recesivno. Pacijenti mogu imati hipotoniju, mišićnu slabost, perifernu neuropatiju, epileptičke napadaje i rabdomiolizu (164). Tijekom dijagnostičke obrade potrebno je učiniti MR mozga, CK (koji je uredan ili blago povišen), EMNG (pronađu se miopatske značajke), a dijagnoza se potvrdi genskim testiranjem (165).

8. LIJEČENJE HIPOTONIČNOG DOJENČETA

Liječenje hipotoničnog novorođenčeta i dojenčeta trebalo bi, kada je to moguće, biti usmjereno na osnovnu bolest (3). Potrebna je skrb multidisciplinarnog tima i psihosocijalna potpora pacijentima i njihovim roditeljima ili skrbnicima (166). Fizikalna terapija od iznimne je važnosti, pogotovo u sprječavanju sekundarnih anatomskih deformacija, a od jednake važnosti su i logopedska i radna terapija (3,5,102). Pacijentima s bolestima poput SMA pomaže primjena ortoza, udlaga i oslonca za vrat te ostalih ortopedskih pomagala. Deformacije koštanog sustava (npr. skolioza i kontrakture) ponekad je potrebno liječiti kirurškim zahvatima, a pacijentima pomaže i hidroterapija te hipoterapija (102). Zatajenje disanja česta je komplikacija u pedijatrijskih pacijenata koji boluju od neuromišićnih bolesti (166). U tih pacijenata infekcija gornjeg dišnog sustava ili pneumonija mogu dovesti do fulminantnog zatajenja disanja i potrebe za smještajem u jedinicu intenzivnog liječenja. Prevencija navedenog provodi se rutinskim cijepljenjem protiv gripe (nakon napunjenih šest mjeseci života) i pneumokoka, pavlizumabom (u sezoni respiratornog sincicijskog virusa prva 24 mjeseca života), primjenom aparata za potpomognuto iskašljavanje, manualnom fizikalnom terapijom i drenažom dišnih putova (102,166,167). U pacijenata sa SMA često je potrebno primijeniti potporu disanja neinvazivnom mehaničkom ventilacijom, a pacijentima kojima takva potpora disanja nije dovoljna treba razmotriti traheotomiju (102). Pacijentima s poteškoćama s hranjenjem nužno je osigurati dovoljan unos kalorija i mikronutrijenata, a po potrebi se primjenjuju različiti enteralni pripravci prilagođeni dobi i potrebama djeteta (5,102). Nutritivna potpora često uključuje korištenje nazogastrične sonde ili perkutane gastrostome (3,5). Važno je obratiti pažnju na prevenciju gladovanja i dehidracije, pogotovo prilikom zbrinjavanja hitnih stanja (102).

9. ZAKLJUČAK

Hipotonija novorođenčeta ili dojenčeta može biti dio kliničke slike velikog broja različitih prirođenih i stečenih stanja i bolesti, između kojih je potrebno razaznati pravu dijagnozu kako bismo pravovremeno započeli liječenje i pacijentu osigurali optimalan ishod. Najprije je potrebno dokazati ili isključiti akutna i brzoprogresivna stanja, kako bismo izbjegli pogoršanje bolesti ili fatalan ishod. Neke nasljedne bolesti koje se očituju hipotonijom dojenčeta su u prošlosti uzrokovale sigurnu smrt u ranoj dobi, a danas je brojne od njih moguće liječiti. Upravo liječive bolesti trebaju biti visoko u dijagnostičkom algoritmu i pri sumnji na navedene treba učiniti žurnu dijagnostiku. Bolesti koje se očituju hipotonijom, a za koje ne postoji specifična terapija, također je važno definirati te osigurati pacijentima individualizirani pristup i optimalno praćenje, kao i simptomatsku i suportivnu terapiju kojom možemo spriječiti komplikacije i pozitivno utjecati na kvalitetu života. Postavljanjem točne dijagnoze nasljednih bolesti omogućavamo obiteljima oboljelih genetsko savjetovanje i daljnje planiranje obitelji.

10. ZAHVALE

Najveća hvala mojoj mentorici dr. sc. Danijeli Petković Ramadža na svojoj pomoći, savjetima, utrošenom vremenu i literaturi za pisanje diplomskog rada, ali i na svom znanju i vještinama kojima me naučila tijekom nastave i dežurstava u hitnoj ambulanti.

Hvala mami na svakom zagrljaju, svakoj obrisanoj suzi, svakom „ti to možeš“, svim izmoljenim krunicama prije ispita i na svakom skuhanom ručku.

Hvala tati što je vjerovao u mene čak i kad ja sama nisam.

Hvala seki što je bila relativno tiho dok sam učila.

Hvala Matku što je uvijek bio moja stijena i utjeha.

Hvala baki na svakom telefonskom razgovoru nakon ispita.

Hvala Mikecima na svim šalama kojima su me uveseljavali.

Hvala Tihani što je imala strpljenja odgovoriti na sva moja pitanja i na svemu što me naučila.

Hvala Zelićima što su se sa mnom veselili položenim ispitima.

Hvala mojim prijateljima Sari, Dominiku, Loreni i Heleni što su se sa mnom smijali i plakali ovih šest godina.

Hvala svim mojim profesorima i učiteljima na svom znanju koje su mi prenijeli.

11. LITERATURA

1. Bodensteiner JB. The evaluation of the hypotonic infant. *Semin Pediatr Neurol.* 2008;15(1):10-20. doi:10.1016/j.spen.2008.01.003.
2. Lisi EC, Cohn RD. Genetic evaluation of the pediatric patient with hypotonia: perspective from a hypotonia specialty clinic and review of the literature. *Dev Med Child Neurol.* 2011;53(7):586-99. doi: 10.1111/j.1469-8749.2011.03918.x.
3. Peredo DE, Hannibal MC. The floppy infant: evaluation of hypotonia. *Pediatr Rev.* 2009;30(9):e66-76. doi: 10.1542/pir.30-9-e66.
4. Prasad AN, Prasad C. Genetic evaluation of the floppy infant. *Semin Fetal Neonatal Med.* 2011;16(2):99–108. doi: 10.1016/j.siny.2010.11.002.
5. Ahmed MI, Iqbal M, Hussain N. A structured approach to the assessment of a floppy neonate. *J Pediatr Neurosci.* 2016;11(1):2-6. doi: 10.4103/1817-1745.181250.
6. Barić I. Metabolički pristup hipotoničnom djetetu. U: Priručnik stalnog medicinskog usavršavanja, *Nasljedne metaboličke bolesti 2010., Česti pedijatrijski problemi - metabolički pristup.* Ur. Ivo Barić. Medicinska naklada, Zagreb, 2006., str. 41-46.
7. Mesquita M, Ratola A, Tiago J, Basto L. Neonatal hypotonia: is it a diagnostic challenge? *Rev Neurol.* 2018;67(8):287-292.
8. Richer LP, Shevell MI, Miller SP. Diagnostic profile of neonatal hypotonia: an 11-year study. *Pediatr Neurol.* 2001;25(1):32-7. doi: 10.1016/s0887-8994(01)00277-6.
9. Harris SR. Congenital hypotonia: clinical and developmental assessment. *Dev Med Child Neurol.* 2008;50(12):889-92. doi: 10.1111/j.1469-8749.2008.03097.x.
10. Prasad AN, Prasad C. The floppy infant: contribution of genetic and metabolic disorders. *Brain Dev.* 2003;25(7):457-76. doi: 10.1016/s0387-7604(03)00066-4
11. Crawford TO. Clinical evaluation of the floppy infant. *Pediatr Ann.* 1992;21(6):348-54. doi: 10.3928/0090-4481-19920601-06.

12. Pitt M. Neurophysiological strategies for the diagnosis of disorders of the neuromuscular junction in children. *Dev Med Child Neurol.* 2008;50(5):328-33. doi: 10.1111/j.1469-8749.2008.02038.
13. Leyenaar J, Camfield P, Camfield C. A schematic approach to hypotonia in infancy. *Paediatr Child Health.* 2005;10(7):397-400. doi: 10.1093/pch/10.7.397.
14. Oberlander TF, Misri S, Fitzgerald CE, Kostaras X, Rurak D, Riggs W. Pharmacologic factors associated with transient neonatal symptoms following prenatal psychotropic medication exposure. *J Clin Psychiatry.* 2004;65(2):230-7. doi: 10.4088/jcp.v65n0214.
15. Kim CT, Strommen JA, Johns JS, Weiss JM, Weiss LD, Williams FH, i sur. Neuromuscular rehabilitation and electrodiagnosis. 4. Pediatric issues. *Arch Phys Med Rehabil.* 2005;86(3 Suppl 1):S28-32. doi: 10.1016/j.apmr.2004.12.006.
16. Lacey JL, Henderson-Smart DJ. Assessment of preterm infants in the intensive-care unit to predict cerebral palsy and motor outcome at 6 years. *Dev Med Child Neurol.* 1998;40(5):310-8.
17. Paro-Panjan D, Neubauer D. Congenital hypotonia: is there an algorithm? *J Child Neurol.* 2004;19(6):439-42. doi: 10.1177/088307380401900608.
18. Vitali T, Sossi V, Tiziano F, Zappata S, Giuli A, Paravatou-Petsotas M, i sur. Detection of the survival motor neuron (SMN) genes by FISH: further evidence for a role for SMN2 in the modulation of disease severity in SMA patients. *Hum Mol Genet.* 1999 Dec;8(13):2525-32. doi: 10.1093/hmg/8.13.2525.
19. Mercuri E, Pera MC, Brogna C. Neonatal hypotonia and neuromuscular conditions. U: de Vries LS, Glass HC, ur. *Handbook of Clinical Neurology: volume 162.* Elsevier 2019. Str. 435-48.
20. Fahey M. Floppy baby. *J Paediatr Child Health.* 2015;51(4):355-6. doi:10.1111/jpc.12871.
21. Jain A, Al Khalili Y. Congenital Myotonic Dystrophy. U: StatPearls [Internet]. Treasure Island (FL): StatPearls Publishing; 2021 [ažurirano 15.12.2020.;

pristupljeno 10.4.2021.]. Dostupno
na:<https://www.ncbi.nlm.nih.gov/books/NBK560518/>.

22. Vasta I, Kinali M, Messina S, Guzzetta A, Kapellou O, Manzur A, i sur. Can clinical signs identify newborns with neuromuscular disorders? *J Pediatr*. 2005;146(1):73-9. doi: 10.1016/j.jpeds.2004.08.047.
23. Birdi K, Prasad AN, Prasad C, Chodirker B, Chudley AE. The floppy infant: retrospective analysis of clinical experience (1990-2000) in a tertiary care facility. *J Child Neurol*. 2005;20(10):803-8. doi: 10.1177/08830738050200100401.
24. Nakada K, Nakada F, Ito E, Inoue F. Quantification of myonecrosis and comparison of necrotic activity of snake venoms by determination of creatine phosphokinase activity in mice sera. *Toxicon*. 1984;22(6):921-30. doi: 10.1016/0041-0101(84)90183-1.
25. Nass RD, Meiling S, Andrié RP, Elger CE, Surges R. Laboratory markers of cardiac and metabolic complications after generalized tonic-clonic seizures. *BMC Neurol*. 2017 19;17(1):187. doi: 10.1186/s12883-017-0965-4.
26. Jones HR Jr, Darras BT. Acute care pediatric electromyography. *Muscle Nerve Suppl*. 2000;9:S53-62. doi: 10.1002/1097-4598(2000)999:9<::aid-mus10>3.0.co;2-p.
27. Bing Q, Hu J, Li N, Shen HR, Zhao Z. Clinical and skeletal muscle biopsy characteristics of 25 patients with floppy infant syndrome. *Clin Neuropathol*. 2013;32(6):471-9. doi: 10.5414/NP300598.
28. Kitamura Y, Kondo E, Urano M, Aoki R, Saito K. Target resequencing of neuromuscular disease-related genes using next-generation sequencing for patients with undiagnosed early-onset neuromuscular disorders. *J Hum Genet [Internet]*. [pristupljeno 28. travanj 2021.];61(11):931–42. Dostupno na: <http://www.nature.com/articles/jhg201679>.
29. Aydinli N, Baslo B, Caliřkan M, Ertas M, Ozmen M. Muscle ultrasonography and electromyography correlation for evaluation of floppy infants. *Brain Dev*. 2003;25(1):22-4. doi: 10.1016/s0387-7604(02)00119-5.

30. Agarwal Gupta N, Kabra M. Diagnosis and management of Down syndrome. *Indian J Pediatr.* 2014; 81(6):560-7. doi: 10.1007/s12098-013-1249-7.
31. Mardešić D, Begović D., Huljev Frković S. Nasljedne i prenatalno stečeno bolesti. U: Mardešić D i sur, ur. *Pedijatrija*. U: Zagreb: Školska knjiga; 2016., str. 93 – 94.
32. Antonarakis SE, Skotko BG, Rafii MS, Strydom A, Pape SE, Bianchi DW, i sur. Down syndrome. *Nat Rev Dis Primers.* 2020;6(1):9. doi: 10.1038/s41572-019-0143-7.
33. Tudella E, Pereira K, Basso RP, Savelsbergh GJP. Description of the motor development of 3–12 month old infants with Down syndrome: The influence of the postural body position. *Res Dev Disabil [Internet]*. 2011. [pristupljeno 07. travanj 2021.];32(5):1514–20. Dostupno na: <https://linkinghub.elsevier.com/retrieve/pii/S0891422211000473>.
34. Pereira K, Basso RP, Lindquist ARR, Silva LGP da, Tudella E. Infants with Down syndrome: Percentage and age for acquisition of gross motor skills. *Res Dev Disabil [Internet]*. 2013. [pristupljeno 07. travanj 2021.];34(3):894–901. Dostupno na: <https://linkinghub.elsevier.com/retrieve/pii/S0891422212003101>.
35. Mazzone L, Mugno D, Mazzone D. The General Movements in children with Down syndrome. *Early Hum Dev [Internet]*. 2004. [pristupljeno 07. travanj 2021.];79(2):119–30. Dostupno na: <https://linkinghub.elsevier.com/retrieve/pii/S0378378204000738>.
36. Cassidy SB, Schwartz S, Miller JL, Driscoll DJ. Prader-Willi syndrome. *Genet Med.* 2012;14(1):10-26. doi: 10.1038/gim.0b013e31822bead0.
37. Butler MG, Miller JL, Forster JL. Prader-Willi Syndrome - Clinical Genetics, Diagnosis and Treatment Approaches: An Update. *Curr Pediatr Rev.* 2019;15(4):207-244. doi: 10.2174/1573396315666190716120925.
38. Butler MG. Genomic imprinting disorders in humans: a mini-review. *J Assist Reprod Genet.* 2009;26(9-10):477-86. doi: 10.1007/s10815-009-9353-3.

39. Abdilla Y, Andria Barbara M, Calleja-Agius J. Prader-Willi Syndrome: Background and Management. *Neonatal Netw.* 2017;36(3):134-141. doi: 10.1891/0730-0832.36.3.134.
40. Gunay-Aygun M, Schwartz S, Heeger S, O'Riordan MA, Cassidy SB. The changing purpose of Prader-Willi syndrome clinical diagnostic criteria and proposed revised criteria. *Pediatrics.* 2001;108(5):E92. doi: 10.1542/peds.108.5.e92.
41. Grugni G, Sartorio A, Crinò A. Growth hormone therapy for Prader-willi syndrome: challenges and solutions. *Ther Clin Risk Manag.* 2016;12:873-81. doi: 10.2147/TCRM.S70068.
42. Hagberg B. Clinical manifestations and stages of Rett syndrome. *Ment Retard Dev Disabil Res Rev.* 2002;8(2):61-5. doi: 10.1002/mrdd.10020.
43. Heilstedt HA, Shahbazian MD, Lee B. Infantile hypotonia as a presentation of Rett syndrome. *Am J Med Genet.* 2002;111(3):238-42. doi: 10.1002/ajmg.10633.
44. Nomura Y, Segawa M. Natural history of Rett syndrome. *J Child Neurol.* 2005;20(9):764-8. doi: 10.1177/0883073805020009120.
45. Hagberg B, Witt-Engerström I. Rett syndrome: a suggested staging system for describing impairment profile with increasing age towards adolescence. *Am J Med Genet Suppl.* 1986;1:47-59. doi: 10.1002/ajmg.1320250506.
46. Rett Syndrome Workup: Laboratory Studies, Barium Swallow or Overnight pH Probe Study, Neuroimaging [Internet]. [pristupljeno 19.4.2020.]. Dostupno na: <https://emedicine.medscape.com/article/916377-workup>.
47. Lee PR, Raymond GV. Child neurology: Zellweger syndrome. *Neurology.* 2013;80(20):e207-10. doi: 10.1212/WNL.0b013e3182929f8.
48. Klouwer FC, Berendse K, Ferdinandusse S, Wanders RJ, Engelen M, Poll-The BT. Zellweger spectrum disorders: clinical overview and management approach. *Orphanet J Rare Dis.* 2015;10:151. doi: 10.1186/s13023-015-0368-9.

49. Steinberg SJ, Dodt G, Raymond GV, Braverman NE, Moser AB, Moser HW. Peroxisome biogenesis disorders. *Biochim Biophys Acta*. 2006;1763(12):1733-48. doi: 10.1016/j.bbamcr.2006.09.010.
50. Grayer J. Recognition of Zellweger syndrome in infancy. *Adv Neonatal Care*. 2005;5(1):5-13. doi: 10.1016/j.adnc.2004.10.007.
51. Poll-The BT, Gärtner J. Clinical diagnosis, biochemical findings and MRI spectrum of peroxisomal disorders. *Biochim Biophys Acta*. 2012;1822(9):1421-9. doi: 10.1016/j.bbadis.2012.03.011.
52. Steinberg SJ, Raymond G V, Braverman NE, Moser AB: Peroxisome Biogenesis Disorders, Zellweger Syndrome Spectrum. U: Adam MP, Ardinger HH, Pagon RA, Wallace SE, Bean LJ, Mirzaa G, i sur., ur. *GeneReviews®* [Internet]. Seattle (WA): University of Washington, Seattle; 1993 [ažurirano 29.10.2020.; pristupljeno 28.4.2021.] Dostupno na: <http://www.ncbi.nlm.nih.gov/books/NBK1448/>.
53. Zeharia A, Ebberink MS, Wanders RJA, Waterham HR, Gutman A, Nissenkorn A, i sur. A novel PEX12 mutation identified as the cause of a peroxisomal biogenesis disorder with mild clinical phenotype, mild biochemical abnormalities in fibroblasts and a mosaic catalase immunofluorescence pattern, even at 40 degrees C. *J Hum Genet*. 2007;52(7):599-606. doi: 10.1007/s10038-007-0157-y.
54. Schulze A, Bachert P, Schlemmer H, Harting I, Polster T, Salomons GS, i sur. Lack of creatine in muscle and brain in an adult with GAMT deficiency. *Ann Neurol*. 2003;53(2):248-51. doi: 10.1002/ana.10455.
55. Schulze A. Creatine deficiency syndromes. U: Dulac O., Lassonde M., Sarnat H.B, ur. *Handbook of clinical Neurology*. Vol. 113 Pediatric neurology part III. Elsevier 2013. Str. 1837-43.
56. deGrauw TJ, Salomons GS, Cecil KM, Chuck G, Newmeyer A, Schapiro MB, i sur. Congenital creatine transporter deficiency. *Neuropediatrics*. 2002;33(5):232-8. doi: 10.1055/s-2002-36743.
57. Stoeckler-Ipsiroglu S, Battini R, DeGrauw T i sur. Disorders of creatine metabolism. U: Blau N, Hoffmann GF, Leonard Ji sur. *Physician's Guide to the*

Treatment and Follow-Up of Metabolic Diseases. Berlin: Springer-Verlag, str. 255–65.

58. Schulze A, Hoffmann GF, Bachert P, Kirsch S, Salomons GS, Verhoeven NM, i sur. Presymptomatic treatment of neonatal guanidinoacetate methyltransferase deficiency. *Neurology*. 2006;67(4):719-21. doi: 10.1212/01.wnl.0000230152.25203.01.
59. Saudubray J-M, Desguerre I, Sedel F, Charpentier C. A Clinical Approach to Inherited Metabolic Diseases. U: Fernandes J, Saudubray J-M, van den Berghe G, Walter JH, ur. *Inborn Metabolic Diseases: Diagnosis and Treatment* [Internet] Berlin, Heidelberg: Springer, 2006 [pristupljeno 30.4.2021.]. Str. 3-48. Dostupno na: <https://doi.org/10.1007/978-3-540-28785-8>.
60. Dulac O, Rolland M-O. Nonketotic Hyperglycinemia (Glycine Encephalopathy). U: Fernandes J, Saudubray J-M, van den Berghe G, Walter JH, ur. *Inborn Metabolic Diseases: Diagnosis and Treatment* [Internet]. Berlin, Heidelberg: Springer; 2006 [pristupljeno 30. travanj 2021.]. str. 307–13. Dostupno na: https://doi.org/10.1007/978-3-540-28785-8_24.
61. Ellaway CJ, Wilcken B, Christodoulou J. Clinical approach to inborn errors of metabolism presenting in the newborn period. *J Paediatr Child Health*. 2002;38(5):511-7. doi: 10.1046/j.1440-1754.2002.00047.x.
62. Hamosh A, Maher JF, Bellus GA, Rasmussen SA, Johnston MV. Long-term use of high-dose benzoate and dextromethorphan for the treatment of nonketotic hyperglycinemia. *J Pediatr*. 1998;132(4):709-13. doi: 10.1016/s0022-3476(98)70365-8.
63. *The Metabolic and Molecular Bases of Inherited Disease*, 8th Edition 2001. *J Inherit Metab Dis* [Internet]. 2001. [pristupljeno 30. travanj 2021.];24(4):519–20. Dostupno na: <https://onlinelibrary.wiley.com/doi/abs/10.1023/A%3A1017409002434>.
64. Sharma S, Kumar P, Agarwal R, Kabra M, Deorari AK, Paul VK. Approach to inborn errors of metabolism presenting in the neonate. *Indian J Pediatr*. 2008;75(3):271-6. doi: 10.1007/s12098-008-0058-x.

65. Hayasaka K, Tada K, Fueki N, Aikawa J. Prenatal diagnosis of nonketotic hyperglycinemia: enzymatic analysis of the glycine cleavage system in chorionic villi. *J Pediatr.* 1990;116(3):444-5. doi: 10.1016/s0022-3476(05)82841-0.
66. Mardešić D, Barić I. Nasljedne metaboličke bolesti. U Mardešić D i sur., ur. *Pedijatrija.* Zagreb: Školska knjiga; 2016., str.127-92.
67. Leipnitz G, Solano AF, Seminotti B, Amaral AU, Fernandes CG, Beskow AP, i sur. Glycine provokes lipid oxidative damage and reduces the antioxidant defenses in brain cortex of young rats. *Cell Mol Neurobiol.* 2009;29(2):253-61. doi: 10.1007/s10571-008-9318-6.
68. Tan ES, Wiley V, Carpenter K, Wilcken B. Non-ketotic hyperglycinemia is usually not detectable by tandem mass spectrometry newborn screening. *Mol Genet Metab.* 2007;90(4):446-8. doi: 10.1016/j.ymgme.2006.11.010.
69. Alemzadeh R, Gammeltoft K, Matteson K. Efficacy of low-dose dextromethorphan in the treatment of nonketotic hyperglycinemia. *Pediatrics.* 1996;97(6 Pt 1):924-6.
70. Suzuki K. Globoid cell leukodystrophy (Krabbe's disease): update. *J Child Neurol.* 2003;18(9):595-603. doi: 10.1177/08830738030180090201.
71. Orphanet: Krabbe disease [Internet]. [pristupljeno 01. 5. 2021.]. Dostupno na: https://www.orpha.net/consor/cgi-bin/OC_Exp.php?Expert=487#:~:text=A%20rare%20lysosomal%20disorder%20that,juvenile%2C%20adolescent%20and%20adulthood.
72. Orsini JJ, Escolar ML, Wasserstein MP, Caggana M. Krabbe Disease. U: Adam MP, Ardinger HH, Pagon RA, Wallace SE, Bean LJ, Mirzaa G, i sur., ur. *GeneReviews®* [Internet]. Seattle (WA): University of Washington, Seattle; 1993 [pristupljeno: 01. 5. 2021.]. Dostupno na: <http://www.ncbi.nlm.nih.gov/books/NBK1238/>.
73. Gupta A, Poe MD, Styner MA, Panigrahy A, Escolar ML. Regional differences in fiber tractography predict neurodevelopmental outcomes in neonates with infantile Krabbe disease. *NeuroImage Clin* [Internet]. 2014. [pristupljeno 01. 5.

2021.];7:792–8. Dostupno na:

<https://www.ncbi.nlm.nih.gov/pmc/articles/PMC4375637/>.

74. Husain AM, Altuwaijri M, Aldosari M. Krabbe disease: neurophysiologic studies and MRI correlations. *Neurology*. 2004;24;63(4):617-20. doi: 10.1212/01.wnl.0000134651.38196.f8.
75. Escolar ML, Poe MD, Provenzale JM, Richards KC, Allison J, Wood S, i sur. Transplantation of umbilical-cord blood in babies with infantile Krabbe's disease. *N Engl J Med*. 2005;352(20):2069-81. doi: 10.1056/NEJMoa042604.
76. Kaler SG, Liew CJ, Donsante A, Hicks JD, Sato S, Greenfield JC. Molecular correlates of epilepsy in early diagnosed and treated Menkes disease. *J Inherit Metab Dis*. 2010;33(5):583-9. doi: 10.1007/s10545-010-9118-2.
77. Menkes JH. Kinky hair disease: twenty five years later. *Brain Dev*. 1988;10(2):77-9. doi: 10.1016/s0387-7604(88)80074-3.
78. Rizk T, Mahmoud A, Jamali T, Al-Mubarak S. Menkes disease presenting with epilepsia partialis continua. *Case Rep Neurol Med*. 2014;2014:525784. doi: 10.1155/2014/525784.
79. Jafri SK, Kumar R, Lashari SK, Chand P. Menkes disease: A rare disorder. *J Pak Med Assoc*. 2017;67(10):1609-1611.
80. Palmer CA, Percy AK. Neuropathology of occipital horn syndrome. *J Child Neurol*. 200;16(10):764-6. doi: 10.1177/088307380101601011.
81. Bindu PS, Sinha S, Taly AB, Kovur JM, Gayathri N, Arunodaya GR. Menkes syndrome presenting as myoclonic seizures: neuroimaging and EEG observations. *J Child Neurol*. 2007;22(4):452-5. doi: 10.1177/0883073807301931.
82. Menkes JH, Alter M, Steigleder GK, Weakley DR, SungJH. A sex-linked recessive disorder with retardation of growth, peculiar hair, and focal cerebral and cerebellar degeneration. *Pediatrics*. 1962;29:764-79.

83. Friedman E, Harden A, Koivikko M, Pampiglione G. Menkes' disease: neurophysiological aspects. *J Neurol Neurosurg Psychiatry*. 1978;41(6):505-10. doi: 10.1136/jnnp.41.6.505.
84. Menkes Disease: Background, Pathophysiology, Etiology [Internet]. [pristupljeno 10. 5. 2021.]. Dostupno na: <https://emedicine.medscape.com/article/1180460-workup>.
85. Vairo FPE, Chwal BC, Perini S, Ferreira MAP, de Freitas Lopes AC, Saute JAM. A systematic review and evidence-based guideline for diagnosis and treatment of Menkes disease. *Mol Genet Metab*. 2019;126(1):6-13. doi: 10.1016/j.ymgme.2018.12.005.
86. Wassenberg T, Molero-Luis M, Jeltsch K, Hoffmann GF, Assmann B, Blau N, i sur. Consensus guideline for the diagnosis and treatment of aromatic L-amino acid decarboxylase (AADC) deficiency. *Orphanet J Rare Dis*. 2017;12(1):12. doi: 10.1186/s13023-016-0522-z.
87. Hyland K, Clayton PT. Aromatic amino acid decarboxylase deficiency in twins. *J Inherit Metab Dis*. 1990;13(3):301-4. doi: 10.1007/BF01799380.
88. Brun L, Ngu LH, Keng WT, Ch'ng GS, Choy YS, Hwu WL, i sur. Clinical and biochemical features of aromatic L-amino acid decarboxylase deficiency. *Neurology*. 2010;75(1):64-71. doi: 10.1212/WNL.0b013e3181e620ae.
89. Ng J, Papandreou A, Heales SJ, Kurian MA. Monoamine neurotransmitter disorders--clinical advances and future perspectives. *Nat Rev Neurol*. 2015;11(10):567-84. doi: 10.1038/nrneurol.2015.172.
90. Merola A, Kobayashi N, Romagnolo A, Wright BA, Artusi CA, Imbalzano G, i sur. Gene Therapy in Movement Disorders: A Systematic Review of Ongoing and Completed Clinical Trials. *Front Neurol*. 2021;12:648532. doi: 10.3389/fneur.2021.648532.
91. Stoll BJ, Hansen NI, Bell EF, Shankaran S, Laptook AR, Walsh MC, i sur. Neonatal outcomes of extremely preterm infants from the NICHD Neonatal

- Research Network. *Pediatrics*. 2010;126(3):443-56. doi: 10.1542/peds.2009-2959.
92. Volpe JJ. Encephalopathy of prematurity includes neuronal abnormalities. *Pediatrics*. 2005;116(1):221-225. doi:10.1542/peds.2005-0191.
93. Al-Macki N, Miller SP, Hall N, Shevell M. The spectrum of abnormal neurologic outcomes subsequent to term intrapartum asphyxia. *Pediatr Neurol*. 2009;41(6):399-405. doi:10.1016/j.pediatrneurol.2009.06.001.
94. Igarashi M. Floppy infant syndrome. *J Clin Neuromuscul Dis*. 2004;6(2):69-90. doi: 10.1097/00131402-200412000-00003.
95. Campbell C, Levin S, Siu VM, Venance S, Jacob P. Congenital myotonic dystrophy: Canadian population-based surveillance study. *J Pediatr*. 2013;163(1):120-5.e1-3. doi: 10.1016/j.jpeds.2012.12.070.
96. Aicardi J, Conti D, Goutières F. Les formes néo-natales de la dystrophie myotonique de Steinert [Neonatal forms of Steinert's myotonic dystrophy]. *J Neurol Sci*. 1974;22(2):149-64. French. doi: 10.1016/0022-510x(74)90217-2.
97. Moerman P, Fryns JP, Devlieger H, Van Assche A, Lauweryns J. Congenital eventration of the diaphragm: an unusual cause of intractable neonatal respiratory distress with variable etiology. *Am J Med Genet*. 1987;27(1):213-8. doi: 10.1002/ajmg.1320270124.
98. Gutiérrez Gutiérrez G, Díaz-Manera J, Almendrote M, Azriel S, Eulalio Bárcena J, Cabezudo García P i sur. Clinical guide for the diagnosis and follow-up of myotonic dystrophy type 1, MD1 or Steinert's disease. *Neurologia*. 2020;35(3):185-206. doi: 10.1016/j.nrl.2019.01.001.
99. D'Amico A, Mercuri E, Tiziano FD, Bertini E. Spinal muscular atrophy. *Orphanet J Rare Dis*. 2011;6:71. doi: 10.1186/1750-1172-6-71.
100. Prior TW, Snyder PJ, Rink BD, Pearl DK, Pyatt RE, Mihal DC, i sur. Newborn and carrier screening for spinal muscular atrophy. *Am J Med Genet A*. 2010;152A(7):1608-16. doi: 10.1002/ajmg.a.33474.

101. Arnold WD, Flanigan KM. A practical approach to molecular diagnostic testing in neuromuscular diseases. *Phys Med Rehabil Clin N Am.* 2012;23(3):589-608. doi: 10.1016/j.pmr.2012.06.002.
102. Barišić N, Vukić V, Lehman I, Novak M, Đapić T, Sertić J i sur. Iskustva u liječenju bolesnika sa spinalnom mišićnom atrofijom u Hrvatskoj – pozitivni rezultati praćenja iz nacionalnog registra i novi izazovi. *Paediatr Croat [Internet].* 2020 [pristupljeno 29.05.2021.];64(4):236-251. Dostupno na: <https://hrcak.srce.hr/251936>.
103. Singh NK, Singh NN, Androphy EJ, Singh RN. Splicing of a critical exon of human Survival Motor Neuron is regulated by a unique silencer element located in the last intron. *Mol Cell Biol.* 2006;26(4):1333–46.
104. Dayton RD, Wang DB, Klein RL. The advent of AAV9 expands applications for brain and spinal cord gene delivery. *Expert Opin Biol Ther.* 2012;12(6):757-66. doi: 10.1517/14712598.2012.681463.
105. Mendell JR, Al-Zaidy S, Shell R, et al. Single-Dose Gene-Replacement Therapy for Spinal Muscular Atrophy. *N Engl J Med.* 2017;377(18):1713-1722. doi:10.1056/NEJMoa1706198.
106. Kohler L, Puertollano R, Raben N. Pompe Disease: From Basic Science to Therapy. *Neurother J Am Soc Exp Neurother.* 2018;15(4):928-942. doi: 10.1007/s13311-018-0655-y.
107. van den Hout HM, Hop W, van Diggelen OP, Smeitink JA, Smit GP, Poll-The BT, i sur. The natural course of infantile Pompe's disease: 20 original cases compared with 133 cases from the literature. *J Pediatr.* 2003;112(2):332-40. doi: 10.1542/peds.112.2.332.
108. Slonim AE, Bulone L, Ritz S, Goldberg T, Chen A, Martiniuk F. Identification of two subtypes of infantile acid maltase deficiency. *J Pediatr.* 2000;137(2):283-5. doi: 10.1067/mpd.2000.107112.
109. ACMG Work Group on Management of Pompe Disease, Kishnani PS, Steiner RD, Bali D, Berger K, Byrne BJ, i sur. Pompe disease diagnosis and

- management guideline. *Genet Med Off J Am Coll Med Genet.* 2006.;8(5):267–88.
110. van der Ploeg AT, Reuser AJ. Pompe's disease. *Lancet Lond Engl.* 2008;372(9646):1342-53. doi: 10.1016/S0140-6736(08)61555-X.
111. Petković Ramadža D. Pompeova bolest – progresivna multiorganska bolest: dijagnostički i terapijski izazovi. *Paediatr Croat [Internet].* 2020 [pristupljeno 27.05.2021.];64(4):253-259. Dostupno na: <https://hrcak.srce.hr/251937>.
112. Willot S, Marchand V, Rasquin A, Alvarez F, Martin SR. Systemic progression of type IV glycogen storage disease after liver transplantation. *J Pediatr Gastroenterol Nutr.* 2010;51(5):661-4. doi: 10.1097/MPG.0b013e3181d29780.
113. Escobar LF, Wagner S, Tucker M, Wareham J. Neonatal presentation of lethal neuromuscular glycogen storage disease type IV. *J Perinatol.* 2012;32(10):810-3. doi: 10.1038/jp.2011.178.
114. Giuffrè B, Parini R, Rizzuti T, Morandi L, van Diggelen OP, Bruno C, i sur. Severe neonatal onset of glycogenosis type IV: clinical and laboratory findings leading to diagnosis in two siblings. *J Inherit Metab Dis.* 2004;27(5):609-19. doi: 10.1023/b:boli.0000042980.45692.bb.
115. Type IV Glycogen Storage Disease Workup: Laboratory Studies, Other Tests [Internet]. [pristupljeno 10. 5. 2021.]. Dostupno na: <https://emedicine.medscape.com/article/119690-workup#c3>.
116. Magoulas PL, El-Hattab AW. Glycogen Storage Disease Type IV. U: Adam MP, Ardinger HH, Pagon RA, Wallace SE, Bean LJ, Mirzaa G, i ostali, ur. *GeneReviews® [Internet].* Seattle (WA): University of Washington, Seattle; 1993-2020. [ažurirano 1.8.2019.; pristupljeno 10. 5.2021.]. Dostupno na: <http://www.ncbi.nlm.nih.gov/books/NBK115333/>.
117. Namba T, Brown SB, Grob D. Neonatal myasthenia gravis: report of two cases and review of the literature. *Pediatrics.* 1970;45(3):488-504.

118. Barišić N. Bolesti živčanog sustava i mišića. U: Mardešić D i sur., ur. Pedijatrija. Zagreb: Školska knjiga; 2016., str. 1023 – 24.
119. Ciafaloni E. Myasthenia Gravis and Congenital Myasthenic Syndromes. *Continuum (Minneap Minn)*. 2019;25(6):1767-1784. doi: 10.1212/CON.0000000000000800.
120. Engel AG, Shen X-M, Selcen D, Sine SM. Congenital myasthenic syndromes: pathogenesis, diagnosis, and treatment. *Lancet Neurol*. 2015.;14(4):420–34. doi:10.1016/S1474-4422(14)70201-7.
121. Akiyama C, Nonaka I. A follow-up study of congenital non-progressive myopathies. *Brain Dev*. 1996;18(5):404-408. doi:10.1016/0387-7604(96)00042-3.
122. Shy GM, Engel WK, Somers JE, Wanko T. Nemaline myopathy. A new congenital myopathy. *Brain J Neurol*. 1963;86:793–810.
123. Laing NG, Wilton SD, Akkari PA, Dorosz S, Boundy K, Kneebone C, i sur. A mutation in the alpha tropomyosin gene TPM3 associated with autosomal dominant nemaline myopathy. *Nat Genet*. 1995;9(1):75-9. doi: 10.1038/ng0195-75.
124. Pelin K, Hilpelä P, Donner K, Sewry C, Akkari PA, Wilton SD, i sur. Mutations in the nebulin gene associated with autosomal recessive nemaline myopathy. *Proc Natl Acad Sci U S A*. 1999;96(5):2305-10. doi: 10.1073/pnas.96.5.2305.
125. Ilkovski B, Cooper ST, Nowak K, Ryan MM, Yang N, Schnell C, i sur. Nemaline myopathy caused by mutations in the muscle alpha-skeletal-actin gene. *Am J Hum Genet*. 2001;68(6):1333-43. doi: 10.1086/320605.
126. Johnston JJ, Kelley RI, Crawford TO, Morton DH, Agarwala R, Koch T, i sur. A novel nemaline myopathy in the Amish caused by a mutation in troponin T1. *Am J Hum Genet*. 2000;67(4):814-21. doi: 10.1086/303089.
127. Jungbluth H, Wallgren-Pettersson C, Laporte J. Centronuclear (myotubular) myopathy. *Orphanet J Rare Dis*. 2008;3:26. doi: 10.1186/1750-1172-3-26.

128. Wu S, Ibarra MC, Malicdan MC, Murayama K, Ichihara Y, Kikuchi H, i sur. Central core disease is due to RYR1 mutations in more than 90% of patients. *Brain*. 2006;129(Pt 6):1470-80. doi: 10.1093/brain/awl077.
129. McCarthy TV, Quane KA, Lynch PJ. Ryanodine receptor mutations in malignant hyperthermia and central core disease. *Hum Mutat*. 2000;15(5):410-7. doi: 10.1002/(SICI)1098-1004(200005)15:5<410::AID-HUMU2>3.0.CO;2-D.
130. Claeys KG. Congenital myopathies: an update. *Dev Med Child Neurol*. 2020;62(3):297-302. doi: 10.1111/dmcn.14365.
131. Klein A, Lillis S, Munteanu I, Scoto M, Zhou H, Quinlivan R, i sur. Clinical and genetic findings in a large cohort of patients with ryanodine receptor 1 gene-associated myopathies. *Hum Mutat*. 2012.;33(6):981–8. doi: 10.1002/humu.22056.
132. Camacho Vanegas O, Bertini E, Zhang RZ, i sur. Ullrich scleroatonic muscular dystrophy is caused by recessive mutations in collagen type VI. *Proc Natl Acad Sci U S A*. 2001;98(13):7516-7521. doi:10.1073/pnas.121027598.
133. Nadeau A, Kinali M, Main M, Jimenez-Mallebrera C, Aloysius A, Clement E, i sur. Natural history of Ullrich congenital muscular dystrophy. *Neurology*. 2009;73(1):25-31. doi:10.1212/WNL.0b013e3181aae851.
134. Foley AR, Quijano-Roy S, Collins J, Straub V, McCallum M, Deconinck N, i sur. Natural history of pulmonary function in collagen VI-related myopathies. *Brain J Neurol*. 2013;136(12):3625-3633. doi:10.1093/brain/awt28.
135. Sabatelli P, Gara SK, Grumati P, Urciuolo A, Gualandi F, Curci R, i sur. Expression of the collagen VI $\alpha 5$ and $\alpha 6$ chains in normal human skin and in skin of patients with collagen VI-related myopathies. *J Invest Dermatol*. 2011;131(1):99-107. doi:10.1038/jid.2010.284.
136. Rohrbach M, Vandersteen A, Yiş U, Serdaroglu G, Ataman E, Chopra M, i sur. Phenotypic variability of the kyphoscoliotic type of Ehlers-Danlos syndrome (EDS VIA): clinical, molecular and biochemical delineation. *Orphanet J Rare Dis*. 2011;6:46. doi:10.1186/1750-1172-6-46.

137. Brady AF, Demirdas S, Fournel-Gigleux S, Ghali N, Giunta C, Kapferer-Seebacher I, i sur. The Ehlers-Danlos syndromes, rare types. *Am J Med Genet C Semin Med Genet.* 2017;175(1):70-115. doi:10.1002/ajmg.c.31550.
138. Tosun A, Kurtgoz S, Dursun S, Bozkurt G. A case of Ehlers-Danlos syndrome type VIA with a novel PLOD1 gene mutation. *Pediatr Neurol.* 2014;51(4):566-569. doi:10.1016/j.pediatrneurol.2014.06.020.
139. Merritt JL 2nd, Norris M, Kanungo S. Fatty acid oxidation disorders. *Ann Transl Med.* 2018;6(24):473. doi:10.21037/atm.2018.10.57.
140. Gutierrez AR, Bodensteiner J, Gutmann L. Electrodiagnosis of infantile botulism. *J Child Neurol.* 1994;9(4):362-365. doi:10.1177/088307389400900404.
141. Cox N, Hinkle R. Infant botulism. *Am Fam Physician.* 2002;65(7):1388-1392.
142. Gorman GS, Chinnery PF, DiMauro S, Hirano M, Koga Y, McFarland R, i sur. Mitochondrial diseases. *Nat Rev Dis Primers.* 2016;2:16080. doi: 10.1038/nrdp.2016.80.
143. McFarland R, Taylor RW, Turnbull DM. A neurological perspective on mitochondrial disease. *Lancet Neurol.* 2010;9(8):829-40. doi: 10.1016/S1474-4422(10)70116-2.
144. Brito S, Thompson K, Campistol J, Colomer J, Hardy SA, He L, i sur. Long-term survival in a child with severe encephalopathy, multiple respiratory chain deficiency and GFM1 mutations. *Front Genet.* 2015;6:102. doi: 10.3389/fgene.2015.00102.
145. Bourdon A, Minai L, Serre V, Jais JP, Sarzi E, Aubert S, i sur. Mutation of RRM2B, encoding p53-controlled ribonucleotide reductase (p53R2), causes severe mitochondrial DNA depletion. *Nat Genet.* 2007;39(6):776-80. doi: 10.1038/ng2040.
146. Ghezzi D, Baruffini E, Haack TB, Invernizzi F, Melchionda L, Dallabona C, i sur. Mutations of the mitochondrial-tRNA modifier MTO1 cause hypertrophic

- cardiomyopathy and lactic acidosis. *Am J Hum Genet.* 2012;90(6):1079-87. doi: 10.1016/j.ajhg.2012.04.011.
147. Wedatilake Y, Brown RM, McFarland R, Yaplito-Lee J, Morris AA, Champion M, i sur. SURF1 deficiency: a multi-centre natural history study. *Orphanet J Rare Dis.* 2013;8:96. doi: 10.1186/1750-1172-8-96.
148. Yelverton JC, Arnos K, Xia XJ, Nance WE, Pandya A, Dodson KM. The clinical and audiologic features of hearing loss due to mitochondrial mutations. *Otolaryngol Head Neck Surg.* 2013;148(6):1017-22. doi: 10.1177/0194599813482705.
149. Haas RH, Parikh S, Falk MJ, Saneto RP, Wolf NI, Darin N, Cohen BH. Mitochondrial disease: a practical approach for primary care physicians. *Pediatrics.* 2007;120(6):1326-33. doi: 10.1542/peds.2007-0391.
150. Ferreira M, Torraco A, Rizza T, Fattori F, Meschini MC, Castana C, i sur. Progressive cavitating leukoencephalopathy associated with respiratory chain complex I deficiency and a novel mutation in NDUFS1. *Neurogenetics.* 2011;12(1):9-17. doi: 10.1007/s10048-010-0265-2.
151. Vajsar J, Ackerley C, Chitayat D, Becker LE. Basal lamina abnormality in the skeletal muscle of Walker-Warburg syndrome. *Pediatr Neurol.* 2000;22(2):139-143. doi:10.1016/s0887-8994(99)00129-0.
152. Vajsar J, Schachter H. Walker-Warburg syndrome. *Orphanet J Rare Dis.* 2006;1:29. doi: 10.1186/1750-1172-1-29.
153. Henry MD, Campbell KP. A role for dystroglycan in basement membrane assembly. *Cell.* 1998;95(6):859-70. doi: 10.1016/s0092-8674(00)81708-0.
154. Warburg M. Hydrocephaly, congenital retinal nonattachment, and congenital falciform fold. *Am J Ophthalmol.* 1978;85(1):88-94. doi: 10.1016/s0002-9394(14)76671-1.
155. Tuuli MG, Odibo AO. Walker-Warburg Syndrome. U: *Obstetric Imaging: Fetal Diagnosis and Care [Internet]. Elsevier; 2018 [pristupljeno 14. svibanj 2021].*

str. 189-190.e1. Dostupno na:

<https://linkinghub.elsevier.com/retrieve/pii/B9780323445481000383>.


156. Congenital Muscular Dystrophy: Background, Pathophysiology, Epidemiology [Internet]. [pristupljeno 14. svibanj 2021.]. Dostupno na: <https://emedicine.medscape.com/article/1180214-overview>.
157. Haltia M, Leivo I, Somer H, Pihko H, Paetau A, Kivelä T, i sur. Muscle-eye-brain disease: a neuropathological study. *Ann Neurol*. 1997.;41(2):173–80. doi: 10.1002/ana.410410208.
158. Santavuori P, Somer H, Sainio K, Rapola J, Kruus S, Nikitin T, i sur. Muscle-eye-brain disease (MEB). *Brain Dev*. 1989;11(3):147-53. doi: 10.1016/s0387-7604(89)80088-9.
159. Kano H, Kobayashi K, Herrmann R, Tachikawa M, Manya H, Nishino I, i sur. Deficiency of alpha-dystroglycan in muscle-eye-brain disease. *Biochem Biophys Res Commun*. 2002;291(5):1283-6. doi: 10.1006/bbrc.2002.6608.
160. Saito Y, Mizuguchi M, Oka A, Takashima S. Fukutin protein is expressed in neurons of the normal developing human brain but is reduced in Fukuyama-type congenital muscular dystrophy brain. *Ann Neurol*. 2000;47(6):756-64.
161. Ishigaki K, Ihara C, Nakamura H, Mori-Yoshimura M, Maruo K, Taniguchi-Ikeda M, i sur. National registry of patients with Fukuyama congenital muscular dystrophy in Japan. *Neuromuscul Disord*. 2018;28(10):885-893. doi: 10.1016/j.nmd.2018.08.001.
162. Kamoshita S, Konishi Y, Segawa M, Fukuyama Y. Congenital muscular dystrophy as a disease of the central nervous system. *Arch Neurol*. 1976;33(7):513-6. doi: 10.1001/archneur.1976.00500070055011.
163. Toda T, Kobayashi K, Kondo-Iida E, Sasaki J, Nakamura Y. The Fukuyama congenital muscular dystrophy story. *Neuromuscul Disord*. 2000;10(3):153-9. doi: 10.1016/s0960-8966(99)00109-1.

164. Chang IJ, He M, Lam CT. Congenital disorders of glycosylation. *Ann Transl Med.* 2018;6(24):477. doi:10.21037/atm.2018.10.45.
165. Rymen D, Jaeken J. Skin manifestations in CDG. *J Inherit Metab Dis.* 2014;37(5):699-708. doi:10.1007/s10545-014-9678-7.
166. Sturiale L, Barone R, Garozzo D. The impact of mass spectrometry in the diagnosis of congenital disorders of glycosylation. *J Inherit Metab Dis.* 2011;34(4):891-899. doi:10.1007/s10545-011-9306-8.
167. Lagier-Tourenne C, Tranebaerg L, Chaigne D, et al. Homozygosity mapping of Marinesco-Sjögren syndrome to 5q31. *Eur J Hum Genet.* 2003;11(10):770-778. doi:10.1038/sj.ejhg.5201068.
168. Anttonen A-K. Marinesco-Sjögren Syndrome. U: Adam MP, Ardinger HH, Pagon RA, Wallace SE, Bean LJ, Mirzaa G, et al., urednici. *GeneReviews®* [Internet]. Seattle (WA): University of Washington, Seattle; 1993 [citirano 28. svibanj 2021.]. Dostupno na: <http://www.ncbi.nlm.nih.gov/books/NBK1192/>.
169. Paganoni S, Nicholson K, Leigh F, et al. Developing multidisciplinary clinics for neuromuscular care and research. *Muscle Nerve.* 2017;56(5):848-858. doi:10.1002/mus.25725.
170. Romero A, Joshi GP. Neuromuscular disease and anesthesia. *Muscle Nerve.* 2013;48(3):451-60. doi: 10.1002/mus.23817.

Napomena: fotografije pacijenata Zavoda za genetiku i bolesti metabolizma korištene u ovom diplomskom radu objavljene su uz suglasnost roditelja pacijenata. Radiološke snimke su ustupljene su od strane Zavoda za genetiku i bolesti metabolizma, Klinike za pedijatriju, Kliničkog bolničkog centra Zagreb.

12. ŽIVOTOPIS

OSOBNJE INFORMACIJE **Doria Podvorec**

 Zagreb, Hrvatska

 dpodvorec@gmail.com

Spol : Ženski | **Datum rođenja**: 18.7.1996. | **Državljanstvo**: Hrvatsko

OBRAZOVANJE I OSPOSOBLJAVANJE

srpanj 2015. – danas

Fakultet
Medicinski fakultet Sveučilišta u Zagrebu,
Šalata 3, 10 000 Zagreb

rujan 2011. – lipanj 2015.

Klasična gimnazija
Nadbiskupska klasična gimnazija s pravom javnosti
Voćarska 106, 10 000 Zagreb

rujan 2003. – lipanj 2011.

Osnovna škola
Osnovna škola Petra Zrinskog
Krajiška 9, 10 000 Zagreb

rujan 2001. – lipanj 2011.

Plesna škola
Plesni studio Edite Cebalo
Medulićeva 30, 10 000 Zagreb

DODATNE INFORMACIJE

Priznanja i
nagrade

Priznanje Gradskog ureda za obrazovanje, kulturu i sport za osvojeno 2. mjesto na županijskom natjecanju mladeži crvenog križa Zagreb iz prve pomoći 2014.

Završeni tečajevi

Tečaj talijanskog jezika (A1 – B1.1.) , Azzuro centar talijanskog jezika
Tečaj engleskog jezika (A1 – B1), Porta vitae škola stranih jezika
Škola akrobatskog rock'n'rolla , Rock'n'roll gimnazija
Tečaj prve pomoći u organizaciji Crvenog križa

Studentski poslovi

Animator u Igraonice.hr (rujan 2019.- veljača 2020.)