

Uloga izraženosti MMP-9 i COX-2 proteina u analizi karotidnog aterosklerotskog plaka u bolesnika s karotidnom endarterektomijom

Šef, Davorin

Doctoral thesis / Disertacija

2022

Degree Grantor / Ustanova koja je dodijelila akademski / stručni stupanj: **University of Zagreb, School of Medicine / Sveučilište u Zagrebu, Medicinski fakultet**

Permanent link / Trajna poveznica: <https://um.nsk.hr/um:nbn:hr:105:167314>

Rights / Prava: [In copyright](#)/[Zaštićeno autorskim pravom.](#)

Download date / Datum preuzimanja: **2024-11-26**



Repository / Repozitorij:

[Dr Med - University of Zagreb School of Medicine Digital Repository](#)



SVEUČILIŠTE U ZAGREBU
MEDICINSKI FAKULTET

Davorin Šef

**Uloga izraženosti MMP-9 i COX-2
proteina u analizi karotidnog
aterosklerotskog plaka u bolesnika s
karotidnom endarterektomijom**

DISERTACIJA



Zagreb, 2022.

**SVEUČILIŠTE U ZAGREBU
MEDICINSKI FAKULTET**

Davorin Šef

**Uloga izraženosti MMP-9 i COX-2
proteina u analizi karotidnog
aterosklerotskog plaka u bolesnika s
karotidnom endarterekomijom**

DISERTACIJA

Zagreb, 2022.

Disertacija je izrađena u suradnji sa sljedećim institucijama i zavodima:

1. Klinička Bolnica "Merkur" Medicinskog fakulteta Sveučilišta u Zagrebu
2. Zavod za kardiovaskularnu kirurgiju, Klinika za kardiovaskularne bolesti „Magdalena“ u Krapinskim Toplicama
3. Zavod za vaskularnu kirurgiju, Klinika za kirurgiju Kliničkog bolničkog centra Rijeka i Medicinskog fakulteta Sveučilišta u Rijeci

Pri statističkoj analizi je pomogao prof. dr. sc. Milan Milošević, dr. med. sa Škole narodnog zdravlja "Andrija Štampar" u Zagrebu.

Pri lektorskim ispravcima je pomogla prof. dr. sc. Jelka Petrak.

Voditelji rada: doc. dr. sc. Anita Škrtić, dr. med. i prof. dr. sc. Vinko Vidjak, dr. med.

Zahvaljujem mentorima doc. dr. sc. Aniti Škrtić, dr. med. i prof. dr. sc. Vinku Vidjaku, dr. med., te kolegama iz prethodno spomenutih institucija na velikom doprinosu u cjelokupnom postupku nastanka ove disertacije.

Zahvaljujem tvrtci Inel – medicinska tehnika d.o.o. na donaciji za potrebe istraživanja i izrade disertacije.

Posebno zahvaljujem prof. dr. sc. Marku I. Turini dr. med. na svakom nesebičnom savjetu, mudrosti te podršci.

Najviše zahvaljujem supruzi Alessandri i roditeljima Jadranki i Dubravku na ljubavi, strpljenju, razumijevanju te njihovoj bezuvjetnoj i stalnoj podršci. Ovu disertaciju posvećujem njima.

SADRŽAJ

1.	UVOD.....	1
	1.1. Anatomija i histološka građa ekstrakranijske arterijske cirkulacije.....	2
	1.2. Razvoj ateroskleroze i histološka obilježja nestabilnog aterosklerotskog plaka.....	5
	1.2.1. Nestabilni aterosklerotski plak.....	6
	1.3. Uloga COX-2 u razvoju aterosklerotskog plaka.....	7
	1.4. Uloga MMP-9 u razvoju aterosklerotskog plaka.....	10
	1.5. Razvoj i posljedice aterosklerotske bolesti karotidne arterije...13	
	1.6. Klinička slika aterosklerotske bolesti karotidne arterije.....	15
	1.6.1. Karotidni sindrom.....	17
	1.6.2. Asimptomatski stadij karotidne bolesti.....	17
	1.7. Dijagnostika aterosklerotske bolesti karotidne arterije.....	18
	1.7.1. Klinički pregled.....	18
	1.7.2. Metode za mjerenje stupnja suženja karotidne arterije.....	18
	1.7.3. Ultrazvučna dijagnostika.....	20
	1.7.4. Višeslojna kompjutorizirana tomografija – MSCT.....	20
	1.7.5. MR dijagnostika.....	21
	1.7.6. Digitalna suptrakcijska angiografija (DSA).....	22
	1.8. Analiza karotidnog plaka neinvazivnom radiološkom dijagnostikom.....	24
	1.9. Liječenje aterosklerotske bolesti karotidne arterije.....	25
	1.9.1. Kirurško liječenje karotidnom endarterektomijom	25
	1.9.2. Endovaskularno liječenje (CAS).....	27
	1.9.3. Medikamentno liječenje.....	28
2.	HIPOTEZA.....	30
3.	CILJEVI RADA.....	31
	3.1. Opći cilj.....	31
	3.2. Specifični ciljevi.....	31
4.	BOLESNICI I METODE.....	32
	4.1. Plan istraživanja.....	32

4.2. Bolesnici.....	32
4.3. Predoperativna neinvazivna radiološka dijagnostika.....	33
4.4. Laboratorijska analiza.....	35
4.5. Histološka analiza karotidnog aterosklerotskog plaka.....	35
4.6. Analiza imunohistokemijskog bojenja karotidnog aterosklerotskog plaka.....	36
4.7. Statistička analiza.....	38
5. REZULTATI.....	40
5.1. Klinička i laboratorijska obilježja bolesnika s indikacijom za CEA.....	40
5.2. Karakteristike i tip KAP-a analiziranog predoperativnom neinvazivnom radiološkom dijagnostikom (UZV/CD, MR i/ili MSCT).....	43
5.3. Patohistološke karakteristike i tip KAP-a.....	44
5.4. Semikvantitativna analiza makrofaga, glatkih mišićnih stanica i mikrovaskularne gustoće u KAP-u te analiza histološkog tipa krvarenja unutar plaka.....	45
5.5. Usporedba simptomatskih i asimptomatskih bolesnika s indikacijom za CEA.....	46
5.5.1. Usporedba kliničkih i laboratorijskih pokazatelja.....	46
5.5.2. Analiza karakteristika i tipa KAP-a predoperativnom neinvazivnom radiološkom dijagnostikom.....	49
5.5.3. Patohistološka analiza KAP-a u asimptomatskih i simptomatskih bolesnika.....	54
5.5.4. Semikvantitativna analiza imunohistokemijskog bojenja KAP-a u asimptomatskih i simptomatskih bolesnika.....	58
5.6. Usporedba bolesnika s radiološki dijagnosticiranim stabilnim i nestabilnim plakovima.....	66
5.6.1. Usporedba kliničkih i laboratorijskih pokazatelja.....	66
5.6.2. Analiza karakteristika i tipa KAP-a neinvazivnom radiološkom dijagnostikom.....	69

5.6.3. Patohistološka analiza i analiza imunohistokemijskog bojenja radiološki nestabilnog i stabilnog KAP-a.....	70
5.7. Korelacije izraženosti COX-2 i MMP-9 s prisutnošću kliničkih simptoma karotidne bolesti.....	75
6. RASPRAVA.....	80
6.1. Analiza kliničkih i laboratorijskih pokazatelja bolesnika s indikacijom za CEA.....	82
6.2. Analiza karakteristika KAP-a predoperativnom neinvazivnom radiološkom dijagnostikom.....	85
6.3. Analiza histoloških karakteristika KAP-a.....	88
6.4. Analiza izraženosti MMP-9 i COX-2 proteina u KAP-u.....	91
6.5. Analiza korelacije izraženosti COX-2 i MMP-9 s prisutnošću simptoma karotidne bolesti i radiološki dijagnosticiranom nestabilnošću KAP-a.....	94
6.6. Ograničenja istraživanja.....	96
7. ZAKLJUČCI.....	98
8. SAŽETAK.....	101
9. SUMMARY.....	103
10. POPIS LITERATURE.....	105
11. BIOGRAFIJA.....	128

POPIS OZNAKA I KRATICA

ACAS	engl. <i>Asymptomatic Carotid Atherosclerosis Study</i>
ACST	engl. <i>Asymptomatic Carotid Surgery Trial</i>
ACI	unutarnja karotidna arterija (lat. <i>arteria carotis interna</i>)
AHA	engl. <i>American Heart Association</i>
a.	arterija
APTV	aktivirano parcijalno tromboplastinsko vrijeme
AUC	površina ispod krivulje (engl. <i>area under the curve</i>)
CAS	postavljanje stenta u karotidnu arteriju (engl. <i>carotid artery stenting</i>)
CD	engl. <i>Color Doppler</i>
CEA	karotidna endarterektomija (engl. <i>carotid endarterectomy</i>)
COX	ciklooksigenaza
CRP	C-reaktivni protein
CVI	moždani udar (engl. <i>cerebrovascular insult</i>)
DICOM	engl. <i>Digital Imaging and Communications in Medicine</i>
DM	šećerna bolest (lat. <i>diabetes mellitus</i>)
DSA	angiografija
ECM	izvanstanični matriks (engl. <i>extracellular matrix</i>)
ECST	engl. <i>European Carotid Surgery Trial</i>
EDV	krajnja dijastolička brzina (engl. <i>end-diastolic velocity</i>)
ESVS	engl. <i>European Society for Vascular Surgery</i>
GUK	glukoza u krvi
GSM	intenzitet tonova slike na sivoj skali (engl. <i>gray scale median</i>)
Hb	hemoglobin
HDL	lipoprotein velike gustoće (engl. <i>high-density lipoprotein</i>)

HLP	hiperlipidemija
HU	Hounsfieldove jedinice
IMT	debljina kompleksa intime i medije (engl. <i>intima-media thickness</i>)
JPEG	engl. <i>Joint Photographic Experts Group</i>
KAP	karotidni aterosklerotski plak
KOPB	kronična opstruktivna plućna bolest
L	leukociti
LDL	lipoprotein male gustoće (engl. <i>low-density lipoprotein</i>)
m.	mišić (lat. <i>musculus</i>)
M.	bolest (lat. <i>morbus</i>)
MMP	matriks metaloproteinaza
MR	magnetska rezonancija
MSCT	višeslojna kompjuterizirana tomografija (engl. <i>multi-slice computed tomography</i>)
MVD	mikrovaskularna gustoća (engl. <i>microvascular density</i>)
n.	živac (lat. <i>nervus</i>)
N	nakupina
NASCET	engl. <i>North American Symptomatic Carotid Endarterectomy Trial</i>
OR	omjer izgleda (engl. <i>odds ratio</i>)
PD	engl. <i>proton density</i>
PGE ₂	prostaglandin E ₂
PPAR	receptori za aktivaciju proliferacije peroksisoma (engl. <i>peroxisome proliferators activated receptors</i>)
PSV	maksimalna sistolička brzina protoka (engl. <i>peak systolic velocity</i>)
PV	protrombinsko vrijeme
RTU	spremno za upotrebu (engl. <i>ready to use</i>)

ST	stanica
TIA	tranzitorna ishemička ataka
TOF	engl. <i>time-of-flight</i>
TPA	ukupna površina plaka (engl. <i>total plaque area</i>)
U	jedinica (engl. <i>unit</i>)
UZV	ultrazvuk
VSMC	krvožilne glatke mišićne stanice (engl. <i>vascular smooth muscle cells</i>)

1. UVOD

Ishemijski moždani udar ili cerebrovaskularni inzult (CVI) predstavlja veliki zdravstveni problem i važan je uzrok dugotrajnog invaliditeta u razvijenim zemljama svijeta (1). U Republici Hrvatskoj cerebrovaskularne bolesti su drugi vodeći uzrok smrti žena (13,0 %) i muškaraca (9,9 %)(2). CVI je drugi vodeći uzrok smrti i u Europi te uzrokuje smrt 1,1 milijuna stanovnika Europe godišnje. Ateroskleroza je zaslužna za jednu trećinu svih CVI-a (3). Smrtnost od prvog CVI-a je oko 35 %, a od sljedećeg i do 65 %, dok je čak 15 % - 30 % preživjelih trajno nesposobno za rad. CVI je tako uzrokom izravnih i neizravnih troškova za zdravstveni sustav i društvo u cjelini (4). Smatra se da uznapredovala ateroskleroza karotidne arterije uzrokuje oko 20 % svih cerebrovaskularnih inzulta [3]. Prijašnja istraživanja pokazuju da značajno aterosklerotsko suženje unutarnje karotidne arterije može imati i do 4,2 % muškaraca i 3,4 % žena te da incidencija raste sa starenjem (5, 6). U bolesnika sa simptomatskim suženjem karotidne arterije, karotidnom endarterektomijom (CEA) se može postići smanjenje rizika od ponovnog CVI-a za 17 %.(7) Bolesnici se smatraju simptomatskim ako su pretrpjeli tranzitornu ishemijsku ataku (TIA) ili CVI i/ili prolazni gubitak vida na jednom oku (lat. *amaurosis fugax*) u opskrbnom području sužene karotidne arterije [8, 9]. Velike randomizirane studije pokazale su da CEA ima važnu ulogu u prevenciji CVI-a te da se kod operiranih bolesnika smanjuje rizik i dugoročno poboljšava kvaliteta života (7, 8). Prvu uspješnu operaciju karotidne arterije zbog uznapredovale aterosklerotske bolesti je izveo ugledni kardiovaskularni kirurg Michael E. De Bakey 7. kolovoza 1953. godine, nakon čega je započela era karotidne kirurgije [11].

U slučaju asimptomatske bolesti karotidne arterije, smjernicama Europskog udruženja za vaskularnu kirurgiju (*European Society for Vascular Surgery – ESVS*) je određen stupanj suženja karotidne arterije u kombinaciji s radiološkim morfološkim kriterijima kada je indiciran operativni zahvat. Prema velikim randomiziranim kontroliranim istraživanjima (*Asymptomatic Carotid Atherosclerosis Study - ACAS, Asymptomatic Carotid Surgery Trial - ACST*) u asimptomatskih je bolesnika s visokosignifikantnim suženjem karotidne arterije

zabilježeno smanjenje 5-godišnjeg rizika od CVI-a nakon CEA s 11 % na 5 %. U tih bolesnika rizik od perioperativnog CVI-a ili smrti je bio oko 3 % (7, 8).

Prema zadnjim ESVS smjernicama, optimalna medikamentna terapija može biti vrlo uspješna kod asimptomatskih bolesnika, pa je za indikaciju za operativni zahvat potrebno, uz suženje 60 % - 99 %, zadovoljiti i barem jedan klinički ili radiološki morfološki kriterij povezan s povećanim rizikom od moždanog udara (npr. krvarenje unutar plaka) (9). Nedavno su objavljeni rezultati istraživanja koja su se usmjerila na morfološke i serološke parametre radi identifikacije nestabilnog karotidnog plaka kako bi se poboljšala identifikacija bolesnika koji imaju povećani cerebrovaskularni rizik (9-16).

1.1. Anatomija i histološka građa ekstrakranijske arterijske cirkulacije

Glavna arterijska opskrba glave i vrata odvija se preko zajedničkih karotidnih i vertebralnih arterija (17). Luk aorte se nastavlja na uzlaznu aortu te u većine ljudi daje tri glavna supraaortalna ogranka: *truncus brachiocephalicus* (lat. *arteria [a.] innominata*), lijevu zajedničku karotidnu arteriju (*a. carotis communis sinistra*) te lijevu potključnu arteriju (*a. subclavia sin.*) (18). Moguće su razne varijacije polazišta supraaortalnih ogranaka i najčešća varijanta je zajedničko polazište *truncus brachiocephalicusa* s lijevom zajedničkom karotidnom arterijom (u 10 % ljudi) koje se naziva *truncus bovinus* (18). *Truncus brachiocephalicus* je prvi glavni ogranak luka aorte koji se nakon 4-6 cm račva u desnu zajedničku karotidnu arteriju i desnu potključnu arteriju. Obje vertebralne arterije polaze od potključnih arterija. Willisov krug omogućuje intrakranijsku kolateralnu vezu vertebrobazilarnog i karotidnog sustava, koja je značajna u slučaju kada je jedna unutarnja karotidna arterija okludirana (18, 19). U tom slučaju alternativne kolaterale preko vanjske karotidne i oftalmične arterije mogu opskrbiti distalni intrakranijski dio na strani okludirane unutarnje karotidne arterije. Kontralateralna unutarnja karotidna arterija preko Willisova kruga također opskrbljuje distalni dio okludirane unutarnje karotidne arterije, no manje od 60 % populacije ima kompletan Willisov krug (18).

Mozak je od svih organa u tijelu najviše osjetljiv na manjak kisika. Za normalnu funkciju neurona potreban je konstantan dotok krvi, neovisan o sistemskom tlaku, što se postiže autoregulacijom cirkulacije u mozgu (1). Tako je moždani protok u granicama normale kad je srednji arterijski tlak između 50 i 150 mmHg (1). Normalan moždani protok iznosi 50 ml/100 g u minuti, a potrošnja kisika 3,5 ml/100 g u minuti. Kad protok padne ispod 10 ml/100 g u minuti, funkcija neurona može biti ugrožena (20).

Krvne žile predstavljaju cjevaste strukture koje su histološki građene od glatkih mišićnih stanica (engl. *vascular smooth muscle cells, VSMC*) i izvanstaničnog matriksa (engl. *extracellular matrix, ECM*) (21). Unutarnja površina krvnih žila prekrivena je jednim slojem endotelnih stanica (21). Relativni udio VSMC i ECM varira ovisno o vrsti krvnih žila unutar cirkulacijskog sustava. Kako bi se prilagodile pulzatilnom protoku krvi i višem krvnom tlaku, arterije imaju deblju stijenku i više slojeva VSMC u odnosu na stijenku vene (21).

Stijenke krvnih žila su organizirane u tri koncentrična sloja: intima, medija i adventicija (21, 22). Ti su slojevi prisutni u svim krvnim žilama, ali su najočitiji u većim žilama, osobito u arterijama (21, 23). Intima se sastoji od sloja endotelnih stanica ispod kojih je bazalna membrana. Odvojena je od medije elastičnom membranom koja se naziva unutrašnja elastična lamina (21). Medija se uglavnom sastoji od VSMC i ECM te je okružena rahlim vezivnim tkivom, živčanim vlaknima i manjim žilama adventicije (21). U pojedinim arterijama je prisutna vanjska elastična lamina na prijelazu između medije i adventicije (21).

Ovisno o veličini i histološkoj građi, arterije su podijeljene u tri vrste: velike elastične arterije (aorta, supraaortalne grane, ilijakalne i plućne arterije), arterije srednje veličine (koronarne i bubrežne arterije) te male arterije i arteriole (18, 21).

Koronarne krvne žile su arterije srednje veličine u kojima je sloj medije građen primarno od glatkih mišićnih stanica dok su elastična vlakna organizirana kao unutarnja i vanjska elastična lamina (21). Glatke mišićne stanice su cirkularno ili spiralno orijentirane u stijenci u odnosu na lumen, a protok krvi kroz krvne žile ovisi o kontrakciji ili relaksaciji VSMC (vazokonstrikcija/vazodilatacija) koje su kontrolirane autonomnim živčanim sustavom i lokalnim metabolički čimbenicima (npr. acidoza) (21). ECM također može utjecati na tonus VSMC

koronarnih krvnih žila otpuštanjem dušikovog (II) oksida koji uzrokuje vazodilataciju ili endotelina koji uzrokuje vazokonstrikciju (21, 24).

Endotelne stanice su cjeloviti, neprekinuti sloj niskih, kubičnih stanica koji oblaže cijelo krvožilno stablo i regulira brojne fiziološke i patološke procese u krvnim žilama (21). Neaktivirane endotelne stanice reguliraju upalne procese i funkciju drugih stanica u stijenci krvnih žila, posebno VSMC (21, 22). U patološkom procesu, aterosklerozi, upalni citokini, hemodinamski stres i lipidni produkti utječu na aktivaciju i/ili oštećenje endotelnih stanica koje sudjeluju u patogenezi na više načina: pojavom propusnih međustaničnih veza između endotelnih stanica, promjenom oblika endotelnih stanica i ekspresijom adhezijskih molekula, sintezom citokina, kemokina, čimbenika rasta, prokoagulantnih i antikoagulantnih čimbenika (21, 22). Endotelne stanice aktivno sudjeluju u ekstravazaciji leukocita tijekom razvoja upalnog procesa (21). Dugotrajna izloženost endotelnih stanica navedenim čimbenicima ateroskleroze rezultirat će disfunkcijom endotelnih stanica, što će za posljedicu imati vazodilataciju uzrokovanu poremećenom funkcijom endotela, hiperkoagulabilnim stanjem, povećanom sintezom slobodnih kisikovih radikala, inicijacijom tromboze i razvojem ateroskleroze (21).

Vaskularne glatke mišićne stanice sudjeluju u fiziološkim procesima oštećenja stijenke krvnih žila te u patološkim procesima kao što je ateroskleroza (22). Aktivirane VSMC mogu proliferirati i migrirati, i utjecati na povećanu sintezu ECM kolagena, elastina i proteoglikana, čimbenika rasta te citokina (21).

1.2. Razvoj ateroskleroze i histološka obilježja nestabilnog aterosklerotskog plaka

Ateroskleroza je složen kronični upalni proces arterijske stijenke koji se razvija kao posljedica oštećenja endotela tijekom kojeg dolazi do odlaganja lipida u intimu i mediju srednje velikih i velikih arterija (21, 23). Aterosklerotske promjene se klasificiraju kao rane lezije (tip I i II; masne pjege i masne pruge), intermedijarne lezije (tip III; masne pruge s malim izvanstaničnim nakupljanem lipida), ateromi i fibroateromi (lezija tipa IV i V), te složene lezije (tip VI; fibrozni aterosklerotski plak s ulceracijom površine, hematomom, krvarenjem i trombom unutar lezije) (21). Prema modificiranoj klasifikaciji Američkog udruženja za srce (engl. *American Heart Association – AHA*) aterosklerotski plak se može klasificirati u 8 različitih tipova ovisno o specifičnim karakteristikama plaka (25).

Stvaranje aterosklerotskog plaka započinje oštećenjem endotelnih stanica arterijske stijenke i rezultira subendotelnim nakupljanjem lipoproteina (prvenstveno oksidiranog lipoproteina male gustoće - engl. *low-density lipoprotein* - LDL i kolesterolskih kristala); privlačenjem monocita u oštećenu stijenku s migracijom u intimu i diferencijacijom u makrofage i pjenušave stanice; te otpuštanjem različitih čimbenika rasta i aktivacijom VSMC koje se umnažaju i stvaraju komponente ECM (23, 26).

Nakupljanje makrofaga ispunjenih lipidima u intimi u obliku pjenušavih stanica uzrokuje nastanak mikroskopskih lezija, masnih pjega, te daljnjim razvojem prvih makroskopski vidljivih aterosklerotskih promjena, masnih pruga koje se očituju kao uzdignuća intime žute boje. Izvanstaničnim nakupljanjem lipida razvijaju se intermedijarne lezije, a umnožavanjem VSMC i njihovom organizacijom oko žarišta pjenušavih stanica i izvanstaničnih lipida (masne jezgre) razvija se aterom (26).

Napredovanje aterosklerotskog procesa u aterom se odvija daljnjim nakupljanjem kolagena, elastina i proteoglikana, čiji izvor su miofibroblasti, transformirane VSMC (21, 23). Nakupljanje vezivnog tkiva na intimalnoj strani plaka uzrokuje stvaranje vezivne kape (23). Time nastaje potpuno zreli fibroaterom (23). U daljnjem tijeku dolazi do atrofije i fibroze medije, slabljenja čvrstoće i elastičnosti arterijske stijenke, infiltracije upalnih stanica te poticanja

neovaskularizacije (23). Kod uznapredovale aterosklerotske bolesti, plakovi mogu ovapnjeti, može nastati krvarenje unutar plaka, kao i ulceracija, te se može razviti tromboza na površini ulceriranog plaka (21, 23). Opisane promjene predstavljaju razvoj nestabilnog plaka te mogu uzrokovati komplikacije kao što je tromboembolija ili potpuno začepljenje arterije (27, 28).

1.2.1. Nestabilni aterosklerotski plak

Osim transformacije monocita u makrofage i masne stanice, procesi povezani s nestabilnošću plaka uključuju upalu, proteolizu, apoptozu, trombozu i angiogenezu (11, 12, 29, 30). Patohistološki kriteriji nestabilnosti plaka uključuju veliku masnu jezgru, tanku fibroznu kapu i povećani broj upalnih stanica u plaku (31). Povećana aktivnost metaloproteinaza doprinosi razgradnji kolagenog matriksa u fibroznoj kapi plaka i povećava njenu fragilnost, čime kapa postaje tanja i podložna rupturi pri izlaganju hemodinamskom stresu (27, 28, 32-37).

Ruptura ili ulceracija karotidnog aterosklerotskog plaka dovodi do aktivacije trombocita i tromboze koja može rezultirati embolizacijom i akutnom okluzijom arterije, te posljedično CVI-om (38, 39).

Matriks metaloproteinaza-9 (MMP-9) i ciklooksigenaza-2 (COX-2) mogu djelomično posredovati u remodeliranju karotidnog aterosklerotskog plaka (KAP) i povećanom riziku pojave kliničkih simptoma pri rupturi plaka (36, 37).

Stanice koje sudjeluju u patogenezi aterosklerotskog plaka, kao što su makrofagi, T- limfociti, aktivirane endotelne stanice i proliferirajuće VSMC, proizvode i izlučuju molekule koje se mogu mjeriti iz periferne krvi i koristiti kao biomarkeri nestabilnosti i rupture plaka, kao što su: C-reaktivni protein (CRP), MMP i njihovi inhibitori, CD40 ligand, citokini, oksidirani LDL, lipoproteinska fosfolipaza A₂, pojedini čimbenici koagulacije i mijeloperoksidaza (16, 37, 40-49).

1.3. Uloga COX-2 u razvoju aterosklerotskog plaka

Ciklooksigenaza je ključni enzim u metabolizmu arahidonske kiseline i ima vrlo važnu ulogu u patogenezi koronarne i cerebrovaskularne bolesti (43). Ciklooksigenaze predstavljaju obitelj lipidnih peroksidaza i dio su super obitelji mijeloperoksidaza. Razlikuju se dvije izoforme enzima - COX-1 i COX-2 (50). COX-1 je izoforma enzima konstitutivno aktivna u svim tkivima i stanicama tijela, dok je COX-2 izoforma enzima koja je u fiziološkim uvjetima slabo aktivna u većini organa u tijelu, ali može biti pojačano aktivna pod utjecajem različitih citokina i faktora rasta (43, 50). Za razliku od COX-1, ekspresija COX-2 u monocitima značajno raste sa starijom dobi iako se ne zna uzrok tome (50). Na aktivnost COX-2 utječu čimbenici rasta i citokini, što upućuje na ulogu COX-2 u sintezi prostaglandina u upalnom procesu. Pojačana sinteza COX-2 u monocitima i posljedična sinteza prostaglandina E₂ (PGE₂) utječe na autokrinu i parakrinu sintezu MMP (51). U karotidnim plakovima pojačana sinteza MMP u makrofagima najvjerojatnije je posljedica pojačane sinteze PGE₂ i COX/PGE signalnog puta (28, 34-37, 40-43, 52).

Dosadašnja istraživanja su pokazala da moguća pojačana sinteza COX-2 i posljedična sinteza PGE₂ u KAP-u kod simptomatskih bolesnika može dovesti do pojačane izraženosti MMP u makrofagima koji infiltriraju predilekcijsko mjesto za nastanak rupture ili ulceracije plaka (40, 43). Stoga pojačana izraženost COX-2 u makrofagima zajedno s pojačanom sintezom MMP može biti odgovorna za razvoj nestabilnog plaka. U skladu s navedenom teorijom, među bolesnicima s nestabilnom anginom pectoris koji su imali gotovo potpunu inhibiciju COX-1 posredovanu terapijom aspirinom, nađena je djelomična inhibicija izlučivanja produkata metabolizma tromboksana A₂ (53).

Međutim, nekoliko dosadašnjih istraživanja je dovelo u pitanje sigurnost primjene COX-2 inhibitora (koksibi) u bolesnika koji su primili rofekoksib zbog moguće povezanosti s kardiovaskularnim komplikacijama i povećane incidencije aterotrombotskih incidenata (54, 55). Meta-analiza randomiziranih istraživanja koja uspoređuju djelovanje koksiba s placebom ili standardnim nesteroidnim protuupalnim lijekovima, pokazala je kako je selektivna inhibicija COX-2 povezana s dvostruko povećanim rizikom od infarkta miokarda (56). Tu je važno

napomenuti da inhibicija COX-2 u bolesnika s jakim upalnom reakcijom unutar nestabilnog aterosklerotskog plaka može biti korisna s obzirom na pojačanu sintezu PGE₂ (43). Naprotiv, COX-2 inhibicija u bolesnika sa stabilnom koronarnom bolešću i smanjenom sintezom PGE₂ može dovesti do destabilizacije plaka i potencijalnih komplikacija (43).

COX-2 je primarni enzim u metaboličkom ciklusu arahidonske kiseline. PGH₂ kao jedan od produkata metabolizma arahidonske kiseline dalje se metabolizira djelovanjem drugih izomeraza u različite prostaglandine (PGE₂, PGI₂, PGD₂, PGF_{2a}, tromboksan A₂) (57). Stoga je relativni višak jednog specifičnog prostaglandina rezultat povećane izraženosti i djelovanja odgovarajuće specifične izomeraze. Povećana aktivnost COX-2 i PGE sintaze mogu dovesti do povećanja sinteze MMP ovisnih o sintezi PGE₂ što je uočeno u aterosklerotskom plaku (57, 58).

U brojnim ranijim istraživanjima proučavala se uloga eikozanoida poput PGI₂, TXA₂ i PGE₂ u patofiziologiji bolesti krvnih žila (57, 59-61). Djelovanje PGI₂ uključuje inhibiciju nakupljanja trombocita i vazodilataciju, smanjenje nakupljanja kolesterola i inhibiciju proliferacije VSMC (60). Djelovanje TXA₂ povezano je s inozitol-fosfatnim putem i uzrokuje vazokonstrikciju i pojačano nakupljanje trombocita (57). PGE₂ inhibira esterifikaciju kolesterola i može povećati sintezu kolesterola negativnom povratnom spregom (61). Nadalje, PGE₂ pojačava izraženost MMP koje se smatraju ključnima za razvoj nestabilnog aterosklerotskog plaka (61).

Kako bi se bolje razumjela složena uloga COX-2 u destabilizaciji aterosklerotskog plaka, treba uzeti u obzir da postoji više receptora koji mogu posredovati učinak istog prostaglandina kao što su G proteini smješteni na unutarnjoj strani membrane te nuklearni receptori za aktivaciju proliferacije peroksisoma (engl. *peroxisome proliferators activated receptors* - PPAR) (57). Opaženo je kako su PPAR pojačano izraženi u aterosklerotskom plaku te njihova aktivacija može imati posrednu ulogu u destabilizaciji plaka (57). Aktivirani PPAR reguliraju ekspresiju gena kao što je MMP-9, modulirajući ekspresiju i aktivnost MMP-9 te imigraciju VSMC (62). Povećana izraženost COX-2 u kroničnom upalnom procesu ateroskleroze može pridonijeti nakupljanju lipida u

makrofagima i VSMC unutar arterijske stijenke te stvaranju pjenušavih stanica unutar ateroma. Isto tako, djelovanje proizvoda COX-2 enzimske reakcije na VSMC sugerira potencijalnu ulogu enzima u razvoju nestabilnog aterosklerotskog plaka (63).

Nadalje, COX-2 može utjecati na neoangiogenezu sintezom odgovarajućih čimbenika rasta i poticanjem stvaranja novih krvnih žila (64). Ovdje je važno napomenuti kako PGE₂, dominantni eikozanoid makrofaga, povećava izraženost MMP-2 i MMP-9, enzima koji se smatraju ključnima u destabilizaciji plaka (51).

1.4. Uloga MMP-9 u razvoju aterosklerotskog plaka

Matriks metaloproteinaze čine skupinu proteolitičkih enzima ovisnih o cinku, koji imaju glavnu ulogu u razgradnji ECM, kako u fiziološkim procesima kao što je apoptoza i angiogeneza, tako i u patogenezi brojnih bolesti kao što je kronična upala (65).

Klasifikacija MMP temelji se na vrsti supstrata, građi enzima koja je definirana strukturom domena, te na temelju lokalizacije u stanici (66). Do sada je potvrđeno 28 vrsta MMP-a, od kojih su 23 prisutne u ljudskom tkivu, a 14 u arterijama i venama (66). Najzastupljenije MMP su kolagenaze, stromelizini, gelatinaze, matrilizini, metaloelastaze, membranske MMP i drugi (67). MMP-9 pripada skupini gelatinaza (gelatinaza B) kao i MMP-2 (gelatinaza A) (68).

Izlaganje stijenke arterije medijatorima upale tijekom kroničnog upalnog procesa može dovesti do povećane aktivnosti MMP u različitim stanicama prisutnima unutar arterijske stijenke (69). U aterosklerotskim lezijama MMP primarno proizvode makrofagi odnosno pjenušave stanice u aterosklerotskim lezijama (70). MMP u aterosklerotskim lezijama može razgraditi ECM i potaknuti stvaranje i izlučivanje MMP u drugim stanicama plaka, te tako ima ulogu u razvoju i progresiji aterosklerotskih lezija (70). Do sada je u više istraživanja dokazano kako MMP imaju važnu ulogu u svim stadijima ateroskleroze, od početnog kroničnog upalnog procesa, u remodeliranju stijenke krvne žile, u ubrzavanju ateroskleroze kroz disfunkciju endotelnih stanica i aktivaciju upalnih stanica, u migraciji i proliferaciji VSMC, u razgradnji ECM te u destabilizaciji plaka (27, 28, 32-37).

Dosadašnja istraživanja su pokazala moguću povezanost MMP-9 sa stabilnošću plaka iako su rezultati kontroverzni (27, 32-37, 71-74). MMP-2 i MMP-9 su glavni enzimi odgovorni za razgradnju kolagena tipa IV i denaturiranih vlakana kolagena (gelatina) (68). Gelatinaze mogu također razgraditi veliki broj različitih proteina ECM, uključujući kolagen tipa I, V, VII, X i XI, elastin, vitronektin, fibronektin i laminin (68). Nadalje, gelatinaze mogu razgraditi i različite bioaktivne molekule, uključujući različite čimbenike rasta, citokine i kemokine, koji također imaju važnu ulogu u kroničnoj upalnoj reakciji tijekom razvoja ateroskleroze (68). Gelatinaze mogu utjecati i na metabolizam i razgradnju ostalih MMP (68).

Sinteza MMP-9 u makrofagima ovisna je o PGE₂/cAMP signalnom putu (51). Aktivacija ovog signalnog puta ovisna je o ciklooksigenazama (COX), pri čemu postoje dvije izoforme, COX-1 i COX-2. COX-1 je konstitutivno aktivna u svim stanicama i odgovorna za sintezu prostaglandina u vaskularnoj homeostazi [43, 53]. Upravo bi COX-2 izoforma enzima, koja je u fiziološkim uvjetima slabo aktivna u većini organa u tijelu, ali može biti pojačano aktivna pod utjecajem različitih citokina i faktora rasta, mogla utjecati na aktivaciju MMP-9 signalnog puta i pojačanu sintezu MMP-9 u patološkom procesu kao što je kronični upalni proces u aterosklerozi. Aktivacija MMP-9 je složen proces koji je reguliran interakcijama tkivnih inhibitora MMP i ostalih MMP (75). Brojni enzimi kao što su leukocitna elastaza, tkivni kailkrein, tripsin, kolagenaza-1, MMP-2 i MMP-3 mogu utjecati na aktivaciju MMP-9 (68, 76).

Nedavna istraživanja su pokazala da bi MMP-9 mogao biti nezavisni prediktor nestabilnosti aterosklerotskog plaka kod bolesnika s prethodno stabilnom koronarnom bolešću (77-79). Povećana koncentracija MMP-9 je otkrivena u koronarnoj cirkulaciji među bolesnicima s akutnim koronarnim sindromom što je ukazivalo na moguću povezanost s akutnim procesom rupture plaka i rizika od kardiovaskularnih komplikacija te lošijeg kliničkog ishoda (78, 80-82). Slično tome, otkrivena je povezanost povećane koncentracije MMP-9 u krvi s nestabilnošću KAP-a (27, 28, 74). Povećana izraženost MMP-2 i MMP-9 je uočena u stijenkama arterija u područjima bifurkacije krvnih žila kao i u ovapnjenim područjima stijenke žile (36). Zanimljivo je da područja aterosklerotskog plaka koja predstavljaju „*locus minoris*“, kao što je fibrozna kapsula, periferni dijelovi aterosklerotskog plaka, te masna jezgra, imaju najveću izraženost MMP-9, kako u ECM tako i u makrofagima i VSMC (83).

Dosadašnja istraživanja pokazala su povezanost serumske koncentracije MMP-9 s većom učestalošću suženja karotidne arterije, ali ne i s izmjerenim vrijednostima debljine intime-medije (engl. „*intima-media thickness*“, IMT) (84). Loftus i sur. su otkrili povećanu serumsku koncentraciju MMP-9 među bolesnicima s identificiranom tromboembolijom tijekom CEA u usporedbi s bolesnicima koji nisu imali zabilježenu spontanu tromboemboliju (34). Međutim, Baroncini i suradnici zaključili su da, iako MMP-9 ima ulogu u patogenezi

ateroskleroze, ne utječe na akutnu rupturu plaka (85). Za sada je poznato da MMP-9 može utjecati na metabolizam kolesterola aktivirajući fosfolipazu A₂ (86). Također, otkriveno je da bi MMP-9 mogao imati utjecaj i na pojačanu proliferaciju VSMC (87). Međutim, uočeno je kako se nakon CVI-a broj makrofaga u KAP-u s vremenom značajno smanjio, dok se broj VSMC povećao, i to pod utjecajem MMP (38). Dakle, prema dosadašnjim istraživanjima postoje dokazi da MMP izravno utječu na aktivnost VSMC kako s blagotvornim tako i sa štetnim učincima na stabilnost aterosklerotskog plaka.

Sukladno tome, nekoliko istraživanja je pokazalo da MMP-9 može doprinijeti procesu neovaskularizacije unutar plaka, čime plak postaje nestabilniji i podložniji rupturi (88-90). Istraživanje provedeno na miševima s isključenim MMP9 genom pokazalo je da genetički nedostatak proizvodnje MMP-9 uzrokuje smanjeni kapacitet migracije stanica u plaku; smanjenu sposobnost kontrakcije kolagenih vlakana, što utječe na smanjenu hiperplaziju intime u stijenci karotidne arterije; te smanjeno remodeliranje arterijskog plaka kao i razgradnju ECM (91).

Zaključno, interakcija VSMC i MMP-9 u aterosklerotskim plakovima je složena i još uvijek nije u potpunosti razjašnjena. Potrebna su dodatna istraživanja kako bi se utvrdili specifična uloga MMP-9 u remodeliranju KAP-a i njegova povezanost s kardiovaskularnim komplikacijama.

1.5. Razvoj i posljedice aterosklerotske bolesti karotidne arterije

Ishemijski CVI čini 87 %, intracerebralno krvarenje 10 %, a subarahnoidalno krvarenje 3 % svih moždanih udara (1). Glavni uzroci ishemijskog CVI-a su: tromboembolija unutarnje karotidne arterije ili srednje cerebralne arterije (25 %), bolest manjih intrakranijskih arterija (25 %), srčana embolija (20 %), ostali rijetki specifični uzroci (5 %) a 25 % CVI nema poznati uzrok (92). Embolizacija s prethodno asimptomatskog značajnog suženja unutarnje karotidne arterije može uzrokovati i do 15 % ishemijskih CVI-a (93).

Ateroskleroza predstavlja najčešći uzrok ekstrakranijske arterijske bolesti. Predilekcijsko mjesto za nastanak aterosklerotskog plaka je račvište zajedničke karotidne arterije na unutarnju i vanjsku, odnosno *bulbus* unutarnje karotidne arterije (94). Napredovanjem aterosklerotskog procesa postupno dolazi do suženja lumena arterije na mjestu aterosklerotskog plaka. Tijekom tog procesa može doći i do puknuća i ulceracije intime što može rezultirati stvaranjem novog tromba ili embolizacije (20). Također, može doći i do nastanka krvarenja u plaku što može rezultirati naglim povećanjem stupnja suženja arterije ili njenom naglom okluzijom (20).

Najčešći patofiziološki mehanizmi kojima suženje unutarnje karotidne arterije postaje klinički simptomatsko su embolizacija uzrokovana otkinutim detritusom s ulcerirane površine plaka i kritično smanjenje protoka kroz suženje uz nedovoljnu kolateralnu cirkulaciju (95). Preostali mogući mehanizmi su okluzija arterije uslijed progresivnog rasta plaka ili tromboze rupturiranog plaka, te subintimalni hematom (1).

Suženje i obliteraciju karotidne arterije znatno rjeđe mogu uzrokovati drugi patološki procesi, poput različitih arteritisa, primjerice *thrombangiitis obliterans* (*Morbus [M.] Bürger*) ili *M. Takayasu* (1). Ostale bolesti i stanja koja mogu biti uzrokom cerebrovaskularne insuficijencije i predmetom kirurškog liječenja su: presavinuća (engl. *kinking*), tortuoziteti, elongacije karotidne arterije, prirodene anomalije (atipičan tok i polazište, aplazija, hipoplazija), kompresija arterije, traumatska ili jatrogena ozljede arterije (npr. aterosklerotsko suženje uzrokovano iradijacijskom terapijom), fibromuskularna displazija, razne aneurizme i disekcija krvne žile (18).

Najznačajniji čimbenici rizika ateroskleroze i ishemijskog CVI-a su visoka dob, muški spol, genetska predispozicija, debljina, sjedilački način života, pušenje, arterijska hipertenzija, povišena razina masnoća u krvi, šećerna bolest, te povišene vrijednosti homocisteina u krvi (1).

1.6. Klinička slika aterosklerotske bolesti karotidne arterije

Kliničku sliku karotidne bolesti mogu činiti CVI ili TIA (koja se može manifestirati i kao prolazni gubitak vida na jedno oko, lat. *amaurosis fugax*) u opskrbnom području sužene karotidne arterije (96, 97). Prema definiciji Svjetske zdravstvene organizacije, CVI je žarišni, povremeno globalni, akutni neurološki deficit koji traje dulje od 24 sata i vaskularne je etiologije (98). Definicija TIA-e je slična, uz razliku da akutni žarišni neurološki deficit traje manje od 24 sata, nakon čega dolazi do potpunog oporavka moždanih funkcija (98). Iako je još u upotrebi, ta je definicija manjkava jer se u mnogih bolesnika nakon TIA-e magnetskom rezonancijom (MR) mozga može detektirati akutni infarkt. Stoga se češće koristi ispravljena definicija AHA prema kojoj je TIA žarišni neurološki deficit najčešće kratkog trajanja, nakon kojeg nastupa kompletna regresija simptoma ishemije, bez zaostalog neurološkog deficita i anatomskih promjena na mozgu (99).

Kod ishemijskog CVI-a nastaje nekroza moždanog tkiva uslijed prekida protoka krvi u određenom području mozga i manifestira se neurološkim deficitom i ispadom funkcije te regije mozga. Prema lokalizaciji arterijske bolesti cerebrovaskularna bolest može biti intrakranijska, ekstrakranijska ili kombinirana (94). U domenu vaskularne kirurgije spada aterosklerotska bolest ekstrakranijske arterijske cirkulacije. Klinička slika ovisi o veličini i lokalizaciji ishemičke lezije mozga, te može biti prednje, odnosno hemisferalne (80 %), ili stražnje, odnosno vertebrobazilarne lokalizacije (100). Razlikujemo CVI s opsežnom lezijom moždanog tkiva (lezija promjera većeg od 3 cm; engl. *major stroke*) i CVI s lezijom moždanog tkiva manjeg opsega (lezija promjera 1,5 do 3 cm, engl. *minor stroke*). CVI s opsežnom lezijom moždanog tkiva manifestira se trajnim i teškim neurološkim deficitom, komom i trajnom paralizom te može završiti letalnim ishodom, iako je moguć i znatan oporavak nakon dugotrajne rehabilitacije (18, 101). Nakon CVI-ja s lezijom moždanog tkiva manjeg opsega bolesnik se većinom uspješno oporavi i sposoban je za samostalan život (18, 101).

Lakunarni infarkti su male nekortikalne ishemijske lezije u područjima malih moždanih arterija. Mogu se manifestirati pojavom žarišnog neurološkog deficita, ali mogu biti i bez simptoma (102). „Tih“ inzult se definira kao moždani

infarkt ili infarkt mrežnice koji je potvrđen radiološkom dijagnostikom, a da bolesnik nije imao simptome akutnog neurološkog deficita (103).

TIA se može manifestirati neurološkim deficitom hemisferne, očne ili posteriorne (cerebelarne) lokalizacije kada je zahvaćena karotidna cirkulacija (104). Ako je ishodište lijeva unutarnja karotidna arterija, desnostranu hemiparezu može pratiti i afazija. *Amaurosis fugax* (očna TIA) bolesnik najčešće opisuje kao zavjesu ili prolaznu sjenu na ipsilateralnom oku (104).

Treba razlikovati i nestabilne ishemijske neurološke sindrome među kojima su *crescendo* TIA i reverzibilni ishemijski neurološki deficit (104). *Crescendo* TIA je rijedak i nestabilan neurološki sindrom, kod kojeg se ishemijski neurološki deficit učestalo ponavlja, iako se u intervalima između epizoda u potpunosti povlači. Najčešći uzrok *crescendo* TIA-e je nestabilni plak račvišta karotidne arterije, s hemodinamski značajnim suženjem unutarnje karotidne arterije, koji može biti izvor ponavljanih tromboembolizacija mozga (104).

Reverzibilni ishemijski neurološki deficit je opasnija pojava jer u intervalima ne dolazi do potpunog oporavka (105). Reverzibilni simptomi posljedica su funkcionalno nestabilne zone u parenhimu mozga koji okružuje zonu infarkta (tzv. "ishemijska *penumbra*"), gdje su neuroni u stanju hipoperfuzije i edema, ali još nije došlo do nekroze (104). Uz *crescendo* TIA-u treba još spomenuti i moždani udar u razvoju (engl. *stroke in evolution*) jer su obje pojave povezane s povećanim rizikom od nastanka CVI-a kao i povećanom postoperativnom smrtnošću (104).

U simptomatskih bolesnika mogu se javiti karotidni sindrom, vertebralni sindrom, sindrom supraaortalnih grana, sindrom krađe krvi potključne arterije (1).

1.6.1. Karotidni sindrom

Rana pojava neuroloških simptoma usko je povezana s progresijom suženja unutarnje karotidne arterije (koncept kritičnog suženja) i smanjenim protokom krvi (hemodinamski značajno suženje), a uzrok pojave simptoma su ruptura ili ulceracija fibrozne kape plaka te atero- i tromboembolija karotidnog aterosklerotskog plaka (1). Na pojavu simptoma utječu razvijenost kolateralne cirkulacije, ulceracija plaka i krvarenje u plak iz *vasa vasorum* te srčana insuficijencija (19).

Karotidni sindrom uključuje kontralateralni senzomotorni neurološki deficit (hemipareza, hemiplegija, utrnutost ili parestezije), poremećaje viših kortikalnih funkcija (senzomotorna afazija ili disfazija, eventualno i centralni ispad *n. facialis*) te ipsilateralne smetnje vida (106).

1.6.2. Asimptomatski stadij karotidne bolesti

Asimptomatskim stadijem karotidne bolesti naziva se stupanj aterosklerotske stenookluzivne bolesti karotidne arterije u kojem bolesnici nemaju ni cerebralnih ni retinalnih simptoma karotidne bolesti. Dosadašnja istraživanja dokazala su povezanost između stupnja suženja karotidne arterije i pojave simptoma, te smanjenje rizika od teškog CVI-a nakon CEA za oko 50 % (7, 8, 107). Studija North American Symptomatic Carotid Endarterectomy Trial (NASCET) je pokazala da je nakon 18 mjeseci medikamentne terapije bez kirurškog liječenja rizik od CVI-a bio 19 % za suženja od 70 % do 79 %, 28 % za suženja od 80 % do 89 %, te 33 % za suženja od 90 % do 99 %.(108) Markus i suradnici zaključili su da je samo oko 15 % bolesnika sa CVI-om imalo prethodnu TIA-u (109).

Međutim, nedavno istraživanje pokazalo je da se i do 45 % moždanih udara u bolesnika s asimptomatskim suženjem od 60 % do 99 % može pripisati lakunarnim infarktima ili srčanim embolijskim incidentima (110). Nadalje, asimptomatski stadij karotidne bolesti može pridonijeti i kognitivnom poremećaju putem mikroembolija i bez radiološki dokazane ozljede mozga (npr. lakunarni infarkti, „tahi“ infarkti) (111).

1.7. Dijagnostika aterosklerotske bolesti karotidne arterije

1.7.1. Klinički pregled

Anamneza i neurološki status mogu pokazati razliku između karotidnog sindroma s prolaznim ili trajnim deficitom, pobliže odrediti vrijeme proteklo od nastalih simptoma i moguću lokalizaciju ishemijskog zahvaćenog dijela mozga, odnosno opskrbe arterije odgovorne za neurološki deficit (112). Prije odluke o operativnom liječenju, važno je procijeniti i psihofizički status bolesnika te njegove komorbiditete. Palpacijom pulzacija na rukama može se ustanoviti njihova asimetričnost, što upućuje na suženje ili obliteraciju potključne arterije. Razlika tlaka veća od 20 mmHg već je suspektna na značajno suženje ili obliteraciju. Auskultacijom se može čuti šum na račvištu karotidne arterije.

U asimptomatskih bolesnika u kojih postoji sumnja te u bolesnika s neurološkim simptomima koji mogu odgovarati ekstrakranijalnom suženju karotidne arterije indicirana je daljnja radiološka dijagnostika (113).

1.7.2. Metode za mjerenje stupnja suženja karotidne arterije

Danas se prema velikim randomiziranim istraživanjima (The European Carotid Surgery Trial – ECST; NASCET) najčešće koriste dvije metode za mjerenje stupnja suženja (9, 108, 114). Obje metode u brojniku koriste najmanji promjer rezidualnog lumena arterije. Prema istraživanju ECST kao nazivnik se koristi procijenjeni promjer arterije gdje je rezidualni lumen arterije izmjeren (obično na razini *bulbusa*), dok se prema istraživanju NASCET koristi promjer lumena arterije iznad suženja (obično na razini unutarnje karotidne arterije). (108, 114) Stoga je bitno imati na umu da je suženje od 50 % prema NASCET-u jednako suženju od 75 % prema ECST-u. Također, suženje od 75 % prema NASCET-u jednako je suženju od 85 % prema ECST-u (115).

U slučaju mjerenja stupnja suženja kod bolesnika s velikim plakom u području značajno proširenog *bulbusa*, ECST metoda mjerenja ima prednost u odnosu na NASCET. U tom slučaju će procjena stupnja suženja NASCET metodom biti manja od 50 %, dok će se ECST metodom procijeniti na više od 70

% i to mjerenje je pouzdanije prilikom odlučivanja o indikaciji za operativni zahvat. U našem istraživanju korištena je NASCET metoda mjerenja u skladu sa zadnjim ESVS smjernicama (9).

1.7.3. Ultrazvučna dijagnostika

Ultrazvuk (UZV) je osnovna dijagnostička metoda za prikaz karotidnog i vertebralnog stabla koja objedinjuje dvodimenzionalni morfološki prikaz tkiva (engl. *B-mode*) s bojom kodiranim prikazom protoka krvi kroz krvne žile (engl. *Color Doppler* – CD). UZV/CD je neinvazivna radiološka metoda bez ionizirajućeg zračenja te udobna za bolesnika, koja u rukama iskusnog stručnjaka ima u usporedbi s angiografijom (DSA) 89 %-tnu osjetljivost i 84 %-tnu specifičnost u dijagnosticiranju visokog stupnja suženja (116). UZV/CD omogućava dijagnosticiranje i određivanje stupnja suženja unutarnje karotidne arterije prema postojećim kriterijima koristeći maksimalnu sistoličku brzinu protoka (engl. *peak systolic velocity* - PSV), krajnju dijastoličku brzinu (engl. *end-diastolic velocity* - EDV) i njihov omjer u području unutarnje i zajedničke karotidne arterije (9).

Pored toga, UZV može prikazati strukturu karotidnog aterosklerotskog plaka koja dobro odgovara histološkoj strukturi plaka, a za prikazivanje strukture KAP-a prvenstveno se koristi B-mod ultrazvuka (14, 15). Analizom u B-modu KAP se na osnovu izgleda u području najvećeg suženja može klasificirati kao dominantno mekani (hipoehogeni), dominantno tvrdi (hiperehogeni) i mješoviti (10, 15).

Debljina kompleksa intime i medije (u mm), te intenzitet tonova slike mogu se mjeriti sivom skalom (engl. *Gray Scale Median*, GSM), pri čemu je raspon vrijednosti od 0 do 255. Niske vrijednosti GSM-a (<20) ukazuju na mekani plak, a visoke vrijednosti ukazuju na tvrdi plak (10, 15, 74).

1.7.4. Višeslojna kompjuterizirana tomografija – MSCT (engl. *Multi-Slice Computed Tomography*)

MSCT omogućava dijagnosticiranje i određivanje stupnja suženja unutarnje karotidne arterije kako u području *bulbusa* tako i u distalnim dijelovima unutarnje karotidne arterije te u području luka aorte i supraaortalnih ogranaka (117, 118). Tom tehnikom je moguće preciznije odrediti postotak suženja karotidne arterije prema NASCET kriterijima (108). U usporedbi s DSA ima 85 %-tnu osjetljivost i 93 %-tnu specifičnost u dijagnosticiranju velikog stupnja suženja

(116). Za dijagnosticiranje subokluzije osjetljivost i specifičnost rastu do 97 % odnosno 99 % (116).

Također, moguće je mjeriti gustoću analiziranog tkiva i izražavati je u *Hounsfieldovim* jedinicama. U odnosu na prisutne karakteristike (izraženost i veličina masne jezgre, gustoće <60 HU; fibrozna kapa, gustoće 60-130 HU; ovapnjenje, gustoće >130 HU; te ulceracija površine) KAP se može kvalificirati kao stabilni ili nestabilni plak (117, 119). U usporedbi s MR jeftinija je i brža dijagnostička metoda, ali nedostatak je izlaganje ionizirajućem zračenju.

MSCT mozga je neophodna pretraga u dijagnostici akutnog CVI-a koja brzo i jednostavno može dati uvid u lokalizaciju, vrstu i proširenost ishemičkih lezija mozga, dijagnosticirati drugu patologiju te pomoći u diferencijalnoj dijagnozi prema hemoragijskom CVI-u ili tumorima (120).

Tehnika MSCT angiografije koristi kombinirani MSCT s intravenskom primjenom kontrastnog sredstva kojim se obilježava krv i time omogućuje bolja analiza morfologije krvnih žila (121). Prednost tehnike je visoka preciznost slikovnog prikaza morfologije krvnih žila i plakova, kao i trenutnog protoka u fazi snimanja (arterijska i venska faza) te mogućnost prikaza rekonstrukcije krvnih žila (122). Nedostaci su invazivnost tehnike uz rizik razvoja hematoma ili lokalnog oštećenja tkiva, nastanak sistemskih i alergijskih reakcija na kontrastno sredstvo te zatajenje bubrega i potreba za hemodijalizom (121).

1.7.5. MR dijagnostika

MR je neinvazivna radiološka dijagnostička metoda visoke preciznosti i rezolucije koja omogućava dijagnosticiranje i određivanje stupnja suženja u području unutarnje karotidne arterije kao i u distalnim dijelovima unutarnje karotidne arterije, te u području luka aorte i supraaortalnih ogranaka (25, 123). U usporedbi s DSA ima 88 %-tnu osjetljivost i 84 %-tnu specifičnost u dijagnosticiranju visokog stupnja suženja (116).

Također, MR može omogućiti određivanje karakteristika KAP-a kao što su izraženost i veličina lipidne jezgre, krvarenje, ovapnjenje, neovaskularizacija, ulceracija površine i tromboza plaka (25, 123-126). Kod određivanja sastava

KAP-a MR ima 85 %-tnu osjetljivost i 92 %-tnu specifičnost u prikazu nekrotične jezgre ili krvarenja unutar plaka (127).

Prednost MR u odnosu na MSCT je što nema ionizirajućeg zračenja, a nedostatak je nešto slabiji prikaz morfologije arterija kod izraženijih kalcifikata (123). Preciznost MR se može povećati korištenjem kontrastnog sredstva (MR angiografija), što pretpostavlja gadolinijsko kontrastno sredstvo (116). Prisutnost feromagnetnog stranog tijela (srčani elektrostimulator, defibrilatori), klaustrofobija i nesuradljivost bolesnika su kontraindikacije za MR pretragu (123).

MR mozga je vrlo korisna pretraga, posebno u dijagnostici akutnog CVI-a ili kod sumnje na CVI (112). Pogotovo je koristan u dijagnostici uzroka CVI-a i u preciznijem razlikovanju akutne ishemijske lezije od subakutne (112, 128).

1.7.6. Digitalna suptrakcijska angiografija (DSA)

DSA je invazivna radiološka tehnika koja omogućuje prikaz luka aorte, supraaortalnih arterijskih grana i intracerebralnih arterija (selektivna DSA) ionskim i neionskim kontrastnim sredstvom uz kompjutorsko pojačanje sjene kontrasta u žilama i suptrakcijsko brisanje sjena svih ostalih struktura (8). Mjerenje stupnja suženja provodi se prema kriterijima NASCET-a (108).

DSA se nekada smatrala zlatnim standardom za dijagnosticiranje ekstrakranijskog suženja karotidne arterije. Zbog povećanog rizika od CVI-a, u standardnoj rutinskoj predoperativnoj radiološkoj dijagnostici danas se koriste neinvazivne metode (9). Nedostatak DSA je rizik od komplikacija, kao što su: hematoma u preponi (4 %), pulzirajući hematoma (pseudoaneurizma) na mjestu punkcije, arterijsko-venska fistula, ruptura arterije, disekcija arterije s trombozom, mobilizacija tromba s cerebralnom embolizacijom (kod selektivne DSA), lokalna infekcija, alergija na kontrastno sredstvo, anafilaksijska reakcija (0,03 %) te CVI (1,2 %) (8, 129). Veliko randomizirano istraživanje (ACAS) je pokazalo da je incidencija 30-dnevne smrtnosti i CVI-a bila 2 % do 3 % nakon CEA, ali je 50 % postproceduralnih CVI-a bilo zapravo uzrokovano angiografijom (8).

Međutim, prednosti DSA je 99 %-tna osjetljivost i specifičnost u dijagnostici suženja ekstrakranijskih i intrakranijskih arterija, te se ona danas koristi u

slučajevima kada neinvazivnim metodama nije postavljena krajnja dijagnoza odnosno kada postoji nesklad između dvije metode (9).

1.8. Analiza karotidnog plaka neinvazivnom radiološkom dijagnostikom

Dosadašnja istraživanja pokazala su da su, osim stupnja suženja karotidne arterije, i određene osobine plaka povezane s povećanim rizikom neurološkog deficita (28, 32, 130). Ultrazvukom se mogu izmjeriti debljina kompleksa intime i medije te utvrditi nestabilni hipoehogeni karotidni plakovi s lipidnom jezgrom, kod kojih je uočen povećan rizik od tromboembolizacije u usporedbi s hiperehogenim stabilnim plakovima koji su građeni od kalcija i fibroznog tkiva (10, 131).

Iako se ultrazvučno može analizirati površina plaka i detektirati mekani rizični plakovi, tom metodom nije moguće vizualizirati krvarenje i upalu plaka, što su važni kriteriji instabiliteta plaka (10, 14, 15). MSCT omogućuje analizu plaka i razlikovanje njegova sadržaja kao što su ovapnjenje, masno i fibrozno tkivo te ostale komponente vulnerabilnog karotidnog plaka. Pri tome važno je imati na umu potencijalna ograničenja u analizi kao što je slabija kontrastna rezolucija (u odnosu na MR) i neophodno izlaganje ionizirajućem zračenju (7, 119). MR može detektirati i kvantificirati različite komponente vulnerabilnog aterosklerotskog plaka kao što su veličina masno-nekrotične jezgre, debljina i ruptura fibrozne kape, krvarenje unutar plaka, ovapnjenje, neovaskularizaciju i tromb (25, 123).

Ipak, rezultati dosadašnjih istraživanja uloge MSCT i MR u analizi karotidnog plaka su još uvijek kontradiktorni. Najnovija istraživanja koriste molekularno MR oslikavanje radi dobivanja informacija o morfološkim i funkcionalnim procesima koji se dinamički odvijaju unutar aterosklerotskog plaka, kao i različite serološke biomarkere radi identifikacije nestabilnih karotidnih plakova (7, 25, 41, 123, 132-144).

1.9. Liječenje aterosklerotske bolesti karotidne arterije

Mnogim prospektivnim randomiziranim istraživanjima uspoređivali su se ishodi standardnog liječenja karotidne bolesti koje uključuje kirurško liječenje (CEA), endovaskularni zahvat (engl. *carotid artery stenting* – CAS), te optimalno medikamentno liječenje (engl. *best medical therapy*).

1.9.1. Kirurško liječenje karotidnom endarterektomijom

Prema posljednjim ESVS smjernicama, indikaciju za karotidnu endarterektomiju (CEA) u simptomatskih bolesnika predstavlja recentni (unutar 6 mjeseci) neurološki deficit (CVI, TIA, *amaurosis fugax*) uz suženje lumena karotidne arterije od 50 % do 99 % (9, 108, 114). CEA je opravdana u slučaju kad je rizik od perioperativnog CVI-a i smrti manji od 6 % u određenom centru odnosno kod određenog kirurga (9).

Nedavna istraživanja pokazala su da bolesnici imaju veću korist od operativnog zahvata kad se obavi unutar 14 dana od nastupa prvih simptoma (145, 146). Više istraživanja je pokazalo da nakon prvog nastupa TIA-e postoji povećani rizik od pojave CVI-a i kako njegova incidencija iznosi do 8 % nakon 48 sati, do 17 % nakon 72 sata te do 25 % nakon 14 dana (147, 148).

Indikaciju u asimptomatskih bolesnika predstavlja suženje lumena karotidne arterije od 60 % do 99 %, uključujući i jedan od specifičnih kliničkih ili radioloških morfoloških kriterija povezanih s povećanim rizikom od CVI-a („tihi“ inzult evidentiran na MSCT-u ili MR-u, progresija suženja, velika površina plaka, veliko jukstaluminalno hipoehogeno područje, eholucentni plak, krvarenje u plak, smanjena cerebrovaskularna pričuva, nalaz spontane embolizacije na transkranijском CD ultrazvuku, kontralateralna TIA ili CVI) (8, 9, 107, 108, 114). CEA je opravdana u slučaju očekivanog trajanja života bolesnika većeg od 5 godina te rizika od perioperativnog CVI-a i smrti manjeg od 3 % u određenom centru odnosno kod određenog kirurga (9).

Treba napomenuti da kirurški zahvat tehnički nije moguć u slučaju potpune okluzije unutarnje karotidne arterije i kronične obliteracije koja redovito zahvaća cijeli segment arterije do njenog intrakranijского grananja (18).

CEA je metoda kirurškog liječenja ograničenog aterosklerotskog suženja unutarnje karotidne arterije, odnosno karotidnog račvišta (106). Operaciju je moguće učiniti u općoj ili lokalnoj anesteziji, što omogućuje kontrolu cerebralne cirkulacije praćenjem stanja svijesti i neurološkog statusa, a izbor ovisi o kirurgu i karakteristikama bolesnika (9, 94).

Standardni je pristup kroz inciziju kože na vratu, uz prednji rub *musculus (m.) sternocleidomastoidea*. Osim longitudinalne incizije može se koristiti i kraća transverzalna incizija (94). Vrlo je bitna primjena kirurške tehnike koja osigurava minimalnu manipulaciju karotidnog račvišta.

Prije okluzije karotidne arterije i njenih ogranaka intravenski se daje heparin (70-100 U/kg). Prilikom okluzije karotidne arterije i kratkotrajnog prekida cerebralne cirkulacije može se razviti neurološki deficit te postoji rizik od nastanka CVI-a, što se može izbjeći upotrebom privremene prenosnice (engl. *shunt*) (19). Postoje razne metode praćenja cerebralne perfuzije tijekom CEA (elektroencefalografija, transkranijски dopler), iako je još uvijek najpouzdanije direktno praćenje neurološkog statusa. Kod CEA u općoj anesteziji može se koristiti mjerenje povratnog tlaka (engl. *stump pressure*) u distalnom dijelu unutarnje karotidne arterije nakon klemanja jer pokazuje primjerenost kontralateralne perfuzije mozga putem Willisovog kruga (19, 149). *Shunt* se tako može koristiti rutinski ili selektivno, što ovisi o izboru kirurga (19).

Endarterektomija (odstranjenje KAP-a između slojeva medija i intime) se može izvesti na dva načina: (a) kroz uzdužnu arteriotomiju koja polazi sa zdravog dijela zajedničke karotidne arterije i završava na zdravom poststenotičnom dijelu unutarnje karotidne arterije (klasična CEA) i (b) tangencijalnim presijecanjem unutarnje karotidne arterije na polazištu te izvrtanjem zdravog preko bolesnog sloja arterije (everzijska CEA) (19, 94, 150). Nakon pažljivog pregleda površine endarterektomije i odstranjenja ostatka plaka, arterija se zatvara primarno ili uporabom zakrpe (venski presadak ili protetski materijal, engl. *patch*) (94). Tehnika everzijske CEA i zatvaranje arteriotomije pomoću zakrpe su povezane s približno dvostruko manjom učestalošću restenoza u usporedbi s tehnikom direktnog zatvaranja arteriotomije (19, 151, 152).

Postoperativno se bolesnike prati kontrolama u zadanim intervalima (nakon 30 dana, 3, 6, 12 mjeseci i jedanput godišnje). Svim bolesnicima se nakon operacije preporučuje antitrombocitna terapija s malom dozom aspirina (75-325 mg dnevno) (9).

Postoperativna smrtnost ovisi o centru, odnosno kirurgu, te iznosi od oko 0,5 % do 3,1 % (153, 154). Među komplikacijama CEA najznačajnije su trajni ili prolazni neurološki deficit (0,7 % do 5,2 %) koji su posljedica ishemije zbog nedostatne perfuzije mozga za vrijeme potpunog prekida cirkulacije tijekom klemanja unutarnje karotidne arterije, postoperativne embolizacije ili tromboze operirane arterije i tehničke pogreške, te infarkt miokarda (154). Od ostalih komplikacija moguće su ozljede kranijalnih živaca (n. *hypoglossus*, n. *vagus*, n. *laryngeus superior* i n. *laryngeus recurrensa*), hematoma, hiperperfuzijski sindrom mozga te, iznimno rijetko, infekcija (17).

Restenoza se može pojaviti u 4,1 % do 5,8 % bolesnika nakon CEA, a može biti rana (unutar 2 godine) ili kasna (155, 156). Zadnje ESVS smjernice navode da je, pri usporedbi s reoperacijom, kod restenoze karotidne arterije nakon CEA-e, rizik od periproceduralnog CVI-a, smrti i ponovne restenoze sličan (9, 157).

1.9.2. Endovaskularno liječenje (CAS)

Razvojem minimalno invazivnih pristupa i endovaskularnih tehnika, počela je njihova primjena i u liječenju ekstrakranijske aterosklerotske bolesti karotidnih arterija (155, 158). Prema zadnjim ESVS smjernicama CAS se može preporučiti simptomatskim bolesnicima sa suženjem karotidne arterije od 50 % do 99 %, koji su zbog anatomskih karakteristika ili komorbiditeta izloženi velikom riziku od kirurškog zahvata (razina preporuke IIA) (9).

U visokorizične faktore ubrajaju se dob > 80 godina, New York Heart Association klasa III/IV, kongestivno zatajenje srca, ejekcijska frakcija lijevog ventrikula < 30 %, nestabilna *angina pectoris*, nedavni infarkt miokarda (unutar 30 dana), kontralateralna okluzija unutarnje karotidne arterije, te nedavni kardiokirurški zahvat (9).

U anatomske faktore rizika ubrajaju se visoko suženje unutarnje karotidne arterije, kontralateralna pareza *n. laryngeus recurrens*, te prijašnji kirurški zahvat ili zračenje u području vrata (9, 94). Međutim, pitanje izvođenja CAS-a rano nakon pojave simptoma još uvijek ostaje kontroverzno s obzirom na to da je meta-analiza pokazala da je unutar prvih tjedan dana povećan rizik periproceduralnog inzulta i smrti čak i do 9,4 % nakon CAS-a u usporedbi sa CEA-om (159, 160).

Prema istim smjernicama, asimptomatskim bolesnicima sa suženjem karotidne arterije od 60 % do 99 %, CAS se može preporučiti kao alternativa CEA u slučaju prisutnih radioloških karakteristika koje mogu povećati rizik od ipsilateralnog CVI-a (razina preporuke IIA) (9). CAS je tada opravdan u slučaju očekivanog trajanja života bolesnika većeg od 5 godina i rizika od perioperativnog CVI-a i smrti manjeg od 3 % u određenom centru odnosno kod određenog kirurga (9).

1.9.3. Medikamentno liječenje

Medikamentne metode liječenja uključuju edukaciju, promjenu životnih navika, pojačanu fizičku aktivnost, zdravu prehranu i različite lijekove. Zajednički im je cilj najbolje moguće liječenje čimbenika rizika (*engl. best medical therapy*), sekundarna prevencija kod asimptomatskih i tercijarna prevencija kod simptomatskih bolesnika. Uz navedene mjere zabilježen je progresivni pad godišnjeg rizika za CVI čak i ispod incidencije operiranih bolesnika u mnogim kliničkim istraživanjima (107, 161, 162).

Medikamentna terapija se zasniva na liječenju hiperlipidemije, šećerne bolesti, arterijske hipertenzije, te na uzimanju antitrombotskih lijekova poput aspirina ili klopidogrela. Medikamentno snižavanje vrijednosti lipida korištenjem statina preporučuje se u prevenciji CVI-a u bolesnika s ekstrakranijskim suženjem karotidne arterije (9, 162). Antitrombotska terapija malom dozom aspirina (75 - 325 mg) ili klopidogrelom (kod intolerancije ili kontraindikacije za aspirin), preporuča se u prevenciji CVI-a i ostalih kardiovaskularnih incidenata kod bolesnika s visokosignifikantnim suženjem karotidne arterije (9). Nadalje, preporučuje se kontrola arterijske hipertenzije s održavanjem tlaka ispod 140/90

mmHg. Za bolesnike koji boluju od šećerne bolesti preporučuje se stroža kontrola i regulacija vrijednosti šećera u krvi (9).

2. HIPOTEZA

Radiološka obilježja nestabilnosti karotidnog plaka analiziranog predoperativnom neinvazivnom radiološkom dijagnostikom (UZV/CD, MR i/ili MSCT) su značajno povezana s izraženošću MMP-9 i COX-2 proteina u aterosklerotskom plaku, i koji su visoko zastupljeni u bolesnika s nestabilnim plakom.

3. CILJEVI RADA

3.1. OPĆI CILJ

Analizirati karakteristike karotidnog aterosklerotskog plaka (KAP) predoperativnom neinvazivnom radiološkom dijagnostikom (UZV/CD, MR i/ili MSCT), kao i patohistološke karakteristike plaka i izraženost MMP-9 i COX-2 proteina u plaku nakon kirurške ekstrakcije, zatim odrediti njihovu povezanost i mogućnost prepoznavanja nestabilnog KAP-a u simptomatskih i asimptomatskih bolesnika s indikacijom za CEA radiološkim metodama.

3.2. SPECIFIČNI CILJEVI

1. Odrediti karakteristike i tip KAP-a neinvazivnom radiološkom dijagnostikom (UZV/CD, MR i/ili MSCT).
2. Odrediti patohistološke karakteristike i tip KAP-a.
3. Semikvantitativno analizirati makrofage, glatke mišićne stanice i mikrovaskularnu gustoću (MVD) u KAP-u te odrediti histološki tip krvarenja unutar plaka.
4. Odrediti kliničke i laboratorijske pokazatelje bolesnika: dob, spol, indeks tjelesne mase, osobni anamnestički podaci - diabetes mellitus (DM) tipa I ili II, hipertenzija, kardiovaskularne bolesti, uzimanje lijekova, neurološki deficit i vremenski period od posljednjeg neurološkog deficita, C-reaktivni protein.
5. Odrediti utjecaj patohistoloških i radioloških (MR, UZV/CD i MSCT) karakteristika, izraženosti MMP-9 i COX-2 proteina u endarterektomiranom KAP-u, te kliničkih i laboratorijskih pokazatelja na mogućnost prepoznavanja nestabilnog KAP-a u simptomatskih bolesnika s indikacijom za CEA.

4. BOLESNICI I METODE

4.1. Plan istraživanja

Kohortno prospektivno istraživanje trajalo je od rujna 2013. do lipnja 2021. godine i provodilo se u Zavodu za vaskularnu kirurgiju Klinike za kirurgiju KB Merkur, Klinike za kirurgiju KBC Rijeka i Klinike za kardiovaskularne bolesti "Magdalena". Uključivalo je simptomatske i asimptomatske bolesnike s indikacijom za CEA unutarnje karotidne arterije. Istraživanje je prijavljeno u registar ISRCTN (ID ISRCTN46536832). Minimalan broj bolesnika je određen nakon što je provedena analiza snage testa. Istraživanje su odobrila etička povjerenstva Medicinskog Fakulteta u Zagrebu, KB Merkur, KBC Rijeka i Klinike za kardiovaskularne bolesti "Magdalena". Svi bolesnici su prije uključivanja u istraživanje informirani putem obavijesti za bolesnika te su dali pisani pristanak za sudjelovanje.

4.2. Bolesnici

Indikacija za operativni zahvat bolesnika postavljena je prema preporukama multicentričnih randomiziranih studija (NASCET [60], ECST [61], ACAS [6], ACST [5] i ESVS [7]). Indikacija za CEA u simptomatskih bolesnika bila je recentni (unutar 6 mjeseci) neurološki deficit (CVI, TIA, *amaurosis fugax*) uz suženje lumena karotidne arterije od 50 % do 99 % (7). Indikaciju za CEA u asimptomatskih bolesnika predstavljalo je suženje lumena karotidne arterije od 60 % do 99 %, uključujući i jedan od specifičnih kliničkih ili radioloških morfoloških kriterija povezanih s povećanim rizikom od moždanog udara („tihan“ inzult evidentiran na MSCT/MR, progresija suženja, velika površina plaka, veliko jukstaluminalno hipoehogeno područje, eholucentni plak, krvarenje unutar plaka, smanjena cerebrovaskularna pričuva, nalaz spontane embolizacije na transkranijском dopleru, kontralateralna tranzitorna ishemijska ataka ili inzult) (7). Identitet bolesnika je zaštićen identifikacijskim brojem protokola radiološkog dijagnostičkog pregleda i biopsije KAP-a. Iz istraživanja su isključeni bolesnici s kontraindikacijom za MR (prisutnost feromagnetnog stranog tijela, klaustrofobija).

Bolesnici su predoperativno klinički pregledani te su prikupljeni anamnestički podaci o prisutnosti DM tipa I ili II, hipertenzije, hiperlipidemije (HLP), kardiovaskularne bolesti, bubrežne insuficijencije, kronične opstruktivne plućne bolesti (KOPB), neurološkog deficita (CVI, TIA, *amaurosis fugax*), podaci o pušenju i uzimanju lijekova te o vremenu proteklom od posljednjeg neurološkog deficita. Perioperativno su zabilježeni trajanje hospitalizacije, postoperativne komplikacije i smrtnost.

Identitet bolesnika prilikom unosa u bazu podataka, zajedno s pohranjivanjem nalaza predoperativne dijagnostike i analize KAP-a, zaštićen je jedinstvenim brojem bolesnika. Sva daljnja postupanja s podacima i uzorcima tkiva su se vodila isključivo prema jedinstvenom broju bolesnika zapisanom u računalnoj bazi podataka u računalu istraživača. Izravan pristup medicinskoj dokumentaciji imali su istraživač Davorin Šef, dr. med. te, po potrebi, mentori istraživanja, doc. dr. sc. Anita Škrtić, dr. med. i prof. dr. sc. Vinko Vidjak, dr. med.

4.3. Predoperativna neinvazivna radiološka dijagnostika

Bolesnicima je predoperativno ambulantno učinjen UZV-CD i MR ili MSCT karotidnih arterija. Ultrazvučni pregled je obavljen uređajem (Hewlett-Packard Sonos; Andover, MA, SAD; Versana Essential™ i LOGIQ, GE Healthcare, UK) s multifrekventnom sondom od 5-12 MHz. Stupanj suženja je procijenjen doplerskim mjerenjem maksimalne sistoličke brzine protoka prema NASCET kriterijima (108). Analizom u B-modu plakovi su na osnovu izgleda u području najvećeg suženja klasificirani kao dominantno mekani (hipoehogeni), dominantno tvrdi (hiperehogeni) i mješoviti. Također je mjerena IMT (izraženo u mm), te intenzitet tonova slike na sivoj skali (engl. *Gray Scale Median, GSM*), raspona vrijednosti od 0 do 255, gdje male vrijednosti GSM-a (< 20) ukazuju na mekani plak, a velike vrijednosti ukazuju na tvrdi plak. Prema navedenim karakteristikama, KAP je kvalificiran kao nestabilni ili stabilni plak (74).

MSCT analiza je rađena na aparatu Aquilion 64 (Toshiba, Japan), uz standardizirani optimizirani protokol s apliciranjem intravenskog kontrasta i uz tehničke parametre: 120 kV, 220 mA, pitch 1,15 mm, debljina sloja 0,625 mm. Postotak suženja karotidne arterije se određivao prema NASCET kriterijima

(108), a zatim je analiziran presjek plaka na mjestu najvećeg suženja. Mjerila se gustoća tkiva u Hounsfieldovim jedinicama i bilježila se najmanja dobivena vrijednost. U odnosu na prisutne karakteristike (izraženost i veličina masne jezgre, gustoće < 60 HU; fibrozna kapa, gustoće 60 - 130 HU; ovapnjenje, gustoće > 130 HU; te ulceracija površine) KAP je kvalificiran kao stabilni ili nestabilni (117, 119). Snimke MSCT su pohranjene u digitalnoj arhivi u formatu *Digital Imaging and Communications in Medicine* (DICOM). Po potrebi su ekstrahirane pojedine snimke u format *Joint Photographic Experts Group* (JPEG).

Analiza MR-om je rađena aparatom jakosti magnetskog polja 1,5 Tesla (Toshiba „Vintage“, Japan; Siemens Avanto 1,5 Tesla Erlangen, Njemačka), upotrebom zavojnice za vratnu kralježnicu. Koristio se protokol opisan u studiji Cai i suradnika, korišten u modificiranoj AHA klasifikaciji aterosklerotskog plaka (25). Tako su se dobile T1, *proton density* (PD), T2 i *time-of-flight* (TOF) mjerene snimke u aksijalnim i koronarnim ravninama. Određivale su se sljedeće karakteristike KAP-a: stupanj suženja lumena karotidne arterije, izraženost i veličina lipidne jezgre, krvarenje, ovapnjenje, neovaskularizacija, ulceracija površine i tromboza plaka prema modificiranoj klasifikaciji AHA (25). Prema navedenoj modificiranoj AHA klasifikaciji, KAP-i koje karakterizira tanka fibrozna kapa, velika masna nekrotična jezgra, ulceracija ili krvarenje unutar plaka predstavljaju plakove tipa IV-VI i kvalificirani su kao nestabilni plakovi, s obzirom na veći rizik rupture (124). KAP-i koje karakterizira normalna ili zadebljana fibrozna kapa, manja masna jezgra ili ovapnjenje predstavljaju plakove tipa I-III te VII-VIII prema modificiranoj AHA klasifikaciji (124). S obzirom na manji rizik rupture, oni su kvalificirani kao stabilni plakovi (124). Snimke MR analize su pohranjene u digitalnoj arhivi u DICOM formatu i, po potrebi, ekstrahirane u JPEG format.

Slike su neovisno analizirala dva istraživača: Davorin Šef, dr. med. i prof. dr. sc. Vinko Vidjak, dr. med. U slučaju kad se rezultati dva istraživača nisu podudarali (nestabilni ili stabilni KAP), učinjena je naknadna zajednička analiza. Kombinacija dvije neinvazivne radiološke dijagnostičke metode (UZV-CD i MR ili

MSCT) omogućila je precizniju analizu KAP-a i klasificiranje stabilnog odnosno nestabilnog KAP-a.

4.4. Laboratorijska analiza

Predoperativno su bolesnicima učinjene rutinske biokemijske pretrage i određen CRP. Učinjene su kompletna krvna slika (hemoglobin – Hb, broj leukocita – L), razina šećera (GUK), kreatinina, uree, jetrenih enzima, koagulogram (protrombinsko vrijeme – PV, aktivirano parcijalno tromboplastinsko vrijeme – APTV, fibrinogen) te lipidogram (razina kolesterola, triglicerida, LDL te lipoproteina velike gustoće, *high-density* lipoprotein - HDL).

4.5. Histološka analiza karotidnog aterosklerotskog plaka

KAP je kirurški odstranjen u bloku prilikom CEA uz poštivanje pravila atraumatske tehnike i uz minimalnu manipulaciju s uzorkom. Obilježen je distalni kraj uzorka plaka i obrađen je standardnim postupkom za dobivanje patohistoloških preparata koji uključuje fiksaciju tkiva u 10 % puferiranom formalinu, uklapanje u parafinske blokove, rezanje na debljinu 4 µm, deparafiniziranje i bojenje standardnom metodom hemalaun-eozin. Svaki plak je izrezan u serijske odsječke duljine 0,5 cm. Dio plaka s najvećim promjerom je označen oznakom „0“, a susjedni odsječci oznakama A1, A2... i B1, B2... pri čemu su A odsječci bili proksimalni odsječku „0“.

Patohistološka analiza plaka je provedena u odsječku „0“ i minimalno 2 proksimalna i 2 distalna odsječka. Histokemijsko Masson trikromno bojenje korišteno je za prikaz kolagena koji je semikvantitativno analiziran prema studiji Verhoeven BAN i suradnika (163). Sadržaj kolagena unutar plaka je klasificiran kako slijedi: 0 – kolagena vlakna minimalno umnožena ili nisu prisutna; 1 - umjereno ili jako umnožena kolagena vlakna. Histološki tip krvarenja unutar plaka određivao se prema studiji Derksen WJM i suradnika (164). Krvarenje unutar plaka se tako klasificiralo kako slijedi: 0 – nema krvarenja; 1 – organizirani tip krvarenja; 2 – amorfni tip krvarenja; 3 – amorfni tip krvarenja s distrofičnim ovapnjenjem.

Veličina lipidne jezgre (engl. *lipid core area*) je semikvantitativno analizirana u odnosu na ukupnu površinu pregledanog plaka (engl. *total plaque area* - TPA), a rezultati su prikazani kako slijedi: lipidna jezgra < 10 % ukupne površine pregledanog dijela plaka; 10 % - 40 % ukupne površine pregledanog dijela plaka te > 40 % ukupne površine pregledanog dijela plaka.

4.6. Analiza imunohistokemijskog bojenja karotidnog aterosklerotskog plaka

Imunohistokemijsko bojenje izraženosti MMP-9 i COX-2 je provedeno u odsječku „0“ i jednom od susjednih odsječaka gdje su analizirane karakteristike izraženosti navedenih proteina. U istraživanju su korištena primarna protutijela: MMP-9 (*Leica Mikrosysteme Vertrieb GMBH*, UK, monoklonalno, klon 15W2, razrjeđenje 1:50), COX-2 (*Abcam*, SAD, monoklonalno, klon SP21, unaprijed razrijeđeno za upotrebu, engl. *RTU*), CD68 PG-M1 (*DakoCytomation*, Danska, monoklonalno, klon PG-M1, engl. *RTU*), SMA (*DakoCytomation*, Danska, monoklonalno, klon 1A4, engl. *RTU*), CD34 (*DakoCytomation*, Danska, monoklonalno, klon QBend 10, engl. *RTU*).

Rezovi su deparafinirani, a antigeni MMP-9, COX-2, CD68 PG-M1, CD34 i SMA demaskirani u PT-modulu (*DakoCytomation*, Danska) na 97 °C, 20 minuta u puferu iz *EnVision flex* komercijalnog „3 u 1“ seta (K8010, *DakoCytomation*, Danska) i obrađeni standardnim automatiziranim postupkom u Autostainer aparatu (*DakoCytomation*, Danska) te kontrastirani hematoksilinom. Rezovi tkiva kao pozitivne kontrole za navedene ispitivane biljege korišteni su prema preporukama proizvođača.

Semikvantitativna analiza makrofaga imunohistokemijskim bojenjem protutijelom CD68 PG-M1 i VSMC protutijelom SMA određivala se prema studiji Verhoeven BAN i suradnika (163). Zastupljenost CD68 PG-M1 pozitivnih stanica unutar plaka se tako klasificirala kako slijedi: 0 – odsutne ili rijetke pozitivne stanice; 1 – nakupine > 10 stanica. Zastupljenost SMA pozitivnih VSMC unutar plaka se tako klasificirala kako slijedi: 0 – rijetke VSMC koje ne zahvaćaju cijelu

cirkumferenciju krvne žile; 1 – brojne VSMC zastupljene u cijeloj cirkumferenciji krvne žile te su brojnije od CD68 PG-M1 pozitivnih stanica.

U analizi histološkog tipa krvarenja određivala se i MVD imunohistokemijskim bojenjem CD34 prema studiji Derksen WJM i suradnika (164). MVD provedena je imunohistokemijskim bojenjem CD34 pozitivnih endotelnih stanica unutar plaka. Pregledom cijelog plaka identificirala su se tri područja plaka najveće MVD na vidnom polju povećanja 100x. Svaka smeđe obojena nakupina stanica s lumenom jasno odvojena od susjednih krvnih žila i ostalih stanica plaka smatrana je zasebnom krvnom žilom. MVD je definiran kao broj krvnih žila. Posljedično je izračunat prosjek MVD po kvadratnom milimetru.

Izraženost MMP-9 i COX-2 proteina je semikvantitativno analizirana usporedbom na serijskim rezovima plaka u CD68 PG-M1 pozitivnim makrofagima i SMA pozitivnim VSMC: 0 - negativno, 1 - rijetke pojedinačne stanice ili 1 nakupina ≥ 20 stanica (rijetke stanice - ST ili 1 nakupina - $N \geq 20$ ST), 2 - manje od 5 nakupina koje čine ≥ 20 stanica (< 5 N, ≥ 20 ST), 3 - ≥ 5 nakupina koje čine ≥ 20 stanica (≥ 5 N, ≥ 20 ST) ili 1 nakupina ≥ 100 stanica (1 N, ≥ 100 ST) (71). U CD34 pozitivnim endotelnim stanicama analiza je učinjena na 10 velikih vidnih polja velikog povećanja 400x, a rezultati su prikazani kako slijedi: 0 - negativno, 1 - < 25 % obojenih endotelnih stanica, 2 – 25 % - 50 % obojenih endotelnih stanica, 3 - > 50 % - 75 % obojenih endotelnih stanica i 4 - > 75 % obojenih endotelnih stanica. Određivao se i intenzitet MMP-9 i COX-2 bojenja u analiziranim stanicama: 0 - negativno, 1 - vidljivo na povećanju 400x; 2 - vidljivo na povećanju 100x i 3 - vidljivo na povećanju 40x.

Semikvantitativna analiza morfoloških obilježja plaka, imunohistokemijskog bojenja makrofaga, VSMC, endotelnih stanica, proteina MMP-9 i COX-2 u navedenim stanicama, te MVD učinjena je s pomoću programa „ToupTekView“ (Copyright©, *version* x64 3.7.8481., www.touptek.com). Slike reprezentativnih vidnih polja su pohranjene u JPEG formatu. Identitet bolesnika je zaštićen identifikacijskim brojem protokola radiološkog dijagnostičkog pregleda i biopsije KAP-a. Dva istraživača su neovisno analizirala slike: Davorin Šef, dr. med. i doc. dr. sc. Anita Škrtić, dr. med. U slučaju kad se rezultati analize dva istraživača nisu podudarali, učinjena je naknadna zajednička analiza.

4.7. Statistička analiza

Prikupljeni podaci su prospektivno pohranjeni u Microsoft Excel bazu podataka. Identitet bolesnika je zaštićen identifikacijskim brojem protokola neinvazivnog radiološkog dijagnostičkog pregleda i biopsije KAP-a. U skladu s ciljevima i hipotezom ovog istraživanja, kohorta ispitivanih bolesnika je klasificirana u skupine prema predoperativnoj kliničkoj simptomatologiji te prema nalazu predoperativne radiološke dijagnostike. Razlike u kategorijskim varijablama između ispitivanih skupina su se analizirale Fisherovim egzaktnim testom, odnosno Fisher-Freeman-Haltonovim testom u slučajevima kontingencijskih tablica formata većih od 2x2 polja. Kolmogorov-Smirnovljevim testom je napravljena analiza normalnosti raspodjele kontinuiranih vrijednosti te su u daljnjoj analizi primijenjene neparametrijske metode.

Izračunat je Kendallov tau-b korelacijski koeficijent između izraženosti MMP-9 i COX-2 proteina te prisutnosti kliničkih simptoma. Značajne korelacije su se dodatno analizirale ROC analizom kako bi se odredila diskriminacijska sposobnost rezultata radioloških pretraga i izraženosti MMP-9 i COX-2 proteina u predikciji simptomatskih KAP-a. Površina ispod krivulje 80 % ili veća odgovarala je dobroj diskriminacijskoj sposobnosti te je korištena binarna logistička regresija u definiranju omjera izgleda (engl. *odds ratio* - OR) za vrijednosti koje su se u ROC analizi pokazale značajnima. Mann-Whitney U test se koristio za analizu razlika kontinuiranih varijabli između asimptomatske i simptomatske skupine, odnosno skupine sa radiološki stabilnim i nestabilnim plakom. Sve P vrijednosti manje od 0,05 su smatrane značajnima. Za procjenu minimalnog potrebnog broja bolesnika korištena je analiza snage testa i iskustvo iz prethodnih studija. Ako očekujemo da će rezultat radiološke pretrage, patohistološke ili imunohistokemijske analize karotidnog plaka verificirati obilježja nestabilnog plaka kod 75 % simptomatskih bolesnika i 25 % asimptomatskih bolesnika, za 80 % snagu testa i razinu značajnosti α od 0,05, u studiju treba uključiti 30 bolesnika. Nadalje, prema rezultatima studije koju su proveli Baroncini i suradnici (85), u kojoj je ekspresija MMP-9 bila izražena numerički, u arbitrarnim denzitometrijskim jedinicama, za evaluaciju razlike u MMP-9 između simptomatskih i asimptomatskih bolesnika, uz pretpostavku za normalnu raspodjelu, za 95 %

snagu testa (t-test za nezavisne uzorke) i razinu značajnosti od 0,05 u istraživanje je bilo potrebno uključiti najmanje 14 ispitanika (7 ispitanika po skupini). U analizi se koristila programska podrška IBM SPSS Statistics for Windows verzija 27.0.1. te MedCalc® Statistical Software version 20.011 (MedCalc Software Ltd, Ostend, Belgija; <https://www.medcalc.org>; 2021) za ROC analizu.

5. REZULTATI

U ovo prospektivno istraživanje uključena je kohorta od 31 bolesnika s indikacijom za CEA unutarnje karotidne arterije od čega je bilo 13 (42 %) simptomatskih i 18 (58 %) asimptomatskih bolesnika. Iz istraživanja je isključeno 13 kandidata koji su pristali sudjelovati: 3 bolesnika zbog tehničkih razloga pri snimanju MR ili zato što im MR nije potvrdio značajno suženje karotidne arterije, 9 bolesnika kod kojih KAP-i nisu bili sačuvani u skladu s protokolom, te 1 bolesnik kod kojeg KAP nije bio propisno obilježen. Među bolesnicima uključenima u istraživanje bilo je 18 muškaraca (58,1 %) i 13 žena (41,9 %), medijana dobi od 70 (64 - 75) godina. Medijan trajanja hospitalizacije je bio 5 (3 - 6) dana. Nije bilo perioperativne smrtnosti. Bolesnici su radi potreba analize i usporedbe podijeljeni na temelju kliničkih simptoma karotidne bolesti u dvije skupine, simptomatske i asimptomatske bolesnike.

5.1. Klinička i laboratorijska obilježja bolesnika s indikacijom za CEA

Klinička i sociodemografska obilježja bolesnika su prikazana u tablicama 1 (kategorijske varijable) i 2 (kontinuirane varijable). Laboratorijska obilježja bolesnika su prikazana u tablici 2. Usporedba kliničkih i laboratorijskih pokazatelja po skupinama (simptomatski i asimptomatski bolesnici) je prikazana u tablicama 7 i 8.

Tablica 1. Klinička i laboratorijska obilježja bolesnika (prikaz kategorijskih varijabli).

		N	%
Spol	ženski	13	41,9
	muški	18	58,1
Operirana strana	desna	19	61,3
	lijeva	12	38,7
Simptomatski	asimptomatski	18	58,1
	simptomatski	13	41,9
Neurološki deficit	nema	18	58,1
	TIA	8	25,8
	CVI	5	16,1
CVI (CT mozga)	ne	28	90,3
	da	3	9,7
<i>Diabetes mellitus</i>	nema	20	64,5
	tip 1	1	3,2
	tip 2	10	32,3
Pušenje	ne	22	71,0
	da	7	22,6
	bivši pušači	2	6,5
Koronarna bolest srca	ne	21	67,7
	da	10	32,3
Arterijska hipertenzija	ne	4	12,9
	da	27	87,1
HLP	ne	11	35,5
	da	20	64,5
Periferna arterijska bolest	ne	28	90,3
	da	3	9,7
KOPB	ne	28	90,3
	da	3	9,7
Bubrežna insuficijencija	ne	28	90,3
	da	3	9,7

*TIA - tranzitorna ishemijska ataka, CVI - moždani udar, HLP - hiperlipidemija, KOPB - kronična opstruktivna plućna bolest

Tablica 2. Klinička i laboratorijska obilježja bolesnika (prikaz kontinuiranih varijabli).

	N	Mean	Min	Max	Centile		
					25	Medijan	75
Dob (godine)	31	68,74	48,00	79,00	64,00	70,00	75,00
Suženje ACI* sin. (%)	31	51,58	0,00	100,00	0,00	50,00	95,00
Suženje ACI* dex. (%)	31	72,35	0,00	99,00	65,00	80,00	90,00
Vrijeme prije zahvata (tj) Trajanje hospitalizacije (dani)	31	3,42	0,00	24,00	0,00	0,00	3,00
Hb (g/L)	31	137,32	97,00	162,00	128,00	140,00	150,00
L (x10 ⁹ /L)	31	8,26	4,70	13,90	7,00	7,50	10,00
CRP (mg/L)	31	9,85	0,40	39,70	1,50	8,10	15,50
GUK (mmol/L)	31	6,21	4,00	17,60	5,20	5,40	6,80
Kreatinin (μ mol/L)	31	108,90	55,00	623,00	77,00	89,00	94,00
PV	31	0,91	0,56	1,40	0,80	0,90	1,00
APTV (s)	31	26,31	22,00	35,90	24,00	26,00	29,00
Fibrinogen (g/L)	13	4,09	2,60	7,60	3,05	3,50	4,45
D-dimeri (mg/L)	11	0,62	0,10	1,49	0,40	0,52	0,87
Kolesterol (mmol/L)	12	3,93	2,20	5,70	2,90	3,90	4,78
LDL (mmol/L)	11	2,34	0,70	3,60	1,50	2,50	3,30
HDL (mmol/L)	11	0,95	0,68	1,20	0,85	0,99	1,09
Trigliceridi (mmol/L)	11	1,43	0,45	2,50	0,80	1,41	1,83

*ACI – unutrašnja karotidna arterija, Hb - hemoglobin, L - leukociti, CRP - C-reaktivni protein, GUK - glukoza u krvi, PV - protrombinsko vrijeme, APTV - aktivirano parcijalno tromboplastinsko vrijeme, LDL - lipoprotein male gustoće, HDL - lipoprotein velike gustoće.

5.2. Karakteristike i tip KAP-a analiziranog predoperativnom neinvazivnom radiološkom dijagnostikom (UZV/CD, MR i/ili MSCT)

Karakteristike i tip KAP-a prema modificiranoj AHA klasifikaciji analiziranog neinvazivnom radiološkom dijagnostikom (UZV/CD, MR i/ili MSCT) prikazane su u tablici 3.

Tablica 3. Radiološka obilježja i tip plaka prema modificiranoj AHA klasifikaciji analiziran neinvazivnom radiološkom dijagnostikom (UZV/CD, MR i/ili MSCT).

		N	%
UZV/Dopler nalaz	tvrdi	10	32,3
	mekani	7	22,6
	mješoviti	14	45,2
MR i/ili MSCT nalaz	stabilni	10	32,3
	nestabilni	21	67,7
AHA klasifikacija (1-8)	1+2	0	0,0
	3	2	6,5
	4+5	13	41,9
	6	8	25,8
	7	7	22,6
	8	1	3,2

5.3. Patohistološke karakteristike i tip KAP-a

Semikvantitativna analiza zastupljenosti masne jezgre (udio u ukupnoj površini plaka) i kolagena u KAP-u, histološki tip krvarenja u KAP-u te histološki tip plaka (stabilni/nestabilni) prikazani su u tablici 4. Šesnaest bolesnika imalo je masnu jezgru zastupljenu u više od 40 % TPA. U 14 bolesnika masna jezgra bila je zastupljena u 10 do 40 % TPA, a niti u jednog bolesnika nije se našla masna jezgra manja od 10 % TPA. Kolagena vlakna nisu bila umnožena ili su bila slabo umnožena u 15 bolesnika, a u 16 bolesnika bila su umjerena ili jako umnožena. Amorfni tip krvarenja s distrofičnim kalcifikatima bio je najviše zastupljen unutar ispitivane skupine, u 16 bolesnika. U 9 bolesnika nađen je organizirani tip krvarenja unutar plaka. U 5 bolesnika u plaku nije nađeno krvarenja, a tek kod jednog bolesnika bio je vidljiv amorfni tip krvarenja u plaku. Četrnaest bolesnika imali su histološki stabilni tip KAP-a, a 17 bolesnika histološki nestabilni tip KAP-a.

Tablica 4. Histološka obilježja plaka (masna jezgra, zastupljenost kolagena, histološki tip krvarenja) i histološki tip karotidnog plaka.

Histološka obilježja plaka		N	%
Masna jezgra	< 10 %	0	0,0
	10-40 %	14	45,2
	> 40 %	17	54,8
Kolagen	nema ili slabo umnožen	15	48,4
	umjereno ili jako umnožen	16	51,6
Histološki tip krvarenja	bez krvarenja	5	16,1
	organizirano	9	29,0
	amorfno	1	3,2
	amorfno s distrofičnim kalcifikatima	16	51,6
Histološki tip plaka	stabilni	14	45,2
	nestabilni	17	54,8

5.4. Semikvantitativna analiza makrofaga, glatkih mišićnih stanica i mikrovaskularne gustoće u KAP-u te analiza histološkog tipa krvarenja unutar plaka

Zastupljenosti CD68 PG-M1 pozitivnih makrofaga i SMA pozitivnih VSMC u KAP-u bolesnika prikazane su u tablici 5. Mikrovaskularna gustoća unutar KAP-a bolesnika prikazana je u tablici 6.

U plaku 27 bolesnika nađene su nakupine više od 10 CD68 PG-M1 pozitivnih makrofaga, dok u 4 bolesnika tih stanica nije bilo ili su bile rijetko prisutne. U plaku 22 bolesnika nađene su brojne SMA pozitivne VSMC koje zahvaćaju cijeli opseg krvne žile, dok su u 9 bolesnika nađene rijetke SMA pozitivne VSMC koje ne zahvaćaju cijeli opseg krvne žile. Srednja vrijednost MVD unutar plaka bila je 11,10 (min 0,00; max 34,00).

Tablica 5. Semikvantitativna analiza CD68 PG-M1 pozitivnih makrofaga i SMA pozitivnih glatkih mišićnih stanica u KAP-u.

Stanice	Semikvantitativna obilježja	N	%
CD68 PG-M1 makrofagi	odsutne ili rijetke stanice	4	9,7
	nakupine > 10 stanica	27	90,3
SMA glatke mišićne stanice	rijetke stanice koje ne zahvaćaju cijeli opseg krvne žile	9	29,1
	brojne stanice koje zahvaćaju cijeli opseg krvne žile	22	70,9

Tablica 6. Mikrovaskularna gustoća unutar plaka.

	N	Mean	Min	Max	Centili		
					25	Medijan	75
MVD (n)	31	11,10	0,00	34,00	5,00	10,00	17,00

*MVD - mikrovaskularna gustoća

5.5. Usporedba simptomatskih i asimptomatskih bolesnika s indikacijom za CEA

5.5.1. Usporedba kliničkih i laboratorijskih pokazatelja

Razlike u kliničkim i sociodemografskim kategorijskim varijablama između asimptomatskih i simptomatskih bolesnika prikazane su u tablicama 7. i 8. U skupini simptomatskih bolesnika, njih 8 (61,5 %) je predoperativno imalo TIA-u dok je preostalih 5 (38,5 %) bolesnika imalo CVI, među kojima je u 3 (23,1 %) bolesnika CVI bio potvrđen CT-om mozga. Simptomatski bolesnici su predoperativno imali značajno viši CRP ($P = 0,016$), kreatinin ($P = 0,003$), D-dimere ($P = 0,035$), trigliceride ($P = 0,028$) (tablica 8.). U skupini simptomatskih bolesnika, u 2 bolesnika su zabilježene postoperativne komplikacije i to u jednog bolesnika kratkotrajna epizoda TIA-e prilikom okluzije unutrašnje karotidne arterije za vrijeme zahvata, te u drugog bolesnika hematoma manje do umjerene veličine u području vrata koji se povukao unutar 2 tjedna. Među asimptomatskim bolesnicima nije bilo perioperativnih komplikacija.

Tablica 7. Klinička i sociodemografska kategorijska obilježja u asimptomatskih i simptomatskih bolesnika (Fisher-Freeman-Haltonov egzaktni test).

		Skupine				P
		asimptomatski N=18		simptomatski N=13		
		N	%	N	%	
Spol	ženski	10	55,6	3	23,1	0,139
	muški	8	44,4	10	76,9	
Operirana strana	desna	12	66,7	7	53,8	0,710
	lijeva	6	33,3	6	46,2	
CVI na CT mozga	ne	18	100,0	10	76,9	0,064
	da	0	0,0	3	23,1	
<i>Diabetes mellitus</i>	ne	13	72,2	7	53,8	0,247
	tip 1	1	5,6	0	0,0	
	tip 2	4	22,2	6	46,2	
Pušenje	ne	13	72,2	9	69,2	0,481
	da	3	16,7	4	30,8	
	bivši pušači	2	11,1	0	0,0	
Koronarna bolest srca	ne	13	72,2	8	61,5	0,701
	da	5	27,8	5	38,5	
Arterijska hipertenzija	ne	3	16,7	1	7,7	0,621
	da	15	83,3	12	92,3	
HLP	ne	6	33,3	5	38,5	1,000
	da	12	66,7	8	61,5	
Periferna arterijska bolest	ne	16	88,9	12	92,3	1,000
	da	2	11,1	1	7,7	
KOPB	ne	16	88,9	12	92,3	1,000
	da	2	11,1	1	7,7	
Bubrežna insuficijencija	ne	17	94,4	11	84,6	0,558
	da	1	5,6	2	15,4	
Statini	ne	6	33,3	7	53,8	0,294
	da	12	66,7	6	46,2	
Aspirin	ne	10	55,6	3	23,1	0,139
	da	8	44,4	10	76,9	
Postoperativne komplikacije	ne	18	100,0	11	84,6	0,168
	da	0	0,0	2*	15,4	

*hematom na vratu (1, 7,7 %); TIA za vrijeme zahvata (1, 7,7 %); TIA - tranzitorna ishemička ataka, CVI - moždani udar, HLP - hiperlipidemija, KOPB - kronična opstruktivna plućna bolest

Tablica 8. Klinička i laboratorijska obilježja u asimptomatskih i simptomatskih bolesnika (kontinuirane varijable; Mann-Whitney U test).

		N	Min	Max	Centili			P
					25.	Medijan	75.	
Dob (godine)	asimptomatski	18	63,00	78,00	64,75	67,50	72,25	0,602
	simptomatski	13	48,00	79,00	62,00	71,00	77,50	
Suženje ACI* sin. (%)	asimptomatski	18	0,00	95,00	0,00	45,00	78,25	0,077
	simptomatski	13	0,00	100,00	15,00	80,00	99,00	
Suženje ACI* dex. (%)	asimptomatski	18	0,00	99,00	72,25	80,00	91,25	0,713
	simptomatski	13	0,00	99,00	47,50	80,00	92,50	
Trajanje hospitalizacije (dani)	asimptomatski	18	2,00	12,00	3,00	5,00	6,00	0,166
	simptomatski	13	2,00	9,00	4,00	6,00	7,50	
Hb (g/L)	asimptomatski	18	122,00	155,00	128,75	140,00	144,75	0,984
	simptomatski	13	97,00	162,00	117,50	140,00	150,00	
L (x10 ⁹ /L)	asimptomatski	18	5,30	12,90	7,00	7,50	9,85	0,952
	simptomatski	13	4,70	13,90	6,20	7,50	10,80	
CRP (mg/L)	asimptomatski	18	0,40	39,70	0,73	2,85	9,53	0,016
	simptomatski	13	1,50	36,40	8,55	13,30	16,20	
GUK (mmol/L)	asimptomatski	18	4,00	10,40	5,23	5,40	6,68	0,888
	simptomatski	13	4,40	17,60	4,90	5,40	6,80	
Kreatinin (μmol/L)	asimptomatski	18	55,00	193,00	73,75	80,50	89,25	0,003
	simptomatski	13	72,00	623,00	89,50	91,00	120,00	
PV	asimptomatski	18	0,56	1,40	0,80	0,90	1,01	0,873
	simptomatski	13	0,72	1,20	0,78	0,88	1,01	
APTV (s)	asimptomatski	18	22,00	31,00	23,75	26,00	28,35	0,872
	simptomatski	13	22,00	35,90	23,90	25,50	29,00	
Fibrinogen (g/L)	asimptomatski	7	2,90	4,80	2,90	3,30	4,10	0,474
	simptomatski	6	2,60	7,60	3,05	3,85	7,38	
D-dimeri (mg/L)	asimptomatski	5	0,10	0,52	0,25	0,46	0,52	0,035
	simptomatski	6	0,40	1,49	0,51	0,77	1,04	
Kolesterol (mmol/L)	asimptomatski	7	2,20	5,30	2,80	3,60	4,70	0,291
	simptomatski	5	2,60	5,70	3,35	4,40	5,25	
LDL (mmol/L)	asimptomatski	6	1,10	3,50	1,40	1,93	3,20	0,465
	simptomatski	5	0,70	3,60	1,60	2,60	3,45	
HDL (mmol/L)	asimptomatski	6	0,68	1,20	0,85	0,96	1,13	0,584
	simptomatski	5	0,70	1,09	0,78	0,99	1,05	
Trigliceridi (mmol/L)	asimptomatski	6	0,45	1,45	0,71	1,10	1,42	0,028
	simptomatski	5	1,04	2,50	1,42	1,83	2,35	

*ACI – unutarnja karotidna arterija, Hb - hemoglobin, L- leukociti, CRP- C-reaktivni protein, GUK - glukoza u krvi, PV - protrombinsko vrijeme, APTV - aktivirano parcijalno tromboplastinsko vrijeme, LDL - lipoprotein male gustoće, HDL - lipoprotein velike gustoće.

5.5.2. Analiza karakteristika i tipa KAP-a predoperativnom neinvazivnom radiološkom dijagnostikom

Razlike u modificiranoj AHA klasifikaciji KAP-a analiziranog predoperativnom neinvazivnom radiološkom dijagnostikom (MR ili MSCT) između asimptomatskih i simptomatskih bolesnika prikazane su u tablici 9. Nije bilo statistički značajnih razlika između ispitivanih skupina u modificiranoj AHA klasifikaciji. U kategorijama 1 i 2 prema modificiranoj AHA klasifikaciji nije zabilježen niti jedan nalaz.

Tablica 9. Obilježja KAP-a u podskupinama prema modificiranoj AHA klasifikaciji analiziranog MR ili MSCT dijagnostikom u asimptomatskih i simptomatskih bolesnika (Fisher-Freeman-Haltonov egzaktni test).

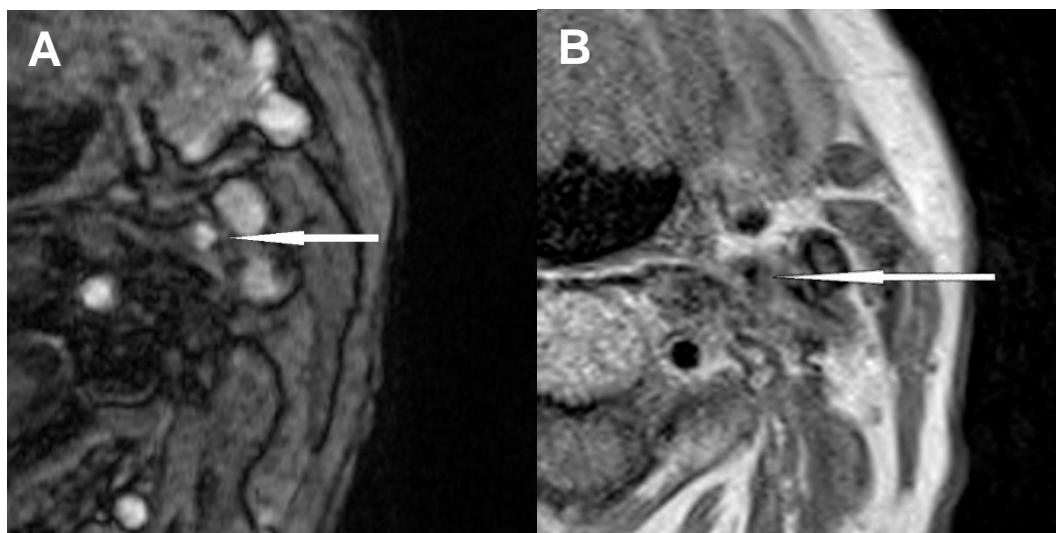
		Skupine				P
		asimptomatski N=18		simptomatski N=13		
		N	%	N	%	
AHA klasifikacija (1-8)	1 + 2	0	0,0	0	0,0	0,271
	3	2	11,1	0	0,0	
	4 + 5	7	38,9	7	53,9	
	6	3	16,7	5	38,5	
	7	5	27,8	1	7,7	
	8	1	5,6	0	0,0	

Pojavnost stabilnih i nestabilnih KAP-ova analiziranih predoperativnom neinvazivnom radiološkom dijagnostikom (UZV/CD, MR ili MSCT) i usporedba nalaza između asimptomatskih i simptomatskih bolesnika prikazane su u tablici 10. U skupini simptomatskih bolesnika bili su najzastupljeniji mješoviti i mekani plakovi dijagnosticirani putem UZV/CD pretrage što se značajno razlikuje od nalaza u asimptomatskih bolesnika gdje su najviše bili zastupljeni tvrdi plakovi ($P = 0,048$). Predoperativnom neinvazivnom radiološkom dijagnostikom (MR i/ili MSCT) su u 12/13 simptomatskih bolesnika bili dijagnosticirani nestabilni plakovi ($P = 0,020$).

Tablica 10. Stabilni i nestabilni KAP-ovi analizirani predoperativnom neinvazivnom radiološkom dijagnostikom (UZV/CD, MR ili MSCT) u asimptomatskih i simptomatskih bolesnika (Fisher-Freeman-Haltonov egzaktni test).

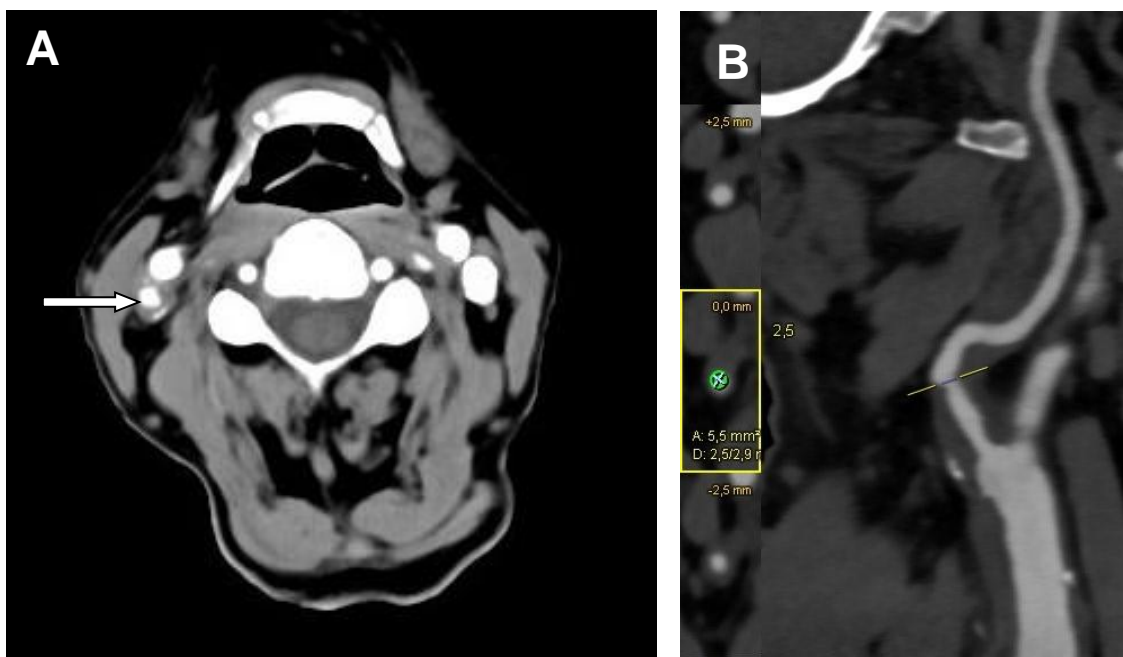
		Skupine				P
		asimptomatski N=18		simptomatski N=13		
		N	%	N	%	
UZV/CD	tvrdi	9	50,0	1	7,7	0,048
	mekani	3	16,7	4	30,8	
	mješoviti	6	33,3	8	61,5	
MR/MSCT	stabilni	9	50,0	1	7,7	0,020
	nestabilni	9	50,0	12	92,3	

Nestabilni plak u bolesnika dijagnosticiran predoperativnom MR dijagnostikom prikazan je na slici 1.

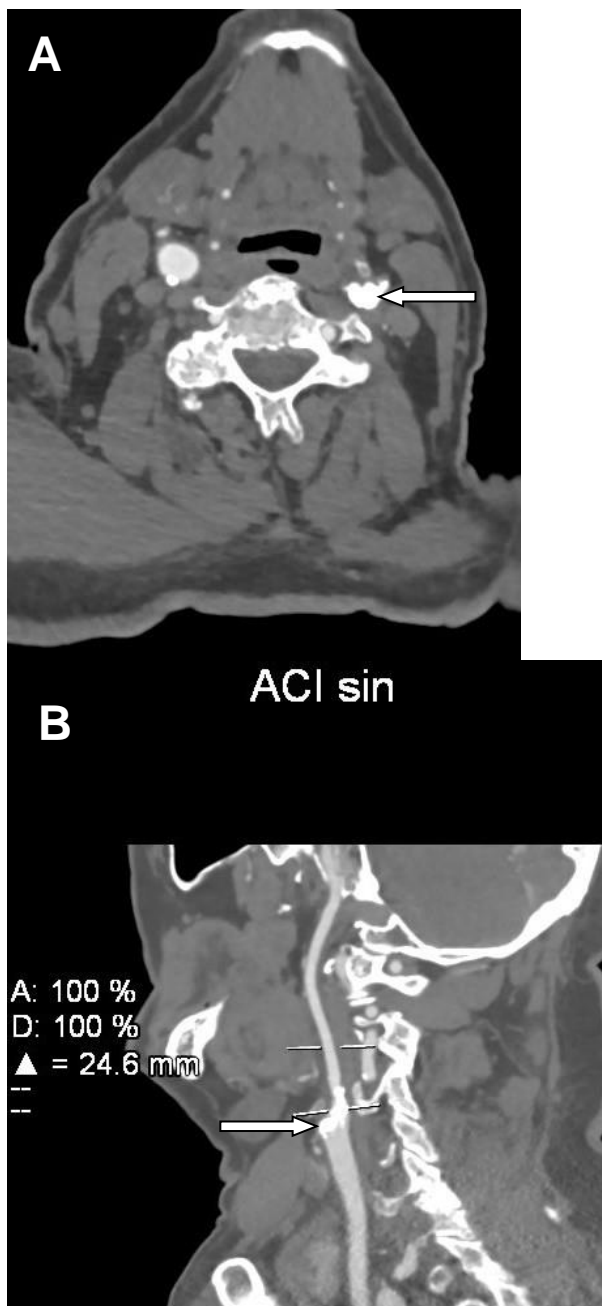


Slika 1. MR snimka nestabilnog plaka (modificirana AHA klasifikacija tip VI) lijeve zajedničke karotidne arterije u bolesnika sa simptomatskom karotidnom bolesti. A) 3D-TOF snimka plaka lijeve zajedničke karotidne arterije B) PD snimka plaka lijeve zajedničke karotidne arterije.

Nestabilni i stabilni plak u bolesnika dijagnosticirani predoperativnom MSCT dijagnostikom prikazani su na slikama 2. i 3.



Slika 2. MSCT prikaz nestabilnog mekanog plaka desne unutrašnje karotidne arterije. A) Prikaz plaka na razini račvišta desne karotidne arterije (bijela strelica) prikazuje nestabilni plak s tankom perifernom kalcifikacijom (modificirana AHA klasifikacija tip VI). B) Rekonstrukcija desne unutarnje karotidne arterije s projekcijom maksimalnog intenziteta prikazuje visokosignifikantno suženje uzrokovano nestabilnim plakom.



Slika 3. MSCT prikaz stabilnog tvrdog plaka lijeve unutrašnje karotidne arterije. A) Prikaz plaka na razini račvišta lijeve karotidne arterije prikazuje ekstenzivno kalcificirani stabilni plak koji uzrokuje visokosignifikantno suženje lijeve unutrašnje karotidne arterije (bijela strelica). B) Rekonstrukcija lijeve unutarnje karotidne arterije s projekcijom maksimalnog intenziteta prikazuje stabilni kalcificirani plak račvišta lijeve karotidne arterije sa širenjem na početni dio unutrašnje karotidne arterije (bijela strelica).

5.5.3. Patohistološka analiza KAP-a u asimptomatskih i simptomatskih bolesnika

Razlike u udjelu masne jezgre u TPA, u histološkom tipu krvarenja, te zastupljenosti kolagena u KAP-u između asimptomatskih i simptomatskih bolesnika prikazane su u tablici 11. Histološka obilježja stabilnog i nestabilnog plaka prikazana su na slici 5.

Simptomatski bolesnici imali su značajno veći udio masne jezgre veći od 40 % (84,6 % prema 33,3 %, $P=0,009$). Asimptomatski bolesnici imali su značajno veću zastupljenost amornog tipa sa ili bez distrofičnih kalcifikata (72,2 % prema 30,8 %, $P=0,025$) (slika 6). Među skupinama nije bilo statistički značajne razlike u umnoženom kolagenu u plaku. Razlike u MVD unutar KAP-a između asimptomatskih i simptomatskih bolesnika prikazane su u tablici 12 te dodatno na slici 4. Simptomatski bolesnici su imali značajno veću MVD unutar plaka ($P=0,003$) (tablica 12).

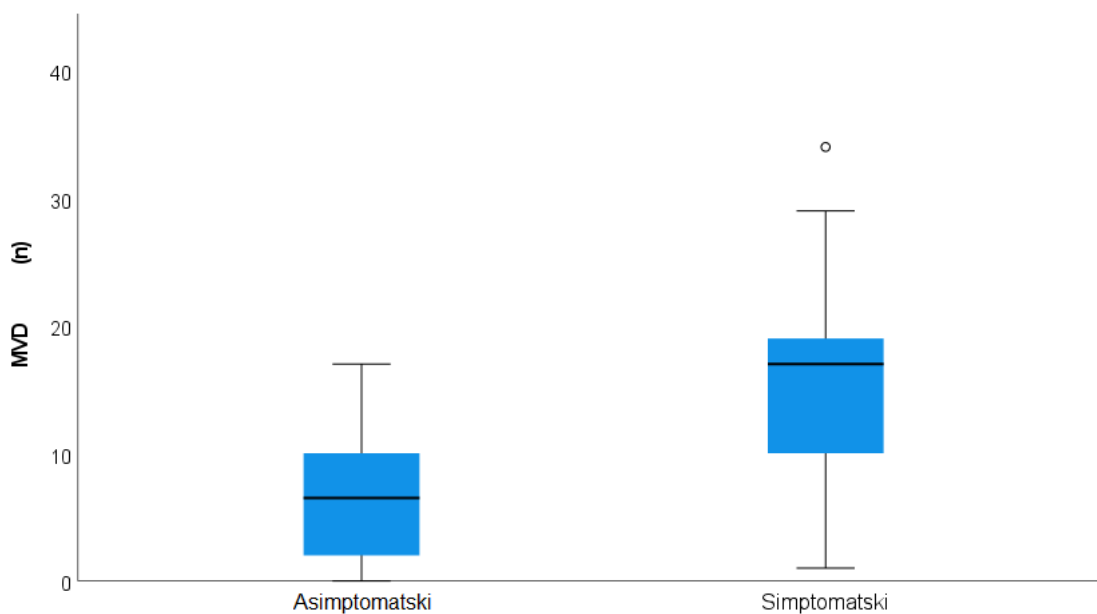
Tablica 11. Histološki tip krvarenja i zastupljenost kolagena u KAP-u u asimptomatskih i simptomatskih bolesnika (Fisher-Freeman-Haltonov egzaktini test).

		Skupine				P
		asimptomatski N=18		simptomatski N=13		
		N	%	N	%	
Masna jezgra	< 10 %	0	0,0	0	0,0	0,009
	10 – 40 %	12	66,7	2	15,4	
	> 40 %	6	33,3	11	84,6	
Krvarenje unutar plaka	ne	3	16,7	2	15,4	1,000
	da	15	83,3	11	84,6	
Histološki tip krvarenja	bez krvarenja	3	16,7	2	15,4	0,025
	organizirano	2	11,1	7	53,8	
	amorfno sa ili bez distrofičnih kalcifikata	13	72,2	4	30,8	
Kolagen	nema ili slabo umnožen	8	44,4	7	53,8	0,722
	umjereno ili jako umnožen	10	55,6	6	46,2	

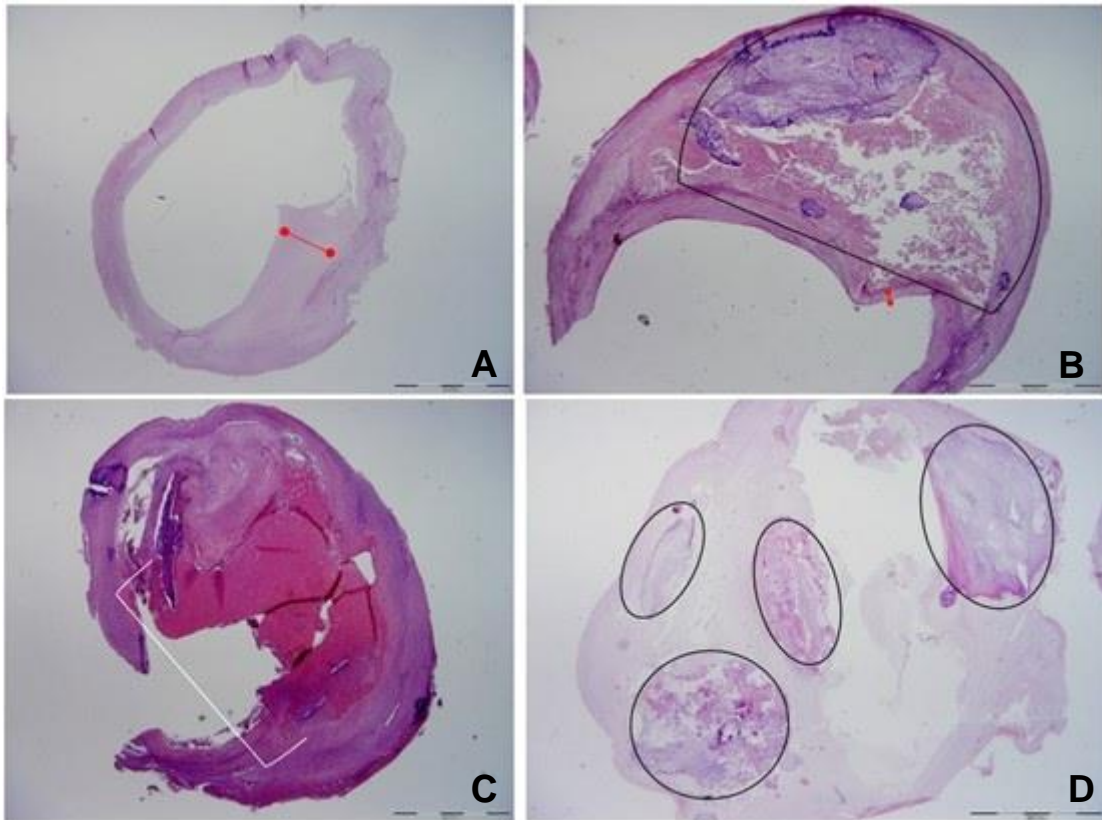
Tablica 12. Razlike u mikrovaskularnoj gustoći (MVD) unutar KAP-a između asimptomatskih i simptomatskih bolesnika (Mann-Whitney U test)

	N	Min	Max	Centili			P	
				25.	Medijan	75.		
MVD (n)	asimptomatski	18	0,00	17,00	2,00	6,50	10,75	0,003
	simptomatski	13	1,00	34,00	9,00	17,00	21,00	

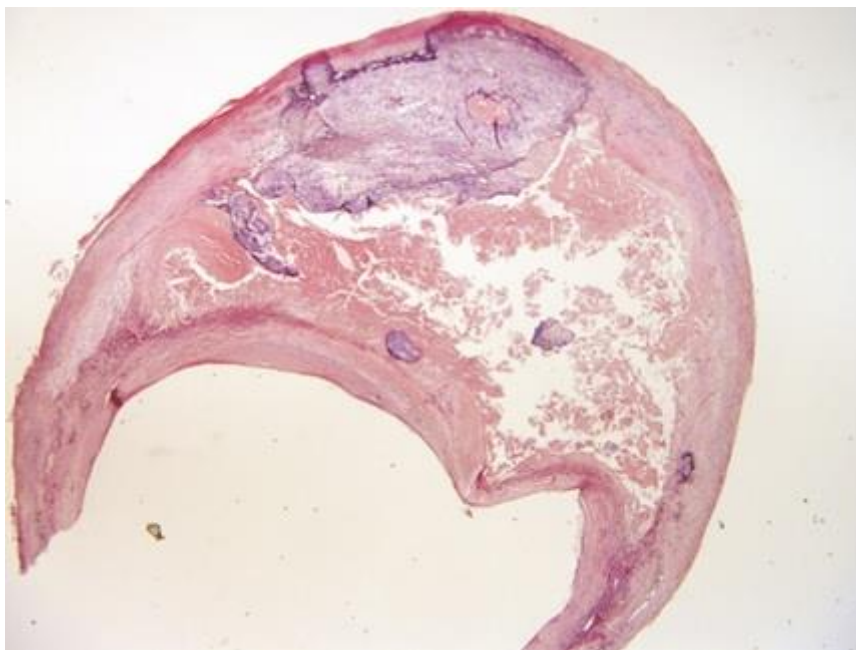
*MVD - mikrovaskularna gustoća



Slika 4. Razlike u mikrovaskularnoj gustoći (MVD) između asimptomatskih i simptomatskih bolesnika (Mann-Whitney U test, P = 0,003)



Slika 5. Histološka obilježja stabilnog i nestabilnog plaka (Hemalaun-eozin bojenje; povećanje 20x). A) Stabilni plak s minimalnim udjelom masne jezgre i debele vezivne kapsule (crvena dvostruka strelica), B) Nestabilni plak s masnom jezgrom > 40 % (označeno područje crnim okvirom) i tanjom vezivnom kapsulom (crvena dvostruka strelica), C) Nestabilni plak s ulceracijom površine (ulcerirana površina označena uglatom zagradom), D) Nestabilni plak s opsežnim kalcifikatima (označena područja).



Slika 6. Histološka obilježja amornog tipa krvarenja s distrofičnim kalcifikatima.

5.5.4. Semikvantitativna analiza imunohistokemijskog bojenja KAP-a u asimptomatskih i simptomatskih bolesnika

Semikvantitativno analizirane razlike u broju SMA pozitivnih VSMC i CD68 PG-M1 pozitivnih makrofaga u KAP-u između asimptomatskih i simptomatskih bolesnika prikazane su u tablici 13. Među simptomatskim bolesnicima, njih 11 (84,6 %) je imalo veći broj SMA pozitivnih VSMC u plaku u odnosu na asimptomatske (61,1 %), ali razlika nije bila statistički značajna.

Tablica 13. Zastupljenost SMA pozitivnih VSMC i CD68 PG-M1 pozitivnih makrofaga u KAP-u u asimptomatskih i simptomatskih bolesnika (Fisher-Freeman-Haltonov egzaktni test).

		Skupine				P
		asimptomatski N=18		simptomatski N=13		
		N	%	N	%	
SMA glatke mišićne stanice	rijetke ST koje ne zahvaćaju cijeli opseg krvne žile	7	38,9	2	15,4	0,237
	brojne ST koje zahvaćaju cijeli opseg krvne žile	11	61,1	11	84,6	
CD68	< 5 N ≥ 20 ST	3	16,7	1	7,7	0,620
PG-M1 makrofagi	≥ 5 N ≥ 20 ST	15	83,3	12	92,3	

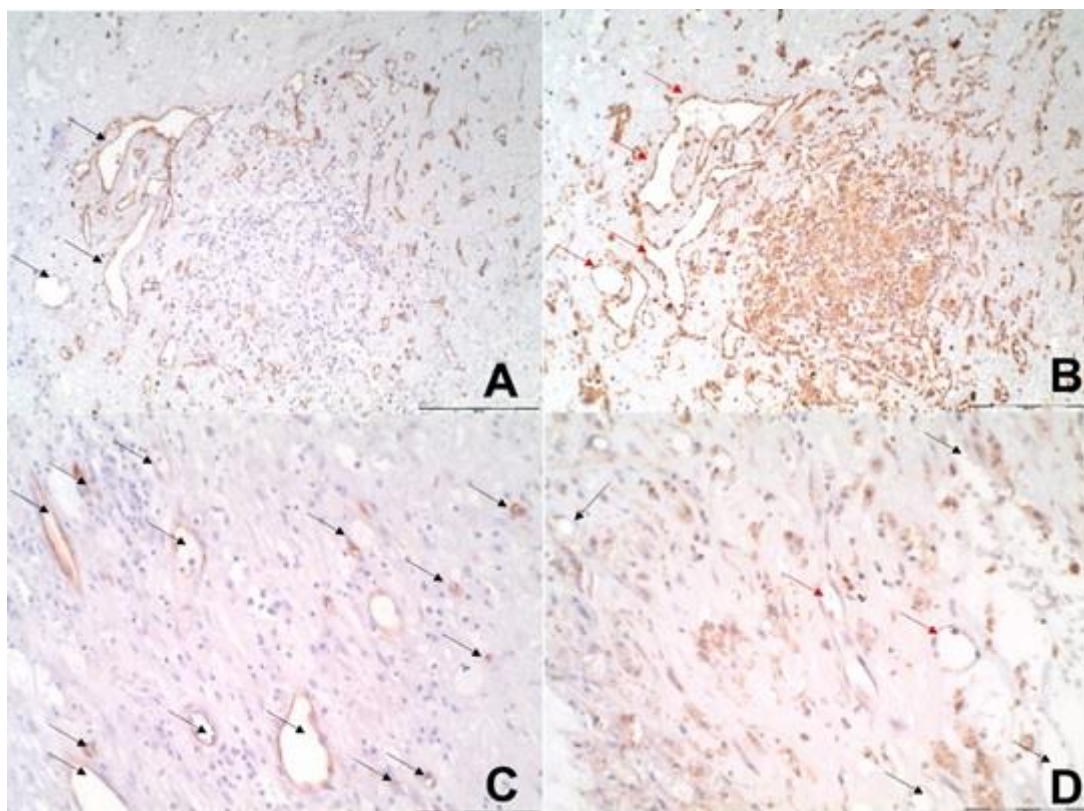
N – nakupina stanica; ST - stanica

Razlike u izraženosti COX-2 proteina u KAP-u između asimptomatskih i simptomatskih bolesnika su prikazane u tablici 14 te na slikama 7 - 9. Nije bilo statistički značajnih razlika između ispitivanih skupina. Među simptomatskim bolesnicima, gotovo dvostruko više njih (53,8 % prema 27,8 %) je imalo visoku izraženost COX-2 u CD34 pozitivnim endotelnim stanicama (> 75 % pozitivnih stanica), a njih 11 (84,6 % prema 50 %) imalo je veću izraženost u CD68 PG-M1 pozitivnim makrofagima (≥ 5 nakupina koje čine ≥ 20 stanica ili 1 nakupina ≥ 100 stanica) u odnosu na asimptomatske bolesnike, ali razlike nisu bile statistički značajne.

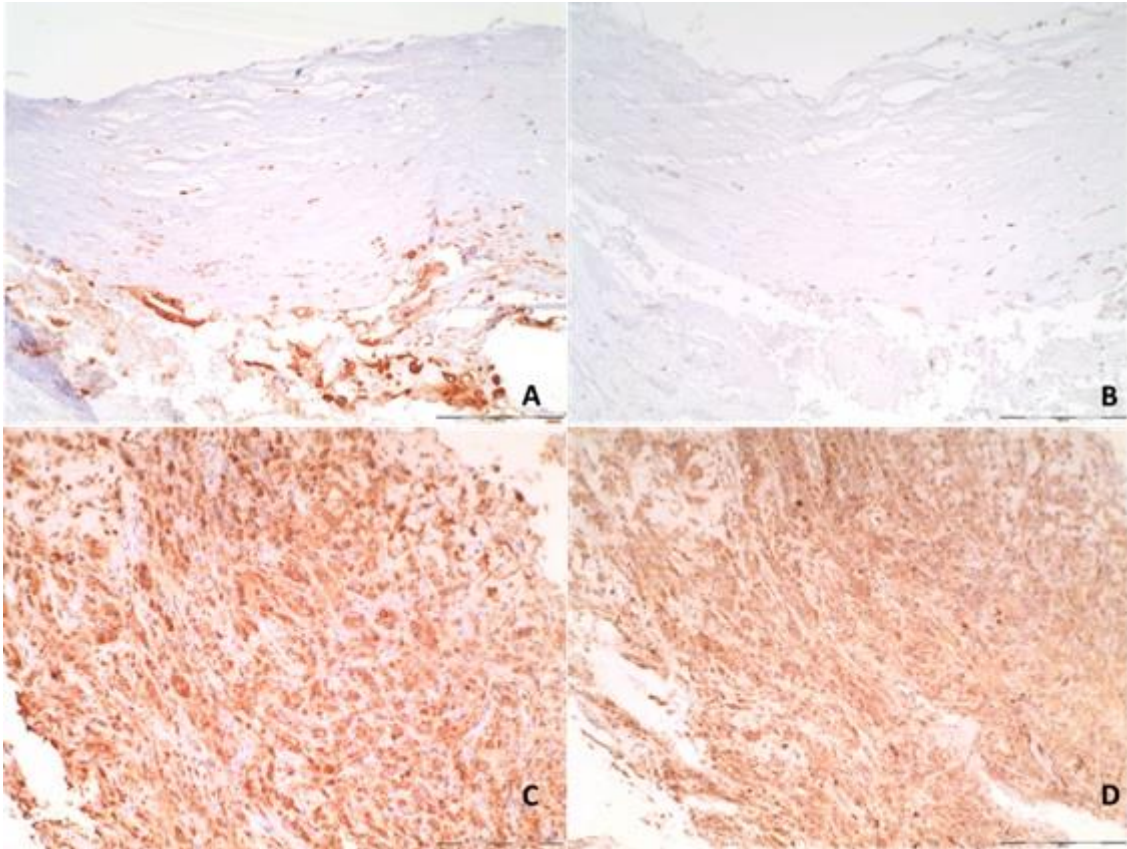
Tablica 14. Analiza imunohistokemijskog bojenja COX-2 u CD34 pozitivnim endotelnim stanicama, CD68 PG-M1 pozitivnim makrofagima i SMA pozitivnim glatkim mišićnim stanicama KAP-a u asimptomatskih i simptomatskih bolesnika (Fisher-Freeman-Haltonov egzaktni test).

		Skupine				P
		asimptomatski N=18		simptomatski N=13		
		N	%	N	%	
COX-2 u CD34 endotelnim stanicama	bez ekspresije	1	5,6	1	7,7	0,466
	1 – 25 %	5	27,8	2	15,4	
	26 – 50 %	2	11,1	2	15,4	
	51 – 75 %	5	27,8	1	7,7	
	> 75 %	5	27,8	7	53,8	
Intenzitet COX-2 u CD34 endotelnim stanicama	1	3	16,7	1	7,7	0,855
	2	12	66,7	10	76,9	
	3	3	16,7	2	15,4	
COX-2 u CD68 PG- M1 makrofagima	bez ekspresije	0	0,0	1	7,7	0,129
	rijetke ST ili 1 N ≥ 20 ST	4	22,2	0	0,0	
	< 5 N ≥ 20 ST	5	27,8	1	7,7	
	≥ 5 N ≥ 20 ST	6	33,3	8	61,5	
	1 N ≥ 100 ST	3	16,7	3	23,1	
Intenzitet COX-2 u CD68 PG-M1 makrofagima	1	5	27,8	1	7,7	0,139
	2	5	27,8	1	7,7	
	3	8	44,4	11	84,6	
COX-2 u SMA glatkim mišićnim stanicama	bez ekspresije	1	5,6	1	7,7	0,931
	Rijetke ST ili 1 N ≥ 20 ST	5	27,8	4	30,8	
	< 5 N ≥ 20 ST	5	27,8	3	23,1	
	≥ 5 N ≥ 20 ST	6	33,3	3	23,1	
	1 N ≥ 100 ST	1	5,6	2	15,4	
Intenzitet COX-2 u SMA glatkim mišićnim stanicama	1	3	16,7	1	7,7	0,881
	2	6	33,3	4	30,8	
	3	9	50,0	8	61,5	

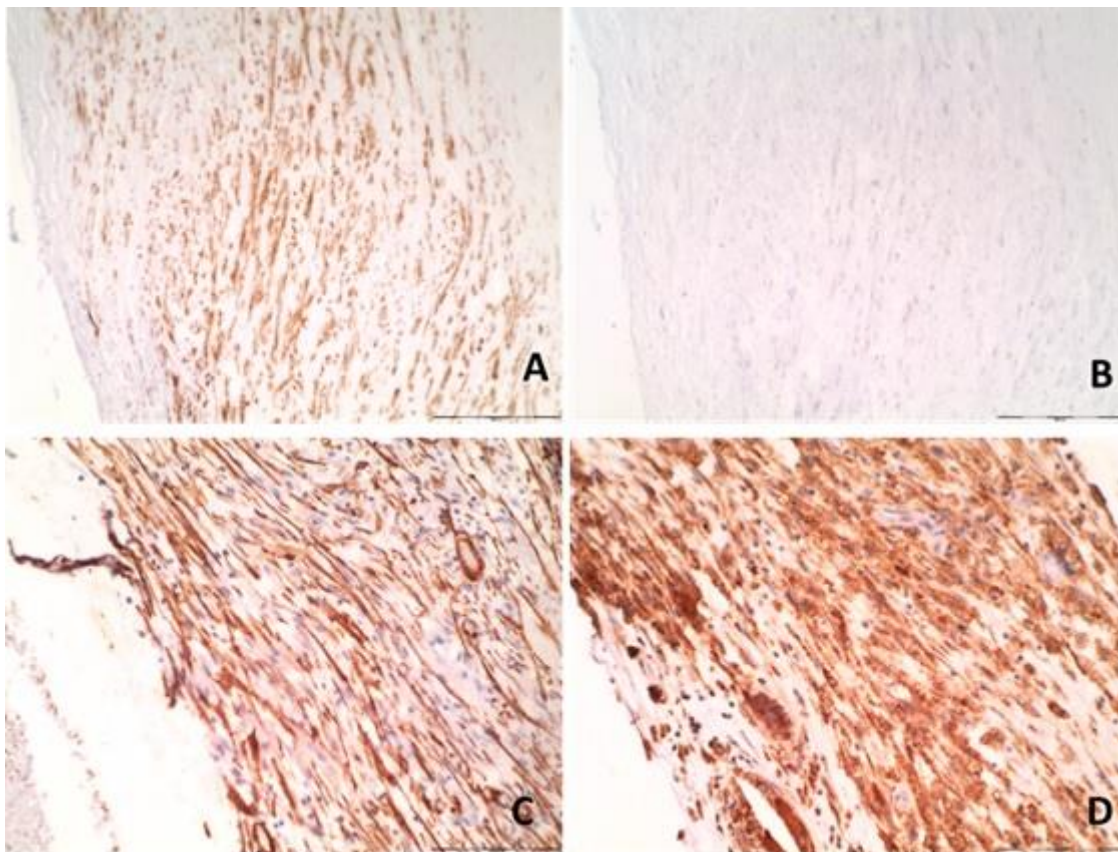
N – nakupina stanica; ST – stanica; intenzitet: 1 - vidljivo na povećanju 400x; 2 - vidljivo na povećanju 100x i 3 - vidljivo na povećanju 40x.



Slika 7. Imunohistokemijsko bojenje COX-2 u endotelnim stanicama (serijski rezovi). A) CD34 pozitivne endotelne stanice (crne strelice), B) COX-2 pozitivne endotelne stanice, jakog intenziteta bojenja (crvene strelice), C) CD34 pozitivne endotelne stanice (crne strelice), D) COX-2 negativne endotelne stanice (crne strelice) ili umjerenog intenziteta bojenja (crvene strelice). A, B, povećanje 100x; C, D povećanje 200x.



Slika 8. Imunohistokemijsko bojenje COX-2 u CD68 PG-M1 pozitivnim makrofagima (serijski rezovi). A) CD68 PG-M1 pozitivni makrofagi, B) COX-2 negativni makrofagi, C) CD68 PG-M1 pozitivni makrofagi, D) COX-2 pozitivni makrofagi (jaki intenzitet bojenja). A-D povećanje x100.



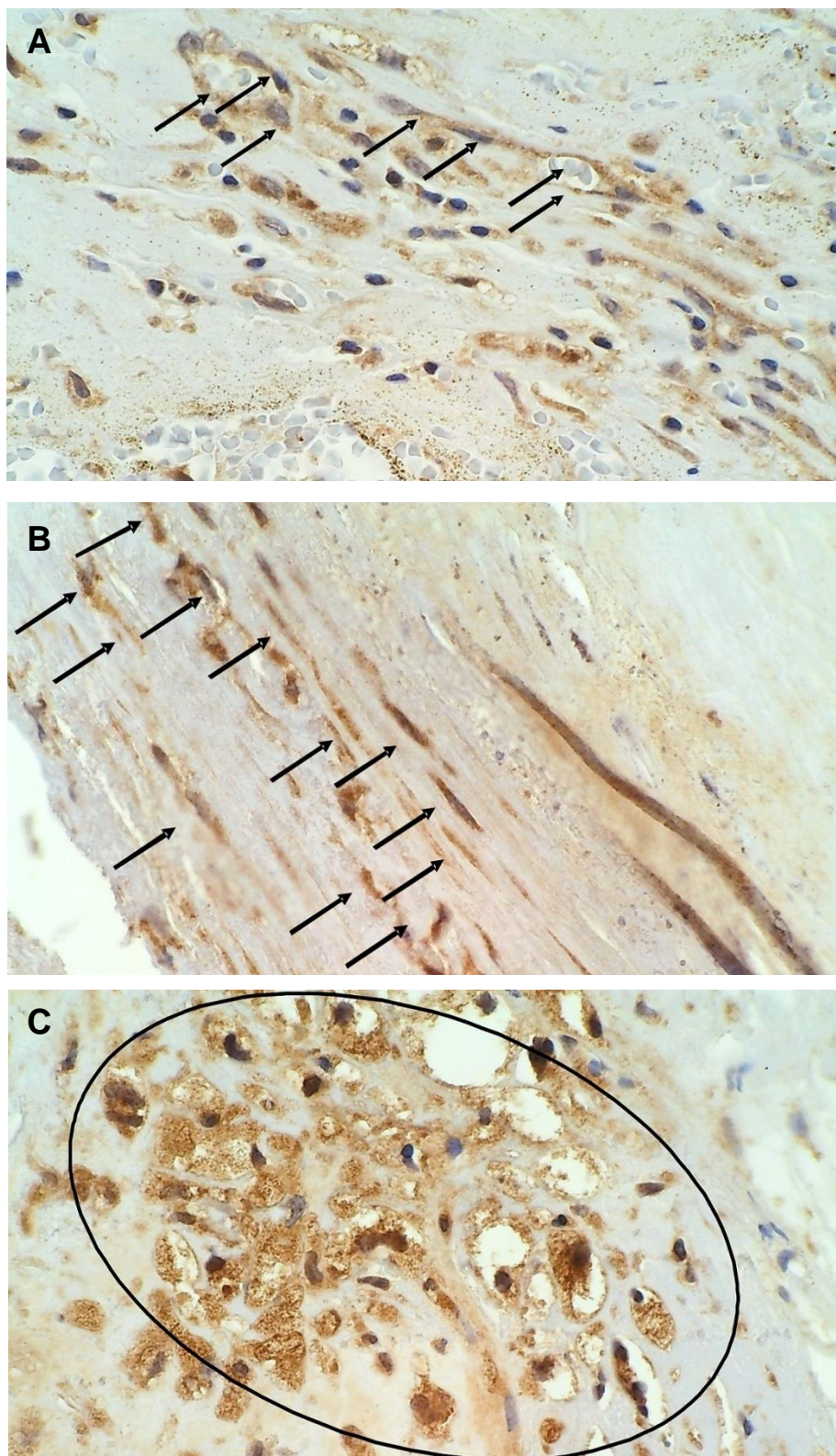
Slika 9. Imunohistokemijsko bojenje COX-2 u SMA pozitivnim VSMC stanicama (serijski rezovi). A) SMA pozitivne VSMC, B) COX-2 negativne VSMC, C) SMA pozitivne VSMC, D) COX-2 pozitivne VSMC (jaki intenzitet bojenja). A-D povećanje x100.

Razlike u izraženosti MMP-9 u KAP-u između asimptomatskih i simptomatskih bolesnika prikazane su u tablici 15. te na slikama 10 i 11. Značajne razlike zabilježene su u izraženosti MMP-9 u CD68 PG-M1 pozitivnim makrofagima i to pretežno u plakovima ≥ 5 nakupina građenih od ≥ 20 CD68 PG-M1 pozitivnih makrofaga, a koje su bile zastupljenije u skupini simptomatskih bolesnika ($P=0.020$).

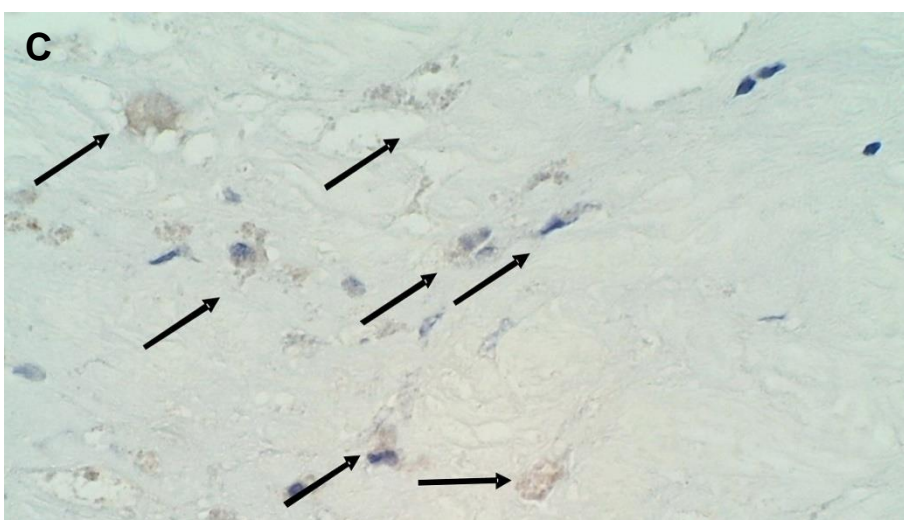
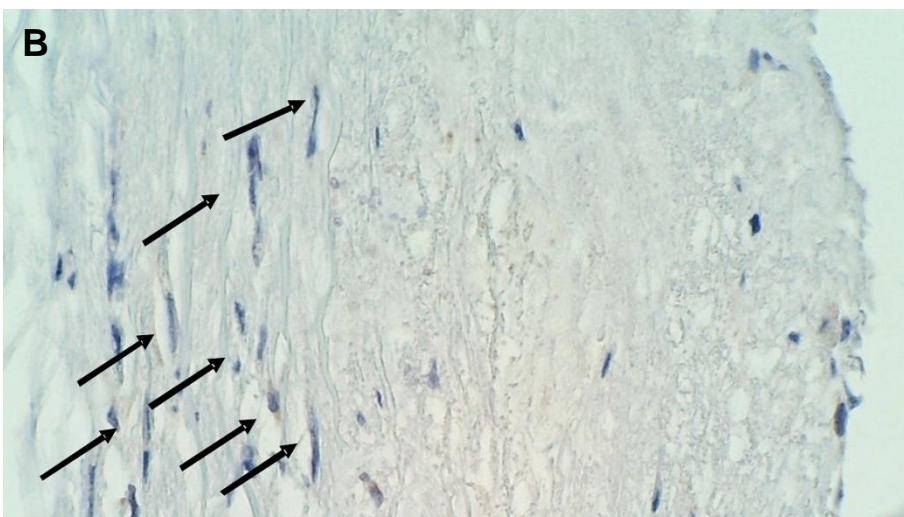
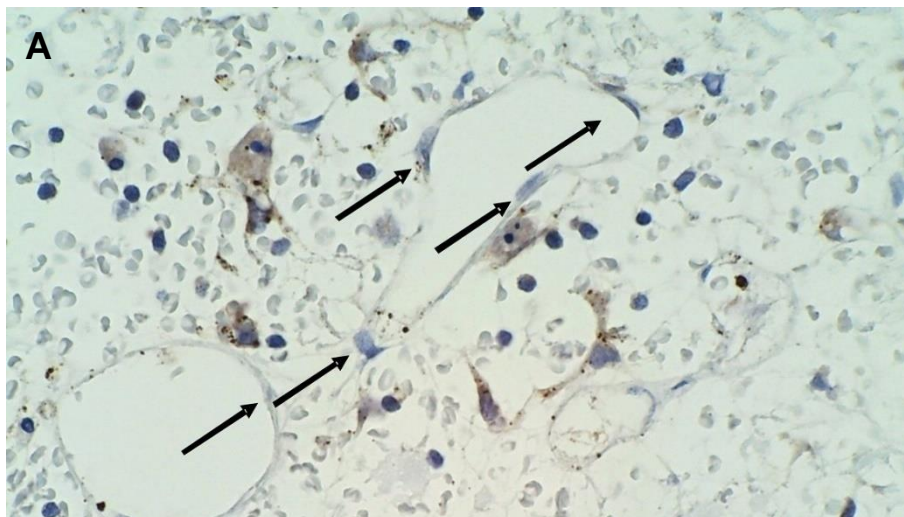
Tablica 15. Analiza imunohistokemijskog bojenja MMP-9 u CD34 pozitivnim endotelnim stanicama, CD68 PG-M1 pozitivnim makrofagima i SMA pozitivnim glatkim mišićnim stanicama KAP-a u asimptomatskih i simptomatskih bolesnika (Fisher-Freeman-Haltonov egzaktni test).

		Skupine				P
		asimptomatski N=18		simptomatski N=13		
		N	%	N	%	
MMP-9 u CD34 endotelnim stanicama	bez ekspresije	4	22,2	1	7,7	0,897
	1 – 25 %	4	22,2	4	30,8	
	26 – 50 %	2	11,1	1	7,7	
	51 – 75 %	4	22,2	4	30,8	
	> 75 %	4	22,2	3	23,1	
Intenzitet MMP-9 u CD34 endotelnim stanicama	1	6	33,3	1	7,7	0,200
	2	7	38,9	9	69,2	
	3	5	27,8	3	23,1	
MMP-9 u CD68 PG- M1 makrofagima	bez ekspresije	0	0,0	1	7,7	0,020
	rijetke ST ili 1 $N \geq 20$ ST	5	27,8	1	7,7	
	< 5 $N \geq 20$ ST	4	22,2	0	0,0	
	$\geq 5 N \geq 20$ ST	5	27,8	10	76,9	
	1 $N \geq 100$ ST	4	22,2	1	7,7	
Intenzitet MMP-9 u CD68 PG-M1 makrofagima	1	0	0,0	2	15,4	0,149
	2	2	11,1	0	0,0	
	3	16	88,9	11	84,6	
MMP-9 u SMA glatkim mišićnim stanicama	bez ekspresije	0	0,0	1	7,7	0,803
	rijetke ST ili 1 $N \geq 20$ ST	10	55,6	5	38,5	
	< 5 $N \geq 20$ ST	2	11,1	2	15,4	
	$\geq 5 N \geq 20$ ST	5	27,8	4	30,8	
	1 $N \geq 100$ ST	1	5,6	1	7,7	
Intenzitet MMP-9 u SMA glatkim mišićnim stanicama	1	4	22,2	3	23,1	0,893
	2	9	50,0	5	38,5	
	3	5	27,8	5	38,5	

N – nakupina stanica; ST – stanica; intenzitet -1 - vidljivo na povećanju 400x; 2 - vidljivo na povećanju 100x i 3 - vidljivo na povećanju 40x.



Slika 10. Imunohistokemijsko bojenje MMP-9 pozitivnih stanica u nestabilnom plaku. A) Izraženost MMP-9 u CD34 pozitivnim stanicama, B) Izraženost MMP-9 u SMA pozitivnim VSMC, C) Izraženost MMP-9 u CD68 PG-M1 pozitivnim makrofagima. A-C povećanje 400x.



Slika 11. Imunohistokemijsko bojenje MMP-9 negativnih stanica u nestabilnom plaku na polju uvećanja 400x. A) MMP-9 negativne CD34 stanice, B) MMP-9 negativne VSMC, C) MMP-9 negativni CD68 PG-M1 makrofagi.

5.6. Usporedba bolesnika s radiološki dijagnosticiranim stabilnim i nestabilnim plakovima

5.6.1. Usporedba kliničkih i laboratorijskih pokazatelja

Razlike u kliničkim i sociodemografskim kategorijskim varijablama između skupina bolesnika sa stabilnim i nestabilnim plakom dijagnosticiranim predoperativnom neinvazivnom radiološkom dijagnostikom (MR i/ili MSCT) prikazane su u tablici 16. Bolesnici sa radiološki stabilnim plakom značajno češće su operirani zbog suženja desne unutarnje karotidne arterije ($P = 0,046$), dok su bolesnici s radiološki nestabilnim plakom značajno češće prilikom postavljanja indikacije za operaciju imali razvijene simptome karotidne bolesti (TIA, CVI) ($P = 0,020$), dok u raspodjeli ostalih kategorijskih vrijednosti prikazanih u tablici 16. nije bilo značajnih razlika.

Razlike u kliničkim i sociodemografskim kontinuiranim varijablama između bolesnika sa stabilnim i nestabilnim plakom dokazanim neinvazivnom radiološkom dijagnostikom (MR i/ili MSCT) prikazane su u tablici 17. U skupini s nestabilnim plakom značajno je izraženije suženje ACI desno ($P = 0,016$), dok je slabije izraženo lijevo ($P = 0,034$). Među bolesnicima s nestabilnim plakom je nađen veći medijan vrijednosti predoperativnog CRP (8,90 prema 1,70) u odnosu na bolesnike sa stabilnim plakovima, ali razlika nije statistički značajna.

Tablica 16. Klinička i sociodemografska kategorijska obilježja između skupina bolesnika sa stabilnim i nestabilnim plakom dokazanim predoperativnom neinvazivnom radiološkom dijagnostikom (MR/MSCT) (Fisher-Freeman-Haltonov egzakti test).

		MR/MSCT				P
		stabilni N=10		nestabilni N=21		
		N	%	N	%	
Spol	ženski	5	50,0	8	38,1	0,701
	muški	5	50,0	13	61,9	
Strana operirane karotidne arterije	desna	9	90,0	10	47,6	0,046
	lijeva	1	10,0	11	52,4	
Klinička slika	asimptomatski	9	90,0	9	42,9	0,020
	simptomatski	1	10,0	12	57,1	
Neurološki deficit	nema	9	90,0	9	42,9	0,048
	TIA	1	10,0	7	33,3	
	CVI	0	0,0	5	23,8	
CVI - CT mozga	ne	10	100,0	18	85,7	0,533
	da	0	0,0	3	14,3	
<i>Diabetes mellitus</i>	Ne	7	70,0	13	61,9	1,000
	Tip 1	0	0,0	1	4,8	
	Tip 2	3	30,0	7	33,3	
Pušenje	ne	9	90,0	13	61,9	0,334
	da	1	10,0	6	28,6	
	bivši pušači	0	0,0	2	9,5	
Koronarna bolest srca	ne	7	70,0	14	66,7	1,000
	da	3	30,0	7	33,3	
Arterijska hipertenzija	ne	1	10,0	3	14,3	1,000
	da	9	90,0	18	85,7	
HLP	ne	4	40,0	7	33,3	1,000
	da	6	60,0	14	66,7	
Periferna arterijska bolest	ne	10	100,0	18	85,7	0,533
	da	0	0,0	3	14,3	
KOPB	ne	9	90,0	19	90,5	1,000
	da	1	10,0	2	9,5	
Bubrežna insuficijencija	ne	9	90,0	19	90,5	1,000
	da	1	10,0	2	9,5	
Statini	ne	4	40,0	9	42,9	1,000
	da	6	60,0	12	57,1	
Aspirin	ne	5	50,0	8	38,1	0,701
	da	5	50,0	13	61,9	
Postoperativne komplikacije	ne	10	100,0	19	90,5	1,000
	da	0	0,0	2	9,5*	

*hematom na vratu (1, 4,8 %); TIA za vrijeme zahvata (1, 4,8 %); TIA - tranzitorna ishemička ataka, CVI - moždani udar, HLP - hiperlipidemija, KOPB - kronična opstruktivna plućna bolest

Tablica 17. Razlike u kliničkim i laboratorijskim obilježjima između bolesnika sa stabilnim i nestabilnim plakom dokazanim neinvazivnom radiološkom dijagnostikom (MR/MSCT), (kontinuirane varijable Mann-Whitney U test)

	MR/MSCT	N	Min	Max	Centili			P
					25.	Medijan	75.	
Dob (godine)	stabilni	10	64,00	76,00	64,75	66,50	71,00	0,351
	nestabilni	21	48,00	79,00	64,00	71,00	76,00	
Suženje ACI* sin. (%)	stabilni	10	0,00	95,00	0,00	32,50	46,25	0,034
	nestabilni	21	0,00	100,00	15,00	75,00	97,00	
Suženje ACI* dex. (%)	stabilni	10	80,00	99,00	80,00	83,50	95,00	0,016
	nestabilni	21	0,00	99,00	47,50	75,00	85,00	
Trajanje hospitalizacije (dani)	stabilni	10	2,00	12,00	2,75	5,00	6,75	0,949
	nestabilni	21	2,00	9,00	3,00	6,00	6,00	
Hb (g/L)	stabilni	10	126,00	155,00	128,50	141,50	150,00	0,582
	nestabilni	21	97,00	162,00	125,00	140,00	149,50	
L (x10 ⁹ /L)	stabilni	10	6,20	11,50	7,15	7,50	10,20	0,703
	nestabilni	21	4,70	13,90	6,35	7,50	10,25	
CRP (mg/L)	stabilni	10	0,40	39,70	0,50	1,70	14,55	0,145
	nestabilni	21	0,40	36,40	2,95	8,90	15,75	
GUK (mmol/L)	stabilni	10	4,40	10,40	5,28	5,90	7,80	0,174
	nestabilni	21	4,00	17,60	4,95	5,30	6,60	
Kreatinin (μmol/L)	stabilni	10	55,00	193,00	69,50	80,50	92,00	0,127
	nestabilni	21	60,00	623,00	80,00	90,00	94,50	
PV	stabilni	10	0,81	1,09	0,86	0,90	0,99	0,657
	nestabilni	21	0,56	1,40	0,74	0,89	1,03	
APTV (s)	stabilni	10	22,00	31,00	24,75	26,50	30,63	0,319
	nestabilni	21	22,00	35,90	23,00	26,00	27,00	
Fibrinogen (g/L)	stabilni	2	3,50	4,80	2,63	4,15	9,85	0,429
	nestabilni	11	2,60	7,60	2,90	3,30	4,10	
D-dimeri (mg/L)	stabilni	3	0,10	0,52	0,10	0,46	0,52	0,152
	nestabilni	8	0,40	1,49	0,43	0,61	0,89	
Kolesterol (mmol/L)	stabilni	4	2,20	5,30	2,45	3,40	4,88	0,396
	nestabilni	8	2,60	5,70	3,03	4,25	4,78	
LDL (mmol/L)	stabilni	4	1,10	3,50	1,29	1,93	3,13	0,571
	nestabilni	7	0,70	3,60	1,50	2,60	3,30	
HDL (mmol/L)	stabilni	4	0,90	1,10	0,90	0,96	1,08	0,571
	nestabilni	7	0,68	1,20	0,70	0,99	1,09	
Trigliceridi (mmol/L)	stabilni	3	0,45	1,45	0,45	1,40	1,45	0,306
	nestabilni	8	0,80	2,50	0,86	1,61	2,11	

*ACI – unutrašnja karotidna arterija, Hb - hemoglobin, L - leukociti, CRP - C-reaktivni protein, GUK - glukoza u krvi, PV - protrombinsko vrijeme, APTV - aktivirano parcijalno tromboplastinsko vrijeme, LDL - lipoprotein male gustoće, HDL - lipoprotein velike gustoće.

5.6.2. Analiza karakteristika i tipa KAP-a neinvazivnom radiološkom dijagnostikom

Razlike u AHA klasifikaciji KAP-a između skupina bolesnika sa stabilnim i nestabilnim plakom dijagnosticiranim predoperativnim neinvazivnim radiološkim slikovnim metodama (MR/MSCT) su prikazane u tablici 18. U skupini bolesnika s nestabilnim plakovima značajno su zastupljenije AHA klasifikacije KAP-a tipa 5 i 6 u usporedbi s bolesnicima s nestabilnim plakovima ($P < 0,001$). U kategorijama 1 i 2 nije zabilježen niti jedan nalaz.

Tablica 18. Podskupine KAP-a prema AHA klasifikaciji u bolesnika s stabilnim i nestabilnim plakom dijagnosticirane predoperativnim neinvazivnim radiološkim slikovnim metodama (MR ili MSCT) (Fisher-Freeman-Haltonov egzaktni test)

		MR/MSCT				P
		stabilni N=10		nestabilni N=21		
		N	%	N	%	
AHA klasifikacija (1-8)	3	2	20,0	0	0,0	< 0,001
	4	0	0,0	5	23,8	
	5	0	0,0	8	38,1	
	6	0	0,0	8	38,1	
	7	7	70,0	0	0,0	
	8	1	10,0	0	0,0	

5.6.3. Patohistološka analiza i analiza imunohistokemijskog bojenja radiološki nestabilnog i stabilnog KAP-a

Semikvantitativna analiza zastupljenosti masne jezgre (udio ukupne površine plaka) i kolagena, te histološki tip krvarenja u KAP-u između bolesnika sa stabilnim i nestabilnim plakom dijagnosticiranim predoperativnim neinvazivnim radiološkim slikovnim metodama (MR/MSCT) prikazani su u tablici 19. U bolesnika s nestabilnim plakovima je češće zastupljen udio masne jezgre veći od 40 % u odnosu na stabilne plakove (57,1 % prema 50,0 %), ali razlika nije statistički značajna.

Tablica 19. Histološki tip krvarenja i zastupljenost kolagena u KAP-u u bolesnika sa radiološki stabilnim i nestabilnim plakom (Fisher-Freeman-Haltonov egzaktni test).

Histološka obilježja plaka	MR/MSCT				P	
	stabilni N=10		nestabilni N=21			
	N	%	N	%		
Masna jezgra	< 10 %	0	0,0	0	0,0	0,721
	10 – 40 %	5	50,0	9	42,9	
	> 40 %	5	50,0	12	57,1	
Krvarenje unutar plaka	ne	3	30,0	2	9,5	0,296
	da	7	70,0	19	90,5	
Histološki tip krvarenja	bez krvarenja	3	30,0	2	9,5	0,190
	organizirano	1	10,0	8	38,1	
	amorfno s distrofičnim kalcifikatima	6	60,0	11	52,4	
Kolagen	nema ili slabo umnožen	4	40,0	11	52,4	0,704
	umjereno ili jako umnožen	6	60,0	10	47,6	

Zastupljenost SMA pozitivnih VSMC i CD68 PG-M1 pozitivnih makrofaga u KAP-u između bolesnika sa stabilnim i nestabilnim plakom dijagnosticiranim predoperativnim neinvazivnim radiološkim slikovnim metodama (MR i/ili MSCT) prikazana je u tablici 20. Nije bilo statistički značajnih razlika.

Mikrovaskularna gustoća (MVD) unutar KAP-a između bolesnika s radiološki stabilnim i nestabilnim plakom prikazana je u tablici 21, te na slici 12. U bolesnika s nestabilnim plakom je nađena značajno veća mikrovaskularna gustoća unutar KAP-a (vrijednosti MVD, P = 0,049).

Tablica 20. Analiza imunohistokemijskog bojenja masne jezgre (lipidna jezgra/TPA) i zastupljenosti SMA pozitivnih VSMC i CD68 PG-M1 pozitivnih makrofaga KAP-a u bolesnika s radiološki stabilnim i nestabilnim plakom (Fisher-Freeman-Haltonov egzaktni test).

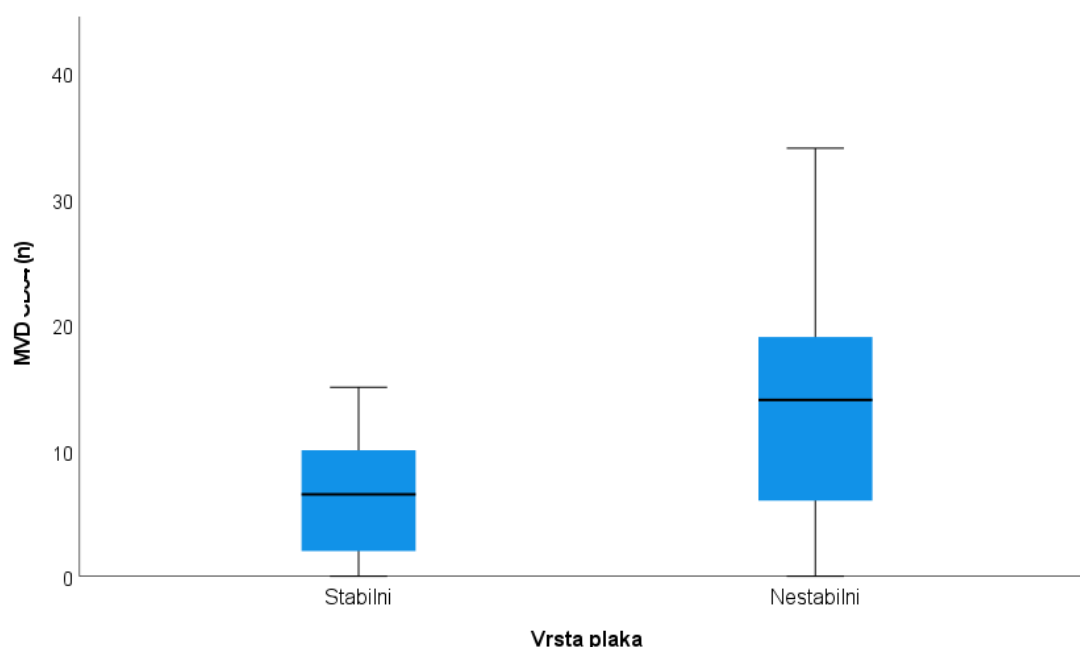
Stanice	Semikvantitativna obilježja	MR/MSCT				P
		stabilni N=10		nestabilni N=21		
		N	%	N	%	
SMA glatke mišićne stanice	rijetke ST koje ne zahvaćaju cijeli opseg krvne žile	3	30,0	6	28,6	0,999
	brojne ST koje zahvaćaju cijeli opseg krvne žile	7	70,0	15	71,4	
CD68 PG-M1 makrofagi	< 5 N ≥ 20 ST	1	11,1	3	14,3	1,000
	≥ 5 N ≥ 20 ST	8	88,9	18	85,7	

N – nakupina stanica; ST - stanica

Tablica 21. Analiza mikrovaskularne gustoće unutar plaka između bolesnika sa stabilnim i nestabilnim plakom dokazanim predoperativnom neinvazivnom radiološkom dijagnostikom (MR/MSCT) (Mann-Whitney U test).

	MR/MSCT	N	Min	Max	Centili			P
					25.	Medijan	75.	
MVD (n)	Stabilni	10	0,00	15,00	1,75	6,50	10,75	0,049
	Nestabilni	21	0,00	34,00	6,00	14,00	19,00	

*MVD - mikrovaskularna gustoća



Slika 12. Razlike u mikrovaskularnoj gustoći (MVD) između bolesnika sa stabilnim i nestabilnim plakom dokazanim predoperativnom neinvazivnom radiološkom dijagnostikom (MR/MSCT), (Mann-Whitney U test, P=0,049).

Razlike u izraženosti COX-2 u KAP-u između bolesnika sa stabilnim i nestabilnim plakom dijagnosticiranim predoperativnim neinvazivnim radiološkim slikovnim metodama (MR/MSCT) prikazane su u tablici 22. U skupini bolesnika sa nestabilnim plakovima značajno je veća ekspresija (P = 0,038) te značajno veći intenzitet bojenja (P = 0,010) COX-2 u CD68 PG-M1 pozitivnim makrofagima. Visoka ekspresija COX-2 (> 75 % pozitivnih stanica) u CD34 pozitivnim

endotelnim stanicama je bila nešto veća u simptomatskih bolesnika u usporedbi s asimptomatskim (42,9 % prema 30 %), ali razlika nije bila statistički značajna.

Tablica 22. Imunohistokemijsko bojenje COX-2 u CD34 pozitivnim endotelnim stanicama, CD68 PG-M1 pozitivnim makrofagima i SMA pozitivnim glatkim mišićnim stanicama KAP-a u bolesnika s radiološki stabilnim i nestabilnim plakom (Fisher-Freeman-Haltonov egzaktni test).

		MR/MSCT				P
		stabilni N=10		nestabilni N=21		
		N	%	N	%	
COX-2 u CD34 endotelnim stanicama	bez ekspresije	1	10,0	1	4,8	0,905
	1 – 25 %	3	30,0	4	19,0	
	26 – 50 %	1	10,0	3	14,3	
	51 – 75 %	2	20,0	4	19,0	
	> 75%	3	30,0	9	42,9	
Intenzitet COX-2 u CD34 endotelnim stanicama	1	2	20,0	2	9,5	0,245
	2	8	80,0	14	66,7	
	3	0	0,0	5	23,8	
COX-2 u CD68 PG- M1 makrofagima	bez ekspresije	0	0,0	1	4,8	0,038
	rijetke ST ili 1 N ≥ 20 ST	1	10,0	3	14,3	
	< 5 N ≥ 20 ST	5	50,0	1	4,8	
	≥ 5 N ≥ 20 ST	2	20,0	12	57,1	
Intenzitet COX-2 u CD68 PG-M1 makrofagima	1 N ≥ 100 ST	2	20,0	4	19,0	0,010
	1	2	20,0	4	19,0	
	2	5	50,0	1	4,8	
COX-2 u SMA glatkim mišićnim stanicama	3	3	30,0	16	76,2	0,525
	bez ekspresije	0	0,0	2	9,5	
	rijetke ST ili 1 N ≥ 20 ST	4	40,0	5	23,8	
	< 5 N ≥ 20 ST	1	10,0	7	33,3	
Intenzitet COX-2 u SMA glatkim mišićnim stanicama	≥ 5 N ≥ 20 ST	4	40,0	5	23,8	0,866
	1 N ≥ 100 ST	1	10,0	2	9,5	
	1	1	10,0	3	14,3	
	2	4	40,0	6	28,6	
	3	5	50,0	12	57,1	

N – nakupina stanica; ST – stanica; intenzitet – 1 - vidljivo na povećanju 400x; 2 - vidljivo na povećanju 100x i 3 - vidljivo na povećanju 40x.

Razlike u izraženosti MMP-9 u KAP-u između bolesnika sa stabilnim i nestabilnim plakom dijagnosticiranim predoperativnim neinvazivnim radiološkim slikovnim metodama (MR/MSCT) prikazane su u tablici 23. Nije uočeno značajnih razlika između obje skupine. Veća ekspresija MMP-9 (> 50 % pozitivnih stanica)

u CD34 pozitivnim endotelnim stanicama je bila češće zastupljena u bolesnika sa nestabilnim plakovima (52,4 % prema 40 %) u odnosu na bolesnike sa stabilnim plakovima, ali razlika nije bila statistički značajna.

Tablica 23. Imunohistokemijsko bojenje MMP-9 u CD34 pozitivnim endotelnim stanicama, CD68 PG-M1 pozitivnim makrofagima i SMA pozitivnim glatkim mišićnim stanicama KAP-a u bolesnika s radiološki stabilnim i nestabilnim plakom (Fisher-Freeman-Haltonov egzaktni test).

		MR/MSCT				P
		stabilni N=10		nestabilni N=21		
		N	%	N	%	
MMP-9 u CD34 endotelnim stanicama	bez ekspresije	2	20,0	3	14,3	0,717
	1 – 25 %	4	40,0	4	19,0	
	26 - 50 %	0	0,0	3	14,3	
	51 – 75 %	2	20,0	6	28,6	
	> 75 %	2	20,0	5	23,8	
Intenzitet MMP-9 u CD34 endotelnim stanicama	1	3	30,0	4	19,0	0,470
	2	6	60,0	10	47,6	
	3	1	10,0	7	33,3	
MMP-9 u CD68 PG-M1 makrofagima	bez ekspresije	0	0,0	1	4,8	0,344
	rijetke ST ili 1 N ≥ 20 ST	1	10,0	5	23,8	
	< 5 N ≥ 20 ST	3	30,0	1	4,8	
	≥ 5 N ≥ 20 ST	4	40,0	11	52,4	
	1 N ≥ 100 ST	2	20,0	3	14,3	
Intenzitet MMP-9 u CD68 PG-M1 makrofagima	1	0	0,0	2	9,5	0,187
	2	2	20,0	0	0,0	
	3	8	80,0	19	90,5	
MMP-9 u SMA glatkim stanicama	bez ekspresije	0	0,0	1	4,8	0,848
	rijetke ST ili 1 N ≥ 20 ST	6	60,0	9	42,9	
	< 5 N ≥ 20 ST	1	10,0	3	14,3	
	> 5 N ≥ 20 ST	2	20,0	7	33,3	
	1 N ≥ 100 ST	1	10,0	1	4,8	
Intenzitet MMP-9 u SMA glatkim stanicama	1	4	40,0	3	14,3	0,255
	2	3	30,0	11	52,4	
	3	3	30,0	7	33,3	

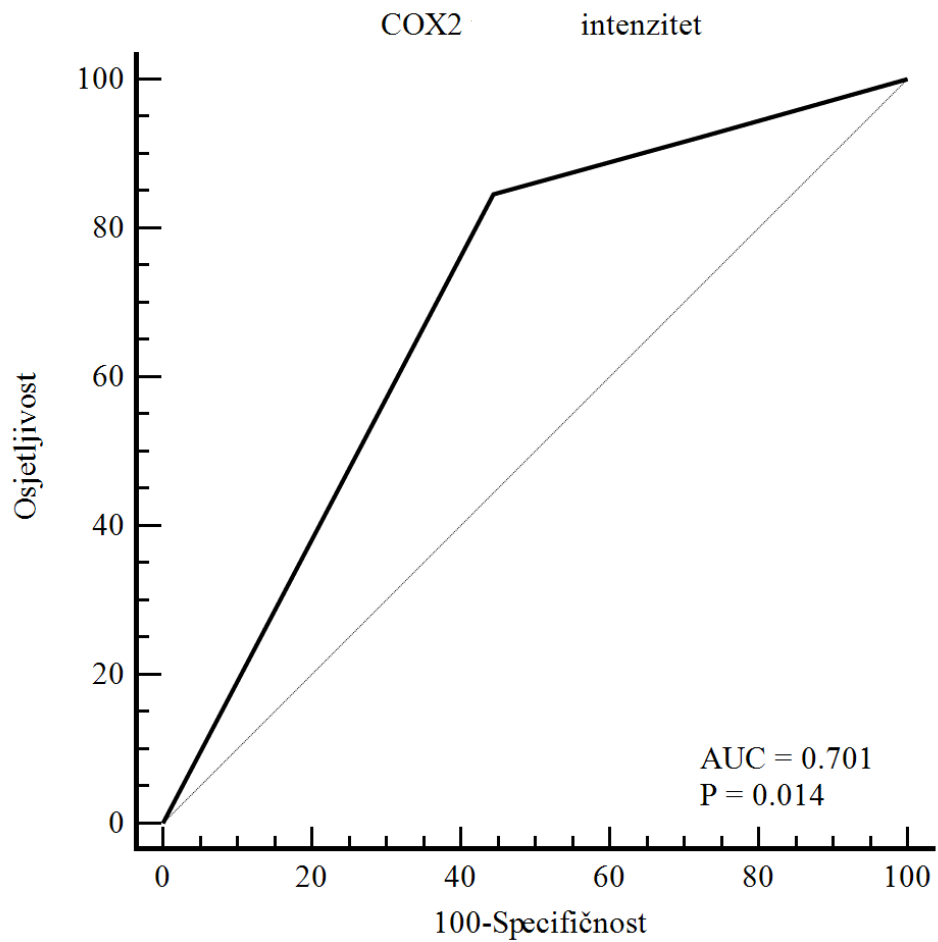
N – nakupina stanica; ST – stanica; intenzitet – 1 - vidljivo na povećanju 400x; 2 - vidljivo na povećanju 100x i 3 - vidljivo na povećanju 40x.

5.7. Korelacije izraženosti COX-2 i MMP-9 s prisutnošću kliničkih simptoma karotidne bolesti

Korelacije izraženosti COX-2 i MMP-9 u KAP-u s prisutnošću predoperativnih simptoma prikazane su u tablici 24. Zabilježene su značajne pozitivne, srednje jake korelacije s većim intenzitetom bojenja COX-2 u CD68 PG-M1 pozitivnim makrofagima ($Tau_b = 0,378$, $P = 0,030$) te većom MVD unutar plaka ($Tau_b = 0,463$, $P = 0,003$). Kako bi se ustanovile optimalne vrijednosti u predikciji nastanka simptoma, značajne varijable u korelacijskoj analizi su dodatno analizirane ROC analizom prikazanom na slikama 13 i 14, te u tablicama 25 i 26.

Tablica 24. Korelacije izraženosti COX-2 i MMP-9 u KAP-u te mikrovaskularna gustoća s prisutnošću kliničkih simptoma karotidne bolesti, (Kendalov tau_b koeficijent)

		Prisutni simptomi
COX-2 u CD34 endotelnim stanicama	koeficijent korelacije	0,045
	P	0,801
Intenzitet COX-2 u CD34 endotelnim stanicama	koeficijent korelacije	0,066
	P	0,707
COX-2 u CD68 PG-M1 makrofagima	koeficijent korelacije	0,312
	P	0,074
Intenzitet COX-2 u CD68 PG-M1 makrofagima	koeficijent korelacije	0,378
	P	0,030
COX-2 u SMA glatkim mišićnim stanicama	koeficijent korelacije	-0,032
	P	0,849
Intenzitet COX-2 u SMA glatkim mišićnim stanicama	koeficijent korelacije	0,129
	P	0,460
MMP-9 u CD34 endotelnim stanicama	koeficijent korelacije	0,137
	P	0,431
Intenzitet MMP-9 u CD34 endotelnim stanicama	koeficijent korelacije	0,137
	P	0,430
MMP-9 u CD68 PG-M1 makrofagima	koeficijent korelacije	0,279
	P	0,109
Intenzitet MMP-9 u CD68 PG-M1 makrofagima	koeficijent korelacije	-0,086
	P	0,630
MMP-9 u SMA glatkim mišićnim stanicama	koeficijent korelacije	0,038
	P	0,827
Intenzitet MMP-9 u SMA glatkim mišićnim stanicama	koeficijent korelacije	0,067
	P	0,698
Mikrovaskularna gustoća	koeficijent korelacije	0,463
	P	0,003

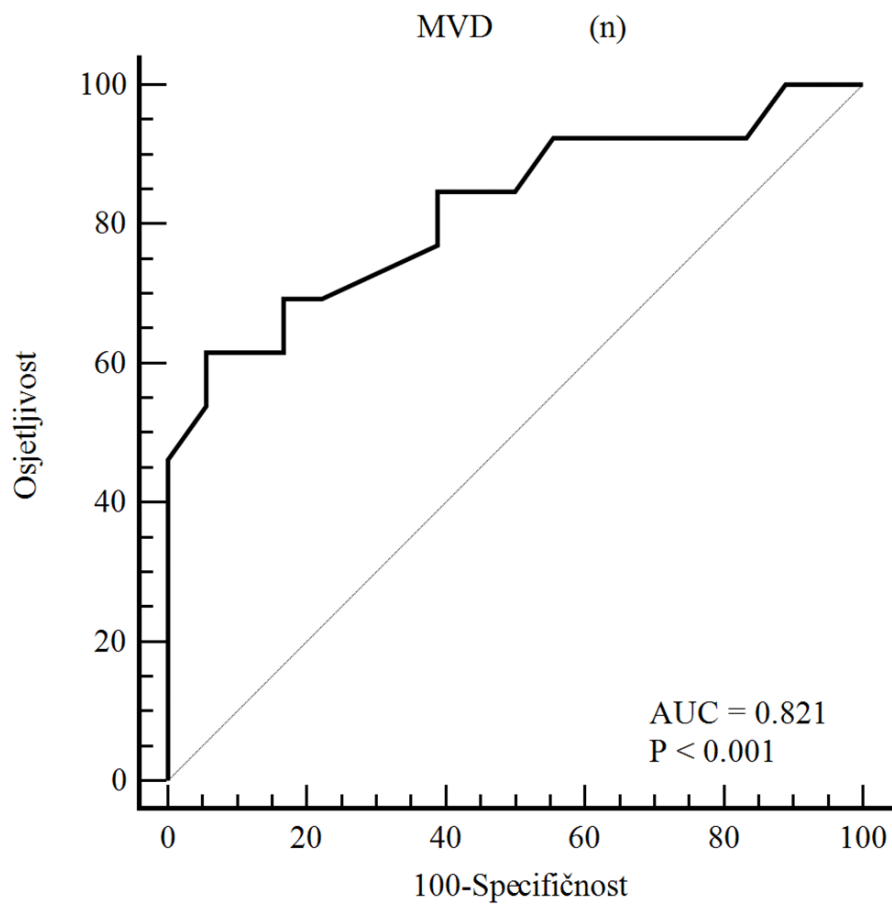


Slika 13. ROC krivulja intenziteta bojenja COX2 u CD68 PG-M1 pozitivnim makrofagima s obzirom na pripadnost skupini simptomatskih bolesnika s karotidnom bolesti.

Optimalna granična vrijednost intenziteta bojenja COX-2 u CD68 PG-M1 pozitivnim makrofagima s obzirom na predikciju simptoma je > 2 (osjetljivost 84,6 % i specifičnost 55,6 %) (tablica 25.). Dijagnostički omjer vjerojatnosti (OR) iznosio je 6,88 (95 % CI: 1,17 – 40,38) što govori da su bolesnici koji su imali intenzitet bojenja COX-2 u CD68 PG-M1 pozitivnim makrofagima veći od 2 (pozitivne stanice vidljive na povećanju 100x), imali i gotovo 7 puta veću vjerojatnost da će pripadati skupini simptomatskih bolesnika.

Tablica 25. Analiza ROC krivulje intenziteta bojenja COX-2 u CD68 PG-M1 pozitivnim makrofagima s obzirom na pripadnost skupini simptomatskih bolesnika s karotidnom bolesti.

Površina ispod krivulje (AUC)	0,701
Standardna greška	0,0815
95% interval pouzdanosti	0,510 to 0,851
z statistika	2,465
Razina značajnosti P	0,014
Youdenov index J	0,4017
Optimalni dijagnostički kriterij	> 2
Osjetljivost	84,62
Specifičnost	55,56
Dijagnostički OR (95% interval pouzdanosti)	6,88 (1,17 - 40,38)



Slika 14. ROC krivulja mikrovaskularne gustoće unutar plaka (MVD) s obzirom na pripadnost skupini simptomatskih bolesnika s karotidnom bolešću.

Optimalna granična vrijednost mikrovaskularne gustoće unutar KAP-a s obzirom na predikciju simptoma je > 15 (osjetljivost 61,5 % i specifičnost 94,4 %) (tablica 26.). Dijagnostički omjer vjerojatnosti (OR) iznosio je 8,0 (95 % CI: 1,50 – 42,44) što govori da su bolesnici koji su imali vrijednost MVD > 15 imali i 8 puta veću vjerojatnost da će pripadati skupini simptomatskih bolesnika.

Tablica 26. Analiza ROC krivulje mikrovaskularne gustoće unutar plaka (MVD) s obzirom na pripadnost skupini simptomatskih bolesnika s karotidnom bolesti.

Površina ispod krivulje (AUC)	0,821
Standardna greška	0,0827
95% interval pouzdanosti	0,641 to 0,934
z statistika	3,877
Razina značajnosti P	<0,001
Youdenov index J	0,5598
Optimalni dijagnostički kriterij	> 15
Osjetljivost	61,54
Specifičnost	94,44
Dijagnostički OR (95% interval pouzdanosti)	8,00 (1,50 – 42,44)

6. RASPRAVA

Aterosklerotski plak je dinamička lezija arterijske stijenke izložena stalnom remodeliranju izvanstaničnog matriksa o kojem ovisi njegova strukturna stabilnost. Recentna istraživanja pokazuju kako akutne promjene unutar karotidnog plaka, poput krvarenja unutar plaka, pucanja fibrozne kape ili ulceracije, mogu dovesti do razvoja ishemijskih kardiovaskularnih komplikacija (27, 39). Nedavna istraživanja na životinjama sugeriraju da MMP-9 i COX-2 proteini mogu imati ulogu u pojedinim fazama aterogeneze tijekom kojih ih proizvode upalne i VSMC stanice (36, 72). Još uvijek nije dovoljno istraženo može li to utjecati na incidenciju kardiovaskularnih komplikacija (36, 72). Također, u literaturi postoji više istraživanja koja proučavaju ulogu MMP u kardiovaskularnoj bolesti, ali je većina njih analizirala serumsku koncentraciju MMP. Time nije dovoljno istražena izraženost proteina u plaku *in situ* kao niti moguća povezanost s radiološkim karakteristikama plaka (12, 35, 82, 131, 165). Pregledom literature nisu nađena istraživanja kojima je jasno objektivizirana uloga izraženosti MMP-9 i COX-2 proteina u analizi KAP-a u bolesnika s karotidnom endarterektomijom te povezanost s radiološkim MR ili MSCT karakteristikama KAP-a.

U istraživanju smo proveli analizu karakteristika KAP-a predoperativnom neinvazivnom radiološkom dijagnostikom (UZV/CD, MR ili MSCT) te analizu patohistoloških i imunohistokemijskih karakteristika plaka, s naglaskom na izraženost MMP-9 i COX-2 proteina u plaku u simptomatskih i asimptomatskih bolesnika nakon CEA. Asimptomatske i simptomatske bolesnike usporedili smo i prema predoperativnim demografskim i kliničkim obilježjima, i uočili smo značajne razlike u nekoliko analiziranih obilježja.

MR i MSCT dijagnostikom su među simptomatskim bolesnicima dijagnosticirani nestabilni plakovi značajno češće nego u asimptomatskih bolesnika u kojih je indicirana CEA (92,3 % prema 50,0 %, $P = 0,020$). Uočili smo značajnu razliku u pojačanoj izraženosti MMP-9 u CD68 PG-M1 pozitivnim makrofagima u skupini simptomatskih bolesnika ($P = 0,020$). Također, simptomatski bolesnici imali su značajno veći udio masne jezgre ($> 40\%$) u odnosu na ukupnu površinu plaka (84,6 % prema 33,3 %, $P = 0,009$) te značajno

veću vrijednost MVD unutar plaka ($P = 0,003$). Uočili smo da su simptomatski bolesnici imali značajno veću zastupljenost organiziranog histološkog tipa krvarenja (53,8 % prema 11,1 %, $P = 0,025$). Među simptomatskim bolesnicima je uočena i veća zastupljenost SMA pozitivnih VSMC u KAP-u u odnosu na asimptomatske (brojne SMA pozitivne VSMC koje zahvaćaju cijeli opseg krvne žile) (84,6 % prema 61,1 %), ali opažena razlika nije bila statistički značajna. Zanimljivo je da smo kod simptomatskih bolesnika uočili značajno veći predoperativni CRP ($P = 0,016$), i D-dimere ($P = 0,035$).

U istraživanju smo usporedili i analizirali karakteristike bolesnika s radiološki (UZV/CD, MR i/ili MSCT) predoperativno dijagnosticiranim stabilnim i nestabilnim plakovima. Ovom dodatnom analizom pokazali smo da su radiološka obilježja nestabilnosti KAP-a analiziranog neinvazivnom radiološkom dijagnostikom značajno povezana s izraženošću COX-2 proteina u CD68 PG-M1 pozitivnim makrofagima KAP-a, koji je bio visoko izražen u bolesnika s nestabilnim plakom. Bolesnici s radiološki dijagnosticiranim nestabilnim plakovima imali su značajno veću ekspresiju i intenzitet bojenja COX-2 u CD68 PG-M1 pozitivnim makrofagima u odnosu na bolesnike sa stabilnim plakovima ($P = 0,038$, odnosno $P = 0,010$).

Radiološka obilježja nestabilnosti KAP-a analiziranog predoperativnom neinvazivnom radiološkom dijagnostikom značajno su povezana s izraženošću COX-2 proteina, čime smo potvrdili dio hipoteze ovog istraživanja. Dio hipoteze koji se odnosi na značajnu povezanost radioloških obilježja nestabilnosti KAP-a s izraženošću MMP-9 proteina nismo potvrdili istraživanjem ove kohorte bolesnika. Bolesnici s radiološki dijagnosticiranim nestabilnim plakom su značajno češće prilikom postavljanja indikacije za operaciju imali razvijene simptome karotidne bolesti (TIA, CVI) (52,4 % prema 20 %, $P = 0,020$). U bolesnika s radiološki dijagnosticiranim nestabilnim plakom je nađena značajno veća mikrovaskularna gustoća unutar plaka (vrijednosti MVD, $P = 0,049$).

6.1. Analiza kliničkih i laboratorijskih pokazatelja bolesnika

Usporedbom kliničkih i laboratorijskih pokazatelja između simptomatskih i asimptomatskih bolesnika u kohorti od 31 bolesnika kojima je učinjena CEA zbog simptomatske ili asimptomatske karotidne bolesti prema zadnjim ESVS smjernicama, nije bilo statistički značajnih razlika. Glavne sociodemografske karakteristike, uključujući dob (medijan od 70 godina) i odnos spolova (udio muških bolesnika 58,1 %), su usporedive s podacima dosad objavljenih istraživanja koja uključuju bolesnike s indikacijom za CEA (108, 123, 166, 167). Učestalost faktora rizika ateroskleroze bolesnika u istraživanoj kohorti je relativno usporediva s podacima iz drugih istraživanja (108, 114, 123, 166-168).

Ovdje je bitno istaknuti da bolesnici nisu konsektivno uključivani u istraživanje niti su bili randomizirani u skupine. Naša, kohorta, stoga, ne mora predstavljati reprezentativan uzorak. Prije svega, radi potrebe testiranja hipoteze i usporedne analize karakteristika simptomatskih i asimptomatskih bolesnika, bilo je nužno uključiti 40 % do 60 % simptomatskih bolesnika s indikacijom za CEA. U našu kohortu bilo je uključeno 42 % simptomatskih bolesnika, dok je u prethodnim istraživanjima udio simptomatskih bolesnika varirao od 38 % do 62 % (166, 168).

Uočena je povećana učestalost arterijske hipertenzije u 87,1 % bolesnika što je usporedivo s podacima iz prethodno objavljenih istraživanja u kojima je zabilježena arterijska hipertenzija u 71,0 % do 86,8 % bolesnika (123, 166-168).

U našem istraživanju bilo je 35,5 % bolesnika sa šećernom bolesti što je nešto veća učestalost nego u prethodno objavljenim studijama u kojima je učestalost od 23,0 % do 29,8 % (166-168).

Hiperlipidemija je zabilježena u 64,5 % bolesnika u našoj kohorti, što je slično prethodnim studijama u kojima je hiperlipidemiju imalo 55,0 % - 79,0 % bolesnika (123, 167, 168).

Pušenje (aktivni i bivši pušači) je, kao čimbenik rizika, bilo evidentirano u 29,0 % bolesnika, što je u skladu s podacima niza istraživanja i učestalosti pušenja od 18,0 % do 80,0 % (108, 166, 168, 169). Nadalje, učestalost KOPB-a je bila 9,7 % i usporediva je s raspoloživim podacima iz ostalih studija u kojima je učestalost od 14,0 % do 21,0 % (166, 167). Velika učestalost ateroskleroze kao

čimbenika rizika u našoj je kohorti bolesnika s indikacijom za CEA bila u skladu s podacima i zaključcima drugih istraživanja o učestalosti u sličnih bolesnika, a očekivano je veća u odnosu na epidemiološke podatke iz opće populacije.

Pojavnost preostalih komorbiditeta koji povećavaju rizik od operacije u istraživanoj kohorti bolesnika također je usporediva s podacima recentnih istraživanja bolesnika prije CEA (166-168). Tako je koronarnu bolest u našoj kohorti imalo 32,3 % bolesnika, što odgovara podacima iz drugih istraživanja i opisanoj učestalosti od 23,5 % do 37,0 % (123, 166, 167). Unatoč tome, nije zabilježen perioperativni infarkt miokarda. Kroničnu bubrežnu insuficijenciju prije zahvata uočili smo u 9,7 % bolesnika, dok je značajno veća razina kreatinina uočena kod simptomatskih u odnosu na asimptomatske bolesnike (89,50 $\mu\text{mol/L}$ prema 73,75 $\mu\text{mol/L}$, $P = 0,003$).

Usporedbom predoperativnih laboratorijskih karakteristika, simptomatski bolesnici imali su, osim veće vrijednosti kreatinina, značajno veće vrijednosti CRP (8,55 mg/L prema 0,73 mg/L, $P = 0,016$), D-dimera (0,51 mg/L prema 0,25 mg/L, $P = 0,035$) i triglicerida (1,42 mmol/L prema 0,71 mmol/L, $P = 0,028$). Veće predoperativne vrijednosti CRP i D-dimera mogu biti povezane s jačim upalnim odgovorom prisutnim u sklopu uznapredovalog aterosklerotskog procesa te destabilizacije KAP-a kao mogućih uzroka simptoma cerebrovaskularne bolesti (16, 44, 49, 131). Rost i suradnici su analizirali povezanost vrijednosti CRP s učestalošću simptoma karotidne bolesti (CVI, TIA) u Framinghamskoj studiji na uzorku od 1462 bolesnika te su zaključili da je povišena vrijednost CRP nezavisni pokazatelj simptoma karotidne bolesti kod starijih bolesnika (44).

Povećana vrijednost D-dimera prije operacije u našim rezultatima je u skladu s podacima nedavne retrospektivne studije u kojoj je analizirana vrijednost D-dimera u usporedbi simptomatskih i asimptomatskih bolesnika prije CEA (170). Autori su zaključili da su serumske vrijednosti D-dimera bile značajno povišene u simptomatskih bolesnika s nestabilnim plakom, a pogotovo s prisutnom ulceracijom plaka. Jedno od mogućih objašnjenja je da ulceracija plaka i hiperlipidemija mogu uzrokovati ubrzani metabolizam fibrina uz povećanu proizvodnju D-dimera (170).

Nadalje, značajno veće predoperativne vrijednosti triglicerida kod simptomatskih bolesnika su u skladu s dosadašnjim spoznajama o povezanosti dislipidemije i razvoja cerebrovaskularne aterosklerotske bolesti (30, 107, 171). Slijedom navedenog se nameće zaključak da serumske vrijednosti CRP i D-dimera mogu, u tih bolesnika, biti pokazatelji uznapređovalosti aterosklerotskog procesa, iako specifičnost i pouzdanost nisu potvrđeni dosadašnjim podacima iz literature.

S obzirom na to da u našoj kohorti bolesnika nije bilo perioperativne smrtnosti niti većih komplikacija, nije zabilježena razlika u postoperativnim kliničkim ishodima usporedbom skupine asimptomatskih i simptomatskih bolesnika.

Osim značajne razlike u češćoj pojavnosti predoperativnih kliničkih simptoma karotidne bolesti, nije bilo značajnih razlika u pojavnosti ostalih predoperativnih kliničkih ili laboratorijskih karakteristika bolesnika s indikacijom za CEA u odnosu na predoperativnu radiološku klasifikaciju bolesnika sa stabilnim i nestabilnim plakovima,

6.2. Analiza karakteristika KAP-a predoperativnom neinvazivnom radiološkom dijagnostikom

Rezultati ovog istraživanja potvrđuju mogućnosti neinvazivne radiološke dijagnostike, poglavito MR i MSCT dijagnostike, u identificiranju bolesnika s nestabilnim KAP-om kojima će tako ranije biti indicirano i kirurško liječenje. MR i MSCT dijagnostikom su u 12 od 13 (92,3 %) simptomatskih bolesnika dijagnosticirani nestabilni plakovi ($P = 0,020$).

Ovaj nalaz je u skladu s podacima drugih istraživanja i doprinosi razumijevanju uloge MR i MSCT u dijagnostici karotidne bolesti s obzirom na to da su obje slikovne tehnike trenutno najpreciznija metoda za razlikovanje stabilnih i nestabilnih karotidnih plakova prije zahvata (25, 90, 123, 132, 172, 173).

Ovdje je bitno napomenuti kako najnovije ESVS smjernice i preporuke multicentričnih randomiziranih kontroliranih ispitivanja naglašavaju da je kod asimptomatskih bolesnika potrebno razlikovati specifične radiološko- morfološke kriterije povezane s povećanim rizikom od CVI-a unatoč optimalnom medikamentnom liječenju. Time su definirani pojedinačni kriteriji koji predstavljaju indicaciju za kirurško liječenje (8, 9, 97, 108, 114).

U našim rezultatima smo prikazali da su u skupini simptomatskih bolesnika najzastupljeniji plakovi koji spadaju u kategorije 5 i 6 (po 38,5 % bolesnika) modificirane AHA klasifikacije s prisutnom velikom lipidnom nekrotičnom jezgrom, odnosno krvarenjem unutar plaka. U skupini asimptomatskih bolesnika najzastupljeniji su bili tvrdi kalcificirani plakovi koji spadaju u kategoriju 7 (27,8 % bolesnika). Bitno je istaknuti da smo u ovom istraživanju otkrili kako su bolesnici s radiološki dijagnosticiranim nestabilnim plakom značajno češće, prilikom postavljanja indikacije za operaciju, imali razvijene simptome karotidne bolesti (CVI, TIA) u odnosu na bolesnike sa stabilnim plakom (52,4 % prema 20 %, $P = 0,020$). Također, u bolesnika s nestabilnim plakom nađena je značajno veća mikrovaskularna gustoća unutar plaka ($P=0,049$) kao jedan od pokazatelja nestabilnosti plaka.

Naše opažanje je u skladu s podacima istraživanja u kojem se Million i suradnici analizirali MR karakteristike nestabilnog KAP-a na uzorku od 161

bolesnika. Njihovi rezultati su dokazali da MR dijagnostika može pouzdano izdvojiti visokorizične karotidne plakove koji su učestalije zastupljeni među simptomatskim bolesnicima, iako su autori u istraživanju koristili aparat jakosti magnetskog polja 3 Tesla dok je u našem istraživanju korišten aparat jakosti 1,5 Tesla (123).

Cai i suradnici usporedili su rezultate MR analize karotidnih plakova i rezultata histološke analize na uzorku od 60 bolesnika s indikacijom za CEA te su pokazali da MRI ima osjetljivost 82 % i specifičnost 91 % u otkrivanju plaka tipa VI (25). Njihov zaključak je da MR može pouzdano razlikovati pojedine stadije aterosklerotskog procesa u karotidnom plaku, iako su primijetili da rezolucija MR dijagnostike nije bila zadovoljavajuća za razlikovanje komponenti plaka koje su promjera manjeg od 0,25 mm. Slično tome, artefakti uzrokovani manjim pokretima bolesnika ili arterijskim pulzacijama mogu smanjiti kvalitetu slikovnog prikaza (25).

Arai i suradnici su u svom istraživanju usporedili predoperativne UZV/CD i MR nalaze s histološkim nalazima KAP-a i dokazali povezanost nalaza UZV/CD i MR karotidnih arterija s morfološkim karakteristikama plakova. Nadalje, zaključili su kako UZV/CD nije dovoljan za precizno dijagnosticiranje tipa plaka te su predložili dodatnu MR dijagnostiku (173). Poznato je da je nedostatak UZV/CD metode subjektivnost, odnosno ovisnost interpretacije nalaza o iskustvu i edukaciji onoga koji je izvodi.

Saito i suradnici su u prospektivnom istraživanju na 25 bolesnika analizirali pouzdanost MR dijagnostike u identificiranju nestabilnih plakova (132). Njihovi rezultati su pokazali da MR može precizno dijagnosticirati nestabilne plakove s prisutnim krvarenjem unutar plaka kao i velikom lipidnom jezgrom uz osjetljivost od 70 % te specifičnost od 100 % (132).

Poznato je da MSCT omogućuje precizno određivanje stupnja suženja unutarnje karotidne arterije, ali i pouzdanu vizualizaciju koronarnih arterija te razlikovanje karaktera plaka (117, 174). Prednost MSCT dijagnostike je u mogućnosti mjerenja gustoće analiziranog tkiva (izražene u Hounsfieldovim jedinicama – HU), što omogućuje razlikovanje sastava analiziranog tkiva (136).

Saba i suradnici su u retrospektivnom istraživanju na uzorku od 70 bolesnika napravili MSCT analizu KAP-a (119). Njihovi rezultati su pokazali da je ulceracija plaka usko povezana s veličinom lipidne jezgre, uz vrijednost tkivne gustoće manju od 60 HU, te da je moguća povezanost takvih plakova s rizikom od cerebrovaskularnih komplikacija (119).

Ajduk i suradnici su u svom istraživanju pokazali da MSCT može dijagnosticirati karotidni plak kompliciran krvarenjem i to s osjetljivošću od 100 % i specifičnošću od 70,4 %, uz graničnu vrijednost tkivne gustoće od 33,8 HU (175). Drugim riječima, karotidni plakovi kojima je izmjerena gustoća veća od 33,8 HU, nisu bili praćeni krvarenjem unutar plaka.

6.3. Analiza histoloških karakteristika KAP-a

Kako bi se detaljno razjasnila obilježja KAP-a, učinjene su histološka analiza KAP-a te semikvantitativna analiza imunohistokemijskog bojenja (SMA pozitivnih VSMC i CD68 PG-M1 pozitivnih makrofaga). Tim su analizama određene karakteristike nestabilnog plaka u svrhu usporedbe plakova između dvije skupine bolesnika, kako u odnosu na pojavu kliničkih simptoma tako i u odnosu na radiološki stabilne i nestabilne plakove, sve u skladu s prethodnim istraživanjima (163, 164).

Simptomatski bolesnici imali su značajno veći udio masne jezgre ($> 40\%$) u odnosu na ukupnu površinu plaka ($84,6\%$ prema $33,3\%$, $P = 0,009$) koja je ujedno i jedna od glavnih karakteristika nestabilnog plaka. Heo i suradnici su također proveli histološku analizu KAP-a i usporedbu plakova s/bez ulceracije te su dokazali da su ulceracija i ruptura plaka usko povezani s razvojem kliničkih simptoma (32). Pokazali su da je velika masna jezgra bila gotovo dvostruko češće zastupljena u plakovima s ulceracijom ($54,2\%$ prema $28,6\%$, $P = 0,074$) (32). Davies i suradnici su proveli istraživanje u kojem su usporedili stabilne aterosklerotske plakove i plakove s ulceracijom te su pokazali da je čak $91,1\%$ plakova s ulceracijom imalo veću masnu jezgru, odnosno udio masne jezgre veći od 40% u ukupnoj površini plaka (176).

Među simptomatskim bolesnicima, njih 11 ($84,6\%$) je imalo veći broj i zastupljenost SMA pozitivnih VSMC u odnosu na asimptomatske bolesnike ($61,1\%$), ali razlika nije dosegla statističku značajnost. Međutim, Davies i suradnici su dokazali da su VSMC bile zastupljenije u aterosklerotskim plakovima s ulceracijom u usporedbi sa stabilnim plakovima (176). Zaključili su da proliferacija VSMC pridonosi stabilnosti plaka unatoč tome što može biti povezana s većim stupnjem suženja arterije (176).

Značajno češća pojava veće MVD unutar plaka (medijan $14,0$ prema $6,5$, $P = 0,049$), kao jedan od pokazatelja nestabilnosti plaka, pojavljuje se u bolesnika s radiološki dijagnosticiranim nestabilnim plakom u odnosu na bolesnike sa stabilnim plakom. Također, značajno veća MVD unutar plaka nađena je i među simptomatskim bolesnicima s indikacijom za CEA (medijan $17,0$ prema $6,5$, $P = 0,003$). Slično našim rezultatima, Derksen i suradnici su pokazali

kako je značajno veći MVD češće zastupljen kod nestabilnih plakova te da je MVD pogotovo veći unutar plakova s organiziranim tipom krvarenja (164). U dosadašnjim istraživanjima, učestalost krvarenja unutar plaka varira od 7,5 % do 92 % s obzirom na to da je većina istraživanja provedena na manjem uzorku (164, 177, 178). Derksen i suradnici na uzorku od 794 karotidnih plakova opazili su učestalost krvarenja unutar plaka od 81 % (164). Međutim, MVD nema klinički značaj za postavljanje indikacije, odnosno selekciju plakova u asimptomatskih bolesnika, jer se uzima intraoperativno, kad je već postavljena indikacija za operaciju. Vrijednost MVD mogla bi imati prognostički značaj za bolesnika, te kao indirektni pokazatelj koji bi indicirao intenzivnije praćenje bolesnika, no potrebna su daljnja istraživanja kako bi se to potvrdilo. Korelacije izraženosti MMP-9 s prisutnošću simptoma i nestabilnog plaka u ovoj kohorti nisu bile statistički značajne.

Naši rezultati su pokazali da su asimptomatski bolesnici imali značajno veću zastupljenost amorfnog tipa krvarenja sa/bez distrofičnih kalcifikata (72,2 % prema 30,8 %, $P = 0,025$). Najčešći histološki tip krvarenja među simptomatskim bolesnicima je bio organizirani (53,8 % prema 11,1 %). Slično našim rezultatima, Derksen i suradnici su pokazali da su karotidni plakovi s organiziranim tipom krvarenja imali veću zastupljenost velike masne jezgre, veći MVD i jaču upalnu reakciju (veću zastupljenost makrofaga), iako oni nisu analizirali usporedbu simptomatskih i asimptomatskih bolesnika s indikacijom za CEA (164).

Prethodno navedeni rezultati su u skladu s očekivanjima, s obzirom na to da su karakteristike nestabilnog plaka, uključujući veliku lipidnu jezgru, prisutnost neovaskularizacije i proliferaciju VSMC unutar plaka, češće zastupljene kod simptomatskih bolesnika s indikacijom za CEA (163, 164). Ovdje treba navesti da histološki pokazatelji nemaju vrijednost u postavljanju indikacije, već bi indirektno mogli poslužiti kao pokazatelji veće učestalosti kliničkih simptoma karotidne bolesti.

Zastupljenost veće masne jezgre i SMA pozitivnih VSMC je bila nešto veća među bolesnicima s radiološki dijagnosticiranim nestabilnim plakom, ali razlike nisu bile statistički značajne.

Već ranijim istraživanjima je dokazano da krvarenje unutar plaka predstavlja znak nestabilnosti plaka i pogoduje povećanju nekrotične jezgre te da predstavlja kritični trenutak kada stabilni plak postaje nestabilan (179, 180). Osim neovaskularizacije, poznato je da na destabilizaciju plaka utječu upalni proces i aktivacija upalnih stanica, migracija i proliferacija VSMC te razgradnja ECM (12). Koncept nestabilnog plaka je usvojen i u zadnjim ESVS smjernicama u sklopu preporuka za postavljanje indikacije za CEA i odluke o kirurškom liječenju.(9) Unatoč mnogim istraživanjima koja su pokušala pronaći biomarker koji bi imao ulogu dijagnostičkog pokazatelja uznapredovale ateroskleroze karotidne arterije i prisutnosti nestabilnog plaka, pouzdanost ni jednog biomarkera nije do sada utvrđena prospektivnim kliničkim istraživanjem.

Derksen i suradnici su proveli jedno od dosad najvećih istraživanja na uzorku karotidnih plakova prikupljenih od 794 bolesnika nakon CEA s ciljem histološke analize plaka i opisa karakteristika nestabilnog plaka (164). Njihovi rezultati su pokazali da je pojavnost organiziranog tipa krvarenja unutar plaka bitna karakteristika nestabilnog plaka te da je povezana s pojavnosću velike lipidne jezgre, povećanim brojem makrofaga i većom mikrovaskularnom gustoćom. Autori su zaključili da je pojavnost organiziranog tipa krvarenja unutar plaka bitna iz kliničke perspektive, pogotovo iz razloga što se s naprednom tehnologijom MR dijagnostike može dijagnosticirati krvarenje unutar plaka karotidne ili femoralne arterije.

Redgrave i suradnici su u svojoj studiji proveli histološku analizu karotidnih plakova prikupljenih od 526 simptomatskih bolesnika nakon CEA (26). Uočili su da je patogenetski mehanizam unutar karotidnih plakova sličan onom prisutnom u koronarnim plakovima te da je infiltracija makrofaga usko povezana s nestabilnošću plaka i posljedičnom rupturom. Ovdje je bitno istaknuti da su autori pokazali veću zastupljenost karakteristika nestabilnih plakova kod bolesnika koji su unutar 60 dana prije zahvata preboljeli CVI u odnosu na TIA-u. Zanimljivo je da su uočili kako su bolesnici koji su preboljeli TIA-u u vremenskom razdoblju većem od 180 dana prije zahvata pokazali značajno veću zastupljenost karakteristika nestabilnog plaka u usporedbi s bolesnicima koji su u istom periodu preboljeli CVI (26). U sličnom istraživanju je pokazano da infiltracija makrofaga

unutar KAP-a može biti povezana s učestalošću cerebrovaskularnih komplikacija kod bolesnika sa indikacijom za CEA (181).

6.4. Analiza izraženosti MMP-9 i COX-2 proteina u KAP-u

U nastojanjima pronalaska adekvatnog biomarkera uznapredovale ateroskleroze karotidne arterije i nestabilnog plaka, nedavna istraživanja sugeriraju da bi MMP-9 i COX-2 mogli imati ključnu ulogu u svim fazama aterosklerotskog procesa. Međutim, još uvijek nedostaju dokazi iz prospektivnih kliničkih istraživanja o tome mogu li ti pokazatelji smanjiti učestalost nuspojava i cerebrovaskularnih komplikacija, te kakvu točno ulogu imaju u procesu destabilizacije plaka (27, 36, 68, 90).

U našem je istraživanju izraženost COX-2 proteina u CD68 PG-M1 pozitivnim makrofagima KAP-a bila visoko zastupljena u bolesnika s radiološki dijagnosticiranim nestabilnim plakom ($P = 0,038$), što potvrđuje hipotezu da su radiološka obilježja nestabilnog plaka analiziranog neinvazivnom radiološkom dijagnostikom značajno povezana s izraženošću COX-2 u KAP-u. Semikvantitativnom analizom uočili smo da su bolesnici s nestabilnim plakovima imali značajno veću izraženost te intenzitet bojenja COX-2 ($P = 0,038$, odnosno $P = 0,010$) u CD68 PG-M1 pozitivnim makrofagima u odnosu na bolesnike sa stabilnim plakovima. Izraženost i intenzitet bojenja COX-2 u CD34 pozitivnim endotelnim stanicama bili su nešto veći kod bolesnika s nestabilnim plakovima, ali razlika u odnosu na stabilne plakove nije dosegla statističku značajnost.

Nadalje, iako je veća izraženost MMP-9 u CD34 stanicama (> 50 % pozitivnih stanica) bila češće zastupljena u bolesnika s radiološki nestabilnim plakovima spram bolesnika sa stabilnim plakovima (52,4 % prema 40 % pozitivnih stanica), razlika nije bila statistički značajna. Tako nije bilo moguće potvrditi dio hipoteze po kojemu bi radiološka obilježja nestabilnog plaka analiziranog neinvazivnom radiološkom dijagnostikom mogla biti značajno povezana sa izraženošću MMP-9 u KAP-u. Međutim, prilikom analize imunohistokemijskog bojenja izraženosti MMP-9 i usporedbe kliničkih simptoma, uočili smo značajno veću izraženost MMP-9 u CD68 PG-M1 pozitivnim

makrofagima u simptomatskih bolesnika, i to pretežno u plakovima ≥ 5 nakupina građenih od ≥ 20 CD68 PG-M1 pozitivnih makrofaga koji su bili zastupljeniji u skupini simptomatskih bolesnika ($P = 0,020$).

Cipollone i suradnici su objavili istraživanje u kojem su na uzorku od 50 bolesnika nakon CEA analizirali pojavnost COX-2 i PGE₂ enzima u KAP-u (40). Usporedbom asimptomatskih i simptomatskih bolesnika, zaključili su da su CD68 (PG-M1) pozitivni makrofagi bili brojniji u plakovima simptomatskih bolesnika te da je u istim plakovima pojavnost COX-2 i PGE₂ enzima bila značajno povećana. To je u skladu s rezultatima našeg istraživanja, iako smo uočili da je pojavnost COX-2 bila još izraženija u bolesnika s radiološki nestabilnim plakovima. Spomenuti autori su zaključili da je pojačana sinteza COX-2 u aktivnim makrofagima u plakovima simptomatskih bolesnika usko povezana s nastankom cerebrovaskularnih komplikacija (40).

Nekoliko prijašnjih istraživanja je pokazalo povećanu izraženost COX-2 u aterosklerotskim plakovima, iako tada autori nisu mogli objasniti ulogu enzima u rupturi aterosklerotskog plaka (24, 57, 58). Pojedine kasnije studije navode da bi PGE₂ i COX-2 mogli imati ulogu u povećanoj sintezi MMP enzima koji mogu uzrokovati destabilizaciju plaka (27, 34, 40). Sukladno tome, nekoliko studija je pokazalo da bi MMP-9 mogao imati jednu od ključnih uloga u tom procesu (27, 32, 34, 40, 182, 183). Jager i suradnici su proučavali izraženost različitih MMP u makrofagima i VSMC unutar karotidnog plaka te su zaključili da je MMP-9 imao najveću izraženost (183).

Baroncini i suradnici su proveli istraživanje u koje su uključili 30 bolesnika nakon CEA i 9 uzoraka karotidne arterije s kadavera (85). Njihovi rezultati nisu pokazali značajno veću izraženost COX-2 u KAP-u simptomatskih bolesnika, već su uočili značajno manju izraženost MMP-9 kod simptomatskih bolesnika u odnosu na plakove asimptomatskih bolesnika i kadavera što je u suprotnosti s rezultatima našeg, ali i većine ostalih istraživanja (27, 34, 40, 85).

Loftus i suradnici su proveli analizu serumske vrijednosti MMP-9 u bolesnika s indikacijom za CEA te istražili moguću povezanost s kliničkim simptomima i histološkim karakteristikama KAP-a (27). Autori su za vrijeme CEA koristili transkranijски doplerski monitoring kojim su bilježili učestalost

tromboembolizacije. Zaključili su da je značajno veća koncentracija MMP-9 u krvi bila prisutna u simptomatskih bolesnika s recentnim simptomima unutar mjesec dana prije operacije te u bolesnika sa zabilježenom intraoperativnom embolizacijom (27). Slične rezultate su objavili Razuvaev i suradnici u istraživanju u kojem su proučavali koncentraciju MMP-9 zajedno sa MMP-7 u karotidnom plaku nakon CEA (184).

Heo i suradnici su proučavali pojavnost MMP-2 i MMP-9 u KAP-u u simptomatskih i asimptomatskih bolesnika nakon CEA (32). Istraživanje je provedeno na kohorti od 74 bolesnika i rezultati su ukazali na jasnu povezanost izraženosti MMP-2 i MMP-9 s obilježjima nestabilnog plaka kao što su ruptura plaka i velika lipidna jezgra (32).

6.5. Analiza korelacije izraženosti COX-2 i MMP-9 s prisutnošću kliničkih simptoma karotidne bolesti i radiološki dijagnosticiranom nestabilnošću KAP-a

Usporedbom izraženosti COX-2 i MMP-9 u KAP-u s prisutnošću predoperativnih kliničkih simptoma zabilježili smo značajne pozitivne, srednje jake korelacije s većim intenzitetom bojenja COX-2 u CD68 PG-M1 pozitivnim makrofagima ($Tau_b = 0.378$, $P = 0.030$) te većom MVD unutar plaka ($Tau_b = 0.463$, $P = 0.003$). ROC analizom smo uočili da je optimalna granična vrijednost intenziteta bojenja COX-2 u CD68 PG-M1 pozitivnim makrofagima, s obzirom na predikciju simptoma, vidljiva na povećanju 100x (> 2) uz osjetljivost 84,6 % i specifičnost 55,6 %. Tim nalazom smo dodatno potvrdili dio hipoteze prema kojem bi izraženost COX-2 bila usko povezana s prisutnošću simptoma koji su značajno češće bili prisutni u bolesnika s nestabilnim plakom. Također, dodatnom ROC analizom smo uočili i da je optimalna granična vrijednost MVD unutar KAP-a, s obzirom na korelaciju sa simptomima, > 15 uz osjetljivost 61,5 % i specifičnost 94,4 %.

Do sada smo u istraživanju uočili kako su se simptomatski bolesnici značajno češće prezentirali s radiološki dijagnosticiranim nestabilnim plakom, te da povećani intenzitet bojenja COX-2 u CD68 PG-M1 pozitivnim makrofagima i velika MVD krvnih žila unutar KAP-a pozitivno koreliraju s prisutnošću simptoma. Iz toga posredno možemo zaključiti da se češća pojavnost povećanog intenziteta bojenja COX-2 u CD68 PG-M1 pozitivnim makrofagima, zajedno s visokom MVD unutar KAP-a, vjerojatno može naći u nestabilnom plaku.

Pregledom literature nismo naišli na istraživanje u kojem je provedena slična analiza korelacija s izraženosti COX-2 ili MMP-9, ali smo uočili nekoliko istraživanja u kojima je proučena korelacija serumske koncentracije MMP-9 i IMT izmjerene UZV-om (74, 131, 185). Chen i suradnici su proučili korelaciju IMT sa serumskom koncentracijom MMP-2 i MMP-9 u kohorti od 56 bolesnika s preboljelim CVI-om (131). Zaključili su da je najveći rizik od CVI-a bio prisutan kod bolesnika s većim KAP-om kojima je izmjerena veća IMT i koji su značajno češće imali nestabilan plak, veće vrijednosti serumske koncentracije MMP-2 te MMP-9 (131). Rezultati ovog istraživanja su u skladu s našim opažanjem kako je

izraženost MMP-9 u CD68 PG-M1 pozitivnim makrofagima KAP-a značajno veća u simptomatskih bolesnika ($P = 0,020$) nego u asimptomatskih bolesnika, iako mi u našem istraživanju nismo mjerili serumske koncentracije MMP-9 niti COX-2.

Tan i suradnici su ispitali povezanost serumske koncentracije MMP-9 i IMT u asimptomatskih ispitanika koji prema anamnezi nisu preboljeli CVI te su također zaključili da je povećana koncentracija serumske MMP-9 bila snažno povezana s IMT i karakteristikama nestabilnog plaka dijagnosticiranog UZV-om (74).

Nasuprot tome, Abdelnaseer i suradnici su u istraživanju na 30 bolesnika s preboljelim ishemijskim CVI-om i 30 zdravih volontera dokazali korelaciju povećanih vrijednosti serumske koncentracije MMP-9 s IMT i u asimptomatskih i u simptomatskih bolesnika (185).

6.6. Ograničenja istraživanja

Ovo istraživanje ima nekoliko ograničenja. Semikvantitativnom analizom smo uočili nešto veću izraženost u pojedinim kategorijama i intenzitet bojenja MMP-9 u CD68 PG-M1 pozitivnim makrofagima i SMA pozitivnim VSMC u simptomatskih bolesnika u odnosu na asimptomatske bolesnike, ali bez statistički značajne razlike. Razlog nije jednostavno objasniti, ali bi jedno od mogućih objašnjenja bilo da bi na većem broju bolesnika razlika mogla postati statistički značajna i u navedenim promatranim obilježjima. S druge strane, pojedina istraživanja, kako je navedeno u raspravi, imala su kontradiktorna opažanja te je shodno tome moguće da niti dodatna istraživanja ne bi donijela drukčije rezultate. Slično tome, dodatnom semikvantitativnom analizom i korelacijom izraženosti MMP-9 te COX-2 u pojedinim stanicama s radiološki dijagnosticiranim nestabilnim plakom uočili smo moguću povezanost u odnosu na stabilne plakove, ali razlike nisu bile statistički značajne. Nismo sigurni bi li istraživanje na većem broju bolesnika pokazalo statistički značajnu razliku. Za to ima više razloga. Jedan od razloga je što radiološka dijagnostika nestabilnih i stabilnih plakova ovisi o jakosti MR aparata što je, primjerice, vidljivo iz istraživanja Milliona i suradnika koji su proveli analizu upotrebom aparata jakosti magnetskog polja 3 Tesla (123). Nadalje, očitavanje predoperativnog radiološkog nalaza je subjektivna metoda te MR u otkrivanju plaka tipa VI ima osjetljivost 82 % i specifičnost 91 % dok UZV/CD ima još manju pouzdanost (25). Dodatna veća randomizirana i multicentrična prospektivna istraživanja svakako bi mogla umanjiti nedostatke i pristranosti uočene prilikom ovog istraživanja.

Iako su patohistološka analiza i analiza imunohistokemijskog bojenja plaka provedene u pet odsječaka istog karotidnog plaka, što nije predstavljalo ukupnu površinu plaka, obilježja nestabilnih plakova su adekvatno analizirana, izuzev perifernih dijelova plaka koji bi također mogli predstavljati „*locus minor*“ u razvoju nestabilnog KAP-a.

Ovdje je bitno istaknuti da su ograničenja našeg istraživanja s imunohistokemijskim bojenjem karotidnih plakova slična ograničenjima prethodnih istraživanja drugih autora. Također, zbog nekoliko financijskih i

tehničkih ograničenja, dodatno istraživanje na većem broju ispitanika bilo bi dugotrajno i zahtjevno.

U analizi karotidnog plaka MR dijagnostikom, iako smo postigli najbolju moguću rezoluciju za MR prikaz karotidnih arterija, jedno od ograničenja istraživanja moglo bi biti povezano s upotrebom MR metode bez primjene kontrasta te prisutnih artefakata zbog pokreta tijela i arterijskih pulzacija. Preciznost MR se može povećati korištenjem kontrastnog sredstva (MR angiografija), ali korištenje kontrasta predstavlja dodatni rizik za razvoj pojedinih komplikacija. Nadalje, dodatna poboljšanja u dizajnu zavojnice, upotreba aparata jakosti magnetskog polja 3 Tesla te moguće korekcije protokola snimanja mogle bi povećati preciznost analize MR dijagnostikom. Također, prema podacima iz literature poznato je da MSCT dijagnostika ima određene nedostatke po pitanju osjetljivosti i specifičnosti u analizi pojedinih karakteristika nestabilnog plaka. Unatoč spomenutim nedostacima, analiza MR i MSCT slika karotidnih plakova provela su dva ispitivača kako bi se povećala pouzdanost analize.

7. ZAKLJUČCI

1. Neinvazivnom radiološkom dijagnostikom (UZV/CD, MR i/ili MSCT) među simptomatskim bolesnicima značajno češće su dijagnosticirani nestabilni plakovi u odnosu na asimptomatske bolesnike u kojih je indicirana CEA što pokazuje kako predoperativne neinvazivne radiološke dijagnostičke metode (UZV/CD, MR i/ili MSCT) mogu poboljšati probir bolesnika s nestabilnim plakom u kojih je indicirana CEA.
2. Bolesnici s radiološki dijagnosticiranim nestabilnim plakom su, u odnosu na bolesnike sa stabilnim plakom, imali značajno češće razvijene simptome karotidne bolesti (TIA, CVI) u periodu postavljanja indikacije za operaciju što potvrđuje činjenicu da je nestabilni plak povezan s povećanom učestalosti kliničkih simptoma karotidne bolesti.
3. Simptomatski bolesnici su imali značajno viši predoperativni CRP i D-dimere u odnosu na asimptomatske bolesnike u kojih je indicirana CEA te bi mogli biti pokazatelji veće učestalosti kliničkih simptoma karotidne bolesti u bolesnika s povišenim CRP i D-dimerima.
4. U bolesnika s radiološki dijagnosticiranim nestabilnim plakom nađena je značajno veća MVD malih krvnih žila unutar KAP-a u odnosu na bolesnike sa stabilnim plakom što upućuje kako veća MVD u plaku ima utjecaj na destabilizaciju KAP-a.
5. U bolesnika s radiološki dijagnosticiranim nestabilnim plakom nije nađena veća zastupljenost morfoloških obilježja nestabilnog plaka (velika masna jezgra, organizirani histološki tip krvarenja, veći broj SMA pozitivnih VSMC i CD68 PG-M1 pozitivnih makrofaga) u odnosu na bolesnike s radiološki dijagnosticiranim stabilnim plakom. Iako postoji korelacija radioloških i histoloških obilježja nestabilnog plaka s pojavom kliničkih simptoma, MVD bi mogla biti dobar pokazatelj nestabilnosti plaka i poveznica između radiološki i histološki nestabilnih plakova s obzirom na to je veća MVD bila uočena u simptomatskih bolesnika i bolesnika s radiološki dijagnosticiranim nestabilnim plakom.

6. Simptomatski bolesnici imali su značajno veću zastupljenost velike masne jezgre i značajno veću MVD unutar KAP-a u odnosu na asimptomatske bolesnike u kojih je indicirana CEA. Također, simptomatski bolesnici imali su značajno veću zastupljenost krvarenja histološki organiziranog tipa unutar ateroma. Ovaj nalaz upućuje kako velika masna jezgra, veća MVD te organizirani histološki tip krvarenja unutar KAP-a mogu biti pokazatelji veće učestalosti kliničkih simptoma karotidne bolesti.
7. Simptomatski bolesnici nisu imali značajno veću zastupljenost SMA pozitivnih VSMC i CD68 PG-M1 pozitivnih makrofaga unutar KAP-a u odnosu na asimptomatske bolesnike u kojih je indicirana CEA što upućuje kako VSMC i CD68 PG-M1 pozitivni makrofagi nisu pokazatelji pojavnosti kliničkih simptoma karotidne bolesti.
8. Uočene su značajne pozitivne korelacije jačeg intenziteta bojenja COX-2 u CD68 PG-M1 pozitivnim makrofagima te veće MVD unutar KAP-a s prisutnošću predoperativnih simptoma u bolesnika s indiciranom CEA pri čemu bi intenzitet bojenja COX-2 u CD68 PG-M1 pozitivnim makrofagima i MVD mogli biti pokazatelji pojavnosti kliničkih simptoma karotidne bolesti.
9. Izraženost te intenzitet bojenja COX-2 u CD68 PG-M1 pozitivnim makrofagima unutar KAP-a su značajno više zastupljeni u bolesnika s radiološki dijagnosticiranim nestabilnim plakom u odnosu na bolesnike sa stabilnim plakom nakon CEA što upućuje na činjenicu kako bi ekspresija COX-2 u makrofagima KAP-a mogla biti pokazatelj destabilizacije plaka.
10. Izraženost te intenzitet bojenja COX-2 u SMA pozitivnim glatkim mišićnim stanicama i CD34 pozitivnim endotelnim stanicama unutar KAP-a nisu značajno više zastupljeni u bolesnika s radiološki dijagnosticiranim nestabilnim plakom u odnosu na bolesnike sa stabilnim plakom nakon CEA što upućuje da ekspresija COX-2 u VSMC i endotelnim stanicama KAP-a nije dobar pokazatelj radiološki dijagnosticiranog nestabilnog plaka.

11. Izraženost COX-2 u CD68 PG-M1 pozitivnim makrofagima, SMA pozitivnim glatkim mišićnim stanicama i CD34 pozitivnim endotelnim stanicama KAP-a nije značajno veća u skupini simptomatskih bolesnika u odnosu na skupinu asimptomatskih bolesnika u kojih je indicirana CEA što upućuje da ekspresija COX-2 u navedenim stanicama plaka ne bi bila dobar pokazatelj pojavnosti kliničkih simptoma karotidne bolesti.
12. Izraženost te intenzitet bojenja MMP-9 u CD68 PG-M1 pozitivnim makrofagima, SMA pozitivnim glatkim mišićnim stanicama i CD34 pozitivnim endotelnim stanicama unutar KAP-a nisu značajno veći u bolesnika s radiološki dijagnosticiranim nestabilnim plakom u odnosu na bolesnike sa stabilnim plakom nakon CEA što upućuje da ekspresija MMP-9 u navedenim stanicama plaka ne bi bila dobar pokazatelj radiološki dijagnosticiranog nestabilnog plaka.
13. Pojačana izraženost MMP-9 u CD68 PG-M1 pozitivnim makrofagima KAP-a je značajno više zastupljena u skupini simptomatskih bolesnika u odnosu na skupinu asimptomatskih bolesnika u kojih je indicirana CEA što upućuje kako bi ekspresija MMP-9 u CD68 PG-M1 pozitivnim makrofagima KAP-a mogla biti dobar pokazatelj pojavnosti kliničkih simptoma karotidne bolesti.

8. SAŽETAK

Predoperativnom radiološkom dijagnostikom (ultrazvuk/*Color Doppler* – UZV/CD, magnetska rezonancija - MR, višeslojna kompjutorizirana tomografija - MSCT) mogu se analizirati komponente karotidnog aterosklerotskog plaka (KAP). Imunohistokemijskim bojenjem endarterektomiranih karotidnih plakova može se procijeniti izraženost proteina matriks metaloproteinaze 9 (MMP-9) i ciklooksigenaze 2 (COX-2) koji imaju ulogu u remodeliranju aterosklerotskog plaka.

Cilj istraživanja bio je usporediti radiološke, patohistološke i imunohistokemijske karakteristike KAP-a u simptomatskih i asimptomatskih bolesnika s indikacijom za karotidnu endarterektomiju (CEA). Hipoteza istraživanja bila je da su radiološka obilježja nestabilnosti karotidnog plaka analiziranog predoperativnom neinvazivnom radiološkom dijagnostikom (UZV/CD, MR i/ili MSCT) značajno povezana s izraženošću MMP-9 i COX-2 proteina u KAP-u i da su oni visoko zastupljeni u bolesnika s nestabilnim plakom.

Istraživanje je bilo prospektivno kohortno i prijavljeno je u registar ISRCTN (ID ISRCTN46536832). U istraživanju je učinjena predoperativna radiološka dijagnostika karotidnih arterija, patohistološka analiza te analiza imunohistokemijskog bojenja endarterektomiranih karotidnih plakova.

U istraživanje je bio uključen 31 bolesnik s indikacijom za endarterektomiju unutarnje karotidne arterije (CEA) od čega je 13 simptomatskih i 18 asimptomatskih bolesnika medijana dobi od 70 (64 - 75) godina, među kojima je bilo 18 muškaraca (58,1 %) i 13 žena (41,9 %). U skupini simptomatskih bolesnika, njih 8 (62 %) je predoperativno imalo tranzitornu ishemičku ataku (TIA) dok je preostalih 5 (38 %) bolesnika imalo cerebrovaskularni inzult (CVI). Medijan trajanja hospitalizacije je bio 5 (3 - 6) dana. Nije bilo perioperativne smrtnosti. MR i MSCT dijagnostikom su u 12 od 13 (92,3 %) simptomatskih bolesnika dijagnosticirani nestabilni plakovi ($P = 0,020$). Među bolesnicima s radiološki dijagnosticiranim nestabilnim plakom je nađena značajno veća mikrovaskularna gustoća unutar plaka ($P = 0,049$), dok je u simptomatskih bolesnika uočena značajno veća zastupljenost veće masne jezgre ($P = 0,009$). Semikvantitativnom analizom je utvrđeno da su bolesnici s nestabilnim plakovima imali značajno veću

izraženost te intenzitet bojenja COX-2 ($P = 0,038$, odnosno $P = 0,010$) u CD68 PG-M1 pozitivnim makrofagima. Dodatnom analizom korelacija i ROC analizom, potvrđene su značajne pozitivne, srednje jake korelacije većeg intenziteta bojenja COX-2 u CD68 PG-M1 pozitivnim makrofagima unutar KAP-a s prisutnošću predoperativnih simptoma. Uočili smo značajno veću izraženost MMP-9 u CD68 PG-M1 pozitivnim makrofagima u simptomatskih bolesnika ($P = 0,020$), ali izraženost MMP-9 nije bila značajno različita pri usporedbi radiološki nestabilnih i stabilnih plakova.

Predoperativne neinvazivne radiološke dijagnostičke metode mogu poboljšati probir bolesnika s nestabilnim plakom u kojih je indicirana CEA. Naši rezultati pokazuju da je COX-2 povezan s radiološki dijagnosticiranom nestabilnošću karotidnog plaka. MMP-9 bi mogao biti povezan s povećanim rizikom od cerebrovaskularnih komplikacija.

9. SUMMARY

Title: The expression of MMP-9 and COX-2 proteins in the analysis of carotid atherosclerotic plaques in patients with carotid endarterectomy

Author: Davorin Šef, MD; Zagreb, 2022.

Components of carotid atherosclerotic plaque can be analysed by non-invasive preoperative radiological imaging (ultrasound/color doppler - USS/CD, magnetic resonance imaging - MRI and multi-slice computed tomography - MSCT). The expression of matrix metalloproteinase 9 (MMP-9) and cyclooxygenase-2 (COX-2) proteins, that have a role in remodelling of atherosclerotic plaques, can be analysed immunohistochemically. The aim of this study was to analyse the radiological, pathohistological and immunohistochemical characteristics of carotid atherosclerotic plaques (CAP) in symptomatic and asymptomatic patients with an indication for carotid endarterectomy (CEA). We hypothesised that radiological features of unstable plaque, analyzed by preoperative noninvasive radiological imaging (USS/CD, MR and/or MSCT), can be associated with the expression of MMP-9 and COX-2 proteins in CAP and that they are highly represented in patients with unstable plaque. This prospective observational study has been registered at the ISRCTN registry (ID ISRCTN46536832). Preoperative radiological imaging, as well as postoperative pathohistological and immunohistochemical analyses were performed.

We included 31 patients (42% symptomatic and 58% asymptomatic, median age of 70 (64-75) years), of which 18 males (58.1%) and 13 females (41.9%), with an indication for CEA. In the group of symptomatic patients, 8 (62%) had transient ischemic attack preoperatively, while the other 5 (38%) patients had a cerebrovascular stroke. Median duration of hospitalization was 5 (3-6) days. There was no perioperative mortality. Unstable plaques were detected in 12/13 (92.3%, $P=0.020$) symptomatic patients using MR and/or MSCT. A significantly higher microvascular density within the plaque was found ($P=0.049$) among patients with radiologically unstable plaque, while a large lipid core was found significantly more often ($P=0.011$) among symptomatic patients. The expression and intensity of COX-2 staining in CD68 PG-M1 positive macrophages by semiquantitative analysis were significantly higher among unstable when compared to stable plaques ($P=0.038$ and $P=0.010$, respectively). Additional correlation and ROC analysis confirmed significant positive correlations of the high intensity COX-2 staining in CD68 PG-M1 positive macrophages within CAP with the

presence of preoperative symptoms. We observed significantly higher expression of MMP-9 in CD68 PG-M1 positive macrophages among symptomatic patients ($P=0.020$), but there was no significant difference when comparing the expression of MMP-9 between radiologically unstable and stable plaques.

Advanced non-invasive multimodality preoperative imaging could help in improving identification of patients with unstable plaque that have an indication for CEA. Our results suggest that COX-2 is associated with the unstable plaque detected with preoperative imaging. MMP-9 could be associated with an increased risk of cerebrovascular complications.

10. POPIS LITERATURE

1. Goldstein LB. Cerebrovascular Ischemia. U: Creager MA, Beckman JA, Loscalzo J, ur. Vascular medicine : a companion to Braunwald's heart disease. 3rd ed. Philadelphia: Elsevier; 2020. Str. 361-414.
2. Ćorić T, Erceg M, Knežević A, Čukelj P. Izvješće o umrlim osobama u Hrvatskoj u 2017. godini. Zagreb: Hrvatski zavod za javno zdravstvo; 2018. Dostupno na: https://www.hzjz.hr/wp-content/uploads/2018/09/Bilten__Umrli__2017-2.pdf
3. Chaturvedi S, Bruno A, Feasby T, Holloway R, Benavente O, Cohen SN, i sur. Carotid endarterectomy--an evidence-based review: report of the Therapeutics and Technology Assessment Subcommittee of the American Academy of Neurology. *Neurology*. 2005;65(6):794-801.
4. Go AS, Mozaffarian D, Roger VL, Benjamin EJ, Berry JD, Borden WB, i sur. Heart disease and stroke statistics--2013 update: a report from the American Heart Association. *Circulation*. 2013;127(1):e6-e245.
5. Mathiesen EB, Joakimsen O, Børnaa KH. Prevalence of and risk factors associated with carotid artery stenosis: the Tromsø Study. *Cerebrovasc Dis*. 2001;12(1):44-51.
6. Rockman CB, Hoang H, Guo Y, Maldonado TS, Jacobowitz GR, Talishinskiy T, i sur. The prevalence of carotid artery stenosis varies significantly by race. *J Vasc Surg*. 2013;57(2):327-37.
7. Liapis CD, Bell PR, Mikhailidis D, Sivenius J, Nicolaidis A, Fernandes e Fernandes J, i sur. ESVS guidelines. Invasive treatment for carotid stenosis: indications, techniques. *Eur J Vasc Endovasc Surg*. 2009;37(4 Suppl):1-19.
8. Endarterectomy for asymptomatic carotid artery stenosis. Executive Committee for the Asymptomatic Carotid Atherosclerosis Study. *JAMA*. 1995;273(18):1421-8.

9. Naylor AR, Ricco JB, de Borst GJ, Debus S, de Haro J, Halliday A, i sur. Editor's Choice - Management of Atherosclerotic Carotid and Vertebral Artery Disease: 2017 Clinical Practice Guidelines of the European Society for Vascular Surgery (ESVS). *Eur J Vasc Endovasc Surg.* 2018;55(1):3-81.
10. Faggioli GL, Pini R, Mauro R, Pasquinelli G, Fittipaldi S, Freyrie A, i sur. Identification of carotid 'vulnerable plaque' by contrast-enhanced ultrasonography: correlation with plaque histology, symptoms and cerebral computed tomography. *Eur J Vasc Endovasc Surg.* 2011;41(2):238-48.
11. Chalela JA. Evaluating the carotid plaque: going beyond stenosis. *Cerebrovasc Dis.* 2009;27 Suppl 1:19-24.
12. Hermus L, Lefrandt JD, Tio RA, Breek JC, Zeebregts CJ. Carotid plaque formation and serum biomarkers. *Atherosclerosis.* 2010;213(1):21-9.
13. Nicolaidis AN, Kakkos SK, Kyriacou E, Griffin M, Sabetai M, Thomas DJ, i sur. Asymptomatic internal carotid artery stenosis and cerebrovascular risk stratification. *J Vasc Surg.* 2010;52(6):1486-96 e1-5.
14. Hashimoto H, Tagaya M, Niki H, Etani H. Computer-assisted analysis of heterogeneity on B-mode imaging predicts instability of asymptomatic carotid plaque. *Cerebrovasc Dis.* 2009;28(4):357-64.
15. Mathiesen EB, Bonna KH, Joakimsen O. Echolucent plaques are associated with high risk of ischemic cerebrovascular events in carotid stenosis: the tromso study. *Circulation.* 2001;103(17):2171-5.
16. Ridker PM, Hennekens CH, Buring JE, Rifai N. C-reactive protein and other markers of inflammation in the prediction of cardiovascular disease in women. *N Engl J Med.* 2000;342(12):836-43.
17. Huynh TTT, Estrera AL, Miler CC, Safi HJ. Thoracic Vasculature. U: Townsend CM, Sabiston DC, ur. *Sabiston textbook of surgery : the biological basis of modern surgical practice.* 17th ed. Philadelphia: Saunders; 2004. Str. 1939-64.

18. De Syo D. Cerebrevaskularna insuficijencija. U: Šoša T. Kirurgija: Zagreb: Naklada Ljevak; 2007. Str. 719-725.
19. Sef D, Skopljanac-Macina A, Milosevic M, Skrtic A, Vidjak V. Cerebral Neuromonitoring during Carotid Endarterectomy and Impact of Contralateral Internal Carotid Occlusion. *J Stroke Cerebrovasc Dis.* 2018;27(5):1395-402.
20. Clagett GP. Cerebrovascular Disease. U: Townsend CM, Sabiston DC, ur. Sabiston textbook of surgery: the biological basis of modern surgical practice. 17th ed. Philadelphia: Saunders; 2004. Str. 1939-64.
21. Kumar V, Abul K. Abbas, Jon C. Aster. Robbins Basic Pathology. 10th ed. Philadelphia: Elsevier - Health Sciences Division; 2017.
22. Libby P. Pathobiology of Atherosclerosis. U: Creager M, Loscalzo J, Beckman JA, ur. Vascular Medicine: A Companion to Braunwald's Heart Disease: Philadelphia: Elsevier Health Sciences; 2019. Str. 97-112.
23. Libby P. The Vascular Biology of Atherosclerosis. U: Zipes DP, Libby P, Braunwald E, Bonow RO, Mann DL, Tomaselli GF, ur. Braunwald's Heart Disease: A Textbook of Cardiovascular Medicine: Elsevier; 2019. Str. 859-75.
24. Baker CS, Hall RJ, Evans TJ, Pomerance A, Maclouf J, Creminon C, i sur. Cyclooxygenase-2 is widely expressed in atherosclerotic lesions affecting native and transplanted human coronary arteries and colocalizes with inducible nitric oxide synthase and nitrotyrosine particularly in macrophages. *Arterioscler Thromb Vasc Biol.* 1999;19(3):646-55.
25. Cai JM, Hatsukami TS, Ferguson MS, Small R, Polissar NL, Yuan C. Classification of human carotid atherosclerotic lesions with in vivo multicontrast magnetic resonance imaging. *Circulation.* 2002;106(11):1368-73.
26. Redgrave JN, Lovett JK, Gallagher PJ, Rothwell PM. Histological assessment of 526 symptomatic carotid plaques in relation to the nature and timing of ischemic symptoms: the Oxford plaque study. *Circulation.* 2006;113(19):2320-8.

27. Loftus IM, Naylor AR, Goodall S, Crowther M, Jones L, Bell PR, i sur. Increased matrix metalloproteinase-9 activity in unstable carotid plaques. A potential role in acute plaque disruption. *Stroke*. 2000;31(1):40-7.
28. Loftus IM, Naylor AR, Bell PR, Thompson MM. Matrix metalloproteinases and atherosclerotic plaque instability. *Br J Surg*. 2002;89(6):680-94.
29. Schillinger M, Exner M, Mlekusch W, Sabeti S, Amighi J, Nikowitsch R, i sur. Inflammation and Carotid Artery--Risk for Atherosclerosis Study (ICARAS). *Circulation*. 2005;111(17):2203-9.
30. Felton CV, Crook D, Davies MJ, Oliver MF. Relation of plaque lipid composition and morphology to the stability of human aortic plaques. *Arterioscler Thromb Vasc Biol*. 1997;17(7):1337-45.
31. Camici PG, Rimoldi OE, Gaemperli O, Libby P. Non-invasive anatomic and functional imaging of vascular inflammation and unstable plaque. *Eur Heart J*. 2012;33(11):1309-17.
32. Heo SH, Cho CH, Kim HO, Jo YH, Yoon KS, Lee JH, i sur. Plaque rupture is a determinant of vascular events in carotid artery atherosclerotic disease: involvement of matrix metalloproteinases 2 and 9. *J Clin Neurol*. 2011;7(2):69-76.
33. Sadat U, Teng Z, Young VE, Walsh SR, Li ZY, Graves MJ, i sur. Association between biomechanical structural stresses of atherosclerotic carotid plaques and subsequent ischaemic cerebrovascular events--a longitudinal in vivo magnetic resonance imaging-based finite element study. *Eur J Vasc Endovasc Surg*. 2010;40(4):485-91.
34. Loftus IM, Naylor AR, Bell PR, Thompson MM. Plasma MMP-9 - a marker of carotid plaque instability. *Eur J Vasc Endovasc Surg*. 2001;21(1):17-21.
35. Han YP, Wang DM, Liu JC, Wang LJ, Lu J, Qi P, i sur. [Research on the relationship between levels of soluble cluster of differentiation 40 ligand, matrix

metalloproteinase 9 and pregnancy-associated plasma protein A in serum and stability of carotid plaques]. *Zhonghua Wai Ke Za Zhi*. 2012;50(1):70-3.

36. de Nooijer R, Verkleij CJ, von der Thusen JH, Jukema JW, van der Wall EE, van Berkel TJ, i sur. Lesional overexpression of matrix metalloproteinase-9 promotes intraplaque hemorrhage in advanced lesions but not at earlier stages of atherogenesis. *Arterioscler Thromb Vasc Biol*. 2006;26(2):340-6.

37. Baroncini LAV, Nakao LS, Ramos SG, Filho AP, Murta LO, Jr., Ingberman M, i sur. Assessment of MMP-9, TIMP-1, and COX-2 in normal tissue and in advanced symptomatic and asymptomatic carotid plaques. *Thromb J*. 2011;9(1):6.

38. Peeters W, Hellings WE, de Kleijn DP, de Vries JP, Moll FL, Vink A, i sur. Carotid atherosclerotic plaques stabilize after stroke: insights into the natural process of atherosclerotic plaque stabilization. *Arterioscler Thromb Vasc Biol*. 2009;29(1):128-33.

39. Redgrave JN, Gallagher P, Lovett JK, Rothwell PM. Critical cap thickness and rupture in symptomatic carotid plaques: the oxford plaque study. *Stroke*. 2008;39(6):1722-9.

40. Cipollone F, Prontera C, Pini B, Marini M, Fazio M, De Cesare D, i sur. Overexpression of functionally coupled cyclooxygenase-2 and prostaglandin E synthase in symptomatic atherosclerotic plaques as a basis of prostaglandin E(2)-dependent plaque instability. *Circulation*. 2001;104(8):921-7.

41. Howarth SP, Tang TY, Trivedi R, Weerakkody R, J UK-I, Gaunt ME, i sur. Utility of USPIO-enhanced MR imaging to identify inflammation and the fibrous cap: a comparison of symptomatic and asymptomatic individuals. *Eur J Radiol*. 2009;70(3):555-60.

42. Reiter M, Horvat R, Puchner S, Rinner W, Polterauer P, Lammer J, i sur. Plaque imaging of the internal carotid artery - correlation of B-flow imaging with histopathology. *Am J Neuroradiol*. 2007;28(1):122-6.

43. Santovito D, Mezzetti A, Cipollone F. Cyclooxygenase and prostaglandin synthases: roles in plaque stability and instability in humans. *Curr Opin Lipidol*. 2009;20(5):402-8.
44. Rost NS, Wolf PA, Kase CS, Kelly-Hayes M, Silbershatz H, Massaro JM, i sur. Plasma concentration of C-reactive protein and risk of ischemic stroke and transient ischemic attack: the Framingham study. *Stroke*. 2001;32(11):2575-9.
45. Danesh J, Wheeler JG, Hirschfield GM, Eda S, Eiriksdottir G, Rumley A, i sur. C-reactive protein and other circulating markers of inflammation in the prediction of coronary heart disease. *N Engl J Med*. 2004;350(14):1387-97.
46. Maier W, Altwegg LA, Corti R, Gay S, Hersberger M, Maly FE, i sur. Inflammatory markers at the site of ruptured plaque in acute myocardial infarction: locally increased interleukin-6 and serum amyloid A but decreased C-reactive protein. *Circulation*. 2005;111(11):1355-61.
47. Blankenberg S, Rupprecht HJ, Poirier O, Bickel C, Smieja M, Hafner G, i sur. Plasma concentrations and genetic variation of matrix metalloproteinase 9 and prognosis of patients with cardiovascular disease. *Circulation*. 2003;107(12):1579-85.
48. Amighi J, Hoke M, Mlekusch W, Schlager O, Exner M, Haumer M, i sur. Beta 2 microglobulin and the risk for cardiovascular events in patients with asymptomatic carotid atherosclerosis. *Stroke*. 2011;42(7):1826-33.
49. Papas TT, Maltezos CK, Papanas N, Kopadis G, Marakis J, Maltezos E, i sur. High-sensitivity CRP is correlated with neurologic symptoms and plaque instability in patients with severe stenosis of the carotid bifurcation. *Vasc Endovascular Surg*. 2008;42(3):249-55.
50. Kang KB, Van Der Zyppe A, Iannazzo L, Majewski H. Age-related changes in monocyte and platelet cyclooxygenase expression in healthy male humans and rats. *Transl Res*. 2006;148(6):289-94.

51. Corcoran ML, Stetler-Stevenson WG, DeWitt DL, Wahl LM. Effect of cholera toxin and pertussis toxin on prostaglandin H synthase-2, prostaglandin E2, and matrix metalloproteinase production by human monocytes. *Arch Biochem Biophys.* 1994;310(2):481-8.
52. Zhou Z, Li X, Yang B, Jiang D. Relationship between lysophosphatidic acid and matrix metalloproteinase-9 plasma concentrations and carotid atheromatous plaque stability in patients with cerebral infarction. *J Int Med Res.* 2014;42(3):669-76.
53. Cipollone F, Patrignani P, Greco A, Panara MR, Padovano R, Cuccurullo F, *i sur.* Differential suppression of thromboxane biosynthesis by indobufen and aspirin in patients with unstable angina. *Circulation.* 1997;96(4):1109-16.
54. Bresalier RS, Sandler RS, Quan H, Bolognese JA, Oxenius B, Horgan K, *i sur.* Cardiovascular events associated with rofecoxib in a colorectal adenoma chemoprevention trial. *N Engl J Med.* 2005;352(11):1092-102.
55. Bombardier C, Laine L, Reicin A, Shapiro D, Burgos-Vargas R, Davis B, *i sur.* Comparison of upper gastrointestinal toxicity of rofecoxib and naproxen in patients with rheumatoid arthritis. VIGOR Study Group. *N Engl J Med.* 2000;343(21):1520-8, 2 p following 8.
56. Kearney PM, Baigent C, Godwin J, Halls H, Emberson JR, Patrono C. Do selective cyclo-oxygenase-2 inhibitors and traditional non-steroidal anti-inflammatory drugs increase the risk of atherothrombosis? Meta-analysis of randomised trials. *BMJ.* 2006;332(7553):1302-8.
57. Schönbeck U, Sukhova GK, Graber P, Coulter S, Libby P. Augmented expression of cyclooxygenase-2 in human atherosclerotic lesions. *Am J Pathol.* 1999;155(4):1281-91.
58. Belton O, Byrne D, Kearney D, Leahy A, Fitzgerald DJ. Cyclooxygenase-1 and -2-dependent prostacyclin formation in patients with atherosclerosis. *Circulation.* 2000;102(8):840-5.

59. Rush DS, Kerstein MD, Bellan JA, Knoop SM, Mayeux PR, Hyman AL, i sur. Prostacyclin, thromboxane A2, and prostaglandin E2 formation in atherosclerotic human carotid artery. *Arteriosclerosis*. 1988;8(1):73-8.
60. Hajjar DP, Pomerantz KB. Signal transduction in atherosclerosis: integration of cytokines and the eicosanoid network. *FASEB J*. 1992;6(11):2933-41.
61. Corcoran ML, Stetler-Stevenson WG, Brown PD, Wahl LM. Interleukin 4 inhibition of prostaglandin E2 synthesis blocks interstitial collagenase and 92-kDa type IV collagenase/gelatinase production by human monocytes. *J Biol Chem*. 1992;267(1):515-9.
62. Huttner JJ, Gwebu ET, Panganamala RV, Milo GE, Cornwell DC, Sharma HM, i sur. Fatty acids and their prostaglandin derivatives: inhibitors of proliferation in aortic smooth muscle cells. *Science*. 1977;197(4300):289-91.
63. Marx N, Schönbeck U, Lazar MA, Libby P, Plutzky J. Peroxisome proliferator-activated receptor gamma activators inhibit gene expression and migration in human vascular smooth muscle cells. *Circ Res*. 1998;83(11):1097-103.
64. Moulton KS, Heller E, Konerding MA, Flynn E, Palinski W, Folkman J. Angiogenesis inhibitors endostatin or TNP-470 reduce intimal neovascularization and plaque growth in apolipoprotein E-deficient mice. *Circulation*. 1999;99(13):1726-32.
65. Nagase H, Visse R, Murphy G. Structure and function of matrix metalloproteinases and TIMPs. *Cardiovasc Res*. 2006;69(3):562-73.
66. Marino-Puertas L, Goulas T, Gomis-Rüth FX. Matrix metalloproteinases outside vertebrates. *Biochim Biophys Acta Mol Cell Res*. 2017;1864(11 Pt A):2026-35.

67. Gkouveris I NN, Aseervatham J, Rao N, Ogbureke KUE. Matrix metalloproteinases in head and neck cancer: current perspectives. *Metalloproteinases In Medicine*.2017;4:47-61.
68. Back M, Ketelhuth DF, Agewall S. Matrix metalloproteinases in atherothrombosis. *Prog Cardiovasc Dis*. 2010;52(5):410-28.
69. Wang X, Khalil RA. Matrix Metalloproteinases, Vascular Remodeling, and Vascular Disease. *Adv Pharmacol*. 2018;81:241-330.
70. Galis ZS, Khatri JJ. Matrix Metalloproteinases in Vascular Remodeling and Atherogenesis. *Circ Res*. 2002;90(3):251-62.
71. Welgus HG, Campbell EJ, Cury JD, Eisen AZ, Senior RM, Wilhelm SM, i sur. Neutral metalloproteinases produced by human mononuclear phagocytes. Enzyme profile, regulation, and expression during cellular development. *J Clin Invest*. 1990;86(5):1496-502.
72. Li L, Li J, Yi J, Liu H, Lei H. Dose-Effect of Irbesartan on Cyclooxygenase-2 and Matrix Metalloproteinase-9 Expression in Rabbit Atherosclerosis. *J Cardiovasc Pharmacol*. 2018;71(2):82-94.
73. Rao VH, Kansal V, Stoupa S, Agrawal DK. MMP-1 and MMP-9 regulate epidermal growth factor-dependent collagen loss in human carotid plaque smooth muscle cells. *Physiol Rep*. 2014;2(2):e00224.
74. Tan C, Liu Y, Li W, Deng F, Liu X, Wang X, i sur. Associations of matrix metalloproteinase-9 and monocyte chemoattractant protein-1 concentrations with carotid atherosclerosis, based on measurements of plaque and intima-media thickness. *Atherosclerosis*. 2014;232(1):199-203.
75. Kolkenbrock H, Hecker-Kia A, Orgel D, Kinawi A, Ulbrich N. Progelatinase B forms from human neutrophils. complex formation of monomer/lipocalin with TIMP-1. *Biol Chem*. 1996;377(7-8):529-33.

76. Menashi S, Fridman R, Desrivieres S, Lu H, Legrand Y, Soria C. Regulation of 92-kDa gelatinase B activity in the extracellular matrix by tissue kallikrein. *Ann NY Acad Sci.* 1994;732:466-8.
77. Ezhov M, Safarova M, Afanasieva O, Mitroshkin M, Matchin Y, Pokrovsky S. Matrix Metalloproteinase 9 as a Predictor of Coronary Atherosclerotic Plaque Instability in Stable Coronary Heart Disease Patients with Elevated Lipoprotein(a) Levels. *Biomolecules.* 2019;9(4).
78. Tang QD, Wu PS, Hou YQ, Huang Z, Zhou ZJ, Guo ZG, i sur. [Plasma matrix metalloproteinases-2 and -9 levels are elevated in patients with acute coronary syndrome and coronary chronic total occlusion]. *Nan Fang Yi Ke Da Xue Xue Bao.* 2009;29(5):1004-7.
79. Koenig W, Khuseyinova N. Biomarkers of atherosclerotic plaque instability and rupture. *Arterioscler Thromb Vasc Biol.* 2007;27(1):15-26.
80. Inokubo Y, Hanada H, Ishizaka H, Fukushi T, Kamada T, Okumura K. Plasma levels of matrix metalloproteinase-9 and tissue inhibitor of metalloproteinase-1 are increased in the coronary circulation in patients with acute coronary syndrome. *Am Heart J.* 2001;141(2):211-7.
81. Kai H, Ikeda H, Yasukawa H, Kai M, Seki Y, Kuwahara F, i sur. Peripheral blood levels of matrix metalloproteinases-2 and -9 are elevated in patients with acute coronary syndromes. *J Am Coll Cardiol.* 1998;32(2):368-72.
82. Lahdentausta L, Leskelä J, Winkelmann A, Tervahartiala T, Sorsa T, Pesonen E, i sur. Serum MMP-9 Diagnostics, Prognostics, and Activation in Acute Coronary Syndrome and Its Recurrence. *J Cardiovasc Transl Res.* 2018;11(3):210-20.
83. Galis ZS, Sukhova GK, Lark MW, Libby P. Increased expression of matrix metalloproteinases and matrix degrading activity in vulnerable regions of human atherosclerotic plaques. *J Clin Invest.* 1994;94(6):2493-503.

84. Romero JR, Vasan RS, Beiser AS, Polak JF, Benjamin EJ, Wolf PA, i sur. Association of Carotid Artery Atherosclerosis With Circulating Biomarkers of Extracellular Matrix Remodeling: The Framingham Offspring Study. *J Stroke Cerebrovasc Dis.* 2008;17(6):412-7.
85. Baroncini LA, Filho Pazin A, Murta LO, Jr., Nakao LS, Ramos SG, Precoma DB. Videodensitometric analysis of advanced carotid plaque: correlation with MMP-9 and TIMP-1 expression. *Cardiovasc Ultrasound.* 2011;9:24.
86. Hernandez-Anzaldo S, Brglez V, Hemmeryckx B, Leung D, Filep JG, Vance JE, i sur. Novel Role for Matrix Metalloproteinase 9 in Modulation of Cholesterol Metabolism. *J Am Heart Assoc.* 2016;5(10):e004228.
87. Dwivedi A, Slater SC, George SJ. MMP-9 and -12 cause N-cadherin shedding and thereby β -catenin signalling and vascular smooth muscle cell proliferation. *Cardiovasc Res.* 2008;81(1):178-86.
88. Butoi E, Gan AM, Tucureanu MM, Stan D, Macarie RD, Constantinescu C, i sur. Cross-talk between macrophages and smooth muscle cells impairs collagen and metalloprotease synthesis and promotes angiogenesis. *Biochim Biophys Acta.* 2016;1863(7 Pt A):1568-78.
89. Liu Y, Zhang H, Yan L, Du W, Zhang M, Chen H, i sur. MMP-2 and MMP-9 contribute to the angiogenic effect produced by hypoxia/15-HETE in pulmonary endothelial cells. *J Mol Cell Cardiol.* 2018;121:36-50.
90. Olejarz W, Lacheta D, Kubiak-Tomaszewska G. Matrix Metalloproteinases as Biomarkers of Atherosclerotic Plaque Instability. *Int J Mol Sci.* 2020;21(11).
91. Galis ZS, Johnson C, Godin D, Magid R, Shipley JM, Senior RM, i sur. Targeted disruption of the matrix metalloproteinase-9 gene impairs smooth muscle cell migration and geometrical arterial remodeling. *Circ Res.* 2002;91(9):852-9.

92. Ay H, Arsava EM, Andsberg G, Benner T, Brown RD, Jr., Chapman SN, et al. Pathogenic ischemic stroke phenotypes in the NINDS-stroke genetics network. *Stroke*. 2014;45(12):3589-96.
93. Naylor AR. Why is the management of asymptomatic carotid disease so controversial? *Surgeon*. 2015;13(1):34-43.
94. Arnold M, Perler B. Carotid Artery: Endarterectomy. U: Cronenwett JL, Johnston KW, et al. *Rutherford's vascular surgery*. 8th ed. Philadelphia: Elsevier Saunders; 2014. Str. 1514-43.
95. Dunmore BJ, McCarthy MJ, Naylor AR, Brindle NP. Carotid plaque instability and ischemic symptoms are linked to immaturity of microvessels within plaques. *J Vasc Surg*. 2007;45(1):155-9.
96. Hobson RW, 2nd, Mackey WC, Ascher E, Murad MH, Calligaro KD, Comerota AJ, et al. Management of atherosclerotic carotid artery disease: clinical practice guidelines of the Society for Vascular Surgery. *J Vasc Surg*. 2008;48(2):480-6.
97. Halliday A, Mansfield A, Marro J, Peto C, Peto R, Potter J, et al. Prevention of disabling and fatal strokes by successful carotid endarterectomy in patients without recent neurological symptoms: randomised controlled trial. *Lancet*. 2004;363(9420):1491-502.
98. Aho K, Harmsen P, Hatano S, Marquardsen J, Smirnov VE, Strasser T. Cerebrovascular disease in the community: results of a WHO collaborative study. *Bull World Health Organ*. 1980;58(1):113-30.
99. Sacco RL, Kasner SE, Broderick JP, Caplan LR, Connors JJ, Culebras A, et al. An updated definition of stroke for the 21st century: a statement for healthcare professionals from the American Heart Association/American Stroke Association. *Stroke*. 2013;44(7):2064-89.

100. Kittner SJ, Sharkness CM, Sloan MA, Price TR, Dambrosia JM, Tuhim S, i sur. Infarcts with a cardiac source of embolism in the NINDS Stroke Data Bank: neurologic examination. *Neurology*. 1992;42(2):299-302.
101. Arboix A, Oliveres M, Massons J, Pujades R, Garcia-Eroles L. Early differentiation of cardioembolic from atherothrombotic cerebral infarction: a multivariate analysis. *Eur J Neurol*. 1999;6(6):677-83.
102. Norrving B. Lacunar infarcts: no black holes in the brain are benign. *Pract Neurol*. 2008;8(4):222-8.
103. Vermeer SE, Prins ND, den Heijer T, Hofman A, Koudstaal PJ, Breteler MM. Silent brain infarcts and the risk of dementia and cognitive decline. *N Engl J Med*. 2003;348(13):1215-22.
104. Karkos CD, Hernandez-Lahoz I, Naylor AR. Urgent carotid surgery in patients with crescendo transient ischaemic attacks and stroke-in-evolution: a systematic review. *Eur J Vasc Endovasc Surg*. 2009;37(3):279-88.
105. Capoccia L, Sbarigia E, Speziale F, Toni D, Biello A, Montelione N, i sur. The need for emergency surgical treatment in carotid-related stroke in evolution and crescendo transient ischemic attack. *J Vasc Surg*. 2012;55(6):1611-7.
106. Sise MJ, Brown CVR, Champion HC. *Vascular Trauma*. U: Sabiston DC, Townsend CM, ur. *Sabiston textbook of surgery : the biological basis of modern surgical practice*. 19th ed. Philadelphia: Elsevier Saunders; 2012.
107. Halliday A, Harrison M, Hayter E, Kong X, Mansfield A, Marro J, i sur. 10-year stroke prevention after successful carotid endarterectomy for asymptomatic stenosis (ACST-1): a multicentre randomised trial. *Lancet*. 2010;376(9746):1074-84.
108. Moneta GL, Edwards JM, Chitwood RW, Taylor LM, Jr., Lee RW, Cummings CA, i sur. Correlation of North American Symptomatic Carotid Endarterectomy Trial (NASCET) angiographic definition of 70% to 99% internal

carotid artery stenosis with duplex scanning. *J Vasc Surg.* 1993;17(1):152-7; discussion 7-9.

109. Markus HS, King A, Shipley M, Topakian R, Cullinane M, Reihill S, i sur. Asymptomatic embolisation for prediction of stroke in the Asymptomatic Carotid Emboli Study (ACES): a prospective observational study. *Lancet Neurol.* 2010;9(7):663-71.

110. Inzitari D, Eliasziw M, Gates P, Sharpe BL, Chan RK, Meldrum HE, i sur. The causes and risk of stroke in patients with asymptomatic internal-carotid-artery stenosis. North American Symptomatic Carotid Endarterectomy Trial Collaborators. *N Engl J Med.* 2000;342(23):1693-700.

111. Ruitenberg A, den Heijer T, Bakker SL, van Swieten JC, Koudstaal PJ, Hofman A, i sur. Cerebral hypoperfusion and clinical onset of dementia: the Rotterdam Study. *Ann Neurol.* 2005;57(6):789-94.

112. Jauch EC, Saver JL, Adams HP, Jr., Bruno A, Connors JJ, Demaerschalk BM, i sur. Guidelines for the early management of patients with acute ischemic stroke: a guideline for healthcare professionals from the American Heart Association/American Stroke Association. *Stroke.* 2013;44(3):870-947.

113. Ricotta JJ, Aburahma A, Ascher E, Eskandari M, Faries P, Lal BK. Updated Society for Vascular Surgery guidelines for management of extracranial carotid disease. *J Vasc Surg.* 2011;54(3):e1-31.

114. Randomised trial of endarterectomy for recently symptomatic carotid stenosis: final results of the MRC European Carotid Surgery Trial (ECST). *Lancet.* 1998;351(9113):1379-87.

115. Rothwell PM, Gibson RJ, Slattery J, Sellar RJ, Warlow CP. Equivalence of measurements of carotid stenosis. A comparison of three methods on 1001 angiograms. European Carotid Surgery Trialists' Collaborative Group. *Stroke.* 1994;25(12):2435-9.

116. Wardlaw JM, Chappell FM, Stevenson M, De Nigris E, Thomas S, Gillard J, i sur. Accurate, practical and cost-effective assessment of carotid stenosis in the UK. *Health Technol Assess.* 2006;10(30):iii-iv, ix-x, 1-182.
117. Saba L, Anzidei M, Piga M, Ciolina F, Mannelli L, Catalano C, i sur. Multi-modal CT scanning in the evaluation of cerebrovascular disease patients. *Cardiovasc Diagn Ther.* 2014;4(3):245-62.
118. Sef D, Birdi I. Clinically significant incidental findings during preoperative computed tomography of patients undergoing cardiac surgery. *Interact Cardiovasc Thorac Surg.* 2020;31(5):629-31.
119. Saba L, Sanfilippo R, Sannia S, Anzidei M, Montisci R, Mallarini G, i sur. Association between carotid artery plaque volume, composition, and ulceration: a retrospective assessment with MDCT. *AJR Am J Roentgenol.* 2012;199(1):151-6.
120. Alberts MJ, Latchaw RE, Jagoda A, Wechsler LR, Crocco T, George MG, i sur. Revised and updated recommendations for the establishment of primary stroke centers: a summary statement from the brain attack coalition. *Stroke.* 2011;42(9):2651-65.
121. Lell MM, Anders K, Uder M, Klotz E, Ditt H, Vega-Higuera F, i sur. New techniques in CT angiography. *Radiographics.* 2006;26 Suppl 1:S45-62.
122. de Weert TT, Ouhlous M, Meijering E, Zondervan PE, Hendriks JM, van Sambeek MR, i sur. In vivo characterization and quantification of atherosclerotic carotid plaque components with multidetector computed tomography and histopathological correlation. *Arterioscler Thromb Vasc Biol.* 2006;26(10):2366-72.
123. Millon A, Mathevet JL, Boussel L, Faries PL, Fayad ZA, Douek PC, i sur. High-resolution magnetic resonance imaging of carotid atherosclerosis identifies vulnerable carotid plaques. *J Vasc Surg.* 2013;57(4):1046-51 e2.

124. Esposito L, Saam T, Heider P, Bockelbrink A, Pelisek J, Sepp D, i sur. MRI plaque imaging reveals high-risk carotid plaques especially in diabetic patients irrespective of the degree of stenosis. *BMC Med Imaging*. 2010;10:27.
125. Hatsukami TS, Ross R, Polissar NL, Yuan C. Visualization of fibrous cap thickness and rupture in human atherosclerotic carotid plaque in vivo with high-resolution magnetic resonance imaging. *Circulation*. 2000;102(9):959-64.
126. Altaf N, Beech A, Goode SD, Gladman JR, Moody AR, Auer DP, i sur. Carotid intraplaque hemorrhage detected by magnetic resonance imaging predicts embolization during carotid endarterectomy. *J Vasc Surg*. 2007;46(1):31-6.
127. Yuan C, Mitsumori LM, Beach KW, Maravilla KR. Carotid atherosclerotic plaque: noninvasive MR characterization and identification of vulnerable lesions. *Radiology*. 2001;221(2):285-99.
128. Kleinig TJ. Associations and implications of cerebral microbleeds. *J Clin Neurosci*. 2013;20(7):919-27.
129. Kaufmann TJ, Huston J, 3rd, Mandrekar JN, Schleck CD, Thielen KR, Kallmes DF. Complications of diagnostic cerebral angiography: evaluation of 19,826 consecutive patients. *Radiology*. 2007;243(3):812-9.
130. Gupta A, Baradaran H, Schweitzer AD, Kamel H, Pandya A, Delgado D, i sur. Carotid plaque MRI and stroke risk: a systematic review and meta-analysis. *Stroke*. 2013;44(11):3071-7.
131. Chen L, Yang Q, Ding R, Liu D, Chen Z. Carotid thickness and atherosclerotic plaque stability, serum inflammation, serum MMP-2 and MMP-9 were associated with acute cerebral infarction. *Exp Ther Med*. 2018;16(6):5253-7.
132. Saito H, Kuroda S, Hirata K, Magota K, Shiga T, Tamaki N, i sur. Validity of dual MRI and F-FDG PET imaging in predicting vulnerable and inflamed carotid plaque. *Cerebrovasc Dis*. 2013;35(4):370-7.

133. Karolyi M, Seifarth H, Liew G, Schlett CL, Maurovich-Horvat P, Stolzmann P, i sur. Classification of coronary atherosclerotic plaques ex vivo with T1, T2, and ultrashort echo time CMR. *JACC Cardiovasc Interv.* 2013;6(4):466-74.
134. van den Bouwhuisen QJ, Vernooij MW, Hofman A, Krestin GP, van der Lugt A, Witteman JC. Determinants of magnetic resonance imaging detected carotid plaque components: the Rotterdam Study. *Eur Heart J.* 2012;33(2):221-9.
135. Bogiatzi C, Cocker MS, Beanlands R, Spence JD. Identifying high-risk asymptomatic carotid stenosis. *Expert Opin Med Diagn.* 2012;6(2):139-51.
136. Serfaty JM, Chaabane L, Tabib A, Chevallier JM, Briguet A, Douek PC. Atherosclerotic plaques: classification and characterization with T2-weighted high-spatial-resolution MR imaging-- an in vitro study. *Radiology.* 2001;219(2):403-10.
137. Lin K, Zhang ZQ, Detrano R, Lu B, Fan ZM. Carotid vulnerable lesions are related to accelerated recurrence for cerebral infarction magnetic resonance imaging study. *Acad Radiol.* 2006;13(10):1180-6.
138. Fabiano S, Mancino S, Stefanini M, Chiocchi M, Mauriello A, Spagnoli LG, i sur. High-resolution multicontrast-weighted MR imaging from human carotid endarterectomy specimens to assess carotid plaque components. *Eur Radiol.* 2008;18(12):2912-21.
139. Lee J, Kil J, Kim DW, Kang SD. Usefulness of Plaque Magnetic Resonance Imaging in Identifying High-Risk Carotid Plaques Irrespective of the Degree of Stenosis. *J Cerebrovasc Endovasc Neurosurg.* 2017;19(4):291-300.
140. Narumi S, Sasaki M, Miyazawa H, Natori T, Ito K, Ogasawara K, i sur. T1-Weighted Magnetic Resonance Carotid Plaque Imaging: a Comparison between Conventional and Fast Spin-Echo Techniques. *J Stroke Cerebrovasc Dis.* 2017;26(2):273-9.

141. Singh N, Moody AR, Panzov V, Gladstone DJ. Carotid Intraplaque Hemorrhage in Patients with Embolic Stroke of Undetermined Source. *J Stroke Cerebrovasc Dis.* 2018;27(7):1956-9.
142. Singh N, Moody AR, Zhang B, Kaminski I, Kapur K, Chiu S, i sur. Age-Specific Sex Differences in Magnetic Resonance Imaging-Depicted Carotid Intraplaque Hemorrhage. *Stroke.* 2017;48(8):2129-35.
143. Sun R, Wang L, Guan C, Cao W, Tian B. Carotid Atherosclerotic Plaque Features in Patients with Acute Ischemic Stroke. *World Neurosurg.* 2018;112:e223-e8.
144. Zhou J, Chen H, Yang T, Xing C, Jia F. Comparison of Predictive Ability of Computed Tomography and Magnetic Resonance Imaging in Patients with Carotid Atherosclerosis Complicated with Stroke. *Iran J Public Health.* 2019;48(6):1052-8.
145. Rothwell PM, Eliasziw M, Gutnikov SA, Warlow CP, Barnett HJ. Endarterectomy for symptomatic carotid stenosis in relation to clinical subgroups and timing of surgery. *Lancet.* 2004;363(9413):915-24.
146. Rothwell PM, Eliasziw M, Gutnikov SA, Warlow CP, Barnett HJ. Sex difference in the effect of time from symptoms to surgery on benefit from carotid endarterectomy for transient ischemic attack and nondisabling stroke. *Stroke.* 2004;35(12):2855-61.
147. Ois A, Cuadrado-Godia E, Rodríguez-Campello A, Jimenez-Conde J, Roquer J. High risk of early neurological recurrence in symptomatic carotid stenosis. *Stroke.* 2009;40(8):2727-31.
148. Bonifati DM, Lorenzi A, Ermani M, Refatti F, Gremes E, Boninsegna C, i sur. Carotid stenosis as predictor of stroke after transient ischemic attacks. *J Neurol Sci.* 2011;303(1-2):85-9.

149. Crawford ES, De Bakey ME, Morris GC, Fields WS. Arterial reconstructive operation for occlusive disease of the innominate, carotid, subclavian, and vertebral arteries. *Prog Cardiovasc Dis.* 1960;3(2):145-61.
150. Shukuzawa K, Ohki T, Kanaoka Y, Sumi M, Maeda K, Toya N, i sur. Outcomes of mini-incision eversion carotid endarterectomy combined with nontouch isolation technique of the internal carotid artery. *J Vasc Surg.* 2018;67(2):490-7.
151. AbuRahma AF, Robinson PA, Saiedy S, Kahn JH, Boland JP. Prospective randomized trial of carotid endarterectomy with primary closure and patch angioplasty with saphenous vein, jugular vein, and polytetrafluoroethylene: long-term follow-up. *J Vasc Surg.* 1998;27(2):222-32; discussion 33-4.
152. Cao P, De Rango P, Zannetti S. Eversion vs conventional carotid endarterectomy: a systematic review. *Eur J Vasc Endovasc Surg.* 2002;23(3):195-201.
153. Holt PJ, Poloniecki JD, Loftus IM, Thompson MM. The relationship between hospital case volume and outcome from carotid endarterectomy in England from 2000 to 2005. *Eur J Vasc Endovasc Surg.* 2007;34(6):646-54.
154. AbuRahma AF, Stone PA, Srivastava M, Hass SM, Mousa AY, Dean LS, i sur. The effect of surgeon's specialty and volume on the perioperative outcome of carotid endarterectomy. *J Vasc Surg.* 2013;58(3):666-72.
155. Brott TG, Hobson RW, 2nd, Howard G, Roubin GS, Clark WM, Brooks W, i sur. Stenting versus endarterectomy for treatment of carotid-artery stenosis. *N Engl J Med.* 2010;363(1):11-23.
156. Kumar R, Batchelder A, Saratzis A, AbuRahma AF, Ringleb P, Lal BK, i sur. Restenosis after Carotid Interventions and Its Relationship with Recurrent Ipsilateral Stroke: A Systematic Review and Meta-analysis. *Eur J Vasc Endovasc Surg.* 2017;53(6):766-75.

157. Fokkema M, Vrijenhoek JE, Den Ruijter HM, Groenwold RH, Schermerhorn ML, Bots ML, i sur. Stenting versus endarterectomy for restenosis following prior ipsilateral carotid endarterectomy: an individual patient data meta-analysis. *Ann Surg.* 2015;261(3):598-604.
158. Skopljanac Macina A, Erdelez L, Sef D, Suknaić S, Hlevnjak D, Buhin M, i sur. [Minimally invasive aortic surgery (MIAS)]. *Lijec Vjesn.* 2008;130(7-8):187-90.
159. Gray WA, Yadav JS, Verta P, Scicli A, Fairman R, Wholey M, i sur. The CAPTURE registry: Predictors of outcomes in carotid artery stenting with embolic protection for high surgical risk patients in the early post-approval setting. *Catheter Cardiovasc Interv.* 2007;70(7):1025-33.
160. Rantner B, Goebel G, Bonati LH, Ringleb PA, Mas JL, Fraedrich G. The risk of carotid artery stenting compared with carotid endarterectomy is greatest in patients treated within 7 days of symptoms. *J Vasc Surg.* 2013;57(3):619-26.e2; discussion 25-6.
161. King A, Shipley M, Markus H. The effect of medical treatments on stroke risk in asymptomatic carotid stenosis. *Stroke.* 2013;44(2):542-6.
162. Taylor F, Huffman MD, Macedo AF, Moore THM, Burke M, Davey Smith G, i sur. Statins for the primary prevention of cardiovascular disease. . *Cochrane Database Syst Rev.* 2013;2013(1):CD004816.
163. Verhoeven BA, Velema E, Schoneveld AH, de Vries JP, de Bruin P, Seldenrijk CA, i sur. Athero-express: differential atherosclerotic plaque expression of mRNA and protein in relation to cardiovascular events and patient characteristics. Rationale and design. *Eur J Epidemiol.* 2004;19(12):1127-33.
164. Derksen WJ, Peeters W, van Lammeren GW, Tersteeg C, de Vries JP, de Kleijn DP, i sur. Different stages of intraplaque hemorrhage are associated with different plaque phenotypes: a large histopathological study in 794 carotid and 276 femoral endarterectomy specimens. *Atherosclerosis.* 2011;218(2):369-77.

165. Molloy KJ, Thompson MM, Schwalbe EC, Bell PR, Naylor AR, Loftus IM. Elevation in plasma MMP-9 following carotid endarterectomy is associated with particulate cerebral embolisation. *Eur J Vasc Endovasc Surg.* 2004;27(4):409-13.
166. Lewis SC, Warlow CP, Bodenham AR, Colam B, Rothwell PM, Torgerson D, *i sur.* General anaesthesia versus local anaesthesia for carotid surgery (GALA): a multicentre, randomised controlled trial. *Lancet.* 2008;372(9656):2132-42.
167. Avgerinos ED, Farber A, Abou Ali AN, Rybin D, Doros G, Eslami MH. Early carotid endarterectomy performed 2 to 5 days after the onset of neurologic symptoms leads to comparable results to carotid endarterectomy performed at later time points. *J Vasc Surg.* 2017;66(6):1719-26.
168. Flanigan DP, Flanigan ME, Dorne AL, Harward TR, Razavi MK, Ballard JL. Long-term results of 442 consecutive, standardized carotid endarterectomy procedures in standard-risk and high-risk patients. *J Vasc Surg.* 2007;46(5):876-82.
169. Hopkins LN, Roubin GS, Chakhtoura EY, Gray WA, Ferguson RD, Katzen BT, *i sur.* The Carotid Revascularization Endarterectomy versus Stenting Trial: credentialing of interventionalists and final results of lead-in phase. *J Stroke Cerebrovasc Dis.* 2010;19(2):153-62.
170. Krupinski J, Catena E, Miguel M, Domenech P, Vila R, Morchon S, *i sur.* D-dimer local expression is increased in symptomatic patients undergoing carotid endarterectomy. *Int J Cardiol.* 2007;116(2):174-9.
171. Halliday A, Harrison M, Hayter E, Kong X, Mansfield A, Marro J, *i sur.* 10-year stroke prevention after successful carotid endarterectomy for asymptomatic stenosis (ACST-1): a multicentre randomised trial. *Lancet.* 2010;376(9746):1074-84.

172. Altaf N, Akwei S, Auer DP, MacSweeney ST, Lowe J. Magnetic resonance detected carotid plaque hemorrhage is associated with inflammatory features in symptomatic carotid plaques. *Ann Vasc Surg.* 2013;27(5):655-61.
173. Arai D, Yamaguchi S, Murakami M, Nakakuki T, Fukuda S, Satoh-Asahara N, i sur. Characteristics of carotid plaque findings on ultrasonography and black blood magnetic resonance imaging in comparison with pathological findings. *Acta Neurochir Suppl.* 2011;112:15-9.
174. Baradaran H, Gupta A. Carotid Vessel Wall Imaging on CTA. *AJNR Am J Neuroradiol.* 2020;41(3):380-6.
175. Ajduk M, Bulimbasić S, Pavić L, Sarlija M, Patrlj L, Brkljacić B, i sur. Comparison of multidetector-row computed tomography and duplex Doppler ultrasonography in detecting atherosclerotic carotid plaques complicated with intraplaque hemorrhage. *Coll Antropol.* 2013;37(1):213-9.
176. Davies MJ, Richardson PD, Woolf N, Katz DR, Mann J. Risk of thrombosis in human atherosclerotic plaques: role of extracellular lipid, macrophage, and smooth muscle cell content. *Br Heart J.* 1993;69(5):377-81.
177. Gao P, Chen ZQ, Bao YH, Jiao LQ, Ling F. Correlation between carotid intraplaque hemorrhage and clinical symptoms: systematic review of observational studies. *Stroke.* 2007;38(8):2382-90.
178. Turu MM, Krupinski J, Catena E, Rosell A, Montaner J, Rubio F, i sur. Intraplaque MMP-8 levels are increased in asymptomatic patients with carotid plaque progression on ultrasound. *Atherosclerosis.* 2006;187(1):161-9.
179. Naghavi M, Libby P, Falk E, Casscells SW, Litovsky S, Rumberger J, i sur. From vulnerable plaque to vulnerable patient: a call for new definitions and risk assessment strategies: Part I. *Circulation.* 2003;108(14):1664-72.
180. Kolodgie FD, Gold HK, Burke AP, Fowler DR, Kruth HS, Weber DK, i sur. Intraplaque hemorrhage and progression of coronary atheroma. *N Engl J Med.* 2003;349(24):2316-25.

181. Cho KY, Miyoshi H, Kuroda S, Yasuda H, Kamiyama K, Nakagawara J, i sur. The phenotype of infiltrating macrophages influences arteriosclerotic plaque vulnerability in the carotid artery. *J Stroke Cerebrovasc Dis.* 2013;22(7):910-8.
182. Sitzer M, Trostdorf F. [The unstable carotid stenosis: definition and biological processes]. *Hamostaseologie.* 2003;23(2):61-6.
183. Jager NA, Wallis de Vries BM, Hillebrands JL, Harlaar NJ, Tio RA, Slart RH, i sur. Distribution of Matrix Metalloproteinases in Human Atherosclerotic Carotid Plaques and Their Production by Smooth Muscle Cells and Macrophage Subsets. *Mol Imaging Biol.* 2016;18(2):283-91.
184. Razuvaev A, Ekstrand J, Folkersen L, Agardh H, Markus D, Swedenborg J, i sur. Correlations between clinical variables and gene-expression profiles in carotid plaque instability. *Eur J Vasc Endovasc Surg.* 2011;42(6):722-30.
185. Abdelnaseer M, Elfayomi N, Esmail EH, Kamal MM, Hamdy A, Samie RMA, i sur. Relationship between matrix metalloproteinase-9 and common carotid artery intima media thickness. *Neurol Sci.* 2016;37(1):117-22.

11. KRATKA BIOGRAFIJA

Davorin Šef, dr. med., rođen je 1981. godine u Slavonskom Brodu. Medicinski fakultet Sveučilišta u Zagrebu upisuje 2000. te završava 2006. godine među 10% najboljih studenata s prosječnom ocjenom 4,71 (*summa cum laude*). Dobitnik je Rektorove nagrade 2004. godine za najbolji studentski znanstveni rad.

Odlazi na jednomjesečnu edukaciju iz kardijalne kirurgije 2005. godine u Nottingham (UK) i 2006. godine u Hamburg (Njemačka). Nakon položenog državnog ispita i jednogodišnjeg pripravničkog staža u Kliničkoj bolnici „Merkur“ u Zagrebu, 2008. godine započinje sa specijalizacijom iz opće kirurgije uz poseban interes za kardiovaskularnu kirurgiju.

Specijalistički ispit polaže 2013. godine i postaje specijalist opće kirurgije. Zapčinje sa subspecijalizacijom iz kardijalne kirurgije uz stručno usavršavanje na Klinici za kardiovaskularne bolesti „Magdalena“ u Krapinskim Toplicama, Kliničkom bolničkom centru Ljubljana (Slovenija), pod mentorstvom prof. dr. Tomislava Klokočovnika dr. med., te Kliničkom bolničkom centru „Rijeka“ u Rijeci pod mentorstvom prof. dr. Igora Medveda, dr. med. Kao dobitnik stipendije Europskog društva za kardiorakalnu kirurgiju odlazi na stručno usavršavanje u John Radcliffe Hospital u Oxford (UK) pod mentorstvom prof. David Taggarta te u Basildon University Hospital u Basildon (UK). Zapošljava se i radi na Odjelu kardijalne kirurgije i kardiorakalne transplantacijske kirurgije Royal Brompton and Harefield NHS Foundation Trust 2018. godine. Subspecijalistički ispit polaže 2018. godine i postaje subspecijalist kardijalne kirurgije. Ulazi u GMC UK Specialist Registrar kao subspecijalist kardiorakalne kirurgije 2019. godine.

Kao dobitnik stipendije Američkog društva za kardiorakalnu kirurgiju „James L. Cox Fellowship“ odlazi na stručno usavršavanje u West Virginia University (USA) 2020. godine pod mentorstvom prof. Vinay Badhwara i na posebnu edukaciju iz kirurgije fibrilacije atrijske te minimalno invazivne i robotski pomognute kardijalne kirurgije. Dodatnu edukaciju iz kardijalne kirurgije je obavio na preko 20 tečajeva u Salzburgu i Beču (Austrija), Pontresini (Švicarska), Budimpešti (Mađarska), Maastrichtu (Nizozemska), Londonu, Bristolu i Cambridge-u (UK), Milanu (Italija) te Pragu (Češka). Sudjelovao je na brojnim međunarodnim kardiokirurškim i kardiovaskularnim kongresima. Član je

Hrvatskog (HDKK) i Europskog društva za kardiotorakalnu kirurgiju (EACTS), Društva za kardiotorakalnu kirurgiju u Velikoj Britaniji (SCTS) te međunarodnog društva za transplantaciju srca i pluća (ISHLT). Autor je na više od 30 stručnih i znanstvenih radova u međunarodnim indeksiranim časopisima, 2 poglavlja u knjigama te više od 20 kongresnih sažetaka i predavanja, recenzent u više od 10 međunarodnih časopisa, te urednik u jednom međunarodnom časopisu.