

# Kompjuterizirano tomografski prikaz degenerativnih bolesti lumbalne kralježnice

---

Ristov, Ana

Master's thesis / Diplomski rad

2021

Degree Grantor / Ustanova koja je dodijelila akademski / stručni stupanj: **University of Zagreb, School of Medicine / Sveučilište u Zagrebu, Medicinski fakultet**

Permanent link / Trajna poveznica: <https://um.nsk.hr/um:nbn:hr:105:950663>

Rights / Prava: [In copyright](#) / [Zaštićeno autorskim pravom.](#)

Download date / Datum preuzimanja: **2024-08-04**



Repository / Repozitorij:

[Dr Med - University of Zagreb School of Medicine Digital Repository](#)



**SVEUČILIŠTE U ZAGREBU  
MEDICINSKI FAKULTET**

**Ana Ristov**

**Kompjuterizirano tomografski prikaz  
degenerativnih bolesti lumbalne kralježnice**

**DIPLOMSKI RAD**



**Zagreb, 2021.**

Ovaj diplomski rad izrađen je u Kliničkom zavodu za dijagnostičku i intervencijsku neuroradiologiju Kliničkog bolničkog centra Zagreb pod vodstvom doc.dr.sc. Gorana Pavliše, dr.med. i predan je na ocjenu u akademskoj godini 2020./2021.

# Kratice

ALARA ( engl. *as low as reasonably achievable*) - najnižé izvedivo

CT - kompjuterizirana tomografija

DNK - deoksiribonukleinska kiselina

EBCT (engl. *electron-beam computed tomography*) - electron beam kompjuterizirana tomografija

eV - elektronvolti

keV - kiloelektronvolti

LNT (engl. *linear no-threshold*) - linearni bez praga

MR - magnetska rezonancija

MSCT (engl. *multi-slice computed tomography*) - *multislice* kompjuterizirana tomografija

mSv - milisievert

nm - nanometar

Sv - Sievert

# Sadržaj

Sažetak

Summary

1. Uvod.....	1
2. Kompjuterizirana tomografija.....	3
2.1. X-zrake.....	3
2.2. CT uređaji.....	4
2.3. Rizici.....	6
2.3.1. Učinak na tkiva.....	6
2.3.2. Kvantifikacija doze zračenja.....	7
2.3.3. Odnos doze i učinka.....	8
2.3.4. Smjernice za zaštitu od zračenja.....	9
3. Degenerativne bolesti lumbalne kralježnice.....	10
3.1. Anatomija lumbalne kralježnice.....	10
3.1.1. Koštane strukture.....	10
3.1.2. Intervertebralni disk.....	11
3.1.3. Ligamenti.....	12
3.1.4. Kralježnična moždina.....	12

3.2. Degenerativne bolesti lumbalne kralježnice.....	12
3.2.1. Etiologija i patofiziologija.....	12
3.2.2. Degeneracija intervertebralnog diska.....	14
3.2.2.1. Hernija intervertebralnog diska.....	15
3.2.3. Degenerativne promjene pokrovne plohe kralješka.....	17
3.2.4. Degenerativne promjene fasetnih (zigapofizealnih) zglobova.....	18
3.2.5. Degenerativne promjene tijela kralješka.....	19
3.2.6. Degeneracijom izazvana stenoza.....	20
3.2.7. Komplikacije degenerativne bolesti lumbalne kralježnice.....	21
4. Radiološke tehnike za prikaz degenerativnih bolesti lumbalne kralježnice.....	22
4.1. Rendgen.....	22
4.2. Magnetska rezonancija.....	22
4.3. Kompjuterizirana tomografija.....	23
5. Zaključak.....	25
6. Zahvale.....	26
7. Literatura.....	26
8. Životopis.....	30

## **Sažetak**

### **Kompjuterizirano tomografski prikaz degenerativnih bolesti lumbalne kralježnice**

**Ana Ristov**

Kompjuterizirana tomografija (CT) je slikovna tehnika koji koristi x-zrake, tip ionizirajućeg zračenja, za prikaz unutarnje anatomije pacijenata. Temelji se na činjenici da različita tkiva različito atenuiraju x-zrake. Izvor zračenja putuje oko pacijenta uz detektor koji skuplja informacije o količini zračenja koja je prošla kroz pacijenta. Te podatke zatim obrađuje računalo i generira 2D i 3D snimke.

Degenerativna bolest lumbalne kralježnice postala je svjetski zdravstveni problem. Bol u donjem dijelu leđa drugi je najčešći razlog bolovanja u razvijenim zemljama.

Glavna je svrha ovog rada predstaviti CT kao jedan od najkorisnijih dijagnostičkih alata u slučajevima degenerativne bolesti lumbalne kralježnice. Osim CT-a, u sličnu svrhu se koristi i magnetska rezonancija (MR), no važno je napomenuti da su indikacije često različite za te dvije pretrage. Budući da CT koristi ionizirajuće zračenje, potencijalno je štetan za pacijenta. Stoga neki specijalisti učine MR iz opreza. Tada često MR bude nedovoljno informativan te se svejedno mora napraviti i CT. MR je skuplji od CT-a pa neki liječnici prvo upućuju na CT, no ako je pacijentovo stanje zahtijevalo MR, CT je nepotreban. Na koncu, ne samo da pacijent mora napraviti MR, već je i nepotrebno bio izložen zračenju. Cilj ovog rada je i definirati mogućnosti i indikacije za CT lumbalne kralježnice.

Ključne riječi: CT, degenerativna bolest, lumbalna kralježnica

## **Summary**

### **CT imaging of degenerative diseases of the lumbar spine**

**Ana Ristov**

The computed tomography (CT) is an imaging technique that utilizes x-rays, a type of ionizing radiation, to visualize the internal anatomy of patients. It is based on the principle that different tissues attenuate x-rays with varying intensity. The source of radiation travels around the patient together with the detector that collects data on the amount of radiation that passed through the patient's body. The gathered data is then processed by a computer and converted into 2D and 3D images.

Degenerative disease of the lumbar spine has become a global health issue. Lower back pain is the second most common reason for the sick leave in the developed countries.

The main purpose of this thesis is to present the CT as one of the most useful diagnostic tools in the cases of lumbar degenerative disease. Besides CT, magnetic resonance (MRI) is also used for a similar purpose, but it is important to note that the indications are often different for the two procedures. As CT uses ionizing radiation, it is potentially harmful for the patient. Therefore, some specialists prescribe an MRI out of caution. Oftentimes in those situations the MRI will be inconclusive and a CT will have to be performed anyways. MRIs are more expensive than CTs so some doctors will rather do a CT first, but if the patient's condition demanded an MRI, the CT will be unnecessary. In the end, not only will the patient have to have an MRI, but he will also have been needlessly exposed to x-rays. Therefore, another aim of this thesis is to define possibilities and indications for lumbar spine CT.

**Keywords:** CT, degenerative disease, lumbar spine

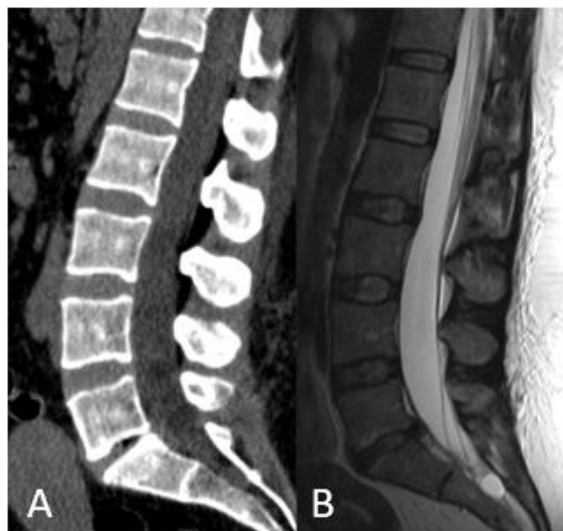


# 1. Uvod

Od prvog korištenja x-zraka u svrhu snimanja ljudskoga tijela 1895. godine (1), kada je William Conrad Röntgen prikazao kosti šake svoje supruge, pa do današnjih sofisticiranih uređaja za kompjuteriziranu tomografiju (CT) prijeđen je dug put. Prve verzije CT uređaja zahtijevale su pet minuta snimanja za jedan transverzalni sloj veličine polja snimanja 80x80 mm, dok je danas potrebna svega jedna sekunda za prikaz 1200 slojeva s poljem snimanja 512x512 mm. CT uređaji u svojim počecima koristili su se za dijagnostiku intrakranijskih procesa, da bi se kasnije njihova upotreba raširila i na ostala područja medicine, pa tako i na prikaz kralježničnih struktura. (2)

U slučaju prikaza degenerativnih bolesti kralježnice, magnetska je rezonancija (MR) često korisnija zbog boljeg prikaza mekih tkiva, no CT je potreban kako bi se točnije prikazale koštane strukture i kalcifikacije, te je također najčešće superioran nad MR-om u prostornoj rezoluciji.

(Slika 1) (3)



Slika 1 CT (A) i MR (B), lumbosakralna kralježnica, sagitalne snimke u istog bolesnika

Nedostatci CT-a u usporedbi s MR-om vezani su za veću dozu zračenja. Korist od CT snimanja u indiciranim stanjima svakako višestruko nadmašuje potencijalno štetni učinak ionizirajućeg zračenja, no postaje problem u slučaju kada se velik broj CT-i provodi bez ispravne indikacije. Česti su slučajevi u kojima se pacijent podvrgne CT-u kralježnice kada je MR zapravo prikladnija pretraga, a ponekad se i MR provede u pacijenata u kojih ne postoji indikacija ni za jednu od navedenih pretraga. Ta neopravdana snimanja nisu samo štetna za pacijenta (u slučaju CT-a), već su i veliko opterećenje za zdravstveni sustav te oduzimaju termine onima kojima su te pretrage zaista potrebne. U 9 Belgijskih bolnica 2011. godine provedeno je istraživanje koje je pokazalo da je postotak neopravdanih snimanja lumbalne kralježnice te godine bio čak 49%. Među njima najveći broj nepotrebnih procedura bili su CT-i te bi trošak tih pretraga bio 85% manji da su se liječnici držali smjernica za upućivanje. Osim lošeg korištenja resursa, puno je veći problem količina nepotrebnog zračenja kojoj su pacijenti bili izloženi. Razlog za taj veliki broj pacijenata koji su umjesto na MR poslani na CT je veća cijena i manja dostupnost MR-a. U istoj studiji nađeno je da je median čekanja na CT i više nego upola kraći od čekanja na MR (u 2011. godini 8 dana za CT u usporedbi s 20 za MR), te se zato mnogi liječnici ipak odluče poslati pacijenta na CT. (4)

No, unatoč velikom broju nepotrebnih CT-ova lumbalne kralježnice, ta pretraga nezamjenjiva je kod potrebe za prikazom koštanih struktura.

## **2. Kompjuterizirana tomografija**

Kako bismo dobili konačni produkt, CT snimak, moramo poduzeti tri glavna koraka. Ti koraci su: prikupljanje podataka, rekonstrukcija slike, te njen prikaz, procesiranje i pohrana. Za obradu podataka služe računala, dok proces njihovog prikupljanja uključuje više različitih elemenata, od kojih su ključni izvor x-zraka i detektor. (5)

### **2.1. X-zrake**

X-zrake su elektromagnetske zrake te kao takve prenose energiju. Većina x-zraka valne je duljine od 0.01 nm do 10 nm tj. energije od 100 keV do 100 eV. Prolaskom kroz tkivo, x-zrake gube određenu količinu energije koja ovisi o svojstvima tkiva. Budući da različita tkiva različito apsorbiraju energiju, detekcijom energije koja uspije proći kroz tkiva vidljiv je kontrast između različitih tkiva koji nam omogućuje njihov prikaz uporabom x-zraka.

Za proizvodnju x-zraka potrebna je rendgenska cijev. To je šuplja staklena cijev koja sadrži katodu i metalnu anodu. Žarna nit katode otpušta elektrone koji se ubrzavaju naponom između elektroda i udaraju u anodu. Pritom elektroni svoju energiju otpuštaju u obliku topline i x-zraka.

Prva upotreba x-zraka za prikaz elemenata ljudskog tijela bile su rentgenske snimke čija dvodimenzionalnost u mnogim slučajevima nije dovoljno informativna. CT je riješio taj problem tako što spajanjem mnogih dvodimenzionalnih projekcija stvara trodimenzionalni prikaz. (6)

## 2.2. CT uređaji

CT uređaji prve generacije radili su na tzv. principu translacija-rotacija. Izvor x-zraka bio je tzv. *pencil-beam* koji je projicirao pojedinačne paralelne zrake koje zajedno oslikavaju ravninu. (7) Izvor i detektor pomicali su se površinom pacijentove glave u ravnoj liniji te su se nakon snimanja ravnine translirali za po jedan stupanj. Taj postupak ponavljao se kroz svih 180 stupnjeva. Najveći problem bilo je trajanje pretrage. (5) Zbog dugog vremena snimanja, prva generacija CT uređaja bila je korisna samo za snimanje struktura glave jer je bilo nemoguće snimiti dio tijela koji je u pokretu. (7) S vremenom, potreba za većom funkcionalnosti dovela je do unaprijeđenja tehnike.

Uređaji druge generacije također su radili na principu translacija-rotacija, no ono što se promijenilo bili su izvor x-zraka i detektor. Druga generacija CT uređaja umjesto *pencil-beam* izvora imaju *fan*, lepezasti, izvor, a umjesto jednog detektora imaju 30-ak. (8) Oni istovremeno registriraju više zraka (7) te pokrivaju u svakom trenutku kut od  $10^\circ$  (8) što je znatno više od prve generacije. Time je vrijeme potrebno za snimanje jednog sloja smanjeno na 18 s što drastično skraćuje trajanje pretrage. (8)

Idući korak u razvoju doveo je do treće generacije CT uređaja. Kod tih uređaja izbačen je element translacije time što se broj istovremeno detektiranih zraka povećao i one sada obuhvaćaju cijelu ravninu snimanja. Broj detektora raste na 700-900 što rezultira kutom od otprilike  $50^\circ$  koji pokriva promjer od 50 cm. Za stvaranje slike više nije potrebno zbrajati pojedine snimke nastale translacijom. Cijeli se sloj snima istovremeno, a izvor i detektor se zatim rotiraju  $180^\circ$  oko pacijenta snimajući iz svih kutova. Trajanje pretrage još je kraće. (8)

Jedan od nedostataka prvobitnih CT uređaja treće generacije je to što nije bila moguća konstantna rotacija u jednom smjeru. Aparatura se nakon 180° morala zaustaviti i vratiti u početni položaj kako se ne bi zapetljali i prekinuli kablovi. (8) Rješenje je nađeno u *slip-ring* tehnologiji koja omogućava prijenos električnih signala i energije sa stacionarne na rotirajuću strukturu. Time je omogućena neprekidna rotacija izvora i detektora u jednom smjeru. (9)

Upotreba *slip ring* tehnologije omogućila je i razvoj CT uređaja koji može prikazati ciljani organ u vrlo kratkom vremenu. To drastično skraćuje vremena snimanja omogućava da pacijent uspijeva držati dah tijekom cijelog trajanja pretrage čime se poboljšava kvaliteta slike eliminacijom artefakata nastalih kretnjama disanja. (8) U toj novoj verziji se izvor i detektor kontinuirano rotiraju i skupljaju podatke dok pacijent na pokretnom stolu prolazi kroz uređaj. Rezultat je spiralna snimka koja prikazuje volumen tkiva za razliku od dotadašnjeg slojnog prikaza. (5)

U četvrtoj generaciji detektor miruje, a izvor rotira oko pacijenta. Detektori su stacionarni i okružuju pacijenta. Tom promjenom smanjuje se broj elemenata čije se kretnje moraju sinkronizirati i više nije potreban prijenos signala između sastavnica u pokretu. Glavna negativna strana četvrte generacije je visoka cijena. (8)

Postoji i peta generacija uređaja, electron-beam CT (EBCT), koja je razvijena specifično za snimanja u kardiologiji. U takvom uređaju svi elementi miruju što dodatno skraćuje vrijeme snimanja te tako omogućavaju prikaz srca koje je stalno u pokretu. (10)

Na tržištu je još prisutan spektralni (*dual energy*) CT koji u isto vrijeme koristi x-zrake dva različita energijska spektra. Time se dobiju dva seta podataka atenuacije tkiva pomoću kojih možemo generirati razne vrste slika. (11)

Koncept CT uređaja treće generacije pokazao se kao najisplativiji te se trenutno najviše koristi. Glavno unaprijeđenje te tehnologije, uz izum spiralnog CT-a, bio je dodatak detektora u z smjeru (duž pacijentove osi) koji je omogućio istovremeno snimanje više od jednog sloja. Tako nastao uređaj nazvan je *multislice* CT (MSCT). Debljina sloja podešava se zbrajanjem signala susjednih detektora na z osi. Time je poboljšana rezolucija i ubrzano snimanje. (8)

## 2.3. Rizici

U kontekstu CT-a moramo spomenuti rizik koji donosi zračenje pri izvođenju pretrage.

### 2.3.1. Učinak na tkiva

X-zrake su elektromagnetsko zračenje, što znači da su ionizirajuće te da uzrokuju oštećenja na atomskoj i molekularnoj razini u staničnim organelama i staničnoj deoksiribonukleinskoj kiselini (DNK). Ionizirajuće zračenje na DNK može djelovati na dva načina; izravno i neizravno. Izravno oštećenje nastaje neposrednim djelovanjem zračenja na DNK čiji lanci potom pucaju. Neizravno oštećenje događa se preko ionizacije molekula vode i nastanka hidroksilnih iona koji prekidaju lance DNA i oštećuju baze. Oštećena stanična DNK se potom popravi ili, ako je šteta prevelika, signalizira stanici da nastavi u apoptozu. No ponekad, zbog neispravnog popravka ili izostanka staničnih popravljачkih mehanizama, taj proces završava mutacijama koje kasnije mogu dovesti do pojave tumora.

Što se tiče utjecaja ionizirajućeg zračenja na organizam, razlikujemo dvije vrste učinka, deterministički i stohastički.

Deterministička oštećenja većinom imaju prag, tj. najnižu dozu pri kojoj se javljaju te su proporcionalna s količinom primljenog zračenja. Podloga tih oštećenja je ili smrt stanica ili

onemogućavanje njihove diobe. Klinički se ta oštećenja primjećuju s latencijom. Primjeri determinističkih oštećenja su kožne opekotine i supresija koštane srži.

Stohastički učinak je onaj koji nastaje ako ionizirajuće zračenje uzrokuje trajne promjene u stanicama bez ulaska u apoptozu. Taj učinak uključuje mutacije koje uzrokuju rak te nasljedne mutacije. Stohastički učinak može se dogoditi neovisno o tome koliko je niska doza zračenja (dakle nema prag), no ipak njegova učestalost raste što su primljene doze više. Također je prisutan period latencije, no puno duži nego u determinističkog učinka; čak do 20 godina. Ono što čini stohastički učinak posebno zanimljivim u kontekstu dijagnostičke medicine je činjenica da se češće javlja kod izloženosti manjim dozama, poput onih kojima izlažemo pacijenta tijekom radioloških snimanja.

(12)

### 2.3.2. Kvantifikacija doze zračenja

Budući da oba učinka ionizirajućih x-zraka ovise o dozi, moramo biti upoznati i s načinom određivanja primljene doze. Razlikujemo apsorbiranu dozu i efektivnu dozu (ekvivalent doze). Apsorbirana doza označava energiju koja ostaje u materijalu nakon prolaska zraka i mjeri se u rad ili Gray jedinicama. No, apsorbirana doza ne uzima u obzir različita svojstva tkiva pa za opis biološkog učinka apsorbirane doze na tkivo koristimo efektivnu dozu. Ako govorimo o jednom specifičnom tkivu ili organu, upotrebljavamo ekvivalent doze, dok se efektivna doza koristi u kontekstu doze zračenja koju prima organizam (ona je zapravo zbroj ekvivalentnih doza svih organa izloženih zračenju). Obje vrijednosti mjerimo u Sievertima (Sv). (12) Bitna karakteristika efektivne doze je da je namijenjena za mjerenje količine zračenja koju primaju oni ljudi koji su joj profesionalno izloženi. Koristi se za osmišljavanje protokola zaštite i određivanje maksimalne

dopuštene izloženosti za te pojedince. Efektivna doza nije prikladna za epidemiološke studije i procjene rizika. (13)

Ljudi su svakodnevno izloženi pozadinskom zračenju koje iznosi oko 3 mSv. Za usporedbu, doza koju pacijent primi pri izvođenju rendgena prsnog koša je 0.1 mSv, dok ga kod CT pretrage cijelog tijela moramo izložiti dozi od 10 mSv. (12)

### 2.3.3. Odnos doze i učinka

Budući da uporabom CT uređaja izlažemo pacijenta ionizirajućem zračenju, moramo biti svjesni doze koju prima te njenih mogućih učinaka. Jedan od najboljih izvora podataka za istraživanje posljedica ionizirajućeg zračenja su preživjeli stanovnici Japana iz područja koja su u 2. Svjetskom ratu pretrpjela napade atomskim bombama. Iz njihove tragične situacije mnogo smo naučili, a učimo i dalje budući da je dio ispitanika još uvijek u procesu praćenja. (14) Žrtve tog napada u svrhu istraživanja podijeljene su u skupine na temelju količine primljenog zračenja. U onih koji su bili izloženi dozama iznad 100 mSv pojavnost raka statistički je značajno porasla, no tome nije slučaj za doze do 100 mSv. Budući da za te, manje doze, nije dokazan statistički značajan porast, to bi moglo govoriti u prilog sigurnosti radiološke dijagnostike jer ona većinom uključuje doze puno manje od 100 mSv. Osim toga, način izlaganja ionizirajućim zrakama u kontekstu radiološke dijagnostike drugačiji je, i sigurniji, od načina na koji su bili izloženi ispitanici. Također, zbog nedostatka hrane u ratnom razdoblju, stanovnici Hiroshime i Nagasakija bili su većinom pothranjeni i lošijeg općeg zdravstvenog stanja što je moguće doprinjelo učincima zračenja. (13)

Nemoguće je razlikovati rak nastao zbog zračenja i onaj koji to nije te jedino što možemo je uspoređivati ukupnu pojavnost raka u ozračenoj i neozračenoj populaciji. Upravo je taj problem razlog zbog kojeg procjena opasnosti kod radiološke dijagnostike nije jednostavna. Budući da je



razlika u incidenciji raka između neozračene populacije u studiji i one koja je primila doze manje od 100 mSv statistički neznčajna, jedini način za procijeniti opasnost tih doza je pomoću modela koji se temelje na podacima koji jesu statistički značajni. U ispitanika čija doza izloženosti premašuje 100 mSv, pojavnost raka raste s linearnom ovisnošću o primljenoj dozi. Iz tog podatka nastao je *linear no-threshold* (LNT) model koji pretpostavlja da incidencija raka i u slučaju doza nižih od 100 mSv raste linearno u ovisnosti o dozi i to bez minimalne doze potrebne za vidljiv učinak. Iako taj model nije u potpunosti poduprt znanstvenim spoznajama koristi se za procjenu stohastičkog učinka jer je jednostavan i oprezan. Naime, ako je pogrešan, jedina posljedica je prevelik oprez, tj. korištenjem LNT modela ne riskiramo nedovoljnu zaštitu. No, ako se prihvati pretpostavka da je i minimalna izloženost ionizirajućem zračenju štetna, to onemogućava istraživanja pozitivnih učinaka niskih doza zračenja na ljude. (13) LNT pretpostavlja da je glavni mehanizam u nastanku raka pojava tumorskih stanica, no neka istraživanja upućuju na netočnost te tvrdnje. Postoje podaci koji ukazuju na veći utjecaj imunološkog sustava na karcinogenezu od samog nastanka tumorskih stanica. Za razliku od velikih doza, male doze zračenja pokazuju pozitivan utjecaj na imunološki sustav te bi stoga male doze ionizirajućeg zračenja mogle imati potpuno suprotan učinak od onog pretpostavljenog LNT modelom. Taj učinak čak je i dokazan u nekim životinjskim modelima. Stoga je moguće da izloženost povremenim CT pretragama nije samo sigurna, već i pozitivno djeluje na ljudski organizam. (15)

#### 2.3.4. Smjernice za zaštitu od zračenja

Budući da je u medicini sigurnost primarna, postoje smjernice za određivanje maksimalnih doza kojima pojedinci smiju biti izloženi. Smjernice su različite za ljude izložene zračenju na radnom mjestu i za ostatak populacije. (16) Također, pri primjeni bilo kojeg postupka, moramo slijediti 3 fundamentalna principa zaštite od zračenja. To su opravdanost, optimizacija i načelo granične

doze. Načelo opravdanosti nalaže da korist postupka mora biti veća od potencijalne štete. Optimizacijom, tj. *as low as reasonably achievable* (ALARA) odabirom izloženosti zračenju osiguravamo da je pacijent izložen najmanjem mogućem zračenju kako bi se dobili potrebni rezultati. Posebno je važno naglasiti da se doza može snižavati samo do određene točke jer u njoj rezultat dijagnostičkog postupka postaje nevaljan i izloženost pacijenta nekorisnom. Posljednji princip su već spomenute smjernice za maksimalnu izloženost koje propisuje Međunarodna komisija za zaštitu u radiologiji (engl. *International Commission on Radiological Protection*). (17)

## **3. Degenerativne bolesti lumbalne kralježnice**

### **3.1. Anatomija lumbalne kralježnice**

#### **3.1.1. Koštane strukture**

Lumbalna kralježnica nalazi se iznad sakruma, a čine ju pet kralježaka s pripadajućim intervertebralnim diskovima i ligamentima. Za razliku od torakalnih i cervikalnih kralježaka, lumbalni nemaju foramen transversarium niti nastavke za spoj s rebrima. Također, tijelo im je veće što je potrebno zbog toga što na njih djeluje veća sila. (18) Posteriorno svaki lumbalni kralježak ima dva pediculus arcus vertebrae koji zajedno s lamina arcus vertebrae čine luk kralješka. Na mjestu spoja lamine i pediculus arcus vertebrae s obje strane medijalne linije izlaze processus articularis superior i inferior sa zglobnim ploham. Gornji izdanci imaju zglobnu plohu medijalno, a donji lateralno te zajedno čine fasetni (zigapofizealni) zglob. Susjedne kralješke dijeli intervertebralni disk kojeg čine proteoglikanska jezgra, nucleus pulposus, i vanjski sloj, annulus

fibrosus. (18,19) Kralješci su s pripadajućim intervertebralnim diskovima povezani hijalinom hrskavicom čijim posredovanjem nutrijenti dopijevaju u disk te koja služi jednolikoj raspodjeli sile po površini tijela kralješka. (20)

### 3.1.2. Intervertebralni disk

Nucleus pulposus čine voda (66% do 86%), kolagen tip II (te nekad tipovi VI, IX, i XI) i proteoglikani. (21) Prisutni proteoglikani su agrekan (zadržava vodu), versikan (veže hijalurnosku kiselinu) te više manjih proteoglikana bogatih leucinom. (21,22) Nucleus pulposus sadrži i stanice koje proizvode izvanstanični matriks. Posljedično velikom udjelu vode, nucleus pulposus jednoliko preraspodjeljuje silu po kralješku djelujući kao amortizer. (21)

Anulus fibrosus je vezivo koje okružuje nucleus pulposus. Čine ga 15 do 25 lamela sastavljenih uglavnom od kolagena uz proteoglikane, elastična vlakna i stanice veziva koje izlučuju navedene molekule. Kolagena vlakna unutar jedne lamele posložena su paralelno i pod kutem od otprilike 60° prema vlaknima susjedne lamele, dok su lamele međusobno povezane translamelarnim mostovima. Takva orijentacija doprinosi čvrstoći tkiva. Anulus fibrosus podijeljen je na vanjski i unutarnji dio. Predominantna vrsta kolagena u vanjskom dijelu je kolagen tip I, a u unutarnjem tip II. Unutarnji sadrži i više proteoglikana. Različite su i stanice koje izlučuju izvanstanični matriks, pa su tako u unutarnjem dijelu one okrugle, a u vanjskom izdužene. Anulus fibrosus okružuje želatinozni nucleus pulposus dajući mu oblik i zaštitu. (21)

### 3.1.3. Ligamenti

Po prednjoj i stražnjoj površini tijela kralježaka prelaze prednji i stražnji longitudinalni ligament, dok ligamentum flavum povezuje susjedne lamine. Izdanci susjednih kralježaka dodatno su povezani kraćim ligamentima. (18)

### 3.1.4. Kralježnična moždina

Od elemenata kralježnične moždine, lumbalni spinalni kanal sadrži conus medularis i cauda equinu. Spinalni kanal u lumbalnoj regiji interpedikluarno je u većine ljudi jednako širok na svim razinama, no može biti nešto širi na razini L5. U antero-posteriornom smjeru, kanal se sužava od L1 do L4 te se na L5 ponovo širi. (20)

## 3.2. Degenerativne bolesti lumbalne kralježnice

Starenjem se na kralježnici svakog pojednica počinju pojavljivati degenerativne promjene uzrokovane opterećenjem. Te blage promjene ne smatraju se patološkima ako su asimptomatske. (23) Stoga se degenerativna bolest kralježnice definira kao stanje u kojem su prisutne degenerativne promjene koje uzrokuju bol. (24)

U lumbosakralnom segmentu kralježnice degeneracija se najčešće javlja na L4-L5 i L5-S1 jer tamo djeluje najveća sila, i statički i u pokretu. (23)

### 3.2.1. Etiologija i patofiziologija

Pojam degenerativne bolesti kralježnice obuhvaća mnogo različitih stanja u čijoj podlozi su degeneracija koštanih struktura i intervertebralnog diska. S obzirom na to da je kronično prenaprezanje glavni mehanizam nastanka tih patologija, one se često preklapaju u istom pacijentu.

(23) U skupinu degenerativnih bolesti kralježnice ubrajaju se sindromi kao što su degeneracija diska, hipertrofija fasete, osteofitoza, spinalna stenoza, foraminalna stenoza te spinalne deformacije (npr. spondilolisteza i skolioza). (18) Osim kroničnog opterećenja, uzroci degenerativnih bolesti kralježnice mogu biti i traumatski, metabolički, toksični, genetski, vaskularni te infekcije. (23)

Najčešći simptom degenerativnih bolesti lumbalne kralježnice je bol u donjem dijelu leđa. Bol u leđima 60-80% odraslih osjeti barem jednom u životu (25); gotovo pola po prvi put prije 30. godine. (26) Kronična bol u leđima drugi je najčešći uzrok izostajanja s posla u industrijski razvijenim zemljama zapada. (24)

Progresivno propadanje struktura kralježnice počinje već u trećem desetljeću pojavom intranuklearnih rascjepa intervertebralnih diskova, (23) glavnog dijela kralježnice koji podliježe degeneraciji. (26) Proces degeneracije kreće gubitkom vode iz sastava intervertebralnog diska. Zbog smanjenog udjela vode te fibroze disk sve lošije obavlja svoju glavnu funkciju, jednoliku raspodjelu sile. (18) U slučaju zdravog diska sila se prenosi više u centralni dio tijela kralješka, dok se u degeneriranih diskova ona raspodjeljuje po periferiji. (27) Povećava se pritisak na ostale elemente intervertebralnog sustava što vodi do skleroze pokrovnih ploha kralježaka i prolapsa diska. Zbog tih promjena disk se smanjuje, zbog čega pate ligamenti i zglobovi kralježnice. Degenerativne promjene ligamenata i zglobova narušavaju strukturni integritet kralježnice što dodatno potiče raspadanje diska zatvarajući začarani krug degeneracije. (18) Narušen strukturni integritet kralježnice važan je faktor u procesu degeneracije, pa tako pojedinci s patološkom zakrivljenosti kralježnice imaju predispoziciju za pojavu degeneracije zbog neravnomjerne raspodjele sile. (23)

### 3.2.2. Degeneracija intervertebralnog diska

Kao široko prihvaćen patofiziološki uzrok oštećenja diska starenjem uzimaju se fizikalni fenomeni koji proizlaze iz trajnog opterećenja, no kao mogući razlozi navode se i genetika i mehanizmi nutritivne opskrbe diska. Novije spoznaje ukazuju na to da mehaničko preopterećenje potiče degenerativnu bolest intervertebralnog diska, no ne neposredno djelujući na disk, već oštećujući susjedne elemente; kralješke i njihove pokrovne plohe. Opterećenja koja dovode do simptomatske degeneracije češće su zapravo preopterećenja. (24) Dapače, stalna manja opterećenja potiču remodeliranje struktura kralježnice što djeluje protektivno. (28)

Vjerojatnost za degeneraciju diska tim je veća što su opterećenja na kralježnicu veća i što je genetska osnova podložnija za degeneraciju. Stoga genetski uvjetovano slabiji disk može krenuti u degeneraciju pod puno manjim opterećenjima. Oštećenje diska starenjem predisponira degeneraciji, no moramo napomenuti da je degeneracija zapravo odvojeni pojam od normalnog starenja. Degeneracija često uključuje prijevremeno ili patološko starenje, tako da degenerativna bolest diska nije isključivo bolest starije populacije. Početne degenerativne promjene ponekad su vidljive već u male djece. (24)

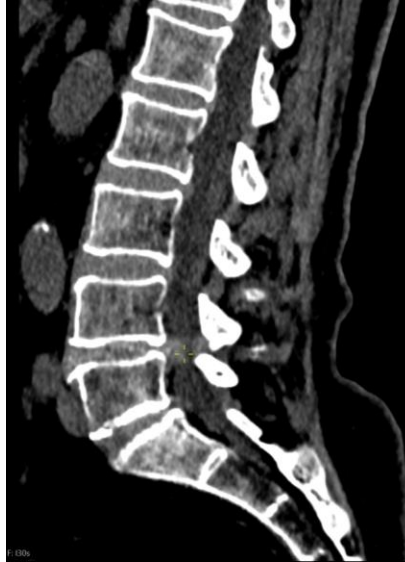S godinama intervertebralni disk mijenja oblik i sastav te se smanjuje. (25) Mali broj stanica nalik na hondrocite koje se nalaze unutar diska nekrotiziraju, čime se smanjuje sposobnost diska da sintetizira novo tkivo. (29) Rezultat toga je da se disk sve teže oporavlja od deformacija. U početku su pogođeni više nucleus pulposus i pokrovna ploha kralješka, a manje anulus fibrosus. Postotak vode u sastavu nucleusa pada zbog gubitka proteoglikana te se unutarnji slojevi anulusa i nucleus više ne mogu međusobno razlikovati. (25) Pretvaraju se u dehidrirani fibrokartilogeni materijal zbog zamjene kolagena tipa II kolagenom tipa I. (24) Prvi znak degeneracije su intranuklearni

rascjepi koji su od petog desetljeća prisutni u gotovo svih ljudi. Degeneracija anulusa fibrosusa pak rezultira dvjema vrstama fisura; cirkumferencijalnim i radijalnim. Cirkumferencijalne fisure nastaju zbog rupture mostova kolagena između anularnih vlakana, uz očuvana anularna vlakna. Ta promjena kasnije vodi u *bulging* (prijevod ispupčen, izbočen nije se uvriježio pa koristimo izraz *bulging* u tekstu zbog izbjegavanja dijagnostičkih nejasnoća) anulusa. Radijalne fisure, s druge strane, su linearne ruptуре anularnih vlakana koje predisponiraju za prolaps diska. (23)

Osim nekrozom stanica diska, disk također gubi volumen i visinu fizikalnim degenerativnim procesima. To su frakture pokrovne plohe kralješka i hernijacije, koji oboje omogućuju razlijevanje tkiva diska koji zatim gubi visinu. Taj gubitak visine prenosi čak do 50 % sile s diska na luk kralješka što vodi do osteoartritisa fasetnih zglobova. Također, budući da gubitak visine diska približava susjedne kralješke, intervertebralni ligamenti, koji su u zdravoj kralježnici zategnuti, opuštaju se te uzrokuju segmentalnu nestabilnost kralježnice. Ta nestabilnost kasnije se kompenzira pojavom osteofita kralježaka. (24)

### 3.2.2.1. Hernija intervertebralnog diska

Hernije intervertebralnog diska dijele se na protruzije i ekstruzije. Protruzije su hernijacije manjeg volumena od ostatka tkiva diska (slika 3.1), dok je u ekstruzijama volumen hernijacije veći od volumena diska koji je ostao u svojem prirodnom prostoru. Protruzija je ona u kojoj je prolabirani dio diska pokriven vlaknima anulusa ili posteriornim longitudinalnim ligamentom, dok je ekstruzija ona u kojoj disk nije pokriven nikakvim vlaknima. (29) Ekstrudirani materijal koji više nije u kontaktu s diskom iz kojeg je potekao, naziva se sekvestar tj. slobodan fragment. (23).



Slika 3.1 CT, sagitalna rekonstrukcija lumbalne kralježnice. Protruzija diska L4-L5

Kompresija kralježnice za vrijeme jače fleksije ključna je u mehanizmu hernijacije diska. Fleksija kralježnice uzrokuje na jednoj strani diska kompresiju, a na drugoj rastezanje anulusa. Pri maksimalnoj fleksiji posteriorni anulus rastegnut je za čak 50% i stoga podložan ozljedi uzorkovanoj velikim pritiskom nucleusa. Pri kompresiji dovoljno jakom silom dolazi do hernijacije nucleusa kroz oslabljen rastegnut dio anulusa. Taj proces najčešći je u petom desetljeću jer u to doba anulus pokazuje određene degenerativne promjene, dok nucleus još nije značajno dehidriran i u mogućnosti je izvršiti dovoljan pritisak na anulus. Najveća vjerojatnost za oštećenje prisutna je pri anterolateralnoj fleksiji kralježnice jer je to fleksija koja najviše rasteže anulus sa suprotne strane osi savijanja. Ponavljajući pokreti fleksije, prisutni pri gotovo svakoj vrsti težeg fizičkog rada, tijekom godina uzrokuju radijalne fisure anulusa koje povećavaju rizik za hernijaciju. (24)

Protruzije intervertebralnog diska mogu se dogoditi u svim smjerovima, no samo posteriorne su klinički važne jer jedine uzrokuju simptome. One su i najčešće jer je u tom području anulus najtanji. (20)



Hernija intervertebralnog diska sastavljena je uglavnom od anulusa i nucleusa s rastućim udjelom anulusa u pacijenata iznad 30 godina. Preko polovine hernijacija također sadrže i hijalinu hrskavicu podrijetlom iz pokrovne plohe kralješka. Ti fragmenti hrskavice zbog svoje građe otporni su na reapsorpciju što posljedično uzrokuje jače i dugotrajnije kliničke simptome. Hernije diska koji uključuju hrskavicu nastaju češće ako mehanizam hernijacije uključuje savijanje kralježnice jer je točno taj pokret potreban za odvajanje hrskavice od podležee kosti. Osim hrskavice, hernijacije mogu u svom sastavu imati i koštano tkivo. Ono se tamo nađe kad anulus sa sobom povuče dio pokrovne plohe kralješka te kosti. Moguće je da povuče i samo dio kosti, bez hrskavice. Zbog opsežne inervacije pokrovne plohe kralješka, hernijacije koje uključuju njezino oštećenje posebno su ozbiljne. Osim jačih i dugotrajnijih bolova, ta stanja povezana su i s upalnim promjenama pokrovne plohe kralješka te s infekcijama kralježaka. Pretpostavlja se da je patofiziološki mehanizam ogoljenje subhondralne kosti koja je permeabilnija od hrskavice. To omogućuje slobodan prolaz anaerobnih bakterija iz tijela kralješka u nucleus te upalnih citokina iz stanica diska do živaca pokrovne plohe koji se posljedično senzitiviraju. (24)

Važno je napomenuti da do hernije diska može doći i kad na njemu nisu prisutne degenerativne promjene. Dapače, trenutna saznanja ukazuju na to da su degenerativne promjene prisutne u operacijski saniranih prolapsa nastale nakon hernijacije. (24)

### 3.2.3. Degenerativne promjene pokrovne plohe kralješka

Pri kompresivnom preopterećenju, prvo dolazi do ozljede pokrovnih ploha kralježaka, a tek onda do ozljede diska. (24) Pokrovna ploha kralježaka najdeblja je pri rođenju i starenjem se stanjuje. Najtanja je u središnjem dijelu gdje postoji velik broj kanalića te je ondje slobodno propusna za male molekule. (25) Taj dio pokrovne plohe prvi podliježe oštećenju (24) te tada nucleus pulposus

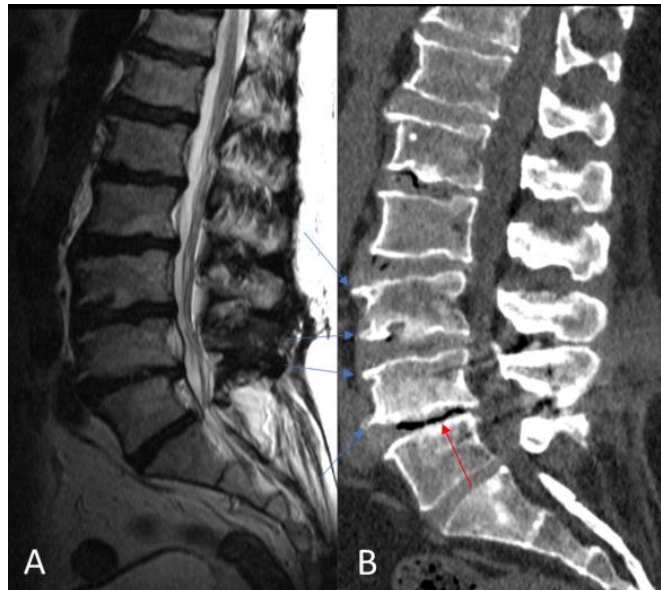
prolazeći kroz nju do koštanog tkiva kralješka tvori Schmorlove čvorove. (25) Schmorlovi čvorovi su najčešće asimptomatske hernijacije intervertebralnog diska u koštani dio kralješka kroz pokrovnu ploču. (23) U trećem desetljeću života u pokrovnim ploham kralježaka počinju se pojavljivati promjene koje uključuju fisure, frakture kalcificirane hrskavice, horizontalne rascjepa, apoptozu hondrocita, povećanu vaskularnu propusnost, kalcifikacije i osifikacije. Do 16. godine dolazi do obliteracije krvnih žila unutar pokrovne plohe što negativno utječe na nutritivnu opskrbu intervertebralnog diska podupirući degenerativne promjene. (24) Sve promjene koštane srži pokrovne plohe kralježaka zajednički se nazivaju vertebralnom osteohondrozom koja se razvija kroz nekoliko faza i završava osteosklerozom. (23)

#### 3.2.4. Degenerativne promjene fasetnih (zigapofizealnih) zglobova

Ozljede nastale aksijalnom rotacijom ne utječu primarno na disk, već prvo oštećuju fasetne zglobove. (24)

Zigapofizealni zglobovi u kontekstu degenerativne bolesti kralježnice pokazuju znakove osteoartritisa. Najčešće su to sužavanje zglobnog prostora, subhondralna skleroza i ciste, pojava osteofita, zadebljanje ligamenata, intraartikularni vakuum i zglobna tekućina (slika 3.2). U nekim slučajevima osteofitoza zahvaća cijeli zglobni nastavak koji se tada doima hipertrofično, no češće se nalaze na zglobnoj površini superiornog zglobnog nastavka. Osteoarthritis fasetnih zglobova uglavnom uzrokuje nestabilnost kralježnice, a u rijetkim teškim slučajevima može biti i uzrokom stenoze spinalnog kanala. Nestabilnost zigapofizealnih zglobova rezultira prednjom subluksacijom inferiornog zglobnog nastavka gornjeg kralješka (degenerativna spondilolisteza). Još jedna moguća komplikacije degeneracije fasetnih zglobova je pojava sinovijalnih cista koje mogu izazvati simptome kompresijom. (23) Artropatija fasetnih zglobova najčešće se nalazi u

pacijenata koji već imaju degenerativne promjene intervertebralnog diska. Te degenerativne promjene predisponiraju pojedinca za osteoartritis zigapofizealnih zglobova jer mijenjaju raspodjelu sile na zglobove. (30)



Slika 3.2 MR (A) i CT (B), sagitalne snimke kralježnice. Osteofiti pokrovnih ploha trupova L3 i L4 kralježaka (plave strelice). Vakuum fenomen u disku razine L4-L5 (crvena strelica)

### 3.2.5. Degenerativne promjene tijela kralješka

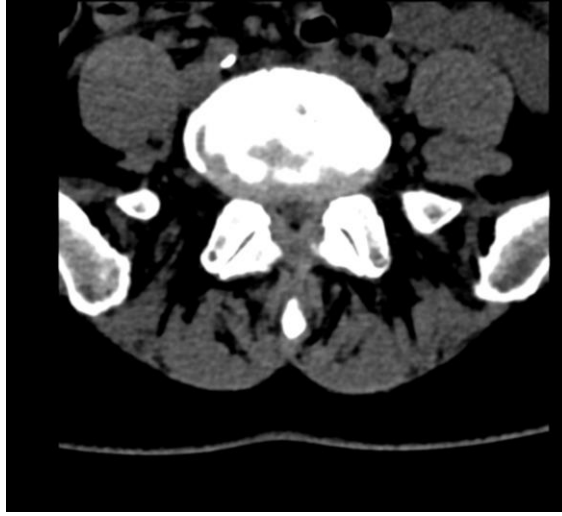Najčešći oblik degenerativne bolesti koji se javlja na tijelu kralježaka je spondilosis deformans. U sklopu tog stanja, na anterolateralnim dijelovima tijela kralježaka pojavljuju se osteofiti. Ključan razlog za pojavu osteofitoze su promjene u anulusu intervertebralnog diska koje uzrokuju povećanu mobilnost kralježaka. Ta mobilnost stimulira osteogenezu povlačeći Sharpeyeva vlakna, u kojem smjeru zatim rastu osteofiti. U početku su trokutastog oblika i rastu horizontalno, a kasnije poprimaju kukasti oblik i rastu vertikalno. Moguće je i stanje u kojem se osteofiti susjednih

kralježaka spoje tvoreći osteofitni most. Osim spondilosis deformans, degeneracija tijela kralježaka uključuje i spondilolizu. Opisano je šest tipova spondilolize (displastična, istmična, traumatska, patološka, ijatrogena, degenerativna). U lumbalnoj kralježnici najčešća je istmična spondiloliza koja je zapravo defekt pars interarticularis kralješka. To je fraktura zamora nastala prenaprežanjem inače zdrave kosti. (23)

Senilna ankilozantna hiperostoza degenerativni je poremećaj karakteriziran longitudinalnom osifikacijom s prednje i lateralne strane kralježaka. Radiološki podsjeća na ankilozantni spondilitis, no klinička slika je blaža, a pacijenti puno stariji. Također, periferni i sakroilijakalni zglobovi nisu zahvaćeni. (20)

### 3.2.6. Degeneracijom izazvana stenoza

Degenerativne promjene kralježnice mogu rezultirati stenozom centralnog spinalnog kanala (slika 3.3), stenozom lateralnih recesususa i foraminalnom stenozom. U stvaranju stenoze centralnog spinalnog kanala doprinose svi aspekti degenerativne bolesti kralježnice, no prvenstveno se ovaj izraz u kliničkoj praksi koristi za koštane promjene. Stenoza lateralnih recesususa većinom je uzrokovana hipertrofijom i osteofitozom superiornih zglobnih nastavaka. Foraminalna stenoza nastaje zbog protruzije tkiva intervertebralnog diska te zbog marginalnih osteofita kralješka, a može je izazvati i spondilolisteza kao posljedica stanjenja diska. (23) Mogući mehanizmi pojave foraminalne stenoze su i sinovijalne ciste te degenerativna de novo skolioza. (31)



Slika 3.3 CT, transverzalna snimka kralježnice. Stenoza spinalnog kanala uzrokovana hipertrofijom artikulacijskih nastavaka, žutih ligamenata i kružnim izbočenjem (*bulgingom*) diska.

### 3.2.7. Komplikacije degenerativne bolesti lumbalne kralježnice

Degeneracija elemenata kralježnice, osim neposrednih simptoma, može imati i komplikacije. Najozbiljnija komplikacija degenerativne bolesti lumbalne kralježnice je akutna kompresija caudae equine. Ako se kirurški ne sanira u što kraćem roku, rezultira trajnom paraparezom i inkontinencijom. (20) Od kroničnih komplikacija bitno je spomenuti i pojavu *de novo* skolioze u odrasloj dobi. Uglavnom zahvaća kratki segment kralježnice i pojavljuje se najčešće u lumbalnom dijelu. (30) Također, zbog zadebljanja pokrovnih ploha kralježaka i stanjenja diska, pojedinci s degenerativnim promjenama kralježnice imaju smanjenu fleksibilnost kralježnice pa tako i smanjen opseg pokreta što im smanjuje kvalitetu života. (27)

## **4. Radiološke tehnike za prikaz degenerativnih bolesti lumbalne kralježnice**

U prikazivanju degenerativnih bolesti lumbalne kralježnice koriste se mnoge metode, od kojih svaka ima svoje prednosti i mane.

### **4.1. Rendgen**

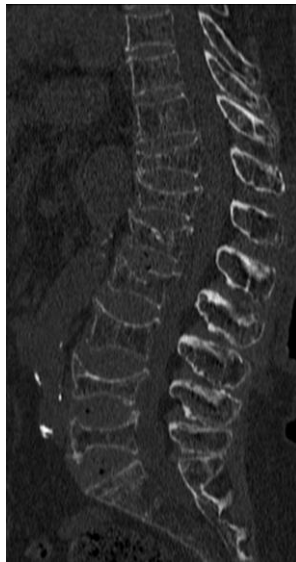
Obične rendgenske snimke početni su korak u dijagnostici bolova u donjem dijelu leđa. (32) Preporuka je da se učine anteroposteriorna i lateralna snimka u svih pacijenata, dok se u onih kod kojih postoji sumnja na nestabilnost i frakture kralježnice mogu izvesti i snimke u fleksiji i ekstenziji, te kose snimke. Na običnim rendgenskim snimkama moguće je uočiti gubitak visine kralješka, sklerozu, osteofite i Schmorlove čvorove no one daju samo grubu okvirnu sliku stvarnog stanja. (25) Također se u nekih diskova nađe vakuum disk fenomen tj. nakupljanje plina unutar diska. (24)

### **4.2. Magnetska rezonancija**

Magnetska rezonancija zlatni je standard za evaluaciju degenerativne kralježnice. Ona omogućuje prikaz diska, kralježnične moždine i pokrovnih ploha kralježaka. Velika prednost magnetske rezonancije je u tome što daje uvid i u moguće sekundarne ozljede tkiva, kao što su mišići i živčano tkivo, nastale zbog degeneracije kralježnice. Kod degenerativne bolesti diska, MR služi i za evaluaciju ligamentum flavum, koji u tom stanju podliježe hipertrofiji i/ili degeneraciji. (24)

### 4.3. Kompjuterizirana tomografija

Kompjuterizirana tomografija nije zlatni standard za degenerativnu kralježnicu, no to ne znači da nije potrebna. CT je najbolja radiološka tehnika za prikaz koštanih struktura kralježnice. Osjetljivija je od običnih radiografa i puno preciznije prikazuje na njima vidljive patologije. Osteoporozu, na primjer, jako je teško procijeniti na MR-u (slika 4.1.). Osim toga, na CT-u su jasno vidljive i hernijacije intervertebralnih diskova, dok se one na običnim rendgenskim snimkama ne prepoznaju. (24) Također, CT snimke imaju bolju prostornu rezoluciju od magnetske rezonancije. U određenim slučajevima CT se koristi za pribavljanje dodatnih informacija. (30)



Slika 4.1 CT, sagitalna rekonstruirana snimka kralježnice. Kralješci tankog kortikalisa, prorijeđenih koštanih trabekula uslijed osteoporoze što je rezultiralo kompresijskim frakturama u gotovo svim razinama

U pacijenata sa suspektnom hernijacijom diska, najčešće se koristi MR. No, i CT je precizan za postavljanje ili isključivanje spomenute dijagnoze. Omogućuje diferencijalnu dijagnostiku između hernijacije i *bulging*-a diska. Dapače, precizniji je od magnetske rezonancije u prikazu kalcificiranih hernijacija te pratećih koštanih promjena čije postojanje može biti ključno za

odlučivanje o terapiji. (23) U dijagnostici foraminalnih i ekstraforaminalnih hernijacija intervertebralnog diska, CT je jednako učinkovit kao i MR. (26) Schmorlovi čvorovi jednako se dobro vizualiziraju na CT kao na MR. (30) CT koristimo i u slučajevima sumnje na frakturu. (18) CT se koristi i u kontekstu CT mijelografije za prikaz masa i stenoza unutar spinalnog kanala. CT mijelografija služi za pacijente s težim oblicima skolioze te u onih kod kojih nismo u mogućnosti izvesti MR (zbog metalnih implantata, klaustrofobije, debljine,...). (25) Također, ako MR ne bi rezultirao dijagnostički relevantnim podacima zbog previše artefakata, koristi se CT mijelografija. (33) U kombinaciji s mijelografijom, CT je osjetljiviji od MR za prikaz kompresivne patofiziologije, no manje je specifičan. (18) Još jedna prednost CT mijelografije nad magnetskom rezonancom je mogućnost dinamičkih snimaka. CT mijelografija korisna je i pri planiranju operacijskih zahvata zbog istovremenog odličnog prikaza koštanih struktura i duralne vreće. (33) U postoperacijskom praćenju, ako je operacija uključivala implantaciju stranih tijela u kralježnicu, CT je najbolja tehnika za prikaz njihove pozicije i procjenu fuzije s kosti. (24) Važnu ulogu u nastajanju stenoze kralježničnih kanala igraju kalcifikacije ligamentum flavum i posteriornog longitudinalnog ligamenta, koje se detektiraju CT-om budući da se na magnetskoj rezonanci lako propuste. (23)

CT se koristi i u kombinaciji s diskografijom. Diskografija je invazivna metoda koja se koristi ne samo za prikaz diska, već i za identifikaciju bolnoga diska. Budući da je to provokacijska tehnika, ona je jedina koje može razlikovati degenerirani asimptomatski od simptomatskog diska što je važno za planiranje operacijskih zahvata. (24) Postdiskografski CT povećava osjetljivost za dijagnostiku radijalnih razdora anulusa, (25) a aksijalni CT snimljen nakon diskografije najbolji je prikaz unutarnje arhitekture diska. (24)



U akutnoj fazi bolesti, jednofotonska emisijska tomografija osjetljiva je za detekciju spondilolize, no nije korisna u slučaju starijih ili asimptomatskih lezija. CT je bolji izbor za dijagnostiku lize kralježnice od MR-a. (23)

CT pod opterećenjem (engl. *weight bearing*) posebna je tehnika koja pruža uvid u stabilnost kralježnice i njen odgovor na opterećenje. Za vrijeme snimanja primjenjuje se aksijalno opterećenje na kralježnicu što čini vidljivim kinetički ovisne promjene koje se inače ne uočavaju na statičkim snimkama. Tako, na primjer, hernijacije diska pri opterećenju postaju jače izražene. Kralježnicu se može opteretiti i za vrijeme snimanja magneta pa se tako može uočiti i povećana opuštenost ligamenta flava. (23)

## **5. Zaključak**

Unatoč tome što je MR zlatni standard za evaluaciju degenerativne bolesti lumbalne kralježnice, ne smijemo zaboraviti na CT. U mnogim slučajevima CT je nužan za dobivanje potpune slike određene patologije, a često je i jedina pretraga koju na pacijentu možemo izvesti. Kod nekih pacijenata CT je jedina potrebna slikovna metoda i ako tada učinimo MR neučinkovito koristimo resurse te uskraćujemo uređaj onima kojima je zaista potreban. CT ima i svoje negativne strane što su izlaganje zračenju i loš prikaz mekih tkiva. No ponekad je zračenje nužno zlo, a meka tkiva nisu prioritet.

## **6. Zahvale**

Zahvaljujem svom mentoru doc. dr. sc. Goranu Pavliši na ukazanoj pomoći i savjetima prilikom pisanja ovog diplomskog rada.

Također zahvaljujem svojoj obitelji i prijateljima na podršci.

## **7. Literatura**

1. Howell JD. EARLY CLINICAL USE OF THE X-RAY. Trans Am Clin Climatol Assoc [Internet]. 2016. [pristupljeno: 23.3.2021.];127:341–9. Dostupno na: <https://pubmed.ncbi.nlm.nih.gov/28066069>
2. Rubin GD. Computed tomography: Revolutionizing the practice of medicine for 40 years. Vol. 273, Radiology. 2014. p. S45–74.
3. Beall DP, Malfair D. Imaging the Degenerative Diseases of the Lumbar Spine. Vol. 15, Magnetic Resonance Imaging Clinics of North America. 2007. p. 221–38.
4. Annemans L, Bacher K, De Roo B, Hoste P, Stichelbaut N, Verstraete K. Belgian multicentre study on lumbar spine imaging: Radiation dose and cost analysis; Evaluation of compliance with recommendations for efficient use of medical imaging. Eur J Radiol. 2020 Apr;125:108864.
5. Seeram E. COMPUTED TOMOGRAPHY: Physical Principles, Clinical Applications, and Quality Control. 4.izd. ST.Louis, MO: Elsevier; 2016.

6. Christlein V, Hornegger J, Maier A, Steidl S. Medical Imaging Systems: An Introductory Guide. New York: Springer International Publishing; 2018.
7. Claussen CD, Fishman EK, Marincek B, Reiser M. Multislice CT: A Practical Guide Proceedings of the 6th International SOMATOM CT Scientific User Conference Tuebingen, September 2002. Berlin: Springer; 2004.
8. Flohr T. Avances in CT imaging: CT Systems. Vol. 1, Current Radiology Reports. 2013. p. 52–63.
9. Radiology Key [Internet]. Computed tomography: Chapter 18; [ažurirano 20.2.2016.; pristupljeno: 29.4.2021.]. Dostupno na: <https://radiologykey.com/computed-tomography-2/>.
10. Radiology Key [Internet]. Computed tomography: Chapter 16; [ažurirano 27.2.2016.; pristupljeno: 29.4.2021.]. Dostupno na: <https://radiologykey.com/computed-tomography-3/>.
11. Radiopedia [Internet]. Hacking C., Chia-Tsong Hsu C. et al., Dual energy CT [pristupljeno: 29.4.2021.] Dostupno na: <https://radiopaedia.org/articles/dual-energy-ct-2?lang=us>.
12. Akram S, Chowdhury YS. Radiation Exposure Of Medical Imaging. [Updated 2020 Dec 5]. In: StatPearls [Internet]. Treasure Island (FL): StatPearls Publishing; 2021 Jan-. Dostupno na: <https://www.ncbi.nlm.nih.gov/books/NBK565909/>.
13. Hendee WR, O'Connor MK. Radiation risks of medical imaging: separating fact from fantasy. Radiology. 2012 Aug;264(2):312–21.
14. Little MP. Cancer and non-cancer effects in Japanese atomic bomb survivors. J Radiol Prot Off J Soc Radiol Prot. 2009 Jun;29(2A):A43-59.
15. Doss M. Shifting the paradigm in radiation safety. Dose Response. 2012 Dec;10(4):562–83.

16. Radiopedia [Internet]. Murphy A. et al., Dose limits [pristupljeno: 29.4.2021.] Dostupno na: <https://radiopaedia.org/articles/dose-limits>.
17. Radiopedia [Internet]. Murphy A. et al. Radiation protection [pristupljeno: 29.4.2021.] Dostupno na: <https://radiopaedia.org/articles/radiation-protection?lang=us>.
18. Eliyas JK, Karahalios D. Surgery for degenerative lumbar spine disease. *Dis Mon.* 2011 Oct;57(10):592–606.
19. Platzer W. Priručni anatomski atlas: 1 Sustav organa za pokretanje. 10.izd. Zagreb: Medicinska naklada; 2011.
20. Maurice-Williams RS. Spinal Degenerative Disease. Bristol : John Wright & Sons Ltd; 1981.
21. Futterman B, Reddy V, Waxenbaum JA. Anatomy, Back, Intervertebral Discs. [Updated 2020 Aug 10]. In: StatPearls [Internet]. Treasure Island (FL): StatPearls Publishing; 2021 Jan-. Dostupno na: <https://www.ncbi.nlm.nih.gov/books/NBK470583/>.
22. Al Qaraghli MI, De Jesus O. Lumbar Disc Herniation. [Updated 2021 Feb 7]. In: StatPearls [Internet]. Treasure Island (FL): StatPearls Publishing; 2021 Jan-. Dostupno na: <https://www.ncbi.nlm.nih.gov/books/NBK560878/>.
23. Gallucci M, Limbucci N, Paonessa A, Splendiani A. Degenerative Disease of the Spine. Vol. 17, Neuroimaging Clinics of North America. 2007. p. 87–103.
24. Benzel EC, Mayer M, Pinheiro-Franco JL, Vaccaro AR. Advanced Concepts in Lumbar Degenerative Disk Disease. Berlin: Springer; 2016.

25. Cornacchia S, D'Aprile P, Guglielmi G, Jinkins JR, Nasuto M, Tarantino A. Magnetic Resonance Imaging in degenerative disease of the lumbar spine: Fat Saturation technique and contrast medium. *Acta Biomed.* 2018 Jan;89(1-S):208–19.
26. Bell GR, Bono CM, Eismont FJ, Fischgrund J, Garfin SR. *Rothman-Simeone and Herkowitz's The Spine.* 7. Izd. ST.Louis, MO: Elsevier; 2018.
27. Boxell CM, Malone DG, Martin MD. Pathophysiology of lumbar disc degeneration: a review of the literature. *Neurosurg Focus.* 2002 Aug;13(2):E1.
28. Adams MA, Dolan P. Could sudden increases in physical activity cause degeneration of intervertebral discs? Vol. 350, *Lancet.* 1997. p. 734–5.
29. Jang I-T, Kim HS, Wu PH. Lumbar Degenerative Disease Part 1: Anatomy and Pathophysiology of Intervertebral Discogenic Pain and Radiofrequency Ablation of Basivertebral and Sinuvertebral Nerve Treatment for Chronic Discogenic Back Pain: A Prospective Case Series and Review of Lit. *Int J Mol Sci.* 2020 Feb;21(4).
30. Beall DP, Malfair D. Imaging the degenerative diseases of the lumbar spine. *Magn Reson Imaging Clin N Am.* 2007 May;15(2):221–38, vi.
31. Aoun SG, Bagley C, Dosselman L, El Ahmadi TY, MacAllister M, Moreno J. Current concepts and recent advances in understanding and managing lumbar spine stenosis. *F1000Research.* 2019;8.
32. Calodney AK, Deer T, Josephson Y, Li S, Michels J, Sayed D. A Review of Lumbar Spinal Stenosis with Intermittent Neurogenic Claudication: Disease and Diagnosis. *Pain Med.* 2019 Dec;20(Suppl 2):S32–44.

33. Hoch MJ, Patel DM, Weinberg BD. CT Myelography: Clinical Indications and Imaging Findings. *RadioGraphics* [Internet]. 2020;40(2):470–84. Dostupno na: <https://doi.org/10.1148/rg.2020190135>

## **8. Životopis**

Rođena sam 1997. godine u Zagrebu. U Zagrebu sam 2011. godine završila Osnovnu školu Ivana Filipovića, a 2015. godine XV. gimnaziju. Upisala sam Medicinski fakultet Sveučilišta u Zagrebu 2015. godine. Primila sam Dekanovu nagradu za postignuti uspjeh u studiju za akademsku godinu 2015. / 2016. Od akademske godine 2017. / 2018. do 2020. / 2021. primala sam Stipendiju Grada Zagreba za izvrsnost. Godine 2020. bila sam prvi autor na članku naziva „*Congenital absence of the unilateral internal carotid artery. Report of two cases with radiological images*“ objavljenom u časopisu *Acta Neurologica Belgica*.