

Liječenje raka vrata maternice u trudnoći

Rudar, Maja

Master's thesis / Diplomski rad

2021

Degree Grantor / Ustanova koja je dodijelila akademski / stručni stupanj: **University of Zagreb, School of Medicine / Sveučilište u Zagrebu, Medicinski fakultet**

Permanent link / Trajna poveznica: <https://um.nsk.hr/um:nbn:hr:105:335785>

Rights / Prava: [In copyright](#)/[Zaštićeno autorskim pravom.](#)

Download date / Datum preuzimanja: **2024-07-05**



Repository / Repozitorij:

[Dr Med - University of Zagreb School of Medicine Digital Repository](#)



**SVEUČILIŠTE U ZAGREBU
MEDICINSKI FAKULTET**

Maja Rudar

Liječenje raka vrata maternice u trudnoći

DIPLOMSKI RAD



Zagreb, 2021.

Ovaj diplomski rad izrađen je u Klinici za ženske bolesti i porode Kliničkog bolničkog centra Zagreb i Medicinskog fakulteta Sveučilišta u Zagrebu, pod vodstvom doc.dr.sc.Gorana Vujića, i predan je na ocjenu u akademskoj godini 2020./2021.

Mentor rada: doc.dr.sc. Goran Vujić

POPIS I OBJAŠNENJE KRATICA KORIŠTENIH U RADU

ADC - adenokarcinom

ASC-US – atipične pločaste stanice neodređenog značenja

CIN – cervikalna intraepitelna neoplazija

CT – kompjuterizirana tomografija

DNK – deoksiribonukleinska kiselina

FDA – američka Agencija za hranu i lijekove, eng. *Food and Drug Administration*

FDG - fluorodeoksiglukoza

FIGO – Međunarodna federacija za ginekologiju i porodništvo, eng. *The International Federation of Gynecology and Obstetrics*

HIV – virus humane imunodeficijencije

HPV – humani papilomavirus

HPV-HR – visoko rizični HPV

HSIL - skvamozna intraepitelna lezija visokog stupnja

HSV-2 – herpes simplex virus tip 2

IQ – kvocijent inteligencije

LCR – nekodirajuće područje u genomu, eng. *Long Control Region*

LČ – limfni čvor

LLETZ – ekscizija transformacijske zone velikom omčom

LSIL – skvamozna intraepitelna lezija niskog stupnja

MR – magnetna rezonanca

NAKT – neoadjuvantna kemoterapija

ORF – slijed nukleotida koji je uključen u translaciju, eng. *Open Reading Frame*

PAPA - Papanicolau

PET – pozitronska emisijska tomografija

SCC – karcinom pločastih stanica

SLN – stražarski limfni čvor

VEGF – vaskularni endotelni faktor rasta

VLP- čestice nalik virusu, eng. *Virus Like Particle*

SADRŽAJ

SAŽETAK

SUMMARY

1. UVOD	1
2. HPV INFEKCIJA I ONKOGENI POTENCIJAL	2
3. PREINVAZIVNE LEZIJE	5
3.1. PATOGENEZA I KLASIFIKACIJA	5
3.2. PREVENCIJA PREINVAZIVNIH LEZIJA I KARCINOMA.....	6
3.3. DIJAGNOSTIKA I TERAPIJA	7
3.3.1. Dijagnostika i terapija u trudnoći	7
4. RAK VRATA MATERNICE	9
4.1. RIZIČNI FAKTORI	11
4.2. HISTOLOGIJA	11
4.3. KLINIČKA SLIKA	12
4.3.1. Klinička slika u trudne pacijentice	12
4.4. DIJAGNOSTIKA I STAGING	13
4.4.1. Posebnosti dijagnostike u trudnoći	15
4.5. TERAPIJSKE OPCIJE	16
4.5.1. KIRURŠKO LIJEČENJE	16
4.5.1.1. Uz čuvanje plodnosti	16
4.5.1.2. Bez čuvanja plodnosti	16
4.5.2. RADIOLOŠKO LIJEČENJE	17
4.5.3. KEMOTERAPIJA I KEMORADIOTERAPIJA.....	17
4.5.4. BIOLOŠKA TERAPIJA	17
5. LIJEČENJE RAKA VRATA MATERNICE U TRUDNOĆI	19
5.1. LIJEČENJE UZ ČUVANJE TRUDNOĆE.....	21
5.1.1. Liječenje prije 22. tjedna trudnoće	21
5.1.2. Liječenje nakon 22. tjedna trudnoće i porod	22
5.2. LIJEČENJE BEZ ČUVANJA TRUDNOĆE	23
6. NEONATALNI ISHODI	24

7. ZAKLJUČAK	25
8. ZAHVALE	26
9. LITERATURA	27
10. ŽIVOTOPIS	35

SAŽETAK

NASLOV RADA: Liječenje raka vrata maternice u trudnoći

AUTOR: Maja Rudar

Rak vrata maternice uzrokovan je dugogodišnjim napredovanjem perzistentne infekcije humanim papilomavirusom. Infekciju je moguće spriječiti cijepljenjem i odgovornim spolnim ponašanjem te rano otkriti programima probira no unatoč tome, rak vrata maternice još uvijek je jedan od vodećih uzročnika smrti od maligniteta u ženskoj populaciji. Iznimno se rijetko rak otkrije u trudnoći (većinom u ranom stadiju) i moguće ga je liječiti, no trenutno se preferira praćenje pacijentice do kraja trudnoće, ukoliko je to sigurno. Važan je multidisciplinarni pristup u dijagnostici i liječenju. U slučaju mikroinvazije (stadij IA1) može se predložiti konizacija, koja je u ranoj trudnoći relativno sigurna. Prije 20. tjedna gestacije moguće se napraviti disekciju zdjelčnih limfnih čvorova, a u slučaju metastaza preporuča se prekid trudnoće i početak liječenja. Ukoliko metastaza nema, za stadije IA2 i IB1 opcije uključuju jednostavnu trahelektomiju ili praćenje, a za ostale stadije neoadjuvantnu kemoterapiju uz praćenje ili prekid trudnoće. Nakon 22. gestacijskog tjedna moguća je samo neoadjuvantna kemoterapija, koju treba prekinuti 3 tjedna prije porođaja. Preferira se porod carskim rezom, budući da smanjuje mogućnost metastaziranja tumora. Ne bi trebalo planirati porod prije postizanja zrelosti fetalnih pluća, no može se razmotriti primjena antenatalnih glukokortikoida u slučaju neodgodive potrebe za početkom kemoradioterapije. Neonatalni ishodi nakon kemoterapije za sada se čine povoljnima, no potrebna su daljnja istraživanja i dugotrajno praćenje djece.

KLJUČNE RIJEČI: rak vrata maternice, trudnoća, čuvanje plodnosti, kemoterapija, kirurgija

SUMMARY

TITLE: Treatment of cervical cancer during pregnancy

AUTHOR: Maja Rudar

Cervical cancer is caused by long time progression of persistent human papillomavirus infection. The infection is preventable through vaccination and responsible sexual behaviour, and easily detectable via screening programs. Despite this, cervical cancer is still one of the leading causes of death caused by malignancy in the female population, worldwide. In extremely rare cases, cervical cancer is diagnosed during pregnancy. It is usually discovered in the early stages, and it is treatable. However, currently the preferred approach is to delay treatment until delivery and conduct regular examinations, if it is safe to do so. A multidisciplinary approach to diagnosis and therapy is very important. In the case of microinvasion (stage IA1) a conisation can be suggested, due to relative safety in early pregnancy. A pelvic lymph node dissection can safely be performed until the 20th gestation week. If nodal metastases are found, termination of pregnancy and immediate initiation of therapy is recommended. If no metastases are found, in stages IA2 and IB1, a simple trachelectomy or delay of therapy until delivery can be performed. In other, more advanced stages, options include neoadjuvant chemotherapy and follow-up, or delay of therapy. After the 22nd gestation week only neoadjuvant chemotherapy is possible. It should be ended 3 weeks before the delivery date. The preferred method of delivery is Cesarean section, because it minimizes the risk of tumour metastasis. Delivery shouldn't be planned before fetal lung maturation is achieved, but use of antenatal glucocorticoids should be considered if there is need for immediate onset of concurrent chemo- and radiotherapy. So far, neonatal outcomes after in utero exposition to chemotherapy seem positive, but further research and long term follow-up of such children is needed.

KEYWORDS: cervical cancer, pregnancy, fertility preservation, chemotherapy, surgery

1. UVOD

Rak vrata maternice je četvrta najčešća maligna promjena dijagnosticirana u ženskoj populaciji globalno (1). U 2018. godini zabilježeno je 570.000 novooboljelih i 311.000 umrlih žena, a 85% smrti od ovog karcinoma događa se u slabo razvijenim zemljama i zemljama u razvoju (2).

Odavno je poznata uloga infekcije humanim papilomavirusom (HPV) u nastanku raka vrata maternice te se infekcije sojevima visokog rizika pojavljuju u preko 90% slučajeva (3). U općoj populaciji, ukupna prevalencija HPV infekcije u cerviksu iznosi preko 10% (4). Rizik za stjecanje HPV infekcije najviši je u mladosti, netom nakon seksualne inicijacije, te pada s dobi (5). Većina osoba će tijekom života iskusiti prolaznu infekciju HPV-om koja neće progredirati do značajnog obolijevanja ili raka vrata maternice. U slučaju perzistentne infekcije maligna progresija traje godinama, te je stoga rak vrata maternice češći u starijih žena, u prosjeku 20 godina nakon početka spolne aktivnosti (6,7).

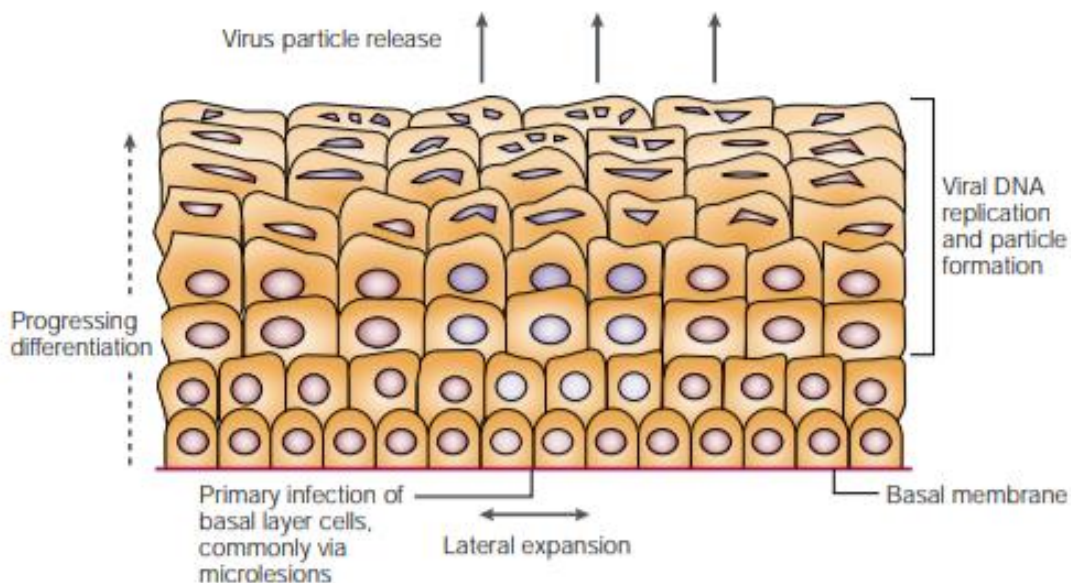
U posljednjem desetljeću zabilježena je povećana incidencija raka vrata maternice dijagnosticiranih tijekom trudnoće i postpartalnog razdoblja, što se povezuje sa rastućom dobi prvorotkinja i općenito rastućom incidencijom maligniteta (8). Učestalost se procjenjuje na 1 do 10 na 10.000 trudnoća, no unatoč malom broju slučajeva, radi se o drugoj najčešće dijagnosticiranoj neoplaziji u trudnoći i postpartalnom razdoblju (9). Otkriće raka vrata maternice u trudnoći predstavlja izazov zbog njegova utjecaja na razvoj fetusa, teškoća u zbrinjavanju i nejasnih onkoloških ishoda (10). Bitno je odabrati optimalnu onkološku terapiju uz maksimalno očuvanje zdravlja fetusa. Liječenje je kompleksno i potreban je individualan pristup, a opcije liječenja uključuju konzervativne i kirurške pristupe bazirane na veličini tumora, zahvaćenosti limfnih čvorova, gestacijskoj dobi i želji pacijentice da održi trudnoću (11).

2. HPV INFEKCIJA I ONKOGENI POTENCIJAL

Humani papilomavirusi su mali neovijeni DNK virusi koji pripadaju porodici Papillomaviridae(12). Do sada je dokazano 189 različitih tipova papiloma virusa. Među njima, 120 tipova izolirano je iz ljudskih stanica, a organizirani su u 5 rodova – Alfa, Beta, Gama, Mu i Nu (13). Genom HPV-a sadrži oko 8 tisuća parova baza koje su organizirane u osam ORF (open reading frame). ORF-ovi su podijeljeni u 3 područja: E (early, rano), L (late, kasno) i nekodirajuće LCR (long control region, duga kontrolna regija). Produkti transkripcije kasnog područja, L1 i L2, imaju strukturnu ulogu te preko interakcije sa stanicama pojačavaju infektivnost virusa, a L1 je važan za razvoj cjepiva. Prepisivanjem gena ranog područja nastaje više različitih proteina:

- E1 – neophodan za virusnu replikaciju
- E2 – glavni regulator transkripcije virusne DNA
- E4 – olakšava otpuštanje viriona iz zaražene stanice ometanjem keratinske mreže
- E5 - modulira međustaničnu komunikaciju i potencira E6 i E7 proteine
- E6 – posreduje u degradiranju tumor supresorskog gena p53, djeluje onkogeno
- E7 – inaktivira pRb tumor supresorske proteine, djeluje onkogeno (14).

Životni ciklus papilomavirusa razlikuje se od svih drugih virusnih porodica: infekcija zahtjeva dostupnost bazalnih stanica, tj. epidermalnih ili mukozalnih epitelnih stanica koje još uvijek mogu proliferirati. U ovim stanicama, ekspresija viralnih gena uglavnom je potisnuta, iako ograničena ekspresija pojedinih ranih gena (E5, E6 i E7) pojačava proliferaciju inficiranih stanica i njihovo lateralno širenje. Nakon ulaska stanica u suprabazalni sloj, aktiviraju se kasni, L geni, replicira se kružni genom virusa i formiraju se strukturni proteini. U gornjim slojevima epidermisa ili mukoze, proizvode se i oslobađaju potpuno formirane virusne čestice (**slika 1**) (15).



Slika 1. Ciklus humanog papilomavirusa. (15)

Značajna uloga u malignoj transformaciji pripisuje se genima E6 i E7 te njihovim proteinskim produktima. Konzistentno su eksprimirani u malignom tkivu, a inhibiranje njihove ekspresije rezultira blokiranjem malignog fenotipa u stanicama cervikalnog karcinoma. E6 i E7 neovisno jedan od drugoga imaju sposobnost imortaliziranja različitih tipova ljudskih stanicama u kulturama tkiva, ali uspješnost je poboljšana kada se eksprimiraju zajedno (16,17).

Humani papilomavirusi se prema onkogenom potencijalu dijele na visokorizične, niskorizične i tipove nedefiniranog rizika (Tablica 1) (18).

Tablica 1. Podjela tipova HPV po onkogenom potencijalu

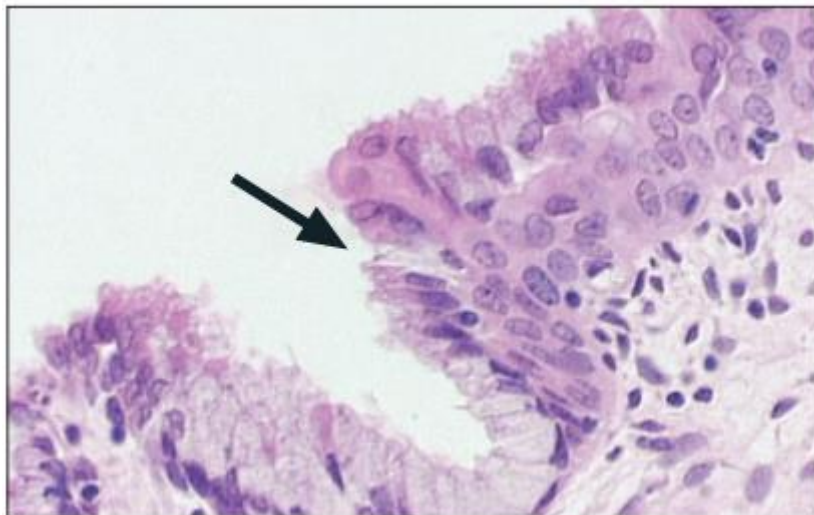
Kategorija	HPV tipovi
visokorizični	16, 18, 31, 33, 35, 39, 45, 51, 52, 56, 58, 59, 68, 73, 82
niskorizični	6, 11, 40, 42, 43, 44, 54, 61, 70, 72, 81, 83, 89
Nedefiniran rizik	26, 53, 66

Niskorizični tipovi uzrokuju pojavu genitalnih bradavica, dok visokorizični tipovi uzrokuju preinvazivne promjene i karcinom vrata maternice. Visokorizični HPV prisutan je u više od 99.7% slučajeva (14). U žena s dijagnozom invazivnog karcinoma vrata maternice, najčešće izolirani tipovi HPV-a su tip 16 (55%), 18 (15%) te 31, 33, 35, 45, 52 i 58 (ukupno 18%)(19).

3. PREINVAZIVNE LEZIJE

3.1. PATOGENEZA I KLASIFIKACIJA

Skvamokolumnarna granica je mjesto prijelaza cilindričnog epitela endocerviksa u pločasti epitel egzocerviksa. U pubertetu i reproduktivnom razdoblju, tj. kada dolazi do hormonske stimulacije cilindričnog epitela, ta se granica nalazi egzocervikalno. Izlaganjem cilindričnog epitela niskoj pH vrijednosti rodnice, dolazi do metaplazije cilindričnog epitela te on sve više nalikuje pločastom epitelu. Tako se s vremenom aktivna skvamokolumnarna granica povlači sve medijalnije. Područje između originalne, primarne i sekundarne skvamokolumnarne granice naziva se transformacijska zona (**slika 2**) i upravo se ovdje događa infekcija HPV-om i proces karcinogeneze. U postmenopauzalnom se razdoblju zbog hormonske neaktivnosti granica povlači u cervikalni kanal i više ju nije moguće vizualizirati. (20, 21).



Slika 2. Transformacijska zona vrata maternice (22).

HPV infekcija zahvaća stanice bazalnog sloja cervikalnog epitela u transformacijskoj zoni koje sadrže specifične HPV receptore. Replikacija virusa u ovim stanicama rezultira karakterističnim promjenama u donjoj trećini epitela, poput koilocitne atipije, povećanja jezgara, hiperkromazije i promjena perinuklearne citoplazme. Ovakve promjene se nazivaju cervikalnom intraepitelnom neoplazijom tipa 1 (CIN 1) ili skvamoznom intraepitelnom lezijom niskog stupnja (LSIL, eng. *low-grade squamous intraepithelial lesion*) (23). Otprilike 90% HPV infekcija u obliku CIN 1 lezija potpuno se povuče unutar dvije godine od dijagnoze zbog

prirodnog imuniteta. (24). Perzistiranje infekcije uzrokuje inaktivaciju tumor supresorskih gena p53 i pRB pomoću E6 i E7 gena te dolazi do uvjeta za malignu progresiju.

Citološke i histološke promjene u preinvazivnim lezijama konvencionalno se opisuju Bethesda sustavom. Prema stupnju staničnih abnormalnosti i dubini zahvaćanja epitela svrstavaju se u stupnjeve CIN 1,2, i 3. CIN 1 prelazi u CIN 2 kada displastične promjene zahvate 2/3 debljine epitela te u CIN 3 kada zahvati punu debljinu epitela. CIN 2 i CIN 3 mogu nastati *de novo*, bez transformacije ili progresije iz CIN 1.(25). CIN 2 i 3 također se svrstavaju u skvamozne intraepitelne lezije visokog stupnja (HSIL, eng. *high grade squamous intraepithelial lesions*). Preinvazivne lezije najčešće se ne očituju nikakvim simptomima.

3.2. PREVENCIJA PREINVAZIVNIH LEZIJA I KARCINOMA

Rak vrata maternice u današnje je vrijeme moguće spriječiti učinkovitim preventivnim mjerama koje uključuju sustavnu edukaciju, cijepljenje i organizirane programe probira. Postoje dokazi da programi spolnog odgoja koji promoviraju apstinenciju i/ili odgovorno korištenje kondoma mogu smanjiti rizik od razvoja raka vrata maternice (26). Uzimajući u obzir da apstinencija do braka nipošto nije univerzalna pojava, izum cjepiva protiv HPV-a predstavlja velik iskorak u prevenciji raka vrata maternice. Ova su cjepiva bazirana na neinfektivnim kapsidama sastavljenim od rekombinantnih L1 proteina koje se nazivaju VLP (eng. *virus like particle*) (27). Intramuskularna injekcija cjepiva inducira vrlo visok titar protutijela, više od 50 puta veći nego prirodna infekcija (28). Programi cijepljenja tipično ciljaju djevojčice u dobi od 9 do 13 godina i, sve više, dječake (29).

Razvoj i implementiranje organiziranih i uspješnih programa probira baziranih na citološkom testiranju (Papanicolau testom), sa svrhom ranije detekcije i liječenja preinvazivnih lezija i karcinoma u ranom stadiju, dovelo je do značajnog smanjenja u incidenciji i mortalitetu raka vrata maternice. Nedostatak citološkog testiranja, odnosno Papa testa je niska specifičnost, zbog čega je potrebno često ponavljati testiranje, što je financijski i organizacijski neisplativo. (22). Razvijene su brojne molekularne metode za dijagnostiku virusne DNK (npr. in situ hibridizacija, testovi za detektiranje HPV-HR, tipizacijski testovi) koje imaju visoku osjetljivost i pojednostavljaju proces dijagnostike i praćenja.

3.3. DIJAGNOSTIKA I TERAPIJA

Kolposkopija je metoda vizualne inspekcije vrata maternice. Metoda je popularizirana 60.-tih godina prošlog stoljeća, a danas je standardni dio evaluacije vrata maternice u žena s abnormalnim nalazom PAPA testa. Tijekom kolposkopije pregledava se površina vrata maternice i procjenjuje postojanje lezija pod povećanjem nakon lokalne primjene octene kiseline. Makroskopske promjene koje se opisuju uključuju mozaik, punktacije, bijeljenje, nepravilni rub i abnormalne krvne žile. Prednost kolposkopije je mogućnost uzimanja ciljane biopsije, međutim, uzimanje samo jednog uzorka iz najviše zabrinjavajuće lezije, u slučaju kolposkopkog nalaza CIN3, u oko 30% slučajeva ne otkriva leziju (29, 30). Histološka dijagnoza skvamozne intraepitelne lezije (SIL) označava prisutnost potencijalno kancerogene promjene na cerviksu. Lezije niskog stupnja u oko 70% slučajeva regresiraju u roku od dvije godine. Lezije visokog stupnja uvijek zahtjevaju liječenje (31).

Temelj liječenja je uklanjanje transformacijske zone, što se može učiniti destruktivnim i ekscizijskim metodama. Destruktivne metode uključuju radikalnu elektrokoagulaciju, diatermijsku koagulaciju, lasersku vaporizaciju, krioterapiju i hladnu koagulaciju. Sve ove metode zahtjevaju uništenje cijele transformacijske zone do dubine od 7 mm. Ekscizijske metode su konizacija hladnim nožem, laserska ekscizija i ekscizija transformacijske zone električnom omčom (LLETZ, eng. *Large Loop Excision of Transformation Zone*). One pružaju mogućnost histološke analize uklonjenog tkiva (32, 33).

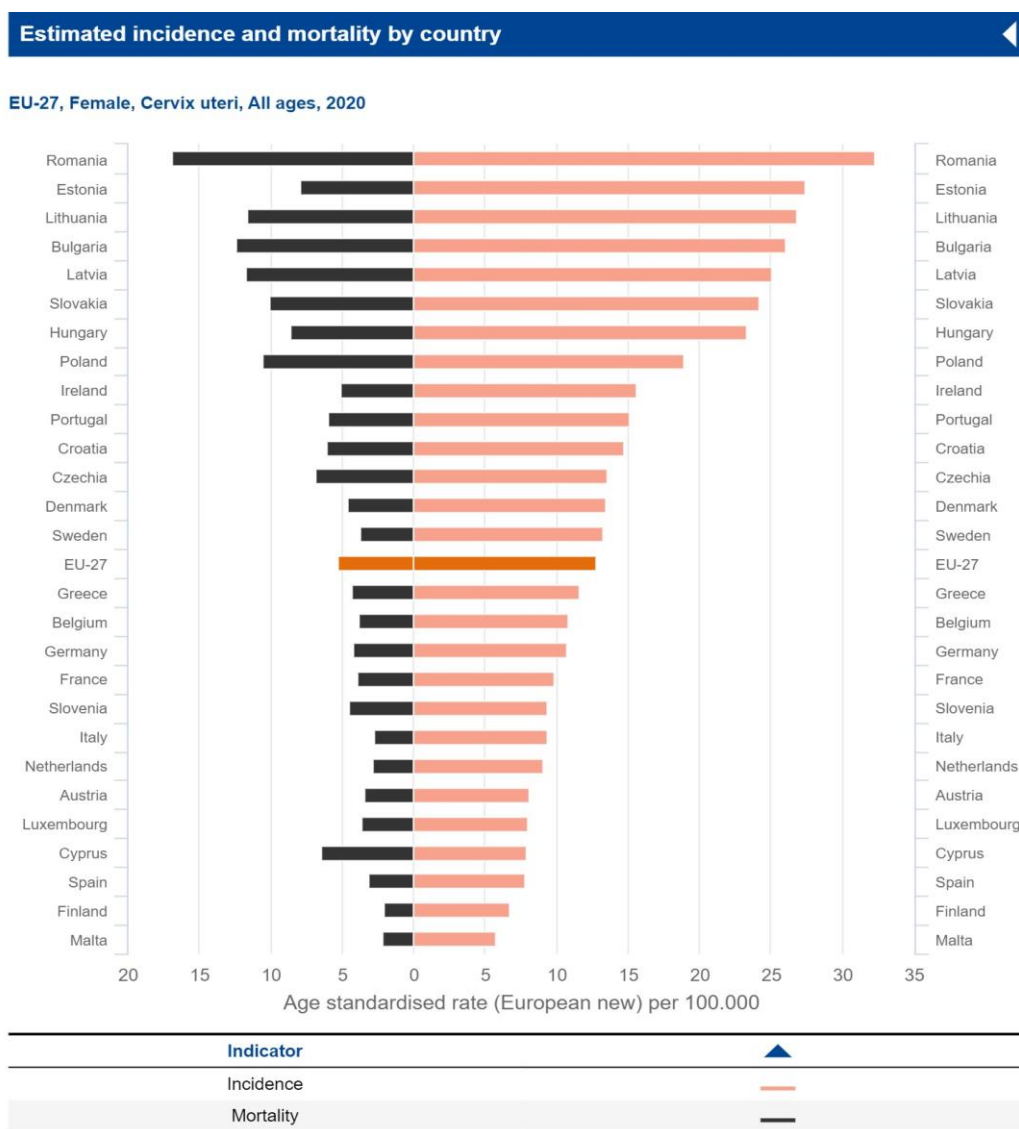
3.3.1. Dijagnostika i terapija u trudnoći

U slučaju otkrića preinvazivne lezije u trudnoći preferira se pratiti pacijenticu. Trudnoća ne utječe na cervikalne lezije, a progresija u invazivnu bolest je vrlo rijetka (0-0.4%) (34). Postoji mogućnost izvođenja daljnjih pretraga. U trudnoći je sigurno izvesti kolposkopiju i ciljanu biopsiju, no endocervikalna kiretaža je kontraindicirana (35). Potrebno je biti oprezan prilikom kolposkopije, jer fiziološke promjene u trudnoći, poput povećane krvožilne opskrbe i hipertrofije i hiperplazije endocervikalnih žlijezda, mogu nalikovati CINu. Tijekom patohistološke analize, ukoliko patolog nije svjestan stanja pacijentice, prisutnost degeneriranih decidualnih stanica i stanica trofoblasta (koje imaju povećane jezgre i citoplazmu koja se inkonzistentno boji) mogu ga navesti na dijagnozu HSIL-a (36). U slučaju

dijagnoze ASC-US (atipične skvamozne stanice nejasnog značenja) ili LSIL u trudnoći, stopa konverzije u CIN2 ili CIN3 u postpartalnom razdoblju je 3.7%, stoga je moguće odgoditi inicijalni kolposkopski pregled do minimalno 6. tjedna nakon porođaja (37).

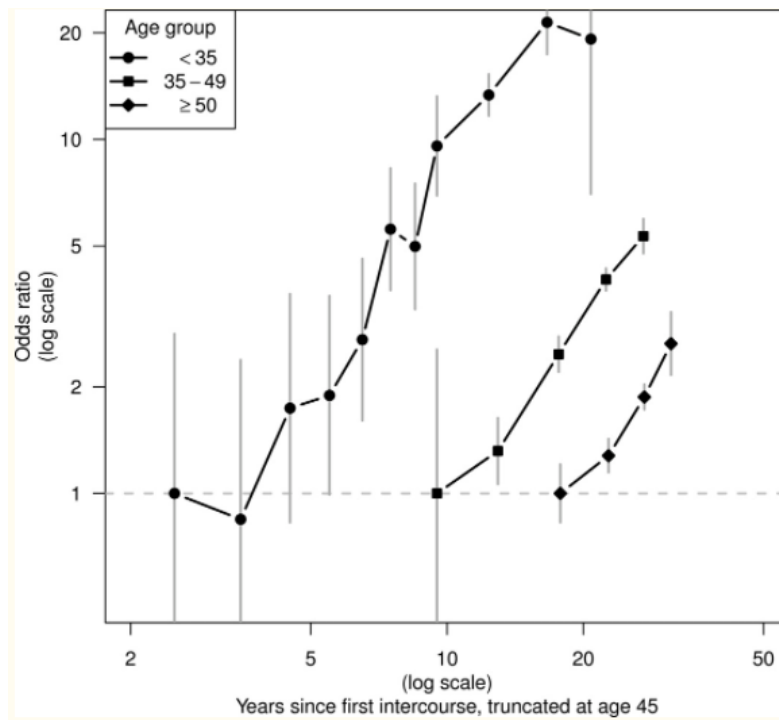
4. RAK VRATA MATERNICE

U posljednjih se nekoliko desetljeća broj oboljelih od raka vrata maternice u razvijenim zemljama smanjuje. Međutim, prema procjenama GLOBOCANA za 2020. godinu, rak vrata maternice još uvijek je na četvrtom mjestu po učestalosti (6,5% svih slučajeva raka) i smrtnosti (7,7% svih smrti od raka) kod žena diljem svijeta. U Republici Hrvatskoj, rak vrata maternice se dijagnosticira svaki dan jednoj ženi, a od njega umire jedna žena svaki treći dan (38). Dobno standardizirane stope incidencije i mortaliteta su, u Hrvatskoj, 2020. godine još uvijek bile više u odnosu na prosjek u Europskoj uniji. (slika 3) (39).



Slika 3. Dobno standardizirane stope incidencije i mortaliteta za rak vrata maternice na 100.000 stanovnika ženskoga spola u europskim zemljama. (39)

Četiri su glavna koraka u razvoju raka vrata maternice: infekcija metaplastičnog epitela transformacijske zone, viralna perzistencija, progresija inficiranog epitela u prekanceroznu leziju i invazija bazalne membrane. Infekcija je vrlo učestala u mladih žena tijekom prvog desetljeća seksualne aktivnosti. Perzistirajuće infekcije i prekancerozne lezije uspostavljaju se u manje od 10% novih infekcija, tipično kroz 5 do 10 godina. Do invazivnog karcinoma dolazi nakon mnogo godina, čak i desetljeća, u manjem broju žena s prekanceroznim lezijama, s vrhom ili platoon rizika oko 35. do 55. godine života (**slika 4**) (22).



Slika 4. Omjeri rizika za rak vrata maternice po vremenu od prvog spolnog odnosa, stratificirano po dobnim skupinama (40)

4.1. RIZIČNI FAKTORI

Glavni rizični faktor za razvoj raka vrata maternice je perzistentna infekcija visokorizičnim tipovima HPV-a, poglavito tipom 16, a najvažnija uloga u karcinogenezi pripisuje se viralnim onkoproteinima E6 i E7 koji ometaju regulaciju staničnog ciklusa (29). Temeljna determinanta rizika za razvoj karcinoma su seksualne navike muškaraca. Bosch et al. navode da su žene čiji su partneri HPV DNK pozitivni imale pet puta veću vjerojatnost za razvoj raka vrata maternice. Također, prevalencija HPV DNK bila je viša kod stalnih partnera žena sa rakom vrata maternice nego kod partnera žena bez te dijagnoze (17,5% naprema 3,5%) (41). Ostali faktori koji povećavaju rizik su: rano stupanje u spolne odnose (prije 16.-te godine), više od 4 seksualna partnera, niski socioekonomski status, prethodno liječenje genitalnih bradavica, dugotrajna uporaba oralnih kontraceptiva (dulje od pet godina), visoki paritet (5 ili više donešenih trudnoća), pušenje te koinfekcija HIV-om ili nekom drugom spolno prenosivom bolesti poput C. trachomatis ili HSV-2 (22,42). Pretpostavlja se da hormonalne promjene uzrokovane dugotrajnim uzimanjem oralne kontracepcije ili trudnoćom mogu potaknuti i ubrzati karcinogenezu u cerviksu (43,44).

4.2. HISTOLOGIJA

Histološki, u preko 80% slučajeva raka vrata maternice riječ je o karcinomima pločastog epitela (SCC- *squamous cell carcinoma*), koji najčešće nastaju u transformacijskoj zoni. Većina ostalih slučajeva su adenokarcinomi (ADC- *adenocarcinoma*), koji nastaju iz žlijezdanog epitela endocerviksa (45). Ostali, rjeđi tipovi su adenoskvamozni karcinom i karcinom malih stanica.

Iako je u posljednje vrijeme u razvijenim zemljama implementacijom programa probira i poboljšanim i ranijim otkrivanjem preinvazivnih lezija postignut pad ukupne incidencije raka vrata maternice, taj se pad većinom odnosi na najčešću histološku varijantu, SCC. Relativna i apsolutna incidencija adenokarcinoma je, posebice među mlađim ženama, u porastu. Mogući razlozi uključuju rastuću učestalost specifičnih ADC rizičnih faktora poput pretilosti, nulipariteta i HPV-18 infekcije te određenu manjkavost Papa testa koji je puno uspješniji u detekciji SCC-a nego ADC-a, budući da ADC može biti lokaliziran duboko u endocervikalnom kanalu i tako nedostupan uzorkovanju (46). Dijagnoza ADC povezana je s lošijim ishodom. Jedna studija pacijenata s IB bolesti pokazala je da je u pacijenata s tumorima promjera ≤ 4

cm rizik od smrti bio 1.9 puta veći ako su imali dijagnozu ADC u usporedbi s pacijentima sa SCC (47).

4.3. KLINIČKA SLIKA

U ranim fazama ravoja karcinomi cerviksa, nalik preinvazivnim lezijama, često nemaju nikakve simptome. Prvi znak lokalno uznapredovale bolesti najčešće je sukrvavi iscjedak iz rodnice, nevezan uz ciklus, te pojava intermitentnog, bezbolnog, tzv. *spotting* krvarenja, obično nakon spolnog odnosa ili kupanja. Uznappedovala i proširena bolest može se očitovati učestalijim, obilnijim ili dugotrajnijim krvarenjem, bolovima u donjem dijelu leđa, kukovima i natkoljenicama, kao i dizurijom, opstrukcijskom uropatijom i razvojem edema nogu. U preterminalnoj fazi bolesti javljaju se masivna krvarenja iz rodnice, hematurija, krvarenje iz rektuma, bljedilo, gubitak na težini i kaheksija (48).

4.3.1. KLINIČKA SLIKA U TRUDNE PACIJENTICE

Simptomi trudnoće mogu maskirati simptome karcinoma te navesti pacijenticu da odgodi posjet liječniku ili liječnika odvratiti od potrebne obrade, što može rezultirati višim stadijima karcinoma dijagnosticiranih tijekom trudnoće. S druge strane, trudnoća pruža priliku za uzimanje Papa brisa u pacijentica koje nemaju rutinske ginekološke preglede. Sadugor et al. su već 1949. opisali kako su u 8% slučajeva dijagnosticirali rak vrata maternice tijekom rutinskog pregleda asimptomatskih pacijentica (49).

Simptomi raka vrata maternice tijekom trudnoće slični su simptomima u pacijentica koje nisu trudne. Najčešće se pojavljuje bezbolno postkoitalno krvarenje različitog intenziteta. Abnormalni vaginalni iscjedak (krvav, vodenast, smrdljiv ili gnojan) također može biti prisutan (50). Simptomi se mogu prezentirati kao komplikacije trudnoće te se dijagnoza može odgoditi, ako nema razloga za sumnju. Znakovi uznapredovale bolesti (bol u zdjelici i donjem dijelu leđa i problemi s mokrenjem i defekacijom) također oponašaju tipične znakove trudnoće (36).

4.4. DIJAGNOSTIKA I STAGING

Sumnja na rak vrata maternice može se postaviti nakon analize Papa brisa ili vizualizacijom lezije na cerviksu. Svaka sumnjiva lezija zahtijeva biopsiju zato što su mnogi uzorci Papa briseva lažno negativni u prisustvu invazivnog karcinoma. Ukoliko uzorak biopsije sugerira mikroinvaziju, a pacijentica nema očigledan invazivni karcinom, potrebno je učiniti konizaciju (51).

Kada se patohistološki potvrdi dijagnoza invazivnog karcinoma, određuje se klinički stadij. Stadij se određuje prema FIGO sustavu (tablica 2).

Tablica 2. FIGO 2018. klasifikacija raka vrata maternic. (53)

Stadij	Opis
I	Karcinom strogo ograničen na vrat maternice (potrebno zanemariti širenje na tijelo maternice)
IA	Karcinom dijagnosticiran mikroskopski, maksimalna dubina invazije <5mm
IA1	Dubina invazije <3 mm
IA2	Dubina invazije ≥ 3 mm i <5 mm
IB	Karcinom ograničen na vrat maternice, maksimalna dubina invazije ≥5 mm
IB1	Tumor <2 cm u najvećoj dimenziji
IB2	Tumor ≥ 2 cm i <4 cm u najvećoj dimenziji
IB3	Tumor ≥ 4 cm u najvećoj dimenziji
II	Karcinom se širi izvan cerviksa, ali ne zahvaća donju trećinu rodnice ili zid zdjelice
IIA	Ograničen na gornje 2/3 rodnice
IIA1	Tumor < 4 cm u najvećoj dimenziji
IIA2	Tumor ≥ 4 cm u najvećoj dimenziji
IIB	Karcinom zahvaća parametrija, ali ne do zdjeličnog zida
III	Karcinom se širi do zida zdjelice, donje 1/3 rodnice, uzrokuje hidronefrozu ili zatajenje bubrega i/ili zahvaća zdjelične i paraaortalne limfne čvorove
IIIA	Karcinom zahvaća donju 1/3 rodnice ali ne zid zdjelice
IIIB	Karcinom zahvaća zid zdjelice i/ili uzrokuje hidronefrozu ili zatajenje bubrega
IIIC	Karcinom zahvaća zdjelične i/ili paraaortalne limfne čvorove, neovisno o veličini ili proširenosti
IIIC1	Metastaze u zdjelične limfne čvorove
IIIC2	Metastaze u paraaortalne limfne čvorove
IV	Karcinom se širi na bliske ili udaljene organe
IVA	Karcinom zahvaća bliske organe (mjehur, rektum)
IVB	Udaljene metastaze

Stupnjevanje je tradicionalno bilo kliničko uz mogućnost kirurškog određivanja zahvaćenosti limfnih čvorova. Stadij se određuje kod primarnog postavljanja dijagnoze i ne bi se smio mijenjati u slučaju naknadnih nalaza dobivenih proširenom obradom. Potrebno je napraviti ginekološki pregled u spekulima, a za procjenu zahvaćenosti okolnih organa ponekad je nužan i digitorektalni pregled pod anestezijom. Cistoskopija i proktoskopija su indicirane samo ako se sumnja na zahvaćenost mokraćnog ili probavnog sustava (51, 52).

Određivanje kliničkog stadija prema starijim FIGO klasifikacijama iz 1999., 2009. i 2014. bilo je prilično netočno. 20%- 40% karcinoma dijagnosticiranih kao stadij IB–IIIB bilo je višeg stadija, a do 64% karcinoma stadija IIIB bilo je u stvarnosti nižeg stadija. Stupnjevanje prema starijim klasifikacijama nije uključivalo procjenu zahvaćenosti limfnih čvorova, koja je bitan faktor u planiranju terapije i prognoziranju. Radikalna trahelektomija, sve češća terapijska opcija među pacijenticama dijagnosticiranim u reproduktivnoj dobi koje žele očuvati plodnost, nije se razmatrala u starijim sustavima. Kako bi se premostili ovi nedostaci, planiranje terapije u većini razvijenog svijeta uključivalo je moderne slikovne pretrage poput CT-a, MR-a i PET-a. Ova je praksa mnoge žene pošteđjela toksične kombinacije operacije i kemoradioterapije, te su mogle biti usmjerene prema terapijskim opcijama s nižim morbiditetom (53).

FIGO staging sustav iz 2018. uveo je novu podjelu i službeno priznao slikovnu dijagnostiku kao prikladan alat za određivanje stadija raka vrata maternice. Jedna od većih promjena je podjela IB bolesti na tri, umjesto na dvije podgrupe, i uvođenje nove vrijednosti veličine tumora od 2 cm kako bi se razlučile pacijentice pogodne za radikalnu trahelektomiju (tumor <2 cm, bez zahvaćenih LČ) od pacijentica koje zahtijevaju druge zahvate. Procjena zahvaćenosti abdominalnih i zdjeličnih LČ u stupnjevanju karcinoma također je novost. Pacijentice sa metastazama u zdjeličnim i paraaortalnim LČ svrstavaju se u stadij IIIC, bez obzira na veličinu ili lokalnu proširenost primarnog tumora. Status LČ može se utvrditi patohistološkom analizom ili slikovnim pretragama te se metoda mora zabilježiti slovom r (radiološki) ili p (patohistološka analiza). Slikovne pretrage formalno su priznate kao potpora kliničkom pregledu te su indicirane u pacijentica sa sumnjom na stadij IB ili više. Izbor metode ovisi o dostupnosti, a uključuje endovaginalnu ili endorektalnu ultrasonografiju, rendgen toraksa, MR, CT te FDG PET/CT, koji je metoda izbora za vizualiziranje retroperitonealne limfadenopatije i udaljenih metastaza. Za vizualizaciju primarnog tumora i procjenu lokalne proširenosti prikladni su MR i ultrasonografija (53).

Petogodišnje preživljenje u pacijentica sa IA bolesti je blizu 100%, a za stadij IB1 i male IIA tumore iznosi 70 - 85%. U slučaju lokalno uznapredovale bolesti u stadijima IB2-IV, preživljenje uvelike varira i ovisi o težini bolesti, dobi pacijentice i komorbiditetima. Općenito,

petogodišnje preživljenje za stadij IB2 i IIB je 50-70%, 30-50% za stadij III te 15-5% za stadij IV. Metastaze u LČ povezane su s nepovoljnijim ishodom, te preživljenje pada sa brojem zahvaćenih LČ: 62% za jedan, 36% za dva, 20% za tri ili četiri i 0% za pet ili više (54). Usprkos prikladnom inicijalnom stagingu i terapiji, žene sa stadijima IB-IIA raka cerviksa (bez zahvaćenih LČ) u 10-20% slučajeva imaju recidiv, a do 70% pacijentica sa nodalnim metastazama ili lokalno uznapredovalom bolesti imaju relaps (55).

4.4.1. Posebnosti dijagnostike u trudnoći

U slučaju kolposkopski jasno vidljive lezije na cerviksu, potreban je pregled zdjelice pod anestezijom kako bi se procijenila proširenost na parametrij, mokraćni mjehur i rektum. Smatra se da je opća anestezija sigurna za fetus nakon prvog tromjesečja. Ipak, preporuča se izbjegavati preglede pod anestezijom u trudnoći i umjesto toga nježno evaluirati pacijenticu dok je budna (56).

Laparoskopsku zdjeličnu limfadenektomiju je moguće izvesti do 20. tjedna gestacije. Moraju ju izvoditi vješti kirurzi (57). Zahvat postaje sve složeniji s napredovanjem trudnoće, stoga odabir terapije ne može ovisiti o statusu limfnih čvorova, međutim lokacija limfnih čvorova stražara (SLN) može pomoći u usmjeravanju (58). Silva et al. su objavili prikaz slučaja o radioizotopnom mapiranju čvorova stražara. U jednom slučaju IB2 stadija raka u trudnoći u 14. tjednu gestacije, rizik od zračenja fetusa bio je zanemariv, a autori su zaključili da je slikovna dijagnostika čvorova stražara moguća u trudnoći. Međutim, zbog rizika od alergijskih reakcija na plavu boju koja se koristi u trudnoći, sigurnost ove metode mora se dalje proučavati (59).

Magnetna rezonanca je sigurna u trudnoći i važna za procjenu lokalne proširenosti. Korištenje gadolinijskog kontrasta smatra se sigurnim za majku i fetus, no kontrast baziran na jodu može deprimirati funkciju štitnjače fetusa (60). Prema istraživanju Zanotti- Fregonara et al., PET/CT nije apsolutno kontraindiciran u trudnoći, no trenutno se ne preporuča. PET/MR se pokazao kao dobra alternativa, međutim, još uvijek nije u široj uporabi (61). Rendgen pluća može se raditi nakon prvog tromjesečja da bi se eliminiralo postojanje distalnih metastaza no preporuča se prikladno zaštititi abdomen (56).

4.5. TERAPIJSKE OPCIJE

Terapijske opcije uključuju kirurško liječenje, zračenje, kemoterapiju i kemoradioterapiju. Izbor se temelji na kliničkoj procjeni, a u obzir se uzimaju i dob, komorbiditeti i želje pacijentica (48). Kirurško liječenje se preferira kad god je moguće kako bi se izbjegle komplikacije zračenja, koje u premenopausalnih žena bez iznimke dovodi do zatajenja funkcije jajnika, a i općenito do nastanka priraslica. Ako je potrebno zračenje, moguća je transpozicija jajnika izvan polja zračenja (52).

4.5.1. KIRURŠKO LIJEČENJE

4.5.1.1. Uz čuvanje plodnosti

Konizacija sa ili bez disekcije zdjeličnih limfnih čvorova je metoda izbora za pacijentice sa IA1 stadijem bolesti koje žele sačuvati mogućnost rađanja.

U slučaju IA1 stadija s limfovaskularnom invazijom te stadija IA2 ili IB1 manjih od 2 cm, preporuča se radikalna trahielektomija, kojom se uklanja cerviks, gornji dio rodnice i okolno potporno tkivo, uz resekciju zdjeličnih limfnih čvorova. Zahvat je moguće izvesti vaginalno ili abdominalno. Međutim, gotovo 27% kandidatkinja zbog intraoperativnog nalaza pozitivnih LČ ili pozitivnih endocervikalnih rubova zahtijeva radikalnu histerektomiju ili poslijeoperativnu kemoradioterapiju (62).

4.5.1.2. Bez čuvanja plodnosti

U slučaju da je operabilna pacijentica u menopauzi ili ne želi očuvati plodnost terapijska opcija je jednostavna histerektomija, a u slučaju proširene bolesti moguća je radikalna histerektomija s limfadenektomijom (52).

4.5.2. RADIOLOŠKO LIJEČENJE

Radioterapija je opcija u svim stadijima bolesti, a posebno je dobra metoda u stadijima II-IV (22). Obično je riječ o kombinaciji vanjskog zračenja i brahiterapije, s totalnom dozom od 80 Gy za manje i 85 Gy za veće tumore. Ponekad se primjenjuje inicijalno vanjsko zračenje cijele zdjelice sa 40-45 Gy kako bi se smanjio tumor i postiglo optimalno intrakavitarno pozicioniranje sonde za brahiterapiju (52).

4.5.3. KEMOTERAPIJA I KEMORADIOTERAPIJA

Kemoterapija se koristi kao dodatak lokoregionalnoj terapiji (zračenju ili operaciji) da bi se poboljšao njihov ishod, ali i kao palijativna terapija za pacijentice sa rekurentnom ili de novo metastatskom bolesti. Standard zbrinjavanja uznapredovalog raka vrata maternice je kombinacija radioterapije i kemoterapije bazirane na cisplatinu. Uloga adjuvantne kemoterapije nakon kemoradioterapije još nije potpuno razjašnjena (63). Neoadjuvantna kemoterapija se već ustaljeno koristi u zemljama u razvoju (kada nema pristupa zračenju) za inicijalno smanjenje tumora prije radikalne kirurške terapije (64). Kemoterapija se predlaže pacijenticama s izvanzdjelničnim metastazama koje nisu pogodne za lokalnu terapiju. Režimi sa kombinacijama baziranim na platini (cisplatina/paklitaksel, karboplatina/paklitaksel ili cisplatina/topotekan) se preferiraju nad monoterapijom platinskim agensima u metastatskoj bolesti zbog boljeg odgovora na liječenje i duljeg perioda bez progresije bolesti (65).

4.5.4. BIOLOŠKA TERAPIJA

Nedavno je otkrivena dodatna uloga HPV viralnog onkogeno E6 u progresiji raka vrata maternice. E6 mehanizmom neovisnim o p53 inducira vaskularni endotelni faktor rasta (VEGF) i aktivira angiogenezu. Bevacizumab, humanizirano anti-VEGF monoklonsko protutijelo, dokazano produžuje srednje preživljenje pacijentica za 3.7 mjeseci kada se koristi u kombiniranim režimima koji uključuju paklitaksel (66).

Posljednjih godina, imunološki inhibitori kontrolnih točaka (eng. *checkpoint inhibitors*) pokazali su antitumorsku aktivnost u više tipova tumora. PD-1 (eng. *Programmed death-1*) je T- stanični koinhibitorni receptor koji u normalnim uvjetima funkcionira kao imunoregulator

(67). PD-1 ima važnu ulogu u karcinogenezi, pomažući tumoru da izbjegne nadzor imunološkog sustava (68). Pembrolizumab je visoko selektivno, potpuno humanizirano monoklonsko protutijelo koje sprječava interakciju PD-1 i njegovih liganda, PD-L1 i PD-L2 (69). U KEYNOTE-158 studiji faze II na pacijenticama s uznapredovalim rakom vrata maternice, monoterapija pembrolizumabom je pokazala moćnu antitumorsku aktivnost i profil nuspojava koje je moguće zbrinuti. (manageable safety in patients with advanced cervical cancer patients). Američka agencija za hranu i lijekove (FDA) je na bazi ovih rezultata osigurala ubrzano odobrenje za terapiju pembrolizumabom u pacijentica s PD-L1 pozitivnim uznapredovalim rakom koje su imale progresiju bolesti tijekom ili nakon kemoterapije (70).

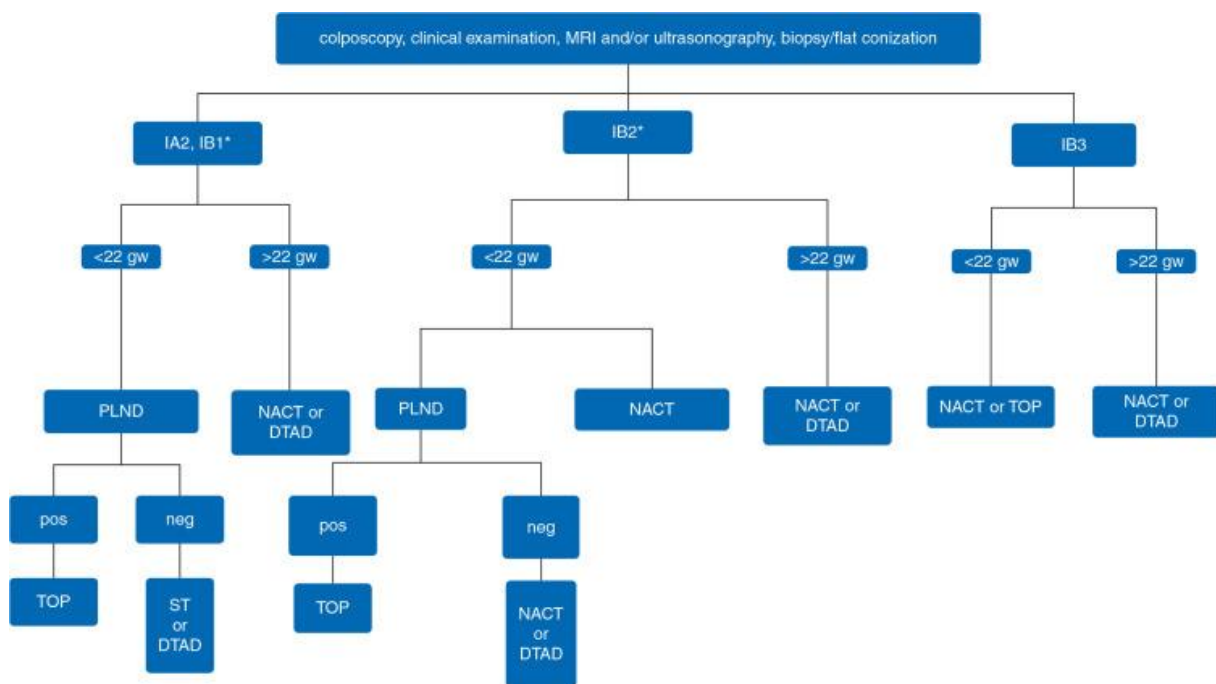
5. LIJEČENJE RAKA VRATA MATERNICE U TRUDNOĆI

Rak u trudnoći se definira kao tumor dijagnosticiran u trudnice ili odmah nakon poroda. Rak vrata maternice je druga najčešća neoplazija dijagnosticirana tijekom trudnoće a javlja se u prosjeku u 0.004 do 0.1% trudnoća (8).

Rijetkost ovog stanja onemogućava veće ili randomizirane studije te su dosadašnje smjernice bazirane na malim serijama slučajeva i mišljenju stručnjaka (71). Zbog tog razloga, smjernice za dijagnostiku i terapiju kod trudnih žena i žena koje nisu trudne se uvelike ne razlikuju. Za rane stadije raka vrata maternice u trudnoći može se predložiti kirurško zbrinjavanje, dok je za uznapredovali rak moguća opcija neoadjuvantna kemoterapija (NAKT). Kemoradioterapija se primjenjuje u slučajevima uznapredovale bolesti nakon kraja trudnoće. U slučaju prekida trudnoće, terapija je jednaka terapiji karcinoma cerviksa žene koja nije trudna (8).

S vremenom i publikacijama novih istraživanja, strategija zbrinjavanja raka vrata maternice u trudnoći promijenila se iz agresivne terapije u više konzervativan pristup, pogotovo u pacijentica dijagnosticiranih u drugom ili trećem tromjesečju s ranim stadijem raka. (8). Retrospektivne studije na malim serijama pacijenata pokazale su da odgađanje terapije za, u prosjeku, 16 tjedana (u slučaju ranog stadija) prikladan postupak s malim rizikom smrti od 5% (72). Odgoda terapije u pacijentica sa stadijem IB1 nije uzrokovala recidiv tumora u pacijentica bez metastaza u limfnim čvorovima (73). Prema nekim istraživanjima neoadjuvantna kemoterapija je uspješna u kontroli bolesti te omogućava odgodu poroda do fetalne zrelosti bez ozbiljnih posljedica za zdravlje majke i fetusa (74,75). Dakle, čini se da trudnoća ne mijenja agresivnost i progresiju cervikalnog karcinoma i da su vrijeme započinjanja terapije i vrijeme poroda najvažniji faktori zdravlja majke i djeteta (57,76).

Shema 1. Zbrinjavanja raka vrata maternice u trudnoći ovisno o stadiju i gestacijskoj dobi (79).



gw- gestacijski tjedan, PLND- disekcija zdjeličnih limfnih čvorova, TOP- prekid trudnoće, ST- jednostavna trahelektomija, NACT- neoadjuvantna kemoterapija, DTAD - odgađanje terapije do nakon poroda

5.1. LIJEČENJE UZ ČUVANJE TRUDNOĆE

70% slučajeva raka vrata maternice u trudnoći se dijagnosticira u stadiju I (77,78). Ukoliko nema zahvaćenih LČ, moguća su dva pristupa liječenju. Najčešći pristup je pažljivo kliničko i radiološko praćenje pacijentica (kako bi se isključila progresija bolesti) i odgoda liječenja do zrelosti fetusa. Liječenje započinje nakon poroda. Drugi je pristup konzervativna operacija, trahelektomija, kako bi se sačuvala maternica i trudnoća (57).

5.1.1. Liječenje prije 22. tjedna trudnoće

Nakon dijagnoze raka vrata maternice u ranoj trudnoći ili neplanirane trudnoće tijekom liječenja, važno je što točnije procijeniti gestacijsku dob i razvijenost fetusa i posteljice te isključiti prisutnost već postojećih anomalija. Tijekom prvog tromjesečja fetus je najranjiviji u slučaju izloženosti teratogenim agensima. Potrebno je ponuditi standardni probir i dijagnostiku za otkrivanje kromosomskih i strukturnih anomalija te procijeniti gestacijske komplikacije. Također, pacijentica treba dobiti suplemente folne kiseline i savjetovanje o prehrani kako bi se optimizirao fetomaternalni status.

Ako se postigne dogovor oko terapijske intervencije, potrebno je nadzirati stanje fetusa prije i nakon zahvata. U slučaju potrebe za manipulacijom maternice tijekom operacije, treba razmotriti profilaktičku tokolizu (79).

Odgoda liječenja do fetalne zrelosti u slučaju stadija IA1 ima odličnu prognozu i trenutno je standard zbrinjavanja (57,78). Druga opcija je konizacija, koja je prikladan i relativno siguran zahvat za pacijentice sa IA1 stadijem bolesti (71). Konizaciju treba napraviti pod anestezijom u dobro opremljenoj operacijskoj sali. Weinmann et al. su u retrospektivnoj studiji pokazali da su žene sa konizacijom >1 cm imale veći rizik za preuranjen porod i malu porođajnu težinu djeteta (80).

Za stadije IA2-IB1 bez metastatskih LČ i s promjerom tumora manjim od 2 cm opcije uključuju čekanje zrelosti fetusa, konizaciju ili jednostavnu trahelektomiju (81). Radikalna vaginalna ili abdominalna trahelektomija se u trudnoći ne preporučuju, zato što se radi o

dugotrajnim, tehnički zahtjevnim zahvatima povezanim sa obilnim krvarenjem i povišenom stopom spontanih pobačaja (82).

U stadiju IB2 prije 22. gestacijskog tjedna dostupne su dvije opcije: ždjelična limfadenektomija, koju slijedi praćenje ili kemoterapija, ili neoadjuvantna kemoterapija zbog smanjenja tumorske mase, nakon koje slijedi kirurško određivanje stadija. U slučaju pozitivnih LČ (uključujući i mikrometastaze) preporuča se prekid trudnoće. Ako se odbije ova opcija, može se pokušati s kemoterapijom, međutim, pacijentice treba dobro upoznati s rizicima i upozoriti na manjak dostupnih podataka (79). Zbog visokog rizika za gubitak trudnoće ili fetalne malformacije nakon kemoterapije, prije 12. gestacijskog tjedna ne smije se predlagati nikakva terapija ili kirurško određivanje stadija (83,84).

Za stadij IB3 (prema FIGO 2018 klasifikaciji) jedina terapija koja čuva trudnoću je neoadjuvantna kemoterapija. Njena učinkovitost je, za sada, ispitana u malom broju istraživanja (79,85).

Pacijenticama s uznapredovalom bolesti ili pozitivnim zdjeličnim ili abdominalnim LČ preporuča se terminacija trudnoće. Ukoliko pacijentica svejedno želi čuvati trudnoću, može joj se ponuditi neoadjuvantna kemoterapija (NAKT) (58). Kao standard liječenja u trudnoći (zato što se najčešće koristi) predlaže se cisplatina u dozi od 50-100 mg/ m² svaka 3 tjedna (57). Međutim, bazirano na njegovoj blagoj toksičnosti te stečenim saznanjima u terapiji karcinoma jajnika, paklitaksel u kombinaciji sa cisplatinom ili karboplatinom pokazuje se kao bolja opcija (86).

5.1.2. Liječenje nakon 22. tjedna trudnoće i porod

Uzimajući u obzir okolnosti svakog pojedinog slučaja, za stadije IB2 i iznad, NAKT je vodeća metoda za stabilizaciju tumora te prevenciju progresije i širenja. Ona se prvenstveno koristi u iščekivanju zrelosti fetusa prije liječenja karcinoma. NAKT se ne preporuča nakon 33. tjedna gestacije zbog rizika od spontanog preuranjenog porođaja (87). Također je potrebno osigurati period od 3 tjedna nakon zadnjeg ciklusa kemoterapije kako bi se izbjegla pojava infekcija i hematoloških komplikacija u majke i djeteta (88).

Važno je odrediti vrijeme porođaja sa ginekolozima i neonatolozima budući da je glavni problem fetalna zrelost. Vaginalni porođaj indiciran je samo u slučaju preinvazivnih lezija te

nerijetko dovodi do njihova povlačenja. Vaginalni porođaj u slučaju invazivnog tumora nosi rizik vaginalnih laceracija, masivnog krvarenja i metastaza tumora u mjesto epiziotomije. Preferira se porod carskim rezom. Ako je tumor lokalno uznapredovao, potrebno je izbjegavati transversalni rez kako bi se izbjeglo slučajno rezanje ili trganje tumorske mase. Klasični longitudinalni rez može smanjiti krvarenje i ozljedu krvnih žila tumora te abdominalnu implantaciju tumora. Radikalna histerektomija može se napraviti odmah nakon carskog reza, ali kako bi se izbjegao prevelik gubitak krvi, također se može odgoditi za par tjedana. Onkološko liječenje može se nastaviti tjedan dana nakon nekomplikiranog carskog reza (8, 57,79).

Ako je moguće, nije potrebno inducirati porod prije 37. gestacijskog tjedna, no u slučaju neodgodive potrebe za početkom radiološkog liječenja važno je razmotriti primjenu antenatalnih glukokortikoida kako bi se osigurala zrelost pluća fetusa. Nakon poroda potrebna je histološka analiza posteljice kako bi se isključile metastaze iako su one ekstremno rijetke (79).

Dojenje je dozvoljeno ako se ne provodi kemoterapija ili je prošlo više od 3 tjedna od zadnjeg ciklusa kemoterapije (89). Budući da trudnoća i babinje, kao i malignitet, predstavljaju povišen rizik za vensku tromboemboliju potrebno je razmotriti uvođenje tromboprolifakse niskomolekularnim heparinom (90).

5.2. LIJEČENJE BEZ ČUVANJA TRUDNOĆE

Liječenje bez čuvanja trudnoće bira se u uznapredovaloj bolesti (stadij IIB ili više, metastaze u LČ) ili kada pacijentica to želi i legalno je. Terapija se tada planira bez namjere očuvanja fetusa. U slučaju operabilne bolesti moguće je napraviti radikalnu histerektomiju sa fetusom in utero (u prvom i ranom drugom tromjesečju) ili nakon hysterotomije (u kasnom drugom tromjesečju). Za stadije IB3 i više tijekom prvog tromjesečja kemoradioterapiju moguće je primijeniti sa fetusom in utero (smrt će uslijediti za nekoliko dana), dok se u drugom tromjesečju preporuča longitudinalna hysterotomija kao prvi korak. Hysterotomija smanjuje rizik od opstetričkih komplikacija poput krvarenja, rupture cerviksa i difuzne intravaskularne koagulacije, ali i umanjuje psihološke posljedice u pacijentice; međutim, podrazumijeva odgodu radioterapije do cijeljenja kirurškog ožiljka. Iz etičkih i psiholoških je razloga važno razmotriti fetocid prije kemoradioterapije. (79,91)

6. NEONATALNI ISHODI

Nekoliko studija je prikazalo dobre neonatalne ishode nakon kemoterapije u trudnoći. Sveukupno, postotci kongenitalnih malformacija povezani s kemoterapijom u trudnoći su iznosili 16% u prvom tromjesečju, 8% u drugom i 6% u trećem tromjesečju (92). Tijekom drugog i trećeg tromjesečja, kemoterapija može na fetus utjecati izazivanjem intrauterinog usporenog rasta, prematuriteta i niske porođajne težine. Nuspojave koje utječu na majku, poput mijelosupresije i gubitka kose, također mogu zahvatiti i fetus (93).

Amant et al. su u svom istraživanju opisali rezultate praćenja 70-ero djece rođene sa srednom gestacijskom dobi od 35.7 tjedana. Djeca su u prosjeku praćena 22.3 mjeseci za kožne i upalne bolesti nakon in utero izloženosti kemoterapiji. Ukupno, neurokognitivni ishodi bili su unutar normalnih granica; rezultati testiranja kognitivnog razvoja bili su niži jedino u skupini prerano rođene djece u usporedbi s djecom rođenom u terminu. Djeca izložena kemoterapiji pokazala su odstupanja od 39% u IQ vrijednostima za verbalnu i radnu uspješnost, u usporedbi s 15% u normalnoj populaciji, a imali su i više problema s ponašanjem. Iako su srčane dimenzije, ponašanje, opće zdravlje, sluh i rast bili slični kao u populaciji koja nije primila kemoterapiju in utero, pronađene su klinički male, ali statistički značajne razlike u ejijskoj frakciji i debljini interventrikularnog septuma (94). Ovo sugerira moguće štetne posljedice in utero kemoterapije no klinička važnost tih promjena nije poznata (95).

7. ZAKLJUČAK

Terapija raka vrata maternice u trudnoći nalikuje terapiji raka vrata maternice u žena koje nisu trudne, uz nekoliko važnih razlika koje nalaže održavanje ravnoteže između maternalnog i fetalnog zdravlja i onkoloških i obstetričkih ishoda. Sve u svemu, kirurško liječenje i neoadjuvantna kemoterapija moguće su u većini slučajeva. Intrapartalna kemoterapija je posebno važna kako bi se optimizirali onkološki ishodi ukoliko pacijentica želi nastaviti trudnoću, međutim, iako postojeće studije o neonatalnim ishodima javljaju dobre rezultate nakon kemoterapije i kirurške terapije u trudnoći, nedostaju podaci dobiveni dugotrajnim praćenjem te djece i potrebno je dalje istraživati.

Također su nužni multidisciplinarni pristup i kontinuirana edukacija zdravstvene zajednice o rizicima raznih kirurških zahvata i kemoterapijskih protokola u trudnoći, kako bi pacijentice mogle biti dobro informirane o prednostima i nedostacima terapije (95).

Potrebno je dalje raditi na sve širem pokrivanju ženske populacije programima cijepljenja i probira. Rak vrata maternice je bolest koju je moguće spriječiti, te ginekološki pregled u trudnoći ne bi trebao biti prvi susret žene sa svojim ginekologom. Kada se ovakve situacije svedu na minimum, pojava raka vrata maternice u trudnoći, koja je već i sada rijetka, vjerojatno će biti gotovo nezamisliva.

8. ZAHVALE

Zahvaljujem svom mentoru, doc. dr. sc. Goranu Vujiću, na stručnom vodstvu i savjetima pruženima tijekom pisanja ovog diplomskog rada.

Zahvaljujem svojoj obitelji i Kristijanu na potpori tijekom cijelog školovanja.

9. LITERATURA

1. Small W Jr, Bacon MA, Bajaj A, Chuang LT, Fisher BJ, Harkenrider MM, Jhingran A, Kitchener HC, Mileskin LR, Viswanathan AN, Gaffney DK. Cervical cancer: A global health crisis. *Cancer*. 2017;123(13):2404-2412.
2. [https://www.who.int/news-room/fact-sheets/detail/human-papillomavirus-\(hpv\)-and-cervical-cancer](https://www.who.int/news-room/fact-sheets/detail/human-papillomavirus-(hpv)-and-cervical-cancer), pristupljeno: 19.5.2021.).
3. zur Hausen H. Papillomavirus infections--a major cause of human cancers. *Biochim Biophys Acta*. 1996;1288(2):F55-78.
4. Bruni L, Diaz M, Castellsagué X, Ferrer E, Bosch FX, de Sanjosé S. Cervical human papillomavirus prevalence in 5 continents: meta-analysis of 1 million women with normal cytological findings. *J Infect Dis*. 2010;202(12):1789-99.
5. Moscicki AB, Schiffman M, Burchell A, Albero G, Giuliano AR, Goodman MT, Kjaer SK, Palefsky J Vaccine. 2012;30(5):F24-33.
6. Graham SV. The human papillomavirus replication cycle, and its links to cancer progression: a comprehensive review. *Clin Sci (Lond)*. 2017;131(17):2201-2221.
7. Burger EA, Kim JJ, Sy S, Castle PE. Age of Acquiring Causal Human Papillomavirus (HPV) Infections: Leveraging Simulation Models to Explore the Natural History of HPV-induced Cervical Cancer. *Clin Infect Dis*. 2017;65(6):893-899.
8. Perrone AM, Bovicelli A, D'Andrilli G, Borghese G, Giordano A, De Iaco P. Cervical cancer in pregnancy: Analysis of the literature and innovative approaches. *J Cell Physiol*. 2019;234(9):14975-14990.
9. Salani R, Billingsley CC, Crafton SM. Cancer and pregnancy: an overview for obstetricians and gynecologists. *Am J Obstet Gynecol*. 2014;211(1):7-14.
10. Lin CH, Hsieh JC, Li YT, Kuo TC. Successful conservative treatment of microinvasive cervical cancer during pregnancy. *J Chin Med Assoc*. 2013;76(4):232-4.
11. Van Calsteren K, Vergote I, Amant F. Cervical neoplasia during pregnancy: diagnosis, management and prognosis. *Best Pract Res Clin Obstet Gynaecol*. 2005;19(4):611-30.
12. Bzhalava D, Eklund C, Dillner J. International standardization and classification of human papillomavirus types. *Virology*. 2015;476:341-344.

13. Bernard HU, Burk RD, Chen Z, van Doorslaer K, zur Hausen H, de Villiers EM. Classification of papillomaviruses (PVs) based on 189 PV types and proposal of taxonomic amendments. *Virology*. 2010;401(1):70-9.
14. Doorbar J. Molecular biology of human papillomavirus infection and cervical cancer. *Clin Sci (Lond)*. 2006;110(5):525-41.
15. zur Hausen H. Papillomaviruses and cancer: from basic studies to clinical application. *Nat Rev Cancer*. 2002;2(5):342-50.
16. Münger, K., Phelps, W. C., Bubb, V., Howley, P. M. & Schlegel, R. The E6 and E7 genes of human papillomavirus type 16 are necessary and sufficient for transformation of primary human keratinocytes. *J. Virol*. 1989; 63:4417–4423
17. McDougall, J. K. Immortalization and transformation of human cells by human papillomavirus. *Curr. Top. Microbiol. Immunol*. 1994;186: 101–119
18. Muñoz N, Bosch FX, de Sanjosé S, Herrero R, Castellsagué X, Shah KV, Snijders PJ, Meijer CJ; International Agency for Research on Cancer Multicenter Cervical Cancer Study Group. Epidemiologic classification of human papillomavirus types associated with cervical cancer. *N Engl J Med*. 2003;348(6):518-27.
19. Smith JS, Lindsay L, Hoots B, Keys J, Franceschi S, Winer R, Clifford GM. Human papillomavirus type distribution in invasive cervical cancer and high-grade cervical lesions: a meta-analysis update. *Int J Cancer*. 2007;121(3):621-32.
20. Ljubojević N. Dobročudne promjene vrata maternice. U: Šimunić V, ur. Ginekologija. Zagreb: Naklada Ljevak; 2001. str. 408–32, 10
21. Jhingran A, Russell AH, Seiden M V., Duska LR, Goodman AK, Lee SI, i sur. *Cancers of the Cervix, Vulva, and Vagina*. U: Niederhuber JE, Armitage JO, Doroshow JH, Kastan MB, Tepper JE, ur. *Abeloff's Clinical Oncology: Fifth Edition*. Philadelphia: Elsevier Inc. 2014;5:1534–1574.e8
22. Schiffman M, Castle PE, Jeronimo J, Rodriguez AC, Wacholder S. Human papillomavirus and cervical cancer. *Lancet*. 2007;370(9590):890-907.
23. Basu P, Taghavi K, Hu SY, Mogri S, Joshi S. Management of cervical premalignant lesions. *Curr Probl Cancer*. 2018;42(2):129-136.
24. Moscicki AB, Shiboski S, Hills NK et al. Regression of low-grade squamous intraepithelial lesions in young women. *Lancet* 2004;364(9446):1678-1683
25. Robertson JH, Woodend B, Elliott H. Cytological changes preceding cervical cancer. *J Clin Pathol* 1994;47(3):278-279.
26. Shepherd J, Weston R, Peersman G, Napuli IZ. Interventions for encouraging sexual lifestyles and behaviours intended to prevent cervical cancer. *Cochrane Database Syst Rev* 2000; 2: CD001035.

27. Rose RC, Bonne W, Reichman RC, Garcea RL. Expression of human papillomavirus type 11 L1 protein in insect cells: in vivo and in vitro assembly of viruslike particles. *J Virol* 1993; 67:1936–44
28. Harro CD, Pang YY, Roden RB, et al. Safety and immunogenicity trial in adult volunteers of a human papillomavirus 16 L1 virus-like particle vaccine. *J Natl Cancer Inst* 2001;93:284–92
29. Schiffman M, Doorbar J, Wentzensen N, de Sanjosé S, Fakhry C, Monk BJ, Stanley MA, Franceschi S. Carcinogenic human papillomavirus infection. *Nat Rev Dis Primers*. 2016;2:16086.
30. Gage, J. C. *et al.* Number of cervical biopsies and sensitivity of colposcopy. *Obstet. Gynecol.* 2006;108:264–272
31. Syrjänen KJ. Spontaneous evolution of intraepithelial lesions according to the grade and type of the implicated human papillomavirus (HPV). *Eur J Obstet Gynecol Reprod Biol.* 1996;65(1):45-53.
32. Jordan J, Martin-Hirsch P, Arbyn M, Schenck U, Baldauf JJ, Da Silva D, Anttila A, Nieminen P, Prendiville W. European guidelines for clinical management of abnormal cervical cytology, part 2. *Cytopathology*. 2009;20(1):5-16.
33. Prendiville W. The treatment of CIN: what are the risks? *Cytopathology*. 2009;20(3):145-53.
34. Paraskevidis E, Koliopoulos G, Kalantaridou S, Pappa L, Navrozoglou I, Zikopoulos K, Lolis DE. Management and evolution of cervical intraepithelial neoplasia during pregnancy and postpartum. *Eur J Obstet Gynecol Reprod Biol.* 2002;104(1):67-9.
35. Jain AG, Higgins RV, Boyle MJ. Management of low-grade squamous intraepithelial lesions during pregnancy. *Am J Obstet Gynecol.* 1997;177(2):298-302.
36. Han SN, Mhallem Gziri M, Van Calsteren K, Amant F. Cervical cancer in pregnant women: treat, wait or interrupt? Assessment of current clinical guidelines, innovations and controversies. *Ther Adv Med Oncol.* 2013;5(4):211-219.
37. Dunn TS, Bajaj JE, Stamm CA, Beaty B. Management of the minimally abnormal papanicolaou smear in pregnancy. *J Low Genit Tract Dis.* 2001;5(3):133-7.
38. <https://www.hzjz.hr/aktualnosti/epidemiologija-raka-vrata-maternice/>, pristupljeno: 26.5.2021.
39. [Estimates of cancer incidence and mortality in 2020](#), pristupljeno: 29.6.2021.
40. Plummer M, Peto J, Franceschi S; International Collaboration of Epidemiological Studies of Cervical Cancer. Time since first sexual intercourse and the risk of cervical cancer. *Int J Cancer.* 2012;130(11):2638-44.
41. Bosch FX, Castellsagué X, Muñoz N, de Sanjosé S, Ghaffari AM, González LC, Gili M, Izarzugaza I, Viladiu P, Navarro C, Vergara A, Ascunce N, Guerrero E, Shah KV.

- Male sexual behavior and human papillomavirus DNA: key risk factors for cervical cancer in Spain. *J Natl Cancer Inst.* 1996;88(15):1060-7.
42. Chelimo C, Wouldes TA, Cameron LD, Elwood JM. Risk factors for and prevention of human papillomaviruses (HPV), genital warts and cervical cancer. *J Infect.* 2013;66(3):207-17.
43. Brinton LA, Hamman RF, Huggins GR, Lehman HF, Levine RS, Mallin K, Fraumeni JF Jr. Sexual and reproductive risk factors for invasive squamous cell cervical cancer. *J Natl Cancer Inst.* 1987;79(1):23-30.
44. Smith JS, Green J, Berrington de Gonzalez A, Appleby P, Peto J, Plummer M, Franceschi S, Beral V. Cervical cancer and use of hormonal contraceptives: a systematic review. *Lancet.* 2003;361(9364):1159-67.
45. <https://www.cancer.org/cancer/cervical-cancer/about/what-is-cervical-cancer.html>, pristupljeno: 26.5. 2021.
46. Gien LT, Beauchemin MC, Thomas G. Adenocarcinoma: a unique cervical cancer. *Gynecol Oncol.* 2010;116(1):140-6.
47. Eifel PJ, Burke TW, Morris M, Smith TL. Adenocarcinoma as an independent risk factor for disease recurrence in patients with stage IB cervical carcinoma. *Gynecol Oncol.* 1995;59(1):38-44.
48. Ćorušić A. Rak vrata maternice (carcinoma cervicis, ca. cervicis). U: Šimunić V, ur. *Ginekologija*. Zagreb: Naklada Ljevak. 2001; str. 432–40.
49. SUDUGOR MG, PALMER JP, REINHARD MC. Carcinoma of the cervix concomitant with pregnancy. *Am J Obstet Gynecol.* 1949;57(5):933-8.
50. Nguyen C, Montz FJ, Bristow RE. Management of stage I cervical cancer in pregnancy. *Obstet Gynecol Surv.* 2000;55(10):633-43.
51. Waggoner SE. Cervical cancer. *Lancet.* 2003;361(9376):2217-25.
52. Koh WJ, Greer BE, Abu-Rustum NR, Apte SM, Campos SM, Chan J, Cho KR, Cohn D, Crispens MA, DuPont N, Eifel PJ, Gaffney DK, Giuntoli RL 2nd, Han E, Huh WK, Lurain JR 3rd, Martin L, Morgan MA, Mutch D, Remmenga SW, Reynolds RK, Small W Jr, Teng N, Tillmanns T, Valea FA, McMillian NR, Hughes M; National Comprehensive Cancer Network. Cervical cancer. *J Natl Compr Canc Netw.* 2013;11(3):320-43.
53. Lee, S. I., & Atri, M. (2019). *2018 FIGO Staging System for Uterine Cervical Cancer: Enter Cross-Sectional Imaging. Radiology, 190088.*
54. Tanaka Y, Sawada S, Murata T. Relationship between lymph node metastases and prognosis in patients irradiated postoperatively for carcinoma of the uterine cervix. *Acta Radiol* 1984;23:455–59

55. Friedlander M, Grogan M; U.S. Preventative Services Task Force. Guidelines for the treatment of recurrent and metastatic cervical cancer. *Oncologist*. 2002;7(4):342-7. Erratum in: *Oncologist*. 2004;9(2):240.
56. La Russa M, Jeyarajah AR. Invasive cervical cancer in pregnancy. *Best Pract Res Clin Obstet Gynaecol*. 2016;33:44-57.
57. Morice P, Uzan C, Gouy S, Verschraegen C, Haie-Meder C. Gynaecological cancers in pregnancy. *Lancet*. 2012;379(9815):558-69.
58. Beharee N, Shi Z, Wu D, Wang J. Diagnosis and treatment of cervical cancer in pregnant women. *Cancer Med*. 2019;8(12):5425-5430.
59. Silva LB, Silva-Filho AL, Traiman P, et al. Sentinel node mapping in a pregnant woman with cervical cancer: a case report. *Int J Gynecol Cancer*. 2006;16(3):1454-1457
60. Webb JA, Thomsen HS, Morcos SK; Members of Contrast Media Safety Committee of European Society of Urogenital Radiology (ESUR). The use of iodinated and gadolinium contrast media during pregnancy and lactation. *Eur Radiol*. 2005;15(6):1234-40.
61. Zanotti-Fregonara P, Laforest R, Wallis JW. Fetal Radiation Dose from 18F-FDG in Pregnant Patients Imaged with PET, PET/CT, and PET/MR. *J Nucl Med*. 2015;56(8):1218-22.
62. Abu-Rustum, NR, Sonoda Y. Fertility-Sparing Surgery in Early-Stage Cervical Cancer: Indications and Applications, *Journal of the National Comprehensive Cancer Network J Natl Compr Canc Netw*. 2010;8(12):1435-1438.
63. Liontos M, Kyriazoglou A, Dimitriadis I, Dimopoulos MA, Bamias A. Systemic therapy in cervical cancer: 30 years in review. *Crit Rev Oncol Hematol*. 2019;137:9-17.
64. Basile S, Angioli R, Mancini N, Palaia I, Plotti F, Benedetti Panici P. Gynecological cancers in developing countries: the challenge of chemotherapy in low-resources setting. *Int. J. Gynecol. Cancer*. 2006;16 (4):1491–1497
65. Moore DH, Blessing JA, McQuellon RP, et al. Phase III study of cisplatin with or without paclitaxel in stage IVB, recurrent, or persistent squamous cell carcinoma of the cervix: a gynecologic oncology group study. *J Clin Oncol*. 2004; 22:3113–3119
66. Tewari KS, Sill MW, Long HJ III, et al. Improved survival with bevacizumab in advanced cervical cancer. *N Engl J Med*. 2014;370:734–743
67. Okazaki T, Chikuma S, Iwai Y, et al. A rheostat for immune responses: the unique properties of PD-1 and their advantages for clinical application. *Nat Immunol*. 2013; 14:1212-1218

68. Iwai Y, Ishida M, Tanaka Y, et al. Involvement of PD-L1 on tumor cells in the escape from host immune system and tumor immunotherapy by PD-L1 blockade. *Proc Natl Acad Sci USA*. 2002;99:12293-12297
69. Khoja L, Butler MO, Kang SP, et al. Pembrolizumab. *J Immunother Cancer*. 2015;3:36
70. Chung HC, Ros W, Delord JP, Perets R, Italiano A, Shapira-Frommer R, Manzuk L, Piha-Paul SA, Xu L, Zeigenfuss S, Pruitt SK, Leary A. Efficacy and Safety of Pembrolizumab in Previously Treated Advanced Cervical Cancer: Results From the Phase II KEYNOTE-158 Study. *J Clin Oncol*. 2019;37(17):1470-1478.
71. Amant F, Halaska MJ, Fumagalli M, Dahl Steffensen K, Lok C, Van Calsteren K, Nulman I. Gynecologic cancers in pregnancy: Guidelines of a second international consensus meeting. *International Journal of Gynecological Cancer*. 2014;24(3):394–403.
72. Hunter MI, Tewari K, Monk BJ. Cervical neoplasia in pregnancy. Part 2: current treatment of invasive disease. *American Journal of Obstetrics and Gynecology*. 2008;199(1):10–18.
73. Alouini S, Rida K., Mathevet P. Cervical cancer complicating pregnancy: Implications of laparoscopic lymphadenectomy. *Gynecologic Oncology*. 2008;108(3):472–477.
74. Boyd A, Cowie V, Gourley C. The use of cisplatin to treat advanced-stage cervical cancer during pregnancy allows fetal development and prevents cancer progression: Report of a case and review of the literature. *International Journal of Gynecological Cancer*. 2009;19(2):273–276.
75. Rabaiotti E, Sigismondi C, Montoli S, Mangili G, Candiani M, Viganò R. Management of locally advanced cervical cancer in pregnancy: A case report. *Tumori*. 2010;96(4):623–626.
76. Ishioka S, Ezaka Y, Endo T, Nagasawa K, Shimizu A, Sato A, Saito T, et al. Outcomes of planned delivery delay in pregnant patients with invasive gynecologic cancer. *International Journal of Clinical Oncology*. 2009;14(4):321–325.
77. Lee RB, Neglia W, Park RC. Cervical carcinoma in pregnancy. *Obstet Gynecol*. 1981; 58:584–89
78. Takushi M, Moromizato H, Sakumoto K, Kanazawa K. Management of invasive carcinoma of the uterine cervix associated with pregnancy: outcome of intentional delay in treatment. *Gynecol Oncol*. 2002;87:185–89.
79. Amant F, Berveiller P, Boere IA, Cardonick E, Fruscio R, Fumagalli M, Halaska MJ, Hasenburg A, Johansson ALV, Lambertini M, Lok CAR, Maggen C, Morice P, Peccatori F, Poortmans P, Van Calsteren K, Vandenbroucke T, van Gerwen M, van den Heuvel-Eibrink M, Zagouri F, Zapardiel I. Gynecologic cancers in pregnancy:

- guidelines based on a third international consensus meeting. *Ann Oncol*. 2019;30(10):1601-1612.
80. Weinmann S, Naleway A, Swamy G, et al. Pregnancy outcomes after treatment for cervical cancer precursor lesions: an observational study. *PLoS ONE*. 2017; 12(1):e0165276
 81. Botha MH, Rajaram S, Karunaratne K. Cancer in pregnancy. *Int J Gynecol Obstet*. 2018;143:137- 142.
 82. Căpîlna ME, Szabo B, Becsi J, Ioanid N, Moldovan B. Radical trachelectomy performed during pregnancy: a review of the literature. *Int J Gynecol Cancer*. 2016;26(4):758- 762.
 83. Köhler C, Oppelt P, Favero G, Morgenstern B, Runnebaum I, Tsunoda A, Marnitz S, et al. How much platinum passes the placental barrier? Analysis of platinum applications in 21 patients with cervical cancer during pregnancy. *American Journal of Obstetrics and Gynecology*. 2015;213(2):206. e1-5.
 84. Van Calsteren K, Verbesselt R, Ottevanger N, Halaska M, Heyns L, Van Bree R, Amant F, et al. Pharmacokinetics of chemotherapeutic agents in pregnancy: A preclinical and clinical study. *Acta Obstetrica et Gynecologica Scandinavica*. 2010;89(10):1338–1345.
 85. Ryzewska L, Tierney J, Vale CL, Symonds PR. Neoadjuvant chemotherapy plus surgery versus surgery for cervical cancer. *Cochrane Database Syst Rev*. 2012;12: CD007406
 86. Zagouri F, Sergentanis TN, Chrysikos D, Bartsch R. Platinum derivatives during pregnancy in cervical cancer: a systematic review and meta-analysis. *Obstet Gynecol*. 2013;121(2 Pt 1):337-343.
 87. Peccatori FA, Azim HA, Orecchia R, et al. pregnancy and fertility: ESMO Clinical Practice Guidelines for diagnosis, treatment and follow-up. *Ann Oncol*. 2013; 24(suppl 6): vi160- vi170.
 88. Vandenbroucke T, Verheecke M, Fumagalli M, Lok C, Amant F. Effects of cancer treatment during pregnancy on fetal and child development. *The Lancet. Child & Adolescent Health*.2017;1(4): 302–310.
 89. Stopenski S, Aslam A, Zhang X, Cardonick E. After Chemotherapy Treatment for Maternal Cancer During Pregnancy, Is Breastfeeding Possible? *Breastfeed Med*. 2017;12:91-97.
 90. Hase EA, Barros VIPVL, Igai AMK, Francisco RPV, Zugaib M. Risk assessment of venous thromboembolism and thromboprophylaxis in pregnant women hospitalized with cancer: Preliminary results from a risk score. *Clinics (Sao Paulo)*. 2018;73:e368.

91. Sood AK, Sorosky JI, Mayr N, Krogman S, Anderson B, Buller RE, Hussey DH. Radiotherapeutic management of cervical carcinoma that complicates pregnancy. *Cancer*. 1997;80(6):1073-8.
92. Doll DC, Ringenbergs QS, Yarbrow JW. Management of cancer during pregnancy. *Arch Intern Med*. 1988;148(9):2058-64.
93. Minig L, Otaño L, Diaz-Padilla I, Alvarez Gallego R, Patrono MG, Valero de Bernabé J. Therapeutic management of epithelial ovarian cancer during pregnancy. *Clin Transl Oncol*. 2013;15(4):259-64.
94. Amant F, Van Calsteren K, Halaska MJ, Gziri MM, Hui W, Lagae L, Willemsen MA, Kapusta L, Van Calster B, Wouters H, Heyns L, Han SN, Tomek V, Mertens L, Ottevanger PB. Long-term cognitive and cardiac outcomes after prenatal exposure to chemotherapy in children aged 18 months or older: an observational study. *Lancet Oncol*. 2012;13(3):256-64.
95. Cordeiro CN, Gemignani ML. Gynecologic Malignancies in Pregnancy: Balancing Fetal Risks With Oncologic Safety. *Obstet Gynecol Surv*. 2017;72(3):184-193.

10. ŽIVOTOPIS

Rođena sam 09.07. 1996. u Zagrebu. Od 2003. pohađala sam OŠ Matko Laginja u Zagrebu, uz glazbenu i likovnu školu. Po završetku osnovne škole upisala sam Petu gimnaziju, opći smjer, a od 2015. godine školujem se na Medicinskom fakultetu Sveučilišta u Zagrebu.