

Epidemiologija, klinička slika, dijagnostika, terapija i prevencija infekcije ehinokokoze u Hrvatskoj

Stevanovski, Filip

Master's thesis / Diplomski rad

2021

Degree Grantor / Ustanova koja je dodijelila akademski / stručni stupanj: **University of Zagreb, School of Medicine / Sveučilište u Zagrebu, Medicinski fakultet**

Permanent link / Trajna poveznica: <https://um.nsk.hr/um:nbn:hr:105:785266>

Rights / Prava: [In copyright](#) / [Zaštićeno autorskim pravom.](#)

Download date / Datum preuzimanja: **2025-02-17**



Repository / Repozitorij:

[Dr Med - University of Zagreb School of Medicine Digital Repository](#)



SVEUČILIŠTE U ZAGREBU
MEDICINSKI FAKULTET

Filip Stevanovski

**Epidemiologija, klinička slika, dijagnostika, terapija i
prevencija infekcije ehinokokoze u Hrvatskoj**

DIPLOMSKI RAD



Zagreb, 2021.

Ovaj diplomski rad izrađen je na Katedri za medicinsku mikrobiologiju i parazitologiju Medicinskog fakulteta Sveučilišta u Zagrebu pod mentorstvom doc. dr. sc. Maria Svibena, dr.med. i predan je na ocjenu u akademskoj godini 2020./2021.

POPIS KRATICA

| | |
|---------------|---|
| CT | computer tomography |
| MRI | magnetic resonance imaging |
| AgB | antigen B |
| Ag5 | antigen 5 |
| EF-1 | elongation factor 1 |
| IL-2 | interleukin 2 |
| IFN- γ | interferon gamma |
| UZV | ultrazvuk |
| IL-5 | interleukin 5 |
| IL-10 | interleukin 10 |
| Th1 | T helper type 1 |
| Th2 | T helper type 2 |
| IFN- α | interferon alpha |
| PCR | polymerase chain reaction |
| ELISA | enzyme-linked immunosorbent assay |
| DNA | deoxyribonucleic acid |
| mRNA | messenger ribonucleic acid |
| PAS | periodic acid schiff |
| PAIR | puncture, aspiration, injection, reaspiration |
| NaCl | natrijev klorid |
| RIA | radioimmunoassay |
| EITB | electroimmunotransfer blotting |
| ELEIDA | immonoenzyme electrodiffusion |

TR-FLA time resolved flouorimmunoassay

SAŽETAK

Naslov: Epidemiologija, klinička slika, dijagnostika, terapija i prevencija infekcije ehinokokoze u Hrvatskoj

Autor: Filip Stevanovski

Ehinokokoza je bolest izazvana trakavicama iz roda *Echinococcus*. Najrasprostranjenija vrsta koja uzrokuje najviše kliničkih slučajeva kod ljudi je *Echinococcus granulosus* koji uzrokuje bolest cističnu ehinokozu. Rasprostranjen je diljem svijeta, te ga nalazimo i u Hrvatskoj.

Echinococcus granulosus u prirodi nalazimo u pasa koji su uobičajeni konačni domaćini, te ovaca koje su uobičajeni prijelazni domaćini. Čovjek je slučajni prijelazni domaćin koji se najčešće zarazi u kontaktu sa psom i psećim fecesom. Nakon zaraze, do koje dolazi zbog ingestije jaja parazita, u crijevu se oslobađa ličinka, koja cirkulacijom može doći u bilo koji organ tijela, no najčešće završava u jetri ili plućima. Cista je zapravo prijelazni larvalni stadij koji nazivamo metacestoda. Adultni oblici ehinokoka žive samo u probavnom sustavu psa i dugi su oko pola centimetra. Najčešći simptomi kojima se bolest prezentira su jedna ili više cisti u jetri, što je često popraćeno hepatomegalijom, žuticom, boli i nelagodnom u gornjem desnom kvadrantu abdomena. Drugo najčešće mjesto stvaranja ciste su pluća, no cista se može pojaviti u bilo kojem drugom organu, poput jajnika, oka, mozga, srca, nadbubrežnih žlijezda, ili negdje drugdje. Na bolest se najčešće posumnja nakon nalaza cistične tvorbe radiološki slikovnim tehnikama poput ultrazvuka, CT-a i MRI-a. Za konačnu potvrdu dijagnoze možemo koristiti više mikrobioloških metoda, kako onih direktnih tako i onih indirektnih. Direktne metode uključuju direktan nalaz ličinki uzročnika iz bioptičkog materijala, a indirektno brojne serološke metode za detekciju specifičnih protutijela na ovog parazita. Terapija ovisi od stadiju cistične promjene. Konačna terapijska opcija, nekad teško izvediva, je kirurško uklanjanje ciste. Kod iste treba posebno paziti na mogućnost rupture ciste te mogućnost rasapa cistične tekućine s moguće posljedičnim rasapom bolesti kao i ozbiljnom alergijskom reakcijom. Postoji mogućnost i medikamentozne terapije antihelminthicima albendazolom ili mebendazolom. Ishod bolesti je najčešće povoljan ukoliko se bolest adekvatno liječi. Druga, i u našim krajevima sve prisutnija vrsta ehinokoka *Echinococcus multilocularis* predstavlja puno ozbiljniju kliničku dijagnozu jer svojim rastom nije limitirana na stvaranje jedne ciste već se prezentira s multiplim cistama koje se šire u okolna tkiva i metastaziraju putem krvi poput malignih tumora. Uzrokuje bolest koju nazivamo alveolarna ehinokokoza. Umjesto pasa konačni domaćin za *Echinococcus multilocularis* su lisice, a prijelazni su domaćini glodavci. Godine 2015. *Echinococcus*

multilocularis se pronalazi po prvi puta u Hrvatskoj među lisicama. Dvije godine kasnije pojavljuje se prvi pacijent u Hrvatskoj koji je razvio bolest nakon zaraze ovom parazitozom. Terapija izbora za ovu bez adekvatnog liječenja, često smrtonosnu bolest je kemoterapija jer obično u vrijeme kada se pacijent prezentira sa simptomima, kirurški zahvat više nije prikladna opcija jer je bolest zahvatila multiple lokacije u pacijentovom organizmu. Pacijenti se najčešće zaraze jedući šumsko voće i bobice sa šumskog tla koje može biti često kontaminirano jajima parazita u fecesu lisice.

Kako bi prevenirali ehinokokne infekcije, treba uvesti strože kontrole populacija ovaca i aktivno tragati za parazitarnim infekcijama među njima. Ljudi koji se bave uzgojem stoke, trebaju izbjegavati hraniti pse sumnjivim iznutricama. U kontroli infekcije kod pasa iznimno je važno periodična terapija antihelminticima s ciljem čišćenja crijeva od ovog parazita. Također bi bilo smisljeno uvesti preventivni program tretiranja lisičje populacije antiparazitarnim sredstvima zbog efikasnije kontrole vrste *Echinococcus multilocularis*.

SUMMARY

Title: Epidemiology, clinical presentation, diagnostics, treatment and prevention of echinococcosis infection in Croatia

Author: Filip Stevanovski

Echinococcosis is a disease caused by tapeworms from the *Echinococcus* genus. The species that causes the majority of clinical cases among humans is *Echinococcus granulosu*, and the disease is called cystic echinococcosis. It is widely spread throughout the world and can be found in Croatia, also.

Echinococcus granulosus can be found in nature among dogs who are the usual hosts, and among sheep who are the usual intermediate hosts. Humans are usually accidental intermediate hosts who acquire the disease via contact with dogs and dog feces. After infection, which is caused by ingesting parasite eggs, larvae are hatched inside the intestinal tract, and can subsequently reach any organ in the human body via bloodstream. Usually it reaches either the liver or lungs. A cyst is the intermediate larval stage, and is called metacestode. Echinococcal adult forms are found only in dogs' intestines, and are around half a centimetre in size. Most common symptoms that are found among patients are one or more cysts in the liver, which are often accompanied by hepatomegaly, jaundice, pain and discomfort in upper right abdomen. The second most common cyst site are the lungs, but cysts can be found in almost any other organ, such as ovaries, brain, heart or any other site. The disease is most commonly found after noticing cystic formations on imaging techniques such as ultrasound, CT, or MRI. In order to confirm the diagnosis multiple available microbiological methods are used, either direct or indirect. Direct methods include direct findings of parasitic larval elements in biopsy material, while indirect ones include numerous serological methods for specific echinococcal antibodies. Treatment depends on the stage in which the cyst is found and detected. Final treatment option, sometimes hardly manageable, is the surgical removal of the cyst. There is always the threat of cystic fluid spillage during the surgery, which can result in dissemination and serious allergic reactions. There is also the possibility of medicamentous treatment with antihelminthic drugs mebendazole and albendazole. The outcome of the disease is usually positive if it is treated properly. There is also another echinococcal species called *Echinococcus multilocularis*, which is lately becoming more common in Croatia, and it presents a much more serious clinical picture because its growth is not limited to only one cyst, but rather to multiple cysts which spread in the surrounding tissues and metastasize via bloodstream like malignant tumors. It causes a disease known as alveolar echinococcosis. Instead of dogs, the main host for *Echinococcus multilocularis* are foxes, while the intermediaries are rodents. *Echinococcus multilocularis* was

first found in Croatia among foxes back in 2015. The first patient who developed the disease after being infected with this parasitosis was found two years later. The treatment of choice for this often deadly disease is chemotherapy, because by the time the symptoms start manifesting, surgical removal is no longer a viable option because multiple organs in the patient`s body have already been affected. The most common way to get infected is by eating small forest fruits from the forest ground that has been contaminated by parasitic eggs found in fox feces.

In order to prevent echinococcal infections, we should implement harsher sheep population control and actively search for parasitic infections among them. People who are in the livestock business should avoid feeding dogs with suspicious intestines. In order to control infection among dogs, the most important step is to carry out periodic antihelmintic treatment of dogs to eliminate parasitic forms from their intestines. Another positive thing would be to implement preventive treatments of fox populations with antiparasitic drugs, in order to control the *Echinococcus multilocularis* species more efficiently.

SAŽETAK

| | |
|---|----|
| UVOD | 1 |
| 1.1. ECHINOCOCCUS GRANULOSUS | 1 |
| 1.1.1. Epidemiologija..... | 3 |
| 1.1.2. Životni ciklus i morfologija | 5 |
| 1.1.3. Klinička slika | 8 |
| 1.1.4. Dijagnostika | 12 |
| 1.1.5. Terapija | 15 |
| 1.1.6. Echinococcus granulosus u Hrvatskoj | 19 |
| 1.1.7. Prevencija..... | 20 |
| 1.2. ECHINOCOCCUS MULTILOCULARIS | 20 |
| 1.2.1. Epidemiologija..... | 20 |
| 1.2.2. Životni ciklus | 22 |
| 1.2.3. Morfologija ciste..... | 23 |
| 1.2.4. Klinička slika | 24 |
| 1.2.5. Imunološki odgovor pacijenta..... | 25 |
| 1.2.6. Dijagnostika | 25 |
| 1.2.7. Prvi slučaj alveolarne ehinokokoze u Republici Hrvatskoj | 26 |
| 1.2.8. Terapija | 27 |
| 1.2.9. Prevencija..... | 28 |
| 1.3. ECHINOCOCCUS VOGELI I ECHINOCOCCUS OLIGARTHURUS..... | 28 |
| 1.3.1. Epidemiologija..... | 29 |
| 1.3.2. Životni ciklus | 29 |
| 1.3.3. Klinička slika | 29 |
| 1.3.4. Dijagnostika | 30 |
| 1.3.5. Terapija | 30 |
| 1.3.6. Prevencija..... | 30 |
| LITERATURA..... | 31 |
| ZAHVALA..... | 35 |
| ŽIVOTOPIS | 36 |

UVOD

Ehinokokoza je bolest izazvana trakavicama roda *Echinococcus*. Unutar roda nalazi se 6 vrsta, a za ljude su najznačajniji *Echinococcus granulosus* koji uzrokuje cističnu ehinokokoza i *Echinococcus multilocularis* koji uzrokuje alveolarnu ehinokokoza. (FAO i WHO 2014.).

Policističnu ili neotropsku ehinokokoza uzrokuju *E. vogeli* i puno rjeđi *E. oligarthrus*. (Bennett i sur. 2019.).

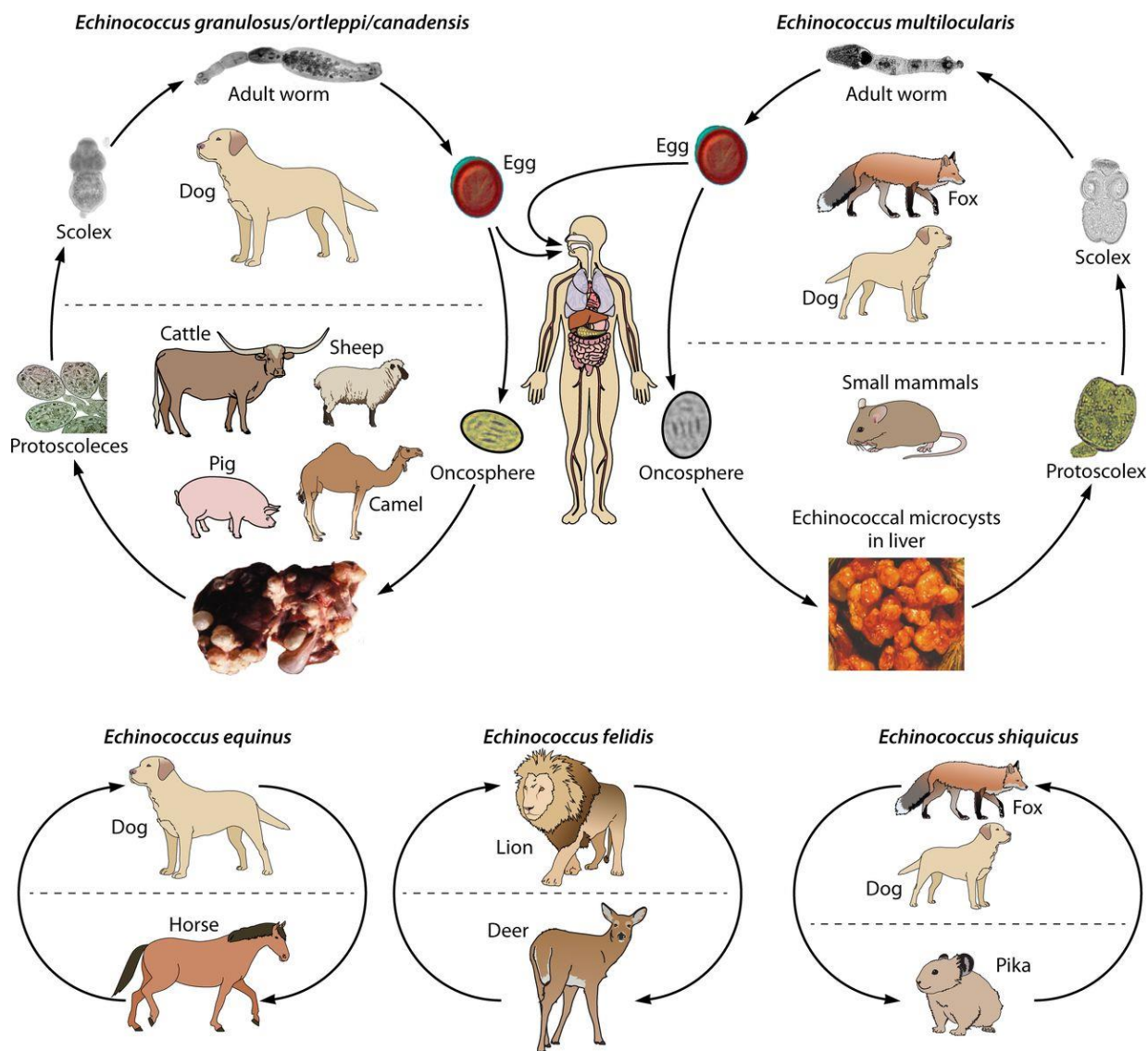
E. shiquicus uzrokuje zarazu među malim sisavcima na tibetskom platou. (Begovac i sur. 2018.).

Prema povijesnim izvorima prvo prepoznavanje ehinokokoze spominju Hipokrat, Galen i Aretej. U 17. i 18. stoljeću počinju razmišljanja o povezanosti ljudske i životinjske hidatidne ciste. Krajem 19. st. proučene su odrasle jedinke i različiti stadiji ciklusa života ehinokoka. (Garcia 2016.).

1.1. ECHINOCOCCUS GRANULOSUS

Postoji najmanje 10 genotipova parazita *E. granulosus*. Obilježene su oznakama od G1 do G10. Za njih 7 se pokazalo da mogu uzrokovati zarazu kod ljudi. To su ovčji genotip G1, genotip tasmanijske ovce G2, bizonski genotip G3, goveđi genotip G5, devin genotip G6, jelenji genotip G8, te svinjski genotip G7/G9. Infekciju kod čovjeka najčešće izaziva G1 ovčji genotip. (FAO i WHO 2014.).

Genotipovi se dijele prema molekularnim biljezima, specifičnosti domaćina, geografskoj rasprostranjenosti, morfologiji larve i adulta, te proizvodnji protoskoleksa. Genotipovi G1, G2 i G3 se još nazivaju *E. granulosus* u užem smislu, G4 je *E. equinus*, G5 *E. ortleppi*, a genotipovi G6, G7, G8, G9 i G10 su *E. canadensis*. Postoji *E. felidis* lavlji soj, kojemu je konačni domaćin lav, a prijelazni domaćin su razni afrički biljojedi. (Garcia 2016.).



SLIKA 1. Prikaz životnih ciklusa pojedinih vrsta i genotipova ehinokoka

IZVOR: <https://cmr.asm.org/content/cm/32/2/e00075-18/F1.large.jpg>

Tablica 1. Genotipovi *Echinococcus granulosus* i njihove karakteristike (Deplazes 2004.)

| Soj | Konačni domaćin | Prijelazni domaćin | Infektivan za ljude | Lokacija |
|-----------------------------------|--|---|------------------------|--|
| G1 genotip | pas, lisica, dingo, šakal, hijena | ovca, govedo, svinja, deva, koza, klokan | da | Europa, Bliski istok, Afrika, Iran, Indija, Nepal, Kina, Rusija, Australija, Tasmanija, Novi Zeland, SAD, Južna Amerika |
| G2 genotip tasmanijske ovce | pas, lisica | ovca, govedo? | da | Tasmanija, Argentina |
| G3 bizonski genotip | pas, lisica | bizon, govedo? | ? | Azija |
| G4 konjski genotip | pas | konj, ostali u rodu konja | ne/? | Europa, Bliski istok, južna Afrika, (Novi Zeland?, SAD?) |
| G5 goveđi genotip | pas | govedo, bizon, ovca, koza | da | Europa, južna Afrika, Indija, Nepal, Šri Lanka, Rusija, Južna Amerika? |
| G6 devin genotip | pas | deva, koza, govedo | da | Bliski istok, Iran, Afrika, Kina, Nepal, Argentina |
| G7 svinjski genotip | pas | svinja | da | Poljska, Slovačka, Ukrajina, Rusija, Argentina |
| G8 jelenji genotip | vuk, pas | jeleni | da | Sjeverna Amerika, Euroazija |
| G9 ? | ? | ? | da | Poljska |
| Lavlji genotip | lav | zebra, gnu, bradavičasta svinja, bizon, antilopa, žirafa?, nilski konj? | ? | Afrika |

1.1.1. Epidemiologija

Zaraza vrstom *Echinococcus granulosus* predstavlja 95% od 3 milijuna slučajeva ehinokokoze u svijetu. Procjenjuje se da 75% slučajeva zaraze ostaje nezabilježeno u bazama podataka te je broj slučajeva infekcije vjerojatno puno veći. Godišnja incidencija ehinokokoze se kreće od 1/100 000 do više od 200/100 000 stanovnika u pojedinim endemskim područjima. (FAO i WHO 2014.).

Prevalencija u nekim područjima iznosi 5-10%, dok je u urbanim sredinama manja. (Kalenić i sur. 2019., Begovac i sur. 2018.).

U Hrvatskoj se ehinokokoza pojavljuje najčešće u Dalmaciji. (Kalenić i sur. 2019.).

Rasprostranjena je širom svijeta. Pojavljuje se endemski u područjima u kojima se uzgaja stoka, prvenstveno ovce. *Echinococcus granulosus* posebice predstavlja veliki javnozdravstveni problem u Argentini, Čileu, Urugvaju i južnom dijelu Brazila. (Garcia 2016.).

Pojavljuje se na arapskom sjeveru i istoku Afrike, Bliskom Istoku, u južnoj i istočnoj Rusiji, središnjoj Aziji, Australiji i Novom Zelandu. (FAO i WHO 2014., Garcia 2016., Kalenić i sur. 2019.).

Zaraza je zabilježena i u visokorazvijenim područjima s uzgojem ovaca poput Kalifornije u SAD-u gdje se ovčarstvom bave Baski. (Garcia 2016.).

U Europi se ehinokokoza pojavljuje u zemljama Sredozemlja; u dijelovima Španjolske, na jugu Italije i na Sardiniji. Ovdje godišnja incidencija iznosi od 4 do 8/100 000 stanovnika. U Bugarskoj je zaraza pronađena kod vukova. (Begovac i sur. 2018.).

2001. u Ujedinjenom Kraljevstvu izbila je epidemija bolesti šake, stopala i usta među ovcama, koja je uzrokovala klanje velikog broja ovaca i posljedično tome uočen je povratak infekcije u lokalnih pasa u Walesu. (Buishi i sur. 2005.).

Ehinokokoza predstavlja veliko socioekonomsko opterećenje za slabije razvijene zemlje u Africi, središnjoj Aziji i na Bliskom istoku. (FAO i WHO 2014.).

Ehinokokoza se može pronaći u Kini i to u 21 od njene 31 pokrajine, te samim time bolest u Kini predstavlja značajan javnozdravstveni problem. (FAO i WHO 2014., Garcia 2016.).

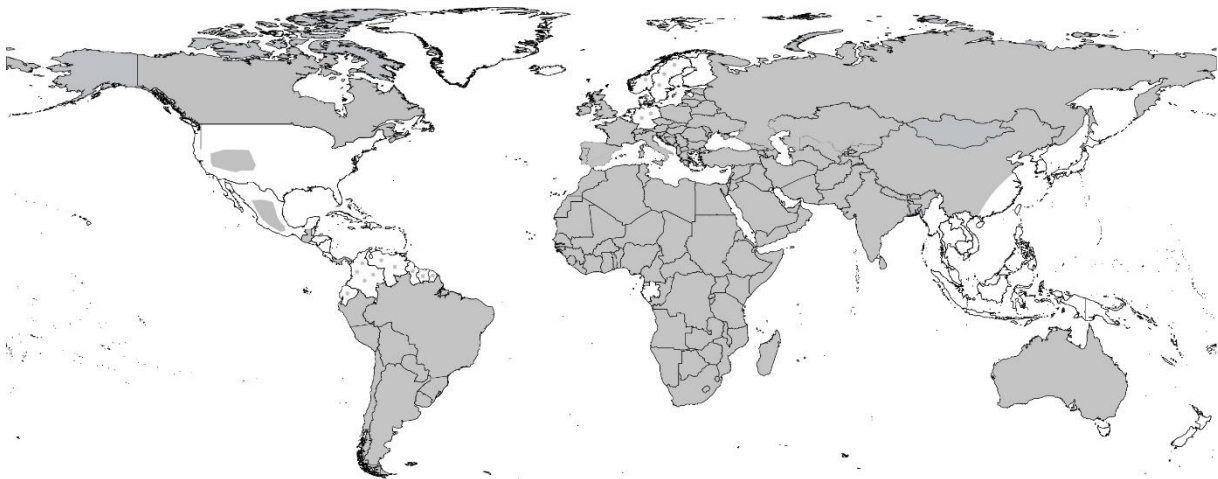
WHO je cističnu ehinokokozu proglasio jednom od svjetski najraširenijih parazitoza koja ujedno predstavlja financijski skup javnozdravstveni problem po pitanju liječenja i prevencije. Procjenjuje se da ehinokokoza godišnje rezultira gubitkom od 1 do 3 milijuna DALY-a. Ekonomski gubitak u stočarskoj industriji se procjenjuje na 2 milijuna američkih dolara. Iz zemlje u zemlju bolest najčešće ulazi putem inficiranog konačnog ili prijelaznog domaćina. (FAO i WHO 2014.).

Izvor infekcije za čovjeka najčešće su psi lualice koji nisu tretirani antihelmintnom preventivnom terapijom prazikvantelom te psi čiji se vlasnici bave uzgojem ovaca i dopuštaju psima kontakt s obitelji i ukućanima. Infekciji među psima posebice pogoduje hranjenje pasa

iznutricama nakon klanja stoke, posebice iznutricama s „vodenastim mjehurima“ koje vlasnik smatra neadekvatnima za konzumaciju. (Kalenić i sur. 2019., Garcia 2016.).

Osobe koje se zaraze, najčešće infekciju zadobiju u djetinjstvu prilikom igre sa psom. Pas na svome krznu najčešće ima jajašca u perianalnoj regiji, na repu, njušci i truhu. (Kalenić i sur. 2019.).

Put infekcije od psa do čovjeka osim kontaktom ide preko psećeg izmeta koji kontaminira tlo, pseći ležaj, povrće i vodu. (FAO i WHO 2014., Kalenić i sur. 2019.).



Slika 2. Geografska rasprostranjenost *Echinococcus granulosus* diljem svijeta (sivom bojom je označeno područje na kojem se može pronaći ovaj organizam)

Izvor: <https://www.waterpathogens.org/book/echinococcus>

1.1.2. Životni ciklus i morfologija

Životni ciklus parazita *Echinococcus granulosus* u prirodi se odvija u 2 odvojena ciklusa koji se često međusobno isprepliću i prelaze jedan u drugi. Jedan čini „domaći“ ciklus u kojemu je konačni domaćin pripitomljeni pas, a prijelazni domaćini su pripitomljeni kopitari. Drugi je „silvatični“ odnosno šumski u kojemu su divlji mesojedi konačni domaćini, a prijelazni su divlji kopitari. Čovjek je slučajni prijelazni domaćin. Divlji mesojedi koji su konačni domaćini u „silvatičnom“ ciklusu su lisica, dingo, kojot. U konačnom se domaćinu nalazi adultni oblik ehinokoka. (Garcia 2016.).

Konačni domaćin zarazi se jedući meso i iznutrice prijelaznih domaćina koji sadrže ciste ispunjene protoskoleksima. Protoskoleksu treba 32 do 80 dana da se razvije u odraslu jedinku u probavnom sustavu konačnog domaćina. Adulti se nalaze u tankom crijevu psa i može ih biti

nekoliko stotina. Veličine su 2 do 7 mm, a njihovo se tijelo sastoji od skoleksa, vrata i 3 proglotide od kojih je svaka u drugom stupnju zrelosti. (Begovac i sur. 2018.).

Skoleks odnosno glava trakavice sadrži 4 prisisne zdjelice (acetabuluma) i rostelum s vijencem kukica. Ovaj izgled glave karakterističan je za ciklofilidne trakavice. (Kalenić i sur. 2019.).

Članak najbliže vratu je nezreli i sadrži samo muške spolne organe, srednji članak je spolno zreo i sadrži i muške i ženske spolne organe. Zadnji članak je gravidni i on sadrži uterus ispunjen jajašcima i atrofirane spolne organe. Gravidna proglotida sadrži od 100 do 1500 jajašaca veličine 30 do 40 mikrometara. (Begovac i sur. 2018.).

Adulti žive u probavnom sustavu psa do 20 mjeseci. (Garcia 2016.).

U konačnom domaćinu ehinokokoza najčešće ne izaziva klinički značajne patološke promjene ni kod infekcije većim brojem parazita. (Begovac i sur. 2018.).

Fecesom psa jajašca dopijevaju u tlo. U tlu jajašca mogu preživjeti do godinu dana na temperaturi od 4 do 15 °C. Kod niske vlažnosti tla preživljenje jajašaca je znatno smanjeno. Jajašca ugibaju za 4 dana kod vlažnosti tla od 25%, te za jedan dan kod vlažnosti od 0%. Izlaganjem temperaturi od 60 do 80 °C ličinka u jajašcima ugiba za 5 minuta. (FAO i WHO 2014.).

Jajašca ehinokoka se ne mogu morfološki razlikovati od jajašaca drugih vrsta iz roda *Taenia*. Prijelazni domaćin ingestijom unosi jajašca u svoj probavni trakt, gdje se u duodenumu iz jajašaca pod utjecajem probavnih enzima izlegu onkosfere, probijaju intestinalni zid i ulaze u portalni krvotok. (Begovac i sur. 2018.).

Krvotokom onkosfera dolazi u jetru, pluća ili neki drugi organ te započinje svoj razvoj u ličinku iz koje nastaje unilokularna hidatidna cista. (Garcia 2016.).

Razvitak ličinke započinje 5 dana nakon zaraze. (Begovac i sur. 2018.).

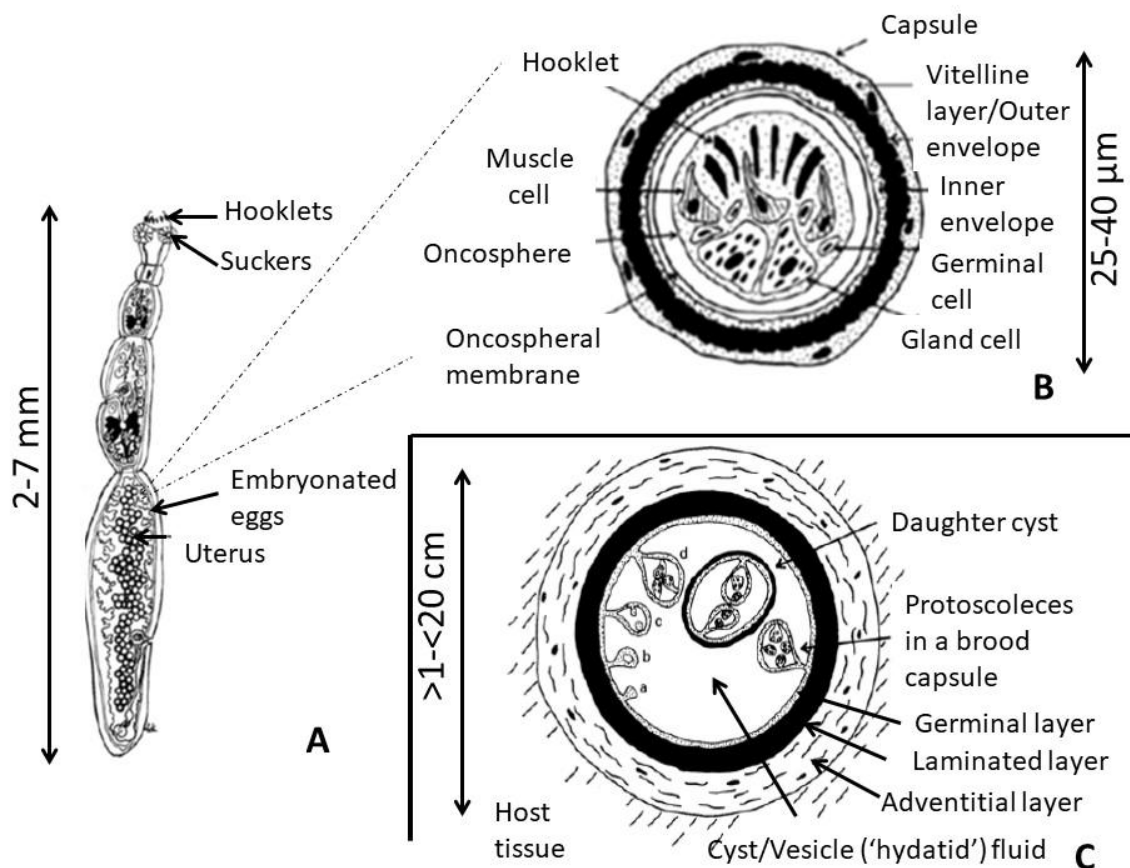
Stvara se šupljina koja se ispunjava tekućinom i nastaje okolna reakcija tkiva. (Kalenić i sur. 2019.).

Unutar ciste s vremenom se razvijaju ciste kćeri i protoskoleksi. Do kraja petog mjeseca od zaraze u cisti se diferencira vanjski laminarni sloj i unutarnji germinativni sloj. Ciste kćeri pupaju iz germinativnog sloja, a protoskelski unutar cista kćeri. Slobodne ciste kćeri se nazivaju „hidatidnim pijeskom“. Protoskoleksi invaginiraju tokom razvoja kako bi zaštitili kukice. (Garcia 2016.).

U laminarnom sloju nema stanica i u njega ulazi upalni infiltrat stanica domaćina iz okolnog tkiva. (Kalenić i sur. 2019.).

Laminarni sloj predstavlja vezivo ehinokoka, a okružen je vanjskim slojem koji nazivamo ektocista ili adventicija. U germinativnom sloju tegmentalne stanice tvore sincicij koji diferencijacijom u mikrovile urasta u laminarni sloj ciste. (Begovac i sur. 2018.).

Germinativni sloj se naziva još „membrana prolifera“, a ciste kćeri „vesiculae proliferae“. U svakoj cisti kćeri nalazi se 30 do 40 protoskoleksa koji se razvijaju 5 do 12 mjeseci. Neke ciste kćeri mogu ostati sterilne, taj postotak je ovisan o prijelaznom domaćinu. Kod ovaca 10% cista kćeri ostaje sterilno, kod svinje 20%, a u goveda čak 90%. (Kalenić i sur. 2019.).



Slika 3. Morfologija životnih stadija: A-adult B-jajašce C-metacestoda (cista, stadij larve)

Izvor: <https://www.waterpathogens.org/book/echinococcus>

Prijelazni domaćini su najčešće ovce, a mogu biti svinje, konji, goveda i tobočari. (Garcia 2016.).

Srednje razvijena fertilna cista sadrži oko 2 milijuna protoskoleksa. (Begovac i sur. 2018.).

Cista u prosjeku raste 1 cm svaki mjesec koncentričnom ekspanzijom. (Eviliyaoglu i sur. 1998.).

Svojim rastom potiskuje okolna meka tkiva i može čak zbog ekspanzivnog rasta dovesti do razaranja kosti, te kroz period od 20 godina može doseći promjer 20 cm. (Kalenić i sur. 2019.).

Kod ljudi cista poprima veličinu od 1 do 15 cm, no moguć je i rast preko 20 cm. Interhumani prijenos nije moguć. (Begovac i sur. 2018.).

1.1.3. Klinička slika

Echinococcus granulosus uzrokuje unilokularnu cističnu ehinokokožu. Simptomi koje osjeti bolesnik ponajprije ovise o lokalizaciji nastanka ciste.

Simptomi su najčešće vezani uz pritisak ciste na okolne organe i alergijsku reakciju na istjecanje sadržaja ciste. Kod djece i mladih adolescenata simptomi obično počinju puno ranije kod manje veličine ciste zbog češće lokalizacije u osjetljivijim organima s manje prostora za širenje ciste poput pluća, mozga, orbite i kralježnice. (Garcia 2016.).

1.1.3.1. Jetra

Jetra je najčešća lokalizacija cistične ehinokoze i mjesto je nastanka ciste u 50-70% pacijenata. (FAO i WHO 2014.), (Bennett i sur. 2019.), (Garcia 2016.).

Inkubacijski period je od 2 do 15 godina, a cista raste uobičajeno od 1 do 5 cm na godinu. Može dosegnuti promjer veći od 20 cm kroz dug asimptomatski period te sadržavati nekoliko litara tekućine i tisuće protoskoleksa. (FAO i WHO 2014.).

U samo prvoj godini cista može dosegnuti veličinu od 5 do 10 cm u promjeru. (Bennett i sur. 2019.).

Cista se najčešće otkrije slučajno prilikom radioloških pretraga radi nekog drugog razloga. Te pretrage su UZV, CT i MR. 75% cista u jetri ostaje asimptomatskima kroz period od više od 10 godina. Češće je lokalizirana u desnome režnju, no može se pronaći i u lijevom režnju, istodobno u oba. Mogu se pronaći i multiple ciste u jetri, te istodobno u jetri i ostalim abdominalnim organima. (Garcia 2016.).

Prvi simptomi koje pacijent osjeti su nelagoda u desnom gornjem abdomenu, ponekad je vidljiva i palpabilna abdominalna masa u području jetre. Progresijom bolesti nelagoda prelazi

u bol u gornjem desnom abdomenu i često se razvija hepatomegalija. Ponekad se javlja mučnina i povraćanje. Pritiskom na žučne vodove može doći do kolestaze i bilijarne ciroze, a pritiskom na vene portalnog krvotoka može doći do portalne hipertenzije i posljedično ascitesa. (FAO i WHO 2014., Garcia 2016.).

Pritiskom na donju šuplju venu cista može uzrokovati Budd Chiarijev sindrom, a pritiskom na jetrene vene vensku opstrukciju. Ruptura u bilijarno stablo prezentira se bilijarnim kolikama, opstruktivnom žuticom, kolangitisom ili pankreatitisom. (Begovac i sur. 2018.).

Istjecanje tekućine u bilijarsno stablo može doći do sekundarne bakterijske infekcije i formiranja piogenog apscesa. (Bennett i sur. 2019.).

Zabilježeni su slučajevi u kojima je jetrena cista rupturirala u bilijarno stablo i spontano involuirala nakon pražnjenja sadržaja kroz žučne vodove koji se potom endoskopski očiste od ostatnog sadržaja ciste. Postoji i zapis o rupturi ciste u lijevi kolon koja je dovela do djelomične drenaže ciste. (Laghi i sur. 1998.).

1.1.3.2. Ruptura

Jedna od najopasnijih komplikacija cistične ehinokokoze je ruptura ciste prilikom koje se sadržaj rasipa i može dovesti do pacijentove alergijske imunološke reakcije koja se u najtežem obliku može prezentirati kao osip, urtikarija ili u najtežem obliku kao anafilaktički šok koji može rezultirati smrću. (Garcia 2016.).

Anafilaktički šok prezentira se hipotenzijom, sinkopom i vrućicom. (Begovac i sur. 2018.).

Rasipanjem sadržaja ciste dolazi do diseminacije protoskoleksa iz kojih mogu nastati nove ciste kćeri na novim lokalizacijama. Sadržaj ciste može postati embolus u krvnim žilama domaćina. (Garcia 2016.).

Ruptura se događa u manje od 10% slučajeva zaraze. (Bennett i sur. 2019.).

Nakon rupture u krvi se pojavljuje eozinofilija. (FAO i WHO 2014.).

1.1.3.3. Pluća

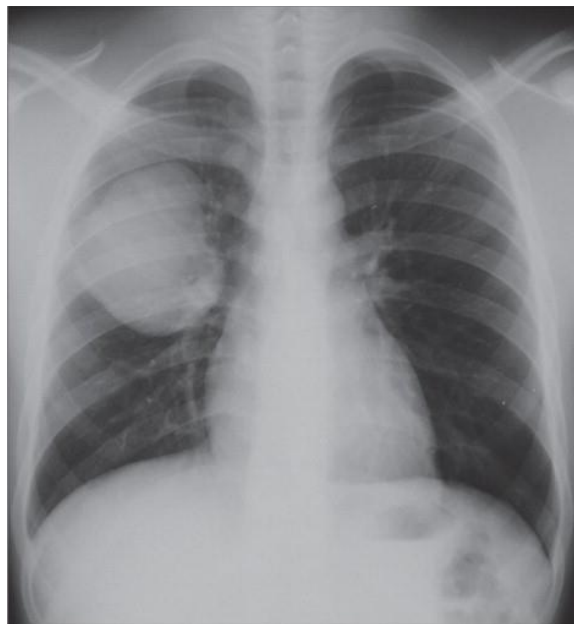Ehinokokna cista razvija se u plućima u oko 20-30% pacijenata. Pluća su češće zahvaćena kod djece, što bi se moglo objasniti bržim nastupom simptoma u djetinjstvu kada je cista ovdje lokalizirana. (FAO i WHO 2014., Bennett i sur. 2019., Garcia 2016.).

U 60% slučajeva zahvaćeno je desno plućno krilo, a u 50 do 60% slučajevima cista je lokalizirana u donjim plućnim režnjevima. Kod 20% pacijenata istodobno postoji cista na jetri i plućima. Od simptoma najčešće se javlja kronični kašalj i to kod 53-62% pacijenata, zatim bol u prsištu kod 49-91% pacijenata te dispneja kod 10-70% pacijenata. (Begovac i sur. 2018.).

Kod kašlja moguće je iskašljavati slanu tekućinu slanog okusa, a pacijent može imati i hemoptizu. (Garcia, 2016.).

Hemoptiza se javlja kod 12-21% pacijenata, a od mogućih simptoma još se mogu sresti slabost, mučninu, povraćanje i osjećaj nelagode u prsnom košu. Kod rupture plućne ciste može doći do sekundarne bakterijske infekcije i nastanka apscesa u plućima, dok kod cista smještenih uz pleuru može doći i do pneumotoraksa, empijema i pleuralne efuzije. (Begovac i sur. 2018.).

Ruptura sama po sebi može izazvati anafilaktički šok i posljedično diseminaciju parazita i razvoj novih sekundarizama ove parazitoze. (Garcia 2016.).



Slika 4. Cista u plućima vidljiva na rendgenskoj snimci prsnog koša

Izvor: <https://marlin-prod.literatumonline.com/cms/attachment/d6b744e9-d078-4199-98ea-2bfb1bc9f3be/gr2.jpg>

1.1.3.4. Ostale lokalizacije

Od ostalih lokalizacija na kojima je ustanovljena cistična ehinokokoza treba spomenuti slezenu, koja je zahvaćena u 3% i bubrege koji su zahvaćeni u 4% pacijenata. Od rjeđih lokalizacija zabilježeni su slučajevi cista u jajniku, umbilikalnoj fistuli, dijafragmi, prsnoj stijenci,

pleuralnoj šupljini, medijastinumu, glutealnom mišići i sjemenom mjehuriću. Zabilježeno je nekoliko slučajeva nastanka ciste u jeziku. Kostii su zahvaćene u 0,5-4% slučajeva, s ovom lokalizacijom povezane su moguće komplikacije poput frakture kostiju, jer cista erodira kost i invadira koštanu srž i spongiozu. (FAO i WHO 2014., Garcia 2016.).

Kod zahvaćenosti kralježnice moguće su neurološke komplikacije poput progresivne paraplegije donjih udova. (Bhojraj i Shetty 1999.).

Kod ciste u gušterači sadržaj se može prazniti kroz pankreatični vod što može izazvati rekurentne pankreatitise. (Sebbag i sur.1999.).

U literaturi je opisana i paraspinalno smještena cista koja je zahvatila aortu i dovela do okluzije aorte i ilijačnih arterija. (Men i sur.1999.).

Srce je zahvaćeno kod 0,5-3% pacijenata. Postoje rijetki slučajevi sa zahvaćenim septumom srca. Srčane ciste mogu izazvati tamponadu srca koja se prezentira dispnejom, boli u prsištu, vrtoglavicom i gubitkom svijesti. (Garcia 2016.).

Kod ciste u oku i sedišnjem živčanom sustavu simptomi se pojavljuju najčešće već u djetinjstvu. (FAO i WHO 2014.).

U mozgu se cista nalazi kod 1-3% pacijenata te može prouzrokovati različite neurološke ispade. (Garcia 2016.).

1.1.3.5. Imunološki odgovor pacijenta

Curenje tekućine iz ciste izaziva senzibilizaciju pacijenta tokom asimptomatskog perioda, da bi potom kod većeg istjecanja tekućine ili rupture izazvala jaču alergijsku reakciju ili anafilaktički šok. Praćenjem razine IgE protutijela specifičnih za ehinokozu dobro korelira sa težinom bolesti stoga nam može poslužiti kao marker praćenja razvoja bolesti. Još nije otkrivena ni dokazana povezanost zaraze ehinokokom i nastanka autoimunih protutijela poput RF, ANA i tkivno specifičnih protutijela. Pojavljuju se samo sporadični izolirani slučajevi istodobne ehinokokoze i nastanka autoimune bolesti. Kod svih pacijenata sa cističnom i alveolarnom ehinokokozom dolazi do otpuštanja histamina iz cirkulirajućih bazofila prilikom kontakta sa ehinokoknim antigenima. (Garcia 2016.).

Antigeni ehinokoka za koje je otkriveno da mogu djelovati kao alergeni su sljedeći:

- a) AgB 12-kDa podjedinica – proteazni inhibitor, potentni induktor Th2 odgovora
- b) Ag5 - serinska proteaza
- c) EA 21 – specifični ciklofilin
- d) Eg EF-1 beta/delta – elongacijski faktor (homologan EF od *S. stercoralis*, isti IgE epitop)

(Garcia 2016.).

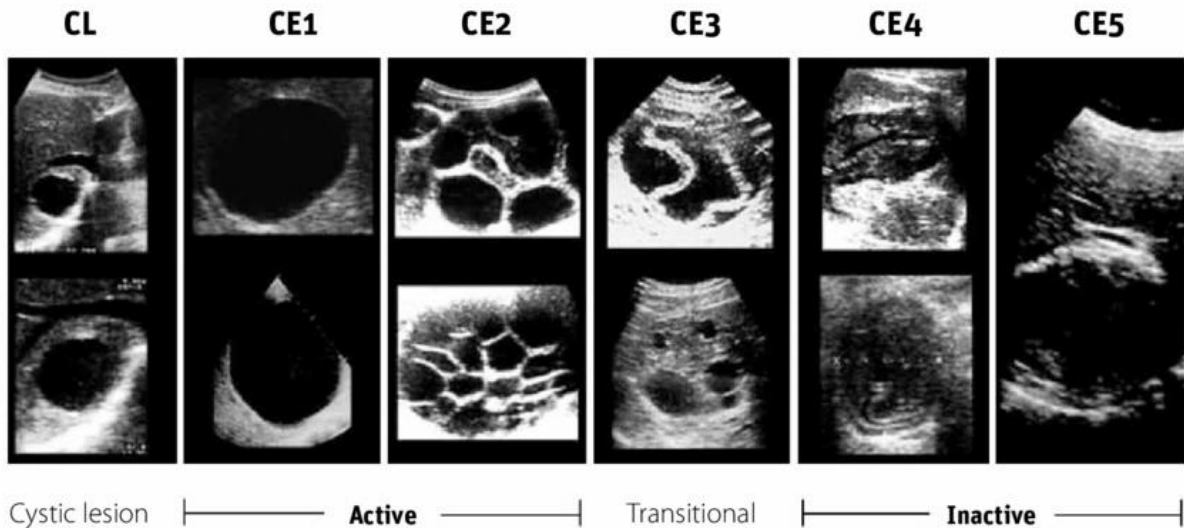
Cistična ehinokokoza izaziva primarno Th2 imunološki odgovor i izaziva stanje imunološke tolerancije povezano sa IL10 poput atopijske alergije. (Vuitton 2004.).

1.1.4. Dijagnostika

Dijagnostiku i otkrivanje cistične ehinokokoze započinjemo radiološkim metodama, najčešće ultrazvukom. Na temelju ultrazvučne slike cistu možemo prema međunarodnoj WHO klasifikaciji podijeliti u jednu od sljedećih kategorija:

- a) CL – nediferencirana cistična lezija
- b) CE1 – aktivna cista
- c) CE2 – aktivna cista
- d) CE3a - prijelazni oblik ciste (prisutna odvojena endocista)
- e) CE3b – prijelazni oblik ciste (većinom solidne strukture sa vezikulama)
- f) CE4 – inaktivni oblik ciste
- g) CE5 – inaktivni oblik ciste

(Bennett i sur. 2019.).



Slika 5. Podjela cistične ehinokokoze na temelju ultrazvučnog nalaza

Izvor:https://www.researchgate.net/figure/WHO-IWGE-classification-of-cystic-echinococcosis_fig1_266153249

Diferencijalnodijagnostički cistu možemo zamijeniti amebnim apscesom, kongenitalnom cistom ili jetrenim tumorom. Kada je cista na plućima, prva pretraga koja ju uočava je rentgen pluća na kojemu vidimo okruglu leziju. Ova okrugla lezija može se lako zamijeniti s tuberkulozom pluća. Ciste koje stvara *Echinococcus granulosus* imaju jasne rubove i ponekad je moguće vidjeti nivo tekućine u cisti. (Garcia 2016.).

Osim ultrazvuka, dijagnoza se može upotpuniti CT-om i MRI-om. Osjetljivost slikovnih dijagnostičkih metoda iznosi više od 90%. (Bennett i sur. 2019.).

MRI se daje prednost pred CT-om kod ekstrahepatičnih i intrahepatičnih promjena u venskom sustavu, kod promatranja promjena u čahuri ciste, te kod komplikacija poput infekcije i bilijarne komunikacije. (Begovac i sur. 2018.).

Kod lokalizacije u jajniku uz ultrazvuk koristi se color-dopler tehnika radi diferencijacije od karcinoma. (Diaz-Recasens i sur. 1998.).

Kod lokalizacije u CNS-u i u orbiti koristimo MRI. Subarahnoidalno smještene ciste osim MRI, detektiramo još pretragom uzorka cerebrospinalne tekućine. (Gokcek i sur. 1997., Tsitouridis i sur.1997.).

Kod lokalizacije u kralježnici diferencijalnodijagnostički se cista često zamijeni s Pottsovom bolešću. (Turgut 1997.).

Za cistu smještenu u mozgu koristimo i CT i MRI. (Begovac i sur. 2018.).

Kod pretraga krvne slike u 20 do 25% pacijenata možemo pronaći eozinofiliju pa ju ne možemo koristiti kao pouzdanu dijagnostičku metodu. (Bennett i sur. 2019.).

Za konačnu potvrdu ehinokokoze potrebno je izvesti specifičnu, mikrobiološku dijagnostiku otkivanja ovog parazita direktnim ili indirektnim metodama.

Serologija bazirana na nalazu specifičnih protutijela pokazala se dovoljno specifičnom i osjetljivom parazitološkom metodom za dijagnostiku ove infekcije. (Garcia, 2016.)

Ono što je nužno istaknuti je različita razina osjetljivosti serologije kod različitih lokacija bolesti. Kod jetrenog oblika bolesti serologija pokazuje 80-100% osjetljivost i 88-96% specifičnost. Kod plućnog oblika osjetljivost serologije je 50-56%, a kod ostalih manje učestalih lokacija osjetljivost serološke pretrage kreće se od 25-56%. (Bennett i sur. 2019.)

Ciste smještene u mozgu, slezeni i oku često nisu praćene porastom protutijela. Ciste u kostima često imaju pozitivnu serologiju. Ciste koje su intaktne, kalcificirane i bez vijabilnih protoskoleksa isto daju manju šansu pozitivnog serološkog testiranja. U serologiji najveći značaj kao u testu primjenjivani antigeni imaju Ag5 i AgB zbog visoke specifičnosti. Uloga serologije ponajprije je za potvrdu dijagnoze i praćenje tijeka bolesti. (Begovac i sur. 2018.).

Od seroloških pretraga na raspolaganju je nekoliko metoda: IHA (indirektna hemaglutinacija), indirektna imunofluorescencija, ELISA-u i imunoblot. Nedostatak serološke dijagnostike predstavlja manjak standardiziranosti seroloških metoda, moguća je križna reaktivnost sa drugim helmintozama, kao i niža osjetljivost ovih metoda kod pojedinih lokacija bolesti. (Garcia, 2016.)

Od ostalih seroloških metoda, danas rjeđe primjenjivanih rutinski, mogu se koristiti i reakcija vezanja komplementa, lateks-aglutinacija, dvostruka difuzijska elektroimunoforeza, protusmjerna imunoelktroforeza, radioimunoesej (RIA), elektroimunotransfer blotting (EITB), imunoenzimska elektrodifuzija (ELIEDA) i flouoroimunoesej (TR-FLA; time resolved flouroimmunoassay). (Begovac i sur. 2018.).

Jedan od u praksi najčešće primjenjivanih skrining testova je ELISA test koji kao antigen u reakciji koristi protoskolekse iz hidatidne tekućine. Osjetljivost ovog testa kreće se od 50 do 98% ovisno o stupnju razvoja ciste, njenoj lokalizaciji i broju cista. (Garcia 2016.)

Na tržištu su se pojavili i testovi koji koriste rekombinantne antigene, a karakterizirani su visokom specifičnošću od oko 93% i osjetljivosti od oko 91,2%, a isti su jako korisni kao testovi u praćenju izlječenja nakon kirurškog uklanjanja ciste. (Hernandez-Gonzalez i sur. 2007.).

Uporaba novog rekombinantnog antigena 2Bt2 u testu ELISA pokazuje puno bolje rezultate od komercijalnih IHA setova i ELISA testa na antigen B2t iz hidatidne tekućine. (Hernandez-Gonzalez i sur. 2012.).

Zbog moguće križne reaktivnosti skrining testova korisnom se u praksi pokazala upotreba imunoblot, najčešće western blot testova, koji u slučaju svojeg pozitiviteta definitivno potvrđuju specifičnost skrining testom detektiranih protutijela. Ujedno, korištenjem imunoblot testova, ponekad je moguće zbog različitog u testu biljega vrste protutijela razlikovati i infekciju cističnom od alveolarne ehinokokoze. (Garcia, 2016.).

Osim indirektno dijagnostike serologijom, moguća je i dijagnostika direktnim metodama u koju spadaju mikroskopija bioptičkog uzorka te nalaz protoskoleksa u sadržaju ciste ili histološki nalaz karakteristične strukture ciste. Molekularna dijagnostika traženjem parazit specifične DNA korištenjem PCR metode koristi se i danas no ipak za sada ne još u većem opsegu u rutinskoj kliničkoj dijagnostici. (Garcia, 2016.).

1.1.5. Terapija

Od terapijskih opcija za liječenje cistične ehinokoze na raspolaganju imamo kirurški pristup, PAIR metodu, te lijekove benzimidazolne skupine albendazol i mebendazol. (Garcia, 2016.)

Prema preporukama neformalne WHO radne skupine koja se bavi ehinokozama terapijski pristup se može temeljiti na UZV nalazima. Velike simptomatske ciste koje spadaju u kategoriju CE2 i CE3b preporuča se kirurški odstraniti u cijelosti totalnom kirurškom resekcijom. Prije resekcije cista se vizualizira, izvlači se dio hidatidne tekućine te se instilira cisticidna tvar kako bi smanjili mogućnost rupture i rasapa vijabilnog cistinog sadržaja. Kao cisticidna tvar koristi se hipertonična otopina NaCl 30%, cetrudin, te etanol 70-95%. Ove tvari ubijaju germinativni sloj i ciste kćeri i ostavljaju se da djeluju 30 minuta. Nakon toga cista se uklanja i na njeno se mjesto postavlja nekoliko drenova kako bi smanjili mogućnost nastanka sekundarne bakterijske infekcije. Cisticidne tvari ne koristimo kod bilijarne komunikacije s cistom i kod plućnih cista. Primjena cisticidnih tvari danas je postala upitna zbog efikasne preoperativne terapije benzimidazolima. Kada se procjeni da je rizik rupture malen, može se upotrijebiti

laparoskopski pristup operaciji čime smanjujemo broj komplikacija uz jednaku efikasnost. (Bennett i sur. 2019.).

Kirurškim postupkom pristupamo najčešće pacijentima koji imaju uznapredovali stadij ciste koji nije pogodan za liječenje PAIR metodom, te kod sekundarnih bakterijskih infekcija i začepjenja žučnih vodova pritiskom ciste.

Kod ciste smještene u jetri koriste se slijedeće kirurške tehnike:

- a) Kapitonaža – kirurško zatvaranje ciste
- b) Omentoplastika – korištenje velikog omentuma za popunjavanje defekta nastalog vađenjem sadržaja ciste
- c) Ekscizija
- d) Segmentektomija
- e) Cistoenterostomija.

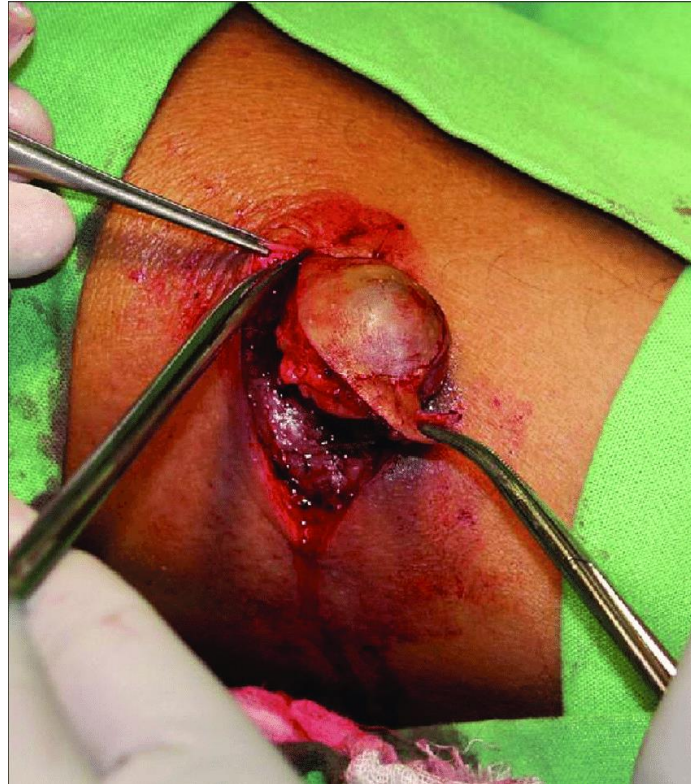(Garcia 2016.).

Istraživanjem, provedenim u Kliničkoj bolnici Dubrava u Zagrebu u periodu od 2004. do 2008. godine, utvrđeno je da kod odabranih pacijenata treba dati prednost laparoskopskoj eksploraciji pred otvorenom operacijom, i kod onih pacijenata kod kojih je moguće treba provesti potom laparoskopsku pericistektomiju ili parcijalnu pericistektomiju kojima smanjujemo rizik rupture i komplikacija uzrokovanih rupturom. (Bušić i sur. 2012.).

Slezena je treća najčešća lokalizacija ciste. Kod velike ciste koja vrši pritisak na okolne organe metoda izbora je parcijalna cistektomija ukoliko su se PAIR metoda i konzervativno liječenje pokazali neuspješnima. (Bušić i sur. 2015.).

Smrtnost kirurški liječene cistične ehinokokoze je 2-4%. Smrt najčešće izazivaju anafilaktička reakcija i tamponada srca. (FAO i WHO 2014.).

Kod intrabilijarne rupture primjenjuje se lavaža bilijarnog stabla, slobodna drenaža žučnih vodova i endoskopsko uklanjanje materijala ciste iz žučnih vodova, uz rješavanje same ciste i terapiju mebendazolom. Kod smještaja ciste uz leđnu moždinu primjenjuje se operativna dekompresija i kemoterapija albendazolom ili mebendazolom. (Garcia 2016.).



Slika 9. Kirurško uklanjanje hidatidne ciste

IZVOR: https://www.researchgate.net/figure/Surgical-removal-of-the-hydatid-cyst_fig3_41549232

Za inoperabilne ciste, ali prema nekim stručnjacima i za sve ciste koje spadaju u kategoriju CE1, CE2 i CE3, možemo koristiti PAIR metodu liječenja. (Bennett i sur. 2019.).

Metoda PAIR (puncture, aspiration, injection, reaspiration) je minimalno invazivna metoda koja se izvodi pod kontrolom ultrazvuka. Nakon punkcije ciste slijedi aspiracija 10 do 15 mL hidatidne tekućine. Zatim nakon aspiracije slijedi injekcija parazitocidnog sredstva, najčešće 95% etanola u količini od 1/3 aspiriranog volumena hidatidne tekućine. Umjesto 95% etanola može se koristiti 15% otopinu NaCl-a. Etanol se ostavlja da djeluje 5 min, a NaCl 15 do 20 min, nakon čega reaspiriramo tekućine iz ciste. (Garcia 2016.).

PAIR metoda ima veću incidenciju izlječenja, manju stopu komplikacija, manji mortalitet i vjerojatnost povrata bolesti kao i smanjeno je vrijeme hospitalizacije pacijenta u odnosu na klasični operativni pristup. (Smego i Sebanego 2005.).

Postoji i modificirana PAIR metoda koja koristi kateter koji u isto vrijeme ubrizgava i usisava hidatidnu tekućinu i parazitocidno sredstvo. (Bennett i sur. 2019.).

PAIR koristimo nakon neuspjele kemoterapije kod ciste smještene u jetri, kod cista koje su prerasle promjer od 5 cm, ciste koje su stvorile manje ciste kćeri, razdvajanja membrana ciste te kod multiplih cista dostupnih punkciji. (Garcia 2016.).

Kontraindikacije za PAIR metodu predstavljaju ciste koje komuniciraju s bilijarnim traktom zbog rizika od nastanka kemijskog kolangitisa prilikom primjene parazitocidnog sredstva. Zato prilikom aspiracije gledamo je li prisutan bilirubin u hidatidnoj tekućini. PAIR ne koristimo ni kod cisti smještenih na nepristupačnim lokacijama, kod slobodnih cista u abdomenu, kod ciste smještene u plućima, kralježnici, srcu i mozgu. (Eckert i Deplazes 2004.).

Male asimptomatske ciste koje su kalcificirale nije potrebno liječiti već je dovoljna opservacija. (Garcia 2016.).

Među asimptomatske ciste spadaju ciste ultrazvučno smještene u CE4 i CE5 kategoriju. (Bennett i sur. 2019.).

Kao kemoterapija koriste se benzimidazolni derivati albendazol i mebendazol. Koriste se kod inoperabilnih cista i multipih cista na više lokacija u organizmu. Pokazuju malu učinkovitost kod cista smještenih u kostima. Imaju blage nuspojave. Potrebno je prije terapije izmjeriti razinu IgE protutijela specifičnih za ehinokok jer nam ona tokom terapije služe za detekciju povrata bolesti. (Garcia 2016.).

Antihelmintici dovode do poboljšanja u 55-79% pacijenata, i do izlječenja u 29%. Preporučaju se kod cisti smještenih u kategoriju CE1. Albendazol se preferira pred mebendazolom zbog bolje gastrointestinalne apsorpcije i mogućnosti postizanja većih koncentracija u plazmi. Albendazol se daje u dozi od 400 mg podijeljenoj 2 puta na dan, kod osoba mase manje od 60 kilograma daje se u dozi od 15 mg po kilogramu na dan. Terapija traje 3 do 6 mjeseci. (Bennett i sur. 2019.).

Prema nekim autorima dnevna doza se podijeli u 3 doze uz mastan obrok koji povećava razinu albendazol-sulfoksid u serumu od 2 do 6 puta. Preporuča se kod cista koje su manje od 5 cm u promjeru i sadrže jedan odjeljak. Kod preoperativne primjene terapija albendazolom započinje najmanje 4 do 30 dana prije operacije i nastavlja se mjesec dana nakon operacije. (Begovac i sur. 2018.).

Mebendazol pokazuje lošiju gastrointestinalnu apsorpciju te se daje u dozi od 50 do 70 mg na kilogram dnevno podijeljeno u dvije doze, period terapije je nekoliko mjeseci. Pacijente pratimo

serijskim snimanjima, a kao pozitivnu reakciju na terapiju smatramo nestanak, smanjenje i povećanje gustoće ciste. (Bennett i sur. 2019.).

Kao još jedna terapijska opcija postoji i perkutana termalna radiofrekventna ablacija kojom ciljamo i uništavamo germinativni sloj ciste. (Garcia 2016.).

1.1.6. *Echinococcus granulosus* u Hrvatskoj

Jedno od endemskih područja na kojima nalazimo cističnu ehinokoku je Dalmacija. Prvo spominjanje kliničkih slučajeva cistične ehinokoke u Dalmaciji je početkom 1890-te godina. Od tada je zabilježen porast godišnjih slučajeva i u periodu od 1940-ih do 1950-ih doseže vrhunac od 160 kliničkih slučajeva zaraze godišnje. Većina zabilježenih slučajeva je u 4 veće bolnice: u Zadru, Šibeniku, Splitu i Dubrovniku. 93% pacijenata zabilježeno u ovom periodu dolazi iz ruralnih krajeva. U periodu od 1950-ih do 1990-ih dolazi do pada incidencije zaraze od 70%. Suprotno padu incidencije zaraze među ljudima zabilježena prevalencija zaraze među domaćim životinjama je porasla. Tijekom 1970-ih godina otkrivena je zaraza u 80% ovaca, 40% goveda i 15% pasa. Prevalencija infekcije među ovcama se povećala 10 puta dok je udvostručena kod goveda u odnosu na 1950-te godine. Veliki pad incidencije zaraze među ljudima možemo pripisati urbanizaciji koja kreće nakon Drugog svjetskog rata. Dio pada incidencije se može pripisati tretiranju pasa prazikvantelom. Kao i u ostatku svijeta postoji problem niske stope prijave i registriranja slučajeva zaraze, koji je u periodu od 1950-ih do 1990-ih iznosio od 3 do 10%. Ostao je prisutan problem velikog rezervoara ehinokoka među domaćim životinjama koji predstavlja potencijalni izvor budućih žarišta infekcije među ljudima. (Morović 1997.).

Istraživanje iz 2015. godine pokazalo je seroprevalenciju od 2,3% u populaciji Republike Hrvatske. (Pejnović i Njari 2017.).

U Godišnjem izvještaju Hrvatske agencije za hranu vidimo kako je godišnji broj pacijenata u opadanju u periodu od 2005. godine kada je bilo 25 pacijenata do 2010. kada imamo 10 pacijenata, a zatim ponovno raste te 2014. imamo 20 slučajeva. (Anon 2016.).

U istočnoj Hrvatskoj jedan od rezervoara ove bolesti su divlje svinje (*Sus scrofa* L.). Na 2 lovišta pregledane su 64 divlje svinje i u njih 36 pronađena je cistična ehinokokoza. (Bujanić i sur. 2020.).

1.1.7. Prevencija

U prevenciji zaraze ehinokokozom ključno je razbiti lanac životnog ciklusa ehinokoka. Potrebno je educirati populaciju koja se bavi stočarstvom o pravilnom zbrinjavanju sumnjivih iznutrica i sprječavanju hranjenja pasa istima. Nadalje treba naglasiti važnost osobne higijene, posebice nakon kontakta djece sa psima i tlo koje je kontaminirano psećim fecesom. (Garcia 2016.).

Treba osigurati sigurna hranilišta za prijelazne domaćine te izbjegavati njihovo usmrćivanje u blizini ljudi i pasa. Također važna je kontrola lokalne populacije pasa. Terenska su istraživanja pokazala da cijepljenje ovaca i svinja antiehinokoknim cjepivom značajno smanjuje infekciju među njima. (Bennett i sur. 2019.).

Potrebno je poboljšati suradnji između javnog zdravstva, lokalne vlasti i agrikulture. Potrebno je uložiti u razvoj tehnologije koja će omogućiti detekciju zaraze u domaćih životinja, posebice onima kojima se trguje. (FAO i WHO 2014.).

Razvijen je ELISA test za detekciju koproantigena ehinokoka u fecesu životinja. Feces se može prezervirati do 6 mjeseci u 5% formalinu i dalje dati pozitivan rezultat. (Eckert i Deplazes 2004.).

Istraživana je *in vitro* protočna tehnika koja pokazuje visokospecifične i visokoosjetljive rezultate u dijagnostici cistične ehinokokoze u serumu goveda, tehnika rabi visokospecifičnu bjelančevinu težine 8kDA. Test pokazuje veliku brzinu i jednostavnost te ne zahtjeva puno ulaganja u opremu i obuku stručnog osoblja koje provodi testiranje. (Jeyathilakan i sur. 2010.).

U Hrvatskoj postoji potreba za epidemiološkim nadzorom ljudi i životinja, uključujući uvođenje longitudinalnih studija za praćenja tretiranih pasa i operiranih pacijenata. Također je potrebno poraditi na traganju asimptomatskih pojedinaca. (Morović 1997.).

1.2. ECHINOCOCCUS MULTILOCULARIS

1.2.1. Epidemiologija

Infekcija s *E. multilocularis* je u porastu na Aljasci, u dijelovima bivšeg SSSR-a, Kini i Japanu. Pronađen je i u središnjoj i sjevernoj Europi. Infekcija je dokazana u više od 30 zemalja. (Garcia 2016.).

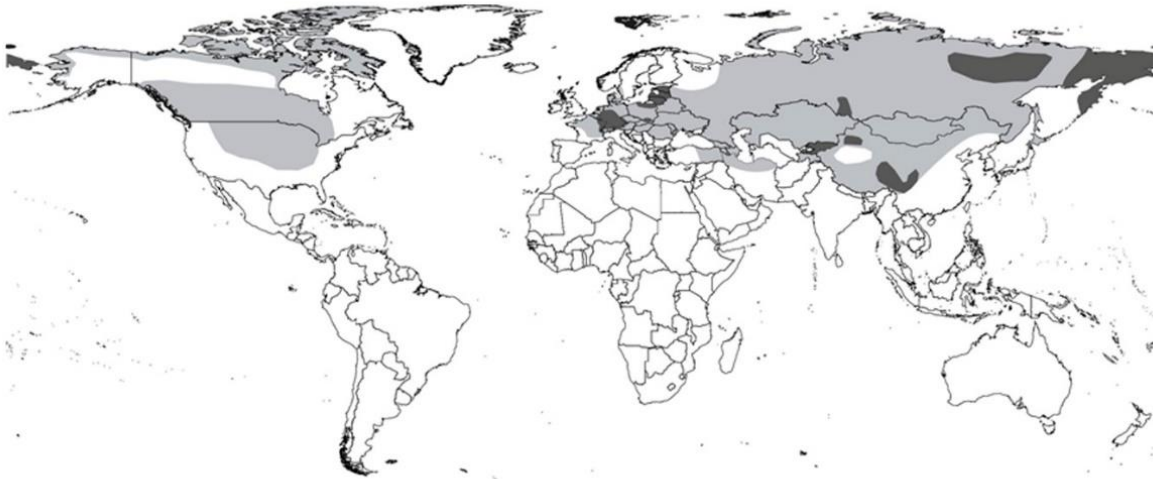Pronađen je i na Arktiku. (Begovac i sur. 2018.).

Euroazijski i američki soj pokazuju male varijacije uz isti genotip. (Haag i sur. 1997.).

Infekcija je povezana uz ruralna područja, a u čovjeka najčešće dolazi ingestijom preko kontaminirane hrane i vode, puno rjeđe preko tla, bobica i povrća. Bobice u šumama zemalja s endemskom infekcijom mogu biti kontaminirane fecesom lisica, vukova i pasa koji sadrži jajašca *E. multilocularis*. (Garcia 2016.).

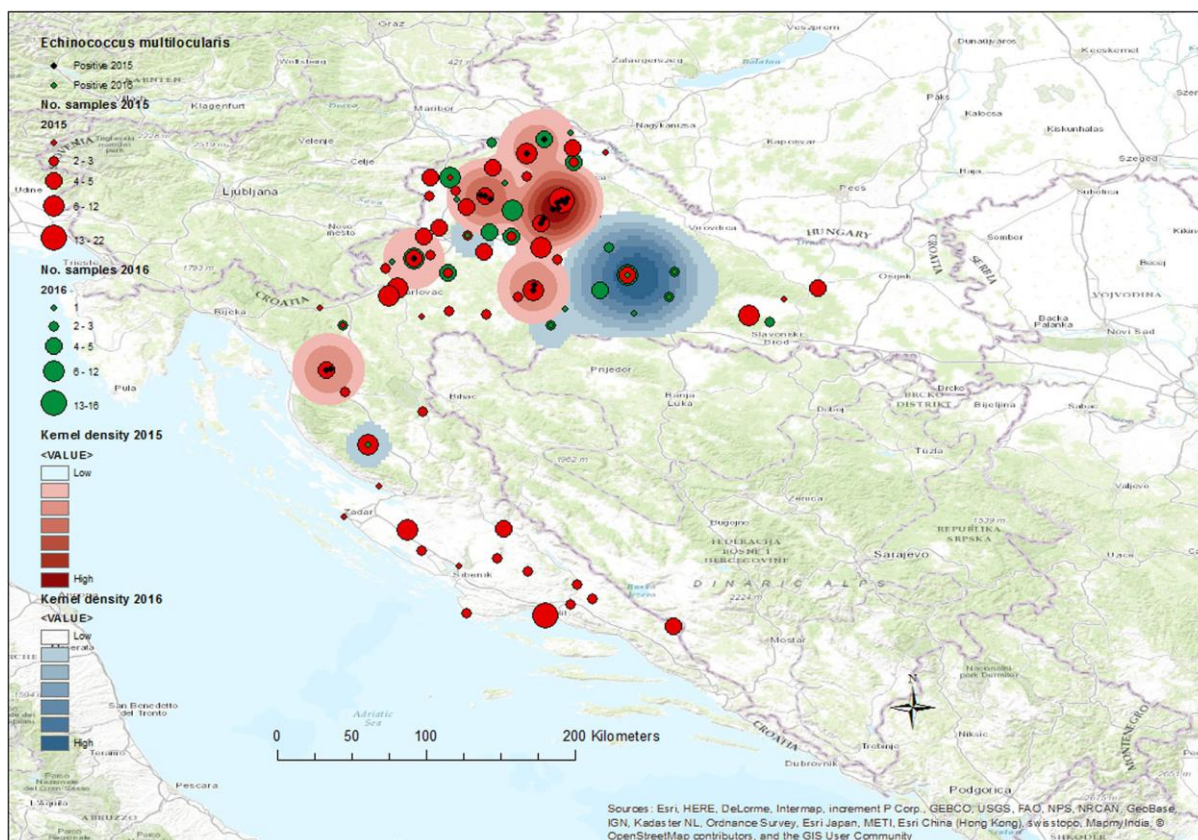
2015. i 2016. godine provedeno je PCR testiranje izmeta crvenih lisica (*Vulpes vulpes*) u Republici Hrvatskoj. 7,5% uzoraka je bilo pozitivno na *E. multilocularis*. Ovim istraživanjem je prvi puta potvrđena prisutnost *E. multilocularis* u divljini u Hrvatskoj. Zaražene lisice najbrojnije su u zapadnim i sjeverozapadnim predjelima Hrvatske uz granicu sa Slovenijom te u središnjoj Hrvatskoj. Između 2015. i 2016. dogodio se pomak žarišnih točaka prevalencije zaraženih lisica prema istoku i granici s Bosnom i Hercegovinom (Beck i sur. 2018.).

2016. godine pronađeni su adulti *E. multilocularis* u lešu zlatnog čaglja u Republici Hrvatskoj. (Sindičić i sur. 2018.).



Slika 6. Geografska distribucija *Echinococcus multilocularis* diljem svijeta (sivo)

Izvor: <https://www.waterpathogens.org/book/echinococcus>



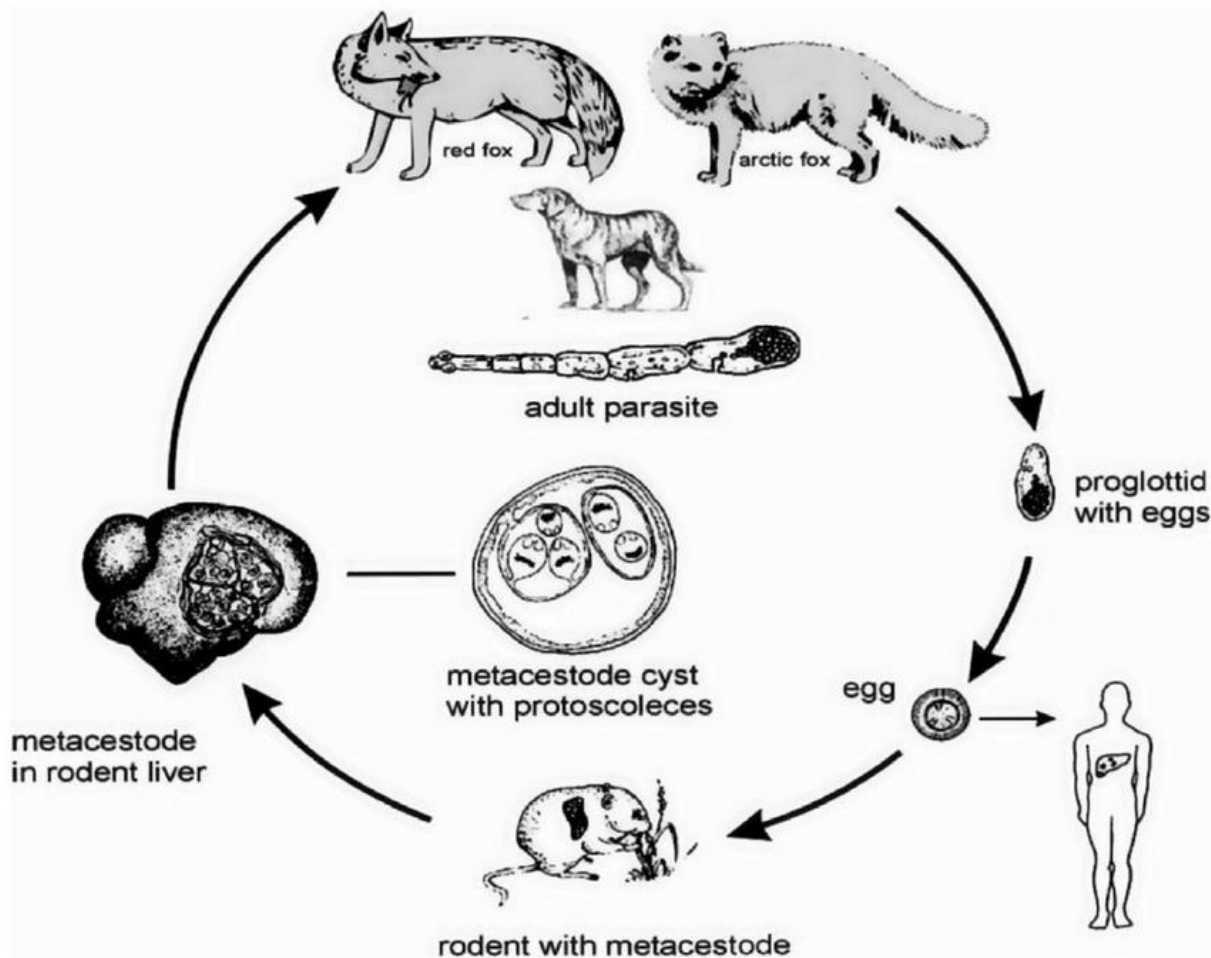
Slika 7 Rasprostranjenost lisica zaraženih s *Echinococcus multilocularis* 2015. (zeleno) i 2016. (crveno)

IZVOR: Beck R, Mihaljević Ž, Brezak R, Bosnić S, Janković IL, Deplazes P. First detection of *Echinococcus multilocularis* in Croatia. *Parasitol Res.* 2018;117(2):617-621.

doi:10.1007/s00436-017-5732-3

1.2.2. Životni ciklus

Konačni i prijelazni domaćini parazita *E. multilocularis* razlikuju se od onih od *Echinococcus granulosus*. Najčešći konačni domaćini su crvena i arktička lisica, kunopas, kojot, a zatim pas, mačka i vuk. Jajašca iz njihovog fecesa ingestijom ulaze u tijelo prijelaznog domaćina. Prijelazni domaćini su glodavci poput voluharice, leminga, kućnog miša, poljskog miša, rovke, svisca, te ostali mali sisavci. U laboratorijskim istraživanjima infekcija je zabilježena u skočimiša i jelenskog miša. Adulti su u prosjeku manji od odraslih jedinki *Echinococcus granulosus*. Veliki su od 1,2 do 3,7 mm. Jajašca su morfološki identična jajašcima roda *Taenia* i pokazuju veliku otpornost na hladnoću. (Garcia 2016.).



Slika 8. Životni ciklus *Echinococcus multilocularis* u prirodi

IZVOR: https://www.researchgate.net/figure/The-life-cycle-of-Echinococcus-multilocularis-Man-is-infected-as-an-aberrant_fig1_44804074

1.2.3. Morfologija ciste

Lezija koja nastaje ispunjena je mnoštvom nepravilnih šupljina s oskudnom količinom tekućine. Nema limitirajuću membranu i u čovjeka je sterilna je jer ne sadrži protoskolekse. Pokazuje perzistentan parazitaran rast i egzogenu proliferaciju sa stvaranjem metastaza poput tumora. Uz rub ciste stanice pokazuju najveću proliferaciju dok u unutrašnjosti sadržaj ciste može deteriorirati uz stvaranje gnoja i formaciju apscesa. Laminarni sloj može obavijati prostor bez protoskoleksa i ostalih struktura ciste. Lezija se može prezentirati i kao čvrsta solidna masa sa slabo definiranim vanjskim slojem te se često zamjenjuje s karcinomom. Budući da čovjek nije normalan domaćin, kod njega ne nalazimo stvaranje kapsula legla, protoskoleksa i vapnenih tjelešaca. (Garcia 2016.).

U germinativnom sloju pronađena je deseterostruka ekspresija proteina 14-3-3 u odnosu na ekspresiju kod odrasle jedinke ehinokoka. Upravo bi ova molekula mogla biti odgovorna za neograničenu proliferaciju organizma unutar domaćina. (Siles-Lucas i sur. 1998.).

1.2.4. Klinička slika

Alveolarna ehinokokoza je najletalnija helmintoza na svijetu. Smrtnost neliječene bolesti je preko 90%. (Malczewski i sur. 1995.).

Prvotna se lezija metastazirajući širi u susjedne i udaljene strukture direktnim širenjem, hematogenim i limfogenim putem. U 2 % slučajeva metastaze germinativnog sloja zahvaćaju mozak, medijastinu, pluća i ostale dijelove tijela. Mjesta nastanka prve lezije su slična onima gdje svoj razvoj započinje *Echinococcus granulosus*. . Osim jetre lezija može biti nađena u očima, kostima, plućima, peritoneju, nadbubrežnim žlijezdama, mozgu, jajnicima, limfnim čvorovima, žučnom mjehuru, gušterači i slezeni. Zbog sporog rasta asimptomatska faza može trajati od 20 do 30 godina. Simptomi koji se javljaju, imitiraju simptome rastućeg karcinoma. Kod jetrene lokalizacije nastaju hepatomegalija, žutica, intrahepatalna portalna hipertenzija, splenomegalija i ascites. Pojavljuje se bol u gornjem desnom kvadrantu i palpabilna masa. (Garcia 2016.).

Rastom u jetri javljaju se komplikacije poput bilijarne opstrukcije i Budd-Chiarijeveg sindroma. (Bennett i sur. 2019.).

Kod zahvaćenosti pluća javlja se dispneja, a kod zahvaćanja mozga neurološki ispadi. (Garcia 2016.).

Tijek bolesti možemo podijeliti u sljedećih 5 stadija:

- a) Početni stadij – asimptomatski, njega prati spontano izlječenje ili prijelaz u progresivni stadij, vrijeme je inkubacija 5 - 15 godina
- b) Progresivni stadij – simptomi nastaju kada metacestode zahvate veći dio jetre ili počnu remetiti funkciju organa te nastaju abdominalna bol, žutica, vrućica, anemija, gubitak tjelesne težine, pleuralna bol
- c) Uznapredovali stadij – prati ga visoka smrtnost u liječenih i neliječenih, traje tjednima ili godinama, a prezentira se kao teška disfunkcija jetre i portalna hipertenzija
- d) Stabilni stadij – inhibicija rasta parazita; pacijenti koji su na dugotrajnoj kemoterapiji
- e) Abortivni stadij – smrt parazita i kalcifikacija, vidimo kod asimptomatskih pacijenata. (Eckert i Deplazes 2004.).

1.2.5. Imunološki odgovor pacijenta

Kod nekih su pacijenata pronađene vijabilne vezikule koje induciraju pojačan imunski odgovor domaćina i smanjuju proliferativni potencijal ehinokoka. Alveolarna ehinokokoza izaziva stanični i humoralni odgovor domaćina. Na mišjem modelu prisutan je prvotni Th1 citokinski odgovor pomoću IL-2 i IFN- γ koji uzrokuje smanjenje rasta parazita. Ubrzan rast ciste je povezan uz sekreciju IL-5 i IL-10 u sklopu Th1 i Th2 imunološkog odgovora. (Garcia 2016.).

Razine IL-10 su više kod pacijenata koji idu u progresivni stadij u odnosu na pacijente koji idu u abortivni. (Godot i sur. 2000.).

1.2.6. Dijagnostika

Kod dijagnoze alveolarne ehinokokoze preporuča se koristiti UZV u kombinaciji s CT-om. U dijagnozi može pomoći i MRI. Ono što vidimo slikovnim metodama nepravilno su definirane lezije parenhima, infiltrativne strukture te ekstenzija tumora u susjedne strukture. Kada imamo uzorak tkiva jetre, na histološkom preparatu možemo vidjeti spužvastu strukturu sastavljenu od mnoštva nepravilnih vezikula veličine 1-20 mm. Dijagnoza se teško postavlja bez informacije o izloženosti zarazi u anamnezi te se često previdi i tijekom autopsije. Prvotne slike upućuju na sarkom ili karcinom jetre. (Garcia 2016.).

Za stupnjevanje proširenosti bolesti koristi se PNM klasifikacija:

P označava lokalizaciju u jetri

N označava zahvaćene susjedne organe

M označava metastaze.

(Garcia 2016.).

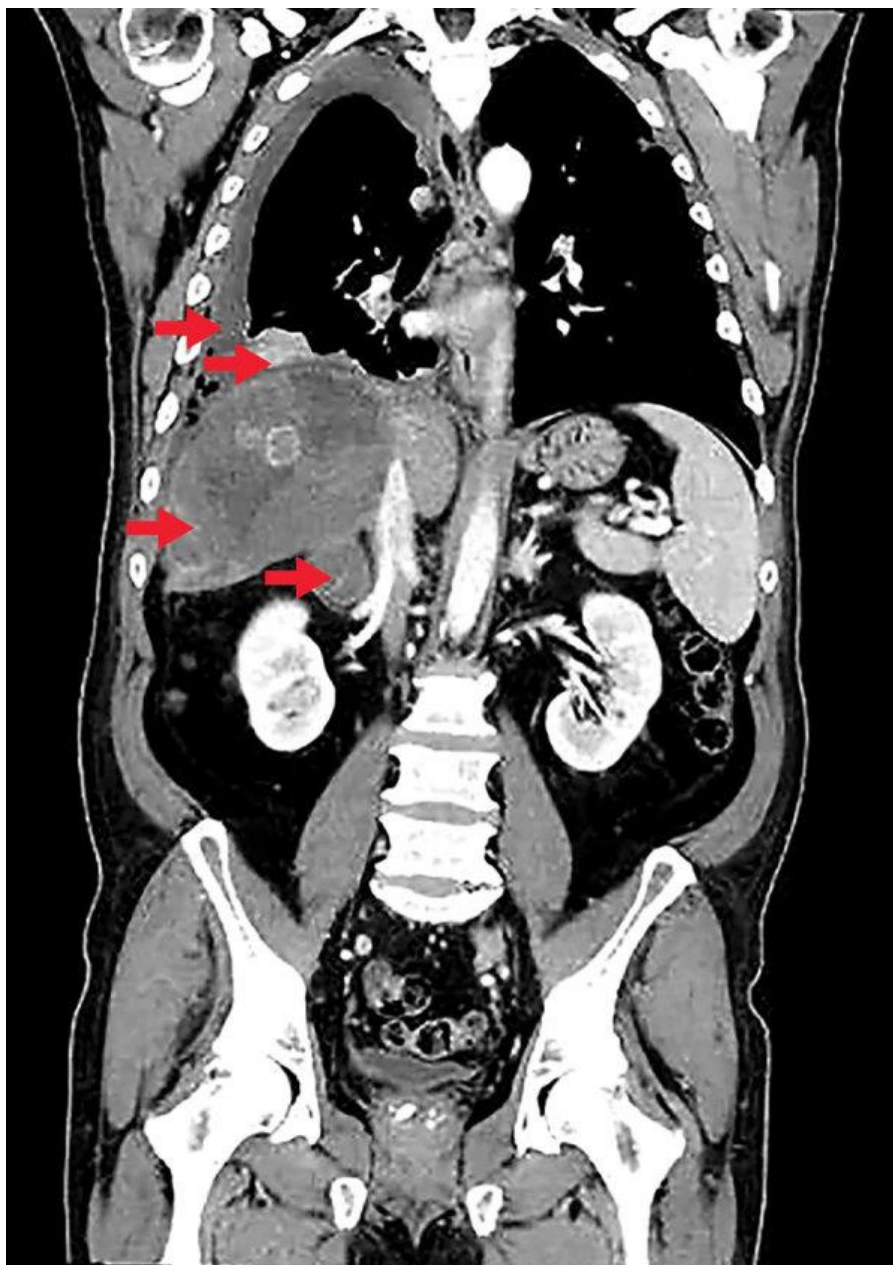Pacijenti sa alveolarnom ehinokokozom u serumu sadrže protutijela na glikolipide metacestode. Na tržištu su komercijalno dostupni ELISA i imunoblot testovi koji korištenjem rekombinantnih antigena ovog parazita mogu biti odlična skrining ili potvrdna konfirmativna dijagnostika ove infekcije. Jedan od glavnih problema u serološkoj dijagnostici kod kompleksnih parazita je problem križne reaktivnosti. Ona se javlja i ovdje, međutim upotreba imunoblot testova u dijagnostici pomogla je da se ista isključi.

U direktnoj dijagnostici moguće je korištenje i PCR metode.

Postoji poseban PCR protokol za diferencijaciju infekcije *E. granulosus* i *E. Multilocularis*. Za PCR test potrebno je uzeti uzorak tkiva najčešće biopsijom pomoću „fine needle aspiration“ tehnike. Isti uzorak može se iskoristiti i za izradu histološkog preparata ili citološkog razmaza. Tkivo se boji hematoksilinom, eozinom i PAS metodom. U pozitivnom uzorku vide se homogene PAS pozitivne tanke cistične strukture raznih dimenzija. Tkivo sadrži velika područja koagulacijske nekroze. Uz rub lezija vidljive su divovske stanice kakve vidimo uz strana tijela. Citološki razmazi dobiveni aspiracijom tankom iglom boje se May-Grunwald-Giemsa i PAS metodom. Vidljive su PAS pozitivne hijaline kutikularne strukture, mukoidne kuglaste nakupine i divovske stanice tipa stranog tijela. (Garcia, 2016.).

1.2.7. Prvi slučaj alveolarne ehinokokoze u Republici Hrvatskoj

Prvi slučaj humane alveolarne ehinokokoze dijagnosticiran je 2017. godine u Hrvatskoj. Pacijent star 63 godine prezentirao se sa simptomima jetrenih cističnih lezija i pleuralne efuzije. UZV pretragom 2014. godine slučajno mu je pronađena cistična lezija, koja je potom potvrđena MSCT-om, a biopsijom uzorka tkiva jetre isključena je maligna bolest. Potom su mu MSCT-om utvrđene multiple nodularne lezije u oba plućna krila. Dijagnostika se odužila kroz 2 i pol godine jer nitko nije očekivao alveolarnu ehinokokožu, a cistična ehinokokoža je isključena zbog radioloških nalaza. U 2017. godini pacijentovo stanje se pogoršalo, na desnoj strani toraksa razvija se pleuralna efuzija, plućni noduli progrediraju. Pacijent dobiva vrućicu od 39°C, dispneju, kašalj i bol u desnoj polovici prsnog koša. U krvi mu je pronađena eozinofilija od $2\ 600 \times 10^9$ stanica/L. Lezija u jetri je također porasla i pronađena je infiltracija desne nadbubrežne žlijezde. Analizom DNA izoliranog iz pleuralnog eksudata potvrđena je zaraza s *E. multilocularis*. Pacijent je naveo da je cijeli život proveo u istočnoj Hrvatskoj, čime možemo isključiti zarazu u drugoj zemlji. (Dušek i sur. 2020.).



Slika 9. CT pacijenta s alveolarnom ehinokozom u Hrvatskoj

Izvor: <https://www.ncbi.nlm.nih.gov/pmc/articles/PMC6986858/figure/F1/>

1.2.8. Terapija

Kod zaraze alveolarnom ehinokozom potpuno izlječenje je moguće jedino uz radikalni kirurški zahvat koji je moguće u 25 do 57% pacijenata. Transplantacija jetre se ne preporuča jer postoji rizik od metastaza nakon kirurškog zahvata. Za neoperabilne slučajeve i za

pacijente kojima kirurški zahvat nije izveden u potpunosti, pristupa se kemoterapiji. U primjeni su mebendazol i albendazol. (Garcia 2016.).

Uz mebendazol u terapiju se može uvesti IFN- γ . Kod pacijenata s ehinokokozom snižene su razine IFN- γ i IFN- α . (Schmid i sur. 1995.).

Procjena učinkovitosti kemoterapije temelji se na sljedećim kriterijima:

- a) dugoročna stopa preživljenja pacijenata
- b) zaustavljanje progresije bolesti
- c) poboljšanje kliničkog statusa pacijenta
- d) zaustavljena ili usporena proliferacija parazita
- e) nema povratka bolesti.

(Eckert i Deplazes 1999.).

Kemoterapiju je potrebno uzimati godinama, često i doživotno. Uzima se i tijekom 2 godine nakon radikalnog kirurškog zahvata, uz kontrole kroz 10 godina radi pravovremenog uočavanja povrata bolesti. Kod nekih je pacijenata kemoterapija provedena preoperativno tijekom nekoliko mjeseci i godina za vrijeme čekanja na transplantaciju jetre. (Garcia 2016.).

1.2.9. Prevencija

Prevencija zaraze alveolarnom ehinokokozom ponajprije se postiže kontrolom njenog širenja u prirodi i edukacijom populacije u rizičnim predjelima. Treba upozoriti posjetioce šuma, poglavito djecu da ne konzumiraju bobice u šumi zbog mogućnosti kontaminacije lisičjim fecesom. Za detekciju infekcije u lisica možemo koristiti „sandwich“ serološki ELISA test, te koprodijagnozu pomoću PCR testa. . Moguća je terapija divljih lisica prazikvantelom, no postoji pitanje dugoročne efikasnosti ove metode, a za isto nužno je osigurati i adekvatna novčanih sredstava. Kod domaćih pasa, koji imaju pristup glodavcima, trebalo bi provoditi mjesečni program čišćenja od parazita. (Garcia 2016.).

1.3. ECHINOCOCCUS VOGELI I ECHINOCOCCUS OLIGARTHURUS

E. vogeli i *oligarthrus* uzrokuju neotropsku ehinokokozu, *E. vogeli* uzrokuje policistični oblik bolesti, dok *E. oligarthrus* uzrokuje unicistični oblik hidatidne bolesti. (Garcia 2016.).

1.3.1. Epidemiologija

Zabilježeno je oko 200 slučajeva neotropске ehinokokoze u ljudi, svi su zabilježeni u središnjoj Americi i sjevernim predjelima Južne Amerike. Od ukupnog broja prijavljenih slučajeva njih 85% slučajeva zabilježeno je u Argentini, Brazilu, Ekvadoru i Kolumbiji. *E. oligarthrus* je pronađen u Sjevernoj Americi kod crvenog risa. Poznata su samo 3 slučaja zaraze s *E. oligarthrus*. *E. vogeli* je pronađen u Brazilu, Kolumbiji, Ekvadoru, Panami i Venecueli. (Garcia 2016.).

Još nije zabilježen niti jedna slučaj u Republici Hrvatskoj.

1.3.2. Životni ciklus

Prijelazni domaćini za obje vrste su pjegava paka, aguti, neotropski štakori i oposum. *E. vogeli* kao konačnog domaćina najčešće koristi kolumbijskog divljeg psa, dok su za *E. oligarthrus* konačni domaćini puma, jaguar i divlja mačka. Domaći pas je kao konačni domaćin najznačajniji izvor zaraze za čovjeka. (Garcia 2016.).

1.3.3. Klinička slika

E. vogeli zahvaća najčešće pluća, jetru, mezenterij, slezenu i pankreas. Najčešći simptomi zaraze su žutica, splenomegalija, palpatorna masa u abdomenu, gubitak tjelesne težine, hemoptiza te portalna hipertenzija koja je prisutna u 25% pacijenata. 10% zaraženih ostaje asimptomatski. U uznapredovalom slučaju smrtnost je visoka. U nekoliko pacijenata je zabilježena kalcifikacija cisti i spontana involucija. Trajanje bolesti može biti preko 20 godina. (Garcia 2016.).

Policistična hidatidna bolest klinički se može klasificirati u pet tipova ovisno o zahvaćenosti pojedinih organa ili organskih sustava:

Tip 1) Ciste u jetri i abdomenu - 37%

Tip 2) Kao tip 1+hepatalna insuficijencija 26%

Tip 3) Jetra i prsna šupljina 14%

Tip 4) Mezenterij 16%

Tip 5) Kalcificirane ciste u jetri i plućima 4%. (D'Alessandro i Rausch 2008.).

Cista organizma *E. oligarthrus* mogu u rijetkim slučajevima biti locirane i u retrobulbarnom području uz značajan egzoftalmus, a ujedno je opisan i slučaj lokacije ciste u lijevoj stijenci ventrikula srca. Ciste ovog organizma su sferičnog oblika, pokazuju koncentričan rast, ne pokazuju egzogenu proliferaciju, te mogu biti multiple. (Murthy i sur. 2005., Eckert i Deplazes 2004.).

1.3.4. Dijagnostika

U 80% slučajeva zahvaćena je jetra. Slikovne metode izbora su UZV i CT. Pri identifikaciji uzročnika korisne su metode citološkog razmaza dobivenog aspiracijom, te PCR bioptičkog uzorka. Otprilike oko 20% pacijenata pokazuje eozinofiliju u perifernoj krvi. (Garcia 2016.).

Od ostalih laboratorijskih nalaza pronalazimo povišenu alkalnu fosfatazu i jetrene transaminaze. Često je snižena razina albumina i hemoglobina. (D'Alessandro i Rausch 2008.).

1.3.5. Terapija

U terapiji se koristimo kirurškim pristupom i kemoterapijom albendazolom. Albendazol može uzrokovati redukciju ili rezoluciju ciste. Preporuča ga se uzimati preoperativno. Prema stručnim preporukama ova kombinacija metoda liječenja pokazuje najbolje rezultate. (Garcia 2016.).

1.3.6. Prevencija

U prevenciji širenja neotropske ehinokokoze najveći značaj ima edukacija stanovništva. Izbjegavanje hranjenja domaćih pasa iznutricama divljih životinja dovodi do značajnog smanjenja prijenosa ove infekcije na lokalno stanovništvo. (Garcia 2016.).

LITERATURA

1. World Health Organization & Food and Agriculture Organization of the United Nations. (2014). Multicriteria-based ranking for risk management of food-borne parasites: report of a Joint FAO/WHO expert meeting, 3-7 September 2012, FAO Headquarters, Rome, Italy.. FAO, World Health Organization., p88-100
2. Bennet J, Dollin R, Blaser MJ, Mandell, Douglas, and Bennett's Principles and Practice of Infectious Diseases, 9th Edition, China: an imprint of Elsevier, c2019, p3469-3472
3. Garcia LS (2016.) Diagnostic Medical Parasitology, Sixth Edition, p447-465
4. Begovac J, i sur. (2018.) Klinička infektologija, Zagreb, Medicinska naklada, p977-982
5. Kalenić S, i sur. (2019.) Medicinska mikrobiologija, 2. izdanje, Zagreb, Medicinska naklada, p684-687
6. Morović M. Human hydatidosis in Dalmatia, Croatia. *Epidemiol Infect.* 1997;119(2):271-276. doi:10.1017/s0950268897007760
7. Dušek D, Vince A, Kurelac I, et al. Human Alveolar Echinococcosis, Croatia. *Emerg Infect Dis.* 2020;26(2):364-366. doi:10.3201/eid2602.181826
8. Sindičić M, Bujanić M, Štimac I, et al. First identification of Echinococcus multilocularis in golden jackals in Croatia. *Acta Parasitol.* 2018;63(3):654-656. doi:10.1515/ap-2018-0076
9. Beck R, Mihaljević Ž, Brezak R, Bosnić S, Janković IL, Deplazes P. First detection of Echinococcus multilocularis in Croatia. *Parasitol Res.* 2018;117(2):617-621. doi:10.1007/s00436-017-5732-3
10. Anonimno (2016.): Godišnje izvješće o zoonozama u Hrvatskoj za 2014. godinu, Hrvatska agencija za hranu, 2016.
11. Busic Z, Cupurdija K, Servis D, Kolovrat M, Cavka V, Boras Z i sur. Surgical Treatment of Liver Echinococcosis – Open or Laparoscopic Surgery?. Collegium antropologicum [Internet]. 2012 [pristupljeno 06.05.2021.];36(4):1363-1366. Dostupno na: <https://hrcak.srce.hr/94952>
12. Jeyathilakan, Narayanaperumal, Shahulhameed A. Basith, Lalitha John, Navamani D. J. Chandran i Gopal D. Raj. "Development and evaluation of flow through technique for diagnosis of cystic echinococcosis in cattle." *Veterinarski arhiv* 80, br. 5 (2010): 549-559. <https://hrcak.srce.hr/62142>

13. Pejnović A, Njari B. Značaj ehinokokoze u javnom zdravstvu. MESO: Prvi hrvatski časopis o mesu [Internet]. 2017. [pristupljeno 08.05.2021.];XIX(2):154-158.
<https://doi.org/10.31727/m.19.2.3>
14. Bujanić M, Škvorc N, Martinković F, Konjević D. Hidatidoza divljih svinja (*Sus scrofa* L.) na području istočne Hrvatske. Hrvatski veterinarski vjesnik [Internet]. 2020 [pristupljeno 08.05.2021.];28(3):0-0. Dostupno na: <https://hrcak.srce.hr/245241>
15. Bušić Ž, Kolovrat M, Đuzel A, Rakić M, Čavka M, Begović A i sur. Laparoskopna parcijalna pericistektomija ehinokokne ciste slezene – prikaz bolesnice. Liječnički vjesnik [Internet]. 2015 [pristupljeno 08.05.2021.];137(11-12):0-0. Dostupno na: <https://hrcak.srce.hr/172740>
16. Buishi, I., T. Walters, Z. Guildea, P. Craig, and S. Palmer. 2005. Reemergence of canine *Echinococcus granulosus* infection, Wales. *Emerg. Infect. Dis.* 11:568–571.
17. Eviliyaoglu, C., M. Yuksel, B. Gul, E. Kaptanoglu, and M. Yaman. 1998. Growth rate of multiple intracranial hydatid cysts assessed by CT from the time of embolisation. *Neuroradiology* 40:387–389.
18. Laghi, A., A. Teggi, P. Pavone, C. Franchi, F. De Rosa, and R. Passariello. 1998. Intrabiliary rupture of hepatic hydatid cysts: diagnosis by use of magnetic resonance cholangiography. *Clin. Infect. Dis.* 26:1465–1467.
19. Bhojraj, S. Y., and N. R. Shetty. 1999. Primary hydatid disease of the spine: an unusual cause of progressive paraplegia — case report and review of the literature. *J. Neurosurg.*
20. Sebbag, H., C. Partensky, J. Roche, T. Ponchon, and A. Martins. 1999. Recurrent pancreatitis due to rupture of a solitary hydatid cyst of the pancreas into the main pancreatic duct. *Gastroenterol. Clin. Biol.* 23:793–794.
21. Men, S., C. Yucesoy, T. R. Edguer, and B. Hekimoglu. 1999. Intraaortic growth of hydatid cysts causing occlusion of the aorta and of both iliac arteries: case report. *Radiology* 213:192–194.
22. Vuitton, D. A. 2004. Echinococcosis and allergy. *Clin. Rev. Allergy Immunol.* 26:93–104.
23. Turgut, M. 1997. Hydatid disease of the spine: a survey study from Turkey. *Infection* 25:221–226.
24. Diaz-Recasens, J., A. Garcia-Enguidanos, I. Munoz, and R. S. de la Cuesta. 1998. Ultrasonographic appearance of an *Echinococcus* ovarian cyst. *Obstet. Gynecol.* 91:841–842.

25. Gokcek, C., A. Gokcek, M. A. Bayar, S. Tanrikulu, and Z. Buharali. 1997. Orbital hydatid cyst: CT and MRI. *Neuroradiology* 39:512–515.
26. Tsitouridis, J., A. S. Dimitriadis, and E. Kazana. 1997. MR in cisternal hydatid cysts. *Am. J. Neuroradiol.* 18:1586–1587.
27. Smego, R. A., and P. Sebanego. 2005. Treatment options for hepatic cystic echinococcosis. *Int. J. Infect. Dis.* 9:69–76.
28. Eckert, J., and P. Deplazes. 2004. Biological, epidemiological, and clinical aspects of echinococcosis, a zoonosis of increasing concern. *Clin. Microbiol. Rev.* 17:107–135
29. Haag, K. L., A. Zaha, A. M. Araujo, and B. Gottstein. 1997. Reduced genetic variability within coding and noncoding regions of the *Echinococcus multilocularis* genome. *Parasitology* 115:521–529.
30. Malczewski, A., B. Rocki, A. Ramisz, and J. Eckert. 1995. *Echinococcus multilocularis* (Cestoda), the causative agent of alveolar echinococcosis in humans: first record in Poland. *J. Parasitol.* 81:318–321.
31. Siles-Lucas, M., R. S. J. Felleisen, A. Hemphill, W. Wilson, and B. Gottstein. 1998. Stage-specific expression of the 14-3-3 gene in *Echinococcus multilocularis*. *Mol. Biochem. Parasitol.* 91:281–293.
32. Godot, V., S. Harraga, I. Beurton, C. Pater, M. E. Sarciron, B. Gottstein, and D. A. Vuitton. 2000. Resistance/susceptibility to *Echinococcus multilocularis* infection and cytokine profile in humans. I. Comparisons of patients with progressive and abortive lesions. *Clin. Exp. Immunol.* 121:484–490.
33. Schmid, M., H. Samonigg, H. Stoger, H. Auer, M. H. J. Sternthal, M. Wilders-Truschig, and E. C. Reisinger. 1995. Use of interferon gamma and mebendazole to stop the progression of alveolar hydatid disease: case report. *Clin. Infect. Dis.* 20:1543–1546.
34. Eckert, J., and P. Deplazes. 1999. Alveolar echinococcosis in humans: the current situation in Central Europe and the need for countermeasures. *Parasitol. Today* 15:315–319.
35. Murthy, R., S. G. Honavar, G. K. Vemuganti, M. Naik, and S. Burman. 2005. Polycystic echinococcosis of the orbit. *Am. J. Ophthalmol.* 140:561–563.
36. D'Alessandro A, Rausch RL. 2008. New aspects of neotropical polycystic (*Echinococcus vogeli*) and unicystic (*Echinococcus oligarthrus*) echinococcosis. *Clin Microbiol Rev* 21:380-401

37. Hernandez-Gonzalez A, Muro A, Barrera I, Ramos G, Orduna A, Siles-Lucas M. 2007. Usefulness of four different *Echinococcus granulosus* recombinant antigens for serodiagnosis of unilocular hydatid disease (UHD) and postsurgical follow-up of patients treated for UHD. *Clin Vaccine Immunol* 15:147-153.
38. Hernandez-Gonzalez A, Santivanez S, Garcia HH, Rodriguez S, Munoz S, Ramos G, Orduna A, Siles-Lucas M, 2012. Improved serodiagnosis of cystic echinococcosis using the new recombinant 2B2t antigen. *PLoS Negl Trop Dis* 6:e1714.

Tablica 1 IZVOR: <https://www.researchgate.net/profile/Peter-Deplazes/publication/8917903/figure/tb1/AS:670459632824336@1536861441735/Strains-of-E-granulosus-a-Strain-or-isolate-b-Definitive-and-intermediate-hosts-b.png>

ZAHVALA

Zahvaljujem svojem mentoru, doc. dr. Mariju Svibenu, dr. med., što mi je omogućio i pomogao da izradim ovaj diplomski rad. Posebno zahvaljujem svojoj majci Zrinki, ocu Krumu i sestri Lani, što su mi bili oslonac i podrška tijekom 6 godina studiranja te baki, djedu i ujaku za nesebičnu podršku i pomoć.

ŽIVOTOPIS

Filip Stevanovski rođen je 16.6.1996. godine u Virovitici. Roditelji su mu Krum Stevanovski, profesor kineziologije i Zrinka Đurđević-Stevanovski, diplomirana inženjerka sigurnosti. Pohađao je Osnovnu školu Vladimir Nazor u Virovitici. Tijekom osnovnoškolskog obrazovanja sudjelovao je i ostvario odličan plasman na županijskim natjecanjima iz matematike, geografije, fizike, informatike i astronomije. U sedmom razredu nastupao je na državnom natjecanju iz astronomije. Član Plivačkog kluba Virovitica bio je 9 godina. Školu je predstavljao na sportskim natjecanjima iz plivanja i šaha. Na kraju osmog razreda zbog izvrsnih rezultata proglašen je najučenicom Osnovne škole Vladimir Nazor, a potom i najučenicom svih osnovnih škola Virovitičko-podravske županije. Upisao je i završio prirodoslovno - matematički smjer u Gimnaziji Petra Preradovića u Virovitici. Tijekom srednjoškolskog obrazovanja sudjelovao je i postigao odlične rezultate na županijskim natjecanjima iz matematike, geografije, fizike, kemije i informatike. B1 razinu iz poznavanja njemačkog jezika položio je 2014. na Goethe institutu u Zagrebu. Medicinski fakultet Sveučilišta u Zagrebu upisao je 2015. Tijekom cijelog osnovnoškolskog i srednjoškolskog obrazovanja imao je prosjek 5.00. Na četvrtoj godini bio je demonstrator na Katedri za fiziku i biofiziku Medicinskog fakulteta u Zagrebu. Na trećoj godini postaje voditelj Plivačke sekcije Medicinskog fakulteta u Zagrebu i član studentske organizacije SPORTMEF. Plivačku sekciju vodio je četiri godine sve do završetka svog studija te je tijekom tog vremenskog razdoblja vodio plivače i sam sudjelovao na tri sveučilišna natjecanja i dvije humanijade na kojima su plivači Medicinskog fakulteta Zagreb ostvarili odlične rezultate. Na drugoj godini fakulteta zbog prosjeka 5.00 dobiva Dekanovu nagradu za izvrsne rezultate.