

# Očne komplikacije šećerne bolesti

---

Štrbac, Tea

Master's thesis / Diplomski rad

2021

Degree Grantor / Ustanova koja je dodijelila akademski / stručni stupanj: **University of Zagreb, School of Medicine / Sveučilište u Zagrebu, Medicinski fakultet**

Permanent link / Trajna poveznica: <https://um.nsk.hr/um:nbn:hr:105:804828>

Rights / Prava: [In copyright](#)/[Zaštićeno autorskim pravom.](#)

Download date / Datum preuzimanja: **2024-07-13**



Repository / Repozitorij:

[Dr Med - University of Zagreb School of Medicine Digital Repository](#)



**SVEUČILIŠTE U ZAGREBU  
MEDICINSKI FAKULTET**

**Tea Štrbac**

# **Očne komplikacije šećerne bolesti**

**DIPLOMSKI RAD**



**Zagreb, 2021.**

Ovaj diplomski rad izrađen je na Katedri za oftalmologiju i optometriju, Medicinskog fakulteta Sveučilišta u Zagrebu pod vodstvom prof. dr. sc. Nenada Vukojevića i predan je na ocjenu u akademskoj godini 2020./2021.

## POPIS I OBJAŠNENJE KRATICA

**AGE** – završni glikacijski produkti (engl. *advanced glycation end product*)

**BCVA** – najbolja korigirana oštrina vida (engl. *best corrected visual acuity*)

**BRB** – krvno retinalna barijera (engl. *blood retinal barrier*)

**CC** – kortikalna katarakta (engl. *cortical cataract*)

**CCM** – konfokalna mikroskopija rožnice (engl. *corneal confocal microscopy*)

**CCT** – centralna debljina rožnice (engl. *central corneal thickness*)

**CNS** – središnji živčani sustav (engl. *central nervous system*)

**CRP** – C reaktivni protein (engl. *C reactive protein*)

**DAG** – diacilglicerol

**DC** – dijabetička koroidopatija (engl. *diabetic choroidopathy*)

**DED** – bolest suhog oka (engl. *dry eye disease*)

**DP** – dijabetička papilopatija

**DR** – dijabetička retinopatija

**DME** – dijabetički makularni edem

**ETDRS** – engl. *Early Treatment Diabetic Retinopathy Study*

**FAG** – fluoresceinska angiografija

**GUK** – glukoza u krvi

**HbA1c** – glikozilirani hemoglobin A1c

**HIF-1** – hipoksijom inducirani faktor 1 (engl. *hypoxia inducible factor 1*)

**ICAM-1** – engl. *intracellular adhesion molecule-1*

**ICG** – engl. *indocyanine green angiography*

**IGF-1** – inzulinski čimbenik rasta 1 (engl. *insulin growth factor-1*)

**IL-1** – interleukin 1

**IOP** – intraokularni tlak (engl. *intraocular pressure*)

**IRMA** – intraretinalne microvaskularne abnormalnosti

**KKS** – kompletna krvna slika

**NION** – neareritička ishemijska optička neuropatija

**NPDR** – neproliferativna dijabetička retinopatija

**NVD** – neovaskularizacija diska (engl. *neovascularisation of the disc*)

**NVE** – neovaskularizacija posvuda (engl. *neovascularisation everywhere*)

**NVG** – neovaskularni glaukom

**OCT** – optička koherentna tomografija

**PDR** – proliferativna dijabetička retinopatija

**PMN** – polimorfonukleari

**PPV** – pars plana vitrektomija

**PRP** – panretinalna fotokoagulacija (engl. *panretinal photocoagulation*)

**PSC** – stražnja subkapsularna mrena (engl. *posterior subcapsular cataract*)

**PVD** – ablacija stražnje staklovine (engl. *posterior vitreous detachment*)

**PKC** – protein kinaza C

**RAPD** – relativni aferentni pupilarni defekt

**SDH** – sorbitol-dehidrogenaza

**SFP** – stereoskopska fundus fotografija (engl. *stereoscopic fundus photography*)

**TBUT** – test vremena pucanja suznog filma (engl. *tear break up time test*)

**TNF $\alpha$**  – tumorski nekrotizirajući faktor  $\alpha$

**VCAM-1** – engl. *vascular cell adhesion molecule-1*

**VISC** – engl. *vitreous infusion-suction cutter*

**VEGF** – vaskularni endotelni čimbenik rasta (engl. *vascular endothelial growth factor*)

**VH** – vitrealno krvarenje (engl. *vitreal haemorrhage*)

**UDP-Glc-NAc** - uridin-difosfat-N-acetilglukozamin

# SADRŽAJ

## SAŽETAK

## SUMMARY

1. UVOD .....	1
2. DIJABETIČKA RETINOPATIJA .....	2
2.1. Anatomija retine (mrežnice).....	2
2.2. Epidemiologija dijabetičke retinopatije.....	4
2.2.1. Prevalencija .....	4
2.2.2. Incidencija .....	4
2.2.3. Epidemiološka slika u Hrvatskoj.....	4
2.3. Rizični čimbenici.....	5
2.3.1. Nepromjenjivi rizični čimbenici .....	5
2.3.2. Promjenjivi rizični čimbenici .....	5
2.4. Patogeneza dijabetičke retinopatije.....	6
2.4.1. Vaskularni mehanizam .....	7
2.4.2. Neuronski mehanizam .....	7
2.4.3. Upalni mehanizam .....	7
2.5. Kliničke manifestacije bolesti.....	8
2.5.1. Klinička evaluacija.....	8
2.5.2. Klasifikacija dijabetičke retinopatije .....	8
2.5.3. Dijabetički makularni edem (DME).....	12
2.6. Dijagnostika dijabetičke retinopatije .....	13
2.7. Liječenje dijabetičke retinopatije.....	15
2.7.1. Laserska fotokoagulacija.....	15
2.7.2. Intravitrealna aplikacija anti VEGF lijekova ili kortikosteroida.....	15
2.7.3. Pars plana vitrektomija .....	16
3. DIJABETIČKA PAPILOPATIJA .....	17
4. DIJABETIČKA KOROIDOPATIJA .....	18
5. SEKUNDARNI GLAUKOM .....	19
5.1. Sekundarni neovaskularni glaukom.....	19
5.2. Ostali oblici sekundarnog glaukoma u dijabetesu.....	21
6. KATARAKTA .....	22
7. BOLESTI POVRŠINE OKA U DIJABETESU .....	24
7.1. Dijabetička keratopatija .....	24
7.2. Keratokonjunktivitis sicca .....	25

8.ZAKLJUČAK.....	26
9. ZAHVALE .....	27
10. LITERATURA: .....	28
11. ŽIVOTOPIS .....	37

# SAŽETAK

## OČNE KOMPLIKACIJE ŠEĆERNE BOLESTI

**Tea Štrbac**

Dijabetes melitus je jedan od vodećih zdravstvenih problema u svijetu. Oko 422 milijuna ljudi diljem svijeta boluje od dijabetesa. Ukoliko nije pravilno terapijski reguliran, dijabetes uzrokuje specifične mikrovaskularne komplikacije kao što su dijabetička retinopatija, nefropatija i neuropatija, te makrovaskularne komplikacije poput ishemijske bolesti srca i periferne vaskularne bolesti.

Očne komplikacije dijabetesa melitusa naglo progrediraju i postaju najčešći razlog pada vida, odnosno sljepoće u radno sposobnoj populaciji. Dijabetička retinopatija je najčešća očna komplikacija dijabetesa, ali i najčešća mikrovaskularna komplikacija dijabetesa općenito.

Primarni mehanizam odgovoran za gubitak vida u dijabetičkoj retinopatiji je dijabetički makularni edem (DME) definiran kao vaskularno propuštanje te posljedično nakupljanje tekućine koje oštećuje središte makule. Drugi je mehanizam karakteriziran pojavom neovaskularizacija na optičkom disku ili mrežnici koje su posljedica ishemijske što se naziva proliferativna dijabetička retinopatija (PDR). Dijabetička se retinopatija dijagnosticira sveobuhvatnim proširenim pregledom oka – oftalmoskopijom, fluoresceinskom angiografijom i optičkom koherentnom tomografijom (OCT). Liječenje ovisi o vrsti i težini dijabetičke retinopatije što uključuje kontrolu glikemije, kontrolu krvnog tlaka, lasersku fotokoagulaciju, vitrektomiju i intravitrealnu aplikaciju anti-VEGF lijekova ili kortikosteroida.

Iako najčešća, dijabetička retinopatija nije jedina očna komplikacija dijabetesa. Među ostalima su kornealna disfunkcija zahvaljujući kornealnoj neuropatiji, ishemijska optička neuropatija, katarakta, i glaukom koji je posljedica proliferativne dijabetičke retinopatije u prednjem segmentu oka, odnosno neovaskularizacije šarenice te kuta očne sobice.

Očne komplikacije dijabetesa su preventabilne ako se rano detektiraju i pravovremeno liječe.

**Ključne riječi:** dijabetes melitus, dijabetička retinopatija, neovaskularni glaukom, katarakta, očne komplikacije



## **SUMMARY**

### **OCULAR COMPLICATIONS OF DIABETES MELLITUS**

**Tea Štrbac**

Diabetes mellitus is one of the leading health problems in the world. About 422 million people worldwide have diabetes. If not well controlled, diabetes mellitus causes specific microvascular complications such as retinopathy, nephropathy and neuropathy, and macrovascular complications such as ischaemic heart disease, and peripheral vasculopathy.

Ocular complications associated with diabetes mellitus (DM) are progressive and rapidly becoming the world's most significant cause of vision loss and blindness in working age. Diabetic retinopathy is the most common ocular complication, but also the most common microvascular complication of diabetes in general.

The primary mechanism responsible for vision loss in diabetic retinopathy is diabetic macular edema (DME) defined as vascular leakage resulting in fluid accumulation that affects the centre of the macula. Another mechanism is characterized by neovascularization of the optic disc which is a consequence of ischemia and that is called proliferative diabetic retinopathy (PDR). Diabetic retinopathy is best diagnosed with a comprehensive dilated eye exam, fluorescein angiography and optical coherence tomography (OCT). Treatment depends on the type and severity of diabetic retinopathy and includes blood sugar control, blood pressure control, laser photocoagulation, vitrectomy and intravitreal anti-VEGF therapy or steroid therapy.

Although the most common, diabetic retinopathy is not the only ocular complication of diabetes. Others include corneal dysfunction due to corneal neuropathy, ischemic optic neuropathy, cataract, and glaucoma which is caused by proliferative diabetic retinopathy in the anterior segment - neovascularization of the iris and eye angle.

Ocular complications of DM are preventable with early detection and timely treatment.

Keywords: Diabetes mellitus, Diabetic retinopathy, Neovascular glaucoma, Cataract, Ocular complications

# 1.UVOD

Šećerna bolest (dijabetes) je kronični metabolički poremećaj ugljikohidrata, masti i proteina uzrokovan relativnim ili apsolutnim manjkom inzulina. Prema etiologiji je karakteristična podjela na dijabetes tip 1 i dijabetes tip 2. Neovisno o uzroku posljedično dolazi do hiperglikemije, odnosno povećanja koncentracije glukoze u krvi (GUK). Dugotrajno povišene razine glukoze u krvi dovode do promjena na endotelu velikih krvnih žila (makroangiopatske promjene) koje se manifestiraju ishemijskom bolesti srca, moždanim i perifernim vaskularnim bolestima. Također dolazi do promjena i na endotelu manjih krvnih žila (mikroangiopatske promjene) za koje je karakteristično oštećenje bubrega – dijabetička nefropatija, oštećenje perifernih živaca – dijabetička neuropatija te očnih vaskularnih promjena s najvećim kliničkim značajem na mrežnici, odnosno dijabetička retinopatija (1).

Dijabetes čini značajan javnozdravstveni problem zbog sve većeg morbiditeta, kao i mortaliteta vezan uz komplikacije bolesti. Prema Svjetskoj zdravstvenoj organizaciji, oko 422 milijuna ljudi diljem svijeta boluje od dijabetesa, najviše u razvijenim zemljama i zemljama u razvoju. Iako se dijabetes javlja u svakoj dobi, mikroangiopatske komplikacije se često manifestiraju nekoliko desetaka godina nakon dijagnoze, ovisno o tipu bolesti i terapijskoj kontroli dijabetesa (2).

Očne komplikacije dijabetesa se nakon dvadeset godina trajanja bolesti razvijaju u 80% dijabetičkih bolesnika. Najpoznatija od njih je dijabetička retinopatija (DR) unutar koje dijabetički makularni edem (DME) ili proliferacijski oblik DR nerijetko dovodi do pada vida ili sljepoće. Uznapredovala dijabetička retinopatija može dovesti do sekundarnog glaukoma, odnosno povišenog očnog tlaka praćenog oštećenjem vidnog živca zahvaljujući stvaranju novih krvnih žila (neovaskularizaciji) u području šarenice i kuta očne sobice. Jedan od ishoda uznapredovale dijabetičke retinopatije također može biti krvarenje u staklovini ili trakcijska ablacija mrežnice radi novonastalih fibrovaskularnih promjena između mrežnice i staklovine. Dijabetička retinopatija je vodeći urok sljepoće (amauroze) u dobi između 20. i 65. godine života (3).

U ovom će radu biti primarno opisana dijabetička retinopatija kao i posljedične patološke promjene na vidnom živcu i šarenici te sekundarni glaukom. Osim toga, bit će riječi o dijabetičkoj katarakti (specifično замуćenje leće uslijed dijabetesa) i bolestima površinskih dijelova oka.

## 2. DIJABETIČKA RETINOPATIJA

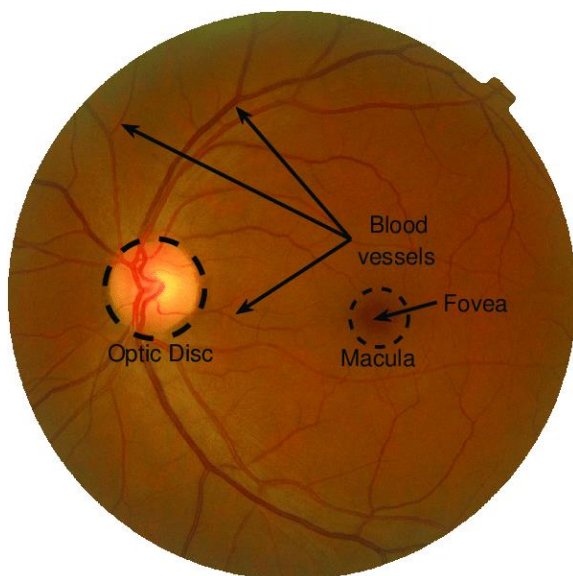
### 2.1. Anatomija retine (mrežnice)

Retina (mrežnica) je unutarnji sloj oka, smještena na stražnjem dijelu očne jabučice te čini oko 70% kruga. Izvana graniči sa šarenicom, a s unutarnje strane sa staklastim tijelom. Razvojno se smatra dijelom CNS-a, odnosno središnjeg živčanog sustava. Riječ je o fotosenzitivnom tkivu, slojevite građe u kojoj se nalaze fotoreceptorske stanice – štapići i čunjići. 75-150 milijuna štapića jednog oka su odgovorni za vid noću, odnosno crnobijeli vid, dok je 7 milijuna štapića odgovorno za kolorni vid. Histološki se mrežnica sastoji od 10 slojeva, a krenuvši od unutarnjeg prema vanjskom to su:

1. Unutarnja granična membrana – granica retine i staklovine
2. Sloj živčanih vlakana – koji prema optičkom disku konvergiraju i debljaju se
3. Sloj ganglijskih stanica
4. Unutarnji mrežasti sloj – neuronske veze između ganglijskih i bipolarnih stanica
5. Unutarnji zrnati sloj – jezgre bipolarnih, horizontalnih, amakrinih i Müllerovih stanica
6. Vanjski mrežasti sloj – neuronske veze između bipolarnih i fotoreceptorskih stanica
7. Vanjski zrnati sloj – jezgre fotoreceptorskih stanica
8. Vanjska granična membrana
9. Sloj fotoreceptora (štapići i čunjići)
10. Pigmentni epitel mrežnice – odvaja choriocapillaris šarenice od fotoreceptora.

Razvojno se mrežnica sastoji od dva dijela, od kojih prvih 9 slojeva čini neurosenzornu mrežnicu, a deseti je sloj pigmentni epitel koji ima važnu metaboličku ulogu za neurosenzornu mrežnicu i upravo je to mjesto gdje u patološkim uvjetima dolazi do odvajanja. Dva navedena lista mrežnice čine pars optica mrežnice koji je osjetljiv na svjetlo, sve do zrakastog tijela, gdje prelazi orra serrata i postaje pars caeca, odnosno slijepi dio mrežnice (4).

U stražnjem dijelu očne jabučice, odnosno u središnjem dijelu retine nalazi se okruglo do ovalno područje 2 x 1,5 mm što zapravo čini optički disk - početak optičkog živca u kojem nema fotoreceptora osjetljivih na svjetlost te se još naziva slijepa pjega. Osim toga, tu izlaze krvne žile retine (ogranci retinalne arterije i vene) koje ograničavaju makularno područje koje se nalazi 4,5-5mm temporalno i 0,8mm inferiorno u odnosu na optički živac. Makula ili žuta pjega je ovalno područje koje zbog gusto smještenih fotoreceptora označava mjesto najjasnijeg vida. Centar makule čini fovea sa središnjom depresijom – foveolom koja je odgovorna za najčišći i najoštiji vid. Fovea je koncentrično okružena parafoveom, zatim i perifoveom i taj se krug radijusa 6mm sa središtem u fovei naziva centralna retina, dok se preostali dio retine do orra serrata cilijarnog tijela naziva periferna retina (5).



**Slika 1.** Kolor fundus fotografija: Fovea, makula, optički disk i krvne žile. Prema (6).

## **2.2. Epidemiologija dijabetičke retinopatije**

Dijabetička retinopatija (DR) je najčešća očna komplikacija kako dijabetesa tipa 1, tako i dijabetesa tipa 2. Populacija s dijabetesom je 25 puta izloženija gubitku vida i sljepoći, kao glavnom ishodu dijabetičke retinopatije u odnosu na opću populaciju (7). Dijabetes ovisan o inzulinu (tip 1) se najčešće javlja između 10. i 20. godine života, dok je dijabetes neovisan o inzulinu (tip 2) karakterističan za osobe starije dobi, najčešće 50 godina i više. Dob u kojoj će se dijabetička retinopatija manifestirati je u korelaciji s dobi kada se dijagnosticira osnovna bolest. Nakon 2 godine dijabetesa tipa 1 u anamnezi, 2-5% oboljelih razvija dijabetičku retinopatiju, nakon 10 godina 50% oboljelih ima znakove dijabetičke retinopatije, nakon 20 godina taj postotak iznosi 80% oboljelih i 90% nakon 30 godina. Razlika u razvoju dijabetičke retinopatije kod oboljelih od dijabetesa tipa 2 je u tome što već pri samoj dijagnozi dijabetesa 5% oboljelih ima razvijenu dijabetičku retinopatiju, a nakon 2 godine taj broj iznosi čak 20% (3,8).

### **2.2.1. Prevalencija**

Globalna prevalencija dijabetičke retinopatije je iznosila 27.0% u razdoblju 2015.-2019.godine pri čemu je najniža bila u Europi s 20.6%, a najviša u Africi s 33,8% (9). Prema jednoj studiji iz 2015.godine, 93 milijuna ljudi u svijetu ima dijabetičku retinopatiju (10). Iako je dijabetička retinopatija glavni uzrok sljepoće u radno sposobnoj dobnoj skupini (20-65 godina), u Americi je primijećen jednaki trend i u dobnoj skupini >65 godina te prevalencija u oba slučaja iznosi 29% (11).

### **2.2.2. Incidencija**

Više je studija istraživalo incidenciju dijabetičke retinopatije, među kojima je popularnija američka WESDR studija. Prema istoj, desetogodišnja incidencija DR iznosi 74%, a nakon 25 godina praćenja čak 97% dijabetičara razvije retinopatiju. Trećina do polovina pacijenata s razvijenom DR je imala ugrožen vid. Tijekom studije od 25 godina počevši od 1980., utvrdio se blagi pad incidencije DR u drugoj polovici praćenja. Taj podatak sugerira da neovisno o porastu incidencije i prevalencije dijabetesa melitusa se uspostavlja bolja kontrola potencijalnih očnih komplikacija (12).

### **2.2.3. Epidemiološka slika u Hrvatskoj**

Hrvatska prati svjetske epidemiološke trendove razvoja dijabetičke retinopatije. Studija iz Splitsko-Dalmatinske županije je pokazala da nakon 16,6 godina 66,7% pacijenata koji

boluju od dijabetesa tipa 1 razviju DR. Prema navedenim podacima, DR je i u Hrvatskoj najčešća očna komplikacija dijabetesa te uzrok sljepoće u 2.9% dijabetičkih pacijenata (13).

## **2.3. Rizični čimbenici**

Rizični čimbenici za razvoj DR se dijele na nepromjenjive (konstucionalne) i promjenjive (modificirajuće) (11).

### **2.3.1. Nepromjenjivi rizični čimbenici**

Nedavne su studije pokazale da je genetička predispozicija jedan od čimbenika u razvoju dijabetičke retinopatije. Osobe afroameričkog, američkog ili hispankog podrijetla češće obolijevaju od DR u odnosu na ostalu dijabetičku populaciju (14).

Iako spol ne predstavlja jedan od mogućih rizičnih faktora (15), trudnoća može izazvati rapidnu progresiju razvoja DR ili DME u žena. Mehanizam egzacerbacije DR u trudnoći je nepoznat, a pretpostavka je da dolazi do promjene retinalne hemodinamike. U postpartalnom periodu taj rizik regredira na razinu koja je bila prije trudnoće (11).

Pubertet je odavno poznati rizični čimbenik za razvoj dijabetesa tipa 1. Postoje oprečna mišljenja o povezanosti puberteta s DR. S jedne strane prevladava mišljenje da je povećana incidencija DR samo posljedica duljine trajanja dijabetesa otkrivenog u pubertetu, dok s druge strane neke studije pokazuju direktnu povezanost s fiziološkim promjenama u pubertetu. WESDR studija tvrdi da je duljina trajanja dijabetesa nakon menarhe 30% veći rizik za razvoj DR, u odnosu na duljinu trajanja dijabetesa prije menarhe (16).

### **2.3.2. Promjenjivi rizični čimbenici**

Kontrola hiperglikemije je najznačajniji i najpreventabilniji rizični faktor za razvoj DR. Dokazano je da pad povišenog HbA1c (poželjna vrijednost za dijabetičare iznosi 6-7%) za 1% smanjuje rizik razvoja DR za 40% (17).

Hipertenzija, odnosno porast sistoličkog krvnog tlaka za svakih 10mmHg povećava rizik za razvoj DR za 10%, a rizik za razvoj DME za 15% (18).

U ostale modificirajuće čimbenike rizika se ubrajaju pretilost, dislipidemija, apolipoproteinemija te ijtrogeni uzroci (19).

## 2.4. Patogeneza dijabetičke retinopatije

Etiologija dijabetičke retinopatije je kompleksna i još uvijek nije potpuno razjašnjena. U svakom slučaju mehanizam nastanka DR uključuje vaskularnu, neuronsku i imunološku komponentu. Retinalne arteriole opskrbljuju dvije trećine unutarnjeg sloja (vaskularna zona), dok vanjski pigmentni epitel opskrbljuje žilnica (avaskularna zona). Zbog velikih metaboličkih zahtjeva retine, ključnu ulogu u homeostazi retine predstavlja i autoregulacija krvnih žila (20). Dugotrajna hiperglikemija je pokretač mnogih molekularnih mehanizama koji se smatraju odgovornim za razvoj DR, a sustav autoregulacije više nije kompetentan. Ključna su 4 biokemijska puta: put poliola, aktivacija protein kinaze C (PKC), heksozaminski put i akumulacija AGE molekula (završni produkti glikozilacije). Svaki od navedenih uzrokuje hiperglikemijom inducirani oksidativni stres (21). U suvišku se glukoze u stanicama retine aktivira alternativni poliolski put metabolizma glukoze pri čemu nastaje sorbitol. Sorbitol se uz sorbitol dehidrogenazu (SDH) konvertira u fruktozu. Sorbitol ne prelazi staničnu membranu te nakupljanjem uzrokuje osmotski disbalans. Kofaktor u poliolnom putu je NADPH, molekula ključna za obnavljanje glutationa (antioksidativni proces) te se u njegovom manjku oksidativni stres ubrzava. Osim toga, fruktoza koja nastaje daljnjim metabolizmom sorbitola podliježe procesu fosforilacije i degradacije u spojeve koji su jaki glikacijski agensi za sintezu AGE molekula. AGE molekule su molekule karakteristične za proces starenja stanica i starenja organizma generalno. Tijekom vremena nastaju kao adukti modifikacije serumskih ili gradivnih proteina i modifikacije metabolizma glukoze u dijabetesu, već navedenim mehanizmima. Oksidativni stres uzrokovan nakupljanjem AGE molekula dovodi do apoptoze pericita, zadebljanja bazalne membrane i proinflamatornog učinka. Hiperglikemija također povećava de novo sintezu diacilglicerola (DAG) koji je aktivirajući faktor sinteze izoforme protein kinaze C (PKC). Povećana razina navedene izoforme uzrokuje kaskadu reakcija koja rezultira promjenama u retinalnoj hemodinamici. Povećava permeabilnost endotela, ekspresiju vaskularnog endotelnog čimbenika rasta (VEGF) te adheziju leukocita što se naziva leukostaza (22). Heksozaminski put glikolize je u malom postotku zastupljen pri euglikemiji, ali značajno pri hiperglikemiji pri kojem je krajnji produkt uridin-difosfat-N-acetilglukozamin (UDP-GlcNAc) odgovoran za alteraciju genske ekspresije i proteinske funkcije te posljedično apoptozu retinalnih neurona i endotelnih stanica (23).

### **2.4.1. Vaskularni mehanizam**

Posljedično navedenim biokemijskim putevima i oksidativnom stresu se zbivaju promjene na vaskularnoj razini. Gubitak pericita uzrokuje nestabilnost kapilarnih zidova te pojavu mikroaneurizmi. Zadebljanje bazalne membrane i apoptoza endotelnih stanica uzrokuje oštećenje krvno-retinalne barijere što dovodi do propuštanja tekućine u retinski prostor i može se razviti dijabetički makularni edem (DME). Fibroza i okluzija kapilara uzrokuje hipoksiju/ishemiju što dovodi do aktivacije HIF-1 te ekspresije VEGF-a, angiogenog faktora koji utječe na stvaranje novih endotelnih stanica, odnosno krvnih žila i ključan je čimbenik pri razvoju proliferativne dijabetičke retinopatije. Osim toga, djeluje na međustanične veze – okcludin i ZO-1 (engl. *zonulae occludentes*) tako što povećava vaskularnu permeabilnost i pospješuje razvoj DME (24,25).

### **2.4.2. Neuronski mehanizam**

Disfunkcija i apoptoza mitohondrija uzrokovana oksidativnim stresom je glavni uzrok neurodegenerativnih promjena retine. U životinjskih je modela dokazana povećana razina ROS-a (engl. *reactive oxygen species*) u onih s patološki promijenjenom retinom. Supresijom ROS-a je usporeno oštećenje vida i neuronalna apoptoza (26). Postoji stajalište da neuronska komponenta oštećenja ima vlastiti patofiziološki mehanizam koji utječe na apoptozu ganglijskih stanica i stanjenje neuroretine te je potrebno daljnje istraživanje (27).

### **2.4.3. Upalni mehanizam**

U bolesnika s dijabetesom je zahvaljujući aktivaciji PKC i nakupljanju AGE molekula povećana dijapedeza i adhezija monocita i polimorfonukleara. Leukostaza je rezultat izraženije ekspresije adhezijskih molekula ICAM-1 i VCAM-1 na endotelnim i cirkulirajućim stanicama što je posljedica povećane ekspresije TNF $\alpha$ . Leukostaza pospješuje okluziju kapilara, gubitak pericita i endotelno oštećenje. Tako i leukociti u uvjetima hipoksije ekspimiraju VEGF i slobodne radikale u pokušaju revaskularizacije retine (24,28).



## 2.5. Kliničke manifestacije bolesti

Dijabetička retinopatija u pacijenata može izazvati simptome poput zamagljenog vida, blijedi kolorni vid, poremećaj noćnog vida, plutajuće tamne mrlje ili pruge u vidnom polju te probleme s čitanjem i gledanjem udaljenih predmeta (29). Ukoliko dođe do navedenih kliničkih simptoma, očuvanje vidne funkcije je izrazito ugroženo. Međutim, dijabetička je retinopatija najčešće asimptomatska, naročito u ranijim stadijima bolesti kada su terapijske mogućnosti još velike. Stoga je screening DR neophodan u dijabetičkoj populaciji. Pacijenti s dijabetesom tipa 1 nakon 5 godina bolesti svake godine obavljaju oftalmološku kontrolu, dok pacijenti s dijabetesom tipa 2 od trenutka dijagnoze kontrolu obavljaju jednom godišnje (30).

### 2.5.1. Klinička evaluacija

Oftalmoskopskim pregledom fundusa (očne pozadine) se mogu vidjeti mikroaneurizme, hemoragije, mrlje poput vate (engl. *cotton wool spots*), eksudati, intraretinalne mikrovaskularne abnormalnosti (IRMA) te venske abnormalnosti kao što su petlje i tortuozitet vena. Mikroaneurizme se javljaju na mjestima nestabilnosti kapilarnih zidova. Hemoragije u obliku plamena su karakteristika unutarnje mrežnice bliže staklovini, a točkasta krvarenja su specifična za vanjsku retinu. Mrlje poput vate su zapravo posljedica mikroinfarkta u sloju živčanih vlakana, a IRMA se najčešće nalaze u njihovoj blizini. Riječ je o novim krvnim žilama unutar retine ili shuntovima na mjestu gdje je siromašna vaskularna perfuzija. Venske abnormalnosti su znak unapredovale retinalne hipoksije (31).

Gubitak vida u DR može biti posljedica proliferativne dijabetičke retinopatije u kojoj fibrovaskularne promjene između mrežnice i staklovine u procesu neovaskularizacije mogu uzrokovati trakcijsku ablaciju mrežnice i vitrealno krvarenje iz novih krvnih žila. Međutim, najčešći uzrok gubitka vida u DR je dijabetička makulopatija, odnosno dijabetički makularni edem, naročito ako uključuje foveu. Rezultat je teška hipoperfuzija kapilara centralne makule i oštećenje vida (32).

### 2.5.2. Klasifikacija dijabetičke retinopatije

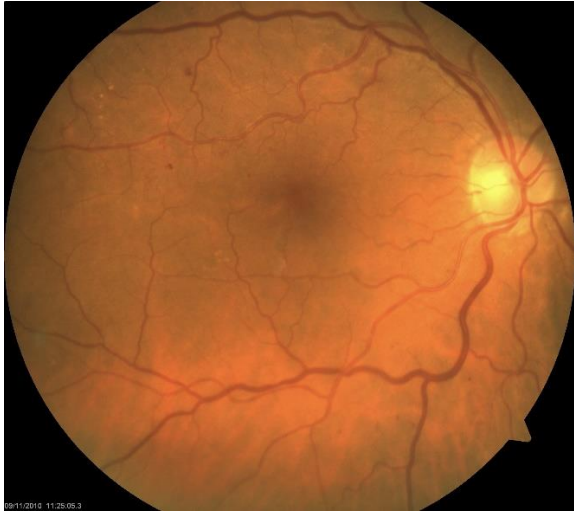
Dijabetička se retinopatija dijeli na neproliferativnu dijabetičku retinopatiju (NPDR) i proliferativnu dijabetičku retinopatiju (PDR).

NPDR karakteriziraju proširenje vena i male crvene točke (mikroaneurizme) vidljive fundoskopijom na stražnjem polu mrežnice. Kasniji znakovi uključuju mrljasta krvarenja i čvrste eksudate koji mogu predstavljati kronični edem. Ukoliko se ne liječi, u 15% slučajeva NPDR

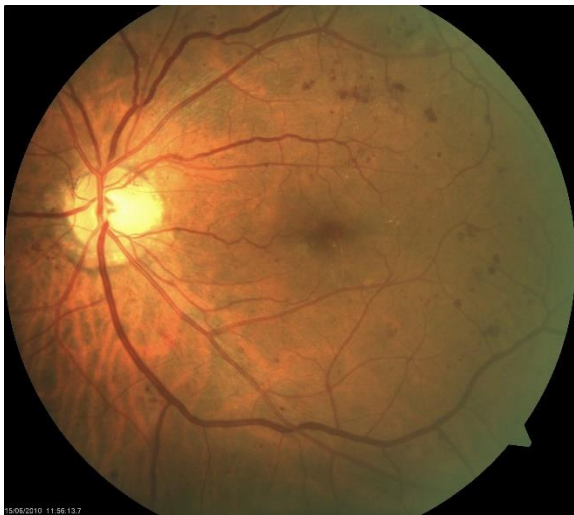prelazi u PDR koju karakteriziraju pojava kapilara na površini vidnog živca ili mrežnice (33). Podjela DR koja se koristi u kliničkoj praksi diljem svijeta temelji se na ETDRS klasifikaciji.

Podjela DR prema ETDRS (34,35,36):

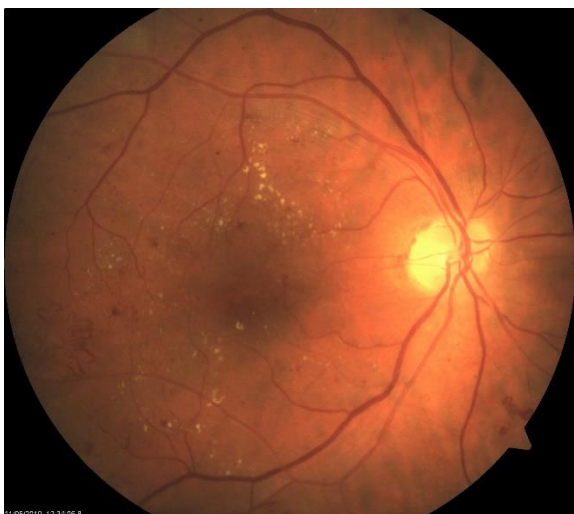1. Blaga neproliferativna dijabetička retinopatija (Slika 2.):  
Karakterizira ju najmanje jedna mikroaneurizma te prisutnost mrlje ili hemoragije u obliku plamena u sva 4 kvadranta fundusa.
2. Umjereno teška neproliferativna dijabetička retinopatija (Slika 3.):  
Intraretinalne mikroaneurizme, mrlje te točkice u 1-3 kvadranta. Mrlje poput vate, IRMA i venozne promjene mogu biti prisutne, ali vrlo blage.
3. Teška neproliferativna dijabetička retinopatija (Slika 4., Slika 5.):  
Određivanje prema pravilu 4-2-1 od kojih jedna karakteristika mora biti ispunjena: hemoragije u sva 4 kvadranta, pojava venskih čvorića u najmanje 2 kvadranta ili umjerene intraretinalne vaskularne abnormalnosti (IRMA) u barem jednom kvadrantu, a da pritom ne ispunjava uvjete za PDR.
4. Vrlo teška neproliferativna dijabetička retinopatija:  
Pozitivna su dva ili više kriterija za tešku NPDR, a još ne ispunjava uvjete za PDR.
5. Blaga i umjerena proliferativna dijabetička retinopatija:  
Neovaskularizacija posvuda (engl. neovascularisation everywhere) – NVE, ili neovaskularizacija optičkog diska (engl. neovascularisation of the disc) – NVD, ali još nije prisutan veliki rizik od krvarenja i ablacije retine.
6. Teška proliferativna dijabetička retinopatija (Slika 6.):  
Teška NVD, veća od područja diska prema ETDRS kriterijima ili NVE s vitrealnim/retinalnim krvarenjem.



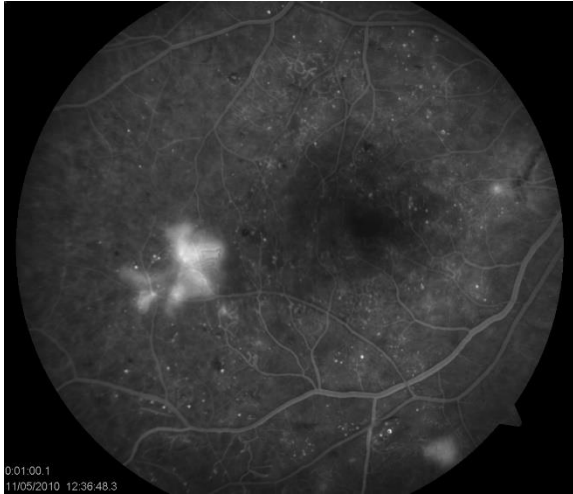
**Slika 2.** Fundus kolor fotografija blage NPDR



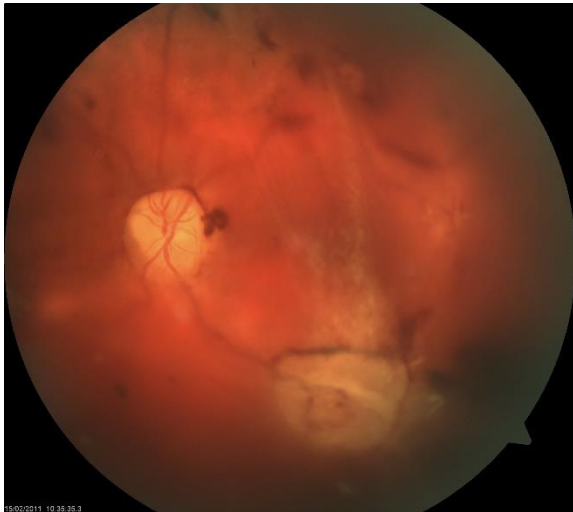
**Slika 3.** Fundus kolor fotografija umjereno teške NPDR



**Slika 4.** Fundus kolor fotografija teške NPDR s IRMA



**Slika 5.** Fluoresceinska angiografija teške NPDR s IRMA

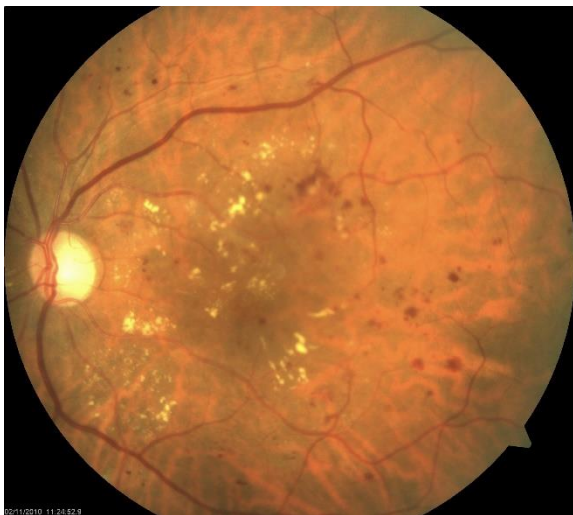

**Slika 6.** Fundus kolor fotografija PDR s krvarenjem u staklovinu

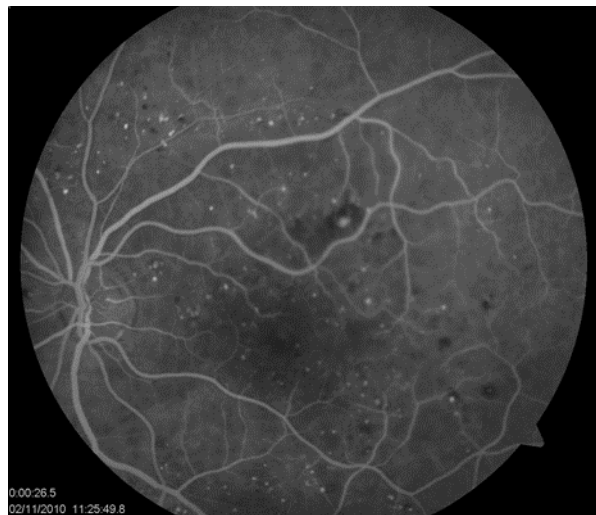
### 2.5.3. Dijabetički makularni edem (DME)

Dijabetička makulopatija je oblik dijabetičke retinopatije u području makule. Klinički signifikantna promjena u makulopatiji je dijabetički makularni edem (DME). Najčešći je razlog gubitka vida u pacijenata s dijabetičkom retinopatijom i prevalencija iznosi 2.7-11% (37). WESDR studija je pokazala da incidencija DME u pacijenata s inzulin-ovisnim dijabetesom tipa 2 iznosi 42%, s inzulin neovisnim dijabetesom tipa 2 iznosi 24%, a za pacijente s dijabetesom tipa 1 ta je incidencija 34% (38).

Riječ je o zadebljanju mrežnice unutar prostora dvostrukog promjera glave vidnog živca od centra makule. Uzrokovana je slomom krvno-retinalne barijere (BRB), povećanom mikrovaskularnom permeabilnošću i na kraju propuštanjem tekućine i plazme u slojeve retine. Transudati i eksudati se nakupljaju u vanjskom mrežastom i unutarnjem zrnatom sloju makule i formiraju cistoidne prostore ispunjene tekućinom. Edem može biti fokalni uzrokovan propuštanjem tekućine iz jedne ili više mikroaneurizmi ograničen lipidnim eksudatom, te difuzan uzrokovan raširenim propuštanjem tekućine iz kapilara i ostalih oštećenih makularnih područja. CSME (engl. *clinically significant macular edema*) je zadebljanje locirano unutar 500µm od centra makule sa značajnim utjecajem na centralni vid (39). Iako se smatra komplikacijom dijabetičke retinopatije, često postoji i kao zaseban entitet neovisan o dijabetesu koji je potrebno evaluirati.



**Slika 7.** Fundus kolor fotografija NPDR s dijabetičkim makularnim edemom



**Slika 8.** Fluoresceinska angiografija NPDR s dijabetičkim makularnim edemom

## 2.6. Dijagnostika dijabetičke retinopatije

Prvi korak prema dijagnozi dijabetičke retinopatije je sveobuhvatni pregled oka, odnosno očne pozadine oka u midrijazi. Oftalmoskopija je rasprostranjena i lako izvediva dijagnostička metoda kojoj se dijabetičari podvrgavaju jednom godišnje kako bi se vrlo rano evaluirale patološke promjene na očnoj pozadini – screening DR (40). Oftalmoskopija se izvodi direktnim ili indirektnim oftalmoskopom, odnosno s kontaktnim i nekotaktnim lećama na biomikroskopu (3).

Fotografija fundusa u boji korisna je metoda za dokumentiranje retinopatije, kao i za interpretaciju nalaza pacijentu te savjetovanje. Prati se progresija bolesti, a dijeli se na standardnu, širokog polja i stereoskopsku fundus fotografiju. U kliničkoj se praksi od navedenih najčešće koristi stereoskopska fundus fotografija (SFP) koja nalikuje direktnoj oftalmoskopiji te se patologija može ispitivati trodimenzionalno. Pogodna je za razlikovanje IRMA-e od NVE. Suvremene fundus kamere mogu se upotrijebiti i na neproširenoj zjenici (41).

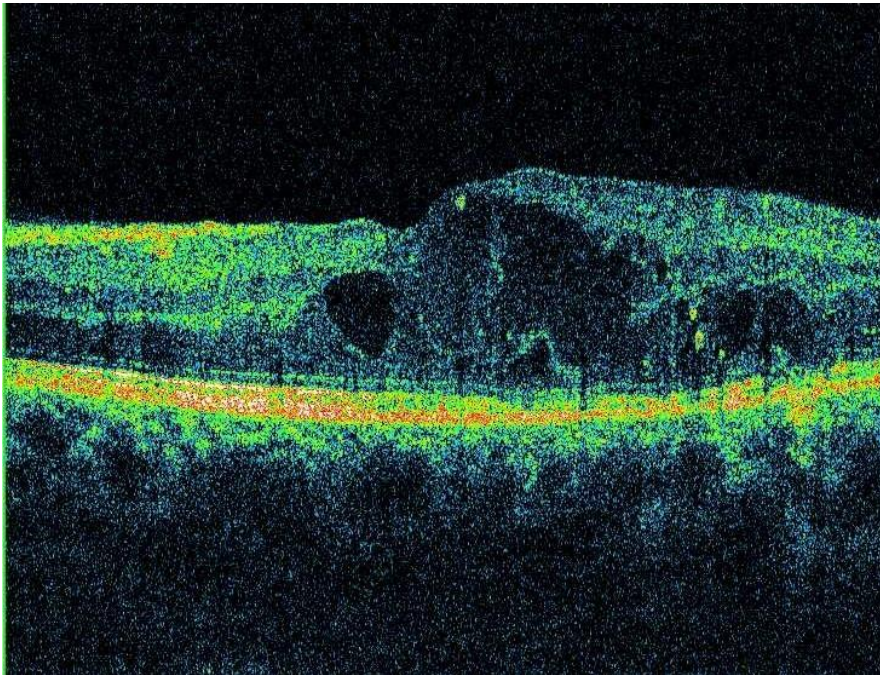
Iako su navedene dijagnostičke metode korisne u evaluaciji početnih mikroaneurizmi, vizualizaciji tvrdih i mekih eksudata, IRMA i hemoragija, nedostatak je što su nalazi ovih pretraga subjektivni i ovisni o oku promatrača.

Prije otkrića i napretka OCT-a (optičke koherentne tomografije), fluoresceinska angiografija (FAG) je bila najpouzdanija metoda za dokaz DR. Intravenozno se u kubitarnu venu injicira natrijev fluorescein koji kroz 30 sekundi prođe kroz kompletnu cirkulaciju žilnice i mrežnice tijekom kojih se periodično fotografira fundus. Rezultat može biti normalan nalaz, hipofluorescenca na mjestu gdje je hipoperfuzija ili hiperfluorescenca koja može biti znak mikroaneurizmi, neovaskularizacije retine ili optičkog diska (42,43).

Optička koherentna tomografija je slikovna, neinvazivna i nekotaktna dijagnostička metoda koja in vivo daje sliku mikrostrukture tkiva ispod površine. Zbog optičke je prozirnosti dijelova očne jabučice pogodna za dijagnostiku bolesti mrežnice, optičkog diska i struktura prednjeg segmenta očne jabučice (43). OCT pruža visoku, dvodimenzionalnu (5-10 $\mu$ m) rezoluciju presjeka mrežnice pokazujući histološke detalje. Može kvantificirati debljinu slojeva mrežnice u makuli te područja glave optičkog živca. Segmentiranje intraretinalnih slojeva pokazuje stanjivanje u najranijoj fazi dijabetičke retinopatije koje prethodno navedenim metodama još nije uočljivo. OCT se koristi za detekciju rane neuroretinalne degeneracije i za monitoriranje progresije dijabetičke retinopatije sa svrhom korekcije terapije ili primjene novog terapijskog modela (44). OCT nalikuje ultrazvučnom snimanju s jedinom razlikom što se koristi svjetlost umjesto zvuka. Korištenje svjetlosti daje OCT veću aksijalnu rezoluciju u usporedbi s bilo kojom drugom tehnikom snimanja koja se trenutno koristi u kliničkoj medicini. Zlatni je standard

za dijagnostiku DME (Slika 9). Osim povećane debljine mrežnice, glavne karakteristike edema makule u OCT-u uključuju intraretinalne prostore smanjene reflektivnosti, raspadanje slojevite strukture mrežnice, a obično i izravnavanje središnje fovealne depresije. U nekim se slučajevima tekućina može vidjeti ispod neurosenzorne mrežnice. OCT tomogrami također mogu otkriti tvrde eksudate i krvarenja. Prikazuju se kao male hiperreflektivne naslage sa stražnjim zasjenjenjem (1).

Ultrazvuk B-scan također može biti koristan u proliferativnoj dijabetičkoj retinopatiji (PDR). Najkorisniji je ako su optički mediji neprozirni kao kod katarakte ili vitrealne hemoragije (VH). Osim retinalne patologije i VH, prikazuje i stražnje odvajanje staklastog tijela (PVD) (46).



**Slika 9.** Dijabetički makularni edem na prikazu optičke koherentne tomografije

## **2.7. Liječenje dijabetičke retinopatije**

Početni se stadiji NPDR jednom godišnje prate redovitim oftalmološkim kontrolama, a progresija se usporava kontrolom modificirajućih rizičnih čimbenika. Najznačajnija je kontrola glikemije pri čemu je poželjna vrijednost GUK-a natašte do 7,00mmol/L, a HbA1c do 6.9% (17). Također, pokazalo se da kontrola krvnog tlaka, dislipidemije i apolipoproteinemije značajno utječe na usporavanje razvoja bolesti (47). Uznapredovali se stadiji DR liječe specifičnom terapijom što uključuje lasersku fotokoagulaciju, intravitrealnu aplikaciju anti VEGF lijekova ili kortikosteroida te kirurški - pars plana vitrektomijom.

### **2.7.1. Laserska fotokoagulacija**

Prije pojave intravitrealne aplikacije lijekova, laserska fotokoagulacija je bila standard u liječenju uznapredovale DR, odnosno dijabetičkog makularnog edema i PDR. Prilikom udara u mrežnicu, laserska zraka oslobađa toplinsku energiju što uzrokuje koagulaciju bjelančevina, odnosno uništenje zona hipoksije te se stvaraju žarišta korioretinske atrofije. Učinak je višestruk. Dolazi do bolje oksigenacije makule preostalom mrežničnom cirkulacijom, smanjena je proizvodnja proangiogenih čimbenika što sprječava prijelaz NPDR u PDR te se oslobađaju citokini iz Müllerovih stanica i pigmentnog epitela mrežnice (48). Cilj laserske fotokoagulacije mogu biti mikroaneurizme u sklopu edema makule, a u perifernoj retini fotokoagulacija može biti žarišna koja je usmjerena na centre neovaskularizacije ili difuzna što se naziva panretinalna fotokoagulacija (PRP) kod koje se na retinu nanosi 1200-2000 laserskih pečata. Može biti primijenjena u jednoj sesiji ili više njih, kako bi se izbjegli štetni učinci. PRP se obično koristi kod traksijske ablacije retine, PDR i sekundarnog glaukoma. U uporabi je nekoliko vrsta lasera: plinski (argonski i kriptonski), diodni te YAG (49).

### **2.7.2. Intravitrealna aplikacija anti VEGF lijekova ili kortikosteroida**

Kao što je već ranije navedeno, VEGF je angiogeni faktor koji potiče neovaskularizaciju retine što uzrokuje brzu progresiju bolesti, stoga ne čudi da su se lijekovi koji inhibiraju produkciju VEGF-a nametnuli kao prva linija terapije DR. Također je lijek izbora i u drugim očnim bolestima koje u podlozi imaju proces neovaskularizacije kao što je senilna makularna degeneracija, prematurna retinopatija, stanje nakon tromboze retinske vene i sl. Ključni lijekovi iz ove skupine su bevacizumab, ranibizumab i aflibercept.

Bevacizumab je rekombinantno, humanizirano protutijelo pune duljine, aktivno protiv svih izoformi VEGF-a. Predstavnik je ove skupine lijekove i dokazano je učinkovit u liječenju DME i PDR. Primjena bevacizumaba zajedno s PRP-om za PDR rezultira većom i bržom regresijom



novih krvnih žila u usporedbi samo s PRP-om (50). Ovaj pristup predložen je kao opcija za pacijente koji odbijaju operaciju ili nisu u mogućnosti operirati se. Također je dobra terapijska opcija kod PDR s prisutnim neovaskularnim glaukomom kao komplikacijom (51). Ranibizumab je humanizirani Fab fragment monoklalnog protutijela koji također inhibira sve izoforme VEGF. Studije su pokazale bolju djelotvornost monoterapije ranibizumabom u odnosu na terapiju laserom ili kombinirano (52). Aflibercept je rekombinantni fuzijski protein s domenom koji veže VEGF, te s Fc dijelom humanog IgG1 imunoglobulina. Ovaj model blokade VEGF-a uključuje zamku citokina (engl. VEGF trap eye) te je rezerviran za pacijente s najlošijom vidnom oštrinom unutar DR (53).

Ukoliko nema terapijskog odgovora na anti VEGF lijekove, u obzir se može uzeti intravitrealna injekcija kortikosteroidima. Kortikosteroidi imaju protuupalna, antiangiogena i antipermeabilna svojstva koja ih čine privlačnom terapijskom opcijom za razne bolesti stražnjeg segmenta. Obrazloženje upotrebe steroidnih lijekova je da je abnormalna proliferacija stanica često uzrokovana upalom. Smatra se da su glavni učinci steroida stabilizacija krvno-retinalne barijere (BRB), smanjenje izlučivanja i smanjenje upalnih podražaja. (54). U uporabi su triamcinolon acetonid te deksametazonski depo implantati koji su se pokazali djelotvornim u kratkotrajnom liječenju edema makule. Primjena je steroida povezana s brojnim nuspojavama kao što su glaukom, povećana stopa stvaranja stražnje subkapsularne mrežice, stoga je češće metoda izbora u pseudofakičnim pacijenata (55).

### **2.7.3. Pars plana vitrektomija**

Kirurški postupak pars plana vitrektomija (PPV) je indicirana kod stanja uznapredovale PDR i vitrealnih krvarenja. Podrazumijeva uvođenje mikroin instrumenata u oko kroz nekoliko otvora na skleri, od kojih je najznačajniji vitrektom – VISC (vitreous infusion-suction cutter) kojim se uklanja proliferativno promijenjena staklovina, ugrušci krvi te fibrovaskularne membrane s ciljem repozicije već odignute retine. Premda neki zagovaraju ranu vitrektomiju zbog boljih vizualnih ishoda, sve je više dokaza koji ističu vitrektomiju tek kada je DR otporna na farmakološki i laserski terapijski pristup (8,56).

### 3. DIJABETIČKA PAPILOPATIJA

Dijabetička papilopatija (DP) je klinički entitet kojeg karakterizira jednostrani ili obostrani edem optičkog diska s posljedično minimalnim ili nikakvim trajnim gubitkom vidne funkcije. Riječ je o samoograničavajućoj bolesti koja se pojavljuje u pacijenata s dijabetesom tipa 1 ili tipa 2 s prevalencijom približno od 0,5% (57). Nije u korelaciji s dijabetičkom retinopatijom, premda je veći postotak oboljelih od DP koji u anamnezi imaju NPDR, u odnosu na pacijente s PDR. Prvi se puta spominje 1971.godine u pacijenata s dijabetesom tip 1 (2).

Diferencijalno dijagnostički u obzir može doći bilateralni edem optičkog diska uzrokovan upalnim stanjem u organizmu kao što je sarkoidoza, zbog infekcije kao što je lajmska bolest, infiltracije zloćudnim stanicama primjerice u leukemiji, hipertenzije, povišenog intrakranijalnog tlaka i naposljetku ishemije diska (58). Dijabetička je papilopatija zapravo dijagnoza isključenja, kada su isključeni drugi etiološki mehanizmi koji uzrokuju edem diska.

Iako patogeneza nije u potpunosti jasna, najvjerojatniji mehanizam odgovoran za DP je ograničeno oštećenje peripapilarne vaskularne mreže i površinskih endotelnih stanica kapilarne mreže. Stručnjaci smatraju kako je dijabetička retinopatija forma neareritičke ishemijske optičke neuropatije (NION), međutim u NION je oštećenje vida na zahvaćenom disku slabo reverzibilno, a u DP nema značajnih dugotrajnih posljedica (59).

Bolest zahvaća mlađe pacijente, podmuklog je početka, s blagim zamućenjem ili distorzijom vida i s normalnom pupilarnom funkcijom. Osim oticanja diska, oftalmoskopski se prikazuju teleangiektazije krvnih žila. Na fluoresceinskoj angiografiji se prikazuje hiperfluorescenca diska (60).

Dijagnostika uključuje laboratorijsku obradu kao što je GUK, HbA1c, KKS, CRP, treponemska protutijela, zatim mjerenja krvnog tlaka, pregled vidnog polja i oftalmoskopski pregled, fluoresceinsku angiografiju te neuro-imaging.

Liječenje vrlo često nije potrebno jer se oštećenje vida može spontano povući unutar nekoliko mjeseci. Međutim, u nekim je slučajevima dokazano da intravitrealna aplikacija anti-VEGF lijekova kao što je ranibizumab ili bevacizumab ubrzava oporavak, značajno poboljšava oštrinu vida i smanjuje edem diska i to vrlo često već nakon jedne injekcije anti-VEGF lijeka (61). Učinkovitim se pokazao i triamcinolon acetamid, kortikosteroid koji stabilizira BRB te na taj način smanjuje edem diska. Stavovi nisu jedinstveni i potrebno je daljnje istraživanje o korisnosti navedenih terapijskih metoda.

## 4. DIJABETIČKA KOROIDOPATIJA

Srednja očna ovojnica (lat. uvea) je vaskularizirani i gusto pigmentirani dio oka koji se sastoji od šarenice, cilijarnog tijela i žilnice. Žilnica (lat. chorioidea) je sprijeda odijeljena od cilijarnog tijela, a straga ima otvor za prolaz vidnog živca. Vanjska je strana neravna s brazdama krvnih žila i živaca, a unutarnja je strana glatka zbog bliskog kontakta s mrežnicom. Građena je od četiri sloja: lamina suprachoroidea, odnosno sloja elastičnih vlakana i pigmentnih stanica, lamina vasculosa čiji sastav čine cilijarne arterije, venski ogranci i vrtložne vene, lamina choriocapillaris je kapilarni sloj koji prehranjuje pigmentni sloj, sloja fotoreceptora mrežnice koji je najgušći u području žute pjege te naposljetku lamine basalis (62).

Dijabetička koroidopatija (DC) se kao pojam prvi puta spominje 1985.godine, a definirana je kao ne-inflamatorna degeneracija žilnice inducirana dijabetesom. DC obilježava gubitak choriocapillarisa, povećan tortuozitet krvnih žila, mikroaneurizme i vaskularna hipercelularnost. Pretpostavlja se da je gubitak choriocapillarisa posljedica većeg nakupljanja leukocita, odnosno polimorfonukleara (PMN) u dijabetičkoj populaciji, a koji podliježe oksidativnom stresu i uzrokuje oštećenje endotelnih stanica krvnih žila. Kada zbog patološki promijenjenog choriocapillarisa dođe do hipoksije retinalno-pigmentnog epitela, slično kao u patofiziologiji DR, slijedi ekspresija angiogenih molekula poput VEGF koji potiču neovaskularizaciju u choriocapillarisu i uzrokuju klinički manifestna oštećenja vida (63).

Iako su oštećenja vida uglavnom posljedica DR, histološka, angiografska, i laser-Doppler protočna istraživanja sugeriraju simultanu prisutnost koroidopatije. Osim navedenih, u dijagnostici se koristi i indocyanine green angiografija (ICG) koja vrlo dobro prikazuje žilnične abnormalnosti, a u novije vrijeme SD-OCT (engl. *spectral domain OCT*) i EDI-OCT (engl. *enhanced depth imaging OCT*) koji daju odličan uvid u presjek, debljinu i abnormalnosti žilnice. Parametar koji se dijagnostičkim metodama najčešće utvrđuje je debljina žilnice. Većina kliničkih istraživanja ukazuje na stanjenje žilnice u dijabetičara s mikroangiopatijom. Međutim, postoje i istraživanja koje tvrde suprotno, odnosno da žilnica zadebljava što može biti rezultat DME, drugih sistemnih i lokalnih čimbenika rizika, ili posljedica nedostatnosti OCT-a koji je specijaliziran za makularno područje, a manje za periferno gdje se ove promjene najčešće pronalaze (64). Još nije utvrđeno, jesu li patološke promjene na žilnici uzročnog, prediktivnog ili modulatornog značaja u patogenezi oštećenja vida. Međutim, neke studije pokazuju kako neobjašnjivi gubitak vidne oštine kod dijabetičara koji nemaju znakove retinopatije može biti posljedica DC. Osim toga, praćenje promjena na žilnici nakon primjene anti-VEGF ili laserske fotokoagulacije zbog DR može biti prediktivni terapijski pokazatelj. Daljnja su istraživanja uloge dijabetičke koroidopatije, samostalne ili unutar DR, svakako nužna (65).

## 5. SEKUNDARNI GLAUKOM

Glaukom je spektar kliničkih entiteta koji se može javiti kao primarna bolest oka ili kao manifestacija drugih očnih bolesti. Radi se o karakterističnim progresivnim i strukturnim promjenama vidnog živca koje rezultiraju propadanjem vidnog polja i gubitkom vidne funkcije. Povišeni očni tlak (iznad 22 mmHg) koji je prije bio definicija glaukoma, danas je glavni čimbenik rizika za razvoj glaukoma. Ukoliko se ne liječi, može dovesti do sljepoće. Prema stupnju otvorenosti kuta koji čine rožnica i šarenica, glaukom se dijeli na glaukom otvorenog i glaukom zatvorenog kuta (66). Također, razlikujemo primarni i sekundarni glaukom prema tome radi li se o primarnoj bolesti oka ili komplikaciji drugih očnih bolesti. U nastavku će biti riječi o sekundarnom glaukomu kao posljedici očnih komplikacija dijabetesa.

### 5.1. Sekundarni neovaskularni glaukom

Sekundarni neovaskularni glaukom (NVG) je stanje karakterizirano povišenim intraokularnim tlakom zahvaljujući neovaskularizaciji šarenice i iridokornealnog kuta. Čak je 97% vezano uz retinalnu ishemiju, najčešće s dijabetesom u podlozi, a svega 3% je posljedica intraokularnog tumora ili kroničnog uveitisa (67). Približno 3.9% svih glaukoma čini NVG. Prema podacima iz 2015. 1-17% dijabetičara razvije glaukom, a glavni uzrok retinalne hipoksije je terminalna faza proliferacijske dijabetičke retinopatije koja u 65% slučajeva vodi do klinički signifikantne neovaskularizacije šarenice (rubeosis iridis) što je vrlo loš znak (68). Patofiziološki mehanizam počiva na vaskularnoj teoriji razvoja dijabetičke retinopatije, odnosno hipoksijom potaknuta, povećana ekspresija VEGF-a.

U dijagnostici NVG od iznimne je važnosti procijepna svjetiljka koja na površini šarenice prikazuje tanke i vijugave novonastale kapilare sasvim blizu ruba zjenice. Neovaskularizacija tipično kreće od pupilarne granice prema kutu očne sobice, ali moguće je i obrnuto. Te se žile moraju razlikovati od normalnih koje postoje u kutu. Gonioskopija je pregled prednje očne sobice kojim se prepoznaje širina kuta prednje sobice, pigmentacija kuta, priraslice i razina pripajanja šarenice u kutu (67,69). Neizostavna je tonometrija, odnosno mjerenje očnog tlaka, pregled fundusa i papile vidnog živca te funkcionalni pregled vidnog polja.

Klinički se NVG dijeli u tri stadija.

Prvi, preglaukomijski stadij obilježava neovaskularizacija šarenice, odnosno rubeosis iridis, a intraokularni tlak (IOP) je još uvijek u granicama normale (67).

Drugi stadij se naziva glaukom otvorenog kuta te njega karakterizira povišenje IOP. Gonioskopski se prikazuje fibrovaskularna membrana u iridokornealnom kutu. Tijekom ovog

stadija je veći rizik od krvarenja i pojave hifeme, odnosno crvenih krvnih stanica u prednjoj očnoj komori koje također narušavaju vidnu funkciju (70).

Posljednji i klinički najteži stadij čini glaukom zatvorenog kuta kojeg karakterizira kontrakcija fibrovaskularne membrane uzrokujući progresivno zatvaranje iridokornealnog kuta, uvealni ektropij i ravni, blistavi izgled šarenice. Rubeoza je teška, s mogućom pojavom hifeme, a IOP može dosegnuti vrijednosti i od 60 do 70 mmHg (71). Pacijenti se žale na bol, konjunktivalnu i episkleralnu hiperemiju i ozbiljno smanjenje vidne oštine.

NVG je uzrok sljepoće u otprilike 5% dijabetičara (68). Ukoliko se pravovremeno ne liječi, postoji relativno visoki rizik od razvoja NVG i na drugom oku. Vremenski interval je nepredvidljiv te iznosi od jednog mjeseca do tri godine. Međutim, opisani su i slučajevi preglaukopskih stadija koji se spontano povuku (72). Vrlo je česta pojava ijatrogeni razvoj NVG što uključuje kiruršku operaciju mrežne i stražnju kapsulotomiju u dijabetičara. Uklanjanjem navedenih struktura se otvara prostor difuziji angiogenog VEGF-a iz retine prema irisu što doprinosi još bržem razvoju neovaskularizacije. Stoga je potrebno adekvatno liječenje pacijenata s NVG ili s velikim rizikom od razvoja NVG.

U preglaukopskoj se fazi liječenje usmjerava na liječenje osnovne bolesti. Panretinska fotokoagulacija se pokazala kao metodom izbora liječenja PDR, odnosno posljedično zaustavljanje progresije NVG kada su optički mediji bistri. Ako je prisutna vitrealna hemoragija, pars plana vitrektomija je najučinkovitija. Ukoliko se planira operacija mrežne, također se preporuča provesti PRP kako bi se spriječila daljnja neovaskularizacija (73).

Ako je riječ o glaukomu otvorenog kuta pri čemu je IOP povišen, a nisu prisutni znakovi oštećenja vida, pristup liječenja je medikamentozni. U upotrebi su inhibitori karboanhidraze (topični ili sistemski), lokalni beta-blokatori i / ili alfa-2 agonisti. Ukoliko se ne postiže kontrola IOP-a potrebno je izvesti trabekulektomiju. Riječ je o najčešćoj operaciji u kirurškom liječenju glaukoma pri kojoj se stvori komunikacija između stražnje i prednje očne sobice i subkonjunktivalnog prostora putem kojeg se omogući trajna odvodnja očne vodice. Lokalno se koristi i mitomicin C kako bi se izbjeglo naknadno ožiljkavanje mjesta operacije (74,75).

U trećem stadiju, tj. glaukomu zatvorenog kuta nerijetko dolazi do sindroma obrnute odvodnje vodice koja se liječi laserskom iridotomijom ukoliko je prisutan klinički relevantan pupilarni blok. Koristi se argonski ili YAG laser, a perforacija šarenice je postignuta kada pigment pomiješan s očnom vodicom uđe u prednju sobicu. U glaukomu zatvorenog kuta je također metoda izbora trabekulektomija s antimetabolitima te drenažni implantati koji su nerijetko potrebni kod sekundarnih glaukoma s velikom vjerojatnošću zarastanja trabekularnog otvora (76). Osim liječenja glaukoma, potrebno je liječiti osnovnu bolest tj. dijabetičku retinopatiju opisano kod preglaukopskog stadija, kako bi se progresija u potpunosti zaustavila i razina vida očuvala.

## 5.2. Ostali oblici sekundarnog glaukoma u dijabetesu

Budući da je glaukom definiran kao oblik optičke neuropatije, dijabetes može utjecati na promjene i u samom optičkom živcu. Riječ je o disfunkciji glijalnih stanica i oštećenju retrogradnog aksonskog transporta što doprinosi neuroinflamatornim putevima apoptoze ganglijskih stanica. Do disfunkcije dolazi zbog smanjene ekspresije neurotrofnih čimbenika kao što je faktor rasta sličan inzulinu (IGF-1) koji je nužan u metabolizmu glukoze u CNS-u. Stoga, rezistencija na inzulin doprinosi povišenom IOP i neurodegenerativnim procesima (77). Istraživanja su također pokazala da je IOP niži s inzulinom induciranom hipoglikemijom. Prema tome, metformin – oralni antidijabetik prve linije u dijabetesu tip 2 koji se koristi za liječenje inzulinske rezistencije smanjuje rizik od razvoja glaukoma, neovisno o razini glukoze u krvi, odnosno hiperglikemije (78).

DM je također povezan s promjenama na rožnici o čemu će kasnije biti riječ. Rožnica postaje rigidnija te CCT, odnosno centralna debljina rožnice postaje veća. To može utjecati na otpor otjecanju očne vodice u iridokornealnom kutu što pridonosi većem riziku od razvoja povišenog IOP-a. Međutim, potrebna su dodatna istraživanja kako bi se objasnila korelacija između promjena na rožnici i razvoja glaukoma (79).

Predložena je i hipoteza da osim dugotrajne hiperglikemije, dislipidemija i hipertenzija koje su vrlo često dijabetesu pridružene bolesti također povećavaju oksidativni stres neuronskog tkiva pri čemu direktno utječu na razinu IOP. Međutim, navedeni se mehanizam svrstava u kategoriju razvoja primarnog glaukoma otvorenog kuta (80).

## 6.KATARAKTA

Katarakta ili mrena označava zamućenje i opacifikacije normalno prozirne kristalne leće oka. Neprozirnost se može pojaviti u kori, jezgri leće ili stražnjem subkapsularnom području, a obično je riječ o kombinaciji područja zamućenja. Najčešći je uzrok oštećenja i značajnog pada vida koji je izlječiv. Uklanjanje mreine predstavlja najčešći operativni zahvat u oftalmologiji, naročito u populaciji starijoj od 65 godina. Više od 50% populacije u dobi između 65 i 75 godina ima određeni stadij katarakte, a nakon 75.godine taj postotak raste na 65% populacije. Etiološki, katarakta se može podijeliti u više skupina. Katarakta vezana uz dob, odnosno senilna katarakta je daleko najčešća u svijetu. Ostali oblici uključuju kongenitalnu kataraktu, traumom uzrokovanu kataraktu, kataraktu vezanu uz lijekove, kataraktu uslijed zračenja, dijabetičku kataraktu te mnoge druge (81). U ovom će poglavlju biti riječ o katarakti kao komplikacija dijabetesa.

Rizik od razvoja katarakte u ukupnoj dijabetičkoj populaciji je 2-4 puta veći nego u nedijabetičkoj populaciji, a može biti čak 15-25 puta veći kod dijabetičara mlađih od 40 godina (82). Najznačajniji su rizični faktori duljina trajanja dijabetesa tipa 1 ili 2 i kontrola glikemije, dok se težina dijabetičke retinopatije ako je prisutna u pacijenata kao najčešća očna komplikacija dijabetesa, smatra važnim faktorom pri procjeni terapijskog ishoda nakon uklanjanja mreine. Od ostalih je čimbenika rizika u mlađih pacijenata značajna dob pri dijagnozi, upotreba diuretika, povišena razina HbA1c, a u starijih pacijenata niži intraokularni tlak, niži dijastolički krvni tlak i također dob pri dijagnozi te upotreba diuretika (83). Tipično se dijabetička katarakta pojavljuje kortikalno (CC) ili posteriorno subkapsularno (PSC). Studijama je utvrđeno dvostruko veća učestalost kortikalne katarakte kod ispitanika s dijabetesom tijekom pet godina. Neobična vrsta neprozirnosti leće, prava dijabetička katarakta sadrži patognomonične radijarne i pahuljičaste mutnine korteksa. Takva katarakta može biti naglog početka i akutnog napredovanja, tipično u mladih ljudi s nekontroliranim dijabetesom melitusom. To je rijetko i može biti početna prezentacija dijabetesa (84).

Patofiziologija razvoja katarakte kao posljedica dijabetesa nije još u potpunosti razjašnjena. Postoje tri teorije od kojih je najzastupljenija teorija osmotskog disbalansa radi alternativnog metabolizma glukoze poliolskim putem u kojem se kao produkti u leći nakupljaju sorbitol i fruktoza. Akumulacija sorbitola doprinosi kolapsu i likvefakciji lećnih vlakana i pokreće apoptozu lećnih epitelnih stanica što zajednički vodi do zamućenja leće. Enzim odgovoran za pretvorbu glukoze u sorbitol se naziva aldoza-reduktaza te je na animalnim modelima dokazano smanjenje incidencije katarakte u hiperglikemijskih

životinja korištenjem inhibitora aldoze-reduktaze (85). Druga teorija podržava da je uzrok kataraktogeneze između ostalog nakupljanje AGE molekula kao produkt neenzimatske reakcije između glukoze u suvišku i lećnih proteina. Također, kronična hiperglikemija smanjuje antioksidativni kapacitet, slobodni se radikali opterećuju, što povećava osjetljivost leće na oksidativna oštećenja (86). Detaljnije o svim navedenim mehanizmima se može naći u poglavlju 2.4.

Pacijenti s dijabetesom nerijetko imaju više od jedne očne komplikacije bolesti te je potreban temeljit i sveobuhvatan oftalmološki pregled kako bi se postavili terapijski prioriteti. To uključuje procjenu najbolje ispravljene vidne oštine (BCVA), relativni aferentni pupilarni defekt (RAPD), biomikroskopiju za procjenu zdravlja rožnice, leće i prednje očne komore i neovaskularizaciju šarenice. Neizostavni su tonometrija i gonioskopija u glaukomoj obradi te dilatirana fundoskopija za procjenu stanja stražnjeg segmenta. U odabranim slučajevima mogu biti od pomoći napredne dijagnostičke metode poput fluoresceinske angiografije, optičke koherentne tomografije (OCT) i B-scan ultrazvuka (87).

U kliničkoj je praksi liječenje katarakte isključivo kirurški. Ekstrakapsularna ekstrakcija katarakte je operacija u kojoj se gornjim limbarnim rezom oko otvori, razreže se prednja kapsula, odstrani jezgra, aspirira korteks i implantira akrilatna leća u kapsularnu vrećicu. Češći pristup je ekstrakapsularna ultrazvučna emulzifikacija gdje se kroz mali rez na limbusu emulzificirane lećne tvari aspiriraju te opet u kapsularnu vrećicu umetne akrilatna leća (89).

Neke su studije pokazale da operacija katarakte u dijabetičara može dovesti do brzog napredovanja DR. Postupak može izazvati vitrealnu hemoragiju, neovaskularizaciju šarenice te na kraju i pogoršati stanje vida. Uzrok leži u porastu upalnih citokina u oku poput VEGF, IL-1, faktor rasta hepatocita i sl. koji izazivaju subkliničko ili kliničko pogoršanje DR ili makulopatije (90). Stoga se pacijentima s PDR preoperativno preporuča PRP, a ukoliko neprozirnost leće to onemogućava, PRP se izvodi 48h nakon operacije katarakte ili kombinirana operacija katarakte s vitrektomijom i endolaser fotokoagulacijom. DME treba adekvatno liječiti prije operacije jer već postojeća makulopatija se može postoperativno pogoršati i snažno je povezana s lošim vizualnim ishodom. U slučaju glaukoma, farmakološka terapija može biti korisna u smanjenju IOP, ali ne i dovoljna. Čini se da anti VEGF terapija kao bevacizumab pokazuje odgovor u smislu smanjenja tlaka, te rizik od drugih intraoperativnih i postoperativnih komplikacija uoči operacije mrežnice (84,90). Do 20% svih operacija katarakti se provodi u dijabetičara (91). S obzirom na učestalost svih očnih komplikacija, potrebna je suradnja subspecijalista različitih područja oftalmologije pri odabiru efektivnog terapijskog modaliteta.



## 7. BOLESTI POVRŠINE OKA U DIJABETESU

Već je ranije napomenuto kako je dijabetička periferna neuropatija jedna od vrlo čestih komplikacija dijabetesa tipa 1 i tipa 2. Približno 50% pacijenata nakon 25 godina osnovne bolesti razvije perifernu neuropatiju. Iako neuropatija zahvaća i velika i mala živčana vlakna, mala živčana vlakna su osjetljivija i puno ranije zahvaćena. Ovom su patologijom nerijetko zahvaćena kornealna živčana vlakna te će u ovom poglavlju biti riječ o kornealnoj neuropatiji i kliničkim posljedicama koje ona izaziva: dijabetička keratopatija i keratokonjunktivitis sicca.

### 7.1. Dijabetička keratopatija

Rožnica ili kornea je inervirana kornealnim živčanim ograncima koji potječu od nazocilijarne grane oftalmičkog živca, prve grane petog kranijalnog živca, odnosno trigeminusa. Dugotrajna hiperglikemija kako u perifernim živčanim vlaknima, tako i u kornealnim ograncima uzrokuje oštećenje živaca te njihove funkcije. Mehanizam je nastanka ranije objašnjen (vidi poglavlje 2.4.) i počiva na četiri mehanizma koji uključuju poliolski put metabolizma glukoze, aktivaciju PKC, heksozaminski put i nakupljanje AGE molekula. Kornealni živčani ogranci djeluju trofički na kornealne epitelne stanice otpuštajući medijatore koji uzrokuju rast, mitozu, diferencijaciju i migraciju epitelnih stanica. Epitelne stanice otpuštaju čimbenike rasta koji zauzvrat djeluju na ekstenziju neurona. U dijabetesu se smanjuje koncentracija ovih medijatora što vodi u začarani krug negativnog utjecaja jednog na drugog, a posljedično dolazi do disrupcije epitelne integriteta, gubitka neurona, stanjenja, fragilnosti i smanjenja gustoće epitela te rekurentnih kornealnih erozija što se jednim imenom naziva dijabetička keratopatija. Osim manjka trofičke potpore, oštećenje rožnice dodatno pogoršava i stanje suhog oka zbog redukcije suza. Keratopatija ima tri stadija. U prvoj fazi se pregledom biomikroskopom i površinskim bojanjem Na-fluoresceinom mogu vidjeti promjene u predjelu vjeđnog rasporka, površinska neovaskularizacija i ožiljci prethodnih erozija. U drugom se stadiju javlja defekt epitela koji može biti okružen edemom, a u trećem stadiju je stroma oštećena što može dovesti do perforacije rožnice (92). Zbog narušene epitelne barijere i otežanog cijeljenja rana vrlo se često u ovih pacijenata javlja neurotrofični keratitis, rekurentne kornealne erozije, perzistentni defekti epitela i neurotrofični kornealni ulkus. Navedene se promjene liječe lijekovima koje pospješuju epitelizaciju, umjetnim suzama i topičkim antibioticima. Kontaktne leće mogu pomoći pri sprječavanju daljnje traume, a kirurške opcije treba razmatrati u slučaju ozbiljnijih stanja (93). Otkrivanje dijabetičke keratopatije nosi još jednu važnu kliničku ulogu. Naime, pokazalo se da patološke promjene živčanih vlakana rožnice izmjerene konfokalnom mikroskopijom rožnice (CCM) mogu poslužiti kao prediktori

razvoja dijabetičke periferne neuropatije. Parametri procijenjeni pomoću CCM-a na rožnici imaju značajnu korelaciju sa složenom skalom autonomnih simptoma i pokazuju visoku osjetljivost i specifičnost za dijagnozu dijabetičke autonomne i periferne neuropatije. Gustoća i duljina živčanih vlakana rožnice procijenjene pomoću CCM-a su značajno smanjene kod osoba s dijabetičkom perifernom neuropatijom. Stoga bi CCM mogao biti brzi, neinvazivni i pouzdani dijagnostički test za subkliničku dijabetičku neuropatiju (94).

## **7.2. Keratokonjunktivitis sicca**

Keratokonjunktivitis sicca ili bolest suhog oka (DED) je stanje smanjene sekrecije suza ili loše kvalitete suznog filma. To doprinosi oštećenju kornealne površine, a najčešći su simptomi žarenje i pečenje očiju, fotofobija, osjećaj stranog tijela, suhoća očiju i fluktuirajući poremećaji vida (95). Prevalencija u dijabetičara starijih od 65 godina iznosi 15-33%, a čak je 50% češća pojava u žena. Pojava DED-a korelira s vrijednostima HbA1c. Što je viši, veća je i incidencija DED-a. Etiologija jednim dijelom leži u disfunkciji lakrimalne žlijezde zahvaljujući mikrovaskularnim abnormalnostima. Zbog autonomne neuropatije je smanjena i inervacija suzne žlijezde. Kornealna neuropatija značajno doprinosi DED-u jer poremećena inervacija rožnice rezultira smanjenom funkcijom vrčastih stanica rožnice i spojnice koje potom manjkavo proizvode mucin. Mucin je uz lipide i vodu, jedna od glavnih sastavnica suznog filma te njegov manjak uzrokuje nestabilnost suznog filma (96). Smanjenje sekrecije suza dijagnosticira se Schirmerovim testom dok se slabija kvaliteta suza utvrđuje TBUT testom (engl. tear break up time test). Schirmerov test pokazuje smanjenu sekreciju suza ukoliko je filter papir vlažan u duljini 5mm (pri normalnoj sekreciji duljina iznosi 10mm). TBUT je vrijeme od zadnjeg potpunog treptaja do pojave suhe točke na površini oka. Liječi se simptomatski, umjetnim suzama koje sadrže surfaktante, elektrolite i druge viskozne agense i mekim terapijskim kontaktnim lećama (95,96).

## 8.ZAKLJUČAK

Očne komplikacije dijabetesa nisu vitalno ugrožavajuće niti utječu na preživljenje u pacijenata s dijabetesom. Njihova je važnost u tome što čine glavni uzrok sljepoće ili uznapređovalog oštećenja vida naročito u radno sposobnoj populaciji, a koja se može prevenirati.

Unatoč boljem razumijevanju očnih manifestacija šećerne bolesti, naprednijoj dijagnostici i vrlo modernim terapijskim modalitetima, očne komplikacije i dalje predstavljaju veliki javnozdravstveni problem zbog sve veće prevalencije dijabetesa u svijetu.

Dijabetička retinopatija kao glavni predstavnik ove skupine bolesti, kroz svoju multifaktorijalnu narav ipak pokazuje da se njezina progresija jasno može kontrolirati. To uključuje regulaciju hiperglikemije i hipertenzije kao i terapiju snižavanja lipida.

Nadalje, nužno je da dijabetičari vrše sveobuhvatni prošireni očni pregled redovito prema smjernicama kako bi se na vrijeme spriječile komplikacije dijabetičke retinopatije, a također i detektirale druge patološke promjene poput katarakte, glaukoma ili kornealne disfunkcije.

Uz sav napor koji struka ulaže u prevenciju navedenih stanja, ipak se u određenim slučajevima napredak bolesti ne može izbjeći jer je duljina trajanja dijabetesa značajan čimbenik rizika kojim se ne može manipulirati. Međutim, napretkom slikovne dijagnostike (OCT i FAG) te uvođenjem intravitrealnih anti VEGF injekcija u kliničku praksu se stvorila nada kako će se ovi kompleksni entiteti liječiti sve manje invazivnim metodama, uz sve bolje rezultate.

## 9. ZAHVALE

Zahvaljujem mentoru prof.dr.sc. Nenadu Vukojeviću na strpljenju, vođenju diplomskog rada i ustupljenim fotografijama.

Hvala mojoj obitelji, majci Dragani, ocu Goranu i sestri Andrei na bezuvjetnoj podršci, razumijevanju, motivaciji, ljubavi i zajedništvu od malih nogu pa sve do kraja studija.

Hvala, *Stjepan*.

## 10. LITERATURA:

1. Vrhovac B, Jakšić B, Reiner Ž, Vucelić B, Interna medicina. Zagreb: Naklada Ljevak; 2008.
2. Nihat S, Necip K, Gökhan P, Ocular complications of diabetes mellitus. World J Diabetes. 15. veljače 2015; 6(1):92-108
3. Katušić D. Mrežnica i staklovina. U: Cerovski B, urednik. Oftalmologija i optometrija. Manualia universitatis studiorum Zagrabienensis; 2015. str.170-172
4. Junqueira LC, Carneiro J. Osjetni organi. U: Bradamante Ž, Kostović-Knežević LJ, urednici. Osnove histologije. Manualia universitatis studiorum Zagrabienensis 2005. str.475-479
5. Kolb H, Fernandez E, Nelson R. Simple Anatomy of the Retina. Webvision: The Organization of the Retina and Visual System. [Internet] 2011. [pristupljeno 19.04.2021.] Dostupno na: <https://webvision.med.utah.edu/book/part-i-foundations/simple-anatomy-of-the-retina/>
6. Estudillo - Ayala M, Aguirre - Ramos H, Avina - Cervantes JG.. Algorithmic Analysis of Vesselness and Blobness for Detecting Retinopathies Based on Fractional Gaussian Filters. Researchgate.com [slika s interneta] 2020. [pristupljeno 20.04.2021.] Dostupno na: [https://www.researchgate.net/publication/341251152\\_Algorithmic\\_Analysis\\_of\\_Vesselness\\_and\\_Blobness\\_for\\_Detecting\\_Retinopathies\\_Based\\_on\\_Fractional\\_Gaussian\\_Filters](https://www.researchgate.net/publication/341251152_Algorithmic_Analysis_of_Vesselness_and_Blobness_for_Detecting_Retinopathies_Based_on_Fractional_Gaussian_Filters)
7. Williams R, Airey M, Baxter H, Forrester J, Kennedy-Martin T, Girach A. Epidemiology of diabetic retinopathy and macular oedema: a systematic review. Eye (Lond). Listopad 2004;18(10):963-83. doi: 10.1038/sj.eye.6701476. PMID: 15232600
8. Šarić B, Brzović Šarić V, Vukas Z. Liječenje dijabetičke retinopatije u Hrvatskoj. Medix; Specijalizirani medicinski dvomjesečnik. Veljača 2009; str. 216-220
9. Thomas RL, Halim S, Gurudas S, Sivaprasad S, Owens DR. IDF Diabetes Atlas: A review of studies utilising retinal photography on the global prevalence of diabetes related retinopathy between 2015 and 2018. Diabetes Res Clin Pract. Studeni 2019.;157:107840.
10. Zhang J, Ma J, Zhou N, Zhang B, An J. Insulin use and risk of diabetic macular edema in diabetes mellitus: a systemic review and meta-analysis of observational studies. Med Sci Monit. 30. ožujak 2015;21:929-36. doi: 10.12659/MSM.892056. PMID: 25816765; PMCID: PMC4384512

11. Ding J, Wong TY. Current epidemiology of diabetic retinopathy and diabetic macular edema. *Curr Diab Rep.* 12. kolovoz 2012; (4):346-54. doi: 10.1007/s11892-012-0283-6. PMID: 22585044
12. Liew G, Wong VW, Ho IV. Mini Review: Changes in the Incidence of and Progression to Proliferative and Sight-Threatening Diabetic Retinopathy Over the Last 30 Years. *Ophthalmic Epidemiol. Travanj* 2017;24(2):73-80. doi: 10.1080/09286586.2016.1259638. Epub 19. siječanj 2019 PMID: 28102748
13. Bućan K, Znaor Lj, Ivanišević M, Galetović D, Bojić L, Bućan D. Sljepoća i poremećaji vida kod dijabetičara u Hrvatskoj. *Acta Clin Croat* 2010; 49:145-149.
14. Liew G, Klein R, Wong TY. The Role of Genetics in susceptibility to diabetic retinopathy. *Int Ophthalmol Clin* 2009; 49: 35-52
15. Lima VC, Cavalieri GC, Lima MC, Nazario NO, Lima GC. Risk factors for diabetic retinopathy: a case–control study. *Int J Retina Vitreol.* Prosinac 2016.;2(1):21.
16. Klein BE, Moss SE, Klein R. Is menarche associated with diabetic retinopathy? *Diabetes Care*, 1990; 13: 1034-1038
17. White NH, Sun W, Cleary PA, et al. Prolonged effect of intensive therapy on the risk of retinopathy complications in patients with type 1 diabetes mellitus: 10 years after the Diabetes Control and Complications Trial. *Arch Ophthalmol.* 2008; 126: 1707-15
18. Gallego PH, Craig ME, Hing S, Donaghue KC. Role of blood pressure in development of early retinopathy in adolescents with type 1 diabetes: prospective cohort study. *BMJ.* 2008; 337:a918
19. Hou Y, Cai Y, Jia Z, Shi S. Risk factors and prevalence of diabetic retinopathy: A protocol for meta-analysis. *Medicine (Baltimore).* listopad 2020;16;99(42):e22695. doi: 10.1097/MD.00000000000022695. PMID: 33080719; PMCID: PMC7571993.
20. Vieira-Potter VJ, Karamichos D, Lee DJ. Ocular Complications of Diabetes and Therapeutic Approaches. *Biomed Res Int.* 2016;2016:3801570. doi: 10.1155/2016/3801570. Epub 28. ožujak 2016. PMID: 27119078; PMCID: PMC4826913.
21. Lechner J, O'Leary OE, Stitt AW. The pathology associated with diabetic retinopathy. *Vision Res.* listopad 2017.;139:7–14.
22. Tarr JM, Kaul K, Chopra M, Kohner EM, Chibber R. Pathophysiology of Diabetic Retinopathy. *ISRN Ophthalmol.* 15. siječanj 2013.;2013:1–13

23. Mathebula, S. Biochemical changes in diabetic retinopathy triggered by hyperglycaemia: A review. *African Vision and Eye Health* [Internet], 77.1 (2018):7. Web. 26 Apr. 2021
24. Wang W, Lo A. Diabetic Retinopathy: Pathophysiology and Treatments. *Int J Mol Sci.* 20. lipanj 2018.;19(6):1816.
25. Cai J, Boulton M. The pathogenesis of diabetic retinopathy: old concepts and new questions. *Eye.* svibanj 2002.;16(3):242–60.
26. Sasaki M, Ozawa Y, Kurihara T, Kubota S, Yuki K, Noda K et al. Neurodegenerative influence of oxidative stress in the retina of a murine model of diabetes. *Diabetologia* 2010. 53, 971-979
27. Sohn EH, van Dijk HW, Jiao C, Kok PH, Jeong W, Demirkaya N et al. Retinal neurodegeneration may precede microvascular changes characteristic of diabetic retinopathy in diabetes mellitus. *Proc. Natl. Acad. Sci. USA* 2016; 113, 2655-2664
28. Kaštelan S, Tomić M, Rogulja-Pepeonik Ž, Mrazovac V. Dijabetička retinopatija – patogeneza i klinička slika 2009.;45(2):7.
29. Kim L. Harvard Health Blog. Diabetic retinopathy: Understanding diabetes-related eye disease and vision loss. [Internet]. Harvard Medical School: Leo Kim 2020 Jan - [pristupljeno 29.04.2021.] Dostupno na: <https://www.health.harvard.edu/blog/diabetic-retinopathy-understanding-diabetes-related-eye-disease-and-vision-loss-2020011618394>
30. Gračner T. Prikaz rezultata dvanestomjesečnog probira na dijabetičku retinopatiju. *Acta Clin Croat* 2020;59:424-430
31. Brownlee M, Aiello, LP, Sun JK, Cooper ME, Feldman EL, Plutzky J i sur. Complications of diabetes mellitus. U: Melmed S, Koenig R, Rosen C, Auchus R, Goldfine A. Williams textbook of endocrinology. 14. izd. Philadelphia: Elsevier; 2019. Str. 1438-1524
32. Davidson JA, Ciulla TA, McGill JB, Kles KA, Anderson PW. How the diabetic eye loses vision. *Endocrine.* Kolovoz 2007;32(1):107-16. doi: 10.1007/s12020-007-0040-9. Epub 27.rujan 2007. PMID: 17992608.
33. Li JQ, Welchowski T, Schmid M, Letow J, Wolpers C, Pascual-Camps I, Holz FG, Finger RP. Prevalence, incidence and future projection of diabetic eye disease in Europe: a systematic review and meta-analysis. *Eur J Epidemiol.* 2020 Jan;35(1):11-23. doi: 10.1007/s10654-019-00560-z. Epub 2019 Sep 12. PMID: 31515657.
34. Sabanayagam C, Banu R, Chee ML, Lee R, Wang YX, Tan G, Jonas JB, Lamoureux EL, Cheng CY, Klein BEK, Mitchell P, Klein R, Cheung CMG, Wong TY. Incidence and

progression of diabetic retinopathy: a systematic review. *Lancet Diabetes Endocrinol.* 2019 Feb;7(2):140-149. doi: 10.1016/S2213-8587(18)30128-1. Epub 2018 Jul 11. PMID: 30005958.

35. Salmon JF. Retinal vascular disease. U: *Kanski's clinical ophthalmology*. 9. Izd. Philadelphia: Elsevier; 2019. Str. 495-553.

36. Do KV. Diabetic Retinopathy: Clinical Findings and Management. *Diabet Retin.* 2003.;16(46):4.

37. Browning DJ, Stewart MW, Lee C. Diabetic macular edema: Evidence-based management. *Indian J Ophthalmol.* 2018 Dec;66(12):1736-1750. doi: 10.4103/ijo.IJO\_1240\_18. PMID: 30451174; PMCID: PMC6256891.

38. Boras I, Lazić R, Gabrić N, Lukić M, Dekaris I. Anti – VEGF in Treatment of Diabetic Macular Edema. *Collegium antropologicum [Internet]*. 2011 [pristupljeno 28.04.2021.];35 - supplement 2(2):15-18. Dostupno na: <https://hrcak.srce.hr/72217>

39. Tomić M, Vrabec R, Poljičanin T, Ljubić S, Duvnjak L. Dijabetički makularni edem: tradicionalni i novi pristup liječenju. *Acta Clin Croat* 2017; 556:124-132.

40. Corcóstegui B, Durán S, González-Albarrán MO, Hernández C, Ruiz-Moreno JM, Salvador J, Udaondo P, Simó R. Update on Diagnosis and Treatment of Diabetic Retinopathy: A Consensus Guideline of the Working Group of Ocular Health (Spanish Society of Diabetes and Spanish Vitreous and Retina Society). *J Ophthalmol.* 2017;2017:8234186. doi: 10.1155/2017/8234186. Epub 2017 Jun 14. PMID: 28695003; PMCID: PMC5488240.

41. Salz DA, Witkin AJ. Imaging in diabetic retinopathy. *Middle East Afr J Ophthalmol.* 2015 Apr-Jun;22(2):145-50. doi: 10.4103/0974-9233.151887. PMID: 25949070; PMCID: PMC4411609.

42. Wang S, Zuo Y, Wang N, Tong B. Fundus fluorescence Angiography in diagnosing diabetic retinopathy. *Pak J Med Sci.* 2017 Nov-Dec;33(6):1328-1332. doi: 10.12669/pjms.336.13405. PMID: 29492053; PMCID: PMC5768819.

43. Vukojević N. Slikovne dijagnostičke metode stražnjeg segmenta oka. U: Cerovski B, urednik. *Oftalmologija i optometrija. Manualia universitatis studiorum Zagrabiensis*; 2015. str.29-34

44. De Clerck EE, Schouten JS, Berendschot TT, Kessels AG, Nuijts RM, Beckers HJ, Schram MT, Stehouwer CD, Webers CA. New ophthalmologic imaging techniques for detection and monitoring of neurodegenerative changes in diabetes: a systematic review.



Lancet Diabetes Endocrinol. 2015 Aug;3(8):653-63. doi: 10.1016/S2213-8587(15)00136-9. Epub 2015 Jun 13. PMID: 26184671

45. Sikorski BL, Malukiewicz G, Stafiej J, Lesiewska-Junk H, Raczynska D. The Diagnostic Function of OCT in Diabetic Maculopathy. Gverović Antunica A, urednik. Mediators Inflamm. 28. studeni 2013.;2013:434560.

46. Mohamed IE, Mohamed MA, Yousef M, Mahmoud MZ, Alonazi B. Use of ophthalmic B-scan ultrasonography in determining the causes of low vision in patients with diabetic retinopathy. Eur J Radiol Open. 2018 May 11;5:79-86. doi: 10.1016/j.ejro.2018.05.002. PMID: 30069496; PMCID: PMC6066607.

47. Moreno A, Lozano M, Salinas P. Diabetic retinopathy. Nutr Hosp. 2013 Mar;28 Suppl 2:53-6. doi: 10.3305/nh.2013.28.sup2.6714. PMID: 23834047.

48. Schmidt-Erfurth U, Garcia-Arumi J, Bandello F, Berg K, Chakravarthy U, Gerendas BS, Jonas J, Larsen M, Tadayoni R, Loewenstein A. Guidelines for the Management of Diabetic Macular Edema by the European Society of Retina Specialists (EURETINA). Ophthalmologica. 2017;237(4):185-222. doi: 10.1159/000458539. Epub 2017 Apr 20. PMID: 28423385.

49. Evans JR, Michelessi M, Virgili G. Laser photocoagulation for proliferative diabetic retinopathy. Cochrane Database Syst Rev. 2014 Nov 24;2014(11):CD011234. doi: 10.1002/14651858.CD011234.pub2. PMID: 25420029; PMCID: PMC6823265.

50. Arevalo, J. Fernando MD, FACS; Liu, T.Y. Alvin MD for the Pan-American Collaborative Retina Study Group (PACORES) Intravitreal Bevacizumab in Diabetic Retinopathy. Recommendations from the Pan-American Collaborative Retina Study Group (PACORES): The 2016 Knobloch Lecture, Asia-Pacific Journal of Ophthalmology: January 2018 - Volume 7 - Issue 1 - p 36-39 doi: 10.22608/APO.2017466

51. Pai A, El Shafei MM, Mohammed OA, Al Hashimi M. Current concepts in intravitreal drug therapy for diabetic retinopathy. Saudi J Ophthalmol. 2010 Oct;24(4):143-9. doi: 10.1016/j.sjopt.2010.06.003. Epub 2010 Jun 30. PMID: 23960892; PMCID: PMC3729450.

52. Mitchell P, Bandello F, Schmidt-Erfurth U, Lang GE, Massin P, Schlingemann RO, Sutter F, Simader C, Burian G, Gerstner O, Weichselberger A; RESTORE study group. The RESTORE study: ranibizumab monotherapy or combined with laser versus laser monotherapy for diabetic macular edema. Ophthalmology. 2011 Apr;118(4):615-25. doi: 10.1016/j.ophtha.2011.01.031. PMID: 21459215.

53. Al-Halafi AM. Vascular endothelial growth factor trap-eye and trap technology: Aflibercept from bench to bedside. *Oman J Ophthalmol*. 2014 Sep;7(3):112-5. doi: 10.4103/0974-620X.142591. PMID: 25378873; PMCID: PMC4220395.
54. Sarao V, Veritti D, Boscia F, Lanzetta P. Intravitreal Steroids for the Treatment of Retinal Diseases. Gupta N, Penha FM, urednici. *Sci World J*. 08. siječanj 2014.;2014:989501.
55. Conti SM, Kertes PJ. The use of intravitreal corticosteroids, evidence-based and otherwise. *Curr Opin Ophthalmol*. 2006 Jun;17(3):235-44. doi: 10.1097/01.icu.0000193107.00089.ee. PMID: 16794435.
56. Gupta V, Arevalo JF. Surgical management of diabetic retinopathy. *Middle East Afr J Ophthalmol*. 2013 Oct-Dec;20(4):283-92. doi: 10.4103/0974-9233.120003. PMID: 24339677; PMCID: PMC3841945.
57. Kim M, Lee JH, Lee SJ. Diabetic papillopathy with macular edema treated with intravitreal ranibizumab. *Clin Ophthalmol*. 2013;7:2257-60. doi: 10.2147/OPHTH.S55076. Epub 2013 Nov 27. PMID: 24348012; PMCID: PMC3848928.
58. Al-Dhibi H, Khan AO. Response of diabetic papillopathy to intravitreal bevacizumab. *Middle East Afr J Ophthalmol*. 2011 Jul;18(3):243-5. doi: 10.4103/0974-9233.84056. PMID: 21887082; PMCID: PMC3162739.
59. Yildirim M, Kilic D, Dursun ME, Dursun B. Diabetic papillopathy treated with intravitreal ranibizumab. *Int Med Case Rep J*. 2017 Mar 22;10:99-103. doi: 10.2147/IMCRJ.S132479. PMID: 28356776; PMCID: PMC5367760.
60. Mallika PS, Aziz S, Asok T, Chong MS, Tan AK, Chua CN. Severe diabetic papillopathy mimicking non-arteritic anterior ischemic optic neuropathy (NAION) in a young patient. *Med J Malaysia*. 2012 Apr;67(2):228-30. PMID: 22822654.
61. Willerslev A, Munch IC, Larsen M. Resolution of diabetic papillopathy after a single intravitreal injection of ranibizumab. *Acta Ophthalmol*. 2012 Aug;90(5):e407-9. doi: 10.1111/j.1755-3768.2011.02282.x. Epub 2012 Jan 23. PMID: 22268957.
62. Vukojević N. Bolesti srednje očne ovojnice. U: Cerovski B, urednik. *Oftalmologija i optometrija*. Manualia universitatis studiorum Zagradiensis; 2015. str.153-54
63. Luty GA. Diabetic choroidopathy. *Vision Res*. 2017 Oct;139:161-167. doi: 10.1016/j.visres.2017.04.011. Epub 2017 Jun 9. PMID: 28535994; PMCID: PMC5858724.
64. Hua R, Liu L, Wang X, Chen L. Imaging evidence of diabetic choroidopathy in vivo: angiographic pathoanatomy and choroidal-enhanced depth imaging. *PLoS One*. 2013 Dec

13;8(12):e83494. doi: 10.1371/journal.pone.0083494. PMID: 24349522; PMCID: PMC3862692.

65. Melancia D, Vicente A, Cunha JP, Abegão Pinto L, Ferreira J. Diabetic choroidopathy: a review of the current literature. *Graefes Arch Clin Exp Ophthalmol*. 2016 Aug;254(8):1453-1461. doi: 10.1007/s00417-016-3360-8. Epub 2016 Apr 25. PMID: 27109344.

66. Popović Suić S. Glaukom. U: Cerovski B, urednik. *Oftalmologija i optometrija. Manualia universitatis studiorum Zagabiensis*; 2015. str.139-142

67. Barac IR, Pop MD, Gheorghe AI, Taban C. NEOVASCULAR SECONDARY GLAUCOMA, ETIOLOGY AND PATHOGENESIS. *Rom J Ophthalmol*. 2015 Jan-Mar;59(1):24-8. PMID: 27373111; PMCID: PMC5729807.

68. Havens SJ, Gulati V. Neovascular Glaucoma. *Dev Ophthalmol*. 2016;55:196-204. doi: 10.1159/000431196. Epub 2015 Oct 26. PMID: 26501989; PMCID: PMC5664957.

69. Gupta D, Chen PP. Glaucoma. *Am Fam Physician*. 2016 Apr 15;93(8):668-74. PMID: 27175839.

70. Lazcano-Gomez G, R Soohoo J, Lynch A, N Bonell L, Martinez K, Turati M, Gonzalez-Salinas R, Jimenez-Roman J, Y Kahook M. Neovascular Glaucoma: A Retrospective Review from a Tertiary Eye Care Center in Mexico. *J Curr Glaucoma Pract*. 2017 May-Aug;11(2):48-51. doi: 10.5005/jp-journals-10028-1222. Epub 2017 Aug 5. PMID: 28924338; PMCID: PMC5577119.

71. Al-Aswad L. Treating Neovascular Glaucoma [Internet]. New York City: Lama Al-Aswad. *Review of Ophtalmology*. 2005 Aug. [Pristupljeno 08.05.2021.] Dostupno na: <https://www.reviewofophthalmology.com/article/treating-neovascular-glaucoma>

72. Madsen PH. Rubeosis of the iris and haemorrhagic glaucoma in patients with proliferative diabetic retinopathy. *Br J Ophthalmol*. 1971 Jun;55(6):368-71. doi: 10.1136/bjo.55.6.368. PMID: 5090274; PMCID: PMC1208380.

73. Hayreh SS. Neovascular glaucoma. *Prog Retin Eye Res*. 2007 Sep;26(5):470-85. doi: 10.1016/j.preteyeres.2007.06.001. Epub 2007 Aug 8. PMID: 17690002; PMCID: PMC2871536.

74. Nakatake S, Yoshida S, Nakao S, Arita R, Yasuda M, Kita T, Enaida H, Ohshima Y, Ishibashi T. Hyphema is a risk factor for failure of trabeculectomy in neovascular glaucoma: a retrospective analysis. *BMC Ophthalmol*. 2014 Apr 26;14:55. doi: 10.1186/1471-2415-14-55. PMID: 24766841; PMCID: PMC4026882.

75. Stead R, Azuara-Blanco A. Subconjunctival draining minimally-invasive glaucoma devices for medically uncontrolled glaucoma. *Cochrane Database Syst Rev*. 2018 Dec 16;12(12):CD012742. doi: 10.1002/14651858.CD012742.pub2. PMID: 30554418; PMCID: PMC6517205.
76. Parivadhini A, Lingam V. Management of Secondary Angle Closure Glaucoma. *J Curr Glaucoma Pract*. 2014 Jan-Apr;8(1):25-32. doi: 10.5005/jp-journals-10008-1157. Epub 2014 Jan 16. PMID: 26997804; PMCID: PMC4741163.
77. Song BJ, Aiello LP, Pasquale LR. Presence and Risk Factors for Glaucoma in Patients with Diabetes. *Curr Diab Rep*. 2016 Dec;16(12):124. doi: 10.1007/s11892-016-0815-6. PMID: 27766584; PMCID: PMC5310929.
78. Lin HC, Stein JD, Nan B, Childers D, Newman-Casey PA, Thompson DA, Richards JE. Association of Geroprotective Effects of Metformin and Risk of Open-Angle Glaucoma in Persons With Diabetes Mellitus. *JAMA Ophthalmol*. 2015 Aug;133(8):915-23. doi: 10.1001/jamaophthalmol.2015.1440. PMID: 26022641; PMCID: PMC4537372.
79. Zhao D, Cho J, Kim MH, Friedman DS, Guallar E. Diabetes, fasting glucose, and the risk of glaucoma: a meta-analysis. *Ophthalmology*. 2015 Jan;122(1):72-8. doi: 10.1016/j.ophtha.2014.07.051. Epub 2014 Oct 3. PMID: 25283061
80. Zhou M, Wang W, Huang W, Zhang X. Diabetes mellitus as a risk factor for open-angle glaucoma: a systematic review and meta-analysis. *PLoS One*. 2014 Aug 19;9(8):e102972. doi: 10.1371/journal.pone.0102972. PMID: 25137059; PMCID: PMC4138056.
81. Hofman RS. Cataracts. U: Ferri FF. *Ferri's clinical advisor 2021*. Philadelphia: Elsevier; 2020. Str. 319.
82. Lim JI. Diabetic rethinopathy. U: Yanoff M. *Ophthalmology*. Philadelphia: Elsevier; 2019. Str. 543-522.
83. Obrosova IG, Chung SS, Kador PF. Diabetic cataracts: mechanisms and management. *Diabetes Metab Res Rev*. 2010 Mar;26(3):172-80. doi: 10.1002/dmrr.1075. PMID: 20474067
84. Javadi MA, Zarei-Ghanavati S. Cataracts in diabetic patients: a review article. *J Ophthalmic Vis Res*. 2008 Jan;3(1):52-65. PMID: 23479523; PMCID: PMC3589218.
85. Uspal NG, Schapiro ES. Cataracts as the initial manifestation of type 1 diabetes mellitus. *Pediatr Emerg Care*. 2011 Feb;27(2):132-4. doi: 10.1097/PEC.0b013e318209bf0a. PMID: 21293223

86. Pollreisz A, Schmidt-Erfurth U. Diabetic Cataract—Pathogenesis, Epidemiology and Treatment. Petrash M, urednik. *J Ophthalmol*. 17. lipanj 2010.;2010:608751.
87. Kiziltoprak H, Tekin K, Inanc M, Goker YS. Cataract in diabetes mellitus. *World J Diabetes*. 2019 Mar 15;10(3):140-153. doi: 10.4239/wjd.v10.i3.140. PMID: 30891150; PMCID: PMC6422859
89. Kordić R, Škegro I. Leća. U: Cerovski B, urednik. *Oftalmologija i optometrija. Manualia universitatis studiorum Zagradiensis*; 2015. str.135-137.
90. Kelkar, Aditya; Kelkar, Jai; Mehta, Hetal; Amoaku, Winfried1 Cataract surgery in diabetes mellitus, *Indian Journal of Ophthalmology*: October 2018 - Volume 66 - Issue 10 - p 1401-1410 doi: 10.4103/ijo.IJO\_1158\_17
91. Li L, Wan XH, Zhao GH. Meta-analysis of the risk of cataract in type 2 diabetes. *BMC Ophthalmol*. 2014 Jul 24;14:94. doi: 10.1186/1471-2415-14-94. PMID: 25060855; PMCID: PMC4113025
92. Markoulli M, Flanagan J, Tummanapalli SS, Wu J, Willcox M. The impact of diabetes on corneal nerve morphology and ocular surface integrity. *Ocul Surf*. 2018 Jan;16(1):45-57. doi: 10.1016/j.jtos.2017.10.006. Epub 2017 Nov 4. PMID: 29113918.
93. Shih KC, Lam KS, Tong L. A systematic review on the impact of diabetes mellitus on the ocular surface. *Nutr Diabetes*. 2017 Mar 20;7(3):e251. doi: 10.1038/nutd.2017.4. PMID: 28319106; PMCID: PMC5380897
94. Han SB, Yang HK, Hyon JY. Influence of diabetes mellitus on anterior segment of the eye. *Clin Interv Aging*. 2018 Dec 27;14:53-63. doi: 10.2147/CIA.S190713. PMID: 30643394; PMCID: PMC6312050
95. Kalauz M. Rožnica. U: Cerovski B, urednik. *Oftalmologija i optometrija. Manualia universitatis studiorum Zagradiensis*; 2015. str.118.
96. Zhang X, Zhao L, Deng S, Sun X, Wang N. Dry Eye Syndrome in Patients with Diabetes Mellitus: Prevalence, Etiology, and Clinical Characteristics. *J Ophthalmol*. 2016;2016:8201053. doi: 10.1155/2016/8201053. Epub 2016 Apr 26. PMID: 27213053; PMCID: PMC4861815.

## 11. ŽIVOTOPIS

Rođena sam 18.08.1996. u njemačkom gradu Freisingu, a cijeli život živim u Zagrebu. S odličnim sam uspjehom završila II.gimnaziju u Križanićevoj. Tijekom srednjoškolskog obrazovanja sam bila kategorizirana sportašica. Aktivno sam igrala odbojku u dvorani u 2. hrvatskoj ligi za seniorski tim te sam dva puta bila državni juniorski prvak u odbojci na pijesku. Medicinski fakultet Sveučilišta u Zagrebu sam upisala 2015.godine. Dobitnica sam Dekanove nagrade za najbolju studenticu 2. godine u akademskoj godini 2016./2017. Stipendist sam Grada Zagreba. Tijekom studija sam bila demonstratorica na kolegiju Klinička propedeutika, aktivna članica odbojkaške sekcije fakulteta pri sveučilišnim natjecanjima s ostvarenim brojnim rezultatima i volonterka tijekom COVID – pandemije. Sudjelovala sam na nekoliko medicinskih kongresa pasivno i aktivno s kliničkim prikazima slučajeva. Odradila sam dvije ljetne kliničke prakse u Münchenu koje su mi donijele brojna iskustva. Aktivno govorim engleski i njemački jezik.