

Prikaz upalne bolesti zdjelice kompjutoriziranom tomografijom

Tunjić, Nikolina

Master's thesis / Diplomski rad

2021

Degree Grantor / Ustanova koja je dodijelila akademski / stručni stupanj: **University of Zagreb, School of Medicine / Sveučilište u Zagrebu, Medicinski fakultet**

Permanent link / Trajna poveznica: <https://um.nsk.hr/um:nbn:hr:105:718968>

Rights / Prava: [In copyright](#) / [Zaštićeno autorskim pravom.](#)

Download date / Datum preuzimanja: **2024-07-26**



Repository / Repozitorij:

[Dr Med - University of Zagreb School of Medicine Digital Repository](#)



**SVEUČILIŠTE U ZAGREBU
MEDICINSKI FAKULTET**

Nikolina Tunjić

**Prikaz upalne bolesti zdjelice
kompjutoriziranom tomografijom**

DIPLOMSKI RAD



Zagreb, 2021.

Ovaj diplomski rad izrađen je u Kliničkom zavodu za dijagnostičku i intervencijsku radiologiju Kliničkog bolničkog centra Zagreb pod vodstvom prof. dr. sc. Maje Prutki i predan je na ocjenu u akademskoj godini 2021./2022.

POPIS KRATICA

CT- kompjutorizirana tomografija

MR- magnetska rezonancija

PID- (od engl. Pelvic inflammatory disease)

UZV- ultrazvuk

SADRŽAJ

1. SAŽETAK.....	
2. SUMMARY.....	
3. UVOD.....	1
4. RADIOLOŠKE METODE ZA DIJAGNOSTIKU UPALNIH BOLESTI ZDJELICE.....	2
5. KOMPJUTORIZIRANA TOMOGRAFIJA (CT).....	4
5.1 RANI STADIJ UPALNE BOLESTI ZDJELICE.....	6
5.1.1 SALPINGITIS.....	7
5.1.2 OOFORITIS.....	8
5.1.3 CERVICITIS.....	9
5.1.4 ENDOMETRITIS	10
5.2 KASNI STADIJ UPALNE BOLESTI ZDJELICE.....	12
5.2.1 PIOSALPINKS.....	12
5.2.2 HIDROSALPINKS.....	13
5.2.3 TUBOOVARIJSKI APSCES.....	14
5.3 PRIKAZ KOMPLIKACIJA UPALNE BOLESTI ZDJELICE NA CT-U.....	16
5.4 DIFERENCIJALNA DIJAGNOZA UPALNE BOLESTI ZDJELICE.....	20
5.4.1 ENDOMETRIOZA.....	20
5.4.2 TORZIJA JAJNIKA.....	21
5.4.3 RUPTURA HEMORAGIČNE CISTE JAJNIKA.....	23
5.4.4 NOVOTVORINE JAJNIKA.....	24
5.4.5 APENDICITIS.....	27
6. ULTRAZVUK (UZV).....	29

6.1 KARAKTERISTIKE UPALNE BOLESTI ZJEDLICE NA ULTRAZVUKU	30
7. MAGNETSKA REZONANCIJA (MR)	32
7.1 KARAKTERISTIKE UPALNE BOLESTI ZJEDLICE NA MAGNETSKOJ REZONANCIJI	33
8. PREDNOSTI CT-A U USPOREDBI S OSTALIM RADIOLOŠKIM METODAMA	35
9. ZAKLJUČAK	37
10. ZAHVALA	38
11. LITERATURA	39
12. ŽIVOTOPIS	42

1. SAŽETAK

Naslov rada: Prikaz upalne bolesti zdjelice kompjutoriziranom tomografijom

Autor: Nikolina Tunjić

Upalna bolest zdjelice (PID, od engl. pelvic inflammatory disease) je infekcija gornjeg dijela ženskog spolnog sustava koja može zahvatiti jajnike, jajovod, maternicu i vrat maternice. Najčešći uzročnici su *Neisseria gonorrhoeae* i *Chlamydia trachomatis*, iako su značajan broj infekcija polimikrobne. PID u pacijentica može proći neopaženo te će bez provedene ispravne terapije uzrokovati daljnje napredovanje bolesti, nastanak komplikacija te sekundarne posljedice poput ektopične trudnoće i neplodnosti što treba imati na umu budući da se radi o pacijenticama reproduktivne dobi. Dijagnoza PID-a se može postaviti kliničkim pregledom no problem predstavlja široki spektar simptoma PID-a koji polazi od asimptomatskih pacijentica do onih s izraženom akutnom boli u donjem dijelu abdomena ili području zdjelice što otežava postavljanje dijagnoze. Česta nejasna klinička slika iziskuje potrebu za korištenjem radioloških metoda za dijagnostiku PID-a. Ultrazvuk je još uvijek metoda prvog izbora zbog svoje dostupnosti i lakoće uporabe, ali kvaliteta prikaza je manja od ostalih radioloških metoda. Magnetska rezonancija daje detaljan prikaz i odličnu rezoluciju kontrasta mekog tkiva, ali zbog svoje visoke cijene i česte nedostupnosti se uglavnom koristi kod kompleksnijih patoloških stanja. Kompjutorizirana tomografija (CT) omogućuje detaljan anatomske prikaz organa u unutrašnjosti ljudskog tijela koristeći se poprečnim presjecima. Uloga CT-a u dijagnosticiranju PID-a postaje sve veća što zbog detaljnog prikaza tako i zbog lakšeg razlikovanja bolesti ginekoloških, gastrointestinalnih i uroloških etiologija sa sličnom kliničkom prezentacijom što čini CT vrijednom metodom za pravovremeno postavljanje dijagnoze i početak liječenja.

Ključne riječi: upalna bolest zdjelice, kompjutorizirana tomografija, magnetska rezonancija, ultrazvuk

2. SUMMARY

Title: CT imaging in pelvic inflammatory disease

Author: Nikolina Tunjić

Pelvic inflammatory disease (PID) is an infection of the female upper genital tract that can affect the ovaries, fallopian tubes, uterus, and cervix. The most common causative agents are *Neisseria gonorrhoeae* and *Chlamydia trachomatis*, although a significant number of infections are polymicrobial. PID can go unnoticed in a patient and without proper therapy it will cause further progression of the disease, complications, and secondary consequences such as ectopic pregnancies and infertility which should be taken into consideration because these patients are women of reproductive age. The diagnosis of PID can be made by clinical examination but the problem arises because PID presents with a wide range of symptoms ranging from asymptomatic patients to those with acute pain in the lower abdomen or pelvis, making it difficult to make a diagnosis. Clinical picture, which is often unclear, requires the use of radiological methods to diagnose PID. An ultrasound is still the method of first choice due to its availability and easy usage, but the display quality is lower than in other radiological methods. Magnetic resonance imaging gives a detailed view and has excellent soft tissue contrast resolution, but due to its high cost and frequent unavailability, it is mainly used in more complex pathological conditions. Computed tomography (CT) allows a detailed anatomical view of organs inside the human body using cross-sections. The role of CT in diagnosing PID is growing due to the detailed display and easier differentiation of diseases of gynecological, gastrointestinal, and urological etiologies with similar clinical presentation, which makes CT a valuable method for timely diagnosis and initiation of treatment.

Key words: pelvic inflammatory disease, computed tomography, magnetic resonance imaging, ultrasound

3. UVOD

Upalna bolest zdjelice (PID od engl. pelvic inflammatory disease) označava upalu gornjeg dijela ženskog spolnog sustava koja nije povezana s operacijom ili trudnoćom. Upala može zahvatiti različite dijelove gornjeg dijela ženskog spolnog sustava te uzrokovati endometritis, salpingitis, ooforitis, piosalpinks i tuboovarijski apsces. U najvećem broju slučajeva nastaje kao posljedica ascendentnog širenja infekcije iz endocerviksa.. PID može biti posljedica djelovanja niza uzročnika, a kao najčešći navode se *Neisseria gonorrhoeae* i *Chlamydia trachomatis*, iako su 30–40% polimikrobne. (1)

Čimbenici rizika za obolijevanje od PID-a uključuju dob mlađu od 25 godina, nove ili više spolnih partnera, nezaštićeni spolni odnos, odnos sa simptomatskim partnerom, početak seksualne aktivnosti u mlađoj dobi (mlađa od 15 godina), prethodne spolno prenosive infekcije te unutarmatnični uložak (IUD od engl. Intrauterine device). (2)

Najčešći simptom koji se javlja u pacijentica je bol, u donjem dijelu abdomena ili u području zdjelice, koja može biti različitog intenziteta. Ostali prateći simptomi mogu biti vrućica, iscjedak iz rodnice, dispareunija, disurija, mučnina i povraćanje, iako pacijentice mogu biti i često jesu asimptomatske. Također, kod bimanualnog ginekološkog pregleda izražena je bolnost adneksa i vrata maternice. Ukoliko pacijentici nije potrebna hospitalizacija nego se može liječiti izvanbolnički, terapija kod pravovremeno otkrivenih slučajeva uključuje primjenu jedne doze cefalosporina intramuskularno uz doksiciklin oralno. No kada se terapija odgodi ili izostavi uslijed nedijagnosticiranog PID-a, akutna infekcija može postati izvor višestrukih sekundarnih komplikacija. Upravo zbog toga se smatra da se 30% slučajeva neplodnosti i 50% slučajeva ektopične trudnoće se može pripisati prethodnoj epizodi upale jajovoda. (2,3)

4. RADIOLOŠKE METODE ZA DIJAGNOSTIKU UPALNIH BOLESTI ZDJELICE

Dijagnoza PID-a često se postavlja kliničkim pregledom. PID je potrebno diferencijalno dijagnostički uzeti u obzir kod pacijentica od 15. do 44. godine koje se javljaju s bolovima u donjem dijelu abdomena ili zdjelice te bolnosti adneksa i vrata maternice kod bimanualnog pregleda, čak i ako su ti simptomi blagi. Međutim, ne postoji niti jedan simptom, fizikalni nalaz ili laboratorijski test koji je dovoljno osjetljiv ili specifičan da definitivno potvrdi dijagnozu PID-a. Smatra se da samo klinički postavljena dijagnoza ima osjetljivost 87% i specifičnost 50%. (2)

Pacijentica se na radiološku dijagnostiku može uputiti u dvije različite okolnosti. Prva je ukoliko pacijentica nema specifičnih simptoma te dolazi zbog bolova u zdjelici neodređenog podrijetla ili ako ne reagira na prethodno pravilno primijenjenu antibiotsku terapiju. U tom slučaju radiolog postavlja dijagnozu u akutnoj fazi infekcije na temelju akutne boli u zdjelici. Tada se diferencijalno dijagnostički u obzir trebaju uzeti i bolesti gastrointestinalne etiologije poput upale slijepog crijeva, bolesti mokraćnog sustava kao što su uroinfekcije te ostali ginekološki poremećaji. U drugom slučaju pacijentica je upućena na dijagnostiku neko vrijeme nakon infektivne epizode PID-a, koja je možda prošla nezapaženo. Tada pacijentica dolazi zbog posljedica nastalih uslijed neliječenog PID-a. (3)

Radiološke metode dijagnostike predstavljaju neinvazivan pristup dijagnostici PID-a i ginekolozi se sve češće odlučuju za te opcije jer se tako ograničava broj izvođenja eksplorativnih laparoskopija. (4) Za dijagnostiku mogu se koristiti transvaginalni ili abdominalni ultrazvuk (UZV), kompjutorizirana tomografija (CT) i magnetska rezonancija (MR).

Povijest bolesti pacijentice i fizikalni pregled, zajedno s nalazima UZV-a, obično su dovoljni za postavljanje dijagnoze. Iako je UZV prvi izbor u radiološkoj procjeni pacijentice s akutnom

boli u zdjelici, uloga CT-a u procjeni bolova u trbuhu i zdjelici postaje sve veća s obzirom na nejasne i nespecifične simptome koji su prisutni. (5,6) CT se također koristi kao dijagnostička metoda u hitnim slučajevima zbog toga što omogućuje razlikovanje akutnih upalnih simptoma gastrointestinalne ili urinarne etiologije od onih ginekološke etiologije. Međutim, ovo je metoda u kojoj postoji ionizirajuće zračenje, činjenica koju ne treba previdjeti, jer se najčešće radi o ženama reproduktivne dobi. MR također zauzima bitno mjesto u radiološkoj dijagnostici PID-a iz razloga što je to metoda u kojoj nema ionizirajućeg zračenja, a MR-om se može dobiti opsežnija procjena zahvaćenosti organa, koja može biti indicirana u složenijim slučajevima. (3)

Kod donošenja odluke o izboru radiološke metode za dijagnozu PID-a, potrebno je uzeti u obzir koje se promjene u ženskom spolnom sustavu bolje prikazuju određenom metodom. Klasični nalazi akutnog PID-a na transvaginalnom ultrazvuku su debljina stijenke jajovoda veća od 5 mm, nepotpune pregrade unutar jajovoda, nalaz tekućine u Douglasovom prostoru te znak zupčanika (izgled zupčanika na poprečnom presjeku jajovoda). (7) Znakovi PID-a koji se mogu očitovati na CT-u zdjelice su zadebljanje uterosakralnih ligamenata, upalne promjene jajovoda ili jajnika i abnormalno nakupljanje tekućine. Ukoliko je bolest uznapredovala, mogu se primijetiti i reaktivne upale okolnih zdjelčnih i trbušnih organa. (8) Na MR-u na dijagnozu PID-a upućuje prisutnost tuboovarijskog apscesa, piosalpinkska, jajovoda ispunjenog tekućinom ili jajnika nalik na policistične sa slobodnom tekućinom u zdjelici. MR se pokazao superiornijim od transvaginalnog ultrazvuka u dijagnosticiranju PID, s osjetljivošću od 95% i specifičnošću od 89%, no problem je što je MR skuplji, dulje traje i vrlo često nije dostupan u hitnoj službi. (4)

5. KOMPJUTORIZIRANA TOMOGRAFIJA (CT)

CT je radiološka slikovna dijagnostička metoda koja omogućuje detaljan anatomski prikaz organa u unutrašnjosti ljudskog tijela koristeći se poprečnim presjecima. Uvedena je prije 50 godina te kako je napredovanjem tehnologije CT-a kroz generacije prikaz postajao sve kvalitetniji tako je i CT postao bitan dio kliničke prakse. (9)

Princip na kojem CT radi uključuje tanku rendgensku zraku koja u poprečnom presjeku prolazi kroz tijelo. Oko pacijenta se rotira rendgenska cijev, a nasuprot rendgenskoj cijevi se nalaze elektronički detektori koji izlazeće rendgenske zrake pretvaraju u električne impulse čija je jakost određena količinom neapsorbiranih izlaznih rendgenskih zraka nakon prolaska kroz tijelo. Dobivene informacije se prenose u kompjutor te se pomoću njih izračunava apsorpcija rendgenskih zraka za svaki volumni element što se onda prikazuje kao transverzalni presjek na ekranu.(9)

Apsorpcijske vrijednosti relativne gustoće struktura na CT-u izražavaju se Hounsfieldovim jedinicama (HU) te se prikazuju u sivim nijansama od bijele do crne boje na ekranu. Interval Hounsfieldovih apsorpcijskih vrijednosti je od -1000 HU do +3074 HU. Apsorpcijska vrijednost vode je 0 HU te kao takva služi kao referentna vrijednost, pa se tako tekućine u organizmu prikazuju u rasponu od 0 do +15 HU. Zrak mjeri -150 HU, masno tkivo od -10 do -150 HU, solidno tkivo od +30 do +90 HU, kosti i kalcij +150 do +700 HU i metalna strana tijela +1000 HU jedinica. (9)

Općenito svaki uređaj za CT sastoji se od pokretnog stola na kojem leži bolesnik, kućišta uređaja, unutar kojega se nalazi rendgenska cijev i detektori, generatora, računala, komandnog stola za planiranje i izvođenje pregleda kao i posebnu dijagnostičku konzolu za analizu učinjenog pregleda. Potrebno je napomenuti da je uz svaki uređaj obavezan automatski injektor koji se koristi kod primjene intravenskog kontrastnog sredstva. Upotrebom intravenskog

kontrasta omogućena je procjena prokrvljenosti parenhimskih organa i patoloških promjena kao i prikaz krvnih žila. (9)

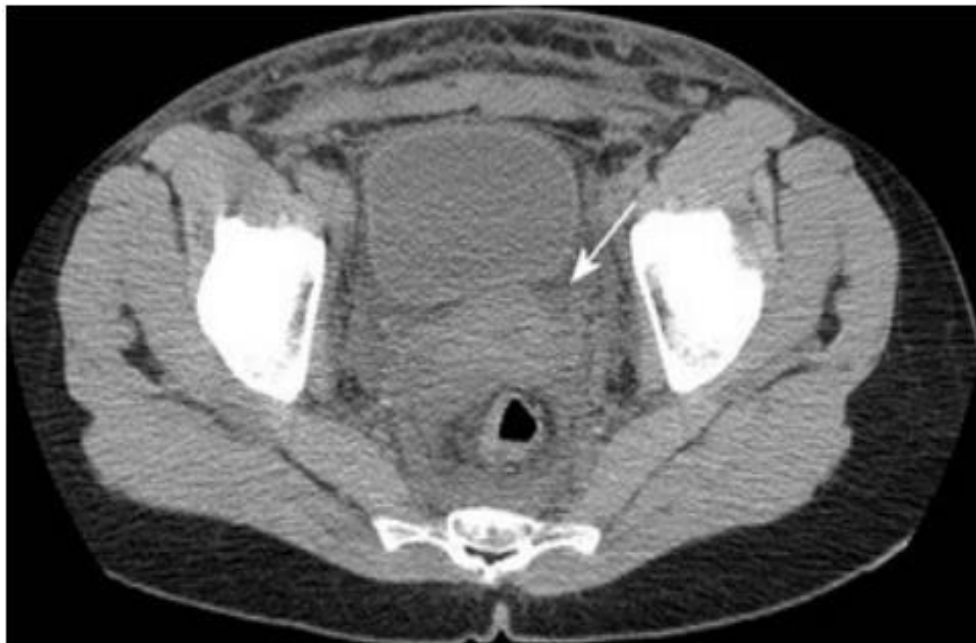Prednost CT-a je njegova dostupnost u hitnim slučajevima, pogotovo kod pacijentica s nejasnim kliničkim slikama gdje pomaže u isključivanju neginekoloških bolesti. Budući da se radi o pacijenticama reproduktivne dobi, treba imati na umu da će pacijentice biti izložene dozama zračenja. Primjenom CT-a može se značajno olakšati postavljanje ispravne dijagnoze ginekoloških bolesti jer se tako omogućava dobar prikaz raznih promjena nastalih u zdjelici. (10)

Kod sumnje na bolesti ženskog reproduktivnog sustava prije snimanja CT-a mogu se primijeniti kontrastna sredstva, oralno ili intravenski. Kontrastna sredstva za oralnu primjenu su 2% jodirani kontrast topljiv u vodi koji pomaže u razlikovanju normalnog, zdravog crijeva od abnormalnih struktura crijeva i adneksa. Intravenskom primjenom kontrastnog sredstva omogućen je bolji prikaz struktura maternice i adneksa. Kod spiralnog CT-a s jednim presjekom daje se 100–145 ml 60% jodiranog intravenskog kontrasta brzinom od 1,5–2 ml /s uz odgodu skeniranja od 80–90 sekundi. Potrebno je naglasiti da je prije provođenja svakog CT snimanja kod pacijentica reproduktivne dobi, budući da će biti izložene dozama zračenja, nužno isključiti mogućnost trudnoće. (5)

5.1 RANI STADIJ UPALNE BOLESTI ZDJELICE

Rani stadij PID-a može se prezentirati kao salpingitis, ooforitis, endometritis i cervicitis. Iako se u ranom stadiju PID-a rijetko vide pojedinačni entiteti i izolirano zahvaćanje pojedinog dijela gornjeg ženskog spolnog sustava, ovdje će svaki entitet biti prikazan zasebno kako bi se bolje objasnio prikaz svakog od njih na CT-u. (6)

CT nalazi u ranom stadiju PID-a tipično budu suptilni. Često jedini nalaz može biti blagi edem masnog tkiva zdjelice koji uzrokuje na CT-u vidljivo zadebljanje uterosakralnih ligamenata i zamućenje zdjeličnog masnog tkiva uz zasjenjenje fascijalnih ravnina zdjelice (slika 1). Zamućenje zdjeličnog masnog tkiva odnosi se na povećanje denziteta masnog tkiva zdjelice u usporedbi s retroperitonealnim masnim tkivom te je to jedan od najosjetljivijih nalaza akutnog PID-a i primjećuje se u čak 65% bolesnika. PID također može biti praćen reaktivnom limfadenopatijom koja zahvaća paraaortalne limfne čvorove na razini bubrežnog hilusa. (1,6)



Slika 1. Rani PID kod 23-godišnje pacijentice. CT s kontrastom prikazuje blagi edem masnog tkiva zdjelice koji uzrokuje zamagljenje masnog tkiva zdjelice (strelica).

5.1.1 SALPINGITIS

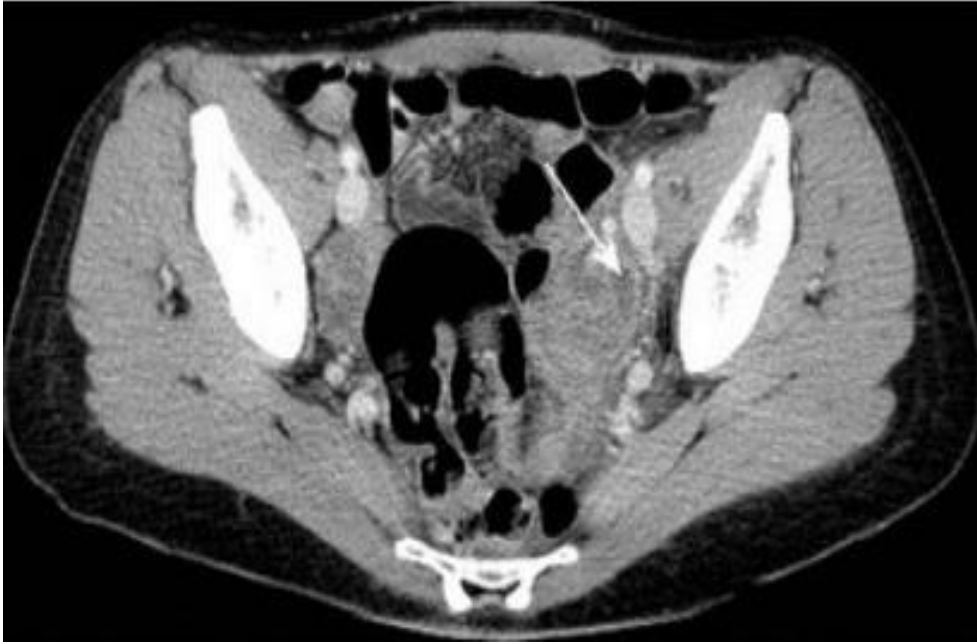
Salpingitis je upala jednog ili oba jajovoda i najčešći je oblik ranog akutnog PID-a. Među spektrom patoloških stanja PID-a, salpingitis je povezan s najvećim rizikom od neplodnosti i uzrokuje većinu ektopičnih trudnoća povezanih s PID-om. (6)

Patofiziološki, salpingitis nastaje tako što jajovodi postaju edematozni uzrokuje kongestiju u lumenu jajovoda. Nastankom akutnog supurativnog salpingitisa, lumen jajovoda se ispunjava gnojnim sadržajem koji se potom izliva u peritonealnu šupljinu i uzrokuje upalu peritonealnih struktura. Fimbrije jajovoda mogu se prilijepiti za jajnik i tako uzrokovati salpingo-ooforitis ili tuboovarijski apsces. Klinička slika s kojom se prezentiraju pacijentice sa salpingitisom može biti poprilično različita i to u rasponu od asimptomatskih pacijentica do onih s izuzetno jakim bolovima u području zdjelice, s time da intenzitet simptoma nije u koleraciji s težinom salpingitisa. (6)

Iako je izravna laparoskopija standard za dijagnozu salpingitisa, uporaba ovog postupka ograničena je zbog svoje invazivne prirode i skupih troškova. Kad je normalne veličine, promjer jajovoda je 1–4 mm i ne prikazuje se redovito na CT-u. (6)

Salpingitis će se na CT-u prezentirati kao upalno zadebljanje s pojačanim denzitetom jajovoda, ali bez dilatacije jajovoda (slika 2). Zadebljanje jajovoda podrazumijeva aksijalni promjer veći od 5 mm. (1) Istraženo je da je specifičnost nalaza zadebljanja jajnika kod PID-a čak 95%. (6)

Na dijagnozu salpingitisa upućuje i prisutnost slobodne tekućine u Douglasovom prostoru. Potrebno je naglasiti da salpingitis treba razlikovati od sekundarne upale jajovoda što može biti posljedica neginekoloških patoloških procesa kao što su upala slijepog crijeva ili divertikulitis. (6)



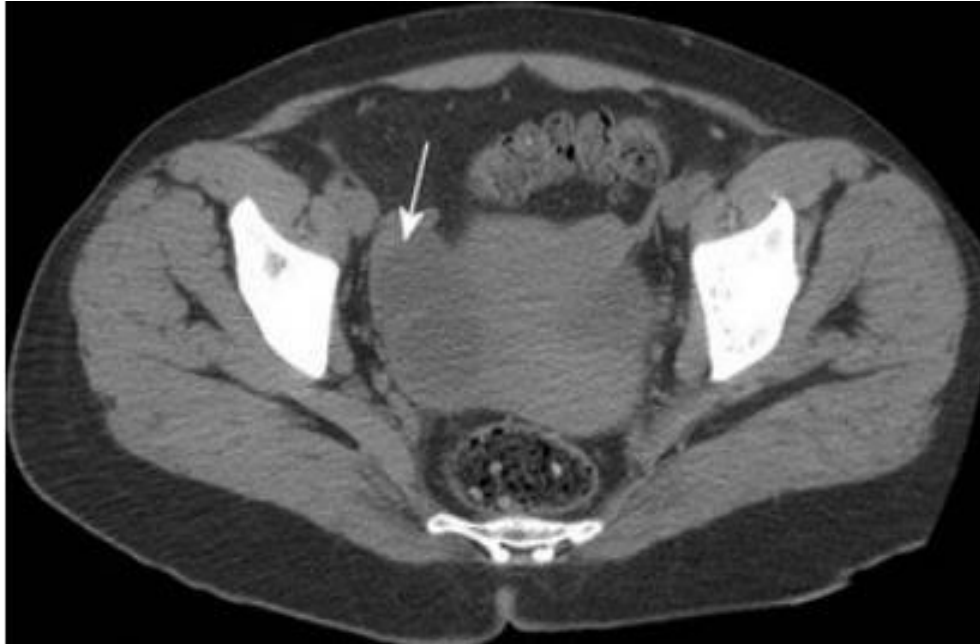
Slika 2. Rani PID kod 19-godišnje pacijentice. CT s kontrastom pokazuje lijevostrani salpingitis te zadebljanje jajovoda, ali bez značajne dilatacije jajovoda (strelica).

5.1.2 OOFORITIS

Ooforitis je upala jajnika i često se opaža u kombinaciji sa salpingitisom zbog toga što se fimbrije jajovoda mogu prilijepiti za jajnik i tako uzrokovati sekundarnu upalu i infekciju jajnika. (6)

Normalne morfološke značajke jajnika u zdravih pacijentica, variraju na CT nalazima ovisno o godinama i hormonskom statusu pacijentica. Kod žena u reproduktivnoj dobi jajnici se prikazuju na CT-u i mogu se uočiti cistični folikuli ili fiziološke ciste koje se prikazuju u rasponu denziteta tipičnog za tekućine te su karakteristične za jajnike. Parenhim jajnika, koji okružuje cistična područja, normalno se prikazuje denzitetom mekih tkiva. (11)

Prepoznatljivi nalazi ooforitisa, koji se mogu vidjeti na snimkama CT-a uključuju blago povećanje jajnika, veličine više od 3 cm. Također, jajnici mogu imati policističan izgled (slika 3). (1,6).



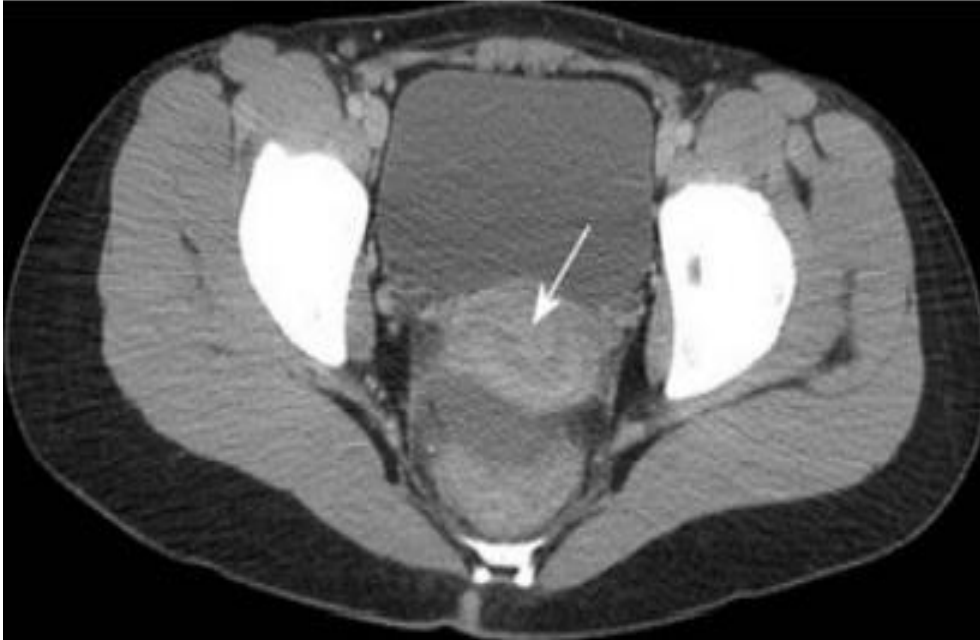Slika 3. CT 35-godišnje pacijentice s ranim PID-om pokazuje ooforitis s uvećanim desnim jajnikom s policističnim izgledom (strelica).

5.1.3 CERVICITIS

Cervicitis se definira kao upala vrata maternice i predstavlja rani oblik PID-a. Simptomi mogu biti supklinički ili se pacijentice mogu žaliti na pritisak ili bol u području zdjelice, žuti mliječni iscjedak iz rodnice, točkasta krvarenja ili krvarenje za vrijeme spolnog odnosa. (6)

Na CT-u može se prikazati povećani vrat maternice s povećanim denzitetom endocervikalnog kanala (slika 4). Ponekad se može vidjeti i slobodna tekućina u Douglasovom prostoru. Povremeno, pacijentice s cervicitisom mogu razviti cistične promjene unutar sluznice endocervikalnog kanala dok je duboka stroma vrata maternice obično netaknuta. Infektivni

cervicitis može se razlikovati od maligne bolesti zbog odsutnosti solidnih hiperdenznih komponenti u abnormalnom cerviksu. (1,6,8)



Slika 4. CT s kontrastom 43-godišnje pacijentice s ranom PID pokazuje povećani vrat maternice s abnormalnim unutarnjim pojačanjem inteziteta u skladu s cervicitisom (strelica).

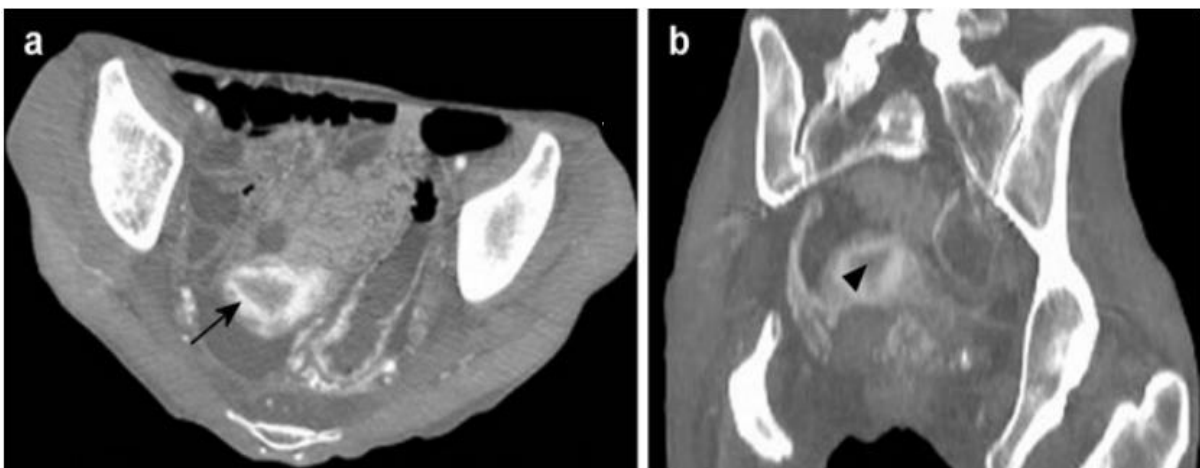
5.1.4 ENDOMETRITIS

Endometritis je upala endometrijske sluznice maternice. Najčešće se opaža tijekom trudnoće ili nakon porođaja. Kod žena reproduktivne dobi, koje nisu trudne, PID i invazivni ginekološki postupci najčešći su uzročnici akutnog endometritisa. Zajedno s cervicitisom, endometritis često predstavlja subklinički oblik PID-a gdje su pacijentice često asimptomatske. (6)

Maternica je neparan organ kruškolikog oblika, s tijelom približno dvostruko većim od cerviksa. Normalna veličina maternice u žena reproduktivne dobi ovisi o točnoj dobi i paritetu pacijentice. Prosječne dimenzije su duljina oko 8cm, visina oko 4cm i širina oko 5cm, s time da je maternica u multipara čak za 1cm veća u svakoj dimenziji u usporedbi s nuliparama. (12)

U zdravih žena reproduktivne dobi na CT-u s kontrastom endometrij je manjeg denziteta u odnosu na miometrij što se ponekad može pogrešno protumačiti kao tekućina unutar šupljine maternice. Do danas nisu utvrđeni točni kriterij koji definiraju normalnu debljinu endometrija na CT slikama ili pomoću kojih bi se odredila točna razlika između tekućine ili krvi u endometrijskoj šupljini od zadebljanja endometrija. Na aksijalnom presjeku na izgled maternice utječe i stupanj ispunjenosti mokraćnog mjehura. (12)

Nalazi endometritisa na CT-u uključuju povećanje maternice što je uzrokovano upalom. Zatim nakupljanje tekućine u endometrijskom kanalu i pojačanje denziteta endometrija u odnosu na okolni unutarnji miometrij (slika 5). Također se vidi gubitak jasnog odvajanja maternice od adneksa i parametrijskog masnog tkiva, što rezultira razvojem znaka "nejasne granice maternice". Budući da se taj znak može vidjeti i kod endometrioze i malignih bolesti ne smatra se specifičnim za endometritis. (6)



Slika 5. Poprečni (a) i sagitalni (b) presjek, CT s kontrastom 34-godišnje pacijentice s ranim PID-om koji pokazuju abnormalno pojačanje endometrija (strelica) i jednostavnu tekućinu zbog endometritisa (vrh strelice).

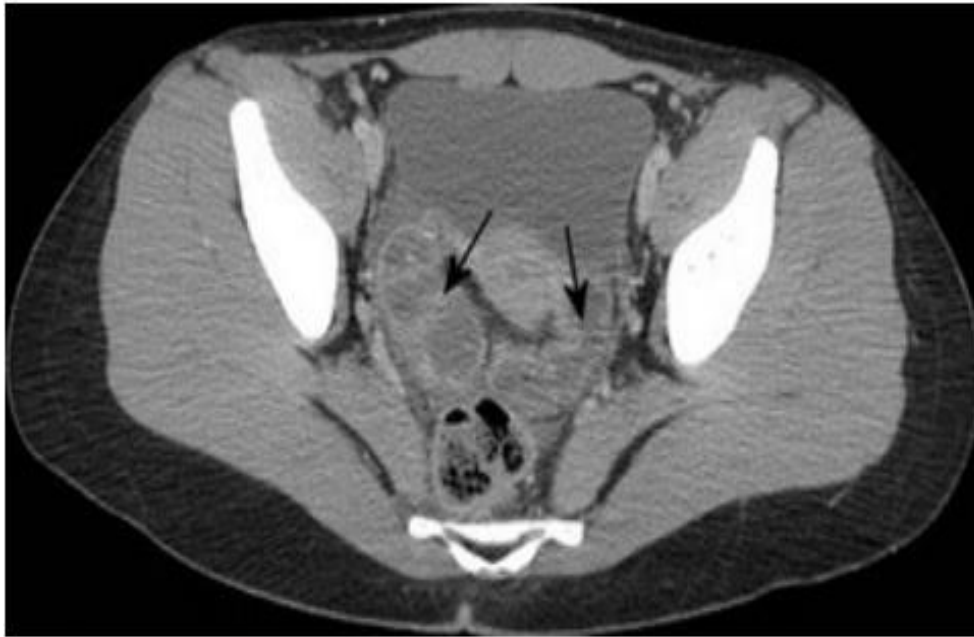5.2 KASNI STADIJ UPALNE BOLESTI ZDJELICE

Kasni ili uznapredovali PID karakterizira umjerena do teška infekcija gornjeg dijela ženskog spolnog sustava i peritoneuma. Napredni PID često se komplicira nakupljanjem gnoja i nekrotičnog tkiva u jajovodima, što se može proširiti na jajnike i peritoneum. (6) Tijekom cijelog napredovanja zaraznog procesa mogu se pojaviti piosalpinks, hidrosalpinks, tuboovarijski apsces i apscesi zdjelice. Razvojem tih patoloških procesa postoji rizik od puknuća jedne takve mase što može rezultirati ozbiljnim peritonitisom s potencijalnim rizikom za smrt. (1)

5.2.1 PIOSALPINKS

Piosalpinks nastaje kao posljedica infekcije jajovoda koja se zakomplicirala opstrukcijom jajovoda. Kao rezultat upale fimbrijalni kraj će se zatvoriti priraslicama koje se nalaze unutar i oko jajovoda što će uzrokovati nakupljanje zaražene tekućine i gnoja u lumenu te posljedično rastezanje jajovoda. (6)

Na CT-u piosalpinks se može očitovati kao zmijolika struktura s debelim zidom pojačanog denziteta i složenom unutarnjom tekućinom ili kao složena cistična masa (slika 6). Ostali nalazi mogu biti edem susjednog masnog tkiva zdjelice ili periuterinog masnog tkiva te prisutnost slobodne tekućine u Douglasovom prostoru. Jasna identifikacija zahvaćenosti jajnika zaraznim procesom može biti otežana kod CT-a, pogotovo ako je jako izražena distenzija jajovoda. (6)



Slika 6. CT s kontrastom u 43-godišnje pacijentice s uznapredovalim PID-om pokazuje piosalpinkse s proširenim, debelim zidovima uz pojačanje denziteta jajovoda koji sadrže tekućinu (strelica).

5.2.2 HIDROSALPINKS

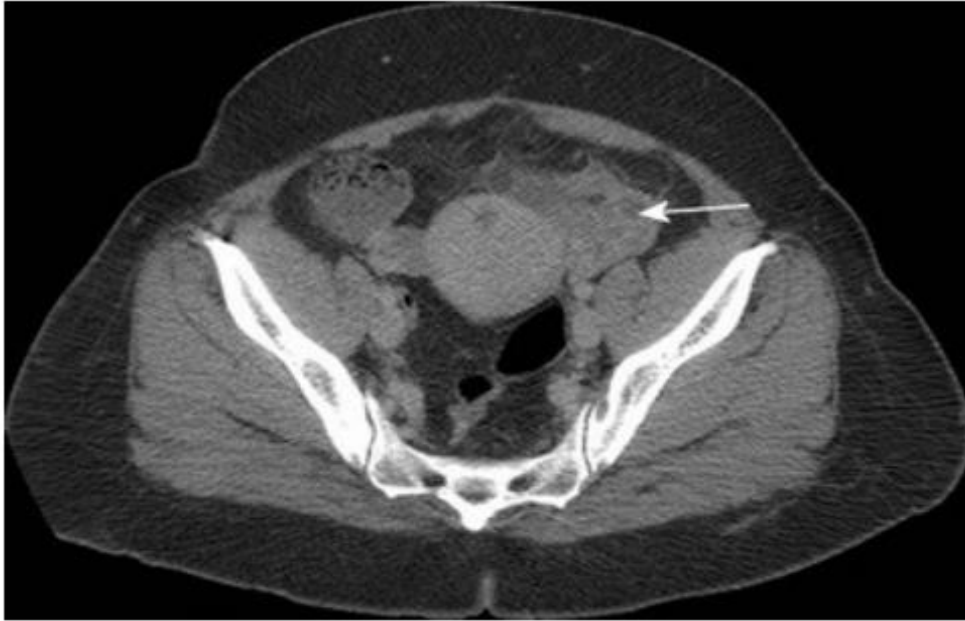
Opstrukcijom lumena jajovoda, budući da sekreti ne mogu proći kroz fimbrijalni kraj jajovoda u peritonealnu šupljinu, dolazi do nakupljanja sekreta unutar jajovoda te nastanka hidrosalpinksa. Važno je napomenuti da prethodni PID može selektivno oštetiti uzdužne nabore u lumenu jajovoda uzrokujući stvaranje ožiljaka i nestanak uzdužnih nabora. Simptomi su varijabilni, što znači da pacijentice mogu biti asimptomatske, ali se mogu javljati i tegobe poput ponavljajućih bolova u donjem dijelu abdomena ili u zdjelici. (6,13)

Kako bi se hidrosalpinks diferencijalno dijagnostički razlikovao od piosalpinksa, kod snimanja CT-a potrebno je primijeniti intravensko kontrastno sredstvo. Intravenski kontrast će pomoći pri diferencijaciji tako što se u slučaju hidrosalpinksa u stijenjkama jajovoda neće vidjeti pojačanje denziteta zbog kontrasta. (1)

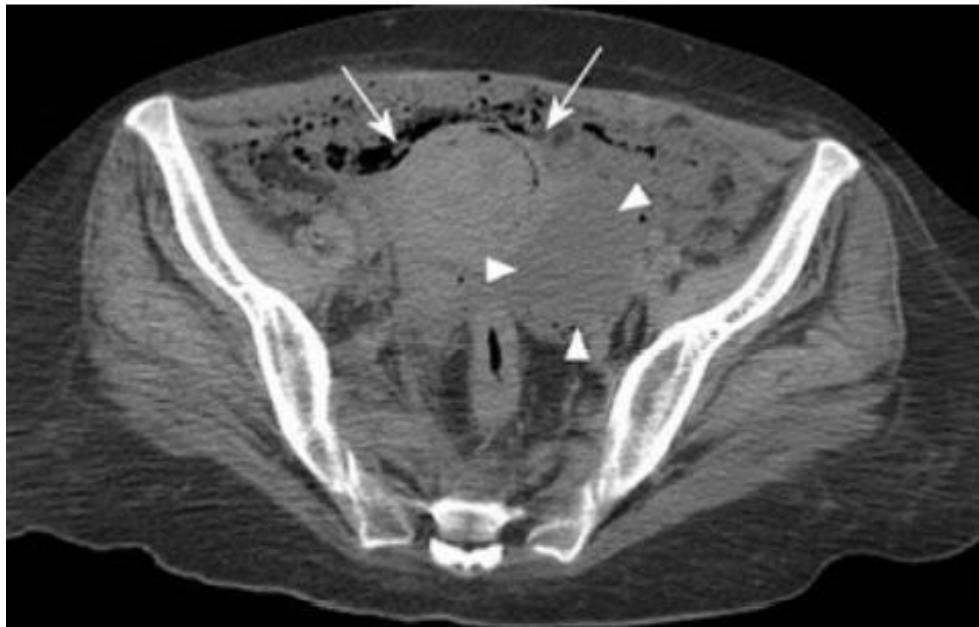5.2.3 TUBOOVARIJSKI APSCES

Tubeovarijski apsces jedna je od glavnih i ozbiljnih kasnih komplikacija akutnog salpingitisa. Zabilježeno je da se tubeovarijski apsces javlja kod otprilike trećine pacijenata hospitaliziranih zbog PID-a, točnije čak 15% pacijentica s dijagnosticiranim PID-om. Smatra se da je upotreba unutar materničnog uložka povezana s povećanom prevalencijom. Tubeovarijski apsces nastaje kao posljedica napredovanja infekcije i upale što posljedično uzrokuje razgradnju normalne strukture jajnika i jajovoda. Takvo širenje upale rezultira stvaranjem složene cistične i solidne mase s potpunim uništenjem adneksalne arhitekture. Budući da su kliničke značajke tubeovarijskog apscesa i nekomplikiranog PID-a slične, za diferencijaciju se najčešće koristi UZV. Iako je UZV često prvi izbor za slikovnu dijagnostiku, dobiveni nalazi su mnogim slučajevima nespecifični. Pogotovo je dijagnoza otežana ukoliko nema kliničkih podataka o upalnim simptomima ili znakovima, te ako su pacijentice afebrilne ili imaju normalan broj leukocita, što je oko 20% pacijentica. U tim slučajevima slikovna dijagnostika putem CT-a važna je za brzu dijagnozu i liječenje apscesa. Nadalje, simptomi mogu biti nejasni ili odsutni ako se radi o kroničnom stadiju tubeovarijskog apscesa. U tim je slučajevima primarna briga diferencijacija od malignih tumora jajnika što omogućuje prikaz na CT-u. (6,14)

Na CT slikama uz primjenu kontrasta najčešći nalaz je multilokularna septirana cistična masa u adneksima (slika 7), ispunjena tekućinom s debelom stijenkom s jednoliko pojačanim denzitetom. Mjehurići plina (slika 8), koji se mogu vidjeti unutar spomenute mase, izrazito su specifičan nalaz za tubeovarijski apsces, ali su rijetko prisutni. Ostali uobičajeni nalazi na CT-u su zadebljanje uterosakralnih ligamenata, koje je vidljivo ako se upala širi posteriorno, zatim prisutnost tekućine u Douglasovom prostoru te pomak zadebljanog mezosalpinksa anteriorno. (1,6,14).



Slika 7. Napredni PID kod 49-godišnje pacijentice s lijevostranim tuboovarijskim apscesom. Na CT-u s kontrastom prikazuje se povećani jajnik s nenormalnim pojačanjem i periovarijski edem zdjelice (strelica).



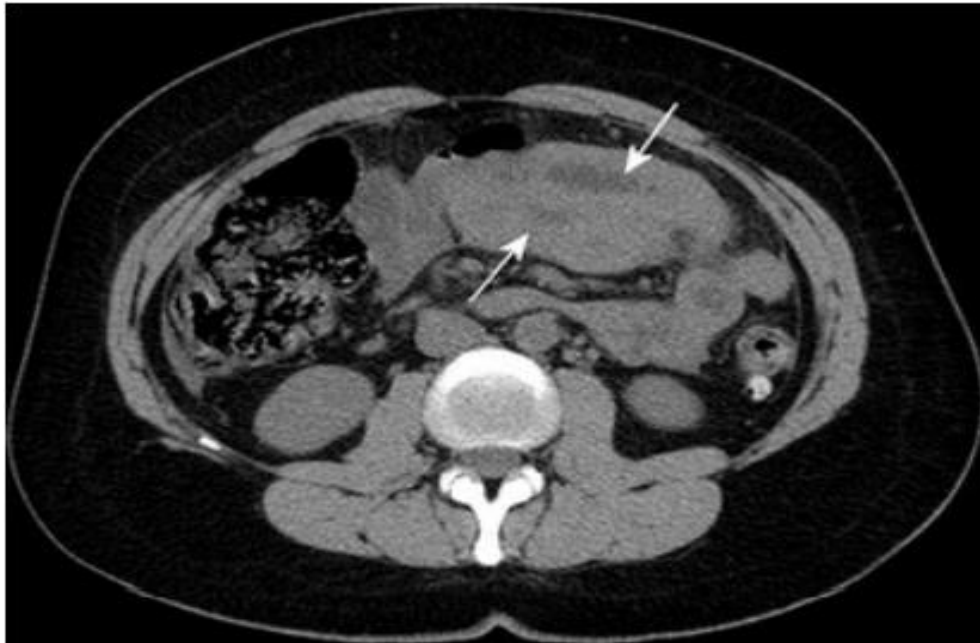Slika 8. Napredni PID kod 21-godišnje pacijentice. Nekontrastni CT pokazuje tuboovarijski apsces na lijevoj strani (glava strelice) i više područja ekstraluminalnog zraka (strelice).

5.3 PRIKAZ KOMPLIKACIJA UPALNE BOLESTI ZDJELICE NA CT-U

Jedna od čestih dugoročnih posljedica PID-a je oštećenje jajovoda, koje se očituje kao ožiljci i priraslice unutar lumena jajovoda te priraslice u masnom tkivu oko jajovoda. Smatra se da oba ova čimbenika imaju bitnu ulogu u razvoju ektopične trudnoće, a sumnja se da je PID uključen u 30% - 40% slučajeva. Budući da je funkcija jajovoda narušena, nastati će opstrukcija jajovoda i hidrosalpinks. (6)

Jedna od mogućih komplikacija PID-a je i ruptura tuboovarijskog apscesa što će uzrokovati peritonitis. CT nalazi peritonitisa uključuju povećanje denziteta peritonealnih nabora, kao i zadebljanje i pojačanje denziteta fascijalnih ravnina. U čitavoj peritonealnoj šupljini mogu se vidjeti višestruki apscesi. Tuboovarijski apsces također može stvoriti fistulu na susjednom crijevu ili mokraćnom mjehuru. Na to je potrebno posumnjati ako se na CT-u pronađe plin u šupljini apscesa te kada se u okolnom crijevu može vidjeti lokalizirano zadebljanje stijenke. (6)

Ostali zdjelični pa čak abdominalni organi, kao što su tanko (slika 9) i debelo crijevo te mokraćovodi, mogu biti zahvaćeni upalom uslijed PID-a. Adinamički ileus, koji se na CT-u prikazuje kao dilatacija petlji tankog crijeva, rezultat je susjedne upale. Mehanička opstrukcija može biti uzrokovana djelovanjem upaljenih i uvećanih struktura unutar zdjelice. Također, megaureter i hidronefroza mogu biti posljedica funkcionalne ili mehaničke zapreke. Uz to, PID može inducirati tromboflebitis zdjeličnih krvnih žila i uzrokovati trombozu vena jajnika. (1,8)



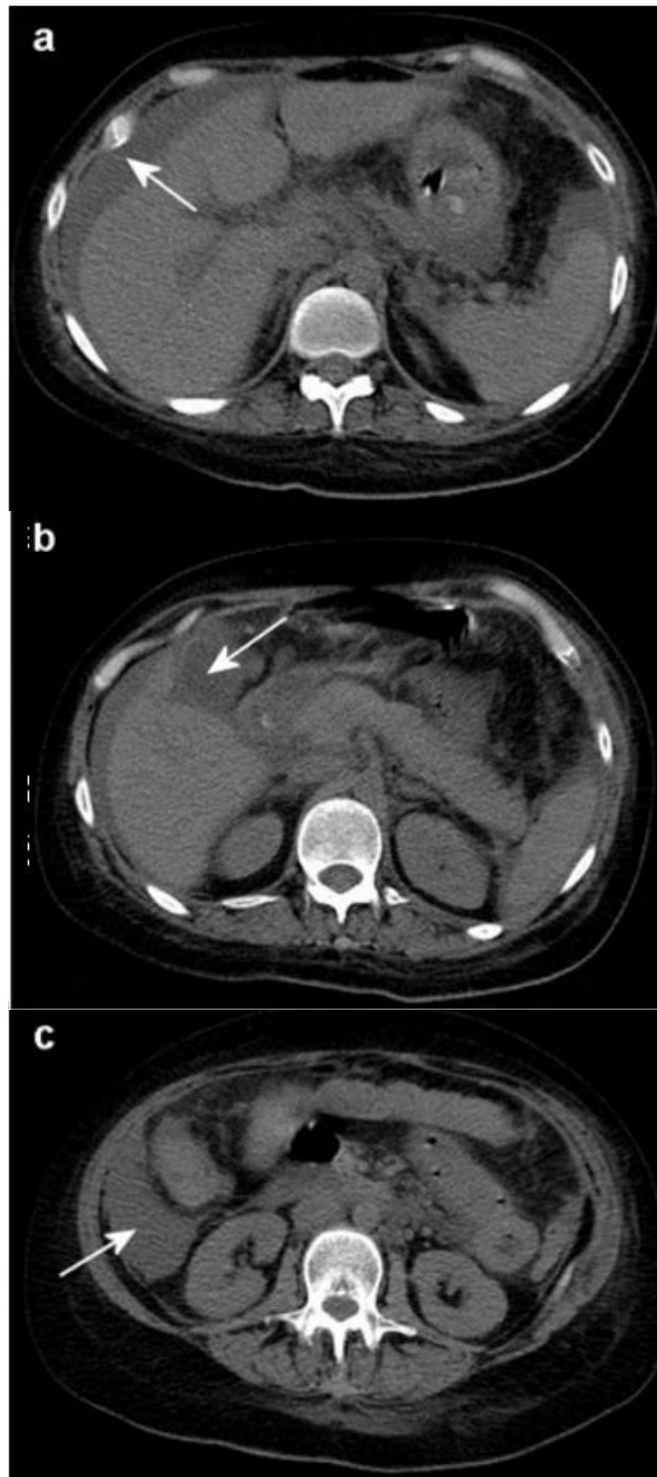
Slika 9. Uključivanje susjednih struktura u uznapredovalom PID-u kod 21-godišnje pacijentice. CT prikazuje zadebljanje stijenke (strelica) tankog crijeva zbog PID-a s tuboovarijskim apscesom.

Tromboflebitis vena jajnika može se pojaviti kao komplikacija PID-a i u 80% –90% slučajeva zahvaćena je krvna žila desnog jajnika. Relativno rijetko je zahvaćena krvna žila lijevog jajnika što zauzima 6% slučajeva, dok se u 14% slučajeva tromboflebitis može pronaći obostrano. (6,15)

Kod postavljanja dijagnoze utvrđeno je da primjena CT-a ima osjetljivost 78% i specifičnosti 63%. CT s kontrastom pokazuje proširenu venu jajnika s pojačanim denzitetom stijenkom te nisko atenuirane intraluminalne defekte punjenja. Nedostatak kontrasta u veni primijetit će se ako postoji potpuna okluzija vene. Upalne promjene koje mogu pratiti tromboflebitis mogu se vidjeti u masnom tkivu zdjelice te su često popraćene slobodnom tekućinom. Ako se ne prepozna ili se ne liječi, tromboflebitis vena jajnika može uzrokovati septičku plućnu emboliju. (6,15)

Jedna od komplikacija PID-a također može biti i Fitz-Hugh-Curtisov sindrom što označava upalu peritonealne kapsule jetre tj. perihepatitis. To je rijetka komplikacija koja se javlja u 1%-30% slučajeva PID-a. Smatra se da nastaje kao posljedica intraperitonealnog širenja infekcije. Upala peritoneuma i jetre rezultat je izravnog prodora bakterijske infekcije putem parakoličnog prostora ili limfnog sustava. Tipični simptomi uključuju iznenadnu pojavu oštre boli u desnom gornjem kvadrantu abdomena zbog čega se često zamijeni s akutnim kolecistitisom ili pleuritisom. (1,6,16)

Na CT-u uz kontrast Fitz-Hugh-Curtisov sindrom karakterizira intenzivno pojačanje denziteta i zadebljanje prednje kapsule jetre. Upala kapsule također može uzrokovati područja promjenljive perfuzije na subkapsularnim i periportalnim mjestima. Tekućina i masno tkivo mogu se vidjeti kako se protežu od zdjelice u desni gornji kvadrant parakoličnim prostorom. Mogu se vidjeti peritonealne pregrade i perihepatična tekućina, a može biti prisutno i zadebljanje stijenki žučnog mjehura (slika 10). (6)



Slika 10. Fitz-Hugh-Curtisov sindrom u 21-godišnje pacijentice s naprednim PID-om. (a) Nekontrastni CT koji pokazuje upalno pražnjenje i tekućinu u perihepatičnom području (strelica); (b) perikolecistične upalne promjene i zadebljanje stijenke žučnog mjehura (strelica); (c) tekućina duž desni parakolični prostor (strelica).

5.4 DIFERENCIJALNA DIJAGNOZA UPALNE BOLESTI ZDJELICE

Zbog ostalih patoloških procesa koji se na CT-u, ali i u kliničkoj prezentaciji prikazuju slično kao i PID, potreban je poseban oprez kod postavljanja dijagnoze PID-a kako bi se izbjegle pogrešne dijagnoze, kašnjenje s početkom terapije te nepotrebne operacije. Neki od tih procesa su endometrioza, torzija jajnika, ruptura hemoragične ciste jajnika, novotvorine adneksa, upala slijepog crijeva (apendicitis) te divertikulitis. (6)

5.4.1 ENDOMETRIOZA

Endometrioza je ginekološki poremećaj koji prvenstveno pogađa žene tijekom reproduktivnih godina i prisutna je u 7% –10% opće populacije žena. U neplodnih žena stopa endometrioze je mnogo veća, između 20% i 50% ove populacije. Nastaje zbog stvaranja ektopičnog endometrija tj. zbog funkcionalnog endometrija smještenog izvan maternice. Može varirati od mikroskopskih endometriotskih implantata do velikih cista. Žarišta endometrioze mogu se pronaći posvuda u tijelu. Najčešća mjesta su jajnik, ligament maternice, Douglasov prostor, zdjelčni peritoneum, jajovod i maternica, dok rjeđa mjesta uključuju mokraćni mjehur, cerviks i rodnicu. U rijetkim slučajevima endometrioza može zahvatiti abdominalne ožiljke u do 1% bolesnika koji su podvrgnuti carskom rezu, histerektomiji, apendektomiji ili drugim intervencijama u području zdjelice. Kliničke manifestacije su različite, neke pacijentice su asimptomatske, dok druge mogu biti opterećene tegobama poput bolova u zdjelici, dismenoreje, dispareunije i neplodnosti. Potrebno je naglasiti da simptomi nisu nužno u korelaciji s težinom bolesti. (17,18)

Žarišta endometrioze mogu rupturirati i krvariti što će uzrokovati stvaranje priraslica i adhezija. Posljedično, mogu se stvoriti kompleksne mase unutar zdjelice, noduli na uterosakralnim ligamentima i peritubalne adhezije koje će uzrokovati opstrukciju jajovoda. Nalazi

endometrioze na CT-u često mogu biti nespecifični, ali ponekad se mogu uočiti i višestruke složene lezije s komponentama povećanog denziteta te unutar mase. Također, nalaz hematosalpinksa pomaže u sužavanju diferencijalne dijagnoze. Čvrsta invazivna endometriozna, koja se obično može pronaći u Douglasovom prostoru (slika 11.), može se proširiti na stražnji miometrij te tako oponašati priraslicu nastalu iz prethodnog PID-a zbog čega ponekad može otežavati postavljanje ispravne dijagnoze. (6)

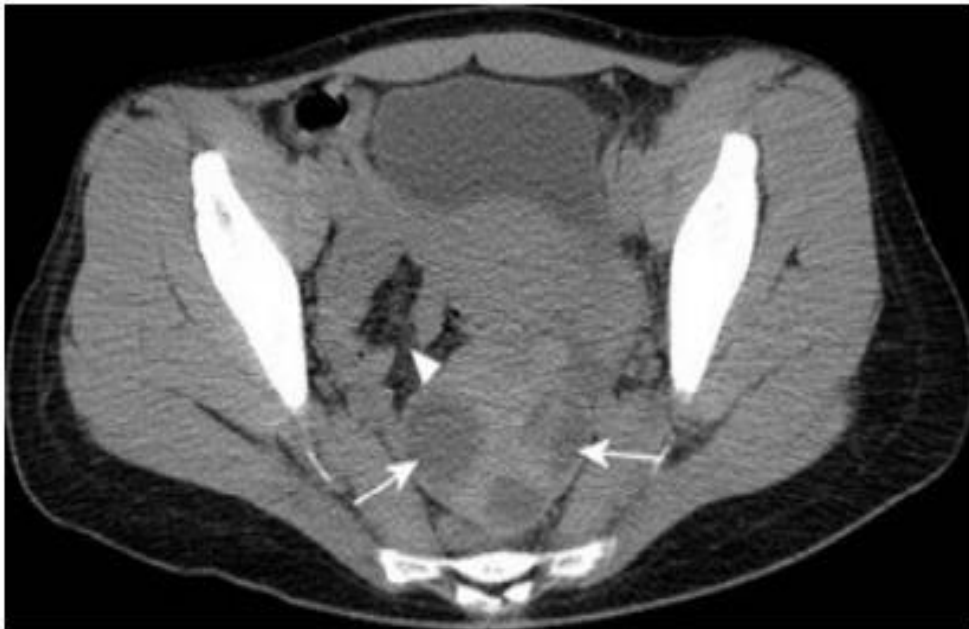5.4.2 TORZIJA JAJNIKA

Torzija jajnika je uvrnuće jajnika oko priležećih ligamenata što uzrokuje opstrukciju opskrbnih krvnih žila te kao posljedica nastaje ishemija jajnika. Torzija adneksa je pojam koji uključuje jajnik, jajovod ili oboje. Pokazalo se da se istodobna torzija jajnika i jajovoda javlja u do 67% slučajeva adneksalne torzije. Može se javiti kod žena svih dobnih skupina međutim najveća prevalencija je kod žena reproduktivne dobi. Najčešći čimbenici rizika za nastanak torzije jajnika jesu ciste ili tumori jajnika i to su uglavnom benigne novotvorine, od kojih je najčešći zreli cistični teratom. (19)

Simptomi torzije jajnika često su nespecifični, što otežava razlikovanje od ostalih uzroka akutne boli u trbuhu. Klasična prezentacija uključuje oštre bolove, lokalizirane u desnom ili lijevom donjem kvadrantu abdomena uz osjetljivost na palpaciju s palpabilnom masom u abdomenu. Ponekad se mogu javiti mučnina i povraćanje. U nekim slučajevima bolovi koje pacijentice osjećaju nisu stalni nego se javljaju intermitentno, što dijagnozu čini još izazovnijom. (19)

Iako je UZV često dijagnostička metoda prvog izbora, primjena CT-a postaje sve veća pogotovo na hitnim odjelima pri procjeni pacijentica s akutnom boli u abdomenu. Također, CT je izrazito koristan ako su nalazi UZV-a dvosmisleni ili ako se ne mogu dobro prikazati. (19)

Uobičajeni nalazi CT-a donekle su nespecifični i uključuju adneksalnu masu koja može biti smještena u središnjoj liniji te zarotirana prema kontralateralnoj strani zdjelice. Na CT-u mogu biti vidljive i male, jednolike, periferne, hipodenzne, cistične strukture koje okružuju edematoznu stromu jajnika. Uobičajene značajke CT-a koje razlikuju torziju jajnika od PID-a uključuju povećani jajnik promjera više od 5 cm, nedostatak pojačanja kontrasta jajnika, zadebljanje jajovoda te pomak maternice prema zahvaćenoj strani (slika 11). (6,19)



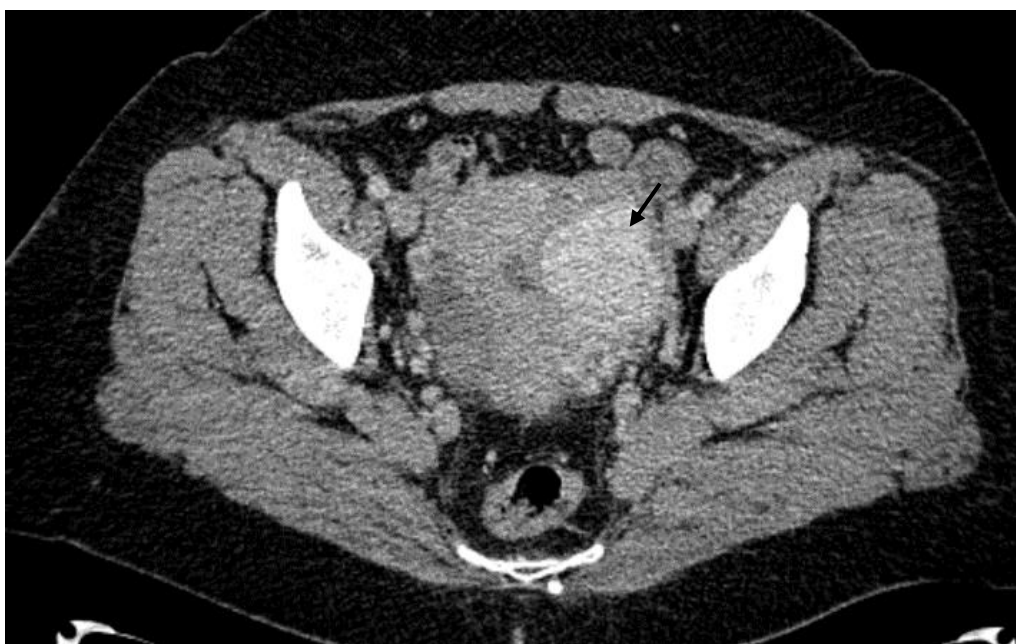Slika 11. Diferencijalna dijagnoza PID-a. CT 18-godišnje pacijentice pokazuje torziju desnog jajnika s uvećanim jajnikom, abnormalno smješten straga od maternice s policističnim izgledom zbog ranog ooforitisa (strelica). Može se uočiti i upala masnog tkiva zdjelice koja zaklanja normalne fascijalne ravnine zdjelice (strelica).

5.4.4 RUPTURA HEMORAGIČNE CISTE JAJNIKA

Značajno krvarenje ciste jajnika često se manifestira kao naglo nastala bol u zdjelici. Hemoragična cista jajnika može biti fiziološki događaj i samoograničeni proces koji češće zahvaća cistu žutog tijela, naspram folikularne ciste. Povećana vaskularnost jajnika u lutealnoj fazi može uzrokovati puknuće ciste. Puknuće ciste na jajniku može biti provocirano spolnim odnosom, vježbanjem i traumom. U većem broju slučajeva je zahvaćen desni jajnik jer je lijevi jajnik zaštićen dijelom sigmoidnog kolona. Iako puknuće ciste može uzrokovati masivni hemoperitoneum, većinu bolesnika može se pratiti konzervativnim liječenjem, osim ako nisu u nestabilnom hemodinamskom stanju. (10)

Na CT-u obično se može učiti adneksalna masa s hiperdenznim dijelom (45-100 HU) unutar mase (slika 12). Također se može primijetiti „fluid-fluid level“. Ako dođe do puknuća ciste, također će biti prisutan hematoperitoneum. CT je koristan u isključivanju drugih intraabdominalnih bolesti koje mogu dovesti do hematoperitoneuma u mlade pacijentice. (5)

Diferencijacija hemoragičnih cista od PID-a može se izvršiti na temelju hematoperitoneuma i odsutnosti zadebljanja ili distenzije jajnika. (6)

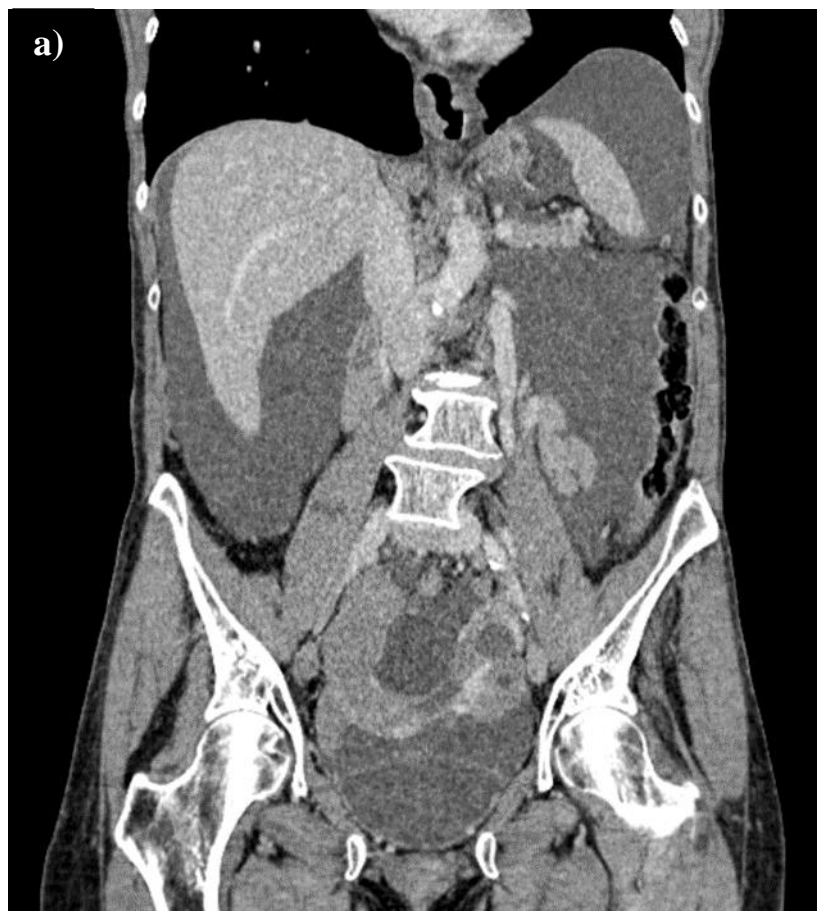


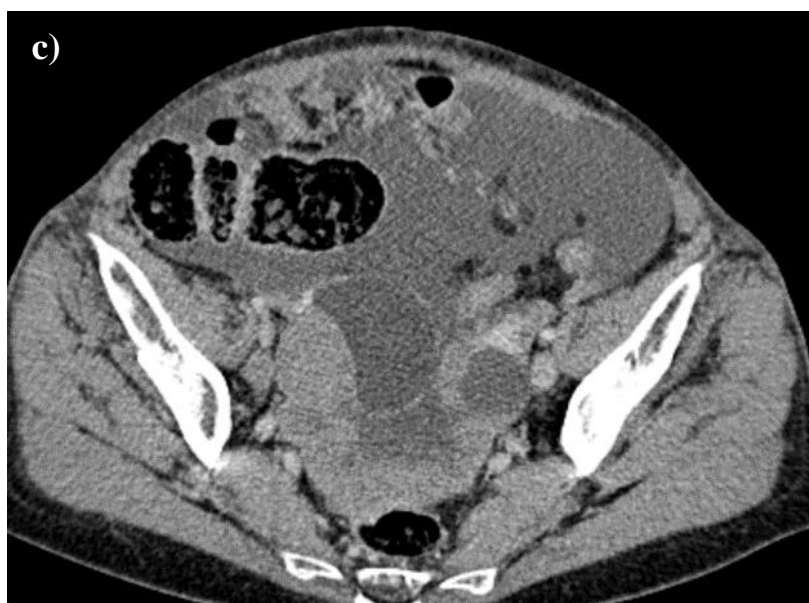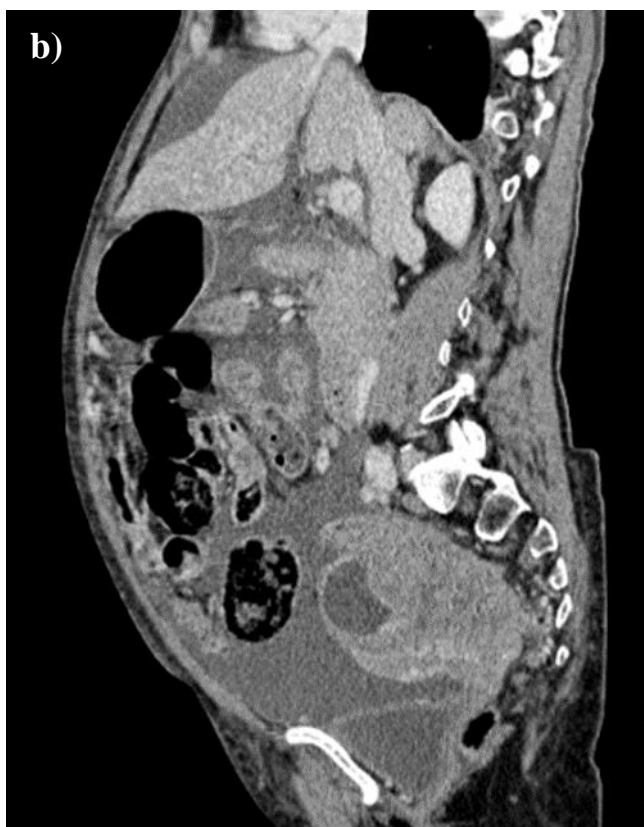
Slika 12. Diferencijalna dijagnoza PID-a. CT prikazuje hiperdenznu tvorbu (strelica) unutar lijevog jajnika što odgovara hemoragičnoj cisti.

5.4.5 NOVOTVORINE JAJNIKA

Dijagnostički izazov može predstavljati diferencijacija seroznih cistadenoma i zloćudnih novotvorina jajnika od kompliciranog tuboovarijskog apscesa. Tumori jajnika su drugi najčešći zloćudni tumori u SAD-u i čine 4% karcinoma među ženskom populacijom. Zloćudne novotvorine jajnika uzrokuju više smrtnih slučajeva nego bilo koji drugi rak ženskog reproduktivnog sustava. Često u pacijentica nisu prisutni nikakvi očiti znakovi ili simptomi sve dok se ne razviju u napredni stadiji . Otprilike dvije trećine pacijentica ima tumore koji su se proširili izvan zdjelice u vrijeme postavljanja dijagnoze. Tumori jajnika mogu nastati iz površinskog epitela, zametnih stanica ili gonadalne strome. Epitelni tumori jajnika uključuju serozne, mucinozne, endometrioidne i nediferencirane tumore. (6,20)

Ključni slikovni nalazi koji ukazuju na malignost uključuju lobuliranu solidnu ili složenu masu promjera većeg od 4 cm, papilarne izbočine koje se bolje prikazuju na CT-u s kontrastom, stijenke ili septe debljine veće od 3 mm (slika 13). Nadalje, trebalo bi posumnjati na malignu novotvorinu ukoliko je masa dijelom cistične, a dijelom solidne građe te ukoliko postoji vaskulariziranost te mase. Vjerojatnost da se radi o malignom procesu se povećava s većim udjelom solidnog tkiva u masi te s većom debljinom septi. (6,20)





Slika 13 (a, b, c). Diferencijalna dijagnoza PID-a. CT pokazuje veliku ekspanzivnu solidno-cističnu tvorbu neodvojivu od adneksa koja oblaže intraperitonejske prostore male zdjelice. Patohistološkom analizom utvrđeno je da se radi o seroznom adenokarcinomu jajnika visokog gradusa.

5.4.6 APENDICITIS

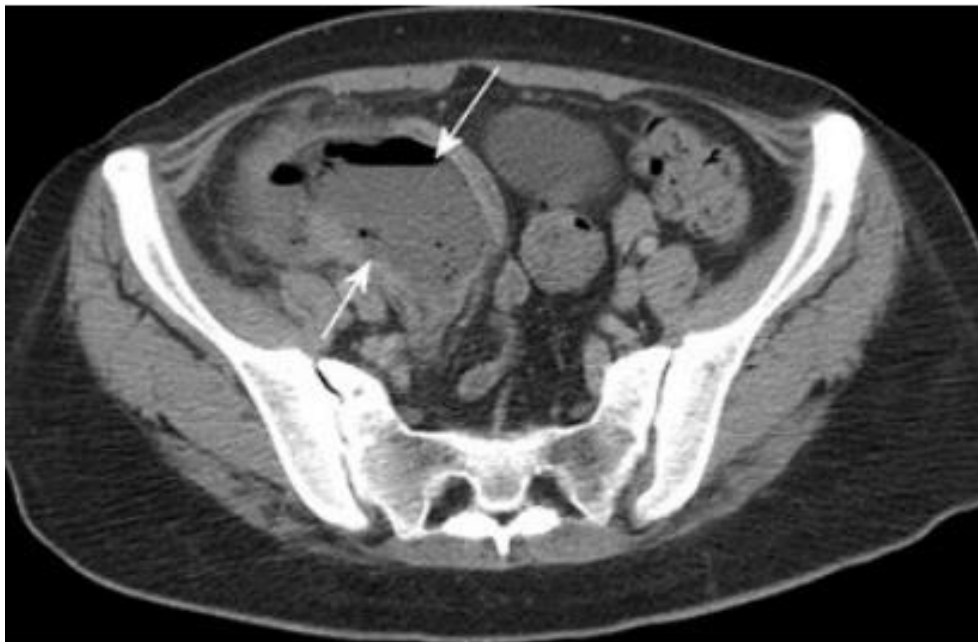Akutni abdomen je životno ugrožavajuće stanje koje zahtjeva brzu dijagnozu i često hitnu operaciju. Akutni apendicitis najčešći je uzrok akutnog abdomena, a označava upalu slijepog crijeva. Rizik od razvoja apendicitisa tijekom života iznosi približno 7%. (21)

Uzrok nastanka upale je opstrukcija lumena slijepog crijeva, najčešće kao posljedica hiperplazije limfoidnih folikula, ali može nastati i zbog opstrukcije fekalijama, stranim tijelom ili parazitima. Klinička dijagnoza postavlja se na temelju anamneze i fizikalnog pregleda (pozitivni znakovi apendicitisa kao što su Blumbergov i Rovsingov znak, znak psoas i znak opturatora te vrućica i povišene vrijednosti upalnih parametara u laboratorijskim testovima). Povećanje C-reaktivnog proteina (CRP) korelira s ozbiljnošću bolesti i mogući je zamjenski parametar za perforaciju s peritonitisom i stvaranjem apscesa dok je leukocitoza osjetljivija za otkrivanje upale slijepog crijeva u ranoj fazi. (21)

Ukoliko anamneza, fizikalni pregled, laboratorijski parametri i transabdominalni UZV nisu dali konačnu dijagnozu, a trudnoća je isključena, treba se provesti CT abdomena. CT abdomena je ključna dijagnostička metoda u slučajevima kada je evaluacija UZV-om ograničena te kod pacijenata s atipičnom kliničkom slikom ili sumnjom na perforaciju. Jedan od najčešćih simptoma apendicitisa je bol u donjem desnom kvadrantu abdomena. Stoga, se CT koristi i za razlikovanje akutnog PID-a od akutnog apendicitisa u pacijentica s bolovima u donjem dijelu trbuha i izraženim upalnim parametrima. (21)

Kod proučavanja CT nalaza je potrebno obratiti pažnju na pet tipičnih znakova apendicitisa: promjer slijepog crijeva veći od 6 mm (što je najvažniji parametar ukoliko nema perforacije), stijenka slijepog crijeva debljine više od 2 mm, upalna kompresija susjednog masnog tkiva, stvaranje apscesa u desnom donjem dijelu abdomena i apendikoliti. (6,21)

Diferencijalno dijagnostički najznačajniji kriterij za razlikovanje akutnog PID-a od akutnog apendicitisa na CT-u su promjer slijepog crijeva i zadebljanje jajovoda. U prilog apendicitisu ide promjer slijepog crijeva veći od 7mm, dok u prilog PID-u ide promjer lijevog jajovoda veći od 10mm. Također, PID treba uzeti u obzir ako je promjer slijepog crijeva manji od 7 mm. U slučaju apendicitisa ponekad se na CT-u mogu uočiti i kolekcije plina (slika 14). (22,23)



Slika 14. Diferencijalna dijagnoza PID-a. CT s kontrastom pokazuje kolekciju koja sadrži plin (strelice) na desnoj strani u skladu s velikim apscesom zbog akutne upale slijepog crijeva.

6. ULTRAZVUK (UZV)

UZV je brza i dinamična radiološka slikovna metoda kod koje nema izlaganja ionizirajućem zračenju, koja je lako dostupna i može se obaviti uz pacijentov krevet. Iako pruža tek osrednju kvalitetu prikaza kod pretilih pacijenata, često je prva dijagnostička pretraga koja se koristi, posebno kod sumnje na ginekološki poremećaj. (24)

Za UZV se može reći da je jedna od glavnih metoda koja se koristi kod pacijentica koje se prezentiraju s bolovima u zdjelici. Prema kriterijima koje je postavio American College of Radiology, u žena reproduktivne dobi s negativnim testom trudnoće u kojih se sumnja na ginekološku etiologiju za bolove u zdjelici, UZV je preporučeni primarni način snimanja. Ukoliko se dijagnoza ne može postaviti UZV-om, tada se za daljnje snimanje može uzeti u obzir CT ili MR. Naravno, i UZV i MR imaju prednost u tome što pacijentice nisu izložene ionizirajućem zračenju, što treba uzeti u obzir budući da se radi o pacijenticama reproduktivne dobi. (25)

Prednost UZV-a je njegova dostupnost u hitnim slučajevima, kao i niža cijena od CT-a i MR-a. Međutim, nedostaci ultrazvuka uključuju ovisnost o vještini operatera te tehnička ograničenja u vezi s tjelesnom građom pacijentice i crijevnim plinovima. Zapravo, primarni cilj korištenja UZV-a je razlikovanje adneksalnih uzroka akutne boli u zdjelici koji se mogu tretirati konzervativno onih koji zahtijevaju hitnu kiruršku intervenciju. (25)

Kod postavljanja dijagnoze PID-a koriste se dva pristupa UZV-om, a to su transabdominalni i transvaginalni. Transabdominalni pristup se preferira kod djece i adolescenata. Izvodi se uz pun mokraćni mjehur kako bi se odmaknule petlje crijeva od zdjelice. Ovaj pristup omogućuje preciznu procjenu maternice (veličina, morfologija i struktura) s detaljima endometrija (debljina i karakteristike), rodnice (morfologija, veličina, moguća opstrukcija) i njegovog

kontinuiteta s maternicom. Također se procjenjuju jajnici (mjesto, volumen, ehostrukturni karakter, stroma, broj i raspored folikula), mokraćni mjehur (sadržaj, debljina stjenke), parauterini i paravezikalni prostori te prisutnost kolekcija tekućine. Pregled mora obuhvaćati bubrege (mjesto, broj, veličinu, ehostrukturu) i nadbubrežne žlijezde (veličina i ehostruktura). Frekvencija sonde mora biti prilagođena dobi, debljini tkiva i dubini struktura koje se ispituju. Transvaginalne sonde koriste se samo kod seksualno aktivnih pacijentica, ponekad za dovršetak transabdominalnog pregleda. Omogućuju bolju vizualizaciju šupljine maternice, posebno endometrija i jajnika. (26) Iako se oba pristupa koriste u kliničkoj praksi, istraživanjem je utvrđeno da je transvaginalni UZV superiorniji u usporedbi s transabdominalnim pružajući uvid u abnormalnosti koje nisu uočene na transabdominalnom UZV-u u 71% pacijentica s PID-om. (27) Tako da transvaginalni UZV bi trebalo koristiti kad god je to moguće, iako se transabdominalni UZV preporučuje ako se želi prikazati veća površina u slučaju kada su strukture maternice i adneksa izvan vidnog polja transvaginalne sonde. Osim toga, osnaženi i obojani doppler prikazi se mogu koristiti za procjenu vaskulariziranosti jajnika i adneksa što može biti od koristi kod postavljanja dijagnoze. (28)

U procjeni opstetričkih i ginekoloških uzroka boli, transvaginalnim UZV-om mogu se razlikovati nalazi hemoragična cista ili PID od onih kojima je potrebna hitna pomoć, poput torzije jajnika. (28)

6.1 KARAKTERISTIKE UPALNE BOLESTI ZJEDLICE NA ULTRAZVUKU

Nalazi UZV-a u ranom stadiju PID-a obično su vrlo suptilni i nije ih lako otkriti. Ponekad je moguće uočiti povećanje maternice i jajnika, nejasne rubove mekog tkiva, zadebljanje ligamenata i jajovoda te tekućinu unutar endometrijske šupljine ili u Douglasovom prostoru. (25)

Napredovanjem bolesti, UZV nalazi jajovoda jedni su od najspecifičnijih obilježja PID-a. Proširene, ispunjenje tekućinom, presavijene i tubularne strukture u adneksima ključni su nalazi u hidrosalpinksu i piosalpinksu. Luminalna tekućina može biti čisto anehogena ili složena s materijalima različite ehogenosti dok stijenke jajovoda postaju zadebljane i hiperemične. Upaljeni jajnik može dobiti reaktivni policistični izgled i te se priljepiti za jajovod koji često može biti smješten straga i inferiorno u predjelu Douglasovog prostora. (25)

Uz abnormalne granice jajovoda potrebno je obratiti pažnju i na nabore jajovoda. Nabori su zadebljani zbog upale i vizualiziraju se prema različitim aspektima, ovisno o upadnom kutu sonde. Kada se sonda postavi u ravnini uzdužnoj od jajovoda, nabori se pojavljuju u obliku nepotpunih pregrada s različitim stupnjevima debljine, ovisno o stupnju upale. Kada je sonda postavljena u ravnini okomitoj na os jajovoda, nabori imaju različite pojave opisane u literaturi, poput znaka zupčanika ili kuglica na znakovnom nizu. (4)

Ultrazvuk se smatra prvo linijom slikovne dijagnostike u procjeni sumnje na salpingitis. Međutim, ultrazvuk može pokazati samo suptilne abnormalnosti kao što su tortuoznost jajovoda, hiperemija stijenke i zadebljanje jajovoda više od 5 mm. Kad su normalne veličine, jajovodi imaju promjer 1–4 mm i nisu redovito prikazani na ultrazvuku. (6)

Salpingitis se rijetko javlja izolirano. Infekcija jajovoda vrlo se brzo širi na jajnik i na ultrazvuku se mogu prepoznati tri faze napredovanja: U prvom, jajnik nije zahvaćen, a to je još lakše procijeniti ukoliko se na jajniku mogu uočiti jedan ili više folikula. U drugom stadiju postoji zahvaćenost jajnika, što rezultira uspostavljanjem jukstapozicije jajovoda i jajnika, ali se strukture još uvijek mogu identificirati na ultrazvuku. Ova se faza progresije naziva tuboovarijski kompleks. Jajnik je često zahvaćen u obliku ooforitisa, što rezultira povećanjem jajnika i gubitkom kortikomedularne diferencijacije. Ako je zahvaćenost jajnika takva da se ove jajnik i jajovod stapaju i više se ne mogu identificirati, smatra se da je nastao tuboovarijski apsces. Kad se takva lezija otkrije u kroničnom stadiju, ona se prikazuje kao heterogena

ehogena masa, koja može biti većeg volumena. (3) Osjetljivost UZV-a za dijagnozu tuboovarijskog kreće se od 56% do 93%, a specifičnost od 86% do 98%. (28)

Piosalpinks se obično može uočiti na ultrazvuku s karakterističnim zadebljanjem i hiperemijom stijenke jajovoda i prisutnošću debrisa, koji se prikazuje kao hiperehogeni materijal unutar proširenog jajovoda. (6)

U slučaju hidrosalpinksa nalazi ultrazvuka mogu prikazivati karakteristični nalaz proširenog jajovoda koji sadrži tekućinu jednostavnog izgleda. Ako je jajovod distenziran stvoriti će se nepotpune pregrade unutar lumena. (6)

7. MAGNETSKA REZONANCIJA (MR)

U slučaju poteškoća s postavljanjem dijagnoze na ultrazvuku, MR zdjelice može biti vrijedna alternativa CT snimanju. Poput CT-a, ne koristi se kao metoda izbora prije UZV-a. (3)

MR se donedavno rijetko predlagao kao alternativni način snimanja za procjenu akutno bolesnih pacijentica koje se prezentiraju s bolovima u zdjelici. Ograničena dostupnost MR te složenost, duljina i cijena postupka neke su od prepreka široj primjeni u akutnim situacijama. Međutim, multiplanarni kapacitet i izvrstan kontrast mekih tkiva, nedostatak ionizirajućeg zračenja i općenito prihvaćena sigurnost trenutno dostupnih intravenskih kontrastnih sredstava povoljne su značajke. (29)

Načini kojima se mogu prikazati ženski spolni organi na MR-u uključuju sagitalni presjek T2 mjerenim slikama te aksijalni presjek T1 i T2 mjerenim slikama. Sagitalna T2 mjerena slika koristi se za prikaz maternice i obično može prikazati maternicu, rodnicu, rektum, Douglasov

prostor, mokraćni mjehur i mokraćnu cijev u jednoj ravnini. T1 mjerene slike sa supresijom masnog tkiva također se rutinski koriste za razlikovanje krvi od masti. Kontrastno sredstvo koristi se selektivno u procjeni ginekoloških zloćudnih bolesti, PID-a i aktivnih krvarenja. (30)

Struktura maternice se izvrsno prikazuje na T2 mjerenim slikama. Endometrij ima visok intenzitet dok zona koja odgovara unutarnjem miometriju se pojavljuje kao pojas niskog intenziteta. Periferni miometrij ima srednji intenzitet signala. Širina endometrija varira tijekom menstrualnog ciklusa. Najveća je i najjasnije se vidi u kasnoj sekretornoj fazi. Tijelo maternice veće je od cerviksa tijekom razdoblja reproduktivne dobi. Jajnici se također jasno prikazuju kod žena reproduktivne dobi, odnosno jajnici prikazuju hipointenzivnu stromu s hiperintenzivnim folikulima na T2 mjerenim slikama. Na T1 mjerenim slikama ženski spolni organi pokazuju homogen nizak do srednji intenzitet. (31)

7.1 KARAKTERISTIKE UPALNE BOLESTI ZJEDLICE NA MAGNETSKOJ REZONANCIJI

MR snimanje može biti korisno kada su nalazi UZV-a ograničene vrijednosti ili dvosmisleni. U jednoj studiji MR snimanje bilo je točnije od transvaginalnog UZV-a u prikazu PID-a i pružalo je više informacija u svrhu diferencijalne dijagnoze. MR snimanje imalo je veću osjetljivost (95%), specifičnost (89%) i točnost (93%) u prikazu PID-a u usporedbi s onima kod transvaginalnog UZV-a (osjetljivost, 81%; specifičnost, 78%; točnost, 80%). (32)

Prepoznatljivi nalazi ooforitisa, koji se mogu vidjeti na snimkama MR-a, uključuju blago povećanje jajnika, veličine više od 3 cm, s hiperemijom strome jajnika i policistični izgled jajnika, s više malih (2–10 mm) folikula unutar povećane strome jajnika. Također može se vidjeti i povećanje intenziteta jajnika, a obično je nalazu pridružena i slobodna tekućina u Douglasovom prostoru. (6)

Hidrosalpinks i piosalpinks na slikama MR-a izgledaju kao proširene cjevaste strukture ispunjene tekućinom. Kod piosalpinka stijenka proširenog jajovoda može biti zadebljana te imati promjenjiv intenzitet na T1 mjerenim slikama i heterogeni intenzitet na T2 mjerenim slikama. Međutim, piosalpinks se često ne može pouzdano razlikovati od hidrosalpinka na MR slikama. (32) MR snimanje također pomaže u diferencijaciji piosalpinka od hematosalpinka, jer u slučaju hematosalpinka neće se prikazati zadebljanje stijenki i bit će uočljiv visok ili promjenjiv intenzitet signala na T1 mjerenim slikama zbog prisutnosti krvnih produkata. (6)

Tubeovarijski apsces može se prikazati kao multilokularna cistična struktura ili kao loše definirana heterogena masa s cističnim i solidnim komponentama, ovisno o stadiju. Opisana masa se na T1 mjerenim slikama prikazuje niskim intenzitetom, dok je na T2 mjerenim slikama visokog intenziteta. Zid apscesa i susjedne upalne promjene bolje se prikazuju nakon primjene kontrastnog sredstva na bazi gadolinija. Mjehurići plina unutar apsces najspecifičniji su znak tubeovarijskog apscesa. Možda ih je najbolje otkriti na T2 mjerenim slikama. Ukoliko se tubeovarijski apces javlja s acitesom i limfadenopatijom može biti teško razlikovati apsces od maligne neoplazme jajnika. Međutim, rak jajnika obično nije povezan s dilatacijom jajovoda. Stoga otkrivanje hidrosalpinka unutar složene mase adneksa može pomoći u diferencijalnoj dijagnozi. (14,32,33)

8. PREDNOSTI CT-A U USPOREDBI S OSTALIM RADIOLOŠKIM METODAMA

PID je jedan od čestih ginekoloških poremećaja koji pogađa žene u reproduktivnoj dobi. Pacijentice se često javljaju s nespecifičnim ili minimalnim simptomima zbog čega su radiološke metode izuzetno bitan segment kod postavljanja dijagnoze, pogotovo zbog toga što su posljedice neliječenog PID-a, kao neplodnost i povećani rizik od ektopične trudnoće, izuzetno ozbiljne. (8)

Radiološke dijagnostičke metode se koriste ukoliko pacijentica dolazi u akutnoj fazi PID-a kada se pomoću tih metoda lakše razlikuju diferencijalne dijagnoze ili u kasnom stadiju ako je PID prošao nezapaženo te su nastale određene komplikacije bolesti. (3)

Ukoliko se pacijentice javljaju s akutnom boli u području zdjelice najčešće se kao prva metoda izbora koristi UZV, transvaginalni ili transabdominalni. Iako se upotreba CT-a sve više širi, trenutno se CT uglavnom primjenjuje ako početna sumnja nije ginekološki poremećaj, ako su nalazi UZV-a dvosmisleni ili ako se abnormalnost širi izvan vidnog polja koje je moguće postići endovaginalnom sondom te ako je potrebna daljnja karakterizacija bolesti. (5)

Prednosti CT-a su da omogućuje detaljniji i kvalitetniji prikaz ženskih spolnih organa naspram UZV-a koji sam često nije dovoljan za postavljanje dijagnoze. Na primjer, CT omogućava bolju procjenu blagih upalnih promjena u usporedbi s UZV-om, gdje je u jednom istraživanju utvrđeno da dijagnostička točnost CT-a za akutni salpingitis 84%. Također prednost je što ne ovisi o vještini operatera kao što ovisi primjena UZV-a te nema tehničkih ograničenja kao što su otežana vizualizacija zbog prekomjerne težine pacijentica ili zbog prisutnosti plinova u crijevima. Unatoč svojim ograničenjima UZV se često koristi kao radiološka metoda iz razloga što je to metoda u kojoj nema ionizirajućeg zračenja te je najlakše dostupan i relativno jeftin. (25,28)

Napredak u tehnologiji i veća dostupnost doveli su do povećane upotrebe CT-a i MR-a, pogotovo kod pacijentica koje se javljaju s bolovima u području zdjelice te se sve češće počinju koristiti prije procjene UZV-om. U prošlosti su ultrazvučni pregledi prethodili zbog izraženih troškova CT-a i MR-a, izbjegavanja izlaganja zračenju i relativne lakoće upotrebe. Međutim, kako su se CT i MR tehnologija poboljšale, njihova upotreba u dijagnosticiranju uzroka bolova u području zdjelice postala je jednaka ulozi ultrazvuka. (34)

MR se smatra superiornijom metodom od CT-a zbog toga što omogućuje bolju razlučivost kontrasta mekih tkiva i daje detaljnije informacije o lezijama zdjelice, što sužava diferencijalnu dijagnozu akutnih ginekoloških bolesti. Također, MR snimanje može pomoći u dijagnozi krvarenja pokazujući promjene intenziteta unutar lezija. (10)

Kod usporedbe dijagnostičke izvedbe CT-a s MR-om može se obzir uzeti retrospektivno istraživanje koje je provedeno na pacijenticama s akutnom netraumatskom boli u trbuhu koje su imale MR ili CT pregled abdomena ili zdjelice. Istraživanjem je utvrđeno da su kod postavljanja dijagnoza karakteristike CT-a bile: osjetljivost 88%, specifičnost 90%, pozitivna prediktivna vrijednost 91% i negativna prediktivna vrijednost 85% i dijagnostička točnost 88%. Karakteristike MR-a su bile osjetljivost 91%, specifičnost 85%, pozitivna prediktivna vrijednost 81%, negativna prediktivna vrijednost 94 % i dijagnostička točnost 88% te je utvrđeno da razlike nisu bile statistički značajne. (35)

Uz sve navedeno uporaba CT-a u usporedbi s MR-om prednjači također i zbog toga što je cijena MR-a relativno visoka i vrijeme trajanja pregleda je poprilično dugo te to što je kontraindiciran kod bolesnika s elektrostimulatorom srca, kohlearnim implantatima i određenim metalnim predmetima. (31)

9. ZAKLJUČAK

Upalne bolesti zdjelice su ozbiljno stanje koje može zahvatiti bilo koji dio gornjeg ženskog spolnog sustava te ako se ne liječi na vrijeme može ostaviti ozbiljne i dugotrajne posljedice. Upravo iz tog razloga je pravovremeno postavljanje dijagnoze bitno kako bi se na vrijeme započela terapija i tu veliku ulogu imaju radiološke metode dijagnostike. Iako je UZV najčešće metoda prvog izbora, a MR se pokazao korisnim u procjeni kompleksnije patologije, primjena CT-a kod postavljanja dijagnoze u slučajevima bolova u području zdjelice i PID-a postaje sve veća. CT omogućuje detaljan anatomske prikaz organa u unutrašnjosti ljudskog tijela zbog čega olakšava prepoznavanje ranog i kasnog stadija PID-a, komplikacija te razlikovanje od drugih stanja koja se prezentiraju nalik PID-u, pogotovo ako se radi o akutnoj boli u donjem dijelu abdomena gdje u diferencijalnu dijagnozu ulaze u obzir bolesti raznih etiologija. PID ima širok spektar mogućih nalaza na CT-u te je izuzetno bitno poznavati ih i adekvatno prepoznati kako bi se na vrijeme počelo s primjenom terapije i tako spriječilo daljnje napredovanje bolesti i razvoj komplikacija.

10. ZAHVALA

Zahvaljujem se svojoj obitelji na bezuvjetnoj podršci, razumijevanju, strpljenju i motivaciji tijekom cijelog studija. Za pruženu pomoć, upute i savjete tijekom izrade diplomskog rada te izuzetnoj ljubaznosti zahvaljujem se svojoj mentorici prof. dr. sc. Maji Prutki.

10. LITERATURA

1. Augustin G, Prutki M. Pelvic Inflammatory Disease. U: Catena F, Di Saverio S, Ansaloni L, Coccolini F, Sartelli M, ur. CT Scan in Abdominal Emergency Surgery. Cham: Springer International Publishing; 2018. str. 199–206.
2. Gradison M. Pelvic inflammatory disease. Am Fam Physician. 2012 Apr 15;85(8):791–6.
3. Thomassin-Naggara I, Darai E, Bazot M. Gynecological pelvic infection: what is the role of imaging? Diagn Interv Imaging. 2012 Jun;93(6):491–9.
4. Tukeva TA, Aronen HJ, Karjalainen PT, Molander P, Paavonen T, Paavonen J. MR imaging in pelvic inflammatory disease: comparison with laparoscopy and US. Radiology. 1999 Jan;210(1):209–16.
5. Bennett GL, Slywotzky CM, Giovanniello G. Gynecologic causes of acute pelvic pain: spectrum of CT findings. Radiographics. 2002 Aug;22(4):785–801.
6. Revzin MV, Mathur M, Dave HB, Macer ML, Spektor M. Pelvic Inflammatory Disease: Multimodality Imaging Approach with Clinical-Pathologic Correlation. Radiographics. 2016 Oct;36(5):1579–96.
7. Molander P, Sjöberg J, Paavonen J, Cacciatore B. Transvaginal power Doppler findings in laparoscopically proven acute pelvic inflammatory disease. Ultrasound Obstet Gynecol. 2001 Mar;17(3):233–8.
8. Sam JW, Jacobs JE, Birnbaum BA. Spectrum of CT findings in acute pyogenic pelvic inflammatory disease. Radiographics. 2002 Dec;22(6):1327–34.
9. Hebrang A, Klarić-Čustović R. Radiologija. 3. izd. Zagreb: Medicinska naklada; 2007
10. Iraha Y, Okada M, Iraha R, Azama K, Yamashiro T, Tsubakimoto M, i sur. CT and MR Imaging of Gynecologic Emergencies. Radiographics. 2017 Oct;37(5):1569–86.
11. Saksouk FA, Johnson SC. Recognition of the ovaries and ovarian origin of pelvic masses with CT. Radiographics. 2004 Oct;24 Suppl 1:S133-146.
12. Langer JE, Oliver ER, Lev-Toaff AS, Coleman BG. Imaging of the female pelvis through the life cycle. Radiographics. 2012 Oct;32(6):1575–97.
13. Revzin MV, Moshiri M, Katz DS, Pellerito JS, Mankowski Gettle L, Menias CO. Imaging Evaluation of Fallopian Tubes and Related Disease: A Primer for Radiologists. Radiographics. 2020 Oct;40(5):1473–501.
14. Kim SH, Kim SH, Yang DM, Kim KA. Unusual causes of tubo-ovarian abscess: CT and MR imaging findings. Radiographics. 2004 Dec;24(6):1575–89.
15. Plowman RS, Javidan-Nejad C, Raptis CA, Katz DS, Mellnick VM, Bhalla S, i sur. Imaging of Pregnancy-related Vascular Complications. Radiographics. 2017 Aug;37(4):1270–89.

16. Kim S, Kim TU, Lee JW, Lee TH, Lee SH, Jeon TY, i sur. The perihepatic space: comprehensive anatomy and CT features of pathologic conditions. *Radiographics*. 2007 Feb;27(1):129–43.
17. Woodward PJ, Sohaey R, Mezzetti TP. Endometriosis: radiologic-pathologic correlation. *Radiographics*. 2001 Feb;21(1):193–216; questionnaire 288-294.
18. Kuligowska E, Deeds L, Lu K. Pelvic pain: overlooked and underdiagnosed gynecologic conditions. *Radiographics*. 2005 Feb;25(1):3–20.
19. Chang HC, Bhatt S, Dogra VS. Pearls and pitfalls in diagnosis of ovarian torsion. *Radiographics*. 2008 Oct;28(5):1355–68.
20. Kawamoto S, Urban BA, Fishman EK. CT of epithelial ovarian tumors. *Radiographics*. 1999 Oct;19 Spec No:S85-102; quiz S263-264.
21. Karul M, Berliner C, Keller S, Tsui TY, Yamamura J. Imaging of appendicitis in adults. *Rofo*. 2014 Jun;186(6):551–8.
23. El Hentour K, Millet I, Pages-Bouic E, Curros-Doyon F, Molinari N, Taourel P. How to differentiate acute pelvic inflammatory disease from acute appendicitis ? A decision tree based on CT findings. *Eur Radiol*. 2018 Feb;28(2):673–82.
24. Le Pennec V, Hourna E, Schmutz G, Pelage J-P. Imaging in infections of the left iliac fossa. *Diagn Interv Imaging*. 2012 Jun;93(6):466–72.
25. Dupuis CS, Kim YH. Ultrasonography of adnexal causes of acute pelvic pain in premenopausal non-pregnant women. *Ultrasonography*. 2015 Oct;34(4):258–67.
26. Caprio MG, Di Serafino M, De Feo A, Guerriero E, Perillo T, Barbuto L, i sur. Ultrasonographic and multimodal imaging of pediatric genital female diseases. *J Ultrasound*. 2019 Sep;22(3):273–89.
27. Bulas DI, Ahlstrom PA, Sivit CJ, Blask AR, O'Donnell RM. Pelvic inflammatory disease in the adolescent: comparison of transabdominal and transvaginal sonographic evaluation. *Radiology*. 1992 May;183(2):435–9.
28. Bhosale PR, Javitt MC, Atri M, Harris RD, Kang SK, Meyer BJ, i sur. ACR Appropriateness Criteria® Acute Pelvic Pain in the Reproductive Age Group. *Ultrasound Q*. 2016 Jun;32(2):108–15.
29. Pedrosa I, Zeikus EA, Levine D, Rofsky NM. MR imaging of acute right lower quadrant pain in pregnant and nonpregnant patients. *Radiographics*. 2007 Jun;27(3):721–43; discussion 743-753.
30. Takeuchi M, Matsuzaki K, Nishitani H. Manifestations of the female reproductive organs on MR images: changes induced by various physiologic states. *Radiographics*. 2010 Aug;30(4):1147.
31. Imaoka I, Wada A, Matsuo M, Yoshida M, Kitagaki H, Sugimura K. MR imaging of disorders associated with female infertility: use in diagnosis, treatment, and management. *Radiographics*. 2003 Dec;23(6):1401–21.

32. Kim MY, Rha SE, Oh SN, Jung SE, Lee YJ, Kim YS, i sur. MR Imaging findings of hydrosalpinx: a comprehensive review. *Radiographics*. 2009 Apr;29(2):495–507.
33. Dohke M, Watanabe Y, Okumura A, Amoh Y, Hayashi T, Yoshizako T, i sur. Comprehensive MR imaging of acute gynecologic diseases. *Radiographics*. 2000 Dec;20(6):1551–66.
34. Kalish GM, Patel MD, Gunn MLD, Dubinsky TJ. Computed tomographic and magnetic resonance features of gynecologic abnormalities in women presenting with acute or chronic abdominal pain. *Ultrasound Q*. 2007 Sep;23(3):167–75.
35. Baron KT, Arleo EK, Robinson C, Sanelli PC. Comparing the diagnostic performance of MRI versus CT in the evaluation of acute nontraumatic abdominal pain during pregnancy. *Emerg Radiol*. 2012 Dec;19(6):519–25.

11. ŽIVOTOPIS

Rođena sam u Slavonskom Brodu, 17. kolovoza 1996. godine. Nakon završene osnovne škole upisala sam Klasičnu gimnaziju fra Marijana Lanosovića u Slavonskom Brodu. Medicinski fakultet u Zagrebu sam upisala 2015. godine. Na petoj godini studija (2019./2020.) dobila sam Dekanovu nagradu za akademski uspjeh.