

Angioplastika i stentiranje zajedničke i unutarnje karotidne arterije bez protekcije

Živić, Filip

Master's thesis / Diplomski rad

2021

Degree Grantor / Ustanova koja je dodijelila akademski / stručni stupanj: **University of Zagreb, School of Medicine / Sveučilište u Zagrebu, Medicinski fakultet**

Permanent link / Trajna poveznica: <https://um.nsk.hr/um:nbn:hr:105:617061>

Rights / Prava: [In copyright](#) / [Zaštićeno autorskim pravom.](#)

Download date / Datum preuzimanja: **2025-03-29**



Repository / Repozitorij:

[Dr Med - University of Zagreb School of Medicine Digital Repository](#)



**SVEUČILIŠTE U ZAGREBU
MEDICINSKI FAKULTET**

Filip Živić

**Angioplastika i stentiranje zajedničke i unutarnje
karotidne arterije bez protekcije**

DIPLOMSKI RAD



Zagreb 2021.

Ovaj diplomski rad izrađen je u Kliničkom zavodu za dijagnostičku i intervencijsku neuroradiologiju Kliničkog bolničkog centra Zagreb pod vodstvom doc. dr. sc. Davida Ozrećića i predan je na ocjenu u akademskoj godini 2020./2021.

Mentor rada: doc. dr. sc. David Ozrećić

Popis kratica:

ACI – lat. *arteria carotis interna*, unutrašnja karotidna arterija

ACC – lat. *arteria carotis communis*, zajednička karotidna arterija

ACE – lat. *arteria carotis externa*, vanjska karotidna arterija

ACS – eng. *acute coronary syndrome*, akutni koronarni sindrom

AP – lat. *angina pectoris*

AV – arterio-venska

BIS – bolnički informacijski sustav

CAD – eng. *cardiovascular disease*, kardiovaskularna bolest

CAS – eng. *carotid angioplasty and stenting*, karotidna angioplastika i stentiranje

CEA – eng. *carotid endarterectomy*, karotidna endarterektomija

CeVD – eng. *cerebrovascular disease*, cerebrovaskularna bolest

DAPT – eng. *dual antiplatelet therapy*, dvojna antiagregacijska terapija

DPD – eng. *distal protective device*, distalni protektivni uređaj

DUS – eng. *Doppler ultrasound* – doplerski ultrazvuk

DWI – eng. *diffusion weighted imaging*, difuzijski mjereno oslikavanje

MSCT – eng. *multislice computed tomography*, višeslojna računalna tomografija

MSCT-A – eng. *multislice computed tomography angiography*, višeslojna računalna tomografija - angiografija

PAD – eng. *peripheral artery disease*, periferna arterijska bolest

PACS – eng. *picture archiving and communication systems*, sustav za pohranu slika i komunikaciju

RIS – radiološki informacijski sustav

TIA – eng. *transient ischemic attack*, tranzitorna ishemijska ataka

Sadržaj

1. UVOD	1
1.1. Ateroskleroza	1
1.2. Kliničke manifestacije ateroskleroze	3
1.3. Prevencija ateroskleroze	5
1.4. Liječenje stenokluzivnih promjena u karotidnim arterijama	6
2. HIPOTEZA	13
3. CILJEVI RADA	14
4. MATERIJALI I METODE	15
5. REZULTATI	17
5.1. Demografska obilježja cjelokupne populacije	17
5.2. Ishodi operativnog zahvata	17
6. RASPRAVA	23
7. ZAKLJUČAK	27
8. ZAHVALE	28
9. POPIS LITERATURE:	29

Sažetak

Naslov rada: Angioplastika i stentiranje zajedničke i unutarnje karotidne arterije bez protekcije

Autor: Filip Živić

Mentor: doc. dr. sc. David Ozretić, dr. med.

Sažetak: Moždani udar (MU) je hitno stanje s lokalnom ishemijom moždanoga parenhima, tj. sa smanjenim dotokom krvi u moždano tkivo i posljedičnom hipoksijom. 30 do 45% svih ishemijskih moždanih udara uzrokovano je aterosklerotskom bolesti velikih arterija u vratu, posebice unutarnje karotidne arterije.

Endovaskularni zahvat, kao alternativa kirurškom, je minimalno invazivni zahvat s angioplastikom i postavljanjem potpornice u aterosklerotski suženu krvnu žilu. S ciljem smanjenja tromboembolijskog rizika odnosno povećanja sigurnosti zahvata, koriste se uređaji za distalnu protekciju tj. DPD-i (eng. *distal protective device*), no još uvijek nije jasno pokazano je li stopa perioperativnih komplikacija niža u zahvatima u kojima je korišten distalni protektivni uređaj.

Na uzorku ispitanika koji su bili endovaskularno liječeni zbog stenoze karotidne arterije u KBC Zagreb, analizirali smo demografska i epidemiološka obilježja pacijenata i njihove postoperacijske ishode kako bismo utvrdili postoji li povećan rizik komplikacija ako se zahvat izvodi bez distalnog protektivnog uređaja.

Rezultati su pokazali kako u pacijenata liječenih takvim endovaskularnim zahvatom nema statistički značajne razlike u učestalosti mikroembolijskih lezija u mozga detektiranih MR pregledom u odnosu na zahvat s protekcijom, te kako lezije u obje skupine nisu dovele do pogoršanja neurološkog statusa.

Ključne riječi: intervencijska neuroradiologija, karotidna angioplastika, stentiranje, distalni protektivni uređaji, moždani udar

Summary

Title: Angioplasty and stenting of common and internal carotid artery without protection

Author: Filip Živić

Mentor: doc. dr. sc. David Ozretić, dr. med.

Summary: Stroke is an emergency caused by an underlying local ischemia in the brain, parenchyma and hypoxia. 30-45% of all ischemic strokes are caused by atherosclerosis plaques developing in large arteries of the neck, namely internal carotid arteries.

Endovascular procedure, as an alternative to vascular surgery, is a minimally invasive approach that uses angioplasty and deploys expandable stents into narrowed, atherosclerotic blood vessels. Distal protective devices (DPDs) have been introduced with the intent of reducing the risk of thromboembolism, but their effectiveness in reducing the rate of perioperative complications is yet to be proven.

We analyzed demographic and epidemiological attributes, as well as postoperative outcomes in patients that were treated for carotid artery disease by endovascular approach in KBC Zagreb. Then, we assessed if the rate of complications was higher in procedures in which DPDs haven't been used.

The results showed neither statistical difference in the prevalence of the microembolic lesions nor decline in the neurological status of patients in who lesions were detected by MRI.

Key words: interventional radiology, carotid angioplasty, carotid stenting, distal protective device, stroke

1. Uvod

Moždani udar je stanje lokalne ishemije moždanoga parenhima, tj. smanjenog dotoka krvi u dijelove moždanoga tkiva, s posljedičnom hipoksijom. Moždani udar nalazi se na trećem mjestu uzroka smrti u razvijenom svijetu, te na prvom mjestu uzroka tjelesne nesposobnosti, tj. invaliditeta. Moždani udar može biti ishemijski i hemoragijski, a ishemijski je mnogo češći s udjelom od oko 80% (1). Najčešće ishodišno mjesto tromba u ishemijskom moždanom udaru jesu velike arterije vrata i početni segmenti velikih intrakranijskih arterija, u otprilike 30-45% slučajeva ishemijskoga moždanog udara. Uzrok tomu je visoka prevalencija aterosklerotske karotidne arterijske bolesti koja je prisutna kod 75 % muškaraca i 62 % žena (2,3).

1.1. Ateroskleroza

Arterioskleroza je skupina bolesti kojoj je zajedničko smanjenje elastičnosti, tj. povećanje krutosti stijenki krvnih žila. Arterioskleroza se prema nekim autorima dijeli na: ateroskerozu, Mönckebergovu kalcificiranu sklerozu medije te arterioloskleroza. (4) U fokusu rada bit će ateroskleroza – multifaktorijalna, sistemska bolest koja se manifestira lokalnim plakovima u unutrašnjem i srednjem sloju stijenke arterija.

Epidemiološki gledano, ateroskleroza je jedna od najraširenijih bolesti među ljudima. Bolest je to s ogromnim utjecajem na duljinu i kvalitetu života, a liječenje je skupo. Mnogi autori ističu kako su ateroskleroza i s njom povezani klinički sindromi velika javnozdravstvena epidemija. (5)

Rizični čimbenici povezani s aterosklerozom dijele se na konstitucijske i okolišne. Na konstitucijske čimbenike pojedinac ne može djelovati promjenom svojega ponašanja ili lijekovima, te u njih ubrajamo dob, spol i genetičko naslijeđe. Okolišne čimbenike pojedinac može mijenjati te se oni nalaze u fokusu preventivnih i terapijskih postupaka. Okolišni su čimbenici pretilost, hipertenzija, dislipidemija, pušenje duhanskih proizvoda, manjak fizičke aktivnosti, šećerna bolest te mnogi drugi. Za neke rizične čimbenike, poput povišene koncentracije homocisteina, čimbenika koji utječu na hemostazu, te učestali stres, veoma je teško procijeniti veličinu utjecaja (eng. *impact size*). (4)

Patogeneza ateroskleroze nije u potpunosti razjašnjena, no jedna od dominantnih teorija objedinjuje upalnu i imunološku komponentu. Ateroskleroza započinje oštećenjem endotela, nastavlja se stvaranjem tromba i infiltracijom upalnih stanica u tromb. Kolesterol i slobodne masne kiseline iz krvotoka potiču stvaranje slobodnih radikala kisika u endotelnim stanicama. Limfociti T luče proupalne tvari, pojačavaju upalu na lokalnom mjestu, a makrofagi procesom fagocitoze u svoju citoplazmu unose kolesterol i masne kiseline te tako nastaju pjenaste stanice koje grupiranjem postaju masne pruge. Glatkomišićne stanice proliferiraju, stvaraju kolagen koji se kombinira s masnim prugama te tako nastaju fibroateromi i komplicirane promjene. (6)

Manje, klinički nevažne, promjene nastaju u gotovo svim arterijama, no masivni fibroateromi i komplicirane promjene nastaju na prijemčivim mjestima u velikim arterijama, poglavito na mjestima specifične lokalne hemodinamike, obično na mjestima grananja. Jedna od teorija je da visoke vrijednosti smičnoga naprežanja (eng. *shear stress*) djeluju kao glavni uzrok oštećenja endotela. Na tom mjestu započinje zamršeni

proces prijanjanja trombocita, lučenja proupalnih tvari i vezivanja ostalih komponenti aterosklerotskog plaka. Ubrzanom razvoju plaka pogoduju retrogradne ili niske vrijednosti smičnog naprezanja ($<0,6 \text{ N/m}^2$ tj. $<6 \text{ dyn/cm}^2$) tijekom barem jednog dijela srčanog ciklusa. Poremećaj laminarnog protoka krvi, s oscilirajućim vrijednostima smičnog naprezanja, promovira upalu i oksidativni stres zbog pojačanog izražavanja adhezijskih molekula, faktora kemotaksije i rasta, kao i odlaganja lipida. (7) (8)

1.2. Kliničke manifestacije ateroskleroze

Ateroskleroza se može prezentirati na brojne i raznolike načine. Počinje masnim prugama koje su male, reverzibilne i asimptomatske, s fazama progresije i stagnacije bolesti. Ako pojedinac ne utječe na rizične faktore, promjenom životnoga stila ili lijekovima, bolest će napredovati do velikih fibroateroma s mogućim posljedičnim srčanim ili moždanim infarktom.

Velika je većina pacijenata bez ikakvih smetnji odnosno asimptomatski su. (9) Kod njih se nalaz arterijske stenoze pronađe slučajno, najčešće pri sistematskom pregledu ili u dijagnostičkoj obradi pokrenutoj zbog drugog razloga. U kliničkom pregledu takvih pacijenata može se npr. čuti auskultacijski šum nad karotidnom arterijom, a stenoza se može vizualizirati slikovnim metodama, najčešće doplerskim ultrazvukom (UZV) ili angiografijom računalnom tomografijom (CTA). (8)

Pacijenti koji imaju simptome prezentiraju se raznolikim kliničkim slikama, koje mogu biti akutne ili kronične. Kardiovaskularna bolest (CAD), cerebrovaskularna bolest (CeVD), periferna arterijska bolest (PAD) tri su najčešća sindroma povezana s aterosklerozom, no nisu jedini. Osim bolesti krajnjih organa, ateroskleroza može

uzrokovati slabost stijenki (manjak elastičnih vlakana kombinirano uz suvišak kolagena) krvnih žila što uzrokuje lokalne defekte, tj. aneurizme. Neke od drugih kliničkih slika kojima je ateroskleroza uzrok ili ih pogoršava su: vaskularna demencija, aortna disekcija, slabljenje bubrežne funkcije i akutna mezenterijskaa ishemija. (5,10,11)

Karotidna arterijska bolest u većini slučajeva preduvjet je za cerebrovaskularnu bolest. Slično drugim bolestima koje su uzrokovane aterosklerozom, oboljeli mogu biti bez simptoma ili imati brojne simptome koji značajno smanjuju kvalitetu života. Osim simptoma, bitna mjera je i stupanj stenozе, odnosno koliki je postotak unutrašnjeg promjera krvne žile „zauzet“ plakom. Ranije se puno veći značaj pridavao stupnju stenozе, no u današnjem vremenu, uz moderne slikovne metode i mogućnost vizualizacije samog aterosklerotskog plaka, za svakog se pacijenta pokušava donijeti individualna odluka o daljnjem liječenju. (8)

Prema nekim autorima, pacijenti s blagim stupnjem stenozе (oko 50%) koji imaju simptome, kao i oni sa višim stupnjem stenozе (60-70% i više) bez simptoma, trebalo bi liječiti minimalno invazivnim pristupom ili operativno o čemu će biti više govora u sljedećem poglavlju. (12)

Najvažnije kliničke slike kojima se karotidna arterijska bolest može prezentirati su tranzitorna ishemijska ataka (TIA) i moždani udar (MU). TIA-om se smatra naglo nastali gubitak funkcije neurona zahvaćenih ishemijom, a simptomi spontano prestaju unutar 24 sata od nastanka. Ako ne dođe do oporavka perfuzije moždanoga tkiva, tj. stupanj ishemije se pogorša, radi se o kliničkoj slici ishemijskoga moždanoga udara. Simptomi TIA-a i ishemijskog moždanoga udara su: motorička slabost, gubitak osjeta, poremećaji vida, poteškoće govora, oštećenje maloga mozga i moždanoga debla, glavobolja itd.

(10)

1.3. Prevencija ateroskleroze

Na aterosklerotske promjene moguće je djelovati na mnogo načina, a dva glavna pristupa su preventivni i kurativni. Stara narodna izreka da je „*bolje spriječiti nego liječiti*“ vrijedi posebice u bolestima uzrokovanim aterosklerozom.

Temelj je primarna prevencija kojoj je zadaća odgoditi nastanak i usporiti napredak ateroskleroze djelovanjem na što više nekonstitutivnih čimbenika rizika. Promovirati zdraviji životni stil, raditi na snižavanju broja pušača, poticati pretilo osobe na smanjenje tjelesne mase, promovirati umjerenu fizičke aktivnosti, kao i redovite liječničke kontrole neke su univerzalno primjenjive smjernice na kojima treba inzistirati.

Zato što osobe ne osjećaju neposrednu ugroženost za svoje zdravlje, teško je motivirati ih na promjenu životnih navika. Mnogi odluče promijeniti svoje navike tek nakon prvog akutnog događaja. Tada je s epidemiološkog gledišta primarna je prevencija zakazala te se djelovanje fokusira na sekundarnu i tercijarnu prevenciju. (13)

Mjere sekundarne prevencije pokušavaju otkriti koje osobe imaju povišeni rizik i ciljano se djeluje na taj dio populacije. Najbolji primjer takvoga pristupa jest probir (eng. *screening*). Pregled probira za karotidnu arterijsku bolest odrađuju liječnik obiteljske medicine uz pomoć nekoliko specijalista. Liječnik obiteljske medicine može odrediti kardiovaskularni rizik (primjerice „JBS3 kalkulator rizika“ ili „Čuvar srca“), odlučiti koje će daljnje pretrage indicirati, ordinirati farmakoterapiju te motivirati pacijenta na promjenu životnoga stila. (11)

Cilj je tercijarne prevencije liječiti osobe kod kojih se već dogodio akutni događaj, umanjiti njegove posljedice, kao i spriječiti nastanak novoga akutnog događaja.

Srž problema u takvom pristupu je što je liječenje posljedica akutnog događaja relativno neuspješno i skupo. Nadalje, sekundarna i tercijarna prevencija imaju mnogo ograničenja naspram primarne, kao što je manja učinkovitost. Unatoč sve boljim rezultatima liječenja i smanjenju smrtnosti, kumulativni utjecaj ateroskleroze, epidemije debljine te sve niža razina fizičke aktivnosti razlozi su za intenzivnije ciljane javnozdravstvene mjere kao i sustavno liječenje. (14)

1.4 Liječenje stenokluzivnih promjena u karotidnim arterijama

Kurativna je medicina također postigla velike rezultate u liječenju karotidne arterijske bolesti. Dvije su glavne intervencije: **karotidna angioplastika i stentiranje** (CAS) i **karotidna endarterektomija** (CEA), a ponajviše se razlikuju po stupnju invazivnosti i indikacijama.

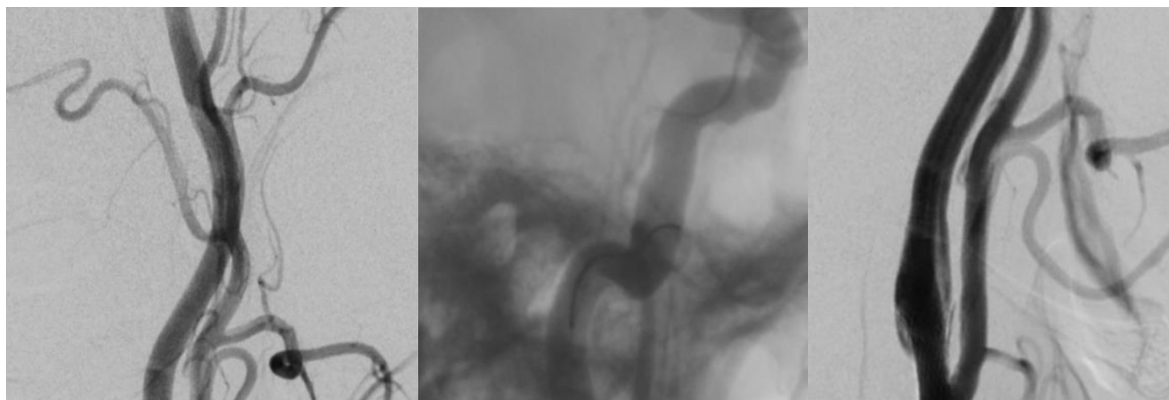
Karotidna angioplastika i stentiranje naziv je minimalno-invazivnog zahvata koji izvode intervencijski radiolozi. Zahvat se provodi u lokalnoj anesteziji, pod kontrolom ionizacijskog zračenja. Punkcijom se najčešće ulazi u femoralnu arteriju, žicom vodiljom (eng. *guidewire*) se najprije dolazi do luka aorte, a zatim se ovisno o strani zahvata, kateterizira lijeva ili desna zajednička karotidna arterija. U slučaju da se koristi neuroprotekcija, prolazi se mjesto stenozе i distalno od njega postavlja tzv. filter. Središnji dio zahvata jest balonska dilatacija mjesta stenozе uz postavljanje potpornice (eng. *stent*). Ukoliko je stupanj rezidualne stenozе visok, učini se postdilatacija balonom s ciljem smanjenja rezidualne stenozе na <30% (**Slika 1**).

Karotidna endarterektomija kirurški je zahvat na aterosklerotski suženim karotidnim arterijama vrata. Klasični pristup započinje rezanjem kože vrata uz medijalni rub sternokleidomastoidnog mišića, odstranjuje se masno tkivo, presijeca platizma, te se time prikazuju karotidne arterije (ACC, ACI, ACE). Pomoću dvije stezaljke (eng. *clamping*) prekida se krvotok kroz segment karotidnih arterija na kojem se planira zahvat. Najprije se uspostavlja alternativni krvotok pomoću premosnice, a zatim se stijenka arterije otvori uzdužnim rezom, dio opstruiran plakom zamijeni autolognim (vena) ili heterolognim (goveđe tkivo) transplantatom ili umjetnim materijalom. (15)

Odluka o podvrgavanju pacijenta vaskularnom ili endovaskularnom zahvatu ovisi o mnogim faktorima.

U **Tablici 1** prikazane su najvažnije smjernice za kirurško liječenje karotidne arterijske bolesti, preuzete od „Europskog društva za vaskularnu kirurgiju“ (16).

U **Tablici 2** nalaze se najvažnije smjernice za endovaskularno liječenje objavljene 2017. godine od strane „Europskog društva za kardiologiju“ (eng. European Society of Cardiology) uz preporuku „Europske organizacije za moždani udar“ (eng. ESO – European Stroke Organisation). (3,16)



Slika 1. Endovaskularni zahvat angioplastike i stentiranja stenozе ishodišta desne ACI. A) DSA pokazuje signifikantnu koncentričnu stenozu. B) Distalni protekcijski filter postavljen u završni dio vratnog segmenta ACI. C) Kontrolna DSA nakon angioplastike i stentiranja bez značajne rezidualne stenozе.

Tablica 1. Najbitnije smjernice za CEA

Smjernice za kiruško liječenje (CEA)	Klasa i razina dokaza
--------------------------------------	-----------------------

Preporuča se kod simptomatskih bolesnika sa stupnjem stenozе 70 % – 99 %, uz dokumentiranu stopu postoperativne smrti i moždanog udara <6%	I klasa, A razina dokaza
U bolesnika sa simptomatskom stenozom karotidnih arterija 50% – 69% treba razmotriti provođenje, samo u centrima s utvrđenom perioperativnim postotkom komplikacija (moždani udar i smrt) < 6%	Ila klasa, A razina dokaza
Izvoditi u što kraćem vremenskom razmaku od ishemijskog događaja (unutar dva tjedna)	I klasa, A razina dokaza
Revaskularizacije se ne preporuča u bolesnika sa stenozom karotidnih arterija < 50 %	III klasa, A razina dokaza

Tablica 2. Najbitnije smjernice za CAS

Smjernice za endvaskularno liječenje (CAS)	Klasa i razina dokaza
CAS se smije izvoditi samo u centrima s velikim brojem zahvata te utvrđenom perioperativnom postotkom komplikacija (moždani udar i smrt) < 6%	I klasa, A razina dokaza
U nedavno simptomatskih pacijenata sa stenozom 50 – 99% koji imaju anatomske varijacije ili komorbiditete koje ih čine 'visokorizičnima' za CEA, CAS bi se trebao razmotriti	Ila klasa, B razina dokaza
Bolesnici moraju primiti kombinaciju klopidogrela i aspirina neposredno prije te najmanje jedan mjesec nakon zahvata.	IV klasa, GCP razina dokaza

Ponuditi CAS asimptomatskim bolesnicima sa značajnom stenozom (>80%) karotidnih arterija u centrima s dokazanom niskom stopom komplikacija (moždanog udara i smrti) < 3%	IV klasa, GCP razina dokaza
--------------------------------------------------------------------------------------------------------------------------------------------------------------------------	--------------------------------

Okolnosti u kojima je, po pravilima struke, zabranjeno provesti određeni terapijski zahvat nazivamo kontraindikacijama, a mogu biti apsolutne i relativne.

Apsolutne kontraindikacije za CAS su: alergijska reakcija/intolerancija na acetilsalicilnu kiselinu, klopidogrel ili heparin, bubrežna insuficijencija, tromb prisutan u lumenu arterije, cirkumferentni kalcifikati u ACI te kronična okluzija ACI.

Relativnim kontraindikacijama smatraju se: životna dob pacijenta veća od 80 godina, anatomske varijacije karotidnih arterija (tortuoziteti, kompleksne kalcifikacije aortnog luka ili karotidne bifurkacije), dugačke subtotalne okluzije ACI, teški moždani udar u proteklih 4 do 6 tjedna, te otežan femoralni pristup.

Komplikacije koje su vezane uz endovaskularni zahvat mogu se javiti akutno ili kasno, a ovise o brojnim faktorima. Pažljivim probirom pacijenata moguće je odabrati pacijente koji su najbolji kandidati za endovaskularni zahvat, što je već spomenuto u prethodnim odjeljcima. Također, preoperacijska je priprema pacijenta od velike važnosti, a najčešće se upotrebljavaju klopidogrel i acetilsalicilna kiselina tj. dvojna antiagregacijska terapija (eng. *DAPT*). Tijekom samoga zahvata postoje trenuci u kojima je tromboembolijski rizik iznimno visok, primjerice manipulacija operativnim materijalima u luku aorte tijekom pristupa karotidnoj arteriji te dilatacija mjesta stenozе, a ukoliko se postavlja neuroprotektivni filter, to je prvotni prolazak mjesta opstrukcije.

Pretpostavlja se da je zbog toga važna operacijska tehnika, odnosno iskustvo operatera dolazi do izražaja.

Najopasnije komplikacije povezane s CAS-om su periproceduralni moždani udar, infarkt miokarda i smrt. U ranim 2000-im godinama, stopa komplikacija iznosila je 8-10%, no zbog kontinuiranog napretka u operativnoj tehnici, bolje uvježbanih timova te kvalitetnijih materijala stopa se snižava. U randomiziranoj kontroliranoj studiji CREST stopa komplikacija iznosila je 3.8%, najniža do sada objavljena. (18)

Neke od češćih i, uz dobru terapijsku intervenciju, manje opasnih perioperacijskih komplikacije jesu: vazovagalna i vazodepresorna reakcija, prolazni vazospazam i ozljeda mjesta punkcije. Kasne komplikacije su okluzija ACE (5 - 10%) i restenoza (3 - 5%). (19)

Jedna od komplikacija nakon CAS zahvata su i lezije koje se mogu uočiti na difuzijski mjerenom oslikavanju (DWI) magnetskom rezonancijom. One zapravo označavaju mjesta akutne ishemije i prikazuju se kao hiperintenzivan signal u moždanom parenhimu. Ovisno o volumenu i zahvaćenoj regiji, lezije mogu davati kliničku sliku, ali mogu biti i „tihe“ tj. asimptomatske. (20)

Postoji nekoliko randomiziranih kontroliranih studija koje su usporedile koja je metode superiornija u liječenju karotidne arterijske bolesti: CAS ili CEA. (21)

Zaključak je većine istraživača da su CAS i CEA podjednako učinkoviti, tj. da endovaskularni zahvat nije inferioran kirurškom. Značajna razlika nije uočena između ukupnog broja komplikacija, no postoji razlika u vrsti komplikacija: u skupini podvrgnutoj CAS-u učestalija komplikacija bio je perioperativni moždani udar (uz nižu stopu infarkta

miokarda), a u skupini podvrgnutoj CEA-i češći je perioperativni infarkt miokarda (uz nižu stopu moždanog udara). (22)

Do sada su usporedbe učinkovitosti zahvata CAS i CEA uglavnom rađene sa simptomatskim pacijentima, a samo je jedna randomizirana studija (ACST-1) napravila usporedbu zahvata kod pacijenata bez simptoma. No, u njoj je također pokazana slična učinkovitost oba zahvata. (18)

2. Hipoteza

Izostavljanje protekcijskog filtera tijekom zahvata karotidne angioplastike i stentiranja ne dovodi do većeg broja neuroloških komplikacija u odnosu na endovaskularni zahvat s uporabom protekcijskog filtera.

3. Ciljevi rada

Cilj je ovoga rada provjeriti valjanost početne hipoteze tj. utvrditi jesu li zahvati angioplastike i stentiranja na karotidnim arterijama sa neuroprotekcijom i bez nje jednako sigurni, analizirajući broj embolijskih lezija mozga detektiranih difuzijskim MR snimanjem nakon endovaskularnog zahvata.

Nadalje, cilj je rada provjeriti postoje li nekonstitutivni čimbenici rizika koji statistički značajno doprinose većoj stopi pojave embolijskih lezija.

Kako značajan broj članaka i studija dovodi u pitanje učinkovitost, a time i financijsku opravdanost upotrebe protekcijskih filtera, svrha je rada vlastitim podacima doprinijeti medicinskom stajalištu o nužnosti upotrebe cerebralne protekcije.

4. Materijali i metode

Podaci o pacijentima prikupljeni su retrospektivno, iz Bolničkog informatičkoga sustava (BIS) KBC-a Zagreb. Najprije su izdvojeni svi pacijenti koji su podvrgnuti karotidnoj angioplastici i stentiranju na Kliničke zavodu za dijagnostičku i intervencijsku neuroradiologiju, u razdoblju od 1.11.2018. do 19.4.2021. godine. Zatim je za svakoga od pacijenata provjereno udovoljava li slijedećim uključnim kriterijima:

- 1) Pacijentima je prije i poslije endovaskularnog zahvata učinjeno DWI magnetskom rezonancijom.
- 2) Iz povijesti bolesti i otpusnog pisma moglo se pratiti kliničko stanje nakon zahvata i pri otpustu iz bolnice.

Nakon prvog prolaska kroz operativne knjige i BIS, za zadani vremenski period, broj pacijenata bio je 223, a oba uključna kriterija zadovoljavalo je 37 pacijenata. Uzorku su dodana još 2 pacijenta iako imaju DWI snimke samo nakon zahvata, jer su primljeni su u bolnicu bez simptoma, a na DWI snimkama magnetske rezonancije nakon zahvata lezije nisu prikazane akutne lezije, što implicira da ih nije bilo niti neposredno prije zahvata.

Ukupno je dakle obrađeno 39 pacijenata, za koje su sakupljeni demografski i epidemiološki podaci. Također, detaljno je proučen operacijski zahvat, anamneza pri primitku u bolnicu, te fizikalni nalaz pri otpustu iz bolnice, kako bi se dobio dodatan uvid u eventualne komplikacije ili oporavak funkcije. Zatim su pregledani kontrolni pregledi neurologa kako bismo provjerili jesu li se javile komplikacije u postoperacijskom periodu (smrt ili novi moždani udar).

Potom su pregledane njihove DWI snimke magnetske rezonancije kako bi se utvrdilo

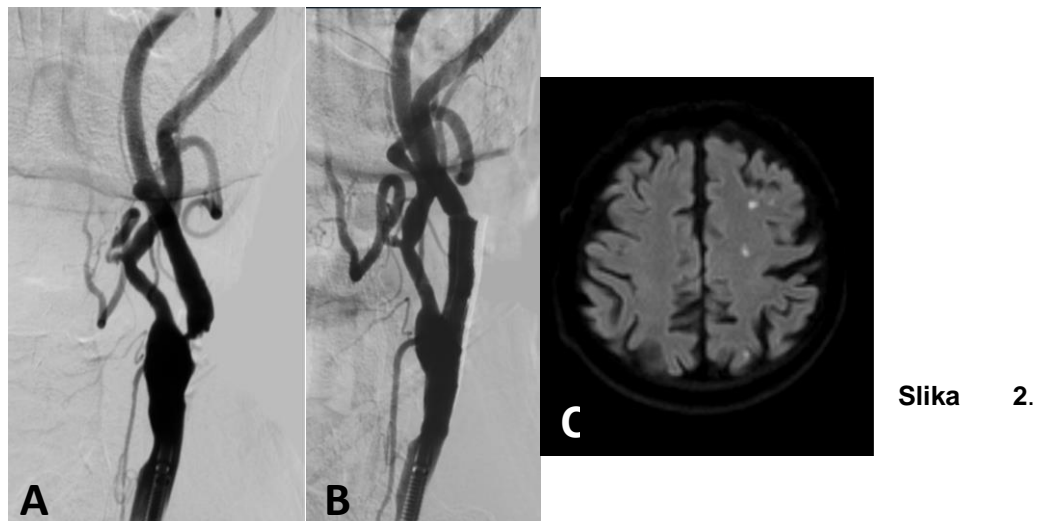
kod koliko pacijenata su nastale lezije i u kojim dijelovima moždanog parenhima nakon endovaskularnog zahvata angioplastike i stentiranja karotidne arterije, te su oni podijeljeni u dvije skupine ovisno o tome je li ili nije korišten protekcijski filter prilikom zahvata (Slika 2.).

Radiološki nalazi o operativnim zahvatima prikupljeni su iz RIS-a. MR i MSCT-A snimke pregledane su u PACS-u.

U radu su korištene bazične metode deskriptivne i analitičke statistike. Izračun hi-kvadrat testa napravljen je u programu „MedCalc“, a izračuni prosjeka i standardnih devijacija u platformi „Google Sheet“.

Dob pacijenata računala se početno s datumom rođenja i završno s datumom zahvata.

Konačni izraz starosti izražen je u obliku: (aritmetička sredina \pm jedna standardna devijacija), zaokružen na dvije decimale.



Mikroembolije nakon CAS-a. A,B) DSA prikaz ishodišne stenozе lijeve ACI prije i nakon angioplastike i stentiranja bez protekcije. C) Difuzijsko MR snimanje pokazuje akutne ishemijske lezije u lijevoj cerebralnoj hemisferi zbog mikroembolija.

5. Rezultati

5.1. Demografska obilježja cjelokupne populacije

Od 39 pacijenata u uzorku, njih 30 (76,9%) su muškarci, a 9 (23,1%) žene.

Nešto više od polovine, tj. 20 pacijenata (51,2%) prezentiralo se sa simptomima tranzitorne ishemijske atake i moždanog udara, a 19 pacijenata (48,8%) operirano je zbog značajne asimptomatske stenoze.

Velika je većina imala hipertenziju tj. povišen krvni tlak, njih 37 (94,8%), a samo su 2 (5,2%) pacijenta imala uredne vrijednosti krvnoga tlaka.

Hiperlipidemiju ili dijagnosticiran neki drugi poremećaj metabolizma lipida ima 26 (66,7%) pacijenata, a 13 (33,3%) ih je imalo uredne plazmatske vrijednosti lipida.

Za njih 14 (35,9%) postajala je jasna pozitivna anamneza pušenja duhanskih proizvoda, a njih 25 (64,1%) negiralo je konzumiranje duhanskih proizvoda.

Diabetes mellitus (tip II) ima 10 pacijenata (25,6%), a prosječna dob svih pacijenata iznosi $(70,16 \pm 8,41)$ godina.

5.2. Ishodi operativnog zahvata

Od 39 pacijenata na kojima je proveden endovaskularni zahvat, kod njih 16 (41%) korišten je distalni protektivni uređaj (neuroproteksijski filter), a kod ostalih 23 (59%) nije. Kod 30 (76,9%) je pacijenata bila dovoljna samo predilatacija, a u 9 (23,1%) je slučajeva bilo potrebno učiniti i postdilataciju.

Zahvati su obavljani na zajedničkim i unutarnjim karotidnim arterijama - lijeva ACC 2 zahvata (5,1%), lijeva ACI 17 (43,6%) zahvata, te desna ACI 20 (51,3%) zahvata.

U postoperacijskom periodu od 30 dana nije bilo smrtnih slučajeva, pogoršanja neurološkog statusa kao niti znakova ponovljenog cerebrovaskularnog događaja kod 37 (94,87%) pacijenata. Preostala su 2 pacijenata zbog zahvata dogovorno prebačena na „KBC Zagreb“ iz druge ustanove te su kontrolni pregledi odrađeni u matičnim ustanovama. Podaci o njihovom kliničkom oporavku nisu dostupni u informacijskom sustavu KBC-a.

U **Tablici 3** prikazani su podaci za pacijente podijeljene u dvije skupine, ovisno je li tijekom zahvata korišten protektivni uređaj ili nije. Opisana su demografska obilježja zasebno za svaku skupinu, kao i broj te postotak pozitivne anamneze za rizične čimbenike: hipertenziju, dislipidemiju, pušenje duhanskih proizvoda, dijabetesa mellitusa (tip II). Jedino je statistički značajna razlika nađena u broju pacijenata koji puše duhanske proizvode, kojih je značajno više u skupini koja je liječena bez upotrebe protekcijskog filtera (56,25% prema 21,74%, $p=0,0292$).

Također, zasebno za svaku skupinu prikazano je koliko je pacijenata liječeno zbog neuroloških simptoma, te kolika je pojavnost lezija na DWI snimkama nakon zahvata. U skupini pacijenata s neuroprotekcijom, lezije su na DWI snimkama detektirane u 2 od 16 (12,5%), a u skupini pacijanata bez neuroprotekcije, DWI lezije su se našle u 9 od 23 (39,13%) pacijenta, što ne predstavlja statistički značajnu razliku ($p=0,0727$). Pacijentima je nakon zahvata napravljen neurološki pregled, a pogoršanja nije bilo niti u jednoj skupini.

Tablica 3. Demografska, epidemiološka i klinička obilježja pacijenata podijeljenih prema načinu liječenja

	CAS sa protekcijom	CAS bez protekcije	<i>hi</i> -kvadrat test <i>p</i> -vrijednost	t-test nezavisnih uzoraka <i>p</i> -vrijednost
Prosječna dob , godine prosjek ± SD	67,44 ± 9,01	72,06 ± 7,59		0,0918
Broj pacijenata u skupini	16	23		
Spol muški / ženski (%/%)	13 / 3 (81,25%/18.75%)	17 / 6 (73,91%/26,09%)	0,5975	
Pozitivna anamneza	n (%)	n (%)		
Hipertenzije	15 (93,75%)	22 (95,65%)	0,7937	
Dislipidemije	12 (75%)	14 (60,87%)	0,3634	
Pušenja duhanskih proizvoda	9 (56,25%)	5 (21,74%)	0,0292*	

Diabetesa mellitusa (tip II)	3 (18,75%)	7 (30,43%)	0,4171	
Simptomatska klinička slika pri prijemu	8 (50%)	12 (52,17%)	0,8951	
Pojava lezija	2 (12,5%)	9 (39,13%)	0,0727	
Pogoršanje kliničke slike nakon zahvata	0 (0%)	0 (0%)		

* postignuta je statistička značajnost $p < 0,05$

Slijedeći je korak u našem znanstvenom radu bio provjeriti postoje li statistički značajne razlike između populacije pacijenata u kojih su se pojavila lezije te u onih koji nisu razvili lezije nakon endovaskularnog zahvata. Ti podaci prikazani su u **Tablici 4** u kojoj su pacijenti podijeljeni u dvije skupine. Prva je skupina pacijenata kod koje su se pojavile lezije na DWI snimkama, a druga skupina u kojoj lezije nisu zabilježene. U niti jednom analiziranom čimbeniku nije se našlo statistički značajne razlike među skupinama. Niti za jednoga pacijenta nije zabilježeno pogoršanje u neurološkom statusu.

Tablica 4. Demografska, epidemiološka i klinička obilježja pacijenata podijeljenih prema postojanju DWI lezija nakon zahvata

	DWI lezije prisutne	DWI lezije odsutne	<i>hi</i> -kvadrat test <i>p</i> -vrijednost	t-test nezavisnih uzoraka <i>p</i> -vrijednost
Broj pacijenata u skupini	11	28		
Prosječna dob, godine (prosjek ± SD)	72,85 ± 10,20	70,16 ± 7,54		0,2749
Spol muški/ženski	8/3 (72,72%/27,27%)	22/6 (78,57%/21,43%)	0,7004	
Pozitivna anamneza	n (%)	n (%)		
Hipertenzije	10 (90,91%)	27 (96,43%)	0,4876	
Dislipidemije	6 (54,55%)	20 (71,43%)	0,3205	
Pušenja duhanskih proizvoda	3 (27,27%)	11 (39,29%)	0,4873	

Diabetesa mellitusa (tip II)	3 (27,27%)	7 (25%)	0,8852	
Simptomatska klinička slika pri prijemu	5 (45,45%)	15 (53,57%)	0,6524	
Protekcija korištena	2 (18,18%)	14 (50%)	0,0757	
Pogoršanje kliničke slike nakon zahvata	0 (0%)	0 (0%)		

U skupini u kojoj je CAS obavljen s protekcijom, lezije na DWI presecima nađene su kod 2 pacijenta. U oba slučaja zahvat je izvršen na lijevoj ACI, a lezije su opisane ipsilaterano cerebralno tj. u kori velikoga mozga na lijevoj strani.

U skupini u kojoj je CAS obavljen bez protekcije, DWI lezija opisane su u 9 pacijenata. Zahvati su izvršeni jednom na lijevoj ACC, četiri puta na desnoj ACI i četiri puta na lijevoj ACI. U slučaju zahvata na lijevoj ACC – lezije su detektirane obostrano cerebralno. Kod zahvata na lijevoj ACI, lezije su u jednom slučaju opisane kontralateralno, dvaput lijevo ipsilateralno, te jednom bilateralno.

U zahvatima na desnoj ACI, lezije su nađene dvaput ipsilateralno, jednom cerebelarno, te nakon jednog zahvat na više mjesta ipsilateralno i cerebelarno (**Tablica 5**).

Tablica 5. Učestalost i lokacija postoperativnih DWI lezija

	Lokacije lezija	
--	-----------------	--

Lokacija zahvata	Cerebralno desno	Cerebralno lijevo	Cerebralno obostrano	Cerebelarno	Ukupno
ACC lijevo	0	0	1	0	1
ACC desno	0	0	0	0	0
ACI lijevo	1	2*	1	0	4
ACI desno	3*	0	0	2	5
Ukupno	4	2	2	2	10

**lezije opisane ipsilateralno zahvatu*

6. Rasprava

Od početka razvoja endovaskularnog zahvata angioplastike i stentiranja karotidnih arterija promišlja se kako smanjiti stopu komplikacija, poglavito moždanog udara. Razvijeni su razni neuroprotektivni uređaji koji se postavljaju proksimalno ili distalno od mjesta stenozе sa svrhom sprječavanja embolizacije komadića aterosklerotskog plaka u intrakranijsku cirkulaciju. Danas su najčešće korišteni distalni protektivni uređaji (DPD), tzv. filteri, koji omogućavaju nesmetanu cirkulaciju tijekom zahvata, a “hvataju” dijelove plaka koji se mobiliziraju manipulacijom žicama, balonima i potpornicama. Provedena randomizirana kontrolirana istraživanja do danas nisu jednoznačno donijela zaključak nosi li zahvat bez DPD-a veći rizik od onog u kojem se on koristi (18).

U Kliničkom zavodu za dijagnostičku i intervencijsku neuroradiologiju KBC Zagreb, zahvat angioplastike i stentiranja karotidne arterije izvodi se od 2006. godine, a godišnje se napravi oko 60 zahvata, koje obavljaju 4 intervencijska neuroradiologa, te svi zadovoljavaju uvjete iskustva koji se obično zahtijevaju za uključivanje centra u randomizirane studije. Svaki operater samostalno donosi odluku hoće li koristiti protekcijski filter ili ne tijekom zahvata, a uobičajeno se on koristi ako se MSCT angiografijom pokaže prisutnost "mekih" i ulceriranih plakova, te ako tijekom unutrašnje karotidne arterije distalno od mjesta stenozе dopušta sigurno postavljanje filtera.

Analizom demografskih i epidemioloških karakteristika pacijenata podijeljenih u dvije skupine, ovisno je li prilikom endovaskularnog zahvata korišten protekcijski filter ili nije, pokazalo se da postoji statistički značajna razlika samo u broju pacijenata koji puše duhanske proizvode, a kojih je značajno više bilo u skupini kod koje je korišten protekcijski filter ($p=0,0292$). Moguće objašnjenje moglo bi biti da je pušenje duhanskih proizvoda povezano s razvojem tzv. "mekih" ili nestabilnih aterosklerotskih plakova, a manje kalcificiranih, pa kako oni imaju veći embolijski potencijal češće je korištena protekcija. Odgovor na to pitanje dala bi nam morfološka analiza liječenih stenotskih lezija na snimkama MSCT angiografije, no nažalost one nisu bile dostupne za sve pacijente jer su brojni pregledi rađeni u vanjskim ustanovama.

Kada su se te dvije skupine analizirale s obzirom na pojavu DWI lezija na postoperativno učinjenim MR pregledima, pokazalo se kako ih ima više u skupini pacijenata kod kojih nije korištena protekcija prilikom zahvata (39,13% prema 12,5%), što iako pokazuje trend, nema statističku značajnost ($p=0,0727$). Važno je napomenuti kako se radi o malom uzorku pacijenata, te kako su DWI pozitivne lezije nađene samo u

oko četvrtine naših ispitanika (11 od 39). Moguće je kako bi na većem uzorku pacijenata uočena razlika postigla statističku značajnost.

Analizom učestalosti čimbenika rizika za aterosklerozu, inicijalnog neurološkog statusa i tehnike izvođenja zahvata, nije se pokazao statistički značajan utjecaj na pojavu DWI lezija.

Evidentno je kako distalni protekcijski filteri imaju ulogu u sprječavanju distalne embolizacije prilikom angioplastike i stentiranja stenotskih lezija na karotidnim arterijama, no pojava DWI pozitivnih lezija u dijelovima mozga koji nisu vaskularizirani karotidnom arterijom koja je bila liječena (čak i cerebelarno!) ukazuje na činjenicu kako se embolizacijski incidenti dešavaju i tijekom početnih dijelova endovaskularnog zahvata, prije nego što je protekcijski filter postavljen i prije nego se dilatira i stentira plak. Aterosklerotske promjene česte su na luku aorte, te manipulacija materijalima prilikom selektivne kateterizacije ACC može dovesti do embolizacije u sve supraaortalne ogranke.

Jedna je studija (23) pokazala kako su za male lezije u cerebralnom parenhimu odgovorni plinoviti mikroembolusi, koji se javljaju čak i uz korištenje DPD-a, jer su mnogo manji od pora filtera, zbog čega oni lako prolaze u distalno irigacijsko područje operirane krvne žile. Embolusi su, osim u plinskom, često i u čvrstom stanju. Takvi su embolusi većeg promjera, pa bi filter, teoretski, trebao bi biti beziznimno učinkovit u njihovom zaustavljanju, no iskustveno znamo da to nije slučaj. Potencijalno objašnjenje kako čvrsti embolusi „izbjegnu“ DPD filtere veže se uz trenutak njihova nastanka. Neki istraživači smatraju da oni nastaju pri prvom prolasku kroz mjesto stenoze krvne žile,

dok filter još nije postavljen, ili tijekom izvlačenja materijala kada se komadić tromba otkine od veće mase uhvaćene u filteru. (23)

Istraživači u navedenoj studiji mikroembolusa ističu da se, čak i u rijetkim slučajevima multiplih lezija, klinički status pacijenata nije pogoršao. Tome je sukladan i naš najvažniji nalaz kako niti kod jednog pacijenta s DWI pozitivnim lezijama nije došlo do razvoja novog neurološkog deficita ili pogoršanja postojećeg, što je pokazatelj dobrog odabira pacijenata i kvalitetne operativne tehnike koji opravdavaju CAS kao alternativu klasičnom kirurškom liječenju.

Smatramo kako naši rezultati, iako dobivenim na malom uzorku iz jednog centra, ukazuju kako je zahvat angioplastike i stentiranja karotidne arterije bez korištenja distalnog protekcijskog uređaja siguran kao i kada se takav uređaj koristi.

7. Zaključak

U ovom smo radu analizirali karakteristike 39 pacijenata i ishode endovaskularnih zahvata angioplastike i stentiranja karotidne arterije na Kliničkom zavodu za dijagnostički i intervencijsku neuroradiologiju KBC-a Zagreb. Pacijenti su podvrgnuti zahvatu u razdoblju od mjeseca studenog 2018. godine do travnja 2021. godine. U istraživanje su uključeni samo oni pacijenti koji su imali DWI snimke magnetskom rezonancijom i prije i poslije zahvata. Retrogradno smo prikupili podatke o demografskim obilježjima, rizičnim čimbenicima za aterosklerotku bolest, te podatke o postoperativnim komplikacijama i ishodima. Izdvojene podatke usporedili smo između dvije skupine - prva kod kojih je korišten DPD prilikom endovaskularnog zahvata, i druga, kod koje nije korišten DPD. Provjerili smo statističku značajnost rizičnih čimbenik i utvrdili da je broj pušača veći u skupini prvoj skupini (56,25% prema 21,74%, $p=0,0292$). Razlika u kategoriji „Pojavi lezija“ može se opaziti (12,5% prema 39,13%, $p=0,0727$), no test nije dosegao razinu statističke značajnosti. Testove statističke značajnosti ponovno smo proveli, ali su pacijenti raspoređeni u dvije nove skupine – skupina pacijenata kod kojih su opažene lezije na DWI snimkama i skupina pacijenata kod kojih lezije nisu opažene. Niti jedan od rizičnih čimbenika nije dosegao statističku značajnost. Iako su lezije opažene u 28,2% svih pacijenata, ističemo kako niti jedan pacijent nije pokazao novi neurološki deficit u tridesetdnevnom postoperativnom razdoblju. Stoga smatramo da klinički pregled ostaje najbitniji alat za procjenu opsega i broja komplikacija nakon zahvata.

8. Zahvale

Najprije bih se htio zahvaliti mentoru, doc. dr. sc. Davidu Ozreću na stručnim savjetima, velikodušnoj pomoći i uloženom vremenu pri izradi ovoga diplomskoga rada.

Zahvaljujem se svojim roditeljima, Zoranu i Mariji te ostalim članovima obitelji koji su mi pružili veliku potporu tijekom studija.

Zahvaljujem se i svim dragim prijateljima koji su sjećanja na fakultet i studentske dane učinili nezaboravno lijepima.

9. Popis literature:

1. Žarković K, Dmitrović B, Kolenc D, Damjanov I. Bolesti živčanoga sustava. In: Damjanov I, Seiwert S, Jukić S, Nola M, editors. Patologija. 5th ed. Zagreb: Medicinska naklada; 2018. p. 804–14.
2. Knight-Greenfield A, Nario JJQ, Gupta A. Causes of Acute Stroke: A Patterned Approach. *Radiol Clin North Am* [Internet]. 2019;57(6):1093–108. Available from: <https://doi.org/10.1016/j.rcl.2019.07.007>
3. Strenja-Linić I, Kovačević M, Kovačić S, Čaljkušić-Mance T, Miljanović I, Hasandić D, et al. Klinička slika, dijagnostika i smjernice u liječenju bolesnika sa stenozom karotidne arterije. *Med Flum.* 2013;Vol. 49:17–30.
4. Čupić H. et al. Bolesti krvnih žila. In: Patologija. peto, prer. Zagreb: Medicinska naklada; 2018. p. 227–39.
5. Barquera S, Pedroza-Tobías A, Medina C, Hernández-Barrera L, Bibbins-Domingo K, Lozano R, et al. Global Overview of the Epidemiology of Atherosclerotic Cardiovascular Disease. *Arch Med Res.* 2015;46(5):328–38.
6. Gamulin S. et al. Patofiziologija. In: Reiner Ž GS, editor. Patofiziologija. 8. Zagreb: Medicinska naklada; 2018. p. 212–23.
7. Feldman CL, Stone PH. Intravascular hemodynamic factors responsible for progression of coronary atherosclerosis and development of vulnerable plaque. *Curr Opin Cardiol.* 2000;15(6):430–40.
8. Chatzikonstantinou A, Wolf ME, Schaefer A, Hennerici MG. Asymptomatic and symptomatic carotid stenosis: An obsolete classification? *Stroke Res Treat.* 2012;2012.
9. Ratchford E V., Evans NS. Carotid artery disease. *Vasc Med (United Kingdom).* 2014;19(6):512–5.
10. Langhorne P. Stroke Medicine Davidson's Principles and Practice of Medicine. In: Ralston, Stuart H.\ Pennman, Ian D.\ Strachan, Mark W. J.\ Hobson RP, editor. Davidson's Principles and Practice of Medicine. 23rd Editi. Elsevier; 2018. p. 1147–62.
11. Libby P, Buring JE, Badimon L, Hansson GK, Deanfield J, Bittencourt MS, et al. Atherosclerosis. *Nat Rev Dis Prim.* 2019;5(1):1–18.
12. Lanzino G, Rabinstein AA, Brown RD. Treatment of carotid artery stenosis: Medical therapy, surgery, or stenting? *Mayo Clin Proc.* 2009;84(4):362–8.
13. Lechner K, von Schacky C, McKenzie AL, Worm N, Nixdorff U, Lechner B, et al. Lifestyle factors and high-risk atherosclerosis: Pathways and mechanisms beyond traditional risk factors. Vol. 27, *European Journal of Preventive Cardiology.* 2020. p. 394–406.

14. Conti L, Frei A, Noble S. Atherosclerosis: A systemic disease. *Eur Geriatr Med*. 2013;4(3):185–7.
15. M D, P T, SM S. Carotid Endarterectomy. [Updated 2021 Jan 31]. In: StatPearls [Internet]. Treasure Island (FL): StatPearls Publishing; 2021 Jan-. Available from: <https://www.ncbi.nlm.nih.gov/books/NBK470582/>. In StatPearls Publishing; 2021.
16. Eckstein HH. European Society for Vascular Surgery Guidelines on the Management of Atherosclerotic Carotid and Vertebral Artery Disease. *Eur J Vasc Endovasc Surg* [Internet]. 2018;55(1):1–2. Available from: <https://doi.org/10.1016/j.ejvs.2017.06.026>
17. Aboyans V, Ricco JB, Bartelink M-LLEL, Björck M, Brodmann M, Cohnert T, et al. 2017 ESC Guidelines on the Diagnosis and Treatment of Peripheral Arterial Diseases, in collaboration with the European Society for Vascular Surgery (ESVS). Vol. 39, *European Heart Journal*. *European Heart Journal*; 2018. p. 763–816.
18. Lamanna A, Maingard J, Barras CD, Kok HK, Handelman G, Chandra R V., et al. Carotid artery stenting: Current state of evidence and future directions. *Acta Neurol Scand*. 2019;139(4):318–33.
19. Bates ER, Babb JD, Casey DE, Cates CU, Duckwiler GR, Feldman TE, et al. ACCF/SCAI/SVMB/SIR/ASITN 2007 Clinical Expert Consensus Document on Carotid Stenting. A Report of the American College of Cardiology Foundation Task Force on Clinical Expert Consensus Documents (ACCF/SCAI/SVMB/SIR/ASITN Clinical Expert Consensus Document . *J Am Coll Cardiol*. 2007;49(1):126–70.
20. Maggio P, Altamura C, Lupoi D, Paolucci M, Altavilla R, Tibuzzi F, et al. The Role of White Matter Damage in the Risk of Periprocedural Diffusion-Weighted Lesions after Carotid Artery Stenting. *Cerebrovasc Dis Extra*. 2017;7(1):1–8.
21. Bonati LH, Jongen LM, Haller S, Flach HZ, Dobson J, Nederkoorn PJ, et al. New ischaemic brain lesions on MRI after stenting or endarterectomy for symptomatic carotid stenosis: a substudy of the International Carotid Stenting Study (ICSS). *Lancet Neurol* [Internet]. 2010;9(4):353–62. Available from: [http://dx.doi.org/10.1016/S1474-4422\(10\)70057-0](http://dx.doi.org/10.1016/S1474-4422(10)70057-0)
22. Brott TG, Li RWH, Howard G, Roubin GS, Ph D, Clark WM, et al. NIH Public Access. 2011;363(1):11–23.
23. Chen CI, Iguchi Y, Garami Z, Malkoff MD, Smalling RW, Campbell MS, et al. Analysis of emboli during carotid stenting with distal protection device. *Cerebrovasc Dis*. 2006;21(4):223–8.

10. Životopis

Rođen sam 15. kolovoza 1996. u Slavonskom Brodu. Osnovnu školu „Antuna Mihanovića“ i gimnaziju „Matija Mesić“ pohađao sam i završio u Slavonskom Brodu. Medicinski fakultet u Zagrebu upisao sam 2015. godine. Tijekom druge polovice studija bio sam član nekoliko sekcija, a u vodstvu sudjelovao u njih dvije: Studentske sekcije za neuroznanost i Studentske sekcije za radiologiju. Kolegama iz „Studentske sekcije za neuroznanost“ i meni, kao i preostalim članovima organizacijskog odbora dodijeljena je Rektorova nagrada za organizaciju prvoga interdisciplinarnog studentskog kongresa pod nazivom „Diksursi shizofrenije“.

Filip Živić

Popis priloga:

Slika 1. Endovaskularni zahvat angioplastike i stentiranja stenozе ishodišta desne ACI.

A) DSA pokazuje signifikantnu koncentričnu stenozu.

B) Distalni protekcijski filter postavljen u završni dio vratnog segmenta ACI.

C) Kontrolna DSA nakon angioplastike i stentiranja bez značajne rezidualne stenozе.

Tablica 1. Najbitnije smjernice za CEA

Tablica 2. Najbitnije smjernice za CAS

Slika 2. Mikroembolije nakon CAS-a.

A,B) DSA prikaz ishodišne stenozе lijeve ACI prije i nakon angioplastike i stentiranja bez protekcije.

C) Difuzijsko MR snimanje pokazuje akutne ishemijske lezije u lijevoj cerebralnoj hemisferi zbog mikroembolija.

Tablica 3. Demografska obilježja skupine u kojoj je korištena protekcija i u kojoj nije korištena protekcija s p-vrijednosti hi-kvadrat testa

Tablica 4. Učestalost rizičnih čimbenika i korištenja protekcije za skupinu pacijenata s pozitivnim DWI lezijama i skupinu bez lezija

Tablica 5. Učestalost i lokacija postoperativnih lezija