

Akutni diseminirani encefalomijelitis

Bukal, Kristina

Master's thesis / Diplomski rad

2020

Degree Grantor / Ustanova koja je dodijelila akademski / stručni stupanj: **University of Zagreb, School of Medicine / Sveučilište u Zagrebu, Medicinski fakultet**

Permanent link / Trajna poveznica: <https://um.nsk.hr/um:nbn:hr:105:882553>

Rights / Prava: [In copyright](#)/[Zaštićeno autorskim pravom.](#)

Download date / Datum preuzimanja: **2025-01-20**



Repository / Repozitorij:

[Dr Med - University of Zagreb School of Medicine Digital Repository](#)



**SVEUČILIŠTE U ZAGREBU
MEDICINSKI FAKULTET**

Kristina Bukal

Akutni diseminirani encefalomijelitis

DIPLOMSKI RAD



Zagreb, 2020.

Ovaj diplomski rad izrađen je u Klinici za neurologiju Kliničkog bolničkog centra Zagreb pod vodstvom doc. dr. sc. Ivane Zadro i predan je na ocjenu u akademskoj godini 2019./2020.

Mentor rada: doc. dr. sc. Ivana Zadro

POPIS KRATICA

ADEM- akutni diseminirani encefalomijelitis

SŽS- središnji živčani sustav

CNS- engl. central nervous system

PŽS- periferni živčani sustav

MS- multipla skleroza

AHL- akutni hemoragijski leukoencefalitis

NMO- optički neuromijelitis

MR- magnetska rezonancija

MRI- engl. magnetic resonance imaging

CSF- engl. cerebrospinal fluid

SAD- Sjedinjene Američke Države

IV- intravenski

IVIg- intravenski imunoglobulini

HIV- engl. human immunodeficiency virus- virus humane imunodeficijencije

HTLV-1- engl. Human T-cell lymphotropic virus type 1- humani T–limfotropni virus 1

MMR- morbili-mumps-rubella

DTP- difterija-tetanus-pertusis

SIDS- engl. sudden infant death syndrome- sindrom iznenadne dojenačke smrti

OPV- engl. oral polio vaccine- oralno cjepivo protiv poliomijelitisa

IPV- engl. inactivated polio vaccine- inaktivirano cjepivo protiv poliomijelitisa

HPV- humani papiloma virus

spp.- lat. species, množina

EAE- eksperimentalni autoimunosni encefalomijelitis

TMEV- Theilerov virus murinog encefalomijelitisa

MBP- engl. myelin basic protein- mijelin-bazični protein

PLP- engl. proteolipid protein- proteolipidni protein

MOG- engl. myelin oligodendrocyte glycoprotein- mijelin-oligodendrocitni glikoprotein

IgG- imunoglobulin G

Th1 limfociti- engl. T- helper 1 lymphocytes- pomagački T1 limfociti

Th2 limfociti- engl. T- helper 2 lymphocytes- pomagački T2 limfociti

TNF- α - tumor nekrotizirajući faktor alfa

IFN- γ - interferon gama

IL- interleukin

TGF- β - engl. transforming growth factor- β - transformirajući faktor rasta beta

ABGA- engl. anti-basal ganglia antibodies- protutijela protiv bazalnih ganglija

IPMSSG- engl. International Pediatric Multiple Sclerosis Study Group- Međunarodna pedijatrijska radna skupina za multiplu sklerozu

MDEM- multifazični diseminirani encefalomijelitis

CRP- C-reaktivni protein

PCR- engl. polymerase chain reaction- lančana reakcija polimerazom

OCB- engl. oligoclonal bands- oligoklonalne trake

FLAIR- engl. fluid-attenuated inversion recovery- fluidno-atenuirani inverzijski oporavak

LETM- longitudinalni ekstenzivni transverzalni mijelitis

DWI- engl. diffusion-weighted imaging- difuzijski mjereno oslikavanje

CVI- cerebrovaskularni inzult

NMOSD- NMO-spektar poremećaja

ON- optički neuritis

ADEM-ON- akutni diseminirani encefalomijelitis praćen optičkim neuritisom

NMDA receptor- N-metil-D-aspartat receptor

AQP4- akvaporin-4

CADASIL- cerebralna autosomno dominantna arteriopatija sa subkortikalnim infarktima i leukoencefalopatijom

PRES- sindrom posteriorne reverzibilne encefalopatije

PML- progresivna multifokalna leukoencefalopatija

MELAS- mitohondrijska encefalomiopatija, laktacidoza i napadi nalik na moždani udar

PaCO₂- parcijalni tlak ugljikovog dioksida

EDSS- engl. Expanded Disability Status Scale- proširena skala stanja invaliditeta

TM- transverzalni mijelitis

IQ- engl. intelligence quotient- kvocijent inteligencije

SADRŽAJ

1. SAŽETAK	
2. SUMMARY	
3. UVOD.....	1
4. EPIDEMIOLOGIJA.....	2
5. ETIOLOGIJA I PATOGENEZA.....	3
5.1. Patogeni povezani s ADEM-om.....	3
5.2. Imunopatogeneza.....	5
6. PATOLOGIJA.....	7
7. KLINIČKA SLIKA.....	8
8. DIJAGNOZA.....	11
9. DIFERENCIJALNA DIJAGNOZA.....	17
10. LIJEČENJE.....	20
10.1. Suportivne mjere liječenja.....	20
10.2. Kortikosteroidi.....	20
10.3. Imunoglobulini.....	21
10.4. Plazmafereza.....	21
10.5. Ostale metode liječenja.....	22
11. PROGNOZA.....	23
12. ZAKLJUČAK.....	24
13. ZAHVALE.....	25
14. LITERATURA.....	26
15. ŽIVOTOPIS.....	32

1. SAŽETAK

Naslov rada: Akutni diseminirani encefalomijelitis

Autor: Kristina Bukal

Akutni diseminirani encefalomijelitis (ADEM) je imunološki posredovana, upalna demijelinizacijska bolest središnjeg živčanog sustava s pretežitim zahvaćanjem bijele tvari. Češći je u djece te uobičajeno nastaje nakon infekcije ili cijepljenja. Bolest je karakterizirana nespecifičnom kliničkom prezentacijom koja uključuje nagli nastup encefalopatije i multifokalnih neuroloških simptoma. Uobičajeno je monofazičnog tijeka, no može se pojaviti i u rekurentnom ili multifazičnom obliku kada se treba uzeti u obzir diferencijalna dijagnoza multiple skleroze. Akutni hemoragijski leukoencefalitis (AHL) fulminantna je varijanta ADEM-a karakterizirana brзом progresijom bolesti te razvojem teškog poremećaja stanja svijesti, a uobičajeno dovodi do fatalnog ishoda. Zbog nepostojanja patognomoničnih bioloških markera i velike sličnosti s drugim upalnim demijelinizacijskim poremećajima (MS, NMO) konačnu dijagnozu teško je postaviti. Dijagnoza se temelji na anamnezi, kliničkom statusu, MR-u središnjeg živčanog sustava te analizi cerebrospinalne tekućine. Nalaz magnetske rezonancije pokazuje multiple demijelinizacijske lezije najčešće smještene u subkortikalnoj i centralnoj bijeloj tvari SŽS-a, a ponekad i u sivoj tvari. Analiza likvora može pokazati blagu do umjerenu pleocitozu, povišene proteine te najčešće negativne oligoklonske vrpce. Često je potrebno produljeno kliničko i neuroslikovno praćenje bolesnika kako bi se potvrdila dijagnoza. U liječenju se najčešće koriste visoke doze intravenskih kortikosteroida dok se u težim oblicima bolesti primjenjuju intravenski imunoglobulini (IVIg) ili plazmafereza. Većina bolesnika u potpunosti se oporavi, a kod nekih zaostaju neurološki ispadi.

Ključne riječi: akutni diseminirani encefalomijelitis, upalna demijelinizacijska bolest, multipla skleroza

2. SUMMARY

Title: Acute disseminated encephalomyelitis

Author: Kristina Bukal

Acute disseminated encephalomyelitis (ADEM) is an immune-mediated, inflammatory demyelinating disease of the central nervous system with predominant white matter involvement. It is more common in children and usually occurs after infection or vaccination. Disease is characterized by a non-specific clinical presentation which includes sudden onset of encephalopathy and multifocal neurological symptoms. It usually has a monophasic course, but it can also occur in recurrent or multiphasic form when the differential diagnosis of multiple sclerosis needs to be considered. Acute hemorrhagic leukoencephalitis (AHL) is a fulminant ADEM variant characterized by rapid disease progression and severely impaired consciousness, usually leading to fatal outcome. Due to the absence of pathognomonic biological markers and great similarity to other inflammatory demyelinating disorders (MS, NMO), a definitive diagnosis is difficult to establish. Diagnosis is based on medical history, clinical status, MRI of the central nervous system and cerebrospinal fluid analysis. Magnetic resonance image shows multiple demyelinating lesions most commonly located in the subcortical and central white matter of the CNS and sometimes in the gray matter. CSF analysis may show a mild to moderate pleocytosis, elevated protein and usually negative oligoclonal bands. Often, prolonged clinical and neuroimaging follow-up of the patient is required to confirm the diagnosis. High dose intravenous corticosteroids are most commonly used in treatment, whereas in more severe forms of the disease, intravenous immunoglobulins (IVIg) or plasmapheresis are used. Most patients recover completely, but some are left with neurological deficits.

Key words: acute disseminated encephalomyelitis, inflammatory demyelinating disease, multiple sclerosis

3. UVOD

Akutni diseminirani encefalomijelitis (ADEM) je akutna multifokalna demijelinizacijska bolest središnjeg živčanog sustava (SŽS) koja najčešće nastupi nakon infektivne bolesti ili nakon cijepljenja (1). Tijek bolesti je većinom monofazični, no ponekad se pojavljuje u rekurentnom obliku i tada ga je vrlo teško razlikovati od multiple skleroze (MS) (1). Može se pojaviti u bilo kojoj dobi, ali je češći u dječjoj dobi nego u odraslih (2). Bolest započinje unutar 2 dana do 4 tjedna nakon kontakta s antigenom. Otprilike u 70 do 77% bolesnika zabilježena je klinički manifestna infekcija ili vakcinacija u prethodnih mjesec dana (2,3). U toj skupini bolesnika simptomi ADEM-a najčešće su nastupili unutar 2 tjedna nakon cijepljenja cjepivom koje ne sadrži živčano tkivo, unutar tjedan dana nakon pojave osipa kod egzantemskih bolesti te unutar 1-3 tjedna nakon cijepljenja protiv bjesnoće (4). Točna patogeneza ADEM-a je nejasna, međutim upućuje se na postinfektivne imunološki posredovane mehanizme (5). Područja demijelinizacije uključuju coronu radiatu, centrum semiovale, periventrikularnu bijelu tvar, cerebelarne pedunkule i moždano deblo, ali bolest često zahvaća i duboke jezgre sive tvari (talamus, nucleus caudatus i putamen) (6). Klinički se prezentira akutnom ili subakutnom encefalopatijom s polifokalnim neurološkim ispadima (7). Iako postoje dijagnostički kriteriji primjenjivi na pedijatrijskoj populaciji, nema definiranih i opće prihvaćenih kriterija za odraslu populaciju zbog čega je razlikovanje ADEM-a od prve epizode MS-a često teško (8,9). U prošlosti su prognoza i dugoročni ishod za bolesnike s ADEM-om bili loši, međutim to se promijenilo primarno zahvaljujući dvama čimbenicima. Prvo, incidencija postinfektivnog ADEM-a nakon ospica (sa smrtnošću oko 25% i zaostalim neurološkim ispadima kod 30-35% preživjelih bolesnika) se značajno smanjila zbog učinkovitog cijepljenja. Drugo, rasprostranjena i rana primjena visokih doza steroida pokazala se djelotvornom u liječenju (10).

Nedovoljno razumijevanje etiologije i patogeneze bolesti, široka diferencijalna dijagnoza, odsutnost dijagnostičkih kriterija te moguće ozbiljne neurološke posljedice u relativno mlade populacije pokazuju da su nužna dodatna istraživanja.

4. EPIDEMIOLOGIJA

Godišnja incidencija bolesti u djece nije jednaka u svim dijelovima svijeta. Najviše stope incidencije zabilježene su u San Diegu, SAD (0.4/100 000/godina) i Japanu (0.64/100 000/godina) dok su u Kanadi (0.2/100 000/godina) i Njemačkoj (0.07/100 000/godina) studije zabilježile niže stope incidencije (7). Varijacije u incidenciji moguće su zbog utjecaja čimbenika poput genetske predispozicije, geografske širine, okolišnih i socioekonomskih čimbenika te metodologije epidemiološke studije (5). U siromašnim zemljama ADEM je relativno čest zbog učestalih virusnih i bakterijskih infekcija (11).

Srednja dob pojavljivanja bolesti kod djece je od 5-8 godina (2,5,7,8) dok je u odrasloj populaciji 33 godine (1). Incidencija bolesti niska je u djece mlađe od 3 godine (12). Neke studije pokazuju blagu predominaciju muškog spola u ukupnom broju oboljele djece (5,13), dok pojedine studije ne navode razliku u obolijevanju između spolova (10). Bolest se može pojaviti kroz cijelu godinu, međutim opažen je veći broj oboljelih zimi i u proljeće što je vjerojatno povezano s većom učestalošću virusnih infekcija (1,5,11). Najučestalije infekcije koje prethode ADEM-u su bolesti nalik gripi (56-61%), nespecifične infekcije gornjeg respiratornog trakta (12-17%) te gastroenteritis (7%) (5). Razvoj ADEM-a češće slijedi nakon infekcija određenim patogenima. Tako stopa ADEM-a nakon ospica iznosi 1:1000, nakon vodenih kozica 1:10 000, a nakon rubele 1:20 000 (8).

Postvakcinalni ADEM čini samo 5% sveukupnog broja slučajeva ADEM-a. Koristi cijepljenja uvelike nadilaze mogući rizik od postvakcinalnog ADEM-a zbog toga što je rizik za razvoj ADEM-a nakon cijepljenja relativno nizak u usporedbi s rizikom od ADEM-a nakon infekcije protiv koje to cjepivo štiti (5).

5. ETIOLOGIJA I PATOGENEZA

5.1. Patogeni povezani s ADEM-om

Velik broj različitih infektivnih uzročnika povezan je s ADEM-om. U 70-80% djece kod kojih je dijagnosticiran ADEM u anamnezi je otkriven precipitirajući događaj, međutim u gotovo 25% bolesnika nemoguće je utvrditi etiologiju bolesti (14). Klinički znakovi i simptomi ADEM-a mogu se manifestirati parainfektivno ili postinfektivno s uobičajenim razdobljem latencije od 7 do 14 dana između febrilne bolesti i početka neuroloških simptoma, a u slučaju da je ADEM-u prethodilo cijepljenje, period latencije može biti duži (10).

Virusne infekcije koje najčešće prethode ADEM-u su ospice, vodene kozice, rubela, zaušnjaci i influenza. Incidencija ADEM-a nakon ospica iznosi 1-2:1000 zaraženih ospicama s većom učestalošću u djece starije od 5 godina. U većine bolesnika simptomi ADEM-a nastupaju nakon što se vrućica i osip počnu povlačiti. Stopa smrtnosti je visoka te varira između 10% i 40%, a duljina trajanja stupora ili kome smatra se lošim prognostičkim čimbenikom (15). Pojava ADEM-a s teškom cerebelarnom ataksijom usko je povezana s infekcijom vodenim kozicama, ali ima odličnu prognozu (4). Postinfektivni ADEM nakon rubele još je rjeđi nego nakon ospica i vodenih kozica, međutim ima visoku stopu mortaliteta od oko 20%. Za razliku od ADEM-a nakon ospica, žarišni neurološki znakovi nisu učestali, a većina bolesnika koji se oporave nemaju zaostale neurološke ispade (15). ADEM se može pojaviti i nakon virusnih infekcija uzrokovanih Epstein-Barr virusom, citomegalovirusom, herpes simplex virusom, hepatitis A, B ili C virusom, coxsackie virusom, parainfluenza virusom, HIV-om, HTLV-1, humanim herpes virusom 6, enterovirusom, coronavirusom i dengue virusom (5,14,16). Patogeni koji rijetko dovode do razvoja ADEM-a su bakterije *Haemophilus influenzae* tip B, *Leptospira* spp., *Streptococcus pyogenes*, *Borrelia burgdorferi*, atipične bakterije (*Mycoplasma pneumoniae*, *Chlamydia pneumoniae* i *Legionella pneumophila*), *Rickettsia* spp., *Campylobacter jejuni* i *Salmonella* spp., pojedini paraziti (*Toxoplasma gondii*, *Plasmodium falciparum*, *Plasmodium vivax*) te gljivice poput *Cryptococcus*

neoformans (5,14,17). Akutni hemoragijski leukoencefalomijelitis uobičajeno nastaje nakon gripe ili infekcije gornjeg respiratornog trakta (7).

Pojava postvakcinalnog ADEM-a češća je nakon cijepljenja cjepivom koje je razvijeno na živčanom tkivu poput Sempleovog cjepiva protiv bjesnoće i cjepiva protiv japanskog B encefalitisa te u slučajevima kada purifikacijom nisu odstranjeni svi mijelinski antigeni iz cjepiva (8). Iako nisu razvijena na živčanom tkivu, danas su cjepiva protiv ospica, zaušnjaka i rubele najčešće povezana s postvakcinalnim ADEM-om (4). Nakon primjene živog atenuiranog cjepiva protiv ospica, u neke djece se može razviti vrućica, osip ili konjunktivitis što je vrlo rijetko praćeno razvojem neuroloških simptoma ADEM-a. Živo atenuirano cjepivo protiv vodenih kozica može uzrokovati blagi oblik vodenih kozica uz moguću pojavu cerebelarne ataksije, no brzo dolazi do potpunog oporavka. Za cjepivo protiv rubele nije dokazana povezanost s ADEM-om, međutim opisane su prolazne parestezije i blaži znakovi neuropatije 1 do 3 tjedna nakon cijepljenja (15). Virus mumpsa u kombiniranom cjepivu MMR može uzrokovati transverzalni mijelitis i aseptični meningitis (18). Mrtvo cjepivo DTP koje sadrži toksoide difterije i tetanusa te stanično cjepivo protiv pertusisa može dovesti do blage lokalne reakcije (eritem, otekline, bol), gubitka apetita i vrućice. Od neuroloških komplikacija moguće su konvulzije, somnolencija, encefalopatija i SIDS. DTP cjepivo koje sadrži acelularno cjepivo protiv pertusisa uzrokuje puno blaže i rjeđe lokalne i sistemske reakcije, a rizik od težih neuroloških komplikacija je zanemariv (19). Oralno poliovirus cjepivo (OPV), koje se sastoji od tri tipa živih atenuiranih poliovirusa i primjenjuje na usta, uzrokuje paralitični poliomijselitis u oko 1 slučaj na 2 400 000 primjena zbog čega se više ne primjenjuje u SAD-u. Prednost se daje inaktiviranom cjepivu protiv poliovirusa (IPV) koje nije povezano s ozbiljnijim nuspojavama (19). Postvakcinalni ADEM može se također razviti nakon cijepljenja protiv hepatitisa B, pneumokoka, gripe, velikih boginja i HPV-a (7,16). Za većinu je cjepiva učestalost pojave ADEM-a vrlo niska (oko 0.1-0.2 na 100 000 cijepljenih) te je ona mnogo viša nakon primovakcinacije nego nakon docjepljivanja (16). Neke studije opisuju rijetku pojavu razvoja ADEM-a nakon transplantacije solidnog organa (16), dok neke prikazuju alogenu transplantaciju koštane srži i transplantaciju matičnih stanica kao moguće nove uzroke ADEM-a (11).

Iako su programi aktivne imunizacije bitan element javno-zdravstvenog napretka, pojedininim su se cjepivima pripisivale sistemske reakcije, ali i neurološke nuspojave poput epileptičkih napadaja, encefalopatije pa čak i smrti (19,20). Zbog vremenske povezanosti cijepjenja i nastupa neuroloških simptoma često se ta veza proglašava uzročno-posljedičnom što dovodi do straha roditelja od mogućih nuspojava cijepjenja, njihove nesuradljivosti te posljedično „bojkota“ cijepjenja (18,20,21). Evaluacijom dosadašnjih epidemioloških studija došlo se do zaključka da i u slučaju pojave neke neurološke komplikacije, ona najčešće ne dovodi do trajne neurološke disfunkcije (20,21). Ekstenzivni kritički pregled literature pokazuje da vrlo rijetko neki od cijepjenih mogu razviti autoimunosnu reakciju nakon cijepjenja (18,20).

Brightonska radna grupa za encefalomijelitis/ADEM (Brighton Collaboration Encephalomyelitis/ADEM Working Group) naglašava roditeljima, bolesnicima i zdravstvenim radnicima da ADEM i bilo koji drugi neželjeni događaj koji prati cijepjenje može biti vremenski povezan sa cijepljenjem, ali ne nužno rezultat cijepjenja (16,20,22). Cjepivo protiv ospica smanjilo je učestalost ADEM-a sa 1:1000 zaraženih ospicama na 1-2/1 000 000 cijepjenih protiv ospica (20,23).

5.2. Imunopatogeneza

ADEM je prvi puta opisan u bolesnika koji su cijepljeni Jennerovim cjepivom protiv velikih boginja (zapravo kravljih boginja) nakon što je 1853. godine to cjepivo ušlo u široku primjenu i u bolesnika cijepjenih Pasteurovim cjepivom protiv bjesnoće uvedenim 1885. godine. Tada je bolest nosila naziv „neuroparalitički incident“. U početku se mislilo kako je postvakcinalni ADEM uzrokovan virusnom komponentom cjepiva, međutim kasnije je otkriveno da je najvjerojatniji uzročni mehanizam imunološka reakcija na tkivo SŽS-a kojim je cjepivo bilo kontaminirano (4). Naime, cjepni virus cjepiva protiv bjesnoće umnažao se na zečjem, ovčjem ili kozjem mozgu. Nakon što su se cjepiva prestala razvijati na in-vivo inficiranom tkivu incidencija postvakcinalnog ADEM-a značajno je pala (16).

Animalni model kojemu ADEM klinički i patološki slični naziva se eksperimentalni autoimunosni encefalomijelitis. EAE je autoimunosna demijelinizacijska bolest koja se može inducirati u brojnih životinjskih vrsta imunizacijom s mijelinskim proteinima

(7). U ovom modelu aktivirani T limfociti prepoznaju antigene mijelinskog proteina poput mijelin-bazičnog proteina (MBP), proteolipidnog proteina (PLP) i mijelin-oligodendrocitnog glikoproteina (MOG) (24). Analogno EAE-u u ljudi su opaženi slučajevi ADEM-a nakon imunizacije Sempleovim cjepivom protiv bjesnoće, živim atenuiranim cjepivom koje je u prošlosti bilo kontaminirano zečjim ili kozjim tkivom SŽS-a. Ipak, novije formulacije cjepiva protiv bjesnoće razvijene su na kulturama humanih diploidnih stanica te posljedično ne nose toliki rizik za razvoj ADEM-a (1).

Na temelju dosadašnjih istraživanja definirano je nekoliko teorija koje objašnjavaju patogenetski mehanizam u pozadini ADEM-a. Koncept molekularne mimikrije temelji se na djelomičnoj podudarnosti strukture ili aminokiselinske sekvence epitopa inokuliranoga patogena i mijelinskih antigena domaćina (7,10). Antigen-prezentirajuće stanice poput B limfocita i dendritičkih stanica prerađuju patogen i prezentiraju ga T limfocitima što dovodi do njihove aktivacije, a oni potom aktiviraju antigen-specifične B limfocite. Ove autoreaktivne stanice imaju sposobnost prolaska kroz krvno-moždanu barijeru u SŽS gdje mogu biti reaktivirane ako im lokalne antigen-prezentirajuće stanice prezentiraju mijelinske proteine što konačno rezultira autoimunskim procesom (10,16). Neki od opaženih primjera ukrižene reaktivnosti jesu posljedica sličnosti *Hemophilus influenzae* i PLP-a te sličnosti Epstein-Barr virusa i MBP-a (7).

Drugi koncept temelji se na animalnom modelu infekcije Theilerovim virusom murinog encefalomijelitisa. Neurotropni pikornavirus TMEV uzrokuje izravnu infekciju SŽS-a miševa što rezultira primarnim imunološkim odgovorom koji uključuje CD4+ i CD8+ T limfocite specifične za TMEV (7). Nakon akutne faze bolesti većina miševa se oporavi, međutim dolazi do perzistirajuće infekcije zbog sposobnosti TMEV da perzistira u glija stanicama, osobito u astrocitima, mikroglija stanicama, oligodendrocitima i makrofazima. Imunološki odgovor T limfocita protiv virusom inficiranih stanica dovodi do upale i demijelinizacije (25). Tijekom kronične faze bolesti opaža se reaktivnost T limfocita na mijelinske peptide domaćina što ukazuje na fenomen širenja epitopa (epitope spreading). Mikroglija i dendritičke stanice prezentiraju sekvestrirane mijelinske peptide T limfocitima rezultirajući sekundarnim autoimunskim odgovorom (2). Prema ovom modelu postoji hipoteza prema kojoj ADEM može nastati kao sekundarni autoimunski odgovor nakon izravne infekcije SŽS-a neurotrofnim patogenom. Zbog oštećenja živčanoga tkiva i krvno-moždane

barijere može doći do ulaska antigena ograničenih na SŽS u sistemnu cirkulaciju. Prezentacija tih antigena u perifernim limfatičnim organima uzrokuje gubitak imunološke tolerancije što rezultira autoimunskim odgovorom T limfocita protiv SŽS-a (26).

Važnu ulogu u razvoju encefalomijelitisa imaju citokini i kemokini. Studije opisuju kako se aktivacija T limfocita i proizvodnja citokina mijenja tijekom različitih faza ADEM-a. U akutnoj fazi dominira aktivnost Th1 limfocita i njihovih proupalnih citokina poput TNF- α , IFN- γ , IL-1, IL-6 i IL-8 dok tijekom faze kliničke remisije dolazi do predominacije Th2 limfocita s povećanjem koncentracije protuupalnih citokina IL-4, IL-10 i TGF- β . U završnoj fazi povećana je serumska razina IL-12 koji stimulira memorijske CD4+ limfocite koji proizvode IFN- γ (14).

U procesu demijelinizacije SŽS-a također sudjeluju humoralni mehanizmi. Nekoliko studija pokazalo je povišeni titar anti-MBP protutijela u bolesnika s postvakcinalnim ADEM-om povezanim sa Sempleovim cjepivom protiv bjesnoće. U serumu bolesnika s poststreptokoknim ADEM-om detektirana su protutijela protiv bazalnih ganglija (ABGA). U 20-47% djece s akutnom demijelinizacijom SŽS-a izmjerene su visoke serumske razine anti-MOG protutijela s najvišim razinama u djece s ADEM-om (7). Kako anti-MOG protutijela mogu biti prisutna na početku MS-a i ADEM-a, na temelju tog podatka ne može se razlučiti o kojoj bolesti se radi. Međutim, otkriveno je da titar anti-MOG protutijela brzo i kontinuirano pada u bolesnika s ADEM-om, dok u većine djece kojima je dijagnosticirana MS titar protutijela perzistira (26).

6. PATOLOGIJA

Glavno patološko obilježje ADEM-a je perivenularna demijelinizacija nalik na „rukave“ s upalnim infiltratima koji se sastoje od makrofaga ispunjenih mijelinom, T i B limfocita te rijeđe plazma stanica i granulocita. U pojedinim slučajevima možemo vidjeti veća područja demijelinizacije koja nastaju sekundarno srastanjem brojnih perivenoznih demijelinizacijskih lezija (27,28). Lezije su slične histološke starosti što ukazuje na to da je „napad“ na neurološko tkivo uzrokujući ozljedu, od strane upalnih stanica i njihovih medijatora, nastao u istom trenutku (11). Iako je dominantna vrsta

ozljede demijelinizacija s relativnim očuvanjem aksona, opisano je aksonsko oštećenje ograničeno na perivenularno područje (7). To je dokazano povišenom likvorskom razinom fosforiliranog mikrotubulina-pridruženog proteina poznatog kao Tau protein, koji se primarno nalazi u aksonima neurona, što odražava kliničku težinu bolesti (14).

Ostale značajke koje se mogu vidjeti uključuju invaziju upalnih stanica u stijenke krvnih žila, perivaskularni edem, petehijalna krvarenja i endotelno oteknuće (29). U patološkim uzorcima nisu pronađeni nikakvi dokazi direktne virusne, bakterijske, gljivične ili parazitske infekcije (7). Većina lezija lokalizirana je u bijeloj tvari, međutim u mnogim slučajevima zahvaćena je i siva tvar (1). U bolesnika s ADEM-om može se naći uzorak kortikalne aktivacije mikroglije, karakteriziran multifokalnim agregatima mikroglije, koji nije povezan s kortikalnom demijelinizacijom. Moguće je da ovaj nalaz predstavlja patološki supstrat snižene razine svijesti koja se opaža kod bolesnika s ADEM-om (28). Histopatološki nalaz akutnog hemoragijskog leukoencefalitisa (AHL) ili Hurst sindroma, fulminantne forme ADEM-a, karakteriziran je relativno većim i asimetričnim lezijama koje su povezane s mikrovaskularnom ozljedom i perivaskularnim krvarenjima (11). Opisana je i fibrinoidna nekroza krvnih žila, edem, granulocitna infiltracija, perivaskularni eksudat i demijelinizacija s reaktivnom astrocitozom do koje dolazi u kasnijem razvoju bolesti (28).

7. KLINIČKA SLIKA

ADEM se uobičajeno pojavljuje iznenada s periodom latencije od 2-30 dana nakon prethodne infekcije ili vakcinacije (15,30). Klinički evidentna prethodna infekcija ili vakcinacija zabilježena je u otprilike dvije trećine djece te u manje od polovice (46%) odraslih bolesnika (1,31). Bolest je karakterizirana akutnim ili subakutnim nastupom encefalopatije u kombinaciji s multifokalnim neurološkim ispadima te obično ima monofazični tijek (2,7,32). Encefalopatija, koju Međunarodna pedijatrijska radna skupina za multiplu sklerozu (IPMSSG) definira kao promjenu stanja svijesti (letargija, stupor, koma) i/ili promjenu ponašanja (iritabilnost, konfuzija), jedan je od glavnih simptoma ADEM-a, međutim njezina prisutnost varira od 46-73% u oboljele

djece te 22-52% u odraslih bolesnika (33). Prodromalni simptomi poput vrućice, slabosti, glavobolje, mučnine, povraćanja i mialgije mogu prethoditi razvoju neuroloških simptoma i znakova (2,15,32). Bolest brzo progredira, razvije se unutar nekoliko sati, a maksimalni neurološki ispadi unutar 2-5 dana (2,7,28). U 15-25% djece s ADEM-om zbog težine kliničke slike potrebna je hospitalizacija i liječenje na odjelu intenzivne skrbi (28).

Kojim će se neurološkim simptomima bolest prezentirati ovisi o lokalizaciji lezija u SŽS-u (2,15,26). Najčešći neurološki ispadi uključuju unilateralne ili bilateralne piramidalne znakove (60-95%), akutnu hemiplegiju (76%), ataksiju (18-65%), paralizu kranijalnih živaca (22-45%), gubitak vida zbog optičkog neuritisa (7-23%), konvulzije (13-35%), mijelitis (24%), poremećaj govora (usporen, nerazgovjetan, afazija) (5-21%) , hemiparesteziju (2-3%) i meningizam (26-31%) koji je uzrokovan upalom u subarahnoidnom prostoru (1,2,15). Do respiratornog zatajenja kao posljedice zahvaćenosti moždanog debla ili teškog poremećaja stanja svijesti dolazi u 11-16% slučajeva (7,26). Manifestacija ADEM-a kod djece i odraslih je slična, no postoje manje razlike. Vrućica, glavobolja, meningizam, konvulzije i optički neuritis češći su u djece, dok su senzorni ispadi učestaliji u odraslih (2,23,31). Cerebelarni mutizam i prolongirani fokalni motorički epileptički napadaji s velikom sklonošću razvoja epileptičkog statusa većinom su opaženi u djece mlađe od 5 godina (2,7,15).

Specifična klinička prezentacija ADEM-a opisana je u djece nakon akutnog faringitisa uzrokovanog β -hemolitičkim streptokokom grupe A. 10 djece između 3 i 14 godina starosti razvilo je kliničku sliku ADEM-a s izraženim dodatnim značajkama poput distoničkog ekstrapiramidnog sindroma (70%) ili poremećaja ponašanja poput emocionalne labilnosti ili neprimjerenog govora (50%). Kod tih bolesnika pronađena su povišena protutijela protiv bazalnih ganglija te hiperintenzivne lezije bazalnih ganglija u T2 mjernim snimkama MR-a (4,7,24,34).

Zahvaćenost PŽS-a u obliku akutne poliradikuloneuropatije rijetka je u djece, dok je u odraslih incidencija veća te iznosi 43% (15,35). Naročito se pojavljuje u ADEM-u nakon cijepljenja protiv bjesnoće (4,31), a očituje se mišićnom slabošću gornjih i/ili donjih udova, arefleksijom i parestezijama (36–38). Izolirani akutni transverzalni mijelitis smatra se zasebnim entitetom, a kao dio ADEM-a pojavljuje se u otprilike četvrtine bolesnika. Karakteriziran je fokalnom upalom kralježnične moždine koja

zahvaća više segmenata što dovodi do senzorne, motorne i autonomne disfunkcije niže od zahvaćenog segmenta. Približno polovica bolesnika razvije paraplegiju ili tetraplegiju s odsutnošću dubokih tetivnih refleksa, kod većine su prisutni senzorni poremećaji (parestezija, disestezija, utrnulost), a gotovo kod svih urinarna disfunkcija (4,15,30,31).

Akutni hemoragijski leukoencefalitis (AHL) smatra se hiperakutnom varijantom ADEM-a koja je opisana u 2% oboljele djece. Klinički tijek je monofazičan i brzo progresivan s izraženim općim simptomima, učestalim konvulzijama i poremećajem stanja svijesti do stupora i kome. Većina bolesnika umre unutar tjedan dana od početka bolesti posljedično hernijaciji zbog cerebralnog edema ili hemoragije. Povoljni ishodi opisani su u slučajevima ranog i agresivnog liječenja koje uključuje neurokiruršku intervenciju u obliku dekompresijske kraniotomije te kombinaciju kortikosteroida, imunoglobulina, ciklofosfamida i plazmafereze (1,2,15,30,39).

Iako u većini slučajeva ADEM ima monofazičan tijek, prema dosadašnjim studijama 10-30% bolesnika doživi relaps. Period latencije od prve epizode do relapsa varira od 2 mjeseca do 8 godina, makar može biti i duži (5). U jednoj studiji od svih bolesnika kod kojih je došlo do relapsa, 85% njih prvi relaps doživjelo je unutar 2 godine od prve prezentacije bolesti (40). Veći rizik za pojavu relapsa povezan je s koegzistentnim optičkim neuritisom, pozitivnom obiteljskom anamnezom na upalnu demijelinizaciju SŽS-a, prisutnost značajki MR nalaza koje odgovaraju kriterijima za MS te odsutnost zaostalih neuroloških ispada nakon prve epizode (5,41).

Prema rezultatima prethodnih studija definirane su 3 varijante ADEM-a. Monofazični ADEM je definiran kao akutni ili subakutni neurološki događaj povezan s multiplim lezijama SŽS-a bez podataka o prethodnoj sličnoj neurološkoj epizodi i dokaza o prethodnoj demijelinizaciji SŽS-a (1). Ako se sljedeći neurološki događaj javi unutar 4 tjedna od završene kortikosteroidne terapije ili unutar 3 mjeseca od inicijalne pojave bolesti, taj događaj ne smatra se „pravim“ relapsom već se vremenski povezuje s istom akutnom bolešću (1,42). Rekurentni ADEM je nova epizoda ADEM-a koja se javi najmanje 3 mjeseca nakon inicijalnog događaja i najmanje 4 tjedna poslije završetka kortikosteroidne terapije, s istom kliničkom prezentacijom i s istim demijelinizacijskim lezijama na snimci MR-a (42,43). Multifazični ADEM definiran je kao jedan ili više relapsa s novim kliničkim deficitima i lezijama na MR-u različitim od

inicijalnog napadaja. Relapsi se javljaju najmanje 3 mjeseca poslije inicijalnog ADEM-a i najmanje 4 tjedna poslije završetka steroidne terapije (1,32).

Radi razlikovanja multifazičnog ADEM-a (MDEM) od multiple skleroze bitno je naglasiti razlike u kliničkoj slici. Znakovi encefalopatije (pospanost, poremećaj stanja svijesti, konfuzija) češće su prisutni kod MDEM-a nego kod MS-a (44). Glavobolja, vrućica, meningizam i konvulzije češće se pojavljuju u bolesnika s MDEM-om nego u bolesnika s MS-om. Kod MDEM-a je učestalija polisimptomatska prezentacija dok je u MS-u češća monosimptomatska prezentacija poput izoliranog unilateralnog optičkog neuritisa, transverzalnog mijelitisa ili sindroma moždanog debla. U bolesnika s MDEM-om većinom se pojavljuje bilateralni optički neuritis, za razliku od MS-a gdje je optički neuritis unilateralni (3). Znakovi transverzalnog mijelitisa mogu biti prisutni i kod ADEM-a i MS-a. Kod ADEM-a se većinom pojavljuju znakovi kompletnog transverzalnog mijelitisa s bilateralnim simetričnim senzoričkim i motoričkim simptomima te simptomima autonomne disfunkcije (npr. poremećaj kontrole sfinktera) ispod razine demijelinizacijskog oštećenja kralježnične moždine. MS se može prezentirati znakovima inkompletnog transverzalnog mijelitisa s asimetričnim simptomima i lezijama koja su često lokalizirane u perifernoj bijeloj tvari (45–47).

8. DIJAGNOZA

Kako ne postoje specifični biološki markeri, ni specifični kriteriji za dijagnozu ADEM-a, postavljanje dijagnoze temelji se na kliničkim simptomima i tijeku bolesti, neuroradiološkim znakovima, analizi cerebrospinalne tekućine, opetovanim nalazima MR-a tijekom remisije te isključenja diferencijalnih dijagnoza (1,28).

U skladu s postinfektivnim fenomenom, bolesnici s ADEM-om često imaju povišene upalne parametre što uključuje povišeni broj leukocita, povišenu sedimentaciju eritrocita, povišeni CRP te limfopeniju ili limfocitozu ovisno o studiji (17,44). Također, u oko 50% bolesnika pronađen je visoki serumski titar anti-MOG IgG-a (13).

Potrebno je napraviti lumbalnu punkciju s ciljem isključenja akutnog infektivnog meningoencefalitisa. Provode se specifični laboratorijski testovi poput serologije na

infektivne patogene, kulture likvora te PCR-a u krvi ili likvoru (48). Specifični proteini nekih virusa koji se navode kao mogući uzročnici ADEM-a mogu se detektirati u likvoru bolesnika s ADEM-om, iako je dijagnostička korist ovakvog nalaza nepouzdana (4). Uobičajeno nalaz likvora pokazuje blagu do umjerenu limfocitnu pleocitozu (do 100/mm³), povišene proteine (do 100 mg/dL), normalnu razinu glukoze te ponekad povišenu razinu MBP-a (5,13,23). Oligoklonalne trake, koje ukazuju na intratekalnu sintezu imunoglobulina, mogu biti pozitivne u likvoru, ali puno rjeđe nego kod bolesnika s MS-om (17). U djece s ADEM-om pozitivne su u 3% do 29% slučajeva, njihova učestalost je veća u odraslih s ADEM-om čak i nakon dužeg praćenja te iznosi 58%, a u bolesnika kod kojih je na kraju dijagnosticiran MS, OCB prisutne su u 80% slučajeva (24). Glavna razlika je ta da kod ADEM-a tijekom vremena OCB nestaju iz likvora, dok su u MS-u i dalje prisutne (3,4). U analizi likvora kod AHL-a detektirana je viša pleocitoza s polimorfonuklearima i eritrocitima kao i viša razina proteina (8,13).

Neuroradiološke pretrage iznimno su vrijedne u postavljanju dijagnoze ADEM-a. Kompjuterizirana tomografija (CT) mozga uobičajeno je uredna na početku bolesti, no ponekad postaje abnormalna 5-14 dana kasnije kada može pokazati nespecifične hipodenzne multifokalne lezije u subkortikalnoj bijeloj tvari (4,23). U slučajevima akutnog hemoragijskog encefalomijelitisa CT može otkriti hemoragije i edem povezan sa strukturalnim promjenama (4,16).

MR je iznimno osjetljiva te stoga najvažnija metoda za dijagnosticiranje ADEM-a. Karakteristične hiperintenzivne lezije najbolje se vide u T2 mjernim i FLAIR snimkama kao multifokalna, nepravilna te neoštro ograničena područja promjera između 5mm i 5cm (8,14). Lezije obično zahvaćaju subkortikalnu i centralnu bijelu tvar SŽS-a, osobito frontalni i temporalni režanj, uključujući kralježničnu moždinu i moždano deblo. Duboka siva tvar talamusa i bazalnih ganglija također može biti zahvaćena, a u otprilike 30% slučajeva lezije se nalaze u cerebralnom korteksu (14,49). Lezije lokalizirane u bijeloj tvari najčešće su asimetrične, dok je zahvaćenost talamusa i bazalnih ganglija obično simetrična (8,49). Zahvaćenost malog mozga i moždanog debla učestalija je u djece (23). Učestalost lezija u periventrikularnoj bijeloj tvari je varijabilna te iznosi od 4% do 60% (26), međutim mnoge studije navode relativnu periventrikularnu pošteđenost kao glavnu značajku na temelju koje se ADEM razlikuje od MS-a kod koje su periventrikularne lezije predominantne

(3,26,28). Lezije postavljene okomito na corpus callosum (Dawsonovi prsti) tipične su za MS, a rijetko su viđene kod ADEM-a (49). Na Slici 1. prikazane su MR snimke kod ADEM-a i MS-a. Zahvaćenost kralježnične moždine opisana je u 11-28% djece, a očituje se velikim lezijama s oteknućem, često smještenim torakalno (8,44). Longitudinalni ekstenzivni transverzalni mijelitis (LETM) u kojem se lezija kralježnične moždine proteže duž 3 ili više segmenata kralježnične moždine pojavljuje se u bolesnika s ADEM-om (26,50). Jedna studija opisala je učestalost LETM-a kod 71% do 92% djece s ADEM-om (51).

Većina lezija imbibira se kontrastom na T1 mjernim snimkama s gadolinijem što ukazuje na njihovu aktivnost i sličnu starost. Manji broj lezija ne pokazuje postkontrastnu imbibiciju što vjerojatno ovisi o vremenu kada je učinjen MR u odnosu na početak bolesti (1,5). Kako bi se potvrdila dijagnoza ADEM-a preporučaju se kontrolne MR snimke, nakon minimalno 6 mjeseci, koje bi trebale pokazati djelomično ili potpuno povlačenje starih lezija bez prisutnosti novih lezija. Pojava novih lezija snažno upućuje na MS (16).

Napredne neuroslikovne tehnike poput difuzijski mjenog oslikavanja (DWI) i MR spektroskopije mogu biti korisne u isključenju ostalih bolesti (CVI, neoplazma), razlikovanju akutnih i kroničnih lezija te mogu pružiti dodatne informacije o opsegu zahvaćenih područja (5).

Prije otkrića MR-a biopsije mozga nerijetko su se provodile zbog detekcije velikih lezija na CT snimkama s mogućim efektom mase. Otkad se koristi MR, biopsije mozga su rijetke i to većinom u slučajevima solitarne lezije s vidljivim efektom mase, neuvjerljive povijesti bolesti (npr. odsutnost prethodne infekcije, a produžena opća slabost i gubitak tjelesne mase) ili u svrhu isključenja primarnog maligniteta SŽS-a ili moždanih metastaza. Zbog nepostojanja histopatoloških klasifikacijskih smjernica, koje bi patolozima omogućile nedvosmisleno postavljanje dijagnoze ADEM-a, te mogućeg odgađanja pravodobnog početka liječenja, rutinske dijagnostičke biopsije se izbjegavaju (48).

2007. godine Međunarodna pedijatrijska radna skupina za multiplu sklerozu (IPMSSG) konsenzusom je predložila definicije za pedijatrijski MS i povezane upalne demijelinizacijske poremećaje SŽS-a (43). Kriteriji su potom revidirani 2013. godine (52). Za dijagnozu ADEM-a potrebni su svi sljedeći kriteriji (52) :

- Prvi multifokalni klinički događaj koji zahvaća SŽS, a uzrokovan je upalnom demijelinizacijom.
- Encefalopatija koja se ne može objasniti febrilitetom, sistemskom bolesti ili postiktalnim simptomima, a odnosi se na promjenu stanja svijesti (npr. stupor, letargija) ili promjenu u ponašanju.
- Bez pojave novih kliničkih simptoma ili lezija u MR-u nakon ≥ 3 mjeseca od početka bolesti (potvrda monofazičnog ADEM-a je retrospektivna i zahtijeva produljeno praćenje).
- Nalaz MR-a mozga pokazuje lezije tijekom akutne faze (3 mjeseca).
- Nalaz MR-a mozga tipično pokazuje difuzne, neoštro ograničene, velike ($>1-2$ cm) lezije koje predominantno zahvaćaju bijelu tvar mozga, rijetko su hipointenzivne u Z+T1 mjernim snimkama, a mogu biti prisutne i lezije duboke sive tvari (npr. talamus ili bazalni gangliji).

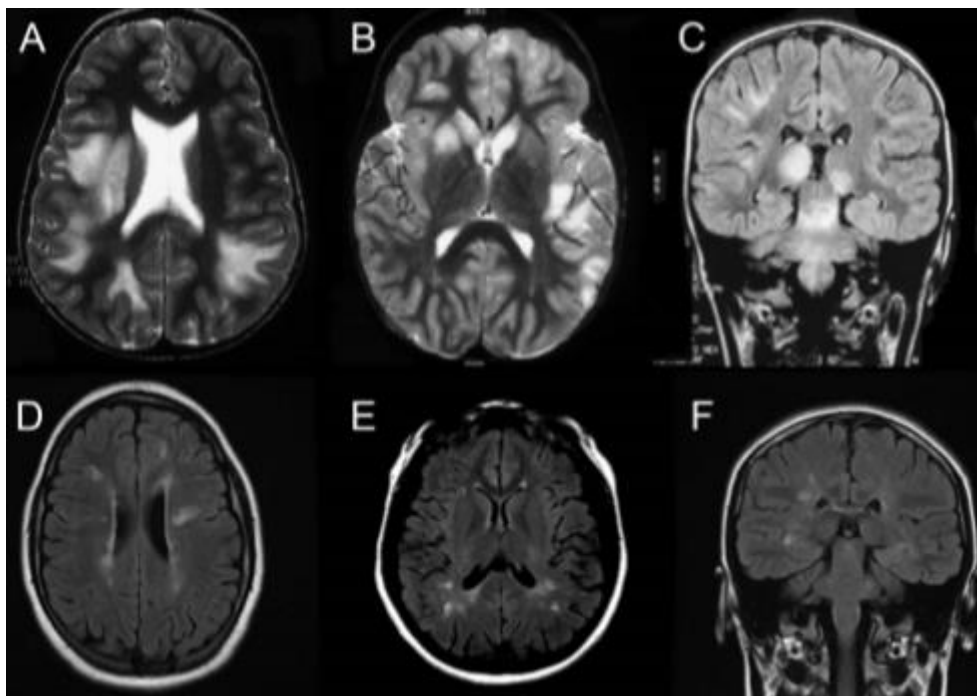
Kada tijek bolesti nije monofazični u obzir dolaze relapsni oblici demijelinizacijskih bolesti SŽS-a, NMOSD i MS.

Prema kriterijima iz 2013. godine kategorija rekurentnog ADEM-a je zamijenjena kategorijom multifazičnog ADEM-a kojeg karakteriziraju dvije epizode ADEM-a odvojene vremenski najmanje 3 mjeseca. Ukoliko se javi i treća epizoda ADEM-a, radi se o kroničnom relapsnom demijelinizacijskom poremećaju koji može spadati u kategoriju ADEM-a praćenog optičkim neuritisom (ADEM-ON), NMOSD ili MS. Prisutnost akvaporin 4 IgG protutijela upućuje na dijagnozu NMOSD. Ukoliko se radi o relapsu koji je nastupio nakon više od 3 mjeseca, bez znakova encefalopatije i pojavom novih demijelinizacijskih lezija u MR-u mozga koje zadovoljavaju kriterij diseminacije u prostoru prema revidiranim McDonaldovim kriterijima iz 2017. godine, vjerojatnije je da se radi o MS-u. ADEM-ON je relapsni demijelinizacijski poremećaj SŽS-a kod kojeg u trenutku pojave optičkog neuritisa nalaz MR-a pokazuje regresiju ranijih lezija, bez pojave novih uz znakove zahvaćanja optičkog živca, što ne ispunjava kriterij za dijagnozu multiple skleroze (28).

Klasifikacija ADEM-a i relapsnih demijelinizacijskih poremećaja prikazana je u Tablici 1.

Tablica 1. ADEM i njegova povezanost s relapsnim demijelinizacijskim poremećajima. Prema: Pohl i sur. (2016), str. 39. (28)

Dijagnoza	Klinički kriteriji
Monofazični ADEM	Prvi polifokalni klinički događaj koji zahvaća SŽS s encefalopatijom i pretpostavljenom upalnom demijelinizacijom bez daljne kliničke i radiološke (MR) aktivnosti bolesti tijekom više od 3 mjeseca od početka bolesti
Multifazični ADEM	ADEM praćen, nakon više od 3 mjeseca, drugom epizodom ADEM-a, bez daljnjih epizoda ADEM-a ili drugih demijelinizacijskih događaja
ADEM-MS	ADEM praćen, nakon više od 3 mjeseca, demijelinizacijskim relapsom s novim MR lezijama koje ispunjavaju kriterije za diseminaciju u prostoru
ADEM-NMOSD	ADEM praćen, nakon više od 3 mjeseca, događajem poput ON-a, LETM-a ili sindroma area postrema, koji zadovoljava MR zahtjeve prema revidiranim kriterijima za NMOSD
ADEM-ON	ADEM, MDEM ili multiple epizode ADEM-a praćene s ON-om



Slika 1. Reprezentativne slike demonstriraju tipičan izgled MR-a kod akutnog diseminiranog encefalomijelitisa (ADEM) (A-C) i multiple skleroze (MS) (D-F). Prema: Pohl i sur. (2016), str. 40. (28)

9. DIFERENCIJALNA DIJAGNOZA

Povezanost akutne encefalopatije i demijelinizacije SŽS-a predstavlja dijagnostički izazov u djece i u odraslih. Velik broj upalnih i neupalnih poremećaja mogu imati sličnu kliničku i radiološku prezentaciju i moraju se uzeti u obzir u dijagnostičkoj evaluaciji (7). Diferencijalne dijagnoze ADEM-a navedene su u Tablici 1. Prvi i najbitniji dijagnostički korak treba biti isključenje akutne infekcije SŽS-a lumbalnom punkcijom i mikrobiološkim laboratorijskim testovima likvora i seruma (7).

Također, potrebno je učiniti MR snimku mozga i kralježnične moždine sa i bez gadolinijeva kontrasta kako bi definirali izgled lezija i regionalnu distribuciju demijelinizacije (7). Kada MR pokazuje velike, fokalne lezije nalik na tumor, kao dijagnozu treba razmotriti tumor mozga, Shilderovu bolest, Marburg varijantu MS-a i apsces mozga. Simetrična bitalamička zahvaćenost na MR snimci može se vidjeti u djece s akutnom nekrotizirajućom encefalopatijom, dubokom cerebralnom venskom trombozom, hipernatrijemijom, ekstrapontinom mijelinolizom kao i u djece s ADEM-om nakon cijepljenja protiv japanskog B encefalitisa (2). Ako bolesnik ima probleme u ponašanju, psihozu, poremećaj spavanja i poremećaj pokreta (pogotovo orofacijalne diskinezije) uz encefalopatiju, treba posumnjati na anti-NMDA receptor encefalitis (5).

Od svih diferencijalnih dijagnoza MS najviše sliči ADEM-u, osobito multifazičnoj varijanti ADEM-a (35). Razlike u značajkama između ADEM-a i MS-a navedene su u Tablici 2. U slučaju predominantne prezentacije optičkog neuritisa i mijelitisa, potrebno je razmotriti optički neuromijelitis i provesti testiranje na akvaporinska protutijela. NMOSD s pozitivnim anti-akvaporin-4 IgG-om rijedak je oblik demijelinizacije SŽS-a u djece (5).

Tablica 2. Diferencijalna dijagnoza akutnog diseminiranog encefalomijelitisa. Prema: Javed & Khan (2014), str. 711. (1)

Vaskularni poremećaji	Cerebrovaskularni inzult, CADASIL, cerebralna amiloidna angiopatija, PRES, eklampsija
Infektivne bolesti	Virusni ili bakterijski encefalitis, HIV encefalopatija, PML, apsces
Toksični poremećaji	Inhalacija heroina, otrovanje ugljikovim monoksidom
Autoimunosne bolesti	Multipla skleroza, neurosarkoidoza, Behçetova bolest, primarni angiitis SŽS-a, vaskulitis u bolestima vezivnog tkiva poput lupusa i Sjögrenove bolesti
Metaboličke bolesti	Mitohondrijske bolesti (MELAS, Leberova nasljedna optička neuropatija), adrenoleukodistrofija, centralna pontina i ekstrapontina mijelinoliza
Jatrogeni uzroci	Metotreksat, takrolimus, ciklosporin
Neoplastični uzroci	Neoplazme, metastaze i paraneoplastički sindromi

Tablica 3. Diferencijalna dijagnoza između akutnog diseminiranog encefalomijelitisa i multiple skleroze (1,42,45,46,49,50,53,54)

	Akutni diseminirani encefalomijelitis	Multipla skleroza
Klinička slika	Rasprostranjena disfunkcija SŽS-a, vrućica, glavobolja, konvulzije, čest poremećaj stanja svijesti, bilateralni optički neuritis	Predominantna unilateralna zahvaćenost, motorički defeciti, paraliza kranijalnih živaca, rijetki poremećaj stanja svijesti, unilateralni optički neuritis
Prethodna virusna infekcija	Česta	Rijetka
Klinički tijek	Akutni (monofazični poremećaj)	Kronični (multifazični poremećaj)
Nalaz likvora	Blaga do umjerena limfocitna pleocitoza, povišeni proteini, rijetka intratekalna proizvodnja IgG-a i oligoklonalnih traka	Normalan nalaz stanica ili blaga limfocitna pleocitoza, normalni ili umjereno povišeni proteini, intratekalna proizvodnja IgG-a (70%-90%), oligoklonalne trake (90%-95%)
Nalaz MR-a	Difuzne, neoštro ograničene (djelomice zbog edema) lezije, uniformni izgled, predominantna zahvaćenost subkortikalne/duboke bijele tvari, corpus callosum obično nije zahvaćen	Predominantno unilateralne, jasno ograničene lezije, varijabilni izgled, predominantna zahvaćenost periventrikularne bijele tvari, corpus callosum je tipično zahvaćen
Zahvaćenost sive tvari	Česta	Rijetka
Pojačanje signala kontrastom	Homogeno u svim lezijama	Heterogeno (povezano s različitim stadijima razvoja lezija)
Kralježnična moždina	Kompletni transverzalni mijelitis, LETM	Inkompletni transverzalni mijelitis, lezije do 3 segmenta kralježnične moždine
Odgovor na terapiju steroidima	Smanjenje broja i veličine lezija	Nestajanje imbibicije lezija kontrastom, moguće smanjenje demijelinizacijskih lezija
Kontrolni MR	Potpuna/djelomična regresija lezija (moguća rezidualna gliozna i demijelinizacija)	Nove lezije
Sekvele	Rijetke	Česte

10. LIJEČENJE

Ne postoji standardna terapija za ADEM. Većina pristupa liječenju koristi neki oblik nespecifične immunosupresivne terapije slične onoj koja se koristi za MS i druge autoimunosne bolesti, a uključuju steroide, IV imunoglobuline i plazmaferezu. Većina podataka koji opisuju liječenje ADEM-a dobivena je iz prikaza slučaja i malih serija slučajeva. Do danas još uvijek nema randomiziranih kontroliranih studija o liječenju ADEM-a bilo u djece ili odraslih (2).

10.1. Suportivne mjere liječenja

Bolesnici s ADEM-om imaju visok rizik za razvoj ozbiljnih komplikacija te u slučaju pogoršanja mentalnog statusa moraju odmah biti premješteni u jedinicu intenzivnog liječenja. Endotrahealna intubacija treba se napraviti rano u slučaju encefalopatije, rekurentnih konvulzija ili aspiracije (30). Potrebno je pažljivo kontrolirati balans tekućine i elektrolita, a mjere za prevenciju venske tromboembolije od iznimne su važnosti kod bolesnika koji moraju ležati u krevetu (4). Naknadne bakterijske infekcije respiratornog i urinarnog trakta moraju se intenzivno liječiti. U slučaju konvulzija neophodna je specifična antiepileptička terapija (13). Nužno je izbjeći povišenje intrakranijalnog tlaka, što se može postići korekcijom hipertermije, inklinacijom glave $>30^\circ$, balansom tekućine te optimizacijom ventilacije za održavanje normalnog PaCO₂. Kirurška dekompresija može biti potrebna za smanjenje povišenog intrakranijalnog tlaka refraktornog na terapiju (30).

10.2. Kortikosteroidi

Kortikosteroidi se općenito smatraju prvom linijom liječenja. Postoji velika raznolikost u formulacijama upotrijebljenih steroida kao i u putevima primjene, doziranju i režimima progresivnog smanjenja doze. Jedna retrospektivna nerandomizirana studija koja je obuhvaćala 84 djece s ADEM-om pokazala je bolji ishod, uzimajući u

obzir EDSS (Expanded Disability Status Scale) rezultat, u bolesnika liječenih intravenskim metilprednizolonom u usporedbi s onima liječenim intravenskim deksametazonom (55). Većina autora preporuča kratku (3-5 dana) primjenu visoke doze intravenskog steroida, obično metilprednizolona u dozi od 20-30 mg/kg/dan do maksimalne doze od 1 g/dan ili deksametazona u dozi od 1 mg/kg/dan, nakon čega slijedi peroralna primjena prednizona s postupnim smanjenjem doze tijekom 4-6 tjedana (7). Klinički odgovor obično je evidentan unutar nekoliko sati od početka liječenja, osobito nakon pulsne intravenske kortikosteroidne terapije (56). Veći rizik za relaps opisan je kod primjene peroralnih kortikosteroida tijekom 3 tjedna ili kraće (2). Cilj liječenja kortikosteroidima primarno je smanjenje upalne reakcije SŽS-a i ubrzanje kliničkog oporavka. Stope oporavka sa steroidnom terapijom općenito su dobre s potpunim oporavkom u 60%-85% bolesnika (5). Liječenje s kortikosteroidima zahtijeva pažljivo monitoriranje krvnog tlaka, glukoze u urinu i serumskog kalija te primjenu lijekova za zaštitu želučane sluznice (7).

10.3. Imunoglobulini

Intravenski imunoglobulini predstavljaju opciju za drugu liniju liječenja ili se primjenjuju kod postojanja kontraindikacija za kortikosteroide (55). Upotreba IVIg-a opisana je u nekoliko studija slučajeva gdje su primijenjeni sami ili u kombinaciji s kortikosteroidima. Preporučena ukupna doza je 2 g/kg koja se primjenjuje kroz 2-5 dana (7). Liječenje s intravenskim imunoglobulinima pokazalo se učinkovitim u oko 40%-50% bolesnika rezistentnih na steroide. IVIg vjerojatno djeluje vežući i neutralizirajući autoantitijela, inhibicijom oslobađanja citokina i modulirajući aktivaciju limfocita (5).

10.4. Plazmafereza

Nedavno se ustanovila moguća učinkovitost plazmafereze koja se može smatrati eskalacijskom terapijom za akutne fulminantne demijelinizacijske bolesti SŽS-a, uključujući ADEM, MS, NMO i transverzalni mijelitis (TM), koje ne odgovaraju na primjenu steroida s razinom dokaza II (55). Kako plazmafereza može ukloniti IVIg te

tako neutralizirati njihov učinak, ne provodi se nakon primjene IVIg-a (57). Pretpostavlja se da terapijski učinak postiže putem uklanjanja protutijela koja doprinose demijelinizaciji ili djelomice modificirajući citokinski milje u perifernom imunom sustavu gdje se generiraju ili reaktiviraju autoreaktivni limfociti (15). Procijenjena učinkovitost plazmafereze iznosi 40%, a uobičajena procedura uključuje 5-7 izmjena plazme (5). Zbog potrebe za obučanim osobljem, specijalnom opremom i centralnim venskim pristupom za opetovane procedure tijekom nekoliko dana ili tjedana, plazmafereza se često koristi kao zadnji izbor (2). Komplikacije povezane s plazmaferezom uključuju umjerenu do tešku anemiju, simptomatsku hipotenziju, hipokalcemiju, potencijalnu transfuzijsku reakciju ili prijenos bolesti povezanih s transfuzijom te trombocitopeniju povezanu s heparinom. Uz sve navedeno također postoji i rizik od komplikacija povezanih s kateterom poput tromboze, septičke infekcije ili pneumotoraksa (7).

10.5. Ostale metode liječenja

Primjena ciklofosfamida kao imunosupresivnog lijeka opisana je u nekoliko odraslih bolesnika s ADEM-om kod kojih nije došlo do odgovora na primjenu steroida. Nema podataka o upotrebi imunosupresivnih lijekova u pedijatrijskih bolesnika s ADEM-om (55). Jedna studija sugerira da bi djeca s multifazičnim ADEM-om i ADEM-om ovisnim o kortikosteroidima, uz perzistenciju MOG protutijela, mogla benefitirati od primjene azatioprina i mikofenolat mofetila što bi moglo smanjiti broj napada (58). Opisani su i slučajevi bolesnika s fulminantnim ADEM-om i cerebralnim edemom koji su liječeni hipotermijom sa sniženjem tjelesne temperature na 34°C (5). Žarišni neurološki ispadi trebaju se liječiti uobičajenim rehabilitacijskim metodama (13). Fizikalna terapija koristi se za poboljšanje hoda, ravnoteže i mišićne snage, dok govorna terapija ima za cilj poboljšanje receptivnog i ekspresivnog jezika, artikulacije i tečnosti govora (55).

11. PROGNOZA

Potpuni oporavak (u nekim slučajevima i spontano poboljšanje) očekivani je ishod koji se vidi u oko 50% do 75% bolesnika, te u još većem postotku (između 70% i 90%) ako se uzmu u obzir manji rezidualni neurološki ispadi. Prosječni vremenski period do oporavka kreće se između 1 i 6 mjeseci (16). Do potpunog oporavka dolazi u većem postotku kod pedijatrijskih bolesnika nego u odraslih što ukazuje na veći potencijal za oporavak SŽS-a koji se razvija u djece (1).

Općenito za ADEM mortalitet varira između 3% i 12%, međutim u bolesnika s ADEM-om kod kojih je potreban prijem u jedinicu intenzivne njege mortalitet iznosi između 10% i 25% (55). Predloženi prediktori lošeg ishoda uključuju stariju dob, ženski spol, stupanj funkcionalnog oštećenja na početku kliničke prezentacije, razina proteina u likvoru, zahvaćenost kralježnične moždine, oštećenje PŽS-a i slab odgovor na kortikosteroide (16).

Najučestalije rezidualne disfunkcije jesu: (a) fokalni motorički deficiti u rasponu od blage nespretnosti i ataksije do teške hemipareze; (b) problemi s vidom u obliku blago smanjene vidne oštine pa do sljepoće i (c) razvoj konvulzija nakon rezolucije ADEM-a (7). U recentnoj studiji o dugoročnom neurokognitivnom ishodu u djece s ADEM-om, najčešći rezidualni simptomi bili su poteškoće u koncentraciji (30%), problemi u ponašanju (28%) i poteškoće pri učenju (26%) (59). Druga studija pokazala je povezanost između bolesti u djece mlađe od 5 godina i nižeg IQ-a, slabijeg akademskog uspjeha te problema u ponašanju ili emocionalne disfunkcije (60).

12. ZAKLJUČAK

Akutni diseminirani encefalomijelitis spada u skupinu upalnih demijelinizacijskih bolesti SŽS-a. Budući da je bolest rijetka, nema dovoljno provedenih istraživanja te posljedično postoji veliki manjak informacija o etiologiji i patogenezi. Otkriveno je nekoliko imunopatogenetskih mehanizama trigeriranih infekcijom ili vakcinacijom čija najvjerojatnija kombinacija pokreće patofiziološki proces bolesti. Predisponirajući čimbenici domaćina, pogotovo genetska predispozicija, koji bi mogli objasniti zašto neki obolijevaju, a neki ne, slabo su istraženi. Kako se bolest prezentira nespecifičnim simptomima, u dijagnostičkom postupku nužno je isključiti brojne infektivne i neinfektivne bolesti SŽS-a. Zbog velike sličnosti ADEM-a i MS-a, kod prve prezentacije bolesti često se ne može donijeti definitivna dijagnoza. U manjem postotku bolesnika, iz još nerazjašnjenih razloga, bolest se razvije u multifazičnoj varijanti što daje na važnosti dugoročnoj kontroli bolesnika radi diferencijalne dijagnoze prema MS-u. Do velikog uspjeha došlo bi kada bi buduća istraživanja uspjela detektirati patognomonični biološki marker za ADEM, što bi olakšalo postavljanje dijagnoze i omogućilo ranu primjenu adekvatne terapije. Dijagnostički kriteriji izdani od strane IPMSSG-a za postavljanje dijagnoze ADEM-a kod djece od velike su pomoći, no ostaje problem njihove nedefiniranosti za odrasle bolesnike. Možda bi se dijagnoza najlakše mogla postaviti na temelju patohistološkog nalaza, no biopsija mozga se općenito ne preporuča. ADEM se uobičajeno liječi na temelju empirijskog znanja koje pokazuje veliku djelotvornost primjene visokih doza kortikosteroida. Intravenski imunoglobulini i plazmafereza čine drugu liniju liječenja iako i te metode ponekad pokazuju odlične rezultate, zbog čega su potrebne dodatne studije koje bi usporedile učinkovitost ovih metoda liječenja. S trenutačnim znanjem i preporukama možemo u većini slučajeva uspješno liječiti bolesnike s ADEM-om, no svako novo istraživanje o ovoj bolesti od velike je vrijednosti.

13. ZAHVALE

Zahvaljujem svojoj mentorici doc. dr. sc. Ivani Zadro na pomoći u procesu nastanka ovoga rada.

Isto tako, zahvaljujem svojim prijateljima i obitelji na pomoći, podršci i razumijevanju tijekom cijelog mog studiranja.

14. LITERATURA

1. Javed A, Khan O. Acute disseminated encephalomyelitis. In: Handbook of Clinical Neurology, Vol 123. 2014. p. 705–17.
2. Tenembaum S, Chitnis T, Ness J, Hahn JS. Acute disseminated encephalomyelitis. *Neurology*. 2007;68(16 Suppl. 2):S23–36.
3. Dale RC, de Sousa C, Chong WK, Cox TCS, Harding B, Neville BGR. Acute disseminated encephalomyelitis, multiphasic disseminated encephalomyelitis and multiple sclerosis in children. *Brain*. 2000;123(12):2407–22.
4. Scolding N. Acute disseminated encephalomyelitis and other inflammatory demyelinating variants. In: Handbook of Clinical Neurology, Vol 122. 2014. p. 601–11.
5. Sharma S, Dale RC. Acute disseminated encephalomyelitis. In: *Acute Encephalopathy and Encephalitis in Infancy and Its Related Disorders*. 2018. p. 133–42.
6. Hahn CD, Miles BS, MacGregor DL, Blaser SI, Banwell BL, Hetherington CR. Neurocognitive outcome after acute disseminated encephalomyelitis. *Pediatr Neurol*. 2003;29(2):117–23.
7. Tenembaum SN. Acute disseminated encephalomyelitis. In: Handbook of Clinical Neurology, Vol 112. 2013. p. 1253–62.
8. Steiner I, Kennedy PGE. Acute disseminated encephalomyelitis: current knowledge and open questions. *J Neurovirol*. 2015;21(5):473–9.
9. Schwarz S, Mohr A, Knauth M, Wildemann B, Storch-Hagenlocher B. Acute disseminated encephalomyelitis: A follow-up study of 40 adult patients. *Neurology*. 2001;56(10):1313–8.
10. Menge T, Hemmer B, Nessler S, Wiendl H, Neuhaus O, Hartung HP, et al. Acute disseminated encephalomyelitis: An update. *Arch Neurol*.

2005;62(11):1673–80.

11. Garg RK, Malhotra HS, Kumar N. Pathophysiology of acute disseminated encephalomyelitis. In: *Multiple Sclerosis: A Mechanistic View*. 2016. p. 201–48.
12. Ashrafi MR, Amirkashani D, Hirbod-Mobarakeh A, Yaghmaei B, Tavassoli A, Manafi F, et al. Acute disseminated encephalomyelitis mimicking acute meningoencephalitis. *Acta Clin Croat [Internet]*. 2013;52(4):523–8. Available from: <http://www.ncbi.nlm.nih.gov/pubmed/24697005>
13. Wender M. Acute disseminated encephalomyelitis (ADEM). *J Neuroimmunol*. 2011;231(1–2):92–9.
14. Esposito S, Di Pietro GM, Madini B, Mastrolia MV, Rigante D. A spectrum of inflammation and demyelination in acute disseminated encephalomyelitis (ADEM) of children. *Autoimmun Rev [Internet]*. 2015;14(10):923–9. Available from: <http://dx.doi.org/10.1016/j.autrev.2015.06.002>
15. Noorbakhsh F, Johnson RT, Emery D, Power C. Acute Disseminated Encephalomyelitis: Clinical and Pathogenesis Features. *Neurol Clin*. 2008;26(3):759–80.
16. Huynh W, Cordato DJ, Kehdi E, Masters LT, Dedousis C. Post-vaccination encephalomyelitis: Literature review and illustrative case. *J Clin Neurosci*. 2008;15(12):1315–22.
17. Stonehouse M, Gupte G, Wassmer E, Whitehouse WP. Acute disseminated encephalomyelitis: Recognition in the hands of general paediatricians. *Arch Dis Child*. 2003;88(2):122–4.
18. Schattner A. Consequence or coincidence? The occurrence, pathogenesis and significance of autoimmune manifestations after viral vaccines. *Vaccine*. 2005;23(30):3876–86.
19. Bale JF. Neurologic complications of immunization. *J Child Neurol*. 2004;19(6):405–12.
20. Stemberger L, Tešović G. Cijepljenje i autoimune bolesti središnjeg i perifernog živčanog sustava. *Paediatr Croat*. 2013;57(Supl 1):48–53.

21. Rorke-Adams LB, Evans G, Weibel RE, Johann-Liang R. Neuropathology of vaccination in infants and children. *Vaccine*. 2011;29(47):8754–9.
22. Sejvar JJ, Kohl KS, Bilynsky R, Blumberg D, Cvetkovich T, Galama J, et al. Encephalitis, myelitis, and acute disseminated encephalomyelitis (ADEM): Case definitions and guidelines for collection, analysis, and presentation of immunization safety data. *Vaccine*. 2007;25(31):5771–92.
23. Garg RK. Acute disseminated encephalomyelitis. *Postgrad Med J*. 2003;79(927):11–7.
24. Wingerchuk DM. Postinfectious encephalomyelitis. *Curr Neurol Neurosci Rep*. 2003;3(3):256–64.
25. Fujinami RS, Von Herrath MG, Christen U, Whitton JL. Molecular mimicry, bystander activation, or viral persistence: Infections and autoimmune disease. *Clin Microbiol Rev*. 2006;19(1):80–94.
26. Alper G. Acute disseminated encephalomyelitis. *J Child Neurol*. 2012;27(11):1408–25.
27. Young NP, Weinshenker BG, Lucchinetti CF. Acute disseminated encephalomyelitis: Current understanding and controversies. *Semin Neurol*. 2008;28(1):84–94.
28. Pohl D, Alper G, Van Haren K, Kornberg AJ, Lucchinetti CF, Tenenbaum S, et al. Acute disseminated encephalomyelitis: Updates on an inflammatory CNS syndrome. *Neurology*. 2016;87(9 Suppl 2):S38–45.
29. Wingerchuk DM. The clinical course of acute disseminated encephalomyelitis. *Neurol Res*. 2006;28(3):341–7.
30. Sonnevile R, Klein I, de Broucker T, Wolff M. Post-infectious encephalitis in adults: Diagnosis and management. *J Infect*. 2009;58(5):321–8.
31. Bennetto L, Scolding N. Inflammatory/post-infectious encephalomyelitis. *J Neurol Neurosurg Psychiatry*. 2004;75(Suppl 1):i22–i28.
32. Repić-Buličić A, Filipović-Grčić P, Jadrijević E, Jurinović P, Titlić M. Successful

- treatment of acute disseminated encephalomyelitis (Adem) by prompt usage of immunoglobulins – case report and review of the literature. *Acta Clin Croat.* 2019;58(1):173–9.
33. Koelman DLH, Mateen FJ. Acute disseminated encephalomyelitis: current controversies in diagnosis and outcome. *J Neurol.* 2015;262(9):2013–24.
 34. Dale RC, Church AJ, Cardoso F, Goddard E, Cox TC, Kling Chong WK, et al. Poststreptococcal acute disseminated encephalomyelitis with basal ganglia involvement and auto-reactive antibasal ganglia antibodies. *Ann Neurol.* 2001;50(5):588–95.
 35. Marchioni E, Tavazzi E, Minoli L, Del Bue S, Ferrante P, Piccolo G, et al. Acute disseminated encephalomyelitis. *Neurol Sci.* 2008;29(Suppl 2):S286–8.
 36. Swamy HS, Shankar SK, Chandra PS, Aroor SR, Krishna AS, Perumal VGK. Neurological complications due to beta-propiolactone (BPL)-inactivated antirabies vaccination. Clinical, electrophysiological and therapeutic aspects. *J Neurol Sci.* 1984;63(1):111–28.
 37. Amit R, Shapira Y, Blank A, Aker M. Acute, severe, central and peripheral nervous system combined demyelination. *Pediatr Neurol.* 1986;2(1):47–50.
 38. Amit R, Glick B, Itzchak Y, Dgani Y, Meyeir S. Acute severe combined demyelination. *Child's Nerv Syst.* 1992;8(6):354–6.
 39. Payne ET, Rutka JT, Ho TK, Halliday WC, Banwell BL. Treatment leading to dramatic recovery in acute hemorrhagic leukoencephalitis. *J Child Neurol.* 2007;22(1):109–13.
 40. Koelman DLH, Chahin S, Mar SS, Venkatesan A, Hoganson GM, Yeshokumar AK, et al. Acute disseminated encephalomyelitis in 228 patients: A retrospective, multicenter US study. *Neurology.* 2016;86(22):2085–93.
 41. Mikaeloff Y, Caridade G, Husson B, Suissa S, Tardieu M. Acute disseminated encephalomyelitis cohort study: Prognostic factors for relapse. *Eur J Paediatr Neurol.* 2007;11(2):90–5.
 42. Meštrović M. Akutni diseminirani encefalomijelitis i multipla skleroza kriteriji za

- dijagnozu i terapiju. Paediatr Croat. 2013;57(Suppl 1):29–35.
43. Krupp LB, Banwell B, Tenenbaum S. Consensus definitions proposed for pediatric multiple sclerosis and related disorders. *Neurology*. 2007;68(16 Suppl 2):S7–12.
 44. Dale RC, Branson JA. Acute disseminated encephalomyelitis or multiple sclerosis: Can the initial presentation help in establishing a correct diagnosis? *Arch Dis Child*. 2005;90(6):636–9.
 45. Pandit L. Transverse myelitis spectrum disorders. *Neurol India*. 2009;57(2):126–33.
 46. Tavasoli A, Tabrizi A. Acute transverse myelitis in children, literature review. *Iran J Child Neurol*. 2018;12(2):7–16.
 47. Jacob A, Weinshenker BG. An approach to the diagnosis of acute transverse myelitis. *Semin Neurol*. 2008;28(1):105–20.
 48. Menge T, Kieseier BC, Nessler S, Hemmer B, Hartung HP, Stüve O. Acute disseminated encephalomyelitis: An acute hit against the brain. *Curr Opin Neurol*. 2007;20(3):247–54.
 49. Rossi A. Imaging of Acute Disseminated Encephalomyelitis. *Neuroimaging Clin N Am*. 2008;18(1):149–61.
 50. Jain RS, Kumar S, Mathur T, Tejwani S. Longitudinally extensive transverse myelitis: A retrospective analysis of sixty-four patients at tertiary care center of North-West India. *Clin Neurol Neurosurg* [Internet]. 2016;148:5–12. Available from: <http://dx.doi.org/10.1016/j.clineuro.2016.06.011>
 51. Kitley JL, Leite MI, George JS, Palace JA. The differential diagnosis of longitudinally extensive transverse myelitis. *Mult Scler J*. 2012;18(3):271–85.
 52. Krupp LB, Tardieu M, Amato MP, Banwell B, Chitnis T, Dale RC, et al. International Pediatric Multiple Sclerosis Study Group criteria for pediatric multiple sclerosis and immune-mediated central nervous system demyelinating disorders: Revisions to the 2007 definitions. *Mult Scler J*. 2013;19(10):1261–7.

53. Ontaneda D, Rae-Grant AD. Management of acute exacerbations in multiple sclerosis. *Ann Indian Acad Neurol.* 2009;12(4):264–72.
54. Then Berg F, Kümpfel T, Schumann E, Held U, Schwan M, Blazevic M, et al. Monthly intravenous methylprednisolone in relapsing-remitting multiple sclerosis - Reduction of enhancing lesions, T2 lesion volume and plasma prolactin concentrations. *BMC Neurol.* 2006;6:1–9.
55. Pohl D, Tenenbaum S. Treatment of acute disseminated encephalomyelitis. *Curr Treat Options Neurol.* 2012;14(3):264–75.
56. Tenenbaum S, Chamoles N, Fejerman N. Acute disseminated encephalomyelitis: A long-term follow-up study of 84 pediatric patients. *Neurology.* 2002;59(8):1224–31.
57. Ibrahim RB, Liu C, Cronin SM, Murphy BC, Cha R, Swerdlow P, et al. Drug removal by plasmapheresis: An evidence-based review. *Pharmacotherapy.* 2007;27(11):1529–49.
58. Polat A, Yi U, Karaolu P, Ayanolu M, Öztürk T, Güleryüz H, et al. Myelin oligodendrocyte glycoprotein antibody persistency in a steroid-dependent ADEM case. *Pediatrics.* 2016;137(5):e20151958.
59. Shilo S, Michaeli O, Shahar E, Ravid S. Long-term motor, cognitive and behavioral outcome of acute disseminated encephalomyelitis. *Eur J Paediatr Neurol.* 2016;20(3):361–7.
60. Jacobs RK, Anderson VA, Neale JL, Shield LK, Kornberg AJ. Neuropsychological outcome after acute disseminated encephalomyelitis: Impact of age at illness onset. *Pediatr Neurol.* 2004;31(3):191–7.

15. ŽIVOTOPIS

Osobni podaci:

- Ime i prezime: Kristina Bukal
- Datum i mjesto rođenja: 20.3.1995., Zagreb
- Adresa stanovanja: Peršaves 6a, 49251 Mače
- E-mail: kika.bukal@gmail.com

Obrazovanje:

- 2001. – 2009. : Osnovna škola Mače
- 2009. – 2013. : Gimnazija Antuna Gustava Matoša (opća gimnazija), Zabok
- 2013. – 2020. : Medicinski fakultet, Sveučilište u Zagrebu

Strani jezici:

- Aktivno znanje: engleski
- Pasivno znanje: njemački