

Problematika monitoriranja i kontinuiranog snimanja srčane električne aktivnosti

Smiljan Benko, Iva

Master's thesis / Diplomski rad

2021

Degree Grantor / Ustanova koja je dodijelila akademski / stručni stupanj: **University of Zagreb, School of Medicine / Sveučilište u Zagrebu, Medicinski fakultet**

Permanent link / Trajna poveznica: <https://um.nsk.hr/um:nbn:hr:105:794474>

Rights / Prava: [In copyright](#) / [Zaštićeno autorskim pravom.](#)

Download date / Datum preuzimanja: **2024-07-13**



Repository / Repozitorij:

[Dr Med - University of Zagreb School of Medicine Digital Repository](#)



SVEUČILIŠTE U ZAGREBU
MEDICINSKI FAKULTET

Iva Smiljan Benko

**Problematika monitoriranja i kontinuiranog snimanja srčane električne
aktivnosti**

Diplomski rad



Zagreb, 2021.

Ovaj diplomski rad izrađen je na Diplomskom studiju sestrinstva Medicinskog fakulteta u Zagrebu pod vodstvom doc.dr.sc. Nikola Bulj, dr.med. i predan je na ocjenu u akademskoj godini 2020/2021.

Sadržaj

1. Sažetak.....	1
2. Summary.....	2
3. Uvod	3
3.1. Anatomija provodnog srčanog sustava	3
3.1.1. Sinoatrijski čvor	3
3.1.2. Atriventrikulski čvor.....	4
3.1.3. Hisov snop	4
3.1.4. Lijeva i desna grana	4
3.2. Fiziologija provodnog srčanog sustava.....	5
3.3. Elektrokardiogram (EKG).....	6
3.3.1. Povijesni pregled elektrokardiografije	6
3.3.2. Klinička primjena elektrokardiograma	7
3.3.3. Sastavnice elektrokardiograma	8
3.3.4. Interpretacija elektrokardiograma	9
3.3.5. Normalni srčani ritam.....	10
3.3.6. Poremećaji srčanog ritma i provođenja	11
3.3.7. Bradikardni poremećaji srčanog ritma	11
3.3.8. Tahikardni poremećaji srčanog ritma.....	14
3.4. Oblici elektrokardiografije u kliničkoj praksi	19
3.4.1. 12 kanalni elektrokardiogram	19
3.4.2. Test opterećenja ili ergometrijsko testiranje	20
3.4.3. Kontinuirani elektrokardiogram	21
3.4.4. Telemetrija	22
3.4.5. Registratori poremećaja ritma	22
3.5. Problematika snimanja i praćenja srčane električne aktivnosti.....	23
3.5.1. Tehničke poteškoće u snimanju EKG-a.....	23
3.5.2. Pogrešno postavljanje EKG elektrodi	24
3.5.3. Artefakti pri snimanju i monitoriranju EKG-a	25
3.5.4. Problematika pri kontinuiranom EKG monitoringu i telemetriji bolesnika.....	28
3.5.5. Problematika EKG snimanja pri izvođenju ergometrijskog testiranja.....	29
4. Rasprava	31
5. Zaključak.....	33
6. Popis priloga	34
6.1. Popis slika	34
6.2. Popis tablica.....	34

7. Zahvale	35
8. Literatura	36
9. Životopis	39

Popis i objašnjenje kratica

NSR	=	Normalni sinusni ritam
SA	=	Sinoatrijski
AV	=	Atrioventrikulski
EKG	=	Elektrokardiogram
EGM	=	Elektrogram
SVES	=	Supraventrikulska ekstrasistola
VES	=	Ventrikulska ekstrasistola
SVT	=	Supraventrikulska tahikardija
PSVT	=	Paroksizmalna supraventrikulska tahikardija
AVNRT	=	Atrio-ventrikulska nodalna re-entry (kružna) tahikardija
AVRT	=	Atrio-ventrikularna re-entry (kružna) tahikardija
WPW	=	Wolf Parkinson White
FA	=	Fibrilacija atrija
VT	=	Ventrikulska tahikardija
BIS	=	Bolnički informacijski sustav
SOP	=	Standardni operativni postupak

1. Sažetak

Monitoring vitalnih znakova je osnova zbrinjavanja kritično oboljelih pacijenata. Minimalne promjene koje bi mogle predstavljati normalne pomake kod zdravih pojedinaca, mogu signalizirati rane odmake kod vitalno ugroženih. Snimanje i monitoriranje EKG-a su jedan od najčešćih dijagnostičkih testova koji su redovito korišteni od strane medicinskih profesionalaca. Posebnu pozornost potrebno je posvetiti načinu korištenja opreme kako bi EKG zapisi bilo što adekvatniji, a istovremeno njihova interpretacija ne bi rezultirala donošenjem krive dijagnoze i primjenom krive terapije. Uz ubrzani razvoj dijagnostičkih i intervencijskih postupaka, tehnologija je omogućila kontinuirani prikaz EKG zapisa, ali njihova preciznost i dalje nije osigurana. S tisućama uređaja i specijalizirane opreme u upotrebi u zdravstvenim ustanovama diljem svijeta, sigurnost i prevencija pogrešaka moraju biti prioritet (Mattox E, 2012). Kako bi uspješno rješavale problematiku snimanja i praćenja EKG-a, medicinske sestre moraju ovladati vještinama procjene tehnologije i stalno preispitivati točnost dobivenih rezultata. Prekomjerna upotreba tehnologije povećava opterećenje osoblja, a ne mora nužno poboljšati ishode liječenja pacijenata. Prepoznavanje artefakata i drugih poteškoća koje proizlaze od micanja pacijenta, vanjske električne interferencije i krivo postavljenih EKG elektrodi u konačnici će rezultirati poboljšanim ishodima (Baranchuk A, Shaw C, Alanazi H et al, 2009). Uz poznavanje dostupnih tehnologija, iskustvo medicinskih sestara i osnovno poznavanje interpretacije EKG-a od vitalne su važnosti.

Ključne riječi: Elektrokardiogram, EKG monitoring, problematika EKG snimanja, medicinska sestra, zdravstvena njega

2. Summary

Monitoring of vital signs is a cornerstone of management of the critically ill patient. Subtle changes that might represent normal shifts in a healthy person may signal early decline for those in critical states. ECG recording and monitoring is one of the most common techniques continuously used by medical professionals in health care. A careful attention should be given to equipment setting so that ECG recordings would be as useful as possible and at the same time their interpretation would not result in making a wrong diagnosis and applying the wrong therapy. In addition to the rapid growth of diagnostic and interventional procedures, technology has allowed for most ECG recordings to be continuously displayed but accuracy is not always ensured. With thousands of devices and specialized equipment in use in health institutions across the world, safety and error prevention must be a priority (Mattox E, 2012). In order to successfully manage the issues of ECG recording and monitoring, nurses must also master technology evaluation skills and continuously question the accuracy of produced results. Overuse of technology increases staff workload while not necessarily improving patient outcomes. Recognizing artifacts and other pitfalls resulting from patient movement, outside electrical interference, and misplaced electrodes and leads will ultimately result in improved patient outcomes (Baranchuk A, Shaw C, Alanazi H et al, 2009). In addition to knowledge of available technologies, nursing experience and basic ECG interpretation knowledge is of vital importance.

Keywords: Electrocardiogram, ECG monitoring, ECG recording troubleshoot, nurse, nursing care

3. Uvod

Depolarizacija srca polazni je događaj za srčanu kontrakciju. Tri komponente proizvode električne struje koje se šire kroz srce: srčane predvodničke (pacemaker) stanice, specijalno provodno tkivo i sam srčani mišić. Elektrokardiografija registrira samo depolarizaciju (stimulaciju) i repolarizaciju (oporavak) atrijskog i ventrikulskog miokarda.

U uvjetima mirovanja stanice miokarda su polarizirane, to jest nose na svojoj površini električni naboj uzrokovan transmembranskim razlikama koncentracije iona. Napon izmjeren kroz membrane atrijskih i ventrikulskih stanica iznosi oko 90 mV, pri čemu je unutrašnjost stanica negativna u odnosu na okolinu. Kada se te stanice stimuliraju iznad navedenog praga, one se depolariziraju, pri čemu se prolazno promjeni polaritet njihovih membrana. Depolarizacija počinje od stanica u unutarnjim slojevima miokarda (endokarda) prema vanjskoj strani srca (epikardu), te se poput vala širi kroz atrijske i ventrikule (Issa Z, 2009). Depolarizacija je električki događaj iza kojeg se očekuje kontrakcija koja je mehanički događaj. Nakon što se dovrši proces depolarizacije, započinje proces repolarizacije i membranski električni potencijal poprima stanje kakovo je bilo u mirovanju. Repolarizacijski val se širi od epikarda prema endokardu, čime započinje opuštanje miokarda. Nakon završene repolarizacije stanica je opet sposobna za ponovnu stimulaciju. Koordinirano širenje električnog impulsa i posljedičnu kontrakciju atrijske i ventrikularne komore omogućuje provodni srčani sustav.

3.1. Anatomija provodnog srčanog sustava

3.1.1. Sinoatrijski čvor

Sinoatrijski (SA) čvor anatomska struktura smještena subepikardno na spoju desnog atrija i gornje šuplje vene. SA čvor obilno je inerviran od strane autonomnog živčanog sustava, te obilno prokrvljujen djelomično od proksimalnog dijela desne koronarne arterije, a djelomično od cirkumfleksne arterije. Histološki se SA čvor sastoji od gustog sklopa kolagena koji sadrži niz stanica, među kojima velike, centralno smještene P stanice koje pokreću impulse; tranzicijskih stanica, u sredini strukture

između P stanica i regularnih atrijskih miokardnih (mišićnih) stanica kao i Purkinjeovih niti koje se šire prema atrijima (Hurst JW, 1986).

3.1.2. Atrioventrikulski čvor

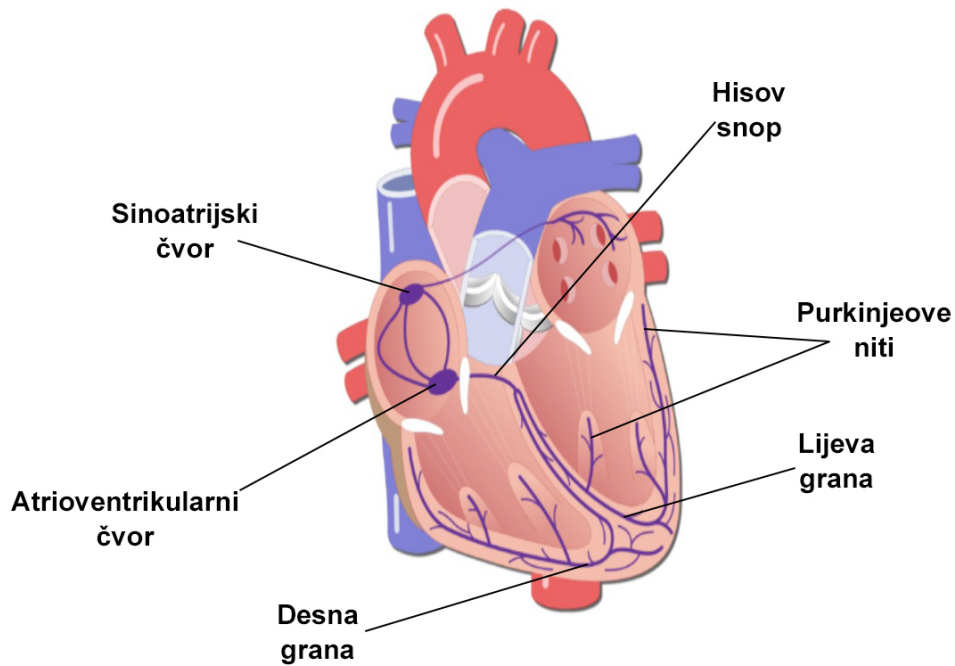
Atrioventrikulski (AV) čvor je također mala subendokardna struktura koja se nalazi unutar interatrijskog septuma na spoju specijaliziranih provodnih putova koji vode impulse kroz atrij. Kao i SA čvor, AV čvor je obilno inerviran od strane autonomnog živčanog sustava dok je prokrvljen od ogranka desne koronarne arterije u 90% slučajeva, a rjeđe (10%) i iz septalnih grana lijeve prednje silazne koronarne arterije. Histološko ispitivanje AV čvora otkriva različite stanice uklopljene u kolagensku mrežu koje uključuju P stanice (iako ne onoliko koliko u SA čvoru) atrijske tranzicijske stanice, obične stanica miokarda i Purkinjeove stanice (Hurst JW, 1986).

3.1.3. Hisov snop

Purkinje vlakna koja nastaju iz područja distalnog AV čvora postepeno pritječu kako bi oblikovala Hisov snop, usku cjevastu strukturu koja je se dijeli na lijevu i desnu granu. Hisov snop je relativno slabo autonomno inerviran, iako je njegov dovod krvi prilično velik, a potječe iz ogranka desne koronarne arterije kao i septalnih grana lijeve prednje silazne arterije. Uzdužna struktura Purkinje vlakana, podijeljena u odvojene paralelne odjeljke kolagenskim skeletom, može se razabrati histologijskim ispitivanjem (Hurst JW, 1986). Nakon Hisovog snopa, anatomski se nastavljaju lijeva i desna grana.

3.1.4. Lijeva i desna grana

Lijeva i desna grana čine sustav složene mreže isprepletenih Purkinjeovih vlakana koja uvelike može varirati među pojedincima. Desna grana je obično samostalna, diskretna struktura koje se proteže desnom stranom interventrikularnog septuma u bazu prednjeg papilarnog mišića, gdje se dijeli na tri ili više grana. Lijeva grana često prolazi kao vrlo široki pojas isprepletenih vlakana koja se šire iznad lijevog ventrikla, ponekad u dva ili tri različita snopića. Postoji relativno mala autonomna inervacija sustava grana, ali je opskrba krvlju ekstenzivna, pri čemu većina područja prima ogranke iz desnog i lijevog koronarnog sustava (Hurst JW, 1986).



Slika 1. provodni srčani sustav (Getbodysmart.com, 2021)

3.2. Fiziologija provodnog srčanog sustava

Koordinirano širenje električnog impulsa i posljedične kontrakcije atrija u ventrikula omogućuje provodni sustav. Depolarizacija počinje u sinoatrijskom (SA) čvoru koji je smješten u desnom atriju negdje oko ušća gornje šuplje vene. U SA čvoru nalaze se dvije vrste stanica. To su predvodne „P“ stanice, koje imaju osobinu automacije i „T“ stanice (*engl. transitional*) koje povezuju sinusni čvor s okolnim strukturama. Predvodne stanice imaju najniži prag okidanja radi čega i predvode srčani ritam koji se prema SA čvoru i zove normalni sinusni ritam (NSR). Prva faza srčane električne aktivacije je širenje depolarizacije kroz desni i lijevi atrij što izaziva kontrakciju atrija. Nakon toga električni impuls prolazi kroz atrioventrikularni (AV) čvor i Hisov snop. SA i AV čvor povezni su internodalnim putovima koji imaju osobinu brzog provođenja impulsa. Od prednjeg internodalnog puta odvaja se tračak koji služi kao veza s lijevim atrijem (Bachmanov snopić). Hisov snop se dalje dijeli na dvije glavne grane, desnu i lijevu koji prenose val depolarizacije pomoću Purkinjeovih niti do miokarda desne i lijeve klijetke. Lijeva grana dijeli se na dvije graničice (fascikulusa); prednji lijevi i stražnji lijevi fascikulus.

3.3. Elektrokardiogram (EKG)

Elektrokardiogram je grafički zapis električnih potencijala nastalih u srcu. Signali se bilježe pomoću metalnih elektroda pričvršćenih na ekstremitete i prsni koš te se dodatno pojačavaju osjetljivim voltmetrom kao što je elektrokardiograf. EKG odvodi zapravo bilježe trenutne razlike potencijala među elektrodama.

3.3.1. Povijesni pregled elektrokardiografije

Iako su Luigi Galvani, Alessandro Volta i drugi znanstvenici krajem 18. i početkom 19. stoljeća značajno doprinijeli razumijevanju struje, može se reći kako začeci moderne elektrofiziologije srca potječu iz 1842. godine kada je talijanski fizičar Carlo Matteucci uspio zabilježiti električnu struju srčanih kontrakcija. Narednih godina njemački fizičar Emil DuBois-Reymond, inače prozvan osnivačem elektrofiziologije, po prvi puta opisuje „akcijski potencijal“ koji prati mišićnu kontrakciju. On također potvrđuje Matteuccijevu teoriju električne aktivnosti na srcu žabe. 1870. francuski fizičar Gabriel Lippmann izumio je kapilarni elektrometar kojim su britanski fiziolozi, John Burdon Sanderson i Frederick Page snimili električnu srčanu aktivnost, te po prvi puta opisali depolarizaciju i repolarizaciju ventrikula, koji su kasnije prozvani QRS-kompleks i T-val. Ubrzo nakon toga, britanski znanstvenik Augustus D. Waller započeo je sa serijom eksperimenata u St. Mary's Hospital u Londonu, gdje je spajanjem elektrodi na prsa i leđa sa kapilarnim elektrometrom primijetio električne varijacije između srčanih otkucaja, te električnu aktivnost koja prethodi srčanoj kontrakciji, odnosno ono što danas poznajemo kao P val – depolarizaciju atrijsa. Na tragu Wallerovih eksperimenata, nizozemski znanstvenik Willem Einthoven uspio je modificirati kapilarni elektrometar, te zabilježiti da svaka srčana kontrakcija ima 5 različitih defleksija, koje su kasnije označene slovima P, Q, R, S, i T. Unatoč modifikaciji elektrometra, Einthoven je shvatio kako su frekvencije koje bilježi slabe i klinički neupotrebljive. Einthoven se nakon toga fokusirao na razvijanje instrumenta koji bi preciznije snimio električnu aktivnost, te je 1902. modificirao tzv. nitni galvanometar i brzinom od 25 mm/s na fotografskoj ploči uz pomoć magnetskog polja i bilježenja otklona niti snimio prvi elektrokardiogram kakav poznajemo danas. Za ovo otkriće dobio je Nobelovu nagradu fiziologiju ili medicinu 1924. godine. Iako je je do tada većina liječnika aritmije dijagnosticiralo palpacijom pulsa, ubrzo je prepoznata praktična korist Einthovenovog galvanometra u smislu proučavanja i dijagnosticiranja aritmija. Iako su tada u samim

počecima ovakvi uređaji bili skupi i masivni, te se koristili u rijetkim velikim kliničkim bolnicama (preteča EKG laboratorija), već 1920. proizveden je uređaj koji je bio mobilan i omogućavao snimanje EKG-a uz krevet bolesnika. Iste godine nekoliko autora diljem svijeta je već objavljivalo primijećene promjene u EKG kod bolesnika akutnim infarktom miokarda. U samim počecima to su bile dramatične promjene u ST-segmentu u II i III odvodu. Od prvog EKG zapisa 1887. godine gotovo 3 desetljeća EKG je sniman s 3 standardna odvoda. 1935. godine opisano je prvo korištenje prekordijalnih odvoda, te nešto ranije unipolarna metoda koju je izučavao Wilson. Kao rezultat svega navedenog, Emanuel Goldberger 1942. godine predstavio je prvi 12-kanalni EKG kakav poznajemo danas. Razvojem invazivnih dijagnostičkih postupaka prve kateterizacije srca (Forsmann 1920.), angiokardiografije (1930-te i 1940-te), koronarne angiografije (Sones 1959.), započela je i era invazivne dijagnostike aritmija. Prvi intrkardijalni električni signal kod ljudi snimljen je 1945. godine, dok je prvi elektrogram Hisovog signala snimljen 1969. godine. 1961. izvedena je prva računalna analiza EKG-a, a 1970. zabilježene su prve kompjuterske interpretacije EKG-a. (Fye W. B., 1994)

3.3.2. Klinička primjena elektrokardiograma

EKG je neinvazivni i jeftini dijagnostički test koji je mnogostruko primjenjiv. Danas je dostupan gotovo u svakoj zdravstvenoj ustanovi i svakoj medicinskoj specijalnosti. EKG se danas snima kod pojedinaca koji osjećaju palpitacije, dispneju, slabost i omaglicu, s ciljem da se potvrdi ili isključi srčana aritmija. Uloga EKG-a je od ključne važnosti kod bolesnika s prekordijalnom boli koja može upućivati na ishemiju miokarda. Osim otkrivanja aritmija, smetnja provođenja i ishemije miokarda, elektrokardiografija može otkriti druge znakove povezane s po život opasnim metaboličkim poremećajima (npr. hiperkalijemijom) ili povećanim rizikom za naglu srčanu smrt (npr. sindrom s produljenim QT – intervalom) (Kadish AH, 2021). Česti razlog snimanja EKG-a odnosi se na ljude koji ne osjećaju kardiovaskularne probleme, ali žele provjeriti svoje zdravlje prilikom sistematskih pregleda ili priprema za operativni zahvat.

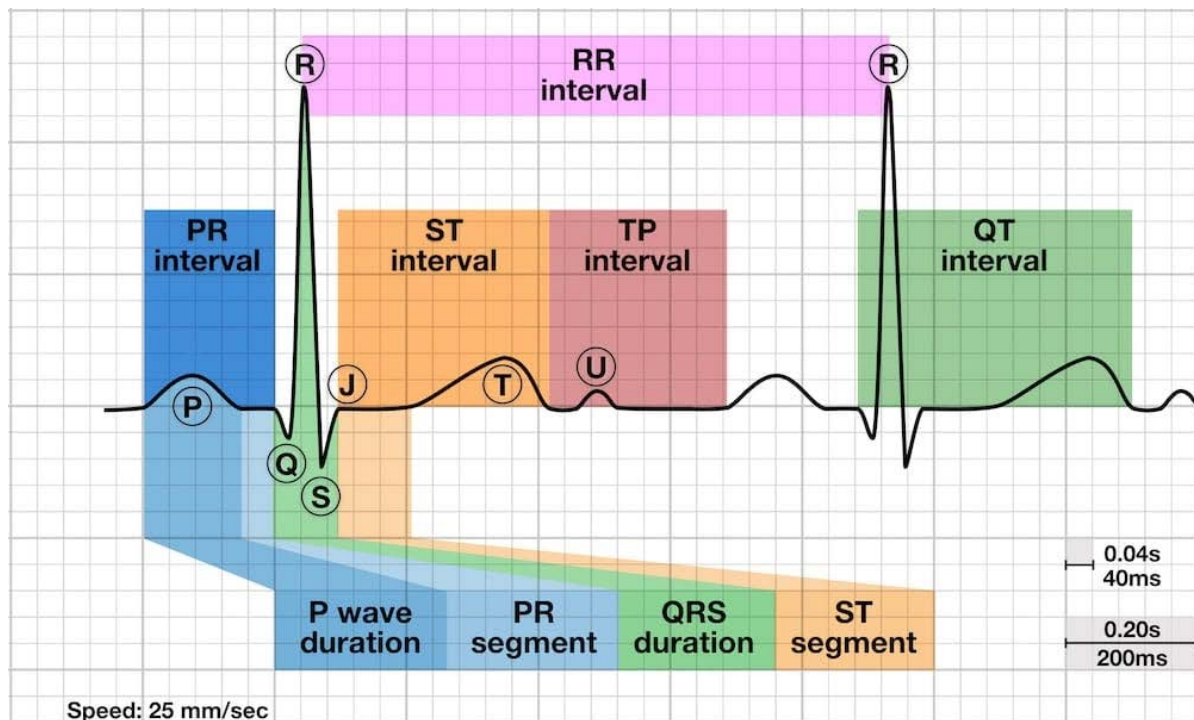
3.3.3. Sastavnice elektrokardiograma

EKG se obično snima na papiru koji je mrežom razdijeljen na polja širine i visine 1 mm. Snimanje se u većini slučajeva obavlja tako da se papir pokreće brzinom 25 mm/sekundi, te tako 1 mm na EKG papiru odgovara 0,04 sekunde. Vertikalno mjerenje pokazuje amplitude pojedinih EKG otklona pri čemu 1 mm odgovara 0,1 mV.

Uobičajenih 12 EKG-odvoda snima razlike potencijala među elektrodama postavljenim na površinu tijela. Ti se odvodi dijele u dvije skupine: šest odvoda s ekstremiteta i šest prekordijskih (prsni) odvoda.

EKG valovi označeni su slovima iz drugog dijela abecede. P-val označava atrijsku, a QRS kompleks ventrikulsku depolarizaciju, dok ST-spojnice, T-val i U val predstavljaju ventrikulsku repolarizaciju. J točka nalazi se na završetku QRS kompleksa, a na početku ST-spojnice. Repolarizacija atrijske obično se ne vidi, odnosno skrivena je u QRS-kompleksu. U hrvatskoj nomenklaturi šiljati otkloni se nazivaju zupci (Q, R, S), dok se zaobljeni nazivaju valovi (P, T, U). U odnosu na izoelektričnu liniju pozitivan je uvijek R zubac, a Q i S su uvijek negativni, dok P, T i U mogu biti pozitivni, negativni ili izoelektrični. Ukoliko je R zubac dvostruk tada se drugi R naziva sekundarnim ili se označava kao R'. Uobičajeno je također da se otkloni malih amplituda označuju malim slovima. Tako npr. qR oblik znači da postoji mali q i visoki R zubac, a QS oblik znači da su spojeni Q i S otkloni bez postojanja R zupca.

EKG intervali su: R-R, P-Q, QRS i Q-T. RR interval označava vrijeme između dvije depolarizacije ventrikula. PQ interval (u engleskoj literaturi se naziva i PR) označuje vrijeme između atrijske i ventrikulske depolarizacije (normalno: 0,12 do 0,20 sek.). Trajanje QRS kompleksa (normalno do 0,10 sek.) označuje trajanje ventrikulske depolarizacije. Q-T interval mjeri se od početka Q ili R zupca do završetka T-vala i mijenja se obrnuto od frekvencije, zbog čega se prema frekvenciji računa korigirani QT interval (QTc). Na današnjim modernim EKG uređajima ova mjerenja se velikom preciznošću izračunavaju računalno i automatski.



Slika 2. Sastavnice elektrokardiograma i intervali (Litfl.com, 2021)

3.3.4. Interpretacija elektrokardiograma

Klinička interpretacija EKG-a., odnosno ispravna analiza EKG-a zahtjeva znanje, temeljitost, te uključuje bolesnikovu dob, spol, lijekove koje uzima bolesnik, krvni tlak, te dijagnozu. Elektronička analiza EKG-a temelji se na računalnim programima koji su izrađeni prema načelima i mjerilima suvremene elektrokardiografije. Elektronička mjerenja pojedinih elektrokardiografskih parametara, kao i određivanje električne osi, QRS-kompleksa, veliko su pomagalo u očitavanju EKG-a (Goldberger et al, 1997). Ipak u očitavanju i postavljanju elektrokardiografske dijagnoze dobivene elektroničkom analizom potreban je oprez kako ne bi došlo do pogreške pritom previdjevši za život opasne poremećaje ritma. Načelno se može reći da elektronička analiza pomaže u postavljanju elektrokardiografske dijagnoze, ali definitivnu dijagnozu može postaviti samo liječnik vješt u očitavanju EKG-a (Goldberger et al, 1997).

Preporučuje se sljedećim redoslijedom analizirati elektrokardiogram: 1. istražiti koji je osnovni ritam i koja je frekvencija ventrikula, 2. analizirati trajanje, oblik i amplitudu P vala, 3. odrediti trajanje PQ intervala (uredan 0,12-0,20 sek), produljen (pri AV bloku), ili skraćen (pri preekscitaciji), 4. odrediti trajanje, amplitude i oblik QRS

kompleksa što pomaže pri dijagnosticiranju intraventrikulskih blokova, hipertrofije ventrikula perikardijalnog izljeva i drugih stanja. Potrebno je ispitati postoji li patološki Q zubac (Q zubac veći od 1/3 pripadajućeg R zupca i trajanja duljeg od 0,04 sek. u dva ili više pripadajućih susjednih odvoda) koji upućuje preboljeli infarkt, 5. odrediti položaj i oblik ST-segmenta, 6. istražiti T-val imajući na umu da je T-val fiziološki pozitivan kada je pripadajući R zubac dobro izražen (fiziološki negativan T val može se naći samo u III standardnom i prekordijalnom V1 odvodu), 7. izmjeriti trajanje QT-intervalu koji može biti produljen pri hipokalcemiji i drugim patološkim stanjima, ili pod utjecajem lijekova, 8. U-val treba biti malen i pozitivan u zdravih osoba, a patološki povećan kod poremećaja koncentracije kalija u serumu (Goldberger et al, 1997).

3.3.5. Normalni srčani ritam

Normalni srčani ritam naziva se sinusni ritam (NSR) i frekvencije je 60-100 otkucaja/min. Nastaje u sinoatrijskom čvoru koji je prirodni elektrostimulator („pacemaker“), međutim njegova aktivnost ovisi o autonomnom živčanom sustavu i cirkulirajućim hormonima. Tako, najčešće u mladih, susrećemo sindrom rane repolarizacije, pri kojoj se nađe trajna konkavna elevacija ST-segmenta s pozitivnim T valom, najčešće u lijevim prekordijskim odvodima. U mlađih žena često nalazimo negativne T-valove u prekordijskim odvodima V1-V4 što može predstavljati normalnu varijantu. Normalna varijanta može biti i pojava nešto dubljeg Q zupca samo u III. standardnom odvodu koji može nestati ili se značajno smanjiti kada se EKG snimi u dubljem inspiriju. Snažan utjecaj simpatikusa karakterizira pojava tahikardije, te depresija ST segmenta uzlaznog oblika. Utjecaj vagusa obično u vrijeme mirovanja, osobito u noći, karakterizira bradikardija, a katkada i pojava produljenog PQ intervala. Športsko srce je izraz koji označava fiziološku prilagodbu promjena na srcu radi velikih fizičkih napora tijekom duljeg vremena. Na EKG-u se te promjene najčešće vide kao znakovi fiziološke hipertrofije srca, sa povećanom amplitudom R i S zubaca, najčešće bez promjena ST segmenta i T vala. Česta je izrazita bradikardija, čak do 40/min, te pojava produljenja PQ intervala. Sve te bradiaritmijske promjene nestaju pri fizičkom naporu.

3.3.6. Poremećaji srčanog ritma i provođenja

Poremećaj srčanog ritma (aritmija) obično uključuje nepravilnost u srčanoj frekvenciji i redoslijedu što se jasno može vidjeti iz EKG-a. Aritmije u strukturno zdravom srcu obično nisu opasne, a u bolesnom srcu često su čimbenik smrtnosti. Značenje im tada ovisi o osnovnoj bolesti koju aritmija može pogoršati, kao i o riziku nagle aritmičke smrti (Issa Z, 2009).

Aritmije nastaju zbog nenormalnog stvaranja ili provođenja impulsa. Mogu se javiti i kod normalnog zdravog srca – ektopički udarci, atrijske fibrilacije, ventrikularne i supraventrikularne tahikardije. Aritmije mogu uzrokovati psihološki uzroci, bolest ili neki lijekovi. Razlikujemo ubrzani srčani rad (tahikardiju) obično iznad 100 otkucaja u minuti, ili usporeni srčani ritam (bradikardija) kada se srčana frekvencija smanji ispod 60 otkucaja u minuti. Normalni uzroci tahikardije jesu emocionalna uzbuđenost, tjelesni napor, vrućica ili stres. Bradikardija se normalno javlja tijekom sna, kod aktivnih sportaša ili primjerice teških fizičkih radnika. Najčešća bolesna stanja koja uzrokuju aritmije jesu akutni infarkt miokarda (80%) i angina pectoris ili neko drugo oštećenje srčanog tkiva. Hipertireoza, hipotireoza, hiperkalijemija, hipokalijemija i drugi elektrolitski poremećaji također mogu pogodovati nastanku aritmije. Neki lijekovi poput srčanih glikozida, simpatolitika ili parasimpatomimetika mogu promijeniti brzinu rada srca. Lijekovima izazvane aritmije mogu biti po život opasne (Kadish AH, Buxton AE et al, 2001).

3.3.7. Bradikardni poremećaji srčanog ritma

Sinusna bradikardija se prema EKG-u obično označava kao frekvencija sinusnih P valova i ventrikulskih kompleksa <60/min. Česta je u zdravih mladih vagotoničara, sportaša i fizičkih radnika. U snu frekvencija sinusnog ritma može pasti do 35/min, osobito u mladih osoba. Sinusna bradikardija nalazi se uz hipotireozu, hipotermiju, hipoksiju, visok intrakranijski tlak, meningitis, intrakranijalne, cervikalne i medijastinalne tumore, povraćanje, vazovagalnu sinkopu, preosjetljivost karotidnog sinusa, očne operacije, koronarografiju, „stražnji“ infarkt, gram negativnu sepsu i depresiju. Znak je bolesti sinusnog čvora, a nerijetko je jatrogena. Potreba za liječenjem sinusne bradikardije ovisi o osnovnoj bolesti i simptomima. Koliko je moguće, korigira se uzrok. Asimptomatsku sinusnu bradikardiju inače najčešće ne treba liječiti. Simptomatska sinusna bradikardija, npr. u inferoposteriornom infarktu

miokarda liječi se atropinom, a u bolesti sinusnog čvora elektrostimulacijom (Libby P. et al, 2007).

Sindrom bolesnog sinusnog čvora (engl. Sick sinus syndrome) obuhvaća više poremećaja ritma koji se često izmjenjuju u istog bolesnika: trajna (ali ne jatrogena) sinusna bradikardija neprimjerena fiziološkim stanjima i hemodinamskim potrebama, te zatajenje (arest) ili izlazni blok sinusnog čvora (SA blok). Uzrok su degenerativne i upalne promjene SA i AV čvora s okolnim strukturama i provodnim sustavom, ili okluzija arterije sinusnog čvora. Tijek i manifestacije ovise o osnovnoj bolesti, u odraslih najčešće ishemijskoj i hipertenzivnoj bolesti srca, ali se sindrom može pojaviti i u inače zdravom srcu, obično starijih osoba. Simptomi odgovaraju poremećajima ritma, a osnovni je sinkopa.

Sinoatrijski blok (SA blok). Razlikuju se 3 stupnja SA bloka:

- SA blok 1. stupnja koji se može raspoznati samo snimanjem intrakardijalnog provođenja kod elektrofizioloških (EF) studija;
- SA blok 2. stupnja koji se može raspoznati u običnom EKG-u kao povremeno izostajanje P vala (Mobitz I i II);
- SA blok 3. stupanj ne može se razlučiti od sinus aresta jer uopće nema P valova pa rezultira asistolijom ako se ne aktivira niži centar vodič (AV čvor).

Atrioventrikulski (AV) blok je poremećaj provođenja depolarizacije između atrijske i ventrikularne na bilo kojoj razini AV čvora. AV blok može u blažim oblicima biti posljedica fiziološke vagotonije, ali je češće uzrok bolesti srca: ishemijska, hipertenzivna, valvularna, upalna, involutivno-degenerativna, infiltrativna, metabolička, prirođena, nasljedna, ili kardiomiopatija. Uzrok mogu biti razni lijekovi i ekstrakardijalni poremećaji, osobito s vagalnom stimulacijom, ili hiperkalijemijom. Razlikuju se tri stupnja AV bloka.

AV blok 1. stupnja definira se produljenjem PQ intervala u EKG-u za više od 0,20 sek, pri čemu svaki P val slijedi ventrikularni QRS kompleks. AV blok 1. stupnja često može biti fiziološki kod sportaša. Može se javiti u ishemijskoj, pri uzimanju nekih lijekova (digoksin, verapamil, amiodaron) i upala (npr. reumatski miokarditis). AV blok 1. stupnja obično ne uzrokuje veći hemodinamski poremećaj i ne zahtjeva posebno liječenje.

AV blok 2. stupnja definira se povremenim prekidom AV kondukcije pa neke P valove ne slijedi QRS kompleks. Dijeli se na tri tipa: a) Wenckebach ili Mobitz I, b) Mobitz II i c) AV blok visokog drugog stupnja.

AV blok 2. stupnja tipa Wenckenbach (Mobitz I) prepoznaje se po progresivnom produljenju PQ intervala do pojedinačnog izostanka AV kondukcije i QRS kompleksa. Hemodinamika obično nije izrazitije narušena pa terapija nije potrebna. Reakcija na atropin je često povoljna.

AV blok 2. stupnja tipa Mobitz II je po EKG izgledu i hemodinamici sličan tipu I, ali je elektrofiziološki i prognostički nepovoljniji. U EKG-u se također nalazi periodički izostanak QRS kompleksa nakon jednog P vala, ali bez prethodnog produljivanja PQ intervala. Ventrikulski kompleks je obično proširen jer je poremećaj provođenja lociran ispod hisa. Kod ishemijske etiologije uglavnom je reverzibilan, a rizik za progresiju u više stupnjeve AV bloka sa simptomatskom bradikardijom je velik. Liječi se elektrostimulacijom.

AV blok visokog drugog stupnja definiran je provođenjem na ventrikule tek polovine, ili još manjeg broja atrijskih depolarizacija. Omjer P valova i QRS kompleksa može biti 2:1, 3:1 itd., ili se mijenjati. Ovaj tip AV bloka je hemodinamski sličan totalnom AV bloku, a može biti čak i gori. Često ugrožava život bolesnika, a liječi se elektrostimulacijom.

AV blok trećeg stupnja ili **totalni AV blok** je kompletan nasuprot bloku prvog i drugog stupnja koji su inkompletni. Provođenje iz atrija na ventrikule je sasvim narušeno pa su P valovi razdvojeni od QRS kompleksa, a ventrikulski ritam je sporiji od atrijskog. Takav blok ugrožava život, a liječi se elektrostimulacijom. Ponekad pomaže i atropin, npr. uz ishemiju AV čvora i vagalne reflekse u dijafragmalnom infarktu miokarda. Etiologija totalnog AV bloka u odraslih je najčešće ishemička, mogući su i drugi navedeni uzroci, pa i operacija na srcu. Ponekad se, premda nasljedan, može pojaviti tek u odrasloj dobi (Goldberger et al, 1997).

Agonalni ritmovi nekad se viđaju prije potpunog prestanka električne aktivnosti umjesto fibrilacije ventrikula. Nemaju tipičan EKG izgled. Obično se vidi spori slijed širokih bizarnih ventrikulskih kompleksa bez kontrakcije miokarda. Oporavak električne aktivnosti miokarda nekad se može postići adrenalinom i resuscitacijom.

Asistolija je odsustvo srčanih kontrakcija i vidljive električne aktivnosti ventrikula u EKG-u. Uzroci mogu biti prekid u provođenju depolarizacije na ventrikule i potpuna metabolička iscrpljenost miokarda. On se tada može pobuditi adrenalinom, elektrostimulacijom i resuscitacijom. U slučaju atrioventrikulskog, ili kojeg drugog bloka, život se spašava elektrostimulacijom, a nekad nakratko mogu biti korisni atropin i adrenalin.

3.3.8. Tahikardni poremećaji srčanog ritma

Sinusna tahikardija se prema EKG-u obično označava kao frekvencija sinusnih P valova i ventrikulskih kompleksa $>100/\text{min}$. Sinusna tahikardija javlja se u zdravih osoba uz uzbuđenje i napor, ili refleksno nakon ustajanja. Uzroci još mogu biti anemija, hipovolemija, febrilitet, hipertireoza, hipoksija, poremećaji elektrolitskog i acidobaznog statusa i lijekovi. Može biti kompenzacijska zbog slabog miokarda, npr. u miokarditisu, ili anteriornom infarktu. Medikamentna terapija fiziološke sinusne tahikardije nije potrebna, a beta-blokatori se koriste samo za simptomatsku neprimjerenu sinusnu tahikardiju (Goldberger et al, 1997).

Sinusna aritmija definira se razlikom najkraćeg i najduljeg PP intervala u EKG-u 0,16 sek. Respiracijska sinusna aritmija, ili bradiaritmija s ubrzanjem u inspiriju i usporanjem u ekspiriju uslijed respiracijskih oscilacija vagotonusa, česta je fiziološka pojava u mladih osoba. Ponekad je posljedica autonomne dijabetičke neuropatije (Goldberger et al, 1997).

Lutanje centra vodiča je obično fiziološka pojava u mladih osoba, slična respiracijskoj aritmiji. Vagus jače potiskuje centre s većom automatičnošću pa se ovisno o disanju izmjenjuju sinusni P valovi s atrijskim i nodalnim ritmom, uz blaža aritmiju i normokardiju.

Nodalni (idionodalni) ritam je vlastiti ritam atrioventrikulskog (AV) čvora čija je fiziološka frekvencija 35-60/min, a preuzima ulogu rezervnog centra vodiča kod supresije, zatajenja, ili bloka sinusnog čvora. Ponekad može biti fiziološka pojava uz naglašen vagotonus koji jače suprimira sinusni, nego li AV čvor, npr. u športaša, ili u snu, ali češći su uzroci bolest sinusnog čvora, SA i AV blok. U bazalnim uvjetima nodalni ritam se obično dobro podnosi.

Ekstrasistolija je pojava prijevremenih kontrakcija zbog ektopičnih depolarizacija. Potječu iz atrijskog i ventrikulskog miokarda te provodnog AV sustava. Mogu nastati zbog spontanih depolarizacija u žarištu povećane automatičnosti. Ekstrasistole mogu biti pojedinačne, ili više njih u slijedu, iz istog, ili različitih žarišta. Ekstrasistolija je ne samo najčešća aritmija, nego i česta asimptomatska fiziološka pojava. Može međutim biti uzrok tegobama i hemodinamskim poremećajima, znak bolesti, predskazatelj, ili čimbenik rizika nagle aritmičke smrti. Potiču ju uzbuđenje, kava, čaj, alkohol, adrenergička stimulacija, nesаница, elektrolitski, acidobazni, metabolički i hormonalni poremećaji (npr. hipertireoza), respiracijska insuficijencija i mnogi lijekovi (npr. simpatikomimetici, teofilin, digitalis, triciklički antidepresivi). Uzrok ekstrasistolije mogu biti gotovo sve bolesti srca, a osnovna bolest im tada definira i prognostičko značenje. Razlikujemo supraventrikulske (SVES) i ventrikulske (VES) ekstrasistole.

Supraventrikulske ekstrasistole (SVES) potječu iz atrijskog miokarda, ili AV čvora, a ponekad i sinusnog čvora. Mogu se raspoznati po P valu koji je obično drugačiji od sinusnoga. Ventrikulski depolarizacijski kompleks (QRS) je uz normalan slijed depolarizacije ventrikula uglavom jednak sinusnom, obično uzak. Supraventrikulske ekstrasistole se često ni ne osjete, premda mogu izazvati neugodne palpitacije. Hemodinamsko značenje im obično nije veliko. Mogu međutim potaknuti fibrilaciju atrijsku, ili kružnu supraventrikulsku tahikardiju. Asimptomatske supraventrikulske ekstrasistole ne liječe se medikamentno, a za tegobne koriste se verapamil, diltiazem, ili beta blokatori. Propafenon, sotalol, ili amiodaron koriste se samo za istodobnu prevenciju fibrilacije atrijske, ili druge „teže“ aritmije (Brugada J. et al, 2019).

Ventrikulske ekstrasistole (VES) su češće od supraventrikulskih. Depolarizacija se širi iz ventrikulskog žarišta sporo pa su depolarizacijski kompleksi u EKG-u široki i bizarni. Premda su često asimptomatične, ventrikulske ekstrasistole se zbog kompenzatorne pauze jače osjete nego supraventrikulske. Česte ekstrasistole, osobito uzastopne, mogu prouzročiti nesvjesticu. Ventrikulske ekstrasistole se slabije podnose i zbog inkoordinirane kontrakcije pa uz slab miokard mogu potaknuti kardijalnu dekompenzaciju. Vrlo česte ventrikulske ekstrasistole ponekad mogu prouzročiti slabljenje funkcije miokarda (Zipes DP et al, 2006). Kod ventrikulskih ekstrasistola bitno je odrediti rizik tzv. zloćudne ventrikulske aritmije i nagle aritmičke

smrti. Ventrikulska ekstrasistolija u strukturno zdravom srcu je uz rijetke iznimke bezopasna. Primjer je u mladih osoba česta ekstrasistolija iz izlaznog trakta desnog ventrikula (RVOT – right ventricle outflow tract) potaknuta adrenergičkom stimulacijom, prepoznatljiva po ekstrasistolama sa slikom bloka lijeve grane (Zipes DP et al, 2006).

Supraventrikulske tahikardije (SVT).

AV nodalna kružna tahikardija – AVNRT je najčešći oblik paroksizmalne supraventrikulske tahikardije (PSVT), češći u žena. Obično se prvi puta javlja u adolescenata i mladih odraslih osoba u strukturno zdravom srcu. Javlja se godinama, a ponekad s vremenom i nestane. Očituje se iznenadim brzim kucanjem srca s frekvencijom 140-250/min, uz nelagodu u prsištu, klonulost, omaglicu, osjećaj vratnih pulzacija, a prestaje naglo (Brugada J. et al, 2019). Epizode mogu biti vrlo kratke, ali ponekad trajati i dan, dva. U EKG-u se raspoznaju po brzom regularnom slijedu uskih depolarizacijskih (QRS) kompleksa u kojima je obično skriven P val.

AV kružne tahikardije (AVRT) jesu tahikardije s kruženjem u jednom smjeru kroz akcesorni AV put (Kentov snopić), a u drugom smjeru kroz AV čvor. Krug je velik, u ventrikulu i atriju. Klinička slika je uglavom slična kao kod AV nodalne kružne tahikardije. Tahikardije se obično pojavljuju u adolescentnoj, ili mlađoj odrasloj dobi, često nakon dulje anamneze „palpitacija“. Ponekad se javljaju tijekom, ili nakon napora ograničavajući fizičku aktivnost (Brugada J. et al, 2019).

Akcesorni putevi su snopići miokarda koji mogu premostiti AV brazdu na bilo kojem mjestu duž trikuspidnog, ili mitralnog prstena. Anterogradno provođenje (iz atrija u ventrikule) akcesornim putem daje EKG sliku preekscitacije ventrikula s kratkim PR intervalom i delta valom. Preekscitacija s paroksizmalnim tahikardijama naziva se WPW (Wolf-Parkinson-White) sindromom koji je po učestalosti drugi oblik PSVT (Brugada J. et al, 2019).

Fokusne (ektopične) atrijske tahikardije čine skupinu aritmija različitog nastanka, a zajedničko im je obilježje pojava u malim područjima atrija. Tahikardija je često kratkotrajna (nekoliko sekundi, ili minuta), ali nekad bez prekida traje danima, ili čak mjesecima. Obično se javlja u mladih, zdravih osoba, ali može prouzročiti tahikardijsku kardiomiopatiju. Prepoznatljiva je po P valovima različitim od sinusnih, često čvorastim uz produljen PR interval, s frekvencijom 130-280/min (Brugada J. et

al, 2019). Tipično je promjenjiva: u početku postupno se ubrzava, a prije spontanog prekida usporava.

Undulacija atriya je česta aritmija. Čini 10% svih slučajeva supraventrikulske tahikardije, premda se može biti normokardna, ili bradikardna. Obično se viđa u starijih osoba s drugim bolestima, a rjeđe sama. Češće je paroksizmalna nego trajna.

EKG nalaz je tipičan: umjesto P valova u inferiornim odvodima vidi se neprekinut slijed naizmjeničnih pravilnih oscilacija sličnih zupcima pile. Odražavaju depolarizaciju i repolarizaciju atriya s frekvencijom 250-350/min, dok je ventrikulskih kompleksa bar dvostruko manje. Obično se prenosi svaka druga depolarizacija (2:1) pa je frekvencija ventrikula oko 150/min. Lijekovi, vagotonus i involutivne promjene AV čvora mogu povećati stupanj AV bloka na 4:1, 6:1 i usporiti srčani ritam (Brugada J. et al, 2019).

Undulacija atriya je češća u muškaraca, a obično se nalazi uz hipertenziju, koronarnu, ili valvulnu bolest, bolest sinusnog čvora, nakon operacije na srcu i uz kronične plućne bolesti. Često je komplikacija akutnih bolesti, npr. infarkta miokarda, ili pneumonije. Novonastala undulacija može prouzročiti disfunkciju i popuštanje srca, hipotenziju i ishemiju miokarda, a trajna undulacija tahikardijom uvjetovanu kardiomiopatiju.

Fibrilacija atriya (FA) je nakon ekstrasistolije najčešća značajna aritmija. Učestalost joj naglo raste u starijoj dobi. Uz izrazit porast u protekloj dekadi, prevalencija za dob >30 g. već dosiže 2%. Fibrilacija atriya značajno utječe na smrtnost i kvalitetu života (Hindricks G. et al, 2020). Karakterizirana je gubitkom atrijske kontrakcije i apsolutnom aritmijom ventrikula, obično tahikardnom. U EKG-u se umjesto P valova vide nepravilne sitne oscilacije.

Najčešći uzroci fibrilacije atriya su hipertenzivna i ishemijska bolest srca, potom bolest mitralnog zalistka, hipertireoza, kardiomiopatije, prirođene i druge bolesti srca. Česta je nakon operacija na srcu. Potiču ju pretilost, respiratorna insuficijencija, vaskularna upala s povišenim CRP i alkoholna pića.

Ventrikulska tahikardija (VT) je ritam brži od 100/min nastao ispod Hisovog snopa zbog povećane automatičnosti, kruženja, ili potaknute aktivnosti s naknadnim depolarizacijama. Većinom se javlja u bolesnom, a ponekad u zdravom srcu. Brz slijed

ventrikulskih kontrakcija bez pomoći atrijske sistole uzrokuje hemodinamsko pogoršanje, ovisno o stanju miokarda, frekvenciji i trajanju, često uz poguban slijed pogoršanja perfuzije i kontraktilnosti miokarda s prelaskom u ventrikulsku fibrilaciju.

Uzrok može biti svaka bolest miokarda: ishemijska, hipertenzivna, valvularna, upalna, ili kardiomiopatija. Poticaj mogu biti elektrolitski, respiracijski i drugi sustavni poremećaji, pa i lijekovi. Nasljedni poremećaji ionskih kanala su rijedak uzrok po život opasne VT u anatomski normalnom srcu u raznim tipovima nasljedno produljenog, ili skraćenog QT intervala i Brugada sindromu. Izuzetno, VT nastaje u zdravom srcu mladih ljudi, obično u izlaznom traktu desnog ventrikula, ili završnim dijelovima provodnog sustava.

Ventrikulska tahikardija može biti nepostojana i kratkotrajna (<30 sek), obično bez većeg hemodinamskog pogoršanja, ili trajna, postojana (>30 sek). Već tri ventrikulske ekstrasistole u brzom slijedu čine kratku VT. Repetitivna VT je pojava učestalih sekvenci nepostojane VT naizmjenično sa sinusnim ritmom. Prema EKG izgledu VT može biti monomorfna, ili polimorfna.

Monomorfna ventrikularna tahikardija (trajna, ili prolazna) se raspoznaje po brzom i ravnomjernom slijedu širokih, bizarnih, međusobno jednakih ventrikulskih kompleksa. Trajna monomorfna VT obično se viđa u ishemijskoj bolesti srca i kardiomiopatijama, a najčešće je posljedica depolarizacijskog kruženja oko postinfarktnog ožiljka (Priori SG et al, 2015).

Polimorfna ventrikularna tahikardija s različitim širokim EKG kompleksima u brzom slijedu, s pravilnošću, ili bez reda u izmjeni oblika, može biti trajna, ili prolazna. Torsade de pointes polimorfna VT tipična je za sindrom produljenog QT intervala. Naziv označava torziju električne osi u slijedu ventrikulskih kompleksa s cikličkim smanjivanjem i povećavanjem slično sinusoidi. Torsade obično nastaju u bradikardiji. Slična je tzv. sinusoidna VT u akutnoj ishemiji miokarda (Priori SG et al, 2015).

Jedini simptomi kratke VT s nekoliko kompleksa mogu biti palpitacije i omaglice, ali je klinička slika postojane VT često dramatična, sa stenokardijom, edemom pluća, gubitkom tlaka i svijesti. Rizik fibrilacije ventrikula i nagle smrti je velik, osobito u bolesnika s torsadom koja je i elektrofiziološki slična fibrilaciji.

3.4. Oblici elektrokardiografije u kliničkoj praksi

3.4.1. 12 kanalni elektrokardiogram

12 kanalni elektrokardiogram neinvazivni je i najčešći dijagnostički postupak primjenjiv u svakodnevnoj kliničkoj praksi. Gotovo da danas ne postoji pacijent koji uđe u zdravstvenu ustanovu, a da mu se ne snimi 12-kanalni EKG.

Za proces snimanja koristi se uređaj nazvan elektrokardiograf koji putem elektrodi prikopčanih na kožu pacijenta pomoću sustava pojačala bilježi sitne električne promjene koje nastaju iz srčano-mišićnih elektrofizioloških obrazaca depolarizacije u svakom srčanom ciklusu. Amplitude elektrokardiograma kreću se do nekoliko milivolta, dok je tipična vrijednost amplitude QRS kompleksa oko 1 mV, uz elektrode smještene na ekstremitete. Uz jednu elektrodu direktno iznad srca, a drugu na udaljenijem mjestu amplituda može doseći 3-4 mV. Frekvencijski spektar EKG-a je unutar granica od 0,05 do 100 Hz. Standardna brzina papira kod EKG-a s pisačem je 2,5 cm/s.

Temeljna komponenta elektrokardiografa je instrumentalno pojačalo koje je odgovorno za uzimanje razlika u naponu između elektrodi i pojačavanja signala. Rani elektrokardiografi su koristili analognu elektroniku, te je signal morao pokretati motor za ispis na papiru (Guyton AC, Hall JE, 2006). Danas, elektrokardiografi koriste analogno-digitalni pretvarač koji dobivene signale s elektrodi pretvara u digitalni signal, kojim se zatim može manipulirati digitalnom elektronikom i aplikacijom samog elektrokardiografa. Ovo omogućuje vizualizaciju EKG-a najčešće na LED ekranu elektrokardiografa prije puštanja u ispis ili čak pohranu i dijeljenje s računalom koje je spojeno na bolnički informacijski sustav (BIS) direktno u dokumentaciju pacijenta, te kasnije daljnju analizu. Tipični izgled prijenosnog elektrokardiografa je kombinirani uređaj koji uključuje zaslon, tipkovnicu i pisač, te može raditi preko kabela za mrežno napajanje ili na punjivu bateriju.

U konvencionalnom 12-kanalnom EKG-u, postavlja se 10 elektrodi – na ekstremitete pacijenta i na površinu prsnog koša, na točno za to predviđena mjesta (Šepec S. et al, 2010). Elektrode su provodne pločice pričvršćene na površinu tijela. Bilo koji par elektrodi može izmjeriti razliku električnog potencijala između dva odgovarajuća mjesta pričvršćenja. Mjerenje je također može formirati između fizičke

elektrode i virtualne elektrode, poznate kao Wilsonov središnji terminal, čiji se potencijal definira kao prosječni potencijal izmjeren pomoću tri elektrode ekstremiteta koje su pričvršćene na desnu ruku (RA, *engl. right arm*), lijevu ruku (LA, *engl. left arm*), i lijevu nogu (LL, *engl. left leg*) (Libby P. et al, 2007).

Osnovni preduvjet pravilnog i preciznog snimanja 12-kanalnog EKG je pravilno postavljanje elektrodi (tablica 1.).

Tablica 1. pravilno postavljanje EKG elektrodi

Naziv elektrode	Postavljanje elektrode
RA	Na desnoj ruci
LA	Na lijevoj ruci
RL	Na desnoj nozi
LL	Na lijevoj nozi
V ₁	U četvrtom međurebranom prostoru, uz desni rub prsne kosti
V ₂	U četvrtom međurebranom prostoru, uz lijevi rub prsne kosti
V ₃	Između elektrodi V ₂ i V ₄
V ₄	U petom međurebranom prostoru u srednjoj klavikularnoj liniji
V ₅	U petom međurebranom prostoru u prednjoj aksilarnoj liniji
V ₆	U petom međurebranom prostoru u srednjoj aksilarnoj liniji

Na temelju ovako postavljenih 10 elektrodi dobivamo tri standardna (prema Einthovenu) EKG odvoda – I, II, III; 3 tzv. unipolarna odvoda (prema Goldbergeru) aVR, aVL, aVF, te 6 prekordijskih odvoda od V₁ do V₆. Osim opisanih odvoda mogu se, prema potrebi snimati i dodatni odvodi. Tako je snimanje „desnih“ prekordijskih odvoda korisno u otkrivanju infarkta desnog ventrikula, ili pri dekstrokardiji (Goldberger et al, 1997).

3.4.2. Test opterećenja ili ergometrijsko testiranje

Ergometrijsko testiranje obavlja se u svrhu postavljanju dijagnoze ishemijske bolesti srca, aritmija, patološkog povišenja krvnog tlaka u opterećenju te procjene funkcionalnog kapaciteta. Testiranje se izvodi na pokretnom sagu ili bicikl ergometru pri čemu se opterećenje stupnjevito povisuje. Za vrijeme testiranja vrši se trajno

elektrokardiografsko praćenje (EKG s 12 odvoda) te registriranje simptoma bolesnika i mjerenje krvnog tlaka. Obično se izvodi submaksimalni test ili se testiranje obavlja do pojave određenih simptoma ili znakova, ili do određenih EKG promjena. Takovi simptomi ili znakovi mogu biti prekordijlane opresije, nedostatak zraka, vrtoglavica, veliki zamor, ili pad sistoličkog krvnog tlaka >10 mmHg. U elektrokardiogramu s 12 odvoda neposredno prije, za vrijeme i neposredno nakon opterećenja analizira se frekvencija srca, promjene ST segmenta (za ishemiju značajna je silazna ili horizontalna depresija ST-segmenta >1 mm od izoelektične linije u trajanju $>0,08$ sek), pojava aritmija te intraventrikulskih ili atrioventrikulskih blokova (Goldberger et al, 1997).

3.4.3. Kontinuirani elektrokardiogram

Kontinuirani elektrokardiogram još se naziva Holter EKG (prema pronalazaču Holteru), snima se uobičajeno kroz 24 sata na dva, tri ili dvanaest EKG odvoda na memorijsku karticu. Interpretacija snimljenog dugotrajnog elektrokardiograma obavlja se pomoću računala. Sustav elektroničke interpretacije, kojeg kontrolira medicinska sestra ili tehničar, daje mnogo informacija od kojih su mnoge korisne, ali neke mogu biti neispravne i pogrešne radi neispravnog elektroničkog prepoznavanja pojedinih elektrokardiografskih događaja. To je razlog da je pri konačnoj interpretaciji kontinuiranog elektrokardiograma uvijek potreban nadzor iskusnog liječnika (Bergovec M, 1997).

Kontinuirani EKG se najčešće provodi radi objektivizacije simptoma koji bi mogli biti posljedica poremećaja srčanog ritma (palpitacije, krize svijesti tipa sinkope, itd.), a pogotovo je nezaobilazna dijagnostička metoda za bolesnike kod kojih se sumnja "maligne" aritmije. To su bolesnici koji boluju od koronarne bolesti, hipertrofije lijeve klijetke ili prolapsa mitralne valvule. Kontinuirani EKG pomaže u razjašnjavanju simptoma i ispravnom dijagnosticiranju bolesti bolesnika s disfunkcijom sinusnog čvora, tahikardija-bradikardija sindromom, preeksitacijom odnosno WPW sindromom, produljenim QT intervalom i u bolesnika u kojih sumnja na disfunkciju elektrostimulatora srca. U bolesnika s ishemijskom bolesti 24-satno snimanje EKG, posebno ukoliko se koriste aparati s 12 odvoda, može registrirati ishemijske promjene (depresiju ili elevaciju ST spojnice) koje mogu biti u korelaciji sa simptomima angine pectoris, ali mogu biti i znak asimptomatske ishemije miokarda (Goldberger et al, 1997).

3.4.4. Telemetrija

Trajno EKG snimanje i zapis može se obavljati u bolesnika koji su u medicinskoj ustanovi, a fizički su pokretni i mogu se udaljiti od centralnog mjesta snimanja. Takovo telemetrijsko snimanje se vrši pomoću malog prijenosnog aparata za EKG snimanje i centralnog nadzora pomoću radio veze. Uređaj je veličinom nalik Holteru, te je napajan punjivim ili jednokratnim alkalnim baterijama. Sama centrala ima mogućnost pohranjivanja EKG zapisa od 24 do 72 sata u integriranu memoriju, te ima svjetlosni i zvučni alarmni sustav koji upozorava medicinsko osoblje na najteže moguće poremećaje srčanog ritma. Telemetrija se najčešće upotrebljava u procjeni rizika opasnih aritmija pri hospitalizaciji i rehabilitaciji bolesnika nakon infarkta miokarda te u dijagnostici ili praćenju učinka terapije u bolesnika s poremećajima srčanog ritma.

3.4.5. Registratori poremećaja ritma

Zbog intermitentnosti aritmija može se dogoditi da Holter ili telemetrija ne zabilježe aritmiju. Registratori poremećaja srčanog ritma mali su portabilni EKG aparati koji mogu dugotrajno elektrodama biti prikopčani na kožu bolesnika i koje bolesnik može aktivirati u slučaju pojave aritmija. Pohranjeni EKG podaci mogu se zatim kasnije snimiti preko telefona ili direktno na centralnom mjestu. Registratori poremećaja srčanog ritma posebno su korisni u bolesnika sa rijetkim epizodama presinkopa ili sinkopa. U takvih bolesnika se mogu potkožno ugraditi mali EKG aparati koji mogu registrirati i sa kojih se kasnije mogu očitati poremećaji srčanog ritma. Danas je također upotrebi i transtelefonski prijenos EKG zapisa što se također može učiniti u trenutku pojave aritmije.

3.5. Problematika snimanja i praćenja srčane električne aktivnosti

3.5.1. Tehničke poteškoće u snimanju EKG-a

Jedan od preduvjeta snimanja adekvatnog EKG-a jest pravilno pozicioniranje EKG elektrodi. U tu svrhu za snimanje prekordijskih odvoda u praksi se najčešće koriste tzv. pumpice (rjeđe naljepnice). Radi bolje provodljivosti obično se koža vlaži ili se može koristiti provodljivi gel. Iznimno otežavajuća okolnost mogu biti muški pacijenti s ekstenzivnim dlakama na prsnom košu koje otežavaju prijanjanje EKG elektrodi. Podijeljena su mišljenja u literaturi o depilaciji bolesnika, no svakako je opravdana ukoliko se kod pacijenta očekuje češće snimanje ili čak monitoriranje EKG-a (Olson K, 2014). Kožu je potrebno depilirati električnim trimerom, pri čemu je potrebno voditi brigu da se ista ne ošteti. Druga otežavajuća okolnost prijanjanja elektrodi kod snimanja prekordijskih odvoda može biti iznimno mršav pacijent, gdje elektrode usred nedostatka potkožja, te izbočenosti kostiju mogu ispadati bez obzira na vlaženje ili korištenje gela. U oba slučaja od pomoći može biti dodatna osoba koja pridržava elektrode, dok druga osoba upravlja elektrokardiografom. Kod ženskih pacijenata, ukoliko je zbog većeg opsega potkožja nemoguće postaviti prekordijske elektrode, one se mogu postaviti iznad dojki, ali je pri tome potrebno na ispisu elektrokardiograma dopisati u kojim interkostalnim prostorima su elektrode bile smještene (Crouch R et al, 2017).

Samo postavljanje pumpica ne smije biti agresivno i dugotrajno, jer kod pacijenta izaziva neugodu i ostavlja tragove na koži, a zabilježeni su i ne rijetki slučajevi hematoma na mjestu postavljanja pumpica. Stoga se preporuča prvo postavljanje EKG odvoda na ekstremitete, tek onda prekordijskih odvoda, kako bi se skratilo njihovo vrijeme na koži i smanjila moguća neugodnost za pacijenta.

EKG se normalno snima brzinom 25 mm/sekundi sa amplitudom od 10 mm/mV. Sve interpretacije baziraju se na ovom standardu. Razmaci između QRS-kompleksa mogu se povećati ukoliko se poveća brzina snimanja, što može biti korisno kod visokih srčanih frekvencija kako bi se utvrdilo o kakvoj je tahiaritmiji riječ. Istovremeno, ignoriranje brzine ispisa EKG-a može dovesti do krive analize i fatalnih posljedica (Rasheed KM, 2017). Mijenjanje amplitude EKG-a može također dovesti do krive interpretacije hipertrofije šupljina ili analizi ST-segmenta. Također, važno je i snimiti dovoljno dugačak zapis ili kod novije verzije uređaja snimiti adekvatan segment.

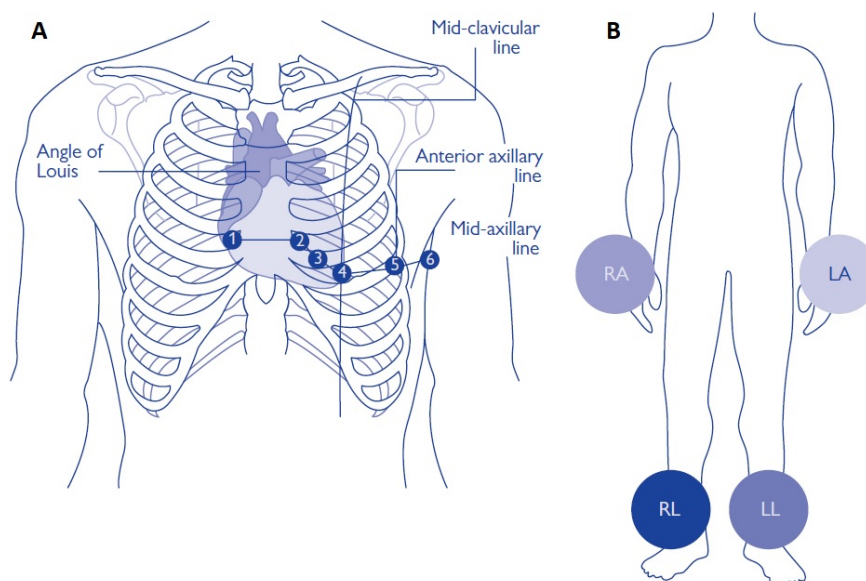
Primjerice, ako se radi o bradikardnom pacijentu, korisno je snimiti duži EKG zapis u manualnom modu. U automatskom modu snimke su radi uštede papira kraće i često kod ove vrste pacijenata nedovoljno pouzdane. Jedan od primjera je i intermitentna ekstrasistolija, gdje je dijagnostički vrlo korisno snimiti ventrikulsku ekstrasistolu ili ventrikulsku tahikardiju u svih 12 odvoda.

3.5.2. Pogrešno postavljanje EKG elektrodi

Prekordijski odvodi trebali bi se točno postavljati kako je navedeno na *Slici 3.*, poštujući također i redoslijed postavljanja. Pogrešno postavljanje prekordijskih odvoda može biti vezano uz 1-vertikalnu dislokaciju, najčešće bliže prema glavi; 2-horizontalnu dislokaciju (najčešće od V_3 do V_6 elektrode); 3-promjenu redoslijeda prekordijskih odvoda (García-Niebla J et al, 2009). Zamjena elektrodi relativno je česta pojava u polikliničkim djelatnostima (0.4%), a još češća u jedinicama intenzivne skrbi (4%) (Rudiger A et al, 2007).

Samo mala odstupanja od predviđenih interkostalnih prostora ili redoslijeda elektrodi mogu se krivo interpretirati, te posljedično završiti krivim dijagnostički i/ili terapijskim postupkom na pacijentu. Kriva interpretacija češće se bilježi kod zamjene prekordijskih odvoda nego onih na ekstremitetima (García-Niebla J et al, 2009). Odvodi za ekstremitete obično su označeni bojama i to s dva moguća standarda – internacionalni i sjeverno-američki standard (*engl. colour-coded standard*). U rijetkim situacijama elektrode kod nekih proizvođača mogu biti jednoboje, ali se pri tome na EKG kabelu navodi mjesto njihova spajanja. Ovo može biti naročito problematično u većim ustanovama koje imaju više različitih uređaja, te uslijed različitih standarda može doći do zamjene elektrodi (Rasheed KM, 2017). Preciznost spajanja odvoda na ekstremitete nije od presudne važnosti, iako dio autora preporuča postavljanje elektrodi dalje od ramena i kukova, iako ne nužno na šake i gležanj (Pahlm O, Haisty WK Jr, Edenbrandt L, et al, 1992). Ukoliko pacijent ima amputirani neki od ekstremiteta, elektrode se postavljaju na preostali dio ekstremiteta.

Preporuka je da se kod osoblja s vrlo malo iskustva ili tek u procesu učenja i mentoriranja inzistira na čitanju s elektrodi, a ne oslanjanju na boje elektrodi dok se ne stekne određeno iskustvo i samostalnost (Olson K, 2014).



Slika 3. pravilno postavljanje EKG odvoda. A-postavljanje prekordijalnih odvoda; B-postavljanje EKG odvoda na ekstremitetima (Crouch R et al, 2017)

3.5.3. Artefakti pri snimanju i monitoriranju EKG-a

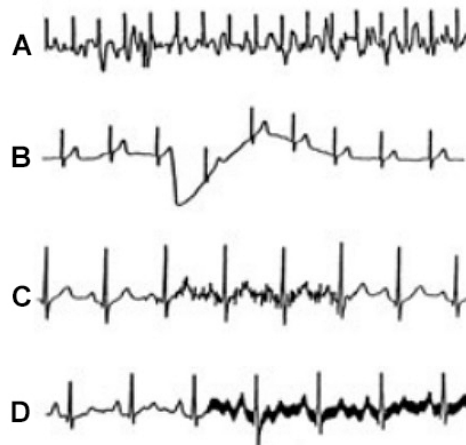
Artefakti ili smetnje su definirani kao sve abnormalnosti u EKG-u koje nemaju veze s električnom aktivnošću srca (Baranchuk A et al, 2009). Artefakti su pojava koja se može javiti uslijed tremora bolesnika, nenamjernog ili namjernog pomicanja bolesnika, te tehnički neispravne opreme, najčešće EKG kabela. Ipak najčešće se pojava artefakata događa uslijed neadekvatnog kontakta elektrode s kožom bolesnika. Uzrok artefakata mogu biti i stanoviti medicinski postupci kao što je primjerice korištenje eklektičnog noža pri kirurškim zahvatima.

U literaturi se bilježe brojni slučajevi gdje artefakti mogu simulirati različite poremećaje srčanog ritma (Srikureja W, Darbar D, Reeder GS, 2000). Prisustvo artefakata u EKG-u može stvoriti značajne greške u dijagnostici i neadekvatnim terapijskim intervencijama (García-Niebla J et al, 2009). Tako se u jednoj studiji pokazalo da je između 500 elektrofiziologa koji su sudjelovali u studiji, njih 38% dijagnosticiralo ventrikulsku tahikardiju koja je zapravo bila artefakt u EKG zapisu (Knight BP, Pelosi F, Michaud GF, et al, 2021). Pojedini artefakti mogu čak oponašati i simulirati atrijsku aktivnost. Kada govorimo o smetnjama u standardnim odvodima, njih je moguće značajno reducirati proksimalnijim postavljanjem EKG elektrodi (Davidenko JM, Snyder LS, 2007).

Današnje korištenje jednokratnih adhezivnih elektrodi može značajno smanjiti količinu artefakata, te njihovo proksimalnije postavljanje kada govorimo o odvodima za ekstremitete. Međutim, jednokratne elektrode zbog brzine i ekonomskog aspekta nisu u standardnoj upotrebi za snimanje 12-kanalnog EKG-a (Hoffman I, 2008).

Jedan od važnijih aspekata reduciranja artefakata u EKG-u je korištenje tzv. filtera raznih frekvencija. Korištenje filtera je danas relativno standardizirano u elektrografima i EKG monitorima, te je uključeno po tvorničkim postavkama.

Filteri koje danas razlikujemo su 1-filter izmjenične struje; 2-Low-frequency high-pass filter i 3- High-frequency low-pass filter (García-Niebla J et al, 2009).



Slika 4. Primjeri artefakata u snimanu EKG-a. A-artefakt uzrokovan pomicanjem pacijenta; B-Lutajuća osnovica EKG-a pri udahu; C-Miopotencijali u EKG-u; D-smetnje uzrokovane električnom interferencijom kabela za mrežno napajanje. (García-Niebla J et al, 2009)

Električnu interferenciju najčešće izaziva izmjenična struja čija frekvencija u Europi varira oko 50 Hz, dok u Sjedinjenim Američkim Državama do 60 Hz. Moderni EKG uređaji imaju ugrađen tzv. „notch“ filter koji selektivno uklanja interferenciju koja do uređaja najčešće dolazi putem kabela za mrežno napajanje. Smetnje niske frekvencije predstavlja lutajuća osnovica EKG-a koja se pojavljuje usred pomicanja i disanja pacijenta. Prema trenutno dostupnim smjernicama low-frequency filter trebao bi biti namješten na 0.05 Hz. High-frequency filter trebao bi za adolescente i odrasle biti namješten najviše na 150 Hz te za djecu do 250 Hz (Kligfield P, Gettes LS, Bailey JJ, et al., 2007).

U današnjim tehnološki naprednim uvjetima zdravstvene njege, izvori električne interferencije u okružju bolesnika su mnogi: respiratori, uređaji za hemodijalizu, elektrostimulatori i elektroterapija, grijači za infuziju i transfuziju, fleksibilni bronhoskopi, temperaturne sonde, infuzijske pumpe, intraoperativni MR, električni trimeri i na kraju sami monitori koji služe za praćenje vitalnih parametara. Kako bi se interferencija smanjila, važno je da se sva oprema redovito profesionalno provjerava i servisira, te da je adekvatno uzemljena (Santosh I. Patel et al, 2008). Također važno je i sama oprema za snimanje i/ili monitoriranje EKG-a također bude ispravna, te da se EKG kablovi periodično, ovisno o učestalosti korištenja, mijenjaju. Iako EKG kabel izvana može izgledati ispravno, to nužno nije tako.

Posljedice opremom izazvanih artefakata mogu biti brojne (Santosh I. Patel et al, 2008):

- pogrešna aktivacija alarmnog sustava
- nemogućnost održavanja normalnog EKG zapisa
- nepotrebno ponavljanje EKG snimanja
- nepotrebno provjeravanje spojeva i elektrodi EKG-a, suvišno podešavanje monitora
- konfuzija osoblja
- hitni pozivi liječniku
- interferencija s kliničkom evaluacijom, monitoriranjem i postavljanjem dijagnoze
- poteškoće u evaluaciji primijenjenih intervencija
- bespotrebne laboratorijske pretrage i procjene (elektroliti, acidobazni statusi)
- ometanje terapijske ili kirurške procedure
- malfunkcija pri korištenju određene opreme (npr. intraaortalna balon pumpa)
- bespotrebni prijem u intenzivnu skrb
- pogrešna dijagnoza: malfunkcija srčanog elektrostimulatora, različite aritmije
- nepotrebne terapijske intervencije
- neprimjereni šokovi implantabilnog kardioverter defibrilatora

3.5.4. Problematika pri kontinuiranom EKG monitoringu i telemetriji bolesnika

Pri kontinuiranom snimanju EKG (Holter, monitoring i telemetrija u bolničkim i ambulantnim uvjetima) važna je suradljivost pacijenta. U ovu svrhu koriste se samoljepljive elektrode, te je osim njihovog pravilnog postavljanja važno i dobro prijanjanje elektrodi. U tom smislu, važno je dobro pripremiti prsište pacijenta. Na mjestima postavljanja EKG naljepnica potrebno je depilirati kožu trimerom, te je očistiti od masnoća i posušiti kako bi se izbjegla dislokacija elektrodi i samim time neadekvatan monitoring. Ukoliko se radi o nošenju holtera, u tom razdoblju treba izbjegavati aktivnosti kao što su tuširanje, kupanje ili plivanje. Za potrebe kontinuiranog snimanja EKG-a često se pribjegava korištenju tzv. mrežica kojima se dodatno osiguraju EKG elektrode od odvajanja. Kontinuirano snimanje EKG naročito je otežano u ljetnim mjesecima kada se pacijenti mogu pretjerano znojiti što povećava rizik od odvajanja elektrodi. U tom slučaju pacijentima se preporuča nošenje lagane i prozračne odjeće, te izbjegavanje bespotrebnog izlaganja suncu. Pacijente je također korisno poučiti da u slučaju odvajanja EKG elektrode istu pokušaju vratiti na mjesto i učvrstiti mrežicom ili običnom ljepljivom vrpcom.

Kontinuirano EKG monitoriranje je standard zdravstvene njege u intenzivnoj skrbi, operacijskim dvoranama i invazivnim dijagnostičko-terapijskim odjelima. EKG monitoriranje može varirati od jednostavne interpretacije srčanog ritma, do kompleksnih aritmija, praćenja znakova ishemije miokarda, praćenja QT-intervalu i sl. (Drew BJ, Funk M, 2006). Kod monitoriranja kritično ugroženih bolesnika iznimno je važno podešavanje alarmnih sustava, na način da su dovoljno informativni, a u isto vrijeme ne preosjetljivi (Booker KJ et al, 2015). Ovo posebice dolazi do izražaja u jedinicama intenzivne skrbi kada je teško bolesnim bolesnicima potrebno osigurati mir, odnosno normalan dnevni ritam. U uvjetima intenzivne skrbi mnoštvo je zvukova i svjetlosnih efekata koji mogu, naročito kod starije populacije, narušiti ritam spavanja, te se bolesnici nakon 24 sata boravka mogu dezorijentirati. Ovo je u literaturi poznato kao „sindrom intenzivne jedinice“ (*engl. ICU Syndrome*). U tom smislu, u dogovoru s liječnikom, potrebno je na monitorskim sustavima isključiti sve bespotrebne alarme kao što su primjerice ekstrasistolija i bigeminija. U suprotnome, uz nemir bolesnika, često gašenje alarma oduzima dragocjeno vrijeme medicinskom osoblju, a istovremenom može rezultirati i pogrešnim gašenjem ozbiljnog alarma i ugrožavanjem bolesnika

(Booker KJ et al, 2015). U uvjetima kompleksne zdravstvene njege, monitoriranje pacijenta može biti iznimno mentalno zahtjevno čak i uvjetima skrbi jedan na jedan.

3.5.5. Problematika EKG snimanja pri izvođenju ergometrijskog testiranja

Ergometrijsko testiranje je neinvazivna procedura koja daje dijagnostičku i prognostičku informaciju o funkcionalnom kapacitetu pacijenta.

Pri izvođenju ergometrijskog testa važna je nazočnost liječnika i medicinske sestre koji su trenirani za mogućnost reanimacijskog postupka. Rizik testa opterećenja je malen i procjenjuje se da iznosi jedan smrtni slučaj i dvije nesmrtno komplikacije (akutni infarkt ili srčani arrest) na 10.000 testiranja (Ileana LP. et al, 2009). Samim time, vrlo je važno da je laboratorij za ergometrijsko testiranje potpuno opremljen, a osoblje educirano za napredno održavanje života. Uz ritam pacijenta važno je praćenje i ostalih vitalnih parametara, a naročito neinvazivni krvni tlak.

Laboratorij bi trebao biti dovoljno prostran i osvijetljen, s ugodnom temperaturom i kontrolom vlažnosti zraka. Temperatura od 20°C do 22°C, te vlažnost zraka od 50% smatraju se ugodnim za izvođenje ove vrste testiranja (Ileana LP. et al, 2009). Visoka temperatura i postotak vlažnosti u prostoriji mogu utjecati na performanse izvođenja, a također i kod pacijenta izazvati ekstenzivno znojenje što ometa EKG monitoring za vrijeme procedure. U tu svrhu pacijent bi također trebao nositi laganu i prozračnu odjeću, te udobnu i fiksnu obuću.

Kod ergometrijskog testiranja preporuča se monitoring s minimlano 3 elektrode, no u idealnim uvjetima korištenje 12-kanalnog EKG-a daje veću dijagnostičku vrijednost. 12-kanalni EKG je od esencijalne važnosti u postavljanju dijagnoze i diferenciranju aritmije, primjerice ventrikularne tahikardije od supraventrikulske tahikardije s aberacijom, te praćenju dinamičnih promjena u ST-segmentu u različitim odvodima.

Zbog dinamike i dužine trajanja testa (oko 45 minuta) preporuča se korištenje srebro-klorid samoljepljivih jednokratnih EKG elektrodi kako bi se smanjila količina artefakata prouzročenih micanjem pacijenta. Isto tako, kao i kod kontinuiranog snimanja EKG-a, važna je dobra priprema kože pacijenta kako se postupak ne bi odužio ili morao ponavljati. Kako bi kontakt kože i elektrode bio zadovoljavajući, otpor

kože trebalo bi smanjiti do 5000 Ω ili niže (Ileana LP. et al, 2009). Adekvatna priprema kože podrazumijeva čišćenje gornjeg sloja koža na mjestima postavljanja elektrodi alkoholom i gazom. Ovo je naročito važno kod starijih bolesnika koji imaju tanju i osjetljiviju kožu. Kada alkohol ispari, može se pristupiti postavljanu adhezivnih EKG elektrodi. Nakon postavljanja elektrodi, laganim tapkanjem po njihovoj površini i registriranjem artefakta na istom kanalu, možemo se uvjeriti u dobar kontakt iste. Kako bi se dodatno postigla stabilnost EKG elektrodi za vrijeme ergometrijskog testiranja, od pomoći može biti fiksacija elastičnim zavojem ili perforiranom mrežicom.

4. Rasprava

Elektrokardiogram je jednostavna, neinvazivna i jeftina dijagnostička procedura koja daje iznimno vrijedne kliničke informacije, te danas gotovo da nema pacijenta koji ulazi u zdravstvenu ustanovu, a da ne postoji njegov EKG zapis u medicinskoj dokumentaciji. EKG je ujedno i najčešći dijagnostički test koji se može izvesti vrlo brzo i jednostavno, te je generalno zbog portabilnosti sve dostupan. Unatoč današnjim tehnološkim dijagnostičkim dostignućima, kod nekih stanja, poput akutnog infarkta miokarda, EKG i dalje ostaje zlatni standard u dijagnostici.

Pri snimanju i kontinuiranom praćenju EKG-a, prije svega, važan je suradljiv i opušten pacijent, te je uz objašnjenje načina i razloga snimanja i/ili monitoriranja električne srčane aktivnosti jednako važno u svakom trenutku sačuvati privatnost pacijenta. Pri kontinuiranom monitoringu mobilnost pacijenta je limitirana, naročito u uvjetima intenzivne skrbi, ili unutar odjela kada govorimo o telemetriji. Pacijenti mogu osjećati nelagodu u vezi s pričvršćenim elektrodama. U svrhu smanjivanja anksioznosti kod pacijenta, važno je pojasniti kako se sve radnje poduzimaju radi sigurnosti, a ne kontroliranja.

EKG je danas sve dostupna dijagnostička pretraga koji u ambulantnim, polikliničkim, bolničkim pa i izvanbolničkim uvjetima snimaju i/ili monitoriraju zdravstveni djelatnici različite razine obrazovanja i iskustva. Iako je tradicionalno uvriježeno mišljenje da je bilo kakav EKG zapis bolji od nikakvog, EKG zapis može biti validan samo ako su elektrode postavljene na točno predviđene anatomske lokacije i bez prisustva smetnji uzrokovanih unutarnjim ili vanjskim čimbenicima. U svrhu što preciznijeg i kvalitetnijeg zapisa važno je osigurati standardizaciju i reproducibilnost EKG snimanja. Reproducibilnost dolazi do izražaja kada se kod istog pacijenta učestalo snima i komparira zapis za zapisom, kao primjerice praćenje dinamike ST-promjena kod bolesnika sa stenokardijama i evaluacije ranih rezultata reperfuzijske terapije.

Na radilištima gdje se EKG izvodi, u svrhu osiguranja kvalitete i reduciranja problema pri snimanju, važno je uspostaviti elektrokardiografiju kao standardni operativni postupak (SOP). SOP treba uključivati čitavi hodogram snimanja i monitoriranja EKG-a, od podešavanja filtera, do dijagrama pravilnog postavljanja elektrodi na kožu pacijenta, te prepoznavanje najčešćih mogućih pogreški. Educiranje

osoblja definitivno bi trebalo uključivati povratne pokazne vježbe kako bi se definirali adekvatni anatomske orijentiri, najčešće poteškoće u snimanju, te eventualne nedosljednosti i zablude pri snimanju i analizi EKG-a.

U brojnim dostupnim radovima pokazalo se kako su pogreške u snimanju i monitoriranju na žalost češće u uvjetima akutne skrbi (Rudiger A et al, 2007). Samim time može se zaključiti, kako su to radilišta gdje bi se primarno trebali fokusirati i pojačati edukacijski naponi.

Edukacija bi se trebala trajno ponavljati, a naročito među novim osobljem ili osobljem s malo iskustva. U tu svrhu, potrebno je intenzivirati napore za dodatnom satnicom iz elektrokardiografije u školskom, veleučilišnom i sveučilišnom kurikulumu i kliničkim vježbama.

5. Zaključak

Mnogo faktora i tehničkih poteškoća može utjecati na interpretaciju EKG-a. Takve interpretacije mogu uzrokovati pogrešne dijagnoze i posljedično tome neprimjerene terapijske postupke i jatrogene komplikacije. Programi edukacije medicinskih sestara koje se bave elektrokardiografijom prvenstveno bi trebali imati naglasak na pravilno postavljanje EKG elektrodi, te nakon toga poznavanje osnova interpretacija EKG-a i prepoznavanje obrazaca koji ukazuju na tehnički neispravan EKG.

Sa specifičnom edukacijom i dodatnim vježbanjem, kvaliteta EKG zapisa značajno se može poboljšati, a interpretacija se tada može bazirati na tehnički ispravnom zapisu koji se podudara s realnim kliničkim stanjem pacijenta.

6. Popis priloga

6.1. Popis slika

Slika 1. provodni srčani sustav (Getbodysmart.com, 2021).....	5
Slika 2. Sastavnice elektrokardiograma i inetrvali (Litfl.com, 2021)	9
Slika 3. pravilno postavljanje EKG odvoda. A-postavljanje prekordijskih odvoda; B-postavljanje EKG odvoda na ekstremitetima (Crouch R et al, 2017)	25
Slika 4. Primjeri artefakta u snimanu EKG-a. A-artefakt uzrokovan pomicanjem pacijenta; B-Lutajuća osnovica EKG-a pri udahu; C-Miopotencijali u EKG-u; D-smetnje uzrokovane električnom interferencijom kabela za mrežno napajanje. (García-Niebla J et al, 2009)	26

6.2. Popis tablica

Tablica 1. pravilno postavljanje EKG elektrodi	20
--	----

7. Zahvale

Posebno se zahvaljujem mentoru doc.dr.sc. Nikoli Bulju, dr.med. ,specijalistu interne medicine i kardiologu na povjerenju i slobodi koju mi je dao tijekom pisanja rada.

Zahvaljujem svojoj voditeljici dr.sc. Ivani Manola na poticaju i podršci tijekom studiranja.

Zahvaljujem svojoj obitelji, posebice suprugu i djeci na strpljenju.

8. Literatura

1. Baranchuk A et al. (Feb 2009). Electrocardiography pitfalls and artifacts: the 10 commandments. *Crit Care Nurse*(29), str. 67-73. doi:10.4037/ccn2009607
2. Baranchuk A, Shaw C, Alanazi H et al. (2009). Electrocardiography pitfalls and artifacts: the 10 commandments. *Critical Care Nurses*(29), str. 67-73.
3. Bergovec M. (1997). *Praktična elektrokardiografija*. Zagreb: Školska knjiga.
4. Booker KJ et al. (2015). *Critical Care Nursing - Monitoring and Treatment for Advanced Nursing Practice*. Illinois, USA: Willey Blackwell.
5. Brugada J. et al. (August 2019). 2019 ESC Guidelines for the management of patients with supraventricular tachycardia. *European Heart Journal*(44), str. 665-720. doi:10.1093/eurheartj/ehz467
6. Crouch R et al. (2017). *Oxford Handbook of Emergency Nursing. Second Edition*. London: Oxford University Press.
7. Davidenko JM, Snyder LS. (2007). Causes of errors in the electro-cardiographic diagnosis of atrial fibrillation by physicians. *J Electrocardiol*(40), str. 450-456.
8. Drew BJ, Funk M. (2006). Practice standards for ECG monitoring in hospital settings: executive summary and guide for implementation. *Critical Care Nursing Clinics of North America*(18), str. 157-168.
9. Fye W. B. (1994). A History of the origin, evolution, and impact of electrocardiography. *The American Journal of Cardiology*(73(13)), str. 937-949. doi:10.1016/0002-9149(94)90135-x
10. García-Niebla J et al. (October 2009). Technical mistakes during the acquisition of the electrocardiogram. *Ann Noninvasive Electrocardiology*, 14, str. 389-403. doi:10.1111/j.1542-474X.2009.00328.x
11. *Getbodysmart.com*. (12. 6 2021). Dohvaćeno iz <https://www.getbodysmart.com/circulatory-system/heart-conduction-system>
12. Goldberger et al. (1997). *Harrisson principi interne medicine. XIII izdanje, I. hrvatsko izdanje*. Split: Placebo.
13. Guyton AC, Hall JE. (2006). *Textbook of Medical Physiology* (11th ed. izd.). Philadelphia: Elsevier Saunder.
14. Hindricks G. et al. (2020, August 29). 2020 ESC Guidelines for the diagnosis and management of atrial fibrillation developed in collaboration with the European Association for Cardio-Thoracic Surgery (EACTS): The Task Force for the diagnosis and management of atrial fibrillation of the Europea. *European Heart Journal*, 42, pp. 373-498. doi:10.1093/eurheartj/ehaa612
15. Hoffman I. (2008). inthoven's left foot: A plea for disciplined elec-trode placement. *J Electrocardiol*(41), str. 197-201.
16. Hurst JW. (1986). Anatomy of the heart. U S. M. Schlant RC, *The Heart. 6th ed* (str. 16-37). New York: McGraw-Hill.

17. Ileana LP. et al. (2009). Guidelines for clinical Exercise Testing Laboratories. *Circulation*(119), str. 3144-3161. doi:10.1161/CIRCULATIONAHA.109.192520
18. Issa Z, M. J. (2009). *Clinical Arrhythmology and Electrophysiology*. Philadelphia, USA: Elsevier.
19. Kadish AH, B. A. (2021). ACC/AHA clinical competence statement on electrocardiography and ambulatory electrocardiography. *Circulation*, str. 3169.
20. Kadish AH, Buxton AE et al. (2001). ACC/AHA clinical competence statement on electrocardiography and ambulatory electrocardiography. *Circulation*(104), str. 3169.
21. Kligfield P, Gettes LS, Bailey JJ, et al. (2007). Recommendations for the standardization and interpretation of the electrocardiogram: Part I: The electrocardiogram and its technology: A scientific statement from the American Heart Association, Electrocardiography and Arrhythmias Committee, Council on Clinical Cardiology. *J Am Coll Cardiol*(49), str. 1109-1127.
22. Knight BP, Pelosi F, Michaud GF, et al. (2021). Physician interpretation of electrocardiographic artifact that mimics ventricular tachycardia. *American Journal of Medicine*(110), str. 335-338.
23. Libby P. et al. (2007). *Braunwald's Heart Disease: A Textbook of Cardiovascular Medicine, 8th ed. Diagnosis for Cardiac Arrhythmias*. Philadelphia, USA: Saunders Elsevier.
24. Litfl.com. (6 2021). Dohvaćeno iz Life in the fastlane: <https://litfl.com/pr-interval-ecg-library/>
25. Mattox E. (2012). Medical devices and patient safety. *Critical Care Nurse*(32), str. 60-68.
26. Olson K. (2014). *Oxford Handbook of Cardiac Nursing. Second Edition*. London: Oxford University Press.
27. Pahlm O, Haisty WK Jr, Edenbrandt L, et al. (1992). Evaluation of changes in standard electrocardiographic QRS waveforms recorded from activity-compatible proximal limb lead positions. *American Journal of Cardiology*(69), pp. 253-257.
28. Priori SG et al. (November 2015). 2015 ESC Guidelines for the management of patients with ventricular arrhythmias and the prevention of sudden cardiac death. *European Heart Journal*(36), str. 2793-2867. doi:10.1093/eurheartj/ehv316
29. Rasheed KM. (2017). CG Mishaps, Artifacts and Operator Faults. *Bangladesh Critical Care Journal*(5), str. 63-67.
30. Rudiger A et al. (2007). Electrocardiographic artifacts due to electrode misplacement and their frequency in different clinical settings. *Am J Emerg Med*(25), str. 174-178.
31. Rudiger A et al. (2007). Electrocardiographic artifacts due to electrode misplacement and their frequency in different clinical settings. *American Journal of Emergency Medicine*(25), str. 174-178.
32. Santosh I. Patel et al. (2008). Equipment-related Electrocardiographic Artifacts: Causes, Characteristics, Consequences, and Correction. *Anesthesiology*(108), str. 138-148. doi:10.1097/01.anes.0000296537.62905.25
33. Srikureja W, Darbar D, Reeder GS. (2000). Tremor-induced ECG artifact mimicking ventricular tachycardia. *Circulation*(102), str. 1337-1338.

34. Šepec S. et al. (2010). *Standardizirani postupci u zdravstvenoj njezi*. Zagreb: Hrvatska komora medicinskih sestara.
35. Zipes DP et al. (2006). ACC/AHA/ESC 2006 guidelines for management of patients with ventricular arrhythmias and the prevention of sudden death-executive summary: a report of the American College of Cardiology / American Heart Association Task Force and the European Society of Ca. (27), str. 2099.

9. Životopis

Iva Smiljan Benko rođena je 10.8.1989. godine u Varaždinu. Osnovnu školu završila je u Ivancu 2004. godine. 2008. godine završila je srednju školu za medicinske sestre u Varaždinu. Odmah po završetku srednje medicinske škole upisuje studij sestrinstva pri Zdravstvenom veleučilištu u Zagrebu gdje 2011. godine diplomira s odličnim uspjehom. 2012. godine obavlja staž u Kliničkom bolničkom centru Sestre Milosrdnice na odjelu za Invazivnu i intervencijsku kardiologiju u trajanju od godine dana. Tijekom staža obavljala je posao medicinske sestre instrumentarke pri invazivnim kardiološkim zahvatima, kao i pri implantacijama srčanih elektrostimulatora. Za vrijeme staža, sudjelovala je na certificiranom edukacijskom tečaju: Bradikardije i ventrikularne aritmije te osnove rada srčanih elektrostimulatora i implantabilnih kardioverter defibrilatora. 2013. godine nakon položenog stručnog ispita zapošljava se u Poliklinici za kardiologiju i dermatovenerologiju Manola u Zagrebu.

Tijekom rada u poliklinici Manola pohađa brojne tečajeve posebice vezane uz zbrinjavanje kroničnih rana. Tijekom 2015. godine usavršava se na području medicinske pedikure, obavlja certificiranu edukaciju za medicinskog pedikera. Iste godine također obavlja certificiranu edukaciju u Njemačkoj i stječe zvanje asistentica podologije.

Uže područje interesa predstavljaju dijabetičko stopalo, nokatna oboljenja, kurje oči, hiperkeratoze, bradavice na stopalu, nokatne korekturane kopče, nokatna protetika, „tapeing“ halux valgusa.

Članica je Hrvatske komore medicinskih sestara.