

# Maligni tumori orofarinksa

---

Potkrajčić, Ružica

Master's thesis / Diplomski rad

2021

Degree Grantor / Ustanova koja je dodijelila akademski / stručni stupanj: **University of Zagreb, School of Medicine / Sveučilište u Zagrebu, Medicinski fakultet**

Permanent link / Trajna poveznica: <https://um.nsk.hr/um:nbn:hr:105:062996>

Rights / Prava: [In copyright](#)/[Zaštićeno autorskim pravom.](#)

Download date / Datum preuzimanja: **2024-07-01**



Repository / Repozitorij:

[Dr Med - University of Zagreb School of Medicine Digital Repository](#)



**SVEUČILIŠTE U ZAGREBU**  
**MEDICINSKI FAKULTET**  
**SVEUČILIŠNI DIPLOMSKI STUDIJ SESTRINSTVA**

**Ružica Potkrajčić**

# **Maligni tumori orofarinksa**

**DIPLOMSKI RAD**



**Zagreb, 2021.**

Ovaj diplomski rad izrađen je na Katedri za kliničku onkologiju Medicinskog fakulteta Sveučilišta u Zagrebu pod vodstvom doc. dr. sc. Vesne Bišof i predan je na ocjenu u akademskoj godini 2020/2021.

## SAŽETAK

### MALIGNI TUMORI OROFARINKSA

Ružica Potkrajčić

Karcinom orofarinksa je jedan od češćih malignih tumora glave i vrata. Zbog porasta incidencije, posebno u razvijenim zemljama svijeta, predstavlja važan javnozdravstveni problem. Kao etiološki čimbenici rizika, ističu se posebno konzumacija alkohola i prekomjerno pušenje, kao i infekcija HPV virusom. Porast incidencije HPV pozitivnih karcinoma orofarinksa u razvijenim zemljama obilježen je češćim javljanjem ovog karcinoma kod osoba mlađe dobi.

Karcinomi pločastih stanica su najčešći patohistološki tip tumora orofarinksa. Često su asimptomatski u ranim fazama bolesti, a mogu se manifestirati kao hiperkeratotičke naslage, leukoplakije ili ulkusi. U lokalno uznapredovaloj fazi bolesti se mogu manifestirati i uvećanim limfnim čvorovima vrata.

Liječenje karcinoma orofarinksa je kompleksno i može predstavljati izazov. Donošenje odluke o optimalnom terapijskom pristupu zahtijeva multidisciplinarni pristup. Iako razlikujemo HPV pozitivne i negativne karcinome, njihovo se liječenje za sada ne razlikuje. Liječenje karcinoma orofarinksa ovisi o stadiju bolesti, a može uključivati jedan ili više različitih terapijskih modaliteta: kirurško liječenje, radioterapiju, ciljanu terapiju i imunoterapiju.

Ključne riječi: karcinom orofarinksa, radioterapija, kirurško liječenje

## **SUMMARY**

### **MALIGNANT OROPHARYNGEAL TUMORS**

Ružica Potkrajčić

Oropharyngeal cancer represents one of the most common malignant tumors of the head and neck. Due to the increase in incidence, especially in the developed countries, it is an important public health problem. Alcohol consumption and excessive smoking, as well as the HPV infection, stand out as etiological risk factors. The increase in the incidence of HPV-positive oropharyngeal cancers in developed countries is marked by a more frequent occurrence of this cancer in younger people.

Squamous cell carcinomas are the most common pathohistological type of oropharyngeal cancers. They are often asymptomatic in the early stages of the disease, and may manifest as hyperkeratotic deposits, leukoplakia or ulcers. In the locally advanced stage, the disease can also manifest by enlarged lymph nodes in the neck.

The treatment of oropharyngeal cancer is complex and can be challenging. The decision on an ideal therapeutic approach requires a multidisciplinary approach. Although we distinguish between HPV positive and negative cancers, their treatment does not differ for now. The treatment of oropharyngeal cancer depends on the stage of the disease and may include one or more different therapeutic modalities: surgery, radiotherapy, target therapy and immunotherapy.

Key words: oropharyngeal cancer, radiotherapy, surgery

## **KRATICE**

HPV - Humani papiloma virus

SAD - Sjedinjene Američke Države

pRb - Retinoblastom protein

DNA - engl. Deoxyribonucleic acid

CT - Kompjutorizirana tomografija (engl. computed tomography)

MR - Magnetska rezonanca

PET - Pozitronska emisijska tomografija

CUP - Karcinom nepoznatog ishodišta (engl. cancer of unknown primary)

T - Tumor (engl. tumor)

N - Limfni čvorovi (engl. lymph nodes)

M - Metastaze (engl. metastasis)

AJCC/ IUCC - engl. American Joint Committee on Cancer/ International Union for Cancer Control

Cm - Centimetar

ENE - Ekstranodalna ekspanzija

IMRT - Radioterapija snopovima promjenjivog intenziteta (engl. intensity modulated radiation therapy)

EGFR - Epidermalni čimbenik rasta (engl. epidermal growth factor receptor)

## SADRŽAJ

1. UVOD .....	1
2. ANATOMIJA .....	2
3. ZLOĆUDNA PREOBRAZBA STANICE .....	5
3.1. Patogenetski koraci u razvitku tumorske bolesti.....	5
3.2. Svojstva zloćudne stanice .....	6
4. MALIGNI TUMORI OROFARINKSA.....	7
4.1. Epidemiologija .....	7
4.2. Etiologija.....	8
4.3. Karcinom pločastih stanica orofarinksa i HPV onkogeneza .....	9
4.4. Klinička slika.....	11
4.5. Dijagnostika karcinoma orofarinksa.....	13
4.6. TNM klasifikacija .....	14
4.7. TNM klasifikacija za HPV-pozitivne karcinome orofarinksa.....	15
4.8. TNM klasifikacija za HPV-negativne karcinome orofarinksa .....	17
5. LIJEČENJE KARCINOMA OROFARINKSA.....	20
5.1. Kirurško liječenje .....	21
5.2. Radioterapija .....	22
5.3. Kemoterapija .....	24
5.4. Ciljana terapija ili biološka terapija .....	25
5.5. Imunoterapija.....	26
6. PROGNOZA .....	27
7. ZAKLJUČAK.....	28
8. ZAHVALE .....	29
9. LITERATURA .....	30
10. ŽIVOTOPIS .....	36

## 1. UVOD

Karcinomi glave i vrata predstavljaju ozbiljan javnozdravstveni problem, prvenstveno zbog incidencije, prevalencije i mortaliteta. Na svjetskoj razini po incidenciji su šesta maligna bolest. Karcinomi pločastih stanica čine više od 90% karcinoma glave i vrata. Jedan od češćih karcinoma glave i vrata je karcinom orofarinksa. Konzumacija alkoholnih pića i prekomjerno pušenje su rizični čimbenici za nastanak karcinoma u području orofarinksa. U zemljama zapadne Europe i SAD-a (Sjedinjenih Američkih Država) u posljednjih tridesetak godina HPV je na prvom mjestu kao uzročnik karcinoma orofarinksa. Uz porast incidencije HPV pozitivnih karcinoma orofarinksa bilježi se sve učestalije pojavljivanje ovih karcinoma u mlađoj populaciji.

Maligni tumori orofarinksa u samom začetku obično su asimptomatski i zbog toga se često otkrivaju nakon pojave simptoma, kada se bolest može nalaziti već u uznapredovalom stadiju. Tumor se može pojaviti u obliku hiperkeratotičnih naslaga, leukoplakija i ulkusa. Određivanje točnog stadija bolesti ključno je u donošenju odluke o terapijskom pristupu kao i za prognozu bolesti. Zbog kompleksnosti liječenja, karcinom orofarinksa može predstavljati izazov te zahtijeva multidisciplinarni pristup. Ovisno o stadiju bolesti, postoje različite metode liječenja karcinoma orofarinksa, kao što su kirurško liječenje, radioterapija, kemoterapija, ciljana ili biološka terapija i imunoterapija.

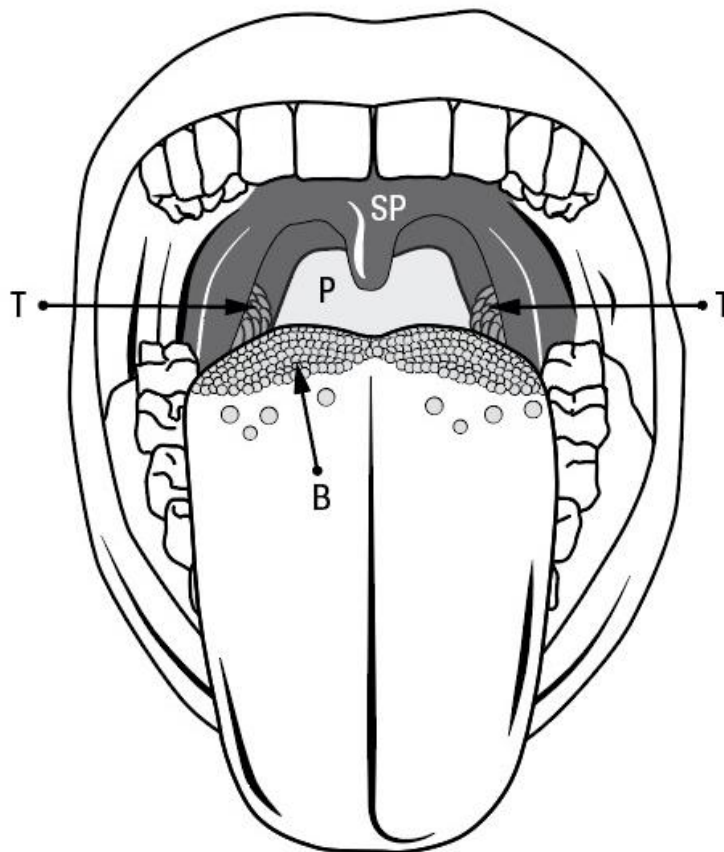


## 2. ANATOMIJA

Ždrijelo je cijev prosječne dužine oko 12 cm, proteže se od baze lubanje do ulaska u jednjak. Čine ga epifarinks, orofarinks i hipofarinks (1). Orofarinks je smješten između gornjeg dijela ždrijela (epifarinksa) i donjeg dijela ždrijela (hipofarinksa) (2). Stražnja stijenka orofarinksa smještena je anteriorno od trupova drugog i trećeg vratnog kralješka koji su prekriveni prevertebralnom fascijom, lateralno se nalaze nepčani lukovi s pripadajućim nepčanim tonzilama, sprijeda komunicira s usnom šupljinom kroz isthmus faucium. S gornje strane prema epifarinksu proteže se od horizontalne plohe koja prolazi kroz meko nepce i pruža se inferiorno do zamišljene plohe koja prolazi kroz gornji rub epiglotisa (1). Meko nepce, korijen jezika (odnosno stražnja trećina jezika), nepčani lukovi s pripadajućim nepčanim tonzilama, lateralna i stražnja stijenka ždrijela dijelovi su orofarinksa (2). Anatomija orofarinksa prikazana je na slici 1.

Limfno tkivo je također dio ždrijela, a čine ga dvije nepčane, dvije tubarne tonzile, jedna jezična i jedna ždrijelna tonzila. Limfno tkivo izgrađuje tzv. limfatički prsten koji se zove Waldeyerov prsten. On je povezan s vanjskim limfatičkim prstenom koji čine limfni čvorovi na vratu (1). Limfni čvorovi vrata se protežu od baze lubanje do klavikule duž unutarnje jugularne vene (1). Dijele se prema regijama: regija I limfnih čvorova uključuje submentalne i submandibularne limfne čvorove, regija II gornje jugularne, regija III srednje jugularne i regija IV donje jugularne limfne čvorove. Regiju V čine limfni čvorovi stražnjeg trokuta vrata (3). Regiju VI čine limfni čvorovi prednjeg dijela vrata te su ograničeni hioidnom kosti superiorno i prsnom kosti inferiorno (4). Podjela limfnih čvorova prema regijama vrata je prikazana na slici 2.

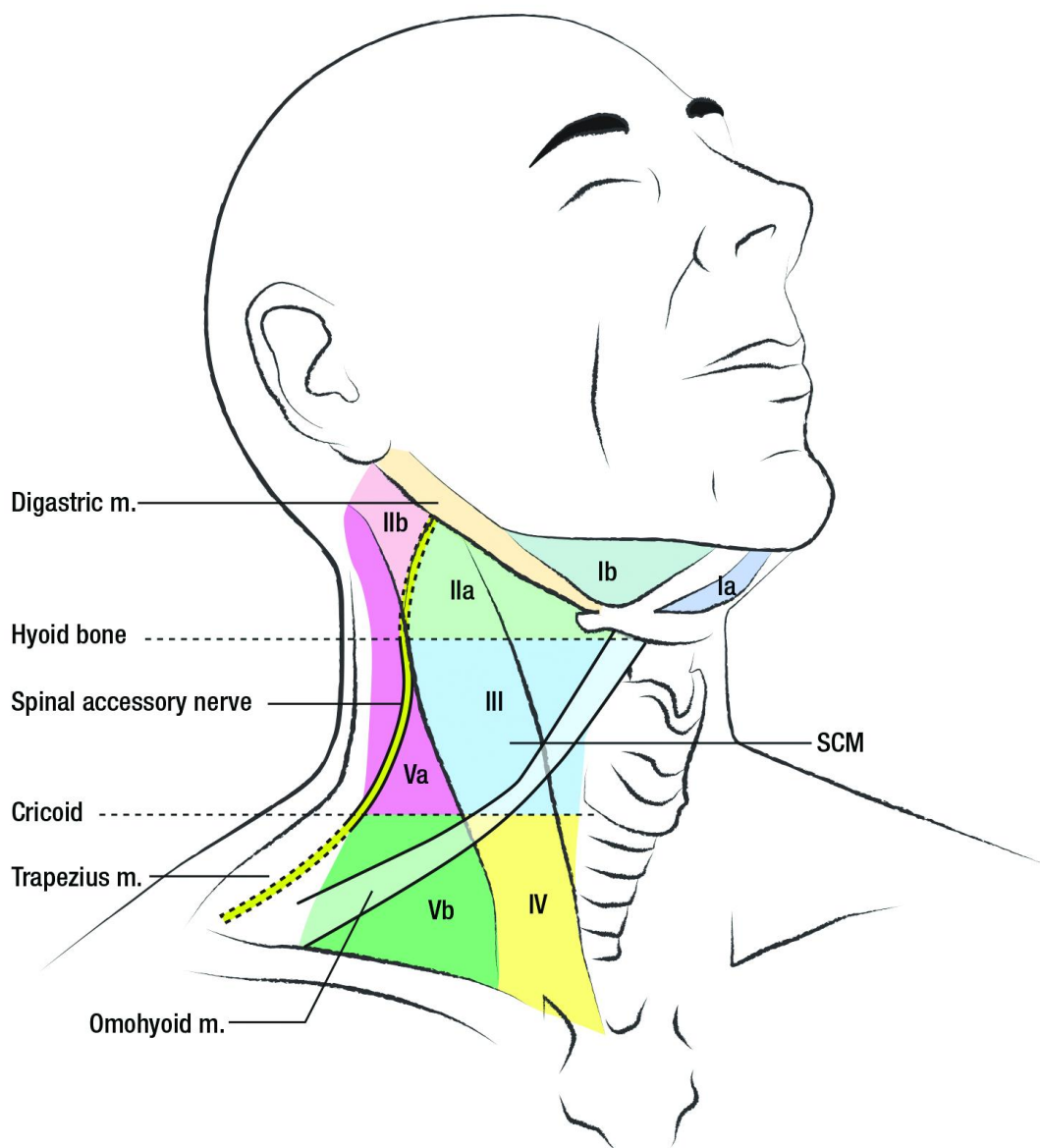
Limfa iz područja orofarinksa drenira se u područje jugularnih čvorova regija od II – IV (2). Limfa iz područja nepčanih lukova, nepčanih tonzila, mekog nepca, stražnje i lateralne stijenke ždrijela drenira se i u retrofaringealne limfne čvorove koji se nalaze iza gornjeg dijela ždrijela. Tumori središnje linije stražnje stijenke ždrijela, mekog nepca i korijena jezika dreniraju se na obje strane vrata što posljedično može uzrokovati obostrane metastaze na vratu (2).



- |      |                |     |                 |
|------|----------------|-----|-----------------|
| (B)  | Base of tongue | (T) | Tonsils         |
| (SP) | Soft palate    | (P) | Pharyngeal wall |

Slika 1: Anatomija orofarinksa (engl. base of tongue = baza jezika; engl. tonsils = tonzile; engl. soft palate = meko nepce; engl. pharyngeal wall = stijenka farinksa).

Ljubaznošću doc. dr. sc. Vesne Bišof (Katedra za kliničku onkologiju Medicinskog fakulteta Sveučilišta u Zagrebu; KBC Zagreb, Klinika za onkologiju, Zavod za radijacijsku onkologiju)



Slika 2: Podjela limfnih čvorova vrata prema regijama vrata (engl. digastric muscle = digastrični mišić; engl. hyoid bone = podjezična kost; engl. spinal accessory nerve = kralježnički akcesorni živac; engl. SCM - sternocleidomastoid muscle = sternokleidomastoidni mišić; engl. cricoid = krikoidna hrskavica; engl. trapezius muscle = trapezni mišić; engl. omohyoid muscle = omohoidni mišić).

Ljubaznošću doc. dr. sc. Vesne Bišof (Katedra za kliničku onkologiju Medicinskog fakulteta Sveučilišta u Zagrebu; KBC Zagreb, Klinika za onkologiju, Zavod za radijacijsku onkologiju)

### **3. ZLOĆUDNA PREOBRAZBA STANICE**

Zloćudna pretvorba je proces pretvorbe normalne stanice u zloćudnu stanicu. Iako se sa sigurnošću ne može točno odrediti vrijeme pretvorbe normalne u zloćudnu stanicu, ishod pretvorbe su genetičke promjene koje se prepoznaju po promjenama u ponašanju novonastalih stanica, a ponekad i morfološkim promjenama. Promjene u staničnoj membrani očituje se poremećajem u ekspresiji receptora za čimbenike rasta koji mogu ubrzati ili usporiti rast tumorske stanice. Metaboličke promjene također su prisutne kod tumorskih stanica. Jedna od njih je otpornost na hipoksiju, pa tako tumorske stanice mogu preživjeti nepovoljnije uvjete održavajući se na životu uz anaerobnu glikolizu proizvodeći velike količine mliječne kiseline. Tumorske stanice također sintetiziraju više proteina koji su važni za rast stanica, brže se dijele od normalnih stanica i zbog toga imaju aktivniji metabolizam nukleinskih kiselina. Kočenjem apoptoze odnosno fiziološki programirane stanične smrti, tumorske stanice se nakupljaju u pretjeranom broju bez obzira na proliferacijski potencijal (5).

#### **3.1. Patogenetski koraci u razvitku tumorske bolesti**

Dioba stanica je fiziološki kontrolirani proces, a dio kontrole se ostvaruje održavanjem građe stanica, prijepisom gena i umnožavanjem genoma tijekom diobe. Za nastanak neoplazmi važnu ulogu imaju poremećaji genomske stabilnosti u somatskoj stanici. Povećana količina kemijske, biološke, fizičke ili endogene nokse u odnosu na broj popravaka uzrokuje prevelik broj oštećenja DNA (engl. Deoxyribonucleic acid) i povećava vjerojatnost mutacija. Posljedično dolazi do poremećaja u regulaciji staničnog ciklusa i preskakanja nadzornih točaka. Protoonkogeni se pretvaraju u onkogene, dolazi do inaktivacije tumor-supresorskih gena što dovodi do otkočenja staničnog ciklusa i nekontrolirane diobe stanica (6). Kočenjem apoptoze odnosno programirane smrti stanica tumorske stanice postaju besmrtno. Besmrtnost tumorskih stanica povezana je i s većom aktivnosti enzima telomeraza koji u njima sprječava skraćenje kromosoma. Potičući lučenje kolagena i drugih međustaničnih tvari kao što su fibronektin ili laminin tumorske stanice daju čvrstoću tumorskom tkivu i štite sam tumor od imunskog odgovora domaćina. Tumorske stanice nemaju svoje krvne žile stoga moraju potaknuti neoangiogenezu i

na taj način stvoriti svoj vlastiti krvotok i osigurati prehranu od domaćina. Zadnji korak je metastaziranje u druga tkiva i tjelesne prostore što pridonosi progresiji tumorske bolesti (5).

### **3.2. Svojstva zloćudne stanice**

Zloćudne stanice zadržavaju neka svojstva stanica iz kojih su nastale, ali imaju i druga svojstva kao što su infiltrativni rast i sposobnost metastaziranja. Zloćudne stanice u mediju rastu slobodno i nisu priljubljene za podlogu, a međusobni dodiri ne koče njihovo množenje i gibanje. Njihovo množenje nije ograničeno brojem dioba i zato su zloćudne stanice besmrtno, jednako tako rastu neovisno o čimbeniku rasta ili su potrebni u manjoj mjeri. Sve dok im metaboličke okolnosti dopuštaju, stanice se dijele. Ako se prenesu u pogodnog domaćina nastaju tumori koji infiltrativno rastu i metastaziraju. Zloćudne stanice postižu neovisnost o čimbenicima rasta iz okoliša aktivacijom onkogeni koji potiču autokrino lučenje čimbenika rasta. Besmrtnost stanica se događa pod učinkom telomerase koja svojim djelovanjem izbjegava duljinu pri kojoj se stanice prestaju dijeliti (6).

Tumori su sastavljeni iz dva dijela: potporne strome građene iz vezivnog tkiva i krvnih žila te parenhima koji čine tumorske stanice. Ako su podrijetlom iz epitelnih stanica podsjećaju na građu nekog organa i imaju jasno izraženu razliku između strome i parenhima. Oni koji su podrijetlom od mezenhimnih tkiva su jednolični i nemaju jasno izraženu razliku između parenhima i strome. Tumori mogu biti dobro diferencirani, što znači da su stanice završile svoj razvoj i stupanj do kojeg tumorske stanice liče normalnim stanicama od kojih je nastao. Nediferencirani tumori su po stupnju razvoja bliži obliku embrionalnih stanica (7).

## **4. MALIGNI TUMORI OROFARINKSA**

Maligni tumori orofarinksa najčešće su epitelnog podrijetla. Karcinomi pločastih stanica čine i do 90% karcinoma orofarinksa (8). Oni mogu biti nediferencirani ili dobro diferencirani (1). Osim karcinoma pločastih stanica, u orofarinksu se susreću i maligni tumori žlijezda slinovnica (mukoepidermoidni karcinom, adenokarcinom, adenoid cistični karcinom, karcinom acinusnih stanica, maligni pleomorfni adenom). Maligni limfomi nastaju iz limfatičkog tkiva orofarinksa, te se učestalo nalaze u tonzilama (9). Maligni melanomi te tumori mezenhimalnog podrijetla (fibrosarkomi, liposarkomi, osteosarkomi i dr.) pripadaju rijetkim malignim tumorima orofarinksa (1, 9).

### **4.1. Epidemiologija**

Karcinomi glave i vrata predstavljaju ozbiljan javnozdravstveni problem, prvenstveno zbog svoje incidencije, prevalencije i mortaliteta (10). Po incidenciji su šesta najčešća maligna bolest u svijetu (nakon kolorektalnog karcinoma, raka dojke, prostate, mokraćnog mjehura i cerviksa). U svijetu se godišnje registrira oko 550 000 novooboljelih od tumora glave i vrata s mortalitetom oko 380 000 slučajeva (2). Incidencija tumora glave i vrata je primjerice u Sjedinjenim Američkim Državama u padu posljednjih 30 godina zbog redukcije konzumacije duhana i alkohola. Unatoč tome, u istome razdoblju incidencija karcinoma orofarinksa na svjetskoj razini značajno raste, posebno u razvijenim zemljama u populaciji mlađoj od 60 godina. Ovaj porast se prvenstveno pripisuje porastu incidencije karcinoma pločastih stanica uzrokovanog humanim papiloma virusom (HPV) (11, 12).

U populaciji češće obolijevaju muškarci srednje i starije životne dobi u odnosu 3:1 prema ženama, iako posljednjih godina zbog štetnih životnih navika obolijeva i sve veći broj žena (2). Prema podacima Registra za rak Republike Hrvatske iz 2018. godine, ukupan broj oboljelih od tumora orofarinksa u toj godini je bio 62 (od toga 51 muškaraca i 11 žena). Incidencija tumora orofarinksa u Hrvatskoj je iznosila 1,5 na 100 000 stanovnika, od toga 2,6 kod muškaraca i 0,5 kod žena. Prema podacima

karcinomi orofarinksa su znatno češći kod muškaraca u dobi od 60 do 64 godine (13). Procjenjuje se da će tijekom svojeg seksualnog života oko 50% svjetske populacije biti zaraženo HPV virusom. U 1% zaražene populacije HPV virusom može nastati tumor orofarinksa, dok kod većine bolesnika infekcija spontano prolazi (2).

## 4.2. Etiologija

Nastanak i učestalost malignih tumora orofarinksa povezana je s vremenom izlaganja čimbenicima rizika, dobi i genetičkim promjenama. Čimbenici rizika su smanjeni imunološki odgovor organizma, učinci hormona, starenje stanica, kemijski i fizički podražaji (14). Konzumacija alkoholnih pića i prekomjerno pušenje u izravnoj su vezi s nastankom karcinoma pločastih stanica u području orofarinksa. Rizik se višestruko povećava ako istovremeno postoji pretjerana uporaba alkohola i nikotina zbog njihovog sinergijskog djelovanja (2). Kariozno zubalo, oštri iritirajući zubi te loša proteza i higijena usne šupljine su mogući daljnji etiološki čimbenici. Smatra se da su navedeni čimbenici manjeg značenja (15).

U zemljama zapadne Europe i SAD-a posljednjih tridesetak godina HPV virus je na prvom mjestu kao uzročnik nastanka karcinoma orofarinksa (2). HPV pozitivan karcinom pločastih stanica orofarinksa predstavlja po učestalosti brzorastući entitet, sa specifičnim epidemiološkim, molekularnim i kliničkim karakteristikama, koje se razlikuju od karcinoma orofarinksa koji nisu uzrokovani HPV-om. Transmisija HPV-a se primarno odvija seksualnim kontaktom te može uzrokovati infekciju orofarinksa. Premda postoji mnogo vrsta HPV virusa, većina pločastih karcinoma orofarinksa se povezuje s HPV-16 tipom virusa (12). Zbog širenja infekcije HPV-om, sve se više povećava broj novooboljelih u spolno aktivnoj populaciji, odnosno kod osoba mlađe životne dobi. Ističe se da je 70% novooboljelih u SAD-u od karcinoma orofarinksa posljedica infekcije HPV-om, zbog specifične osjetljivosti orofarinksa na infekciju HPV-om (2). Zbog navedenih čimbenika, karcinomi orofarinksa povezani s HPV-om (u suprotnosti sa ostalim karcinomima glave i vrata), se češće javljaju u mlađoj populaciji u usporedbi s karcinomima orofarinksa uzrokovanim tradicionalnim faktorima rizika kao što su pušenje i alkohol (11).

### 4.3. Karcinom pločastih stanica orofarinksa i HPV onkogeneza

Postoje dva molekularno i epidemiološki različita tipa karcinoma pločastih stanica orofarinksa, a klasificiraju se ovisno o HPV statusu. HPV-negativni tipovi se povezuju s dugoročnom uporabom duhana i alkohola. HPV-pozitivni tipovi se povezuju s HPV-om visokog rizika (obično HPV-16 tipom) te se mogu razviti neovisno o konzumaciji duhana i alkohola (16, 17, 18).

HPV pripada porodici Papillomaviridae, velikoj skupini DNK virusa koju čini više od 150 tipova koji se po onkogenom potencijalu klasificiraju kao niskorizični i visokorizični. Barem 15 tipova HPV-a se smatra visokorizičnim virusima (16, 18, 31, 33, 34, 35, 39, 45, 51, 52, 56, 58, 59, 66 i 70) (9, 19). U retrospektivnoj studiji objavljenoj 2020. godine, istražena je epidemiološka distribucija HPV-a u karcinomima pločastih stanica u području orofarinksa u južnoj Europi. Rezultati navedene studije pokazuju HPV-16 najčešćim uzročnikom (82,2%). HPV-33 i HPV-35 su zastupljeni s 5,9% i 4,0%. Razlike u epidemiološkoj distribuciji HPV virusa također mogu reflektirati trendove geografske i sociodemografske sredine (16).

Infekcije visokorizičnim HPV-om su obično asimptomatske i u većine oboljelih, karcinom se neće razviti (12). DNA HPV-a je zaslužna za kodiranje osam glavnih proteina (E1, E2, E4, E5, E6, E7, L1 i L2) (20). Episomalna ekspresija viralnih kapsida L1 i L2 vodi proliferaciji virusa. U određenim slučajevima zatim dolazi do integracije virusne DNA u DNA humanih keratinocita i ekspresije onkogenih proteina E6 i E7 koji su ključni u procesu karcinogeneze. Vežanjem E6 za tumor-supresorski protein p53, dolazi do njegove pojačane razgradnje i gubitka funkcije. E7 se veže za tumor-supresorski protein pRb (retinoblastom protein) te njegovom inaktivacijom dozvoljava nekontroliranu diobu stanica putem poremećaja staničnih ciklusa (12, 21, 22).

Tijekom maligne transformacije dolazi do pojačane ekspresije p16 koji se pokazao kao marker integracije HPV-DNA u staničnu DNA. Tumor-supresorski protein p53 je



obično mutiran u karcinomima gornjeg aerodigestivnog trakta uzrokovanim pretjeranom konzumacijom duhana. Ova mutacije nije tipična u HPV-om uzrokovanim karcinomima orofarinksa. Zbog navedenih razloga se imunohistokemijskim bojanjem p16 i statusom mutacije tumor-supresorskog gena p53 mogu razlikovati karcinomi uzrokovani HPV-om od onih uzrokovanih drugim čimbenicima rizika (12, 21, 22, 23).

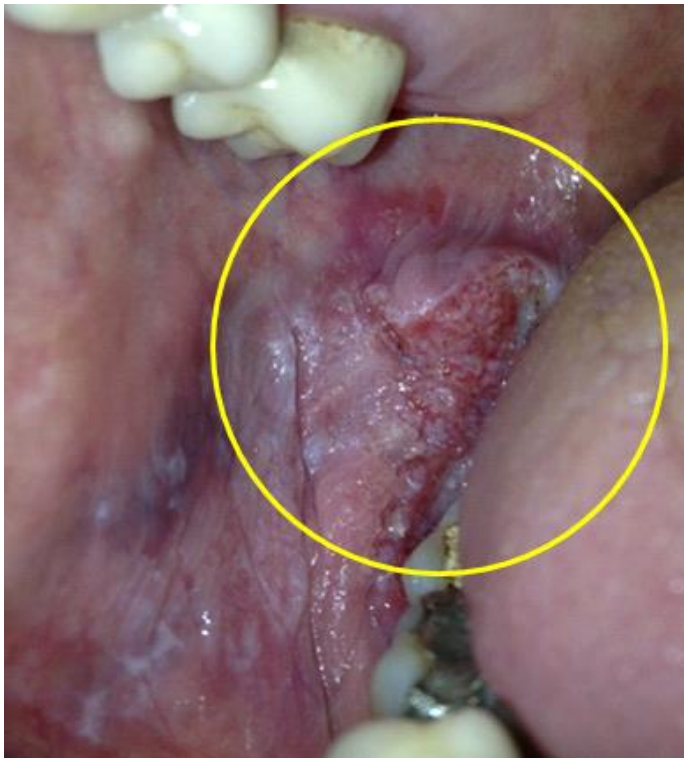
Osim navedene uloge proteina E6 i E7 u inaktivaciji tumor-supresorskih proteina p53 i pRb, recentna istraživanja ukazuju na puno širu ulogu navedenih proteina u HPV onkogenezi. Protein E6 potiče transkripciju katalitičke podjedinice telomeraze, pritom uzrokujući besmrtnost stanica i neograničenu sposobnost diobe stanica (20). Telomere štite kromosome od fuzije i degradacije. Prilikom svake diobe stanice, one se skraćuju, a kada dosegnu kritičnu dužinu, signaliziraju stanici ulazak u apoptozu, odnosno programiranu smrt stanice (24). Aktivacijom katalitičke podjedinice telomeraze se postiže neograničena diobena sposobnost stanice (25). Nadalje, protein E6 koči unutarnji i vanjski put apoptoze inaktivacijom tumor-supresorskog proteina p53 (25).

Navedeni procesi su karakterizirani slabim otpuštanjem proinflammatornih citokina i time nedostatkom aktivacije imunskog sustava organizma. Nadalje, produkti HPV gena E6 i E7 suprimiraju gene odgovorne za sintezu interferona, koji je odgovoran za antivirusni, antiproliferacijski, antiangiogenički i imunostimulacijski učinak. Navedenim procesom se izbjegava imunoreakcija domaćina (26).

Proteini E6 i E7 također potiču ekspresiju stimulatora angiogeneze, a smanjuju izražaj inhibitora angiogeneze čime se potiče neoangiogeneza. Smanjenjem izražaja tkivnog inhibitora metaloproteinaza se potiče invazija tkiva. A kao posljedica inaktivacije tumor-supresorskih proteina p53 i pRb dolazi do genomske nestabilnosti i promjena koje mogu doprinosti procesu metastaziranja (27).

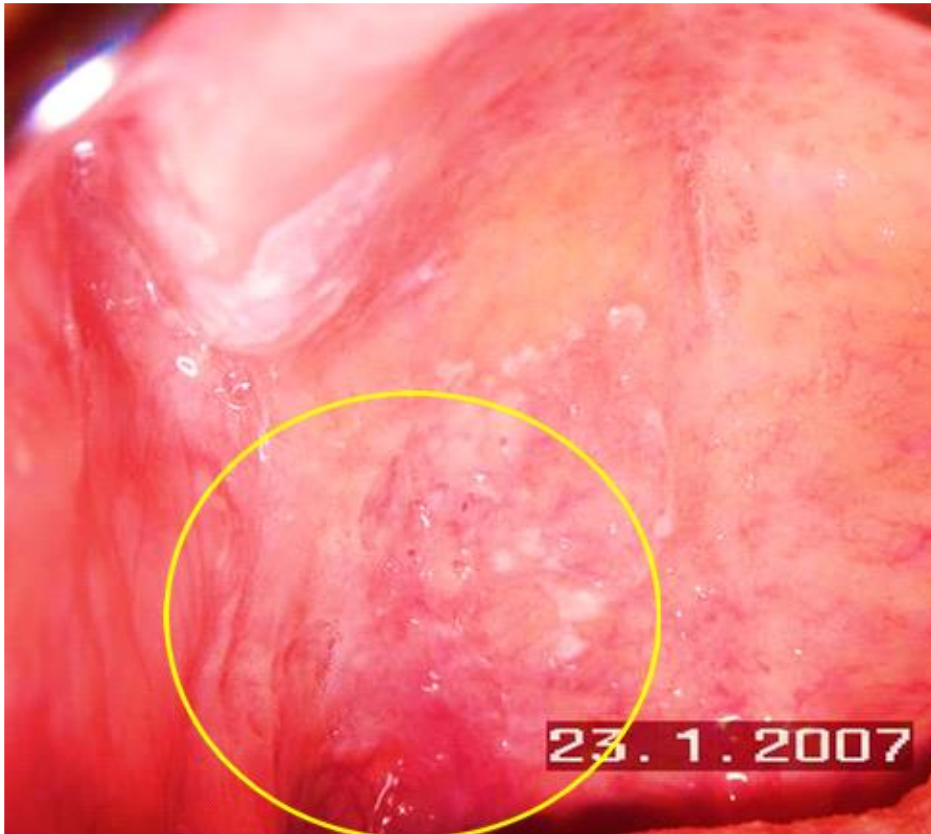
#### 4.4. Klinička slika

Maligni tumori orofarinksa u samom začetku obično su asimptomatski i zbog toga se najčešće otkriju nakon pojave simptoma kada je bolest već uznapredovala (14). Pacijenti u početnom stadiju bolesti se prezentiraju s nejasnim simptomima koji se razlikuju ovisno o lokalizaciji tumora (3). Nelagoda je najčešći simptom koja se javlja u oko 85% bolesnika. Drugi mogući simptomi su otežano gutanje, krvarenje u usnoj šupljini, ograničena pokretljivost čeljusti, bolovi u uhu, odbojnost prema hrani (14). Mogući su i poremećaji gutanja i žvakanja, otvrdnuće jezika i okolnih struktura i poremećaji artikulacije. Tumor se može pojaviti u obliku hiperkeratotičnih naslaga, leukoplakija ili ulkusa (1). Lezije na sluznici mogu biti crvene, bijele ili mješovite boje zrnate, grube, glatke ili prekrivene krustom. Na leziji je moguća pojava izraslina ili ulceracija te može biti minimalno palpabilna ili indurirana (14). Klinički primjeri karcinoma orofarinksa su prikazani na slici 3 i 4.



Slika 3: Karcinom usne šupljine retromolarno koji se širi prema farinksu. Ljubaznošću prof. dr. sc. Marinke Mravak-Stipetić (Sveučilište u Zagrebu, Stomatološki fakultet, Zavod za oralnu medicinu; KBC Zagreb, Klinika za stomatologiju, Zavod za bolesti usta)

Bolest se u skupini pacijenata s HPV-pozitivnim karcinomom orofarinksa često manifestira malim primarnim tumorom i ekstenzivnom zahvaćenošću regionalnih limfnih čvorova (28), zbog čega navedeni pacijenti učestalo traže liječničku pomoć zbog povećanih limfnih čvorova (3).



Slika 4: Karcinom sluznice mekog nepca. Sluznica zrnatog izgleda s keratotičkim i erozivnim lezijama. Ljubaznošću prof. dr. sc. Marinke Mravak-Stipetić (Sveučilište u Zagrebu, Stomatološki fakultet, Zavod za oralnu medicinu; KBC Zagreb, Klinika za stomatologiju, Zavod za bolesti usta)

#### 4.5. Dijagnostika karcinoma orofarinksa

Detaljna anamneza je prvi korak u dijagnostičkom postupku kod pacijenata sa sumnjom na tumor orofarinksa (29). Fizikalni pregled uključuje pregled svih površina sluznice usne šupljine i orofarinksa, bimanualnu palpaciju usne šupljine te palpaciju vrata i limfnih čvorova vrata. Ukoliko se bolest manifestira povećanim limfnim čvorovima vrata, njihova regija može uputiti na inicijalno sijelo tumora (3). Limfa iz područja orofarinksa drenira se u područje jugularnih čvorova regija od II – IV što posljedično uzrokuje metastaze u tim regijama limfnih čvorova (2).

Ukoliko se u fizikalnom pregledu pronalaze abnormalnosti sluznice ili uvećani limfni čvorovi vrata, daljnja obrada bi trebala uključivati endoskopski pregled (uključujući nazofaringolaringoskopiju, ezofagoskopiju i bronhoskopiju). Biopsijom abnormalne lezije sluznice ili uvećanih limfnih čvorova vrata se histopatološkim pregledom potvrđuje dijagnoza (3).

Nakon postavljanja dijagnoze karcinoma orofarinksa, provodi se evaluacija proširenosti bolesti (staging). Radiološkim pretragama se provodi analiza proširenosti bolesti u limfne čvorove ili prisutnost udaljenih metastaza (3). Najčešće korištene radiološke pretrage su kompjutorizirana tomografija (CT, engl. computed tomography) i magnetska rezonanca (MR) (29). Pozitronska emisijska tomografija (PET) se učestalo koristi za dijagnostički staging, kao i za planiranje zračenja karcinoma orofarinksa, te se pokazala kao senzitivna radiološki modalitet u evaluaciji terapijskog ishoda (30). U skupini pacijenata s uvećanim limfnim čvorovima i nepoznatim primarnim sijelom tumora (CUP, engl. Cancer of Unknown Primary; karcinom nepoznatog ishodišta), PET-CT se može koristiti za lociranje primarnog ishodišta karcinoma (3). Nadalje, PET-CT se može koristiti za evaluaciju nejasnih nalaza u rutinskim radiološkim pretragama (31). Odlikuje se snažnom senzitivnošću i specifičnošću u detekciji regionalnih metastaza u limfnim čvorovima (32).

#### 4.6. TNM klasifikacija

Za klasifikaciju stadija karcinoma orofarinksa primjenjuje se TNM klasifikacija koja se sastoji od tri sastavnice: T (engl. tumor) koja se odnosi na veličinu primarnog tumora, N (eng. lymph nodes) koja je definirana prisutnošću i brojem metastaza u regionalnim limfnim čvorovima te M (engl. metastasis) koja je definirana prisutnošću udaljenih metastaza (33).

Najčešće korišten sustav klasifikacije karcinoma orofarinksa je AJCC/IUCC (engl. American Joint Committee on Cancer/International Union for Cancer Control) TNM sustav. Trenutno se za klasifikaciju koristi posljednje osmo izdanje objavljeno u siječnju 2018. godine (9, 33).

Akumulirajući podatci ukazuju na činjenicu da su karcinomi orofarinksa uzrokovani HPV-om zaseban entitet koji se razlikuje molekularno, epidemiološki i klinički od karcinoma orofarinksa koji nisu uzrokovani HPV-om. Zbog navedenog razloga je u osmom izdanju TNM-klasifikacije izvršena podjela prema HPV-statusu. HPV status se određuje pomoću surogat markera p16 pri čemu se pozitivnim nalazom smatra barem umjereni intenzitet i difuzno bojanje na  $\geq 75\%$  tumorskih stanica u histopatološkim preparatima (33, 34). TNM-klasifikacija prema AJCC, kao i podjela na stadije prema UICC preuzete su od Američkog društva za rak (35, 9). U sustavima za klasifikaciju, koriste se ili histopatološki stadij (određen analizom tkiva uklonjenog operacijom) ili klinički stadij (određen prema fizikalnom, radiološkom ili endoskopskom pregledu) (9).

TNM klasifikacija HPV-pozitivnih (p16+) i HPV-negativnih (p16-) karcinoma orofarinksa je prikazana u poglavlju 4.7. i 4.8. u tablicama 1 – 10.

#### 4.7. TNM klasifikacija za HPV-pozitivne karcinome orofarinksa

Tablica. 1. Klinička i histopatološka T klasifikacija za p16+ karcinome orofarinksa

T0	Primarni tumor nije identificiran
T1	Tumori veličine do 2 cm u promjeru
T2	Tumori veći od 2 cm, a manji od 4 cm u promjeru
T3	Tumori promjera većeg od 4 cm ili s ekstenzijom na lingvalnu površinu epiglotisa
T4	Tumori koji infiltriraju larinks, vanjsku jezičnu muskulaturu, medijalnu pterigoidnu muskulaturu, tvrdo nepce, mandibulu, lateralni nazofarinks, bazu lubanje ili unutarnju karotidnu arteriju

Tablica 2. Klinička N klasifikacija za p16+ karcinome orofarinksa

cNX	Regionalne metastaze u limfnim čvorovima se ne mogu dijagnosticirati
cN0	Bez metastaza u regionalnim limfnim čvorovima
cN1	Unilateralne metastaze u jednom ili više limfnih čvorova, do 6 cm u promjeru
cN2	Kontralateralne ili bilateralne metastaze u limfnim čvorovima, manje od 6 cm
cN3	Metastaze u jednom ili više limfnih čvorova, veće od 6 cm u promjeru

Tablica 3. Histopatološka N klasifikacija za p16+ karcinome orofarinksa

pNX	Regionalne metastaze u limfnim čvorovima se ne mogu dijagnosticirati
pN0	Bez metastaza u regionalnim limfnim čvorovima
pN1	Metastaze u 1 do 4 regionalna limfna čvora
pN2	Metastaze u 5 ili više regionalnih limfnih čvora

Tablica 4. Klinički stadiji bolesti za p16+ karcinome orofarinksa prema UICC klasifikaciji

	N0	N1	N2	N3
T0		I	II	III
T1	I	I	II	III
T2	I	I	II	III
T3	II	II	II	III
T4	III	III	III	III

Tablica 5. Histopatološki stadiji bolesti za p16+ karcinome orofarinksa prema UICC klasifikaciji

	N0	N1	N2
T0		I	II
T1	I	I	II
T2	I	I	II
T3	II	II	III
T4	II	II	III

#### 4.8. TNM klasifikacija za HPV-negativne karcinome orofarinksa

Tablica 6. Klinička i histopatološka T klasifikacija za p16- karcinome orofarinksa

TX	Primarni tumor se ne može identificirati
Tis	Karcinom in situ (CIS)
T1	Tumori veličine do 2 cm u promjeru
T2	Tumori veći od 2 cm, a manji od 4 cm u promjeru
T3	Tumori promjera većeg od 4 cm ili s ekstenzijom na lingvalnu površinu epiglotisa
T4a	Tumori koji infiltriraju larinks, vanjsku jezičnu muskulaturu, medijalnu pterigoidnu muskulaturu, tvrdo nepce, mandibulu
T4b	Tumori koji infiltriraju lateralnu pterigoidnu muskulaturu, lateralni nazofarinks, bazu lubanje ili unutarnju karotidnu arteriju

Tablica 7. Klinička N klasifikacija za p16- karcinome orofarinksa

cNX	Regionalne metastaze u limfnim čvorovima se ne mogu dijagnosticirati
cN0	Bez metastaza u regionalnim limfnim čvorovima
cN1	Metastaza u jednom ipsilateralnom limfnom čvoru, promjera 3 cm ili manje, bez ekstranodalne ekspanzije (ENE-)
cN2a	Metastaza u jednom ipsilateralnom limfnom čvoru, promjera većeg od 3 i manjeg od 6 cm u promjeru, ENE-
cN2b	Metastaze u više ipsilateralnih limfnih čvorova, nijedna veća od 6 cm u promjeru, ENE-
cN2c	Metastaze u bilateralnim ili kontralateralnim limfnim čvorovima, nijedna veća od 6 cm u promjeru, ENE-
cN3a	Metastaza u bilo kojem regionalnom limfnom čvoru ili čvorovima veća od 6 cm u promjeru i ENE-
cN3b	Metastaza u bilo kojem regionalnom limfnom čvoru ili čvorovima sa ENE+



Tablica 8. Histopatološka N klasifikacija za p16- karcinome orofarinksa

pNX	Regionalne metastaze u limfnim čvorovima se ne mogu dijagnosticirati
pN0	Bez metastaza u regionalnim limfnim čvorovima
pN1	Metastaza u jednom ipsilateralnom limfnom čvoru, promjera 3 cm ili manje, ENE-
pN2a	Metastaza u jednom ipsilateralnom ili kontralateralnom limfnom čvoru, promjera 3 cm ili manje i ENE- ili metastaza u jednom ipsilateralnom limfnom čvoru veća od 3 cm, ali ne veća od 6 cm u promjeru i ENE-
pN2b	Metastaze u više ipsilateralnih limfnih čvorova, nijedna veća od 6 cm u promjeru, ENE-
pN2c	Metastaze u bilateralnim ili kontralateralnim limfnim čvorovima nijedna veća od 6 cm u promjeru, ENE-
pN3a	Metastaza u bilo kojem regionalnom limfnom čvoru ili čvorovima veća od 6 cm u promjeru i ENE-
pN3b	Metastaza u jednom ipsilateralnom limfnom čvoru ili čvorovima, promjera većeg od 3 cm i ENE+ ili metastaze u multiplim ipsilateralnim, kontralateralnim ili bilateralnim limfnim čvorovima sa ENE+ u barem jednom limfnom čvoru

Tablica 9. Klinički i histopatološki stadiji bolesti za p16- karcinome orofarinksa prema UICC klasifikaciji

	N0	N1	N2a, b, c	N3a, b
T1	I	III	IVA	IVB
T2	II	III	IVA	IVB
T3	III	III	IVA	IVB
T4a	IVA	IVA	IVA	IVB
T4b	IVB	IVB	IVB	IVB

Tablica 10. Klinička M klasifikacija za p16+ i p16- karcinome orofarinksa

cMX	Udaljene metastaze se klinički ne mogu dijagnosticirati
cM0	Bez udaljenih metastaza
cM1	Udaljene metastaze prisutne

## 5. LIJEČENJE KARCINOMA OROFARINKSA

U pristupu i liječenju pacijenata s karcinomom orofarinksa je potreban multidisciplinarni pristup koji uključuje otorinolaringologa, onkologa, radiologa, logopeda, nutricionista, patologa, stomatologa i psihologa (36).

Postoje različite metode liječenja karcinoma orofarinksa:

- Kirurška terapija
- Radioterapija
- Kemoterapija
- Ciljana terapija
- Imunoterapija

Određivanje točnog stadij karcinoma orofarinksa je ključno u donošenju odluke o terapijskom pristupu, kao i u utvrđivanju prognoze bolesti (37). Karcinomi orofarinksa u ranom stadiju (stadij I ili II) se obično liječe kirurškim pristupom ili radioterapijom (38). U ranom stadiju orofaringealnog karcinoma (T1-T2, N0), kirurško liječenje i radioterapija su jednako učinkoviti u lokoregionalnoj kontroli kao i ukupnom preživljenju (39). Kod pacijenata s ranim nodalnim metastazama (T1 N1, T2 N1), efektivna metoda je kirurško liječenje resekcijom primarnog tumora kombinirano s disekcijom vrata i adjuvantnom radioterapijom (40).

Karcinomi orofarinksa u uznapredovalom stadiju (stadij III ili IV) se obično liječe kombinacijom različitih modaliteta (operacijom i adjuvantnom radioterapijom/ kemoradioterapijom ili primarnom radiokemoterapijom) (38). Dostupni podaci temeljem rezultata kliničkih studija ukazuju na prednost primarne radiokemoterapije u uznapredovalom stadiju bolesti u usporedbi s kirurškim liječenjem zbog jednake učinkovitosti uz manji morbiditet (40).

## 5.1. Kirurško liječenje

Kirurško liječenje predstavlja klasičnu metodu liječenja karcinoma orofarinksa, te je do 1990-ih klasična kirurgija predstavljala primarni izbor liječenja karcinoma orofarinksa (41). Povijesno je kirurški pristup zahtijevao transcervikalni pristup te učestalu mandibulotomiju (42). Zbog funkcionalnih morbiditeta prilikom ovakvog zahvata, definitivna radiokemoterapija je postala alternativna učinkovita metoda liječenja. (41).

Zbog morbiditeta bolesnika i mogućih komplikacija, kod ranih karcinoma orofarinksa (stadij I i II) danas se uglavnom više ne primjenjuje klasični kirurški pristup. U razvijenim zemljama, operacija se izvodi transoralnim pristupom ultrazvučnim nožem ili pomoću lasera (2). Tim manje invazivnim metodama u ranim stadijima bolesti se reducira funkcionalni morbiditet klasičnih otvorenih operacija i izbjegava potreba za primarnom kemoradioterapijom koja može rezultirati kasnim nuspojavama (41).

Minimalno invazivne metode uključuju transoralnu robotsku kirurgiju (TORS) i transoralnu lasersku mikrokirurgiju (TLM). Navedene metode se danas smatraju metodom izbora (u usporedbi s transcervikalnom kirurgijom) u većine pacijenata, prvenstveno zbog svoje sigurnosti, efikasnosti i minimalno invazivnog pristupa. Zahtijevaju specijaliziranu opremu i obuku, a odlikuju se kraćom hospitalizacijom, brzim oporavkom, manjom invazivnošću, manjom razinom boli te manjim troškovima u usporedbi s klasičnom transcervikalnom kirurgijom (42).

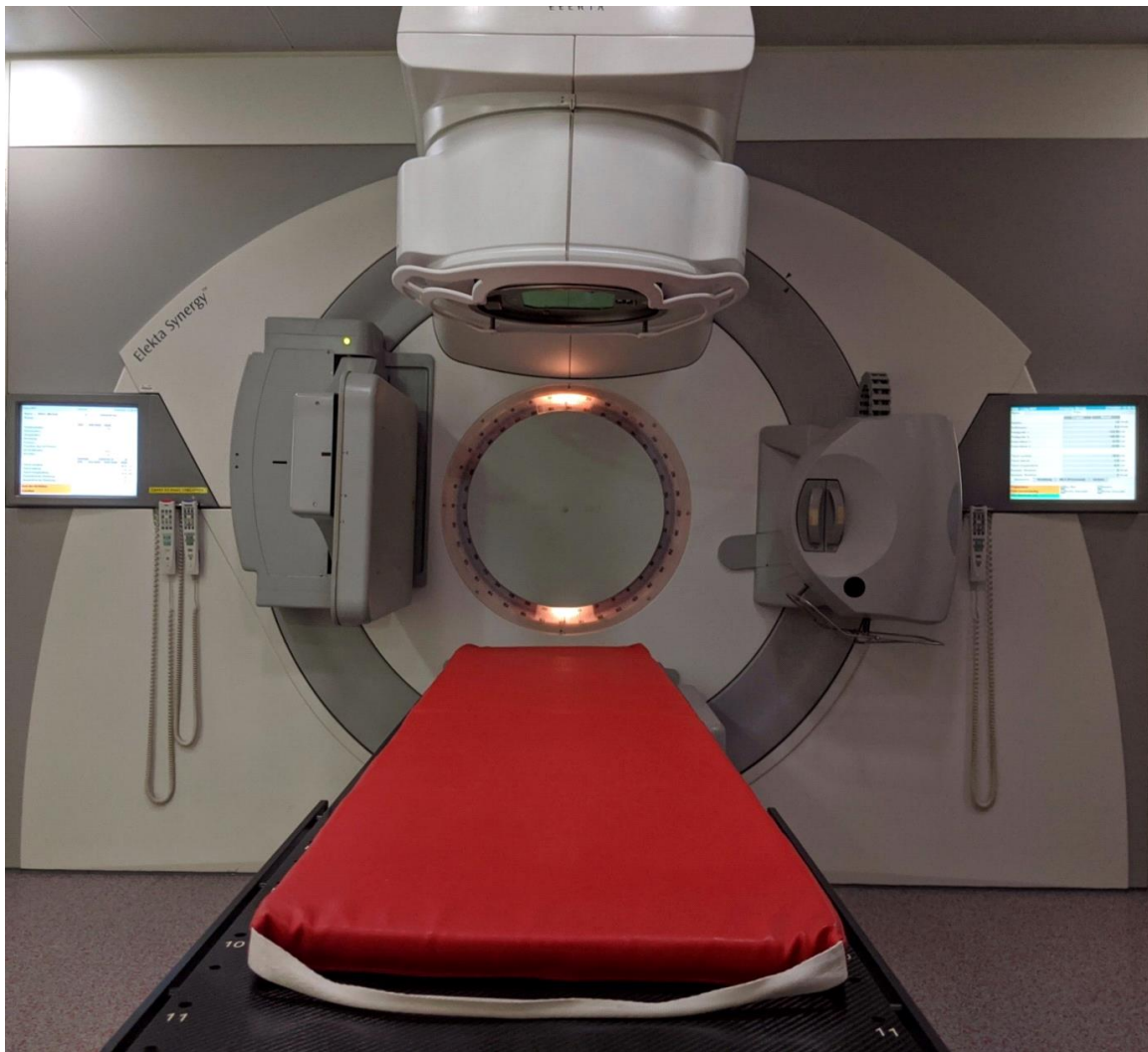
Kirurški pristup vratu i disekcija limfnih čvorova ovisi o lokalizaciji primarnog sijela i o N stadiju te se može izvoditi prilikom resekcije primarnog tumora ili uz odgodu. Prednost kirurškog pristupa u liječenju karcinoma orofarinksa je mogućnost dobivanja patohistološkog nalaza kao i statusa rubova ekscidiranog tkiva i eventualnog ekstrapodalnog širenja tumora. Navedeni podaci olakšavaju donošenje odluke o potrebi adjuvantnog liječenja (42).

## 5.2. Radioterapija

Radioterapija je klinički modalitet koji koristi ionizirajuće zračenje za liječenje malignih bolesti. Cilj radioterapije je izlječenje uz minimalne nuspojave terapije tj. maksimalnu zaštitu okolnog zdravog tkiva. Korištenjem suvremenih metoda u radioterapiji, poput radioterapije snopovima promjenjivog intenziteta (IMRT= engl. intensity modulated radiation therapy), moguće je dosegnuti visoke doze zračenja u ciljanom tumoru uz što manje doze na okolna zdrava tkiva (43).

Ako je izbor liječenja radioterapija, potrebno je prije provedbe liječenja procijeniti opći status bolesnika, stanje i sanaciju zubala te govora i gutanja od strane logopeda (2). Radioterapija u liječenju ranih stadija bolesti se odlikuje odličnom lokoregionalnom kontrolom te se može koristiti kao primarni terapijski modalitet kao alternativa kirurškom zahvatu, posebice ako se kirurškim pristupom ne može dobiti i dobar funkcionalni ishod. Radioterapija se preferira u liječenju lokoregionalno uznapredovale bolesti najčešće u kombinaciji s konkomitantnom kemoterapijom. Naime, u takvim slučajevima kirurška resekcija često predstavlja ekstenzivan i mutilirajući zahvat. Benefit ukupnog preživljenja pri liječenju uznapredovalih stadija orofaringealnog karcinoma se postiže korištenjem konkomitantne kemoterapije uz radioterapiju (44). Nakon primarne resekcije lokoregionalno uznapredovalih orofaringealnih karcinoma, adjuvantnom radioterapijom se postiže bolja lokoregionalna kontrola te bolje ukupno preživljenje. Konkomitantna kemoterapija poboljšava onkološke ishode posebice u slučaju pozitivnog kirurškog ruba ili u slučaju ekstranodanodalnog širenja tumora (44).

Premda je radiokemoterapija terapijski standard u liječenju pacijenata s lokoregionalno uznapredovalim karcinomima orofarinksa, ona je povezana i s kasnim nuspojavama koje zahvaćaju faringealne mišiće, kožu, sluznicu, štitnu žlijezdu i žlijezde slinovnice. Moguće kasne nuspojave uključuju disfagiju, kserostomiju, radiodermatitis, hipotireozu, kao i kronične kozmetičke promjene (40). Na slici 4 prikazan je linearni akcelerator koji se koristi za radioterapiju pacijenata s karcinomom orofarinksa.



Slika 4: Linearni akcelerator koji se koristi za zračenje pacijenata s karcinomom orofarinksa radioterapijom snopovima promjenjivog intenziteta.

Uz dozvolu Klinike za radio-onkologiju, Sveučilišna bolnica u Tübingenu.

### 5.3. Kemoterapija

Kemoterapija ili citostatska terapija se koristi u liječenju zloćudnih bolesti. Citostatici zaustavljaju nekontroliranu diobu tumorskih stanica tj. uništavaju tumorske stanice, ali djeluju neselektivno te stoga djeluju i na zdrave stanice, osobito one koje se brzo dijele. Najčešće se apliciraju intravenski. Budući da se distribuiraju krvotokom, obično imaju sistemsko djelovanje u cijelome tijelu, te se nazivaju i sistemskom terapijom. Apliciraju se u specifičnim intervalima koji se nazivaju ciklusima (45).

Kemoterapija u liječenju karcinoma orofarinksa se obično koristi kao:

- Kurativna kemoterapija: kao konkomitantna kemoterapija u sklopu definitivne radiokemoterapije s ciljem maksimalne redukcije makroskopske bolesti
- Adjuvantna kemoterapija: kao konkomitantna kemoterapija u sklopu adjuvantne radiokemoterapije s ciljem djelovanja na mikroskopsku bolest smanjujući rizik za povrat bolesti
- Neoadjuvantna kemoterapija: s ciljem smanjenja veličine tumora prije provedbe primarne radioterapije ili kirurškog liječenja
- Palijativna kemoterapija: u stadiju bolesti koji više nije izlječiv s ciljem zaustavljanja progresije bolesti i smanjenja simptoma (45)

Dodatak konkomitantne kemoterapije u sklopu primarne i adjuvantne radiokemoterapije je povezan s poboljšanom lokoregionalnom kontrolom, kao i poboljšanim ukupnim preživljenjem kod pacijenata s lokoregionalno uznapredovalom bolešću (42). Lijek koji se obično koristi konkomitantno sa zračenjem je cisplatina, alternativno se može primjeniti i kombinacija karboplatine i 5-fluorouracila (46, 47). U neresektabilne rekurentne i/ili metastatske bolesti se kao palijativna terapija prve linije kod bolesnika dobrog općeg stanja prema postojećim smjernicama preferira polikemoterapija sol platine, 5-fluorouracila i pembrolizumaba, a moguće je primjeniti i terapiju prema EXTREME protokolu koja uključuje kemoterapiju baziranu na platini, 5-fluorouracil i monoklonsko protutijelo cetuksimab (48).

#### 5.4. Ciljana terapija ili biološka terapija

Karcinomi pločastih stanica glave i vrata se učestalo odlikuju povećanom ekspresijom receptora za epidermalni čimbenik rasta (EGFR, engl. epidermal growth factor receptor). EGFR je receptor s aktivnošću tirozin kinaze (RTK). Vežanje liganda na EGFR rezultira aktivacijom intracelularnih signalnih kaskada koje rezultiraju stimulacijom proliferacije stanica, inhibicijom apoptoze i angiogenezom (49). Budući da se povišena ekspresija EGFR-a nalazi u 80-100% pacijenata s karcinomom pločastih stanica glave i vrata, inhibicija EGFR-a predstavlja jedan od terapijskih pristupa u liječenju karcinoma orofarinksa. Cetuksimab je monoklonsko protutijelo koje se visokim afinitetom veže na ekstracelularnu domenu EGFR-a. Kompetitiranjem s prirodnim ligandima EGFR-a se prevenira aktivacija EGFR-a. Nadalje, cetuksimab vezanjem za EGFR može potaknuti njegovu internalizaciju i degradaciju (48).

Cetuksimab se koristi u palijativnom liječenju karcinoma orofarinksa u sklopu polikemoterapije prema EXTREME shemi (kombinacija kemoterapije bazirane na platini, 5-fluorouracila i cetuksimaba) kao prva ili druga linija liječenja u neresektabilne rekurentne i/ili metastatske bolesti. Nakon šest ciklusa polikemoterapije, cetuksimab se u slučaju stabilne bolesti ili regresije bolesti nastavlja davati kao monoterapija održavanja (48, 50).

Dodatkom cetuksimaba primarnoj radioterapiji kod pacijenata s lokoregionalno uznapredovalim tumorima glave i vrata, zabilježena je bolja lokoregionalna kontrola kao i bolje ukupno preživljenje u usporedbi sa primarnom radioterapijom (51). Unatoč tome, recentne prospektivne studije ukazuju da je uporaba cetuksimaba u sklopu primarne radioterapije inferiorna definitivnoj radiokemoterapiji s kemoterapijom baziranoj na platini (52).



## 5.5. Imunoterapija

Liječenje malignih bolesti često predstavlja izazov, posebice jer učestalo dolazi do rezistencije na terapiju. Jedan od razloga je da tumorske stanice izbjegavaju imunološki odgovor i kreiraju imunosupresivno okruženje koje omogućuje progresiju bolesti. Imunoterapija je postala obećavajući terapijski modalitet, budući da potiče anti-tumorski odgovor pacijentovog imunološkog sustava (53).

Pembrolizumab (anti-PD-1 protutijelo) se koristi u prvoj liniji liječenja karcinoma orofarinksa u neresektabilne rekurentne i/ili metastatske bolesti kao monoterapija kod ekspresije PD-L1 izražene kao CPS (engl. combined positive score)  $\geq 1$  ili u kombinaciji s kemoterapijom (54). Nivolumab (anti-PD-1 protutijelo) se koristi u drugoj liniji liječenja karcinoma orofarinksa u neresektabilne rekurentne i/ili metastatske bolesti kao monoterapija kod pacijenata s karcinomom pločastih stanica refrakternim na platinu (55, 56). Navedeni lijekovi se odlikuju dobrom podnošljivošću u usporedbi s klasičnom kemoterapijom (56).

## 6. PROGNOZA

Prognoza oboljelih od karcinoma orofarinksa je povezana s nekoliko različitih čimbenika: TNM stadij, HPV status, konzumacija alkohola ili pušenje, dob, opće stanje pacijenta. Karcinomi orofarinksa povezani s HPV-om se odlikuju odličnim odgovorom na liječenje te sukladno tome imaju povoljniju prognozu u usporedbi s HPV negativnim orofaringealnim karcinomima. Fundakowski pokazuje značajne razlike u trogodišnjem preživljenju između HPV pozitivnih i HPV negativnih karcinoma orofarinksa, neovisno o primjenjenim terapijskim modalitetima (42). Tako je trogodišnja stopa preživljenja HPV pozitivnih karcinoma orofarinksa između 75-82%, dok kod HPV negativnih iznosi samo 45-57%. Lokoregionalni recidivi su također učestaliji kod HPV negativnih (35%) u usporedbi s HPV pozitivnim karcinomima orofarinksa (13%). Stopa udaljenih metastaza se smatra jednakom kod HPV pozitivnih i HPV negativnih karcinoma orofarinksa. Neovisno o HPV statusu, pušenje se smatra negativnim prognostičkim faktorom (42).

## 7. ZAKLJUČAK

Karcinom orofarinksa predstavlja veliki javnozdravstveni problem zbog svoje učestalosti i kompleksnosti liječenja, te posebno zbog svoje rastuće incidencije povezane s infekcijom HPV-om u mladoj populaciji. Liječenje karcinoma orofarinksa može predstavljati izazov te je potreban multidisciplinarni pristup. Unatoč tome, razvojem sofisticiranih metoda u kirurškom liječenju i radioterapiji, zabilježen je značajan napredak kako u liječenju ranih stadija tako i u liječenju lokoregionalno uznapredovale bolesti uz smanjenje kasnih nuspojava. Nadalje, razvojem imunoterapije i ciljane terapije, zabilježen je napredak u sistemskom liječenju bolesnika s uznapredovalom i metastatskom bolesti.

## **8. ZAHVALE**

Zahvaljujem svojoj mentorici doc. dr. sc. Vesni Bišof na pomoći oko izrade ovog diplomskog rada, pruženoj podršci, uloženom vremenu i motivaciji koju mi je pružila. Zahvaljujem izv. prof. dr. sc. Maji Sirotković-Skerlev na pruženoj stručnoj pomoći i podršci. Nadalje zahvaljujem se prof. dr. sc. Marinki Mravak-Stipetić na ustupljenim slikama. Također zahvaljujem svojoj obitelji i prijateljima na bezuvjetnoj podršci i razumijevanju.

## 9. LITERATURA

1. Bumber Ž, Katić V, Nikšić-Ivančić M, Pegan B, Petric V, Šprem N i sur. Otorinolaringologija. Zagreb: Naklada Ljevak; 2004.
2. Prgomet D i sur. Tumori glave i vrata. Zagreb: Medicinska naklada; 2019.
3. Marur S, Forastiere AA. Head and neck cancer: changing epidemiology, diagnosis, and treatment. Mayo Clin Proc, 2008. 83(4): p. 489-501.
4. Flint PW, Haughey BH, Lund VJ, Niparko JK, Robbins KT, Thomas JR i sur. Cummings Otolaryngology: Head and Neck Surgery. Sixth edit. 2015.
5. Damjanov I, Jukić S, Nola M. Patologija. 2. izdanje. Zagreb: Medicinska naklada; 2008.
6. Gamulin S, Marušić M, Kovač Z i sur. Patofiziologija. 6. izdanje. Zagreb: Medicinska naklada; 2005.
7. Topić B i sur. Oralna medicina. Sarajevo: Stomatološki fakultet Univerziteta u Sarajevu; 2001.
8. Chimenos-Küstner E, Marques-Soares MS, Schemel-Suárez M. [Aetiopathology and prevention of oropharyngeal cancer]. Semergen, 2019. 45(7): p. 497-503.
9. American Cancer Society [Internet]. Oral Cavity and Oropharyngeal Cancer [pristupljeno 2021]. Dostupno na: <https://www.cancer.org/cancer/oral-cavity-and-oropharyngeal-cancer.html>
10. Moro JDS, Lie AK, Glattre E, Hallmans G, Jellum E, Koskela P i sur. Oral and oropharyngeal cancer: epidemiology and survival analysis. Einstein (Sao Paulo), 2018. 16(2): p. eAO4248.
11. McKiernan J, Thom BCE. Human Papillomavirus-Related Oropharyngeal Cancer: A Review of Nursing Considerations. Am J Nurs, 2016. 116(8): p. 34-43.
12. Pytynia KB, Dahlstrom KR, i Sturgis EM. Epidemiology of HPV-associated oropharyngeal cancer. Oral Oncol, 2014. 50(5): p. 380-6.

13. Hrvatski zavod za javno zdravstvo [Internet], Bilten incidencije raka u Hrvatskoj 2018. godine, [pristupljeno 2021], dostupno na [:https://www.hzjz.hr/periodicne-publikacije/bilten-incidencija-raka-u-hrvatskoj-2018-godine/](https://www.hzjz.hr/periodicne-publikacije/bilten-incidencija-raka-u-hrvatskoj-2018-godine/)
14. Greenberg MS, Glick M. Burketova oralna medicina. 10. izdanje. Zagreb: Medicinska naklada; 2006.
15. Virag M. Disekcija vrata: logika i klasifikacija. Medicinar – nastavni tekstovi 1999;40:45-9.
16. Mena M, Frias-Gomez J, Taberna M, Quirós B, Marquez S, Clavero O i sur. Epidemiology of human papillomavirus-related oropharyngeal cancer in a classically low-burden region of southern Europe. Scientific Reports, 2020. 10(1): p. 13219.
17. Mork J, Lie AK, Glattre E, Hallmans G, Jellum E, Koskela P i sur. Human papillomavirus infection as a risk factor for squamous-cell carcinoma of the head and neck. N Engl J Med, 2001. 344(15): p. 1125-31.
18. Gillison ML, Koch WM, Capone RB, Spafford M, Westra WH, Wu L i sur. Evidence for a causal association between human papillomavirus and a subset of head and neck cancers. J Natl Cancer Inst, 2000. 92(9): p. 709-20.
19. Lee SJ, Yang A, Wu TC, Hung CF. Immunotherapy for human papillomavirus-associated disease and cervical cancer: review of clinical and translational research. J Gynecol Oncol, 2016. 27(5): p. e51.
20. Otter S, Whitaker S, Chatterjee J, Stewart A. The Human Papillomavirus as a Common Pathogen in Oropharyngeal, Anal and Cervical Cancers. Clin Oncol, 2019. 31(2): p. 81-90.
21. Allen CT, Lewis JSJ, El-Mofty SK, Haughey BH, Nussenbaum B. Human papillomavirus and oropharynx cancer: biology, detection and clinical implications. Laryngoscope, 2010. 120(9): p. 1756-72.
22. Doorbar J, Quint W, Banks L, Bravo IG, Stoler M, Broker TR i sur. The biology and life-cycle of human papillomaviruses. Vaccine, 2012. 30 Suppl 5: p. F55-70.

23. El-Naggar AK, Westra WH. p16 expression as a surrogate marker for HPV-related oropharyngeal carcinoma: a guide for interpretative relevance and consistency. *Head Neck*, 2012. 34(4): p. 459-61.
24. Pańczyszyn A, Boniewska-Bernacka E, Goc A. The role of telomeres and telomerase in the senescence of postmitotic cells. *DNA Repair (Amst)*, 2020. 95: p. 102956.
25. Howie HL, Katzenellenbogen RA, Galloway DA. Papillomavirus E6 proteins. *Virology*, 2009. 384(2): p. 324-34.
26. Zekan J, Sirotković-Skerlev M, Ćorušić A, Lešin J. Onkogeni aspekti HPV-genitalnih infekcija kod žena. *Medicus*, 2011. 18: p. 67-71.
27. Estêvão D, Costa NR, Gil da Costa RM, Medeiros R. Hallmarks of HPV carcinogenesis: The role of E6, E7 and E5 oncoproteins in cellular malignancy. *Biochim Biophys Acta Gene Regul Mech*, 2019. 1862(2): p. 153-162.
28. O'Sullivan B, Huang SH, Perez-Ordonez B, Massey C, Siu LL, Weinreb I i sur. Outcomes of HPV-related oropharyngeal cancer patients treated by radiotherapy alone using altered fractionation. *Radiother Oncol*, 2012. 103(1): p. 49-56.
29. American Head & Neck Society [Internet]. Cancer of the Oropharynx: Risk Factors, Diagnosis, Treatment, and Outcomes [pristupljeno 2021]. dostupno na: <https://www.ahns.info/oropharyngeal-carcinoma-overview/>
30. Tahari AK, Alluri KC, Quon H, Koch W, Wahl RL, Subramaniam RM. FDG PET/CT imaging of oropharyngeal squamous cell carcinoma: characteristics of human papillomavirus-positive and -negative tumors. *Clin Nucl Med*, 2014. 39(3): p. 225-31.
31. McGuirt WF, Greven K, Williams D, Keyes JW, Watson N, Cappellari JO i sur. PET scanning in head and neck oncology: a review. *Head Neck*, 1998. 20(3): p. 208-15.
32. Adams S, Baum RP, Stuckensen T, Bitter K, Hör G. Prospective comparison of 18F-FDG PET with conventional imaging modalities (CT, MRI, US) in lymph

- node staging of head and neck cancer. Eur J Nucl Med, 1998. 25(9): p. 1255-60.
33. Machczyński P, Majchrzak E, Niewinski P, Marchlewska J, Golusinski W. A review of the 8th edition of the AJCC staging system for oropharyngeal cancer according to HPV status. Eur Arch Otorhinolaryngol, 2020. 277: p. 2407-12
34. Würdemann N, Wagner S, Sharma SJ, Prigge ES, Reuschenbach M, Gattenlöhner S i sur. Prognostic Impact of AJCC/UICC 8th Edition New Staging Rules in Oropharyngeal Squamous Cell Carcinoma. Front Oncol, 2017. 7: p. 129.
35. Becker C, Hofauer BG, Mansour N, Ketterer MC, Shulz T, Knop A. Die 8. Version der TNM-Klassifikation – Fluch oder Segen für das Oropharynxkarzinom? HNO, 2021. 69(2): p. 89-94.
36. eMedicineHealth [Internet]. Oropharyngeal cancer [pristupljeno 2021].  
dostupno na:  
[https://www.emedicinehealth.com/oropharyngeal\\_cancer\\_treatment/article\\_e\\_m.htm](https://www.emedicinehealth.com/oropharyngeal_cancer_treatment/article_e_m.htm)
37. Fischer CA, Kampmann M, Zlobec I, Green E, Tornillo L, Lugli A i sur. p16 expression in oropharyngeal cancer: its impact on staging and prognosis compared with the conventional clinical staging parameters. Ann Oncol, 2010. 21(10): p. 1961-1966.
38. Ward MJ, Mellows T, Harris S, Webb A, Patel NN, Cox HJ. Staging and treatment of oropharyngeal cancer in the human papillomavirus era. Head Neck, 2015. 37(7): p. 1002-13.
39. Adelstein DJ, Ridge JA, Brizel DM, Holsinger FC, Haughey BH, O`Sullivan B i sur. Transoral resection of pharyngeal cancer: summary of a National Cancer Institute Head and Neck Cancer Steering Committee Clinical Trials Planning Meeting, November 6-7, 2011, Arlington, Virginia. Head Neck, 2012. 34(12): p. 1681-703.
40. Marur S, Burtneß B. Oropharyngeal squamous cell carcinoma treatment: Current standards and future directions. Curr Opin Oncol, 2014. 26.



41. Golusiński W, Golusińska-Kardach E. Current Role of Surgery in the Management of Oropharyngeal Cancer. *Front Oncol*, 2019. 9: p. 388.
42. Fundakowski CE, Lango M. Considerations in surgical versus non-surgical management of HPV positive oropharyngeal cancer. *Cancers Head & Neck*, 2016. 1(1): p. 6.
43. Teh BS, Woo SY, Butler EB. Intensity modulated radiation therapy (IMRT): a new promising technology in radiation oncology. *Oncologist*, 1999. 4(6): p. 433-442.
44. Lin A. Radiation Therapy for Oral Cavity and Oropharyngeal Cancers. *Dent Clin North Am*, 2018. 62(1): p. 99-109.
45. InformedHealth.org [Internet]. Cologne, Germany: Institute for Quality and Efficiency in Health Care (IQWiG); 2006-. How does chemotherapy work? [pristupljeno 2021]. Dostupno na: <https://www.ncbi.nlm.nih.gov/books/NBK279427/>
46. Bußmann L, Laban S, Wittekindt C, Stromberger C, Tribius S, Möckelmann N. Comparative effectiveness trial of transoral head and neck surgery followed by adjuvant radio(chemo)therapy versus primary radiochemotherapy for oropharyngeal cancer (TopROC). *BMC Cancer*, 2020. 20(1): p. 701.
47. Krstevska V, Stojkovski I, Zafirova-Ivanovska B. Concurrent radiochemotherapy in locally-regionally advanced oropharyngeal squamous cell carcinoma: analysis of treatment results and prognostic factors. *Radiat Oncol*, 2012. 7(1): p. 78.
48. Rivera F, García-Castaño A, Vega N, Vega-Villegas ME, Gutiérrez-Sanz L. Cetuximab in metastatic or recurrent head and neck cancer: the EXTREME trial. *Expert Rev Anticancer Ther*, 2009. 9(10): p. 1421-8.
49. Harari PM, Huang SM. Searching for Reliable Epidermal Growth Factor Receptor Response Predictors. *Clin. Cancer Res.*, 691–700, 2004., 2004. 10(2): p. 428-432.
50. Vermorken JB, Mesia R, Rivera F, Remenar E, Kawecki A, Rottey S i sur. Platinum-Based Chemotherapy plus Cetuximab in Head and Neck Cancer. N

Engl J Med, 2008. 359(11): p. 1116-1127.

51. Bonner JA, Harari PM, Giralt J, Azarnia N, Shin DM, Cohen RB. Radiotherapy plus cetuximab for squamous-cell carcinoma of the head and neck. *N Engl J Med*, 2006. 354(6): p. 567-78.
52. Gillison ML, Trotti AM, Harris J, Eisbruch A, Harari PM, Adelstein DJ i sur. Radiotherapy plus cetuximab or cisplatin in human papillomavirus-positive oropharyngeal cancer (NRG Oncology RTOG 1016): a randomised, multicentre, non-inferiority trial. *Lancet*, 2019. 393(10166): p. 40-50.
53. Inthagard J, Edwards J, Roseweir AK. Immunotherapy: enhancing the efficacy of this promising therapeutic in multiple cancers. *Clin Sci (Lond)*, 2019. 133(2): p. 181-193.
54. Economopoulou P, Perisanidis C, Giotakis EI, Psyrris A. The emerging role of immunotherapy in head and neck squamous cell carcinoma (HNSCC): anti-tumor immunity and clinical applications. *Ann Transl Med*, 2016. 4(9): p. 173.
55. Ferris RL, Blumenschein G, Fayette J, Guigay J, Colevas AD, Licitra L i sur. Nivolumab for Recurrent Squamous-Cell Carcinoma of the Head and Neck. *N Engl J Med*, 2016. 375(19): p. 1856-1867.
56. Karabajakian A, Reverdy T, Gau M, Fayette J. Nivolumab in recurrent/metastatic head and neck cancers. *Future Oncol*, 2018. 14(7): p. 603-609.

## **10. ŽIVOTOPIS**

Ružica Potkrajčić rođena je 03.10. 1963. godine. Srednju medicinsku školu završila je u Slavanskom Brodu 1982. godine. Preddiplomski studij sestrinstva završila je na Zdravstvenom veleučilištu u Zagrebu 2011. godine. Sveučilišni diplomski studij sestrinstva na Medicinskom fakultetu u Zagrebu upisala je 2019. godine. Radi u Kliničkom bolničkom centru Zagreb, Klinika za stomatologiju, Zavod za stomatološku protetiku i Stomatološkom fakultetu u Zagrebu, Zavod za fiksnu protetiku.