

Usporedba biomehaničkih svojstava tetiva mišića plantarisa i semitendinozusa radi rekonstrukcije prednjega križnoga ligamenta

Josipović, Mario

Doctoral thesis / Disertacija

2021

Degree Grantor / Ustanova koja je dodijelila akademski / stručni stupanj: **University of Zagreb, School of Medicine / Sveučilište u Zagrebu, Medicinski fakultet**

Permanent link / Trajna poveznica: <https://um.nsk.hr/um:nbn:hr:105:919997>

Rights / Prava: [In copyright](#)/[Zaštićeno autorskim pravom.](#)

Download date / Datum preuzimanja: **2024-07-13**



Repository / Repozitorij:

[Dr Med - University of Zagreb School of Medicine Digital Repository](#)



**SVEUČILIŠTE U ZAGREBU
MEDICINSKI FAKULTET**

Mario Josipović

**Usporedba biomehaničkih svojstava
tetiva mišića plantarisa i
semitendinozusa radi rekonstrukcije
prednjega križnoga ligamenta**

DISERTACIJA



Zagreb, 2021.

**SVEUČILIŠTE U ZAGREBU
MEDICINSKI FAKULTET**

Mario Josipović

**Usporedba biomehaničkih svojstava
tetiva mišića plantarisa i
semitendinozusa radi rekonstrukcije
prednjega križnoga ligamenta**

DISERTACIJA

Zagreb, 2021.

Disertacija je izrađena u Klinici za ortopediju Medicinskog fakulteta Sveučilišta u Zagrebu i KBC-a Zagreb, u Zavodu za sudsku medicinu i kriminalistiku Medicinskog fakulteta Sveučilišta u Zagrebu, te na Katedri za preradu polimera Fakulteta strojarstva i brodogradnje Sveučilišta u Zagrebu.

Voditelj rada: izv. prof. dr. sc. Mislav Jelić

Posebna zahvalnost na nesebičnoj suradnji i stručnim savjetima:

- prof. dr. sc. Mislavu Jeliću, dr. med., specijalistu ortopedu, Klinika za ortopediju KBC-a Zagreb i Katedra za ortopediju Medicinskog fakulteta Sveučilišta u Zagrebu,
- prof. dr. sc. Zdravku Schauperlu, dipl. ing., Fakultet strojarstva i brodogradnje Sveučilišta u Zagrebu,
- izv. prof. dr. sc. Ani Pilipović, dipl. ing., Fakultet strojarstva i brodogradnje Sveučilišta u Zagrebu,
- dr. sc. Josipu Vlaiću, dr. med., specijalistu ortopedu, Klinika za dječje bolesti Zagreb,
- Petru Škaviću, dr. med., specijalistu sudske medicine, Zavod za sudsku medicinu i kriminalistiku Medicinskog fakulteta Sveučilišta u Zagrebu,
- dr. sc. Ivanu Güettleru, znanstvenom suradniku, Državni hidrometeorološki zavod,
- svim djelatnicima Zavoda za sudsku medicinu i kriminalistiku Medicinskog fakulteta Sveučilišta u Zagrebu,
- Ministarstvu zdravstva Republike Hrvatske, posebice djelatnicima programa multiorganskog doniranja,
- svim potpisnicima suglasnosti za doniranje tetiva.

Mojoj supruzi Tihani za podršku i strpljenje

i kćeri Evi za kreativne savjete

SADRŽAJ

I POPIS OZNAKA I MJERNIH VELIČINA

II POPIS KRATICA

1. UVOD	1
1.1. Povijest rekonstrukcije prednjega križnog ligamenta.....	1
1.2. Anatomija prednjega križnog ligamenta	5
1.3. Biomehanika prednjega križnog ligamenta.....	13
1.4. Ruptura prednjega križnog ligamenta.....	19
1.5. Rekonstrukcija prednjega križnog ligamenta.....	31
1.6. Presadci u rekonstrukciji prednjega križnog ligamenta.....	44
1.7. Mišić semitendinosus kao presadak u rekonstruktivnoj kirurgiji	62
1.8. Mišić plantaris kao presadak u rekonstruktivnoj kirurgiji.....	67
1.9. Prikaz problema i svrha rada	78
2. HIPOTEZA	81
3. CILJEVI ISTRAŽIVANJA	82
4. MATERIJALI I METODE.....	83
4.1. Mjesto istraživanja.....	83
4.2. Etičko povjerenstvo	83
4.3. Pribavljanje i priprema tetiva	83
4.4. Ispitivanje biomehaničkih svojstava presadaka trostruko presavijene tetive semitendinosusa i osmerostruko presavijenih tetiva plantarisa	85
4.5. Statistička analiza	91
5. REZULTATI.....	92
5.1. Antropometrijske mjere donjih ekstremiteta kadavera	92
5.2. Antropometrijske mjere tetiva mišića semitendinosusa i plantarisa	95
5.3. Biomehanička svojstva presadaka trostruko presavijene tetive mišića semitendinosusa i dviju četverostruko presavijenih tetiva mišića plantarisa	101
5.4. Povezanost biomehaničkog svojstva maksimalne sile presadaka trostruko presavijenih tetiva semitendinosusa i dviju četverostruko presavijenih tetiva plantarisa s različitim svojstvima uzoraka	106
5.5. Povezanost biomehaničkog svojstva krutosti presadaka trostruko presavijenih tetiva semitendinosusa i dviju četverostruko presavijenih tetiva plantarisa s različitim svojstvima uzoraka.....	110
6. RASPRAVA	114
6.1. Osvrt na rezultate provedenog istraživanja.....	114
6.2. Usporedba rezultata provedenog istraživanja antropometrijskih mjera tetiva mišića semitendinosusa i plantarisa.....	125

6.3. Osvrt na rezultate provedenog istraživanja i biomehanička svojstva presatka dviju četverostruko presavijenih tetiva mišića plantarisa	127
6.4. Osvrt na rezultate provedenog istraživanja i biomehanička svojstva presadaka trostruko presavijenih tetiva mišića semitendinozusa	130
6.5. Usporedba rezultata biomehaničkih ispitivanja svojstava presadaka dviju četverostruko presavijenih tetiva mišića plantarisa i presadaka trostruko presavijenih tetiva mišića semitendinozusa u ovom istraživanju	133
6.6. Nedostatci provedenog istraživanja	134
6.7. Prednosti provedenog istraživanja	134
6.8. Predviđanje daljnjih istraživanja	135
7. ZAKLJUČAK.....	136
8. SAŽETAK.....	137
9. SUMMARY	139
10. LITERATURA.....	140
11. ŽIVOTOPIS	176

I POPIS OZNAKA I MJERNIH VELIČINA

Oznaka	Jedinica	Opis
A_0	mm ²	početna površina presatka
c	N/mm	krutost
d_p	mm	promjer presatka
de_1	mm	debljina tetive 1 = debljina tetive <i>prox</i>
de_2	mm	debljina tetive 2
de_3	mm	debljina tetive 3
de_4	mm	debljina tetive 4
de_5	mm	srednja debljina tetive
du	mm	duljina tetive
E	J	energija
E_r	N/mm ² ili MPa	modul rasteznosti
F_{max}	N	maksimalna sila
F_p	N	prekidna sila
l_0	mm	početna mjerna duljina
l_{an}	cm	anatomska duljina noge
l_{kl}	cm	klinička duljina noge
l_{nat}	cm	duljina natkoljenice
l_p	cm	konačna/prekidna duljina
l_{pot}	cm	duljina potkoljenice
m	g	masa

O_{nat1}	cm	opseg natkoljenice na prijelazu srednje u distalnu trećinu
O_{nat2}	cm	opseg natkoljenice 15 cm od baze patele
O_{nat3}	cm	opseg natkoljenice 10 cm od baze patele
O_{pot1}	cm	opseg potkoljenice na prijelazu proksimalne u srednju trećinu
O_{pot2}	cm	opseg potkoljenice 10 cm od vrha patele
R	N/mm^2	rastezno naprezanje
R_1	N/mm^2	čvrstoća u trenutku ε_1
R_2	N/mm^2	čvrstoća u trenutku ε_2
R_m	N/mm^2	rastezna čvrstoća
R_p	N/mm^2	prekidna čvrstoća
R_r	N/mm^2 ili MPa	granica razvlačenja
R_x	N/mm^2	konvencionalna granica razvlačenja
$\dot{s}i_1$	mm	širina tetive 1 = širina tetive <i>prox</i>
$\dot{s}i_2$	mm	širina tetive 2
$\dot{s}i_3$	mm	širina tetive 3
$\dot{s}i_4$	mm	širina tetive 4
$\dot{s}i_5$	mm	srednja širina tetive
t_{max}	s	vrijeme ispitivanja u trenutku maksimalne sile
t_p	s	vrijeme ispitivanja u trenutku prekidne sile
v	mm/min	brzina
x	%	određeni postotak istezanja

α		razina statističke značajnosti
δ	%	istegnuće
Δl	mm	produljenje (promjena duljine)
Δl_k	mm	konačno produljenje
Δl_p	mm	prekidno (ukupno) produljenje
ε	%	istezanje
ε_1	%	istezanje u prvoj točki
ε_2	%	istezanje u drugoj točki
ε_{el}	%	elastična deformacija
ε_p	%	prekidno istezanje
ε_{pl}	%	plastična deformacija
ε_K	%	konačno istezanje
ε_u	%	ukupno istezanje
σ	N/mm ²	naprezanje

II POPIS KRATICA

Kratika	Opis
3ST	trostruko presavijena tetiva semitendinozusa
8MP	dvije četverostruko presavijene tetive plantarisa
ACL	prednji križni ligament
AM	anteromedijalno
AMI	artrogena mišićna inhibicija
AP	anteroposteriorno
BTB	bone-patellar tendon-bone
GR	gracilis
HS	hamstringsi
IKDC	International Knee Documentation Committee
KBC	Klinički bolnički centar
KOOS	Knee Injury and Osteoarthritis Outcome Score
LL	laterolateralno
LT	Lachmanov test
m.	mišić (lat. <i>musculus</i>)
MP	mišić plantaris
MR	magnetska rezonancija
N	Newton
NWI	notch width index
OA	osteoartritis
PAES	kompresivni sindrom poplitealne arterije
PCL	stražnji križni ligament
PL	posterolateralno
PS	pivot shift
QT	tetiva kvadricepsa
RTG	rendgen
ST	semitendinozus
std	standardna devijacija
sur.	suradnici
TDAP	tehnika dodatnoga anteromedijalnog portala

TPL

test prednje ladice

TTT

transtibijalna tehnika

1. UVOD

1.1. Povijest rekonstrukcije prednjega križnog ligamenta

Križni ligamenti prvi se put opisuju u egipatskim papirusima oko 3000 godina pr. Kr. (1). Spominje ih i Hipokrat u 5. st. pr. Kr. u svojem opisu nestabilnosti koljena kao rezultata ozljede unutrašnjih ligamenata koljena (2). Međutim, tek im je grčki liječnik Galen u 3. st. pr. Kr., zbog izgleda i međusobnog položaja u koljenu, dao naziv križni ligamenti (lat. *ligamenta genu cruciata*) i opisao prednji križni ligament (engl. *anterior cruciate ligament, ACL*) kao strukturu koja stabilizira koljeno i sprječava patološke kretnje u koljenu (3). Detaljan anatomski opis ACL-a dala su braća Weber u 19. stoljeću. Pokazali su da se ACL sastoji od dva snopa koji se zatežu u različitim stupnjevima fleksije koljena. Također su pokazali da presijecanjem ACL-a dolazi do povećane translacije tibije prema naprijed, što se ujedno smatra prvim opisom prednje ladice kod ozljede ACL-a (3).

Rupturu ACL-a prvi je u svojoj knjizi opisao irski liječnik Adams 1847. godine, kod 25-godišnjeg muškarca koji je zadobio ozljedu koljena u tučnjavi, a preminuo je 24 dana nakon ozljede, najvjerojatnije zbog sepse. Obdukcijom je otkriveno da je zadobio rupturu ACL-a (3, 4). Prema nekim autorima, prvi opis ozljede ACL-a dao je u svom članku Stark 1850. godine (1, 5). U nekoliko zasebnih istraživanja objavljenih u 19. stoljeću opisano je da ACL najčešće rupturira na femoralnom hvatištu, a ponekad se otrgne s komadom kosti s tibije (1, 6-8). Grčki liječnik Noulis dao je 1875. godine detaljan opis testa za ACL koji danas znamo pod imenom Lachmanov test (LT) (3, 9). Nekoliko godina kasnije, 1879., francuski kirurg Segond opisao je klasične simptome kod rupture ACL-a: bol u koljenu, zvučni fenomen pucanja, zglobni izljev i povećanu prednju translaciju tibije. Također je opisao avulziju lateralnog dijela platoa tibije koja često prati ozljedu ACL-a, što je posebno zanimljivo jer je Segond živio u vremenu prije otkrića rendgena (3, 10). Fick je 1911. godine u svojoj knjizi postavio osnove teorije izometričke točke ACL-a kada je detaljno opisao napetost anteromedijalnog (AM) i posterolateralnog (PL) snopa ACL-a pri različitim stupnjevima fleksije koljena. Zaključio je da pri svim stupnjevima fleksije koljena postoji određen dio ACL-a koji je pod tenzijom (3, 11).

Početak 20. stoljeća pojavljuju se prvi opisi operativnog liječenja rupture ACL-a. Uglavnom je riječ o direktnom šivanju ligamenta koji se otrgnuo s femoralnog hvatišta. Rezultati direktnog popravka kod akutnih ruptura ACL-a bili su

nepredvidljivi, dok su kod kroničnih ruptura bili izrazito loši (12, 13). Zbog toga su se kronične rupture ACL-a liječile konzervativno imobilizacijom koljena (14, 15). Perthes je 1926. godine objavio metodu direktnog popravka akutne rupture ACL-a augmentacijom ligamenta tako što je pomoću čvrstih šavova prošio ostatni dio ACL-a te provukao šavove kroz tunele na femuru i učvrstio ih na kortikalnoj kosti (2, 16). Ta se metoda pokazala dobrom za akutne rupture ACL-a kod kojih se ACL odvojio od kosti na femuru i uskoro je postala standard u svijetu (2). Akutne rupture kod kojih je nedostajao proksimalni dio ligamenta pokušale su se liječiti nadomještanjem dijelom fascije late koja se učvrstila na femoralnom hvatištu ACL-a i zašila za distalni dio rupturiranog ligamenta, ali su rezultati bili skromni (2, 17). Poznati američki ortoped i sportski liječnik Don O'Donoghue popularizirao je direktni popravak akutne rupture ACL-a u Americi 50-ih i 60-ih godina 20. stoljeća (3).

Velik iskorak u liječenju rupture ACL-a učinio je Hey Groves koji je napustio tadašnji koncept popravka ACL-a i uveo koncept rekonstrukcije ACL-a presatkom. On je 1917. godine objavio tehniku rekonstrukcije ACL-a pomoću presatka fascije late koju je odvojio od hvatišta na tibiji i provukao kroz anatomske postavljene tunele na femuru i tibiji (18). Iako su tehniku rekonstrukcije ACL-a fascijom latom opisali i ranije kod tehnike ekstraartikularne rekonstrukcije ACL-a, Groves je bio prvi koji je koristio tunele i na femuru i na tibiji u kombinaciji s autolognim presatkom. Poslije je modificirao svoju tehniku tako što je koristio slobodni presadak fascije late. U opisu svoje tehnike istaknuo je važnost anatomske položaja tunela, pogotovo niski položaj femoralnog tunela koji omogućuju kosi smjer presatka i anteroposteriornu (AP) stabilnost koljena te je na taj način postavio temelje današnje rekonstrukcije ACL-a (2).

Godine 1928. austrijski liječnik Gold prvi je put opisao upotrebu ligamenta patele za rekonstrukciju ACL-a. On je za presadak uzeo medijalni dio ligamenta patele i ekstenzornog retinakula, ostavio hvatište na tibiji, a slobodni kraj provukao kroz tunel na tibiji i učvrstio šavovima neanatomski za prednji i gornji dio interkondilarne udubine (19).

Koristeći tehniku rekonstrukcije ACL-a koju je opisao Hey Groves, talijanski liječnik Galeazzi opisao je 1934. godine anatomsku rekonstrukciju ACL-a tetivom semitendinozusa (ST) koju je proksimalno odvojio od mišića, a distalno ostavio na

hvatištu *pes anserinus* (20). S obzirom na to da je svoju tehniku objavio na talijanskom jeziku, njegov rad nije bio prepoznat u ortopedskoj zajednici te je nekoliko godina kasnije gotovo identičnu tehniku rekonstrukcije ACL-a objavio američki liječnik Macey (2, 21).

Veliku popularnost rekonstrukcije ACL-a ligamentom patele omogućio je američki liječnik Kenneth Jones sa suradnicima (po čijem je imenu taj zahvat poznat u ortopediji). Godine 1963. objavili su tehniku rekonstrukcije ACL-a presatkom načinjenim od srednje trećine ligamenta patele vezanim za tibiju i s malim komadom kosti s patele. Presadak nisu provlačili kroz tibijalni tunel nego ispred tibije i ispod Hoffinoga masnog tkiva. S obzirom na to da je takav presadak bio prekratak, problem su pokušali riješiti tako što su presadak učvrstili neanatomski s prednje strane femura, netom ispod trohleje (22). Iako je ova tehnika neanatomska te zbog okomitog položaja presatka ne daje stabilnost koljena, zahvat rekonstrukcije ACL-a srednjom trećinom ligamenta patele i danas se naziva po ovom autoru. Nedostatke Jonesove tehnike pokušao je ispraviti njemački liječnik Brückner; on je, za razliku od Jonesa, koristio medijalnu trećinu ligamenta patele vezanu za tibiju i s malim komadom kosti s patele (23). Presadak je provlačio kroz tunel na tibiji te je tako dobio veću duljinu presatka u koljenu koji je onda mogao učvrstiti bliže anatomskom hvatištu na femuru. Brückner je u svom radu predložio i upotrebu slobodnog presatka srednjeg dijela ligamenta patele s koštanim blokovima s tibije i patele (engl. *bone-patellar tendon-bone*, BTB). Desetljeće nakon, objavljene su prve studije pacijenata liječenih Brücknerovom tehnikom. Nakon što je 1976. godine Eriksson objavio rezultate rekonstrukcije ACL-a presatkom ligamenta patele vezanim za tibiju i Franke rezultate rekonstrukcije ACL-a slobodnim BTB presatkom, ligament je vrlo brzo postao izbor u rekonstrukciji ACL-a u Europi (24, 25).

Otprilike u isto vrijeme raslo je zanimanje za presatke hamstringsa (HS). Tako su McMaster i sur. 1974. godine opisali sličnu tehniku rekonstrukcije ACL-a hamstringsima, kao Macey 1939. godine, upotrijebivši umjesto tetive ST-a tetivu gracilisa (GR) vezanu za *pes anserinus*, dok su Lipscomb i sur. 1982. godine prvi opisali rekonstrukciju ACL-a objema tetivama vezanima na *pes anserinus* (26, 27).

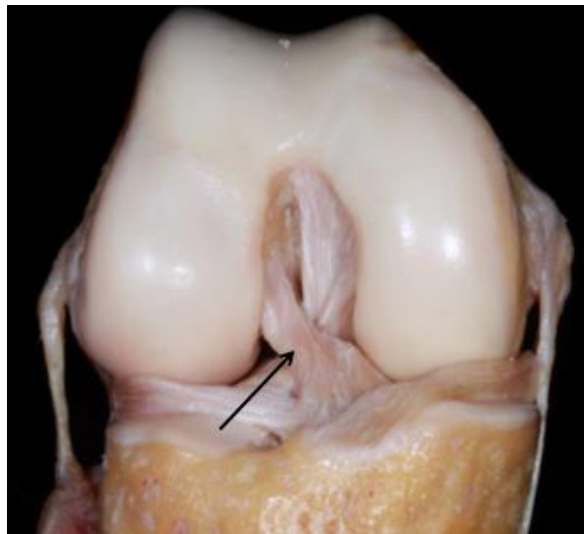
Kada je Clancy 1985. godine objavio svoje rezultate rekonstrukcije ACL-a slobodnim BTB presatkom te Friedman 1988. opisao tehniku artroskopske rekonstrukcije ACL-a

slobodnim četverostrukim presatkom tetiva ST-a i GR-a, započelo je razdoblje moderne rekonstrukcije ACL-a (28, 29). Tehnike rekonstrukcije ACL-a presatkom BTB i HS od tada su ostale uglavnom jednake, jedino su se mijenjali načini fiksacije presatka (30). Budući da se objema tehnikama zapravo rekonstruirao anteromedijalni snop ACL-a, nije se mogla u potpunosti smanjiti rotatorna nestabilnost koljena, te je kod gotovo četvrtine pacijenata nakon rekonstrukcije ACL-a bio pozitivan pivot shift (PS) test. Zbog toga je ponovno u fokus došla anatomska rekonstrukcija obaju snopova ACL-a. Prvu seriju pacijenata kojima su rekonstruirana oba snopa ACL-a tetivama HS-a (engl. *double bundle* tehnika) objavili su 1999. godine Muneta i sur., a Yasuda i sur. detaljno su opisali anatomske položaje tunela za AM i PL snop na femuru i tibiji (31, 32).

1.2. Anatomija prednjega križnog ligamenta

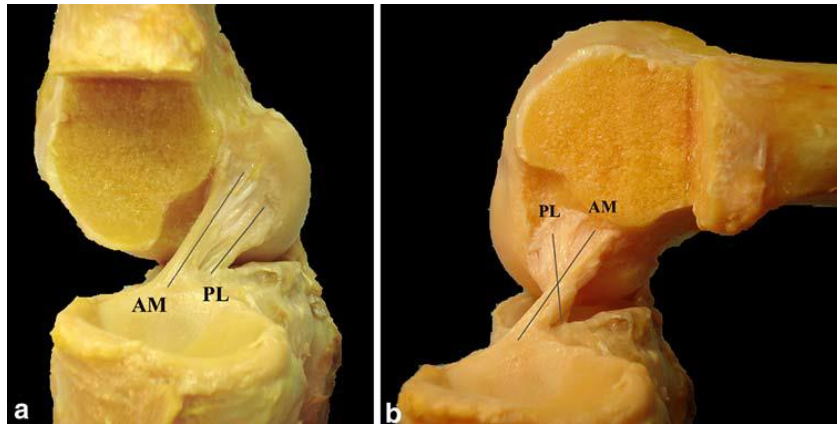
1.2.1. ACL

Prednji križni ligament (lat. *ligamentum cruciatum anterior*; engl. *anterior cruciate ligament*, ACL) nalazi se u sredini zgloba koljena u interkondilarnoj udubini, a proteže se od donjeg dijela femura do anteromedijalnog dijela platoa tibije. U koljenu je ACL usmjeren od proksimalno, straga i lateralno (femoralno hvatište) prema distalno, naprijed i medijalno (tibijalno hvatište) (slika 1.1) (33). Ima oblik pješčanog sata, najuži je u srednjem dijelu, tzv. istmusu, a prema hvatištima se lepezasto širi (34).



Slika 1.1. Disekcija desnog koljena s prikazom koljenskih ligamenata – strelica pokazuje prednji križni ligament. Preuzeto iz: Ingham SJM, de Carvalho RT, Abdalla RJ, Fu FH, Lovejoy CO. Bony morphology: comparative anatomy and its importance for the anterior cruciate ligament. *Operative Techniques in Orthopaedics*. 2017;27(1):2-7. (35)

Sastoji se od dva snopa definirana prema položaju hvatišta svakog snopa na tibiji: anteromedijalnoga koji se nalazi sprijeda i medijalno na tibijalnom hvatištu te posterolateralnoga koji se nalazi straga i lateralno na hvatištu (36). Kad je koljeno u ekstenziji, AM i PL snop su paralelni, a AM snop nalazi se ispred PL snopa. U fleksiji koljena femoralno hvatište PL snopa pomiče se naprijed zbog čega se snopovi ukriže (slika 1.2) (37, 38).



Slika 1.2. Disekcija desnog koljena s prikazom ACL-a: a) koljeno u ekstenziji, AM i PL snop su paralelni; b) koljeno u fleksiji, PL snop križa AM snop pri čemu femoralno hvatište PL snopa dolazi ispred femoralnog hvatišta AM snopa. Preuzeto iz: Kopf S, Musahl V, Tashman S, Szczodry M, Shen W, Fu FH. A systematic review of the femoral origin and tibial insertion morphology of the ACL. *Knee Surg Sports Traumatol Arthrosc.* 2009;17(3):213-9. (36)

Tibijalno hvatište AM snopa nalazi se ispred i medijalno od tibijalnog hvatišta PL snopa i ne mijenja se s fleksijom koljena. Femoralno hvatište AM snopa u ekstenziji se nalazi iznad femoralnog hvatišta PL snopa. U fleksiji koljena femoralno hvatište PL snopa dolazi ispred femoralnog hvatišta AM snopa pri čemu PL snop križa AM snop (slika 1.2) (39). Iako se nalazi u zglobovima, ACL je smješten ekstrasinovijalno, a građen je pretežito od kolagena tipa 1 koji čini od 70 do 80 % težine suhe tvari i određuje rasteznu čvrstoću ligamenta (40). Krvnu opskrbu dobiva preko anastomoza medijalne i lateralne donje koljenske arterije (lat. *aa. genus inferior medialis et lateralis*) te od srednje koljenske arterije (lat. *a. media genus*), koja je ogranak poplitealne arterije (lat. *a. poplitea*).

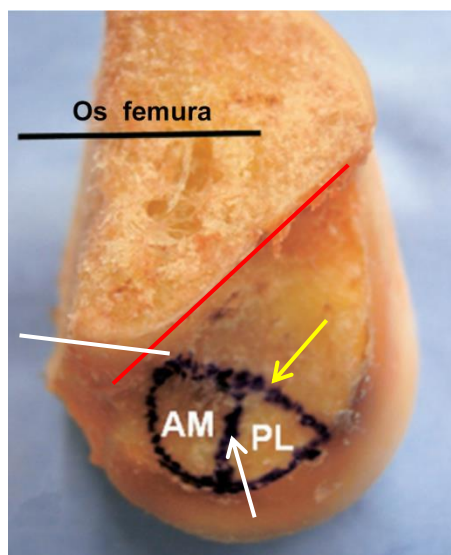
Duljina ACL-a prosječno iznosi oko 31 mm kada je koljeno u ekstenziji i pri opterećenju. Duljina se smanjuje s fleksijom koljena, najmanja je pri fleksiji od 90°, oko 24 mm. Duljina ACL-a povećava se s povećanjem opterećenja (34). Duljina AM snopa iznosi između 28 i 38 mm, dok je prosječna duljina PL snopa 17,8 mm (41).

Fujimaki i sur. u svom su radu pokazali da se istmus nalazi na sredini između tibijalnog i femoralnog hvatišta kada je koljeno u ekstenziji i nije pod opterećenjem, odnosno 49,4 % udaljenosti od tibijalnog do femoralnog hvatišta. U fleksiji koljena i opterećenju, istmus se neznatno pomiče prema femoralnom hvatištu i nalazi oko

53,8 % udaljenosti od tibijalnog do femoralnog hvatišta (34). Prosječna širina ACL-a u području istmusa iznosi između 10 i 11 mm, dok je prosječna debljina 3,9 mm (42). U području istmusa stoga je i najmanja površina poprečnog presjeka ligamenta (34). Pri ekstenziji koljena ona iznosi oko 40 mm² i povećava se s fleksijom koljena, tako da je, pri fleksiji koljena od 90°, površina poprečnog presjeka oko 44 mm² (34). Površina poprečnog presjeka istmusa iznosi 36,5 % površine poprečnog presjeka femoralnog hvatišta mjerenog u ravnini femoralnog hvatišta (sagitalna ravnina), odnosno 37,8 % površine poprečnog presjeka femoralnog hvatišta mjerenog u ravnini uzdužne osi ACL-a. Površina poprečnog presjeka istmusa iznosi 28,3 % površine poprečnog presjeka tibijalnog hvatišta mjerenog u ravnini tibijalnog hvatišta (horizontalna ravnina), odnosno 50,2 % površine poprečnog presjeka tibijalnog hvatišta mjerenog u ravnini uzdužne osi ACL-a (34). Pojednostavljeno, istmus je u odnosu na femoralno hvatište manji 3 puta, a u odnosu na tibijalno hvatište 3,5 puta (43). Površina poprečnog presjeka istmusa ne mijenja se u odnosu na opterećenje koljena (34).

1.2.2. Femoralno hvatište ACL-a

Femoralno hvatište ACL-a nalazi se na stražnjoj trećini unutrašnje strane lateralnog kondila femura (44). Ako se koljeno nalazi u punoj ekstenziji, femoralno hvatište nalazi se iza lateralnoga interkondilarnog grebena (engl. *lateral intercondylar ridge*) koji se još naziva i specijalizantski greben (engl. *resident's ridge*) (45). Lateralni interkondilarni greben ima smjer od proksimalno prema distalno i duljinu od 14,9 mm (± 2 standardne devijacije (std)) (46). Femoralno hvatište doseže do stražnjeg ruba lateralnog kondila. S gornje strane hvatište je omeđeno krovom interkondilarne udubine gdje se Blumensaatova linija križa s linijom stražnjeg kortikalisa distalnog femura, dok je donja granica rub zglobne hrskavice (slika 1.3) (44).



Slika 1.3. Disekcija koljena s prikazom femoralnog hvatišta ACL-a: AM – anteromedijalni snop, PL – posterolateralni snop, žuta strelica označava lateralni interkondilarni greben, bijela strelica označava lateralni bifurkacijski greben, crveni pravac označava Blumensaatovu liniju, bijeli pravac označava liniju stražnjeg kortikalisa femura. Preuzeto iz: Ferretti M, Ekdahl M, Shen W, Fu FH. Osseous landmarks of the femoral attachment of the anterior cruciate ligament: an anatomic study. *Arthroscopy*. 2007;23(11):1218-25. (46)

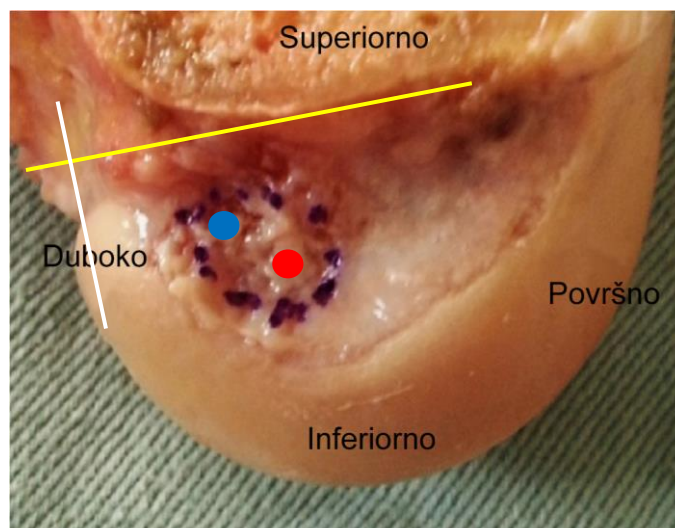
Lateralni bifurkacijski greben (engl. *lateral bifurcation ridge*) koji je okomit na lateralni interkondilarni greben, ima smjer od naprijed prema straga te dijeli femoralno hvatište na gornji dio gdje se hvata AM snop i donji dio gdje se hvata PL snop (46). Lateralni bifurkacijski greben nalazi se samo u prednjem dijelu hvatišta, i ima duljinu 3,5 mm ($\pm 0,8$ std) (46). Ako promatramo femoralno hvatište ACL-a kada je koljeno u 90° fleksije, kao prilikom artroskopije koljena, onda je lateralni interkondilarni greben položen vodoravno i predstavlja gornju granicu hvatišta ACL-a, a lateralni bifurkacijski greben spušta se okomito i dijeli hvatište PL snopa srijeda od hvatišta AM snopa straga (slika 1.3) (47).

Femoralno hvatište jest ovalnog oblika, ima duljinu od 14 mm (raspon od 8 do 18) i širinu 7 mm (raspon od 6 do 10). Prosječna površina femoralnog hvatišta iznosi oko 122 mm², no tu je važno naglasiti kako ona ovisi o brojnim karakteristikama ispitanika kao što su dob, spol, visina i sl. (34). Kopf i sur. pregledom literature pronašli su da površina femoralnog hvatišta iznosi između 83 i 197 mm², a Siebold i sur. pokazali su kako razlike u veličini femoralnog hvatišta ovise o spolu, odnosno da muškarci imaju

u prosjeku veću površinu femoralnog hvatišta u odnosu na žene (36, 44). Hvatište AM snopa na femuru zauzima između 45 i 55 % ukupne površine femoralnog hvatišta ACL-a (43, 48, 49).

Hvatište AM snopa nalazi se iznad hvatišta PL snopa kada je koljeno u ekstenziji, na udaljenosti od 18,9 mm od donjeg ruba zglobne hrskavice i oko 7,6 mm ispred stražnjeg ruba lateralnog kondila femura. Površina hvatišta AM snopa iznosi 44 mm² (raspon od 28 do 89), njegova duljina je 7 mm (raspon od 4 do 11), a širina 7 mm (raspon od 4 do 12) (44). PL snop nalazi se ispod bifurkacijskog grebena kada je koljeno u ekstenziji, na udaljenosti od 6,5 mm od donjeg ruba hrskavice i oko 7 mm ispred stražnjeg ruba hrskavice kondila femura. Površina hvatišta PL snopa iznosi 44 mm² (raspon od 28 do 89), njegova duljina je 7 mm (raspon od 4 do 11), a širina 7 mm (raspon od 4 do 12) (slika 1.3) (44).

U praksi, prilikom artroskopske rekonstrukcije ACL-a potrebno je odrediti središte femoralnog hvatišta AM i PL snopa u odnosu na anatomske točke na femuru kada je koljeno u fleksiji. S koljenom u fleksiji središte femoralnog hvatišta AM snopa nalazi se oko 7,2 mm ispred stražnjeg ruba interkondilarne udubine te oko 1,4 mm ispod krova interkondilarne udubine, odnosno specijalizantskog grebena. Središte femoralnog hvatišta PL snopa u odnosu na ovu točku nalazi se 1,3 mm naprijed uz interkondilarnu udubinu te 5,3 mm niže ispod krova interkondilarne udubine (slika 1.4) (48).

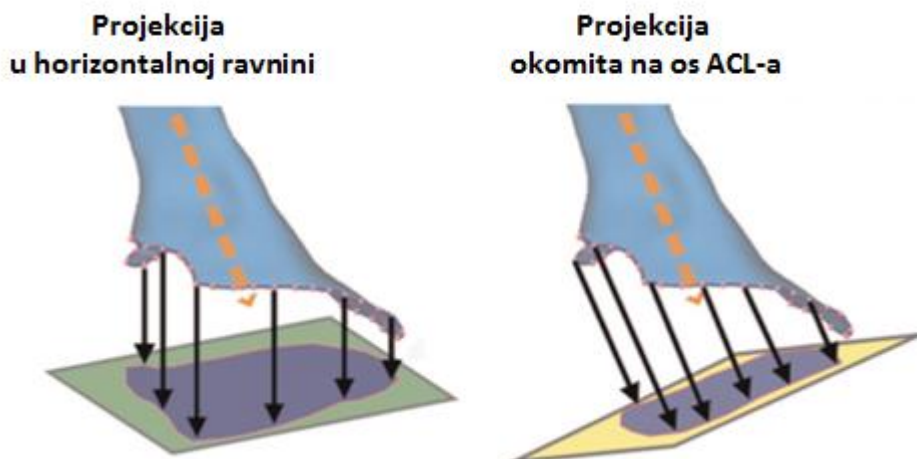


Slika 1.4. Anatomska disekcija lijevog koljena uz prikaz femoralnog hvatišta ACL-a kako se vidi prilikom artroskopije koljena. Žuta linija označava krov interkondilarne udubine, bijela linija označava stražnji rub interkondilarne udubine, plavi krug označava središte AM snopa, crveni krug označava središte PL snopa. Preuzeto iz: Gali JC, Camargo DB, Oliveira FAM, Pereira RHN, Silva P. Descriptive anatomy of the anterior cruciate ligament femoral insertion. Rev Bras Ortop. 2018;53(4):421-6. (50)

1.2.3. Tibijalno hvatište ACL-a

Tibijalno hvatište ACL-a nalazi se na 33 do 43 % anteroposteriorne udaljenosti platoa tibije (51, 52). Duljina hvatišta ACL-a u AP smjeru iznosi 18 mm (raspon od 11 do 23) što je dvostruko više od širine u mediolateralnom smjeru, koja je 9 mm (raspon od 7 do 14) (52). Središte tibijalnog hvatišta ACL-a u AP smjeru nalazi se oko 15 mm ispred prednjeg ruba stražnjega križnog ligamenta (engl. *posterior cruciate ligament*, PCL) te oko 5 mm (raspon od 3 do 7) lateralno i 9,8 mm sprijeda od medijalne tibijalne eminencije, odnosno 37 mm (raspon od 30 do 44) od medijalnog ruba platoa tibije (48, 52, 53).

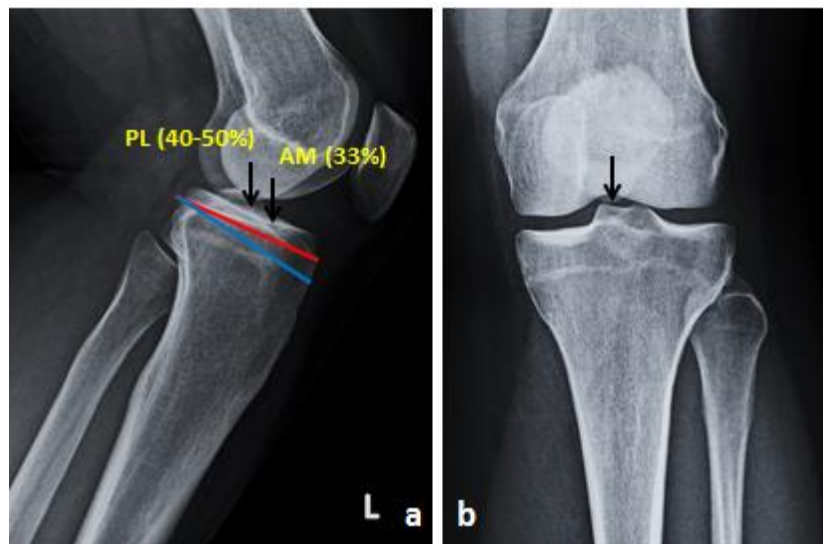
U 51 % osoba, tibijalno hvatište ACL-a ima oblik elipse, dok u 33 % osoba ono ima oblik trokuta ili pak oblik slova „C” u 16 % osoba (54). Prosječna površina tibijalnog hvatišta u horizontalnoj ravnini iznosi oko 176 mm², a prema Kopfu i sur. ona može varirati između 114 i 229 mm² (slika 1.5a) (34, 36). Kada se prosječna površina tibijalnog hvatišta mjeri okomito na uzdužnu os ACL-a, onda iznosi oko 90 mm² (slika 1.5b).



Slika 1.5. Određivanje površine poprečnog presjeka tibijalnog hvatišta ACL-a: a) projekcija površine poprečnog presjeka u horizontalnoj ravnini; b) projekcija površine poprečnog presjeka okomita na os ACL-a. Preuzeto iz: Fujimaki Y, Thorhauer E, Sasaki Y, Smolinski P, Tashman S, Fu FH. Quantitative in situ analysis of the anterior cruciate ligament: length, midsubstance cross-sectional area, and insertion site areas. *Am J Sports Med.* 2016;44(1):118-25. (34)

Hvatište AM snopa nalazi se 12 mm (raspon od 7 do 17) od prednjeg ruba tibije, odnosno 37 mm (raspon od 31 do 44) od stražnjeg ruba platoa tibije (52). Hvatište PL snopa nalazi se 21 mm (raspon od 13 do 26) od prednjeg ruba platoa tibije, odnosno 28 mm (raspon od 24 do 35) ispred stražnjeg ruba platoa tibije (52). U odnosu na medijalnu tibijalnu eminenciju, središte tibijalnog hvatišta AM snopa nalazi se 3,0 mm lateralno i od te točke 9,4 mm ($\pm 2,2$ std) prema naprijed, dok se središte tibijalnog hvatišta PL snopa u odnosu na medijalnu tibijalnu eminenciju nalazi 7,2 mm ($\pm 1,8$ std) lateralno i od te točke 10,1 mm ($\pm 2,1$ std) naprijed (48). U odnosu na PCL, središte AM snopa nalazi se prosječno 20 mm od prednjeg ruba PCL-a, a središte PL snopa prosječno 11 mm od prednjeg ruba PCL-a (55). Hvatište AM snopa zauzima između 52 i 59 % ukupne površine tibijalnog hvatišta ACL-a (43, 48, 49). Središta AM i PL snopa međusobno su udaljena 4,5 mm ($\pm 0,1$ std) (48). Prilikom rekonstrukcije ACL-a, treba poznavati odnos tibijalnog hvatišta ACL-a i prednjeg roga lateralnog meniska; središte tibijalnog hvatišta ACL-a prosječno je udaljeno 5,0 mm od prednjeg korijena lateralnog meniska (56).

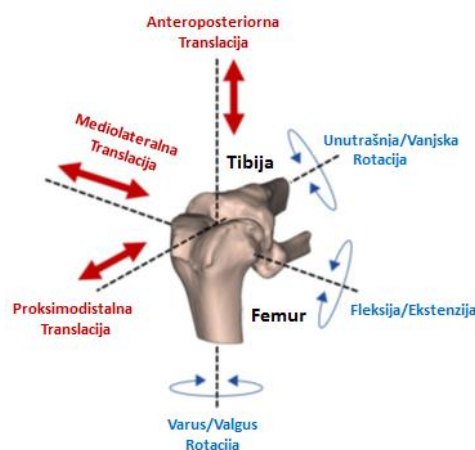
Hvatišta AM i PL snopa ACL-a na tibiji mogu se odrediti na lateralnoj rendgenskoj (RTG) snimci koljena pomoću linije koja se postavi uz proksimalnu tibiju. Amis i Jakob predložili su liniju koja je paralelna s medijalnim platoom tibije, dok su Stäubli i Rauschning predložili liniju koja je okomita na anatomsku osovinu tibije (slika 1.6a). Hvatište AM snopa nalazi se na oko 33 % AP udaljenosti bilo koje od ovih linija, dok se hvatište PL snopa nalazi na oko 40 do 50 % AP udaljenosti, što je u korelaciji s anatomskim studijama koje pokazuju da se AM i PL snop nalaze na 29 % i 46 % AP udaljenosti platoa tibije (39, 51, 52). Položaj središta tibijalnog hvatišta ACL-a u frontalnoj ravnini može se odrediti na AP snimci koljena, a nalazi se između tibijalnih eminencija na dvije petine udaljenosti od medijalno prema lateralno (slika 1.6b) (48).



Slika 1.6. Određivanje hvatišta ACL-a na tibiji: a) na laterolateralnoj snimci koljena AM snop nalazi se na oko 33 % AP udaljenosti, a PL snopa između 40 i 50 % AP udaljenosti; b) na AP snimci koljena hvatište ACL-a nalazi se između tibijalnih eminencija na dvije petine udaljenosti od medijalno prema lateralno.

1.3. Biomehanika prednjega križnog ligamenta

Koljeno se giba u prostoru oko tri zamišljene osi: jedna je os koja prolazi sredinom dijafize tibije, druga je os koja prolazi femoralnim hvatištima kolateralnih ligamenata i treća os koja je okomita na prve dvije. Oko ovih osi izvode se pokreti rotacija i translacija. Rotacije se opisuju kao fleksija i ekstenzija, varus i valgus rotacija te unutrašnja i vanjska rotacija. Translacije se opisuju kao proksimalna i distalna, medijalna i lateralna te prednja i stražnja (40). Ukupno postoje tri rotacije i tri translacije, pa se ukupnost pokreta u koljenu opisuje kao šest stupnjeva slobode (slika 1.7) (57). Pokreti u femorotibijalnom zglobu karakterizirani su uravnoteženom kombinacijom rotacija i translacija, odnosno rolanja i klizanja (58). Stoga se ni ACL ne može biomehanički promatrati kao zasebna struktura nego ga se gleda u sklopu kompleksne biomehanike koljena. Zajedno s PCL-om, ACL kontrolira kinematiku rotacija i translacija u sagitalnoj ravnini prilikom fleksije i ekstenzije koljena (59, 60).



Slika 1.7. Shematski prikaz pokreta u koljenu u sve tri ravnine, tzv. šest stupnjeva slobode. Preuzeto iz: Halewood C, Amis AA. Clinically relevant biomechanics of the knee capsule and ligaments. *Knee Surg Sports Traumatol Arthrosc.* 2015;23(10):2789-96. (57)

Nativni ACL s biomehaničkog se stajališta ne može promatrati kao jednostavan snop vlakana koji je jednako napet u svakom položaju koljena (61). Zbog toga što je ACL građen od dva jasno definirana snopa koja imaju zasebna hvatišta na femuru i tibiji, ACL nije izometričan nego se opterećenje na ligament mijenja pri različitim stupnjevima fleksije koljena (41). Pojedine niti ACL-a napinju se ovisno o diskretnim

promjenama položaja koljena u sve tri ravnine (33). Pri fleksiji koljena od 30° djeluje najveća sila na ACL, dok se s daljnjom fleksijom ona smanjuje (62).

AM snop napet je u fleksiji, a opušten u ekstenziji. Obrnuto, PL snop napet je u ekstenziji, a opušten u fleksiji. PL snop također se napinje prilikom unutrašnje i vanjske rotacije (38, 63). Oba snopa djeluju sinergistički tako da je u svakom stupnju fleksije određeni dio ACL-a napet. Napetost AM snopa povećava se prilikom fleksije i postaje najveća u 60° fleksije. S druge strane, PL snop ima najveću napetost u punoj ekstenziji, a s fleksijom se njegova napetost postupno smanjuje (47). Wu i sur. ispitivali su djelovanje sila na AM i PL snop prilikom hoda. Za razliku od Colvin i sur., oni su zaključili da se oba snopa ponašaju slično prilikom fleksije. Najveće produljenje obaju snopova izmjereno je na početku i u sredini faze oslonca kada je koljeno u punoj ekstenziji i hiperekstenziji. U sredini faze oslonca, kada je koljeno u hiperekstenziji, produljenje AM snopa iznosilo je 12 %, a PL snopa 13 %. Prilikom fleksije koljena produljenje se smanjivalo, a u završnom dijelu faze oslonca nije više bilo produljenja ACL-a (64).

Prilikom pasivnih pokreta koljena od 0° do 120°, sile koje djeluju na ACL iznose manje od 10 N, a istezanje ACL-a jest minimalno. Prilikom pasivne hiperekstenzije koljena naglo rastu sile na ACL, čak do 240 N, a ligament se može istegnuti i do 8 %. Ako se koljeno pasivno flektira preko 120°, sile na ACL-u iznose preko 100 N uz istezanje ligamenta do 8 % (65). Primjenom sile na koljeno u smjeru prednje translacije tibije, *in situ* opterećenje ACL-a najveće je pri 15° fleksije koljena, dok je pri fleksiji od 90° *in situ* opterećenje ACL-a minimalno. Ako se promatra djelovanje iste sile na svaki snop zasebno, *in situ* opterećenje AM snopa s povećanjem fleksije ostaje relativno jednako, dok se *in situ* opterećenje PL snopa s povećanjem fleksije smanjuje. Dakle, primjenom sile na koljeno u smjeru prednje translacije, PL snop ponaša se slično kao cijeli ACL (62). Aktivacija kvadricepsa koji se smatra antagonistom ACL-a, povećava silu na ACL-u do 200 N i istezanje do 6 %; ovaj učinak kvadricepsa najizraženiji je između 5° i 40° fleksije koljena, dok pri fleksiji od 90° i više stupnjeva kvadriceps ne stvara silu na ACL-u (66). Aktivacija hamstringsa koji se smatraju agonistima ACL-a, smanjuje sile koje djeluju na ACL (65). Međutim, potpuno drugačiji rezultati odnosa kontrakcije kvadricepsa i sile na ACL-u dobivaju se kada se provode dinamička *in vitro* mjerenja, odnosno prilikom simulacije skoka i doskoka. Prilikom doskoka, kompresivne sile kvadricepsa koje djeluju protektivno na

ACL premašuju sile prednje translacije tibije. To znači da pri dinamičkim *in vitro* ispitivanjima koja bolje simuliraju stvarne uvjete, kvadriceps djeluje kao agonist ACL-a (67).

ACL je primarni pasivni stabilizator prednje translacije tibije (42). Taj je učinak najizraženiji prilikom 30° fleksije kada je ACL odgovoran za 90 % prednje translacije tibije (68). Pri tome AM snop više sprječava prednju translaciju od 30° fleksije nadalje, dok PL snop više sprječava prednju translaciju od 15° do 30° fleksije (48).

ACL djeluje kao najvažniji sekundarni stabilizator unutrašnje rotacije tibije, i taj je učinak najizraženiji u 30° fleksije. Pri unutrašnjoj rotaciji tibije, sile djeluju podjednako na oba snopa ACL-a u rasponu fleksije od 15° do 120°. U manjoj mjeri ACL djeluje kao sekundarni stabilizator hiperekstenzije, vanjske rotacije te valgus i varus rotacije (33). Navedena ispitivanja provodila su se izolirano za određenu os gibanja koljena. Međutim, u *in vivo* uvjetima na ACL djeluju sile u sve tri ravnine. Kada se ispituje djelovanje ACL-a pri udruženim pokretima koljena tako da se što bliže imitiraju fiziološki pokreti koljena poput prednje translacije, unutrašnje rotacije i valgusa (PS test), tada su i sile koje zajedno djeluju na ACL znatno veće nego kada su kretnje izolirane (69).

Biomehaničke studije na kadaverima i simulatorima pokazale su da valgus rotacija femura i unutrašnja rotacija tibije stvaraju sile na ACL. Pri tome izolirani valgus moment stvara oko 20 % veće sile na ACL nego izolirani moment unutrašnje rotacije tibije. Kada se primjenjuju zajedno valgus moment i moment unutrašnje rotacije tibije, razvijaju se najveće sile na ACL-u. Opterećenje tjelesnom težinom najviše djeluje na povećanje unutrašnje rotacije tibije, a ako se opterećenje primijeni u kombinaciji s valgusom, to je povećanje izraženije i do osam puta (67). To znači da valgus koljena značajno utječe na biomehaniku ACL-a, odnosno da je ACL sekundarni stabilizator valgusa koljena (67, 70).

I u ovom slučaju udruženih translacijskih i rotacijskih sila, doprinos PL snopa veći je kada je koljeno u položaju blizu pune ekstenzije, a doprinos AM snopa povećava se s fleksijom koljena od 30° nadalje (71). Robinson i sur. pokazali su *in vivo* da, prilikom izvođenja LT i PS testa, AM i PL snop sinergistički djeluju u sprječavanju prednje translacije tibije, dok PL snop ima glavnu ulogu u rotacijskoj stabilnosti koljena kada se koljeno giba prema ekstenziji (61). Slične rezultate prijavili su Zantop i sur. na

kadaverima, te su tako potvrdili dominantan učinak PL snopa u rotacijskoj stabilnosti koljena (72). U 90° fleksije, prilikom izvođenja testa prednje ladice, gubi se dominantan učinak PL snopa na rotacijsku stabilnost jer su u položaju koljena od 90° fleksije kolateralni ligamenti glavni rotacijski stabilizatori koljena (73). Ove studije nastale su u vrijeme sve veće popularnosti tzv. *double bundle* rekonstrukcija ACL-a kod kojih se svaki snop ACL-a zasebno rekonstruirao. S druge strane, Steckel i sur. u svojoj su studiji na kadaverima pokazali da nema razlike u prednjoj translaciji i rotaciji tibije nakon resekcije PL snopa u odnosu na intaktni ACL. Zaključili su da nema čvrstih dokaza da je PL snop glavni stabilizator prednje translacije i rotacije tibije pri niskim stupnjevima fleksije koljena (74).

U svakodnevnim aktivnostima sile koje djeluju na ACL nisu veće od 20 % maksimalne sile (33, 75). Nadalje, primjena aksijalne kompresivne sile pri početnoj fleksiji koljena (u fiziološkim uvjetima aksijalna kompresivna sila odgovora težini tijela) povećava opterećenje na ACL. Razlog tomu jest stražnji nagib platoa tibije zbog kojeg kondili femura transliraju tibiju naprijed (76). Hod po ravnoj podlozi stvara silu na ACL-u od 169 N, a hod po kosoj podlozi stvara silu manju od 100 N. Hod niz stubu povećava silu na ACL do 445 N zbog aktivacije ekstenzornog aparata (58).

Maksimalna sila nativnog ACL-a iznosi oko 1725 N (± 269 std) (41). Međutim, maksimalna sila ovisi o brojnim čimbenicima istraživanja (način fiksacije, brzina primjene sile, smjer sile, itd.) i čimbenicima vezanim uz uzorke (33). Primjerice, način fiksacije uzorka ACL-a za instrument, tzv. kidalicu, može promijeniti krajnji rezultat mjerenja. Ako se ACL pričvrsti zajedno s koštanim blokovima, a obično se tako provode ispitivanja radi jednostavnijeg pričvršćivanja uzorka na čeljusti kidalice, mogu se dobiti veće vrijednosti maksimalne sile jer spoj ligament–kost ravnomjernije raspoređuje rasteznu silu nego sam ligament (33). Dob ispitanika također utječe na maksimalnu silu: Woo i sur. pokazali su da postoje velike razlike u maksimalnoj sili između mlađe populacije (od 22 do 35 godina) i starije populacije (od 60 do 97 godina). Srednja vrijednost maksimalne sile i krutost ACL-a u mlađoj populaciji (od 20 do 30 godina) iznosili su 2160 N (± 157 std) i 242 N/mm (± 28 std), u srednjoj populaciji (od 40 do 50 godina) 1503 N (± 83 std) i 220 N/mm (± 24 std), a u starijoj populaciji (od 60 do 97 godina) 658 N (± 129 std) i 180 N/mm (± 25 std) (68). Također, postoje razlike u maksimalnoj sili i krutosti između spolova. Vrijednosti su veće kod

muških uzoraka ACL-a u odnosu na ženske uzorke: 1818 N (± 699 std) i 308 N/mm (± 89 std) naspram 1266 N (± 527 std) i 199 N/mm (± 88 std) (77). Treba napomenuti da maksimalna sila i krutost na uzorcima s kadavera ovise i o načinu pohrane i pripreme uzoraka (78). U tablici 1.1 sažeto su prikazana biomehanička svojstva nativnog ACL-a prema dobivenim rezultatima ispitivanja raznih autora.

Tablica 1.1. Biomehanička svojstva nativnoga prednjeg križnog ligamenta prema dosad objavljenim istraživanjima

Prvi autor / godina objave	Broj donora	Srednja dob donora±std (raspon), godine	Raspodjela donora po spolu, M/Ž	Tip uzorka	Broj uzoraka	Srednji poprečni presjek±std, mm ²	Srednja maksimalna sila±std, N	Krutost±std, N/mm
Kennedy i sur. (79) / 1976.	PN	62	PN*	ACL ^{\$}	10	PN	626±51	PN
Noyes i sur. (80) / 1976.	3	(16-26)	PN	KFAT [#]	6	44,4±9,7	1730±660	182±56
	20	64 (48-86)	PN	KFAT	20	57,5±16,2	734±266	129±39
Trent i sur. (81) / 1976.	5	(29-55)	PN	KFAT	10	PN	620	141
Noyes i sur. (82) / 1984.	PN	PN	PN	PN	6	44,4±4,0	1725±269	PN
Kurosaka i sur. (83) / 1987.	7	58,6	PN	KFAT	7	PN	559,4±47,1	73,6±2,9
Woo i sur. (68) / 1991.	9	29 (22-35)	7M/2Ž	KFAT	18	PN	2160±157	242±28
	9	45 (40-50)	3M/6Ž	KFAT	18	PN	1503±83	220±24
	9	75 (60-90)	2M/7Ž	KFAT	18	PN	658±129	180±25
Steiner i sur. (84) / 1994.	7	69,5 (48-79)	PN	KFAT	14	PN	800±469	66±26
Jones i sur. (22) / 1995.	28	67 (42-82)	PN	KFAT	28	PN	1041±301	124±25
							940±239	119±34
							303±141	75±20
Rowden i sur. (85) / 1997.	9	26±6	6M/3Ž	PN	9	56,5±6,0	2195±427	306±80
Chandrashekar i sur. (77) / 2006.	17	39 (26-50)	8M	KFAT	8	72,91±18,90	1818±699	308±89
		37,7 (17-50)	9Ž	KFAT	9	57,32±15,70	1266±527	199±88
Handl i sur. (86) / 2007.	21	67,2 (51-84)	PN	ACL	42	PN	1246±243	182

* PN – podatak nije naveden u radu, \$ ACL – prednji križni ligament, # KFAT – kompleks femur–ACL–tibija

1.4. Ruptura prednjega križnog ligamenta

1.4.1. Epidemiologija i etiologija rupture ACL-a

Procjenjuje se da u svijetu oko 2 milijuna ljudi godišnje zadobije ozljedu ACL-a, što predstavlja incidenciju od jedne ozljede na 3500 stanovnika (87). Ovisno o populaciji za koju su provedene epidemiološke studije, možemo zaključiti da je incidencija 1 na 1200 do 3500 stanovnika. Ako ovaj podatak prenesemo na hrvatsku populaciju koja broji oko 4,2 milijuna ljudi, ozljedu ACL-a godišnje u Hrvatskoj zadobije između 1200 i 3500 osoba, ali prava epidemiološka studija za hrvatsku populaciju ne postoji (88). Za usporedbu, u Sjedinjenim Američkim Državama između 100 000 i 250 000 osoba godišnje zadobije ozljedu ACL-a (89). Gotovo polovica ozlijeđenih mlađe su osobe u dobi od 15 do 25 godina (90). Za muškarce je najveća incidencija ozljede u dobi od 21 do 30 godina i iznosi 225 na 100 000 stanovnika, dok je kod žena najveća incidencija u znatno mlađoj dobi, od 11 do 20 godina, i iznosi 144 na 100 000 stanovnika (91).

Postoji nekoliko čimbenika koji povećavaju rizik za rupturu ACL-a, a mogu se podijeliti na intrinzične i ekstrinzične (92). U intrinzične čimbenike rizika ubrajamo nagib platoa tibije, usku interkondilarnu udubinu, labavost zglobova, menstrualni ciklus, dinamički valgus koljena kod žena, prednju labavost koljena kod žena, pronaciju stopala, nagib zdjelice, pozitivnu obiteljsku anamnezu, visinu i indeks tjelesne mase (93). U ekstrinzične čimbenike rizika ubrajamo povećano trenje između sportske obuće i podloge (npr. tenisača s čepovima ili trava s dugim vlatima), poziciju igrača u sportu te vrstu podloge (94).

Dokazana je povezanost stražnjeg nagiba platoa tibije i rupture ACL-a. Stražnji nagib platoa tibije linearno povećava prednju translaciju tibije i silu na ACL-u (95). Wordeman i sur. u sustavnom su pregledu literature našli da osobe s rupturom ACL-a imaju povećan stražnji nagib lateralnog platoa tibije (96). Kada se uspoređuje stražnji nagib platoa tibije osoba s rupturom i bez rupture ACL-a, veća učestalost povećanoga stražnjeg nagiba tibije nalazi se kod osoba s rupturom ACL-a. Kod tih je osoba stražnji nagib lateralnog platoa tibije bio veći od stražnjeg nagiba medijalnog platoa tibije (97). Povećan stražnji nagib tibije prilikom primjene aksijalne kompresivne sile (opterećenje težinom tijela, doskok) stvara povećane sile prednje translacije tibije, odnosno povećane sile na ACL (98). Salmon i sur. pokazali su da adolescenti sa stražnjim nagibom tibije većim od 12° imaju 11 puta veću vjerojatnost

ponovne ozljede ACL-a iste noge nakon rekonstrukcije te sedam puta veću vjerojatnost ozljede ACL-a druge noge (99). Osim stražnjeg nagiba platoa tibije, i dubina medijalnog platoa tibije povezana je s ozljedama ACL-a. Plići medijalni plato tibije ima manju sposobnost ograničavanja kretnji medijalnog kondila femura u anteroposteriornom smjeru i tako povećava opterećenje na ACL (100, 101).

Širina interkondilarne udubine se, uz stražnji nagib platoa tibije, smatra najvažnijim intrinzičnim čimbenikom rizika za rupturu ACL-a (92). Mala širina interkondilarne udubine, tzv. stenoza interkondilarne udubine, određuje se indeksom interkondilarne udubine (engl. *notch width index*, NWI). NWI predstavlja omjer širine interkondilarne udubine i širine distalnog femura u razini žlijeba tetive popliteusa. Pokazano je da osobe koje imaju stenozu interkondilarne udubine imaju veći rizik za rupturu ACL-a, neovisno o spolu (102). Uhorchak i sur. u prospektivnom su praćenju kadeta američke vojske kroz četiri godine pokazali da mali NWI predstavlja značajan rizik za rupturu ACL-a kod muškaraca i žena (103).

Volumen interkondilarne udubine povezan je s rupturom ACL-a. Na uzorku pedijatrijske populacije pokazano je da koljena s rupturom ACL-a imaju statistički značajno manji volumen interkondilarne udubine u odnosu na kontrolnu skupinu s očuvanim ACL-om: $5,5 \text{ cm}^3 (\pm 1,1 \text{ std})$ prema $6,4 \text{ cm}^3 (\pm 1,5 \text{ std})$ (104). Također, pokazano je da djevojčice imaju manji volumen interkondilarne udubine nego dječaci: $5,4 \text{ cm}^3 (\pm 1,2 \text{ std})$ prema $6,5 \text{ cm}^3 (\pm 1,3 \text{ std})$ (104). Slični rezultati vezani uz volumen interkondilarne udubine, širinu interkondilarne udubine i volumen ACL-a dobiveni su u odrasloj populaciji. Dodatno, postoje razlike u riziku s obzirom na spol. Tako izražen koštani greben s anteromedijalne strane interkondilarne udubine povećava rizik rupture kod žena, dok kod muškaraca ne utječe na rizik od rupture. Manji volumen ACL-a i manji poprečni presjek ACL-a daju veći rizik rupture kod oba spola, ali izraženije kod muškoga nego kod ženskoga (105).

Kod određenih sportova postoji povećan rizik ozljede ACL-a zbog visokog intenziteta treninga i učestalosti natjecanja. Sportovi visokog rizika jesu nogomet, košarka, ragbi, skijanje, rukomet i odbojka (92). Isto tako, kod navedenih sportova postoji mnogo pokreta u stranu, skokova, doskoka i promjena smjera što povećava opterećenje na ACL zbog povećanih valgus i varus pokreta te povećanih pokreta unutrašnje i vanjske rotacije koljena (106).

Epidemiološke su studije pokazale da žene koje se bave sportom imaju od 3 do 3,6 puta veći rizik ozljede ACL-a nego muškarci koji se bave istim sportom (40, 107). U odnosu na muškarce, žene imaju povećanu vanjsku rotaciju tibije i izraženiji valgus koljena, što pri doskoku i promjenama smjera povećava opterećenje koljena i rizik nekontaktne ozljede ACL-a (108, 109). Nadalje, slabost miškulature trupa te abduktora i vanjskih rotatora kuka dovodi do slabije kontrole stabilnosti trupa i kuka pri doskoku i promjenama smjera što rezultira povećanim valgus momentom koljena. Leetun i sur. pokazali su da sportaši koji imaju slabost abduktora i vanjskih rotatora kuka imaju veću učestalost nekontaktne ozljede ACL-a (110). Osobe koje prilikom početnog kontakta s podlogom pri doskoku imaju 8° valgusa koljena, imaju veću šansu za ozljedu ACL-a (111). U odnosu na muškarce, žene imaju slabiju snagu abduktora i vanjskih rotatora kuka zbog čega slabije kontroliraju adukciju i unutrašnju rotaciju kuka, te u konačnici imaju veći valgus moment koljena (107). Brent i sur. pokazali su da se snaga abduktora kuka u odnosu na masu tijela kod dječaka povećava tijekom adolescencije, dok se kod djevojčica taj odnos ne mijenja (112). Nadalje, žene pri doskoku slabije aktiviraju stražnji kinetički lanac (gluteus maximus i minimus, hamstringsi i triceps potkoljenice) zbog čega ligamenti koljena moraju apsorbirati više energije, a s druge strane pojačano aktiviraju kvadriceps kako bi stabilizirali koljeno pri doskoku što povećava sile na ACL-u (113). Zbog svega navedenoga, rizik nekontaktne ozljede ACL-a veći je u žena. Također, kod žena je šest puta veći rizik od ozljede ACL-a druge noge nego kod muškaraca (114). Vrijednosti maksimalne sile i krutosti ACL-a za trećinu su niže kod žena nego kod muškaraca (77). Indeks tjelesne mase povezan je s rizikom ozljede ACL-a kod žena (103). Žene imaju više središte mase tijela što u kombinaciji s povećanjem mase tijela u odrasloj dobi i slabijom mišićnom kontrolom trupa doprinosi neravnoteži trupa i većim lateralnim pomacima trupa pri sportskim aktivnostima (115).

Rizik od ozljede ACL-a kod žena povećan je u prvoj polovici menstrualnog ciklusa tijekom preovulacijske faze zbog povećane labavosti ligamenata (92). Povećana labavost ligamenata u toj fazi menstrualnog ciklusa posljedica je promijenjenoga hormonskog statusa i povećane razine relaksina te smanjenja prokolagena tipa 1 uzrokovanog povećanim razinama estrogena (94). Zbog smanjene koncentracije kolagena tipa 1, kod žena je modul elastičnosti ACL-a manji nego kod muškaraca:

99 MPa (± 50 std) u odnosu na 128 MPa (± 5 std) (77). Prema tome, hormonski status izravno utječe na biomehanička svojstva ACL-a kod žena (113).

1.4.2. Mehanizam rupture ACL-a

Ruptura ACL-a najčešće nastaje kao nekontaktna ozljeda koljena djelovanjem udruženih sila valgusa i unutrašnje rotacije koljena u sportovima koji imaju učestale promjene smjera, poput nogometa ili košarke (116). Ozljeda nastaje prilikom deceleracije kao posljedica povećane addukcije, smanjene fleksije i povećane unutrašnje rotacije kuka što dovodi do izraženijeg valgusa koljena i unutrašnje rotacije tibije. Kombinacija ovih pokreta prilikom doskoka i promjene smjera uz koljeno u početnoj fleksiji stvara velike sile na ACL-u, a zbog loše neuromišićne kontrole i disbalansa snage mišića izostane zaštitni učinak mišića na ACL (117, 118). Naime, pri doskoku zbog refleksne ekscentrične kontrakcije kvadricepsa i slabosti fleksora koljena stvaraju se velike sile na ACL u smjeru prednje translacije tibije (58).

Budući da je ACL stabilizator unutrašnje rotacije tibije, nakon rupture ACL-a dolazi do povećanja unutrašnje rotacije tibije (58). Međutim, povećanje unutrašnje rotacije tibije iznosi manje od 4° jer kolateralni ligamenti preuzimaju funkciju stabilizatora unutrašnje rotacije koljena (119). Ono što se zapravo dogodi nakon rupture ACL-a jest pomak osovine rotacije tibije iz središta koljena medijalno tako da se patološka osovina rotacije nalazi u području *pars intermedia* medijalnog meniska. Zbog toga lateralni odjeljak koljena koji je inače mobilniji od medijalnoga, postaje hipermobilan i ima veću ekstruziju prema naprijed (slika 1.8) (116, 120). Hipermobilnost lateralnog odjeljka uz povećanu prednju translaciju tibije uzrokuje prednju subluksaciju lateralnog platoa tibije, što je ujedno osnova PS testa. Zbog hipermobilnosti lateralnog odjeljka, *in situ* sile na posterolateralne strukture povećavaju se četverostruko pri fleksiji koljena od 15° (121).

1.4.3. Klinička slika rupture ACL-a

Osobe koje su zadobile nekontaktnu rupturu ACL-a najčešće opisuju da je ozljeda nastala nakon skoka, nagle deceleracije, promjene smjera ili doskoka, a koljeno je bilo u položaju blizu ekstenzije i u valgusu uz rotaciju tibije. Osobe koje su zadobile kontaktnu ozljedu ACL-a najčešće opisuju udarac s prednje strane koljena i hiperekstenziju ili udarac u vanjsku stranu koljena i valgus stres (106). Ruptura ACL-a često je popraćena zvučnim fenomenom pucanja te razvojem otekline koljena

unutar nekoliko sati od ozljede zbog hemartrosa (122). Bolesnici s rupturom ACL-a imaju subjektivan osjećaj nestabilnosti koljena koji najčešće opisuju kao „propadanje” koljena. Osjećaj nestabilnosti javlja se prilikom doskoka i promjena smjera te odgovara kombiniranoj anteroposteriornoj i rotatornoj nestabilnosti (57).

Testovi za kliničku dijagnozu rupture ACL-a mogu se grubo podijeliti na statičke i dinamičke. Statički testovi ispituju se djelovanjem sile u jednoj ravnini (sagitalnoj), dok se dinamički testovi ispituju u više ravnina, idealno u svih tzv. šest stupnjeva slobode gibanja koljena (57).

Test prednje ladice (TPL) osnovni je test za dijagnozu rupture ACL-a. Pri izvođenju testa pacijent leži s kukom u fleksiji od 45°, koljenom u fleksiji od 90° i potkoljenicom u neutralnoj rotaciji. Ispitivač treba sjesti na stopalo kako bi ga fiksirao za podlogu. Prije izvođenja testa potrebno je odrediti položaj kondila femura prema prednjem rubu tibijalnog platoa kako test ne bi bio lažno pozitivan u slučaju rupture PCL-a. Normalno se kondili femura nalaze oko 1 cm od prednjeg ruba platoa tibije. Test se izvodi tako da ispitivač obuhvati rukama proksimalnu tibiju, a palčeve obiju ruka nasloni na plato tibije. Test je pozitivan ako povlačenjem potkoljenice dolazi do translacije tibije prema naprijed (123). Test se smatra pozitivnim ako postoji pomak potkoljenice prema naprijed veći od 6 mm u odnosu na kontralateralnu stranu bez čvrstog zaustavljanja potkoljenice (124). Van Eck i sur. pokazali su da je osjetljivost testa niska i iznosi 0,38, dok je specifičnost 0,81. Ako se test izvodi u anesteziji, osjetljivost je 0,63, a specifičnost 0,91 (125). TPL je pouzdaniji za dijagnosticiranje kompletnih ruptura, što su pokazali Dejour i sur. (126). Test ima određena ograničenja, prije svega je subjektivan i uspješnost mu ovisi o iskustvu ispitivača (124). Izvođenje testa u akutnim slučajevima otežano je zbog otekline koljena koja sprječava fleksiju koljena od 90° te zbog spazma hamstringsa koji su agonisti ACL-a. Također, pri fleksiji koljena od 90° prednju translaciju tibije, osim ACL-a, ograničava i medijalni kolateralni ligament (123).

Lachmanov test najpouzdaniji je test za dijagnozu rupture ACL-a. Prvi su ga opisali Torg i sur. 1976. godine, a nazvali su ga po svom mentoru, ortopedu Johnu Lachmanu sa Sveučilišta Temple u Philadelphiji, koji je koristio test u svakodnevnoj praksi (127). Pri izvođenju testa pacijent leži s koljenom u fleksiji između 15° i 30° i neutralnoj rotaciji potkoljenice (123). Ispitivač jednom rukom obuhvati i stabilizira

distalnu natkoljenicu, a drugu ruku postavi iza proksimalne tibije u razini zglobne pukotine i povlači potkoljenicu prema naprijed (124). Test je pozitivan ako postoji pomak potkoljenice prema naprijed uz mekano ili odsutno zaustavljanje potkoljenice. Prednja translacija do 5 mm definira se kao prvi stupanj laksiteta, prednja translacija od 6 do 10 mm kao drugi stupanj laksiteta, a prednja translacija veća od 10 mm kao treći stupanj laksiteta. Test uvijek treba usporediti s kontralateralnom stranom (123). LT ima najbolju kombiniranu osjetljivost i specifičnost za akutne i kronične rupture ACL-a te ima bolju osjetljivost za dijagnozu akutne potpune rupture ACL-a nego TPL i PS test (125, 128). Osjetljivost i specifičnost LT-a iznosi 0,81, a kada se test izvodi u anesteziji, osjetljivost je 0,91 i specifičnost 0,78 (125). Zbog svoje visoke osjetljivosti, negativan LT daje snažnu kliničku potvrdu da nema ozljede ACL-a (124). Međutim, LT može biti lažno negativan u slučajevima *bucket-handle* rupture meniska te u slučajevima kada rupturirani ACL sraste za PCL (123).

Pivot shift test prvi su opisali Galway i MacIntosh 1980. godine za ispitivanje rotacijske nestabilnosti koljena nakon rupture ACL-a (129). To je dinamički test temeljen na fenomenu preskoka koji se javlja prilikom izvođenja testa i reproducira pacijentov osjećaj nestabilnosti koljena. Naime, kod koljena s rupturiranim ACL-om, djelovanjem valgus sile na ispruženo ili blago flektirano koljeno uz unutrašnju rotaciju potkoljenice može se izazvati subluksacija lateralnog platoa tibije prema naprijed. Fleksijom koljena oko 30° do 40° dolazi do repozicije lateralnog platoa tibije. Ovaj se fenomen objašnjava činjenicom da traktus iliotibijalis u prvih 30° fleksije djeluje kao pomoćni ekstenzor koljena, a nakon 30° fleksije, kada se hvatište traktusa iliotibijalisa na tibiji (Gerdyjev tuberkel) spusti ispod lateralnog kondila femura, tj. centra rotacije, postaje fleksor koljena i povlači lateralni plato tibije natrag (123). PS test izvodi se u ležećem položaju pacijenta, ispitivač jednom rukom drži tibiju u unutrašnjoj rotaciji, a drugom rukom vrši valgus pritisak na koljeno. Kod koljena s rupturiranim ACL-om, taj manevar izaziva prednju subluksaciju lateralnog platoa tibije, a fleksija koljena naglo reponira lateralni plato tibije natrag uz osjećaj preskoka ili čak zvučni fenomen (116). Preskok se, prema *International Knee Documentation Committee* (IKDC) klasifikaciji, može stupnjevati kao normalan (stupanj 0), klizanje (stupanj 1), preskok (stupanj 2) i potpuna subluksacija (stupanj 3) (130). PS test ima najveću specifičnost za dijagnozu rupture ACL-a, ali manju osjetljivost u odnosu na LT, pogotovo ako se izvodi bez anestezije (128). S druge strane, PS test pouzdaniji je u dijagnosticiranju parcijalnih

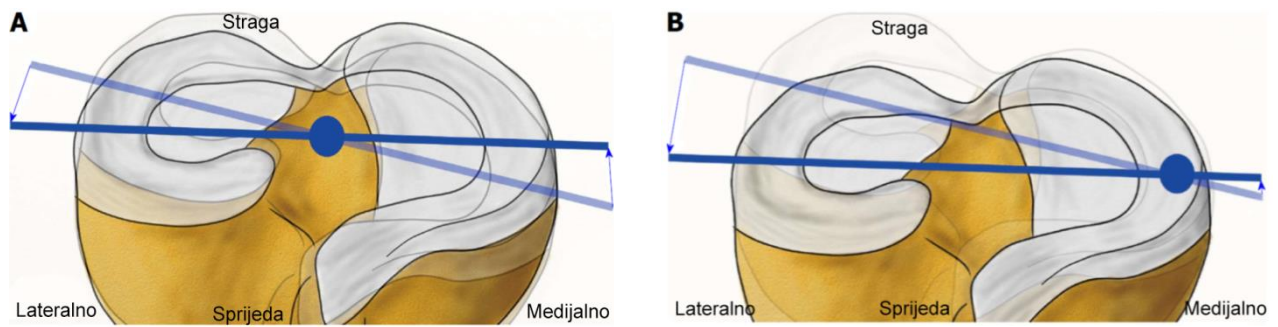
ruptura ACL-a, prije svega rupture PL snopa ACL-a kada TPL i LT mogu čak biti i negativni (126). Osjetljivost testa iznosi 0,28, dok je specifičnost 0,81. U anesteziji se osjetljivost testa značajno povećava na 0,78, uz specifičnost od 0,98 (125). Zbog svoje visoke specifičnosti, pozitivan PS test daje snažnu kliničku potvrdu ozljede ACL-a (131). Test se otežano izvodi u slučajevima akutne ozljede ACL-a te posljedično jakih bolova i defansa muskulature. PS test može biti lažno pozitivan u slučajevima generaliziranog hiperlaksiteta te lažno negativan u slučajevima rupture traktusa iliotibijalisa, rupture stražnjeg roga medijalnoj meniska, *bucket-handle* rupture medijalnog meniska i medijalne nestabilnosti koljena (123).

Znak poluge ili Lellijev test opisali su Lelli i sur. 2016. godine. Taj novi test, originalnog naziva „lever sign”, osmišljen je za dijagnozu rupture ACL-a kod osoba koje imaju široku natkoljenicu zbog čega se prethodno opisani testovi (LT i PS test) otežano izvode. Znak poluge izvodi se tako da pacijent leži na leđima, a zatvorena šaka postavi se ispod proksimalnog dijela potkoljenice ozlijeđene noge. Drugom se rukom natkoljenica pritišće prema podlozi. Ako se pri tome peta ne odigne od podloge, test je pozitivan, odnosno ACL je rupturiran (132). Iako autori navode da je osjetljivost i specifičnost testa 100 %, druge studije nisu uspjele reproducirati jednake rezultate (117). Jarbo i sur. u istraživanju 102 pacijenta s akutnom ozljedom koljena prijavili su osjetljivost testa od 63 %, a specifičnost 90 %. Cjelokupna točnost testa iznosila je 77 %, a autori nisu pronašli statistički značajnu razliku između budnih i anesteziranih pacijenata (133). Dijagnostičku vrijednost znaka poluge ispitali su Lichtenberg i sur. na uzorku od 94 pacijenta s traumom koljena. U njihovoj studiji test je imao visoku specifičnost od 100 %, ali vrlo nisku osjetljivost od 39 %. U usporedbi s drugim testovima za ACL (TPL, LT i PS test), znak poluge imao je najmanju točnost (71 %), a kada se test primjenjivao serijski s drugim testovima za ACL (TPL, LT i PS test), povećavao je točnost postavljanja dijagnoze samo za 1 % (134).

1.4.4. Poremećaj biomehanike koljenskog zgloba uzrokovan rupturom ACL-a

Ozljeda ACL-a uzrokuje poremećaj fiziološkog mehanizma klizanja i rolanja femorotibijalnog zgloba (zgloba između femura i tibije) te povećanu prednju translaciju i unutrašnju rotaciju tibije (58). Takva promijenjena (nefiziološka) kinematika koljena dugoročno dovodi do degenerativnih promjena i funkcionalnog deficita (58). Ozljeda ACL-a rezultira slabijom kontrolom trupa prilikom oslonca na jednu ili obje noge te oslabljenom propriocepcijom (135). Promjene ne zahvaćaju

samo ozlijeđenu nogu nego i zdravu nogu (92, 136). Osobe s rupturom ACL-a imaju promijenjenu biomehaniku hoda. Knoll i sur. pokazali su da te osobe imaju kraću duljinu koraka i sporiju brzinu koraka na ozlijeđenoj nozi u odnosu na zdravu nogu (137). Nadalje, istraživanja hodne pruge kod osoba s rupturom prednjega križnog ligamenta pokazala su da te osobe prilikom hoda u fazi oslonca nikad ne postižu punu ekstenziju koljena. Budući da je jedna od glavnih funkcija ACL-a ograničavanje prednje translacije tibije kada je koljeno u ekstenziji, izostanak pune ekstenzije kod hoda smatra se prilagodbom zbog funkcionalnog nedostatka ACL-a (138). Promjene se ne događaju samo u sagitalnoj ravnini nego i u frontalnoj i transverzalnoj ravnini. Tako je pokazano da su koljena bez ACL-a u unutrašnjoj rotaciji tibije i varusu. Unutrašnja rotacija nakon rupture ACL-a značajno se povećava u prvih 30° fleksije, a u daljnjoj se fleksiji smanjuje jer do izražaja dolaze sekundarni stabilizatori unutrašnje rotacije, kolateralni ligamenti (116). Varus koljena uzrokuje pomak centra rotacije medijalno u područje trupa medijalnog meniska te povećanu kompresiju na medijalni odjeljak koljena što dugoročno može dovesti do degeneracije hrskavice i razvoja osteoartritisa (OA) koljena (slika 1.8) (116, 138). Konkretno, u medijalnom odjeljku koljena dolazi do pomaka kontaktnih točaka između femura i tibije prema stražnjem dijelu medijalnog platoa tibije te lateralno prema tibijalnoj eminenciji (139). S druge strane, zbog medijalizacije centra rotacije povećava se radijus gibanja lateralnog odjeljka koljena što dovodi do znatno većih sila na strukture posterolateralnog kuta koje iznose više od 400 % u prvih 15° fleksije koljena (slika 1.8) (121). U lateralnom odjeljku koljena dolazi do pomaka kontaktnih točaka između femura i tibije prema lateralnom dijelu lateralnog platoa tibije (139).



Slika 1.8. Pomak centra rotacije koljena u transverzalnoj ravnini nakon rupture ACL-a: a) u zdravom koljenu centar rotacije nalazi se u sredini koljena između tibijalnih eminencija; b) nakon rupture ACL-a centar rotacije pomiče se medijalno, dok se gibanje lateralnog odjeljka koljena povećava. Preuzeto iz: Domnick C, Raschke MJ, Herbolt M. Biomechanics of the anterior cruciate ligament: physiology, rupture and reconstruction techniques. World J Orthop. 2016;7(2):82-93. (116)

Gubitak ACL-a kao primarnog stabilizatora prednje translacije i rotatornog stabilizatora dovodi do povećanog opterećenja i degeneracije sekundarnih stabilizatora, meniska (58). Stražnji rog medijalnog meniska ima ulogu sekundarnog stabilizatora prednje translacije tibije, dok lateralni menisk ima ulogu sekundarnog stabilizatora rotacijske nestabilnosti (140). Nakon rupture ACL-a dolazi do pomaka osovine rotacije koljena prema medijalno i patološke pomičnosti koljena u anteroposteriornom smjeru što povećava kompresijske i smične sile na medijalni menisk (116). Na lateralni menisk u trenutku akutne ozljede ACL-a zbog valgusa djeluju kompresijske sile, a u kroničnom stadiju zbog hiperomobilnosti lateralnog odjeljka i subluksacije tibije djeluju smične sile (116). Zbog toga osobe s rupturom ACL-a i posljedično nestabilnim koljenom imaju 33 % više ruptura meniska, a u kroničnim slučajevima čak do 98 % (141).

Nestabilnost koljena i povećana učestalost ozljede meniska nakon rupture ACL-a povećava stres na zglobnu hrskavicu što za posljedicu ima tri do pet puta veću vjerojatnost razvoja određenog stupnja osteoartritisa na ozlijeđenom koljenu u odnosu na zdravo koljeno (92). Zbog toga čak 60 do 90 % osoba s ozljedom ACL-a razvije određen stupanj osteoartritisa između 10 i 15 godina od ozljede (58).

Nedostatak ACL-a, statičkog stabilizatora prednje translacije tibije, pri hodu se kompenzira zajedničkim djelovanjem mišićnih agonista ACL-a i njihovih antagonista. To se očituje ili pojačanom kontrakcijom hamstringsa koji vuku tibiju straga ili

slabijom kontrakcijom kvadricepsa kako bi se izbjegla prednja translacija tibije. Primjerice, kontrakcija mišića bicepsa femorisa, agonista ACL-a, produljena je tijekom faze oslonca hoda što se objašnjava kao kompenzatorno djelovanje u sprječavanju prednje translacije tibije (137). Oslabljena kontrakcija kvadricepsa objašnjava se fenomenom tzv. artrogene mišićne inhibicije (AMI). AMI je refleksni odgovor mišića na ozljedu zgloba iako ne postoje strukturne ozljede u samom mišiću ili živcu koji ga inervira, a očituje se u nemogućnosti potpune kontrakcije mišića. Taj se fenomen kod ozljede ACL-a očituje na ozlijeđenoj i na zdravoj nozi (142).

1.4.5. Neoperativno liječenje rupture ACL-a

Otpriblike trećina osoba s rupturom ACL-a nema simptoma u smislu funkcionalnog deficita i subjektivne nestabilnosti koljena te ne zahtijevaju kirurško liječenje (92). Također, osobe koje imaju rupturu ACL-a, a bave se niskom razinom fizičke aktivnosti, kandidati su za neoperativno liječenje u smislu provođenja fizikalne terapije (106). Kod pacijenata koji su skloni neoperativnom liječenju može se postići dobra funkcija koljena i zadovoljavajuća razina fizičke aktivnosti. Ti bi pacijenti trebali izbjegavati kontaktne sportove te odraditi program neuromuskularne rehabilitacije. Kostogiannis i sur. u svom su istraživanju pokazali da se na taj način u razdoblju od tri godine oko 60 % pacijenata vrati na razinu aktivnosti prije ozljede, dok se još 12 % pacijenata vrati na jednu razinu aktivnosti niže nego prije ozljede (143). Razinu aktivnosti nakon neoperativnog liječenja rupture ACL-a u vidu povratka sportu analizirali su i Keays i sur. Pratili su 55 pacijenata koji su bili uključeni u nadzirani program rehabilitacije. Dob pacijenata u vrijeme ozljede bila je 28 godina ($\pm 9,7$ std), dok je dob pacijenata na završetku praćenja iznosila 41,6 godina ($\pm 9,1$ std). Rezultati praćenja 12 godina od ozljede pokazali su da se gotovo 90 % pacijenata vratilo određenoj razini sportske aktivnosti, a trećina se pacijenata vratila sportovima s promjenama smjera. Posebno je zanimljiv podatak da se 11 % pacijenata vratilo natjecateljskom sportu s promjenama smjera. Isto tako, treba naglasiti da je oko dvije trećine (64 %) pacijenata na kraju praćenja imalo ozljedu meniska (144). Zbog navedenoga je u neoperativnoj skupini bila i povećana učestalost sekundarnih zahvata na koljenu (145).

S druge strane, postoje studije koje su pokazale da neoperativno liječenje kod većine pacijenata nema dobre rezultate, čak ni kod onih pacijenata koji su bili odabrani kao prikladni za neoperativno liječenje. Tako su Strehl i Eggl promatrali ishod

neoperativnog liječenja kod sudionika koji su zadovoljili kriterije za neoperativno liječenje na osnovi kliničkog pregleda, strukturalnih oštećenja, suradljivosti, sportske aktivnosti i potpisanog pristanka za neoperativno liječenje. U studiju je bilo uključeno 38 pacijenata koji su imali blage simptome nestabilnosti, nisku do srednju razinu aktivnosti, izoliranu ozljedu ACL-a te su pokazali dobru suradljivost za neoperativno liječenje. Pacijenti su prošli program rehabilitacije u trajanju od 16 tjedana nakon čega im je preporučeno bavljenje sportovima bez promjena smjera. Rezultati su pokazali da je samo 14 (37 %) pacijenata bilo zadovoljno neoperativnim liječenjem, dok su 24 pacijenta (63 %) nakon neuspjeha neoperativnog liječenja imala rekonstrukciju ACL-a. Autori su zaključili da samo jedna trećina pažljivo odabranih pacijenata bude zadovoljna neoperativnim liječenjem (146).

Ardern i sur. uspoređivali su subjektivne procjene ishoda između neoperativno i operativno liječenih pacijenata s rupturom ACL-a iz Švedskoga nacionalnog ACL registra. Procjena ishoda između dvije skupine učinjena je jednu, dvije i pet godina od ozljede. Studija je pokazala da su pacijenti koji su liječeni neoperativno imali slabije rezultate procjene ishoda u pogledu boli, funkcije koljena, aktivnosti svakodnevnog života, bavljenja sportom i kvalitete života u odnosu na neoperativno liječene pacijente nakon sva tri razdoblja praćenja (147).

Navedeno pokazuje da ne postoje čvrsti kriteriji prema kojima bi se moglo odrediti koji su pacijenti kandidati za neoperativno liječenje. Ne postoji ni jasan stav u literaturi o tome treba li neoperativno liječenje biti prvi izbor za sve pacijente s rupturom ACL-a ili samo za one koji nisu natjecateljski sportaši i nemaju izraženu nestabilnost. Također, poseban problem neoperativnog liječenja predstavlja suradljivost pacijenta i pridržavanje uputa o rehabilitaciji i dopuštenim fizičkim aktivnostima (148). Teško je kontrolirati provode li pacijenti zadani program rehabilitacije što može značajno utjecati na kvalitetu neoperativnog liječenja jer je pokazano da rezultati neoperativnog liječenja i subjektivni osjećaj stabilnosti koljena ovise o snazi kvadricepsa i hamstringsa (144). Nadalje, određeni broj pacijenata koji je inicijalno liječen neoperativno zbog nestabilnosti koljena ipak se odluči za operativno liječenje (146, 147).

Iako su Mohtadi i Grant kod djece preporučili odgodu operativnog zahvata do postizanja koštane zrelosti, novija su istraživanja pokazala da neoperativno liječenje

ili odgođena rekonstrukcija ACL-a kod djece i adolescenata povećava vjerojatnost nestabilnosti koljena za 33,7 puta te vjerojatnost ozljede medijalnog meniska za 12 puta (149, 150). Stoga je danas globalni trend rupturu ACL-a kod djece i adolescenata liječiti operativno (151).

1.5. Rekonstrukcija prednjega križnog ligamenta

Cilj rekonstrukcije ACL-a jest uspostaviti normalnu anatomiju koljena, osigurati stabilnu fiksaciju ligamenta i omogućiti pacijentima povratak na razinu aktivnosti koju su imali prije ozljede (36). Rekonstrukcija ACL-a uspostavlja stabilnost koljena i sprječava oštećenje zglobne hrskavice te razvoj osteoartritisa koljena (152).

Rekonstrukcija ACL-a preporučuje se svim osobama koje se žele baviti sportovima s promjenama smjera, bez obzira na to imaju li nestabilnost koljena ili ne (92). Preporučuje se i svim osobama koje uz ozljedu ACL-a imaju i dodatne ozljede koljena, multiligamentarne ozljede ili luksaciju koljena jer su rezultati bolji od konzervativnog liječenja (92). Studije dugoročnog praćenja pacijenata s rupturom ACL-a pokazale su da odgađanje rekonstrukcije ACL-a značajno povećava vjerojatnost ozljede meniska i zglobne hrskavice (106).

Farshad i sur. učinili su analizu isplativosti rekonstrukcije ACL-a u odnosu na neoperativno liječenje. Analiza je izrađena na primjeru švicarskoga zdravstvenog sustava, a vjerojatnost dodatnih ozljeda i posljedica obaju liječenja izračunata je prema podacima iz literature. Zaključili su da, iako je trošak operativnog liječenja u početku velik, dugoročno je trošak posljedica konzervativnog liječenja za zdravstveni sustav ipak veći (153).

Uspješna rekonstrukcija ACL-a smanjuje prednju translaciju i rotacijsku nestabilnost koljena te uspostavlja fiziološki mehanizam gibanja koljena (154). Ključni čimbenici za uspjeh rekonstrukcije ACL-a jesu anatomske postavljane koštanih tunela, fiksacija presatka i odabir odgovarajućeg presatka (58).

1.5.1. Postavljanje koštanih tunela

Pravilno postavljanje koštanih tunela kod rekonstrukcije ACL-a smanjuje naprezanje presatka prilikom pokreta koljena i smanjuje vjerojatnost rupture presatka prilikom gibanja koljena (58). S druge strane, pogrešno postavljanje koštanih tunela najčešća je tehnička greška kod artroskopske rekonstrukcije ACL-a i najčešći uzrok postoperativnog povećanja laksiteta koljena te smanjenog opsega pokreta u koljenu (154-156). Zbog toga je pravilno postavljanje presatka najvažniji korak pri rekonstrukciji ACL-a (58).

1.5.1.1. Postavljanje femoralnog tunela

Položaj femoralnog tunela značajno utječe na kinematiku koljena nakon rekonstrukcije ACL-a (58). Varijacije položaja femoralnog tunela, prije svega u AP smjeru, ali i u proksimalnodistalnom smjeru, značajno utječu na duljinu presatka i sile koje djeluju na presadak (33). Postoje dvije tehnike postavljanja femoralnog tunela: transtibijalna tehnika (TTT) i tehnika dodatnoga anteromedijalnog portala (TDAP) (106).

Kod TTT-a, femoralni se tunel buši kroz tibijalni tunel. Zbog toga je položaj femoralnog tunela ovisan o položaju i nagibu tibijalnog tunela. Radi optimalnog položaja femoralnog tunela prilikom TTT bušenja, koljeno treba biti savijeno pod kutom od 90° , a tibijalni tunel treba bušiti kroz stražnji dio tibijalnog hvatišta ACL-a (106, 157). Ovom se tehnikom ne uspijeva u potpunosti reproducirati središte nativnog ACL-a na femuru. Središte femoralnog hvatišta presatka obično bude smješteno naprijed i proksimalno u odnosu na nativno središte, a središte tibijalnog hvatišta bude smješteno na mjestu hvatišta nativnog PL snopa (157). Zbog navedenoga, rekonstruirani ACL biva dulji i okomito postavljen u odnosu na nativni ACL (158). Takav položaj tunela i presatka pruža manju stabilnost koljena i ne uspostavlja normalnu kinematiku koljena što se ne može kompenzirati ni postavljanjem debljih presadaka (116).

TDAP koristi medijalno postavljen artroskopski portal kroz koji se buši femoralni tunel. Ova tehnika omogućuje bušenje femoralnog tunela neovisno o tibijalnom tunelu što olakšava pristup nativnom hvatištu ACL-a na femuru (106). Kako bi se spriječili oštećenje hrskavice lateralnog kondila femura i ozljeda peronealnog živca kod bušenja femoralnog tunela ovom tehnikom, koljeno treba biti savijeno pod kutom od 110° (159). Kod TDAP-a, središte femoralnog hvatišta može se postaviti bliže nativnom središtu ACL-a na femuru u odnosu na TTT (106).

Abebe i sur. na MR snimkama uspoređivali su udaljenost središta femoralnog tunela od središta hvatišta nativnog ACL-a na femuru među pacijentima kojima je rekonstrukcija učinjena TTT-om i TDAP-om. Prosječna udaljenost središta femoralnog tunela od središta hvatišta nativnog ACL-a na femuru kod pacijenata kojima je femoralni tunel bušen TTT-om iznosila je 9 mm, dok je kod pacijenata kojima je femoralni tunel bušen TDAP-om prosječna udaljenost iznosila 3 mm (160).

Nadalje, kut ulaza presatka u femoralni kanal blaži je kod TDAP-a što smanjuje abrazivne sile na presadak (159). Također, biomehanički je potvrđeno da postavljanje femoralnog kanala na anatomske hvatište daje bolju stabilnost koljena pri rotacijskom opterećenju, pogotovo u početnim stupnjevima fleksije koljena (116). Kod TDAP-a, nagib i duljina presatka odgovaraju nativnom ACL-u, dok gibanje presatka u koljenu vjerno odražava pokrete ACL-a u koljenu i bolje reproducira kinematiku zdravog koljena (158).

Herbort i sur. na kadaverima su analizirali utjecaj položaja femoralnog i tibijalnog tunela na stabilnost koljena. Na uzorku od devet kadaveričnih koljena ispitivali su prednju translaciju tibije uređajem KT-1000 i prednju translaciju tibije pri simuliranom PS testu pomoću robotskog sustava. Na kadaverima su imitirali dvije tehnike bušenja tunela: TTT i TDAP. Kod TTT-a su postavili tibijalni tunel na mjesto PL snopa i femoralni tunel na mjesto AM snopa, dok su kod TDAP-a postavili tibijalni i femoralni tunel na anatomske mjesto AM snopa. Rezultati su pokazali da TDAP uspostavlja kinematiku sličnu zdravom koljenu te da postoji mnogo veća prednja translacija tibije mjerena uređajem KT-1000 kao i prednja translacija tibije pri simuliranom PS testu kod rekonstrukcije TTT-om. Zaključili su da je TTT neanatomska tehnika rekonstrukcije ACL-a i preporučili korištenje TDAP-a kako bi se tuneli na tibiji i femuru postavili na anatomske mjesto (157). Slične rezultate donijeli su i Kato i sur. u svojoj studiji na kadaverima te su preporučili upotrebu TDAP-a pri rekonstrukciji ACL-a (161).

Chhabra i sur. uspoređivali su proširenje tunela (engl. *tunnel widening*) na AP i laterolateralnim (LL) RTG snimkama koljena nakon rekonstrukcije ACL-a tehnikama TTT i TDAP. U retrospektivnoj studiji usporedili su učestalost proširenja femoralnog i tibijalnog tunela kod 41 pacijenta operiranog TTT-om i 34 pacijenta operiranih TDAP-om. Svim pacijentima rekonstrukcija je učinjena četverostrukim presatkom hamstringsa, dok je presadak pričvršćen na femur i tibiju kortikalnim vijkom. Rezultati su pokazali da je srednje proširenje femoralnog tunela na AP snimci iznosilo 53,96 % za TTT te 38,20 % za TDAP, dok je na LL snimci srednje proširenje iznosilo 50,07 % za TTT i 23,80 % za TDAP. Nije bilo značajne razlike u proširenju tibijalnog tunela između dvije tehnike. Autori su zaključili da postoji značajno veće proširenje femoralnog tunela kod TTT-a u odnosu na TDAP, te da tehnika kojom se postavlja femoralni tunel utječe na proširenje femoralnog tunela (63). Klinički je to važno

prilikom revizijskih zahvata jer se s većim proširenjem tunela povećava vjerojatnost spongioplastike koštanog tunela i izvođenje revizijskog zahvata u dva akta (162).

1.5.1.2. Postavljanje tibijalnog tunela

Položaj tibijalnog tunela manje utječe na kinematiku koljena nakon rekonstrukcije ACL-a u odnosu na položaj femoralnog tunela, ali pogrešan položaj može uzrokovati sraz presatka s krovom interkondilarne udubine i nefiziološko opterećenje presatka (58). Pomicanje položaja tibijalnog tunela u frontalnoj ravnini ne utječe značajno na presadak; međutim, pomicanje u sagitalnoj ravnini značajno utječe na duljinu presatka i rastezne sile (33).

Tibijalni tunel treba postaviti u stražnjoj polovici nativnog hvatišta ACL-a i bušiti pod kutom od 40 do 50° prema uzdužnoj osovini tibije. Tako se sprječava sraz presatka s krovom interkondilarne udubine (58, 163). Artroskopski se uredan položaj tibijalnog tunela može potvrditi ako su u ekstenziji koljena prednja vlakna presatka paralelna s krovom interkondilarne udubine, a udaljenost između prednjeg ruba presatka i krova interkondilarne udubine iznosi oko 6 mm (58).

S druge strane, Siebold je uveo koncept rekonstrukcije cjelokupnog hvatišta ACL-a na tibiji (engl. *complete footprint restoration*) prema kojem bi tibijalni tunel trebao biti na anatomskom mjestu tibijalnog hvatišta ACL-a tako da zauzima cijelo hvatište ACL-a na tibiji. S obzirom na to da se duljina tibijalnog hvatišta ACL-a razlikuje među pojedincima, autor je pomoću matematičkog modela pokazao da se kombinacijom debljine presatka i kuta pod kojim se tunel buši može vjerno reproducirati cjelokupno tibijalno hvatište ACL-a bez rizika od sraza presatka s krovom interkondilarne udubine (164).

1.5.1.3. Fiksacija presatka

Fiksacija presatka predstavlja najslabiju točku u rekonstrukciji ACL-a u ranom postoperativnom razdoblju (57). Razlikuju se dva tipa fiksacije presatka: prvi je mehanička fiksacija, a drugi biološka fiksacija. Mehanička ili inicijalna fiksacija presatka predstavlja fiksaciju presatka implantatima za vrijeme samog zahvata (165). Inicijalna fiksacija presatka u koštane tunele ključna je u ranom postoperativnom razdoblju za stabilnost koljena dok ne završi proces biološke fiksacije presatka u koštane tunele (166). Biološka fiksacija predstavlja proces urastanja presatka u kost (165). Na životinjskim modelima pokazano je da taj proces za BTB presadak traje 6

tjedana, dok za HS presadak traje 12 tjedana (58, 167, 168). Noyes i sur. u jednom su od prvih znanstvenih radova o fiksaciji presatka kod rekonstrukcije ACL-a pretpostavili da bi za svakodnevne aktivnosti inicijalna snaga fiksacije ACL-a trebala izdržati silu veću od 445 N, dok su drugi autori pretpostavljali da te sile nisu veće od 248 N (58, 82). Noyes i sur. svoj su zaključak donijeli na temelju pretpostavke da u prirodi postoji sigurnosna zaliha koja je četiri puta veća od stvarnih potreba, pa su na osnovi maksimalne sile nativnog ACL-a od 1730 N proizvoljno zaključili da pri svakodnevnim aktivnostima sile na ACL-u nisu veće od 445 N (82). S obzirom na to da su ovu vrijednost koristili gotovo svi radovi koji su istraživali fiksaciju presatka ACL-a te da su uslijedila brojna istraživanja o toj temi, Järvinen i sur. u svom su osvrtu na fiksaciju presadaka ACL-a doveli u pitanje postojanje problema inicijalne fiksacije presatka kao najslabije karike u rekonstrukciji ACL-a. Nadalje, zaključili su da ako je fiksacija presatka zaista najslabija karika rekonstrukcije ACL-a, razlog tomu nije snaga fiksacije implantatom nego strukturalni integritet presatka u kojem se odvija nekroza i remodeliranje. Zbog toga se ne može ni odrediti vrijednost inicijalne snage fiksacije (169). Treba naglasiti da svi presadci, implantati i načini fiksacije koji se danas koriste u rekonstrukciji ACL-a, imaju dovoljnu inicijalnu snagu fiksacije da izdrže opterećenja tijekom ranoga postoperativnog razdoblja (58). S druge strane, niti jedan implantat nema snagu nativnog ACL-a (58). Zbog toga se, umjesto o vrijednosti maksimalne sile i cikličkog opterećenja, preporučuje govoriti o minimalnoj uspješnoj snazi fiksacije (170).

Prilikom odabira implantata za fiksaciju presatka ACL-a, osim snage inicijalne fiksacije, u obzir treba uzeti i druge čimbenike poput mjesta fiksacije implantata u koštanom tunelu, biološke reakcije na implantat, utjecaja implantata na cijeljenje presatka u koštanom tunelu, stvaranje artefakata na radiološkim snimkama, potrebe za uklanjanjem implantata te mogućnosti revizije (166). Također, treba naglasiti da postoje dvije bitne razlike u fiksaciji presatka na femuru i na tibiji. Prvo, gustoća kosti distalnog femura veća je nego na proksimalnoj tibiji, a čvrstoća fiksacije za određene implantate, prije svega interferentne vijke, izravno je povezana s gustoćom kosti (171). Drugo, femoralni tunel postavljen je pod kutom u odnosu na uzdužnu os presatka zbog čega je potrebna veća sila da istrigne presadak na mjestu fiksacije nego u tibijalnom tunelu gdje je uzdužna os presatka paralelna s uzdužnom osi

tunela (172). Također, kako se s ekstenzijom koljena kut između femoralnog tunela i presatka povećava, tako se povećava i čvrstoća femoralne fiksacije (58).

S obzirom na mjesto fiksacije presatka u koštanom tunelu, razlikujemo direktnu ili intratunelarnu te indirektnu, kortikalnu ili suspenzijsku fiksaciju (166). Direktnu fiksaciju čine interferentni vijci, dok u indirektnu fiksaciju ubrajamo različite vrste pinova koji se postavljaju okomito na tunel, kortikalne gumbice, spajalice te kortikalne vijke s pločicama ili bez pločica (165).

Mjesto fiksacije presatka u tunelu utječe na stabilnost koljena i sile koje djeluju na presadak. Ako se presadak fiksira proksimalnije u tibijalnom tunelu, odnosno bliže zglobu, manja je prednja translacija tibije, a sile na presadak slične su onima koje djeluju na intaktni ACL (173). Naime, fiksacija presatka bliže zglobu smanjuje ukupnu duljinu presatka čime se povećava krutost rekonstruiranog ACL-a. Klinički to znači manji laksitet koljena nakon rekonstrukcije ACL-a (58, 174, 175). Isto tako, što je fiksacija u tibijalnom tunelu dalje od zgloba, sile na presadak manje su (173). S druge strane, fiksacija udaljena od zgloba dopušta veće gibanje presatka u koštanom tunelu (176). Opisana su tri načina gibanja presatka u tunelu: gibanje po uzdužnoj osi tunela, gibanje okomito na uzdužnu os tunela i klizanje presatka u tunelu (165, 174, 176).

Gibanje presatka po uzdužnoj osi naziva se još i učinak užeta za skakanje (engl. *bungee cord effect, bungee effect*), a nastaje prilikom fiksacije HS presatka dalje od zgloba zbog čega kompleks implantata i presatka ima manju krutost te se prilikom fleksije i ekstenzije koljena izdužuje (174, 176). Uzdužno gibanje izraženije je kod indirektna fiksacije, pa će tako pri prednjoj translaciji tibije od 100 N, uzdužno gibanje kod fiksne kortikalne suspenzijske fiksacije biti četiri puta veće nego kod fiksacije interferentnim vijkom (175). Höher i sur. pokazali su na modelu fiksne kortikalne suspenzijske fiksacije i četverostrukog HS presatka da se ovaj tip gibanja povećava proporcionalno sili koja djeluje na presadak. Također su pokazali da izduživanje presatka čini samo manji dio ukupnog gibanja u tunelu, od 14 do 35 %. S druge strane, pokazali su da duljina omče značajno utječe na uzdužno gibanje; povećanjem duljine omče sa 15 mm na 35 mm, povećava se gibanje za 33 % (177). Tsuda i sur. na animalnom su modelu pokazali da više od 75 % uzdužnog gibanja kortikalne suspenzijske fiksacije čini gibanje omče i gumba (175).

Gibanje presatka okomito na uzdužnu os tunela naziva se još i učinak brisača vjetrobranskog stakla (engl. *windshield wiper effect*) (174). Nastaje u slučajevima kada je promjer presatka manji od promjera tunela što omogućuje presatku da se giba između stijenki tunela prilikom fleksije i ekstenzije koljena (176). Gibanje se događa u dijelu tunela između implantata i zgloba, i to tako da fiksacija presatka bliže zglobu, odnosno bliže nativnom hvatištu ACL-a, smanjuje efekt brisača vjetrobranskog stakla (178). To znači da je poprečno gibanje izraženije kod indirektno fiksacije, pa će tako pri prednjoj translaciji tibije od 100 N, poprečno gibanje kod fiksne kortikalne suspenzijske fiksacije biti pet puta veće nego kod fiksacije interferentnim vijkom (175).

Klizanje presatka u tunelu posljedica je cikličkih opterećenja, a događa se prije svega kod HS presadaka. Klizanje nastaje pri silama koje su znatno manje od maksimalne sile kompleksa implantat–presadak, ali pri duljem, ponavljanom izlaganju tim silama (165).

Mikropokreti presatka unutar tunela negativno utječu na urastanje presatka u kost, mogu uzrokovati proširenje tunela te, u konačnici, učiniti reviziju kompliciranom zbog gubitka koštane mase (58, 179). Smatra se da zbog mikropokreta presatka unutar tunela dolazi do ulaska sinovijalne tekućine u prostor između tunela i presatka te osteolize uzrokovane citokinima iz sinovijalne tekućine. Proširenje tunela akutan je fenomen, najizraženiji je u prvih šest tjedana nakon rekonstrukcije i obično se nakon tri mjeseca zaustavlja. Tri godine nakon zahvata dolazi do smanjenja promjera proširenog tunela (176). Baumfeld i sur. pokazali su da je proširenje femoralnog tunela značajno veće kod suspenzijskih implantata, odnosno implantata koji fiksiraju presadak dalje od zgloba. Međutim, njihova studija pokazala je da proširenje tunela ne utječe na funkcionalne i subjektivne procjene ishoda (180). Proširenje tunela može nastati i kod implantata koji fiksiraju presadak uz zglob. U ovom slučaju, proširenje je posljedica upalne reakcije na strano tijelo, odnosno implantat, a posredovana je upalnim citokinima. Znatno se češće javlja kod fiksacije presatka bioresorptivnim interferentnim vijcima. Proširenje tunela koje nastaje na taj način ne utječe na klinički ishod kod rekonstrukcije ACL-a (181).

Osim položaja implantata u tunelima, za stabilnost koljena i sile između femura i tibije važan je i kut fleksije koljena pri kojem se presadak fiksira u tunelima. Tako su Mae i

sur. u istraživanju na kadaverima promatrali položaj tibije prema femuru i opterećenje u tibiofemoralnom zglobu ovisno o kutu fleksije koljena pri kojem se fiksira četverostruki HS presadak. Na uzorku od šest kadaveričnih koljena postavljenih u robotski sustav koji bilježi pomake i sile u svih šest stupnjeva slobode gibanja koljena uspoređivali su položaj tibije prema femuru i opterećenje u tibiofemoralnom zglobu kod koljena s intaktnim ACL-om i onima s rekonstruiranim ACL-om uz fiksaciju presatka u 0°, 20° i 90° fleksije. Rezultati su pokazali da su, pri fiksaciji presatka u 20° fleksije koljena, položaj tibije prema femuru i opterećenje u tibiofemoralnom zglobu najbliži normalnom koljenu te da je AP laksitet također najbliži normalnom koljenu. Treba napomenuti da je u ovom istraživanju rekonstrukcija učinjena TTT bušenjem femoralnog tunela te da nijedan položaj fleksije koljena nije uspio reproducirati vrijednosti u normalnom koljenu (182). Sličnu studiju prikazali su Höher i sur. Analizirali su utjecaj položaja tibije pri fiksaciji presatka na kinematiku koljena i *in situ* sile na presadak kod rekonstrukcije ACL-a. Na uzorku od 10 kadaveričnih koljena fiksirali su presadak u različitim položajima fleksije tibije, uz primjenu sile na tibiju u sagitalnoj ravnini prema straga. Rezultati studije pokazali su da fiksiranje presatka s tibijom u 30° fleksije i primjenom sile na tibiju u sagitalnoj ravnini prema straga najbliže uspostavlja kinematiku koljena i *in situ* sile zdravog koljena. Autori su zaključili da se gibanjem koljena iz položaja ekstenzije prema fleksiji od 30° smanjuje udaljenost između otvora femoralnog i tibijalnog tunela. Stoga, ako je presadak fiksiran u 30° fleksije prilikom ekstenzije koljena, povećat će se *in situ* sile na presadak i koljeno će biti stabilnije. Primjenom sile na potkoljenu u sagitalnoj ravnini prema straga, tibija se pomiče straga i skraćuje se udaljenost između otvora femoralnog i tibijalnog tunela čime se skraćuje presadak i smanjuje postoperativni AP laksitet koljena (177). Isto tako, kut fleksije koljena prilikom fiksacije presatka utječe na rotacijsku stabilnost koljena. Debandi i sur. na uzorku su od 12 kadaveričnih koljena uspoređivali rotacijsku stabilnost koljena nakon rekonstrukcije ACL-a dvjema različitim tehnikama (TTT i TDAP) u dva različita položaja koljena (puna ekstenzija i 30° fleksije), tako da su imali četiri različite skupine uzoraka. Pokazali su da kod anatomske rekonstrukcije ACL-a fiksacijom presatka u 30° fleksije koljena postoji najmanji rotacijski laksitet mjeren PS testom (183).

I način fiksacije presatka može utjecati na postoperativni laksitet koljena. U sustavnom pregledu literature i metaanalizi, Hu i sur. pokazali su da transfemoralna

suspenzijska fiksacija presatka u femuru pokazuje manju razliku u AP laksitetu, mjenom instrumentom, između operirane i neoperirane noge u odnosu na fiksaciju interferentnim vijkom. Međutim, nije bilo razlike u AP laksitetu mjenom LT-om i PS testom (184). Nye i sur. u svojoj su studiji uspoređivali fiksnu i prilagodljivu kortikalnu suspenzijsku fiksaciju na modelima svinjskih femura i goveđih tetiva. Koristili su implantate od tri različita proizvođača, jednu fiksnu i dvije prilagodljive kortikalne suspenzijske fiksacije. Rezultati su pokazali da nema razlike u klizanju presatka, krutosti i maksimalnoj sili između fiksne i jedne od prilagodljivih kortikalnih suspenzijskih fiksacija. Međutim, postojala je razlika o odnosu na drugu prilagodljivu kortikalnu suspenzijsku fiksaciju koja je imala veće klizanje i manju krutost u odnosu na fiksnu kortikalnu suspenzijsku fiksaciju, dok je maksimalna sila bila podjednaka. Autori su zaključili da je ta razlika najvjerojatnije posljedica greške u dizajnu čvora na gumbu, ali da klinički značaj ostaje nepoznat (185). Treba naglasiti da kod prilagodljive kortikalne suspenzijske fiksacije može doći do popuštanja zaključavajućeg mehanizma zbog cikličkog opterećenja. Stoga se kod njih preporučuje, nakon zatezanja, osigurati mehanizam zaključavanja postavljanjem dodatnog čvora na gumb (186).

Čvrstoća tibijalne fiksacije neće se povećati postavljanjem vijka koji je većeg promjera od promjera tunela. Eichinger i sur. na svinjskom su modelu pokazali da postavljanje interferentnog vijka koji ima promjer za 1 mm veći od promjera tibijalnog tunela ne smanjuje klizanje presatka u tunelu u odnosu na interferentni vijak jednakog promjera kao tibijalni tunel. Naprotiv, postavljanje vijka većeg promjera rezultiralo je povećanim klizanjem presatka prilikom cikličkog opterećenja, dok je maksimalna sila ostala jednaka kao kod postavljanja vijka istog promjera. Autori su rezultate objasnili činjenicom da vijak većeg promjera komprimira spongioznu kost i proširuje tunel zbog čega se smanjuje trenje između presatka i kosti. Nadalje, smatraju da vijak većeg promjera prilikom prolaska kroz tunel oštećuje presadak. Stoga su autori zaključili da prilikom fiksacije presatka u tibijalnom tunelu interferentnim vijkom treba koristiti vijak jednakog promjera kao promjer tibijalnog tunela (187). Slične rezultate dobili su Micucci i sur. na goveđim modelima. Rezultati njihove studije pokazali su da se najmanje klizanje presatka događa kada se koristi vijak jednakog promjera kao promjer tunela (188). S druge strane, povećanjem duljine vijka može se povećati čvrstoću fiksacije (172). Selby i sur. u istraživanju na

kadaverima uspoređivali su maksimalnu silu HS presatka fiksiranih bioresorptivnim interferentnim vijcima duljine 25 mm i 35 mm. Pokazali su da je srednja maksimalna sila za 38 % veća kada se koristi dulji vijak (189). Povećanje duljine interferentnog vijka poboljšava čvrstoću fiksacije znatno bolje nego povećanje promjera vijka (190).

Prema podacima Danskog registra rekonstrukcija ACL-a, kod rekonstrukcije ACL-a HS presatkom, fiksna kortikalna suspenzijska fiksacija na femuru nosila je značajno veći rizik od revizije u odnosu na ostale metode fiksacije na femuru (prilagodljiva kortikalna fiksacija, transfemoralna suspenzijska fiksacija i interferentni vijak) u razdoblju od dvije godine nakon zahvata (191). S druge strane, prema podacima nacionalnih registara Norveške i Švedske, u istom razdoblju praćenja, fiksacija presatka na femuru metalnim interferentnim vijkom nosila je veći rizik za reviziju nego kortikalna suspenzijska fiksacija i transfemoralna suspenzijska fiksacija. Prema istoj studiji, transfemoralna suspenzijska fiksacija nosila je najmanji rizik za reviziju (192).

Naposljetku, treba spomenuti rad Järvinena i sur. koji su doveli u sumnju brojne studije koje su ispitivale čvrstoću inicijalne fiksacije presatka kao i metodologiju tih studija. U svom su osvrtu zaključili da novije studije ne pokazuju da tetivni presadci imaju veću učestalost iskliznuća presatka na mjestu fiksacije i da povećanje laksiteta koljena u ranom postoperativnom razdoblju nije povezano s vrstom presatka i načinom fiksacije. Nadalje, zaključili su da se u većini biomehaničkih studija o ACL-u koriste životinjski modeli, prije svega modeli svinjskih koljena i goveđih tetiva, a onda se rezultati tih istraživanja prenose na koljeno čovjeka i donose klinički relevantni zaključci (169).

1.5.1.4. Ishod liječenja nakon rekonstrukcije ACL-a

Osobe s rekonstrukcijom ACL-a imaju veću razinu aktivnosti nego osobe liječene konzervativno te manju učestalost ozljeda meniska i drugih zahvata na koljenu (153, 193). Kod osoba koje imaju udruženu ozljedu ACL-a i rupturu meniska, nakon rekonstrukcije ACL-a povećava se vjerojatnost spontanog cijeljenja meniska. Veća je vjerojatnost spontanog cijeljenja lateralnog meniska nego medijalnog meniska, od 55 do 74 % u odnosu na 50 do 61 % (194). Isto tako, ako se uz rekonstrukciju ACL-a čini i popravak meniska, kratkoročno je manja učestalost reoperacije meniska. Opet, rezultati su bolji za lateralni nego za medijalni menisk (195).

Dugoročno praćenje pacijenata nakon rekonstrukcije ACL-a pokazuje vrlo dobre rezultate u pogledu zadovoljstva pacijenata, stabilnosti i funkcije koljena te razine aktivnosti (196). Na osnovi ankete upućene europskim i američkim ortopedima Lynch i sur. odredili su kriterije za uspješan ishod liječenja jednu do dvije godine nakon rekonstrukcije ACL-a. To su izljev u koljenu, „propadanje” koljena, snaga natkoljene muskulature, povratak sportu i subjektivna procjena ishoda liječenja (197). Ardern i sur. pokazali su da je zadovoljstvo pacijenata nakon zahvata povezano s povratkom razini aktivnosti prije ozljede, većom samoučinkovitošću koljena (engl. *knee self efficacy*) i većom kvalitetom života mjerenom upitnikom *Knee Injury and Osteoarthritis Outcome Score (KOOS)* (147).

U 15-godišnjem praćenju pacijenata s rekonstrukcijom ACL-a, Leys i sur. pokazali su odlične rezultate u pogledu zadovoljstva pacijenata, simptoma, funkcije i stabilnosti koljena te razine aktivnosti. Gotovo 80 % pacijenata kojima je učinjena rekonstrukcija ACL-a HS presatkom vratila se visokoj razini aktivnosti, dok je 72 % prijavilo dobru ili izvrsnu funkciju koljena (198). U kratkoročnom praćenju, više od 90 % pacijenata imalo je zadovoljavajuće rezultate (199). U dugoročnom praćenju, između 75 i 80 % pacijenata nakon rekonstrukcije ACL-a, prema IKDC upitniku, imalo je normalnu ili gotovo normalnu funkciju koljena (200). Međutim, normalna koljena, prema IKDC upitniku, u ultradugoročnom praćenju od 24,5 godina ostaju normalna, dok se gotovo normalna koljena, prema IKDC upitniku, pogoršavaju prema abnormalnim i izrazito abnormalnim koljenima (200, 201). Ponzio i sur. u svojoj su studiji usporedbom rezultata 5-godišnjeg i 15-godišnjeg praćenja ishoda iste skupine pacijenata kojima je učinjena rekonstrukcija ACL-a pokazali da nema pogoršanja kliničkih rezultata

između srednjoročnog i dugoročnog praćenja te da postignuti rezultati nakon zahvata ostaju dugoročno stabilni (196).

S druge strane, rekonstrukcija ACL-a ne može u potpunosti uspostaviti normalnu kinematiku koljena. Svaka će četvrta osoba nakon rekonstrukcije ACL-a zadobiti drugu ozljedu koljena unutar dvije godine od zahvata što znači da rekonstrukcija ACL-a ne uspostavlja normalnu anatomiju i kinematiku koljena (202). Štoviše, kinematika koljena nakon rekonstrukcije ACL-a sličnija je kinematici koljena s rupturiranim ACL-om nego kinematici koljena s intaktnim ACL-om (67, 138). Kada se provode biomehanička ispitivanja na modelima, onda se uočava da kod ispitivanja izoliranih pokreta rekonstruirani ACL sprječava prednju translaciju tibije slično kao nativni ACL te u manjoj mjeri i unutrašnju rotaciju tibije. Međutim, kada se ispituju udruženi pokreti ili simuliraju uvjeti koji najbliže odgovaraju pokretima skoka i doskoka te promjenama smjera, rekonstruirani ACL ne uspostavlja kinematiku nativnog ACL-a (67). Stupanj laksiteta, odnosno pozitivan pivot shift test nakon rekonstrukcije ACL-a, pokazao se kao značajan pokazatelj nezadovoljstva pacijenta, lošije funkcije koljena, nestabilnosti koljena te razine sportske i fizičke aktivnosti nakon rekonstrukcije ACL-a (116, 203). I brojni drugi, objektivni parametri, poput maksimalne fleksije koljena, momenta ekstenzije i fleksije pri hodu, maksimalne rotacije tibije pri hodu te opsega pokreta, pokazuju da postoji razlika između operiranog i zdravog koljena (92). Zbog navedenoga se nakon rekonstrukcije ACL-a čak jedna trećina pacijenata ne uspije vratiti na razinu aktivnosti koju su imali prije ozljede (204).

Nadalje, iako su dugoročni subjektivni rezultati rekonstrukcije ACL-a vrlo dobri, dosadašnje studije pokazale su da od 60 do 90 % osoba nakon rekonstrukcije ACL-a razvije određene degenerativne promjene koljena i OA 20 godina od zahvata (106, 205). Stupanj oštećenja hrskavice nakon rekonstrukcije ACL-a povezan je sa strukturnim i anatomskim svojstvima presatka. Oštećenja hrskavice godinu dana nakon zahvata manja su što presadak bliže reproducira strukturna i anatomska svojstva nativnog ACL-a (101). Međutim, većina biomehaničkih studija nakon rekonstrukcije ACL-a pokazala je da to nije slučaj. Koljena s rekonstruiranim ACL-om imaju povećanu unutrašnju rotaciju tibije i povećan stres na medijalnoj strani koljena što dugoročno dovodi do oštećenja hrskavice medijalnog odjeljka koljena i OA (67). Anatomska rekonstrukcija ACL-a bolje uspostavlja kinematiku nativnog ACL-a, stoga

je prevalencija OA koljena manja kod osoba kojima je učinjena anatomska rekonstrukcija ACL-a. Rothrauff i sur. u sustavnom su pregledu literature pokazali da je prevalencija OA u srednjem razdoblju praćenja preko 15 godina gotovo upola manja kod anatomske rekonstrukcije ACL-a u odnosu na neanatomsku rekonstrukciju ACL-a, odnosno 23,2 % prema 43,9 % (206). Zbog navedenoga se i ovdje pozitivan PS test pokazao kao dobar pokazatelj razvoja OA koljena nakon rekonstrukcije ACL-a (207). Također, medijalna meniscektomija i oštećenje hrskavice u trenutku zahvata pokazali su se kao snažni predskazatelji razvoja OA koljena i lošijeg ishoda općenito (196, 200, 208). Štoviše, rezultati dugoročnog praćenja pacijenata kojima je učinjena rekonstrukcija ACL-a, a u trenutku operacije nisu imali ozljedu meniska ili hrskavice, pokazuju da je kod tih pacijenata učestalost OA usporediva s normalnom populacijom (208).

1.6. Presadci u rekonstrukciji prednjega križnog ligamenta

Presadci koji se danas koriste za rekonstrukciju ACL-a ne mogu u potpunosti nadomjestiti anatomske oblik i složenu funkciju nativnog ACL-a (58). Nativni ACL ima oblik pješčanog sata, najuži je u sredini, a najdeblji na femoralnom i tibijalnom hvatištu. S druge strane, presadci su cilindričnog oblika i jednake debljine cijelom duljinom. Kada bi debljinu presatka mjerili prema hvatištima ACL-a, dobili bismo presadak koji je prevelik za interkondilarnu udubinu i koji bi uzrokovao patološki sraz (34). Stoga, presadci imitiraju središnji dio nativnog ACL-a. Zbog navedenoga, rekonstrukcijom ACL-a ne može se u potpunosti uspostaviti normalna kinematika koljena (58).

1.6.1. Vrste presadaka za rekonstrukciju ACL-a

Presadci koji se koriste za rekonstrukciju ACL-a mogu se podijeliti u tri skupine. Prvu skupinu čine presadci koji se uzimaju od samog pacijenta na kojem se izvodi zahvat rekonstrukcije ACL-a, tzv. autologni presadci ili autografiti. Drugu skupinu čine presadci koji se uzimaju s humanih kadavera i pohranjuju se u bankama tkiva, tzv. alografiti. Treću skupinu presadaka čine presadci od umjetnih materijala, tzv. sintetički presadci (113).

1.6.1.1. Autologni presadci za rekonstrukciju ACL-a

Autologni presadci uzimaju se od dijela ili cijele tetive ili od ligamenta samog pacijenta. Glavna prednost autoloških presadaka jest što ne uzrokuju reakcije odbacivanja ni alergijske reakcije, a također nema rizika od prijenosa bolesti. S druge strane, uzimanjem autoloških presadaka produljuje se vrijeme kirurškog zahvata kod rekonstrukcije ACL-a i vrijeme oporavka nakon zahvata. Nadalje, na mjestu uzimanja autološkog presatka često zaostaju tegobe u smislu bolova i oslabljene funkcije, tzv. *graft site morbidity*, što značajno može utjecati na duljinu oporavka i cjelokupno zadovoljstvo pacijenta nakon zahvata (113).

Autologni tetivni presadci nakon implantacije u koštane tunele prolaze kroz niz biokemijskih i histoloških promjena koje nazivamo ligamentizacija presatka. Pri tome se sastav kolagena koji se nalazi u tetivama mijenja i postaje sličniji sastavu kolagena koji se nalazi u nativnom ACL-u (209). Promjene se, osim u ekstracelularnom matriksu, očituju i staničnom repopulacijom te neovaskularizacijom presatka (210). Claes i sur. u sustavnom su pregledu literature zaključili da se proces

ligamentizacije presatka može podijeliti u tri stadija (rani stadij, stadij remodeliranja i stadij maturacije), ali da ne postoji konsenzus oko duljine samog procesa. Također su zaključili da tetivni presadak nakon implantacije u koljeno cijelo vrijeme ostaje vijabilan, uz minimalne znakove nekroze (210). S druge strane, Abe i sur. analizom presadaka elektronskim mikroskopom pokazali su da svi presadci pokazuju smanjenje broja kolagenih fibrila velikog promjera zbog čega ultrastruktura presadaka nikad ne poprima onu nativnog ACL-a (211). To potvrđuju i biomehanička istraživanja presadaka na životinjskim modelima. Weiler i sur. pokazali su da su biomehanička svojstva presatka načinjenog od tetive ST-a slabija od biomehaničkih svojstava nativnog ACL-a godinu dana nakon rekonstrukcije ACL-a (212). Slične zaključke donijeli su Kondo i sur. uspoređujući presadak načinjen od dijela Ahilove tetive i nativni ACL dvije godine nakon rekonstrukcije ACL-a (213).

Najčešće upotrebljavani autologni presadci za rekonstrukciju ACL-a jesu ligament patele (BTB), tetive hamstringsa (HS) te tetiva kvadricepsa (engl. *quadriceps tendon*, QT) (58, 172, 214). U anketi koju su 2013. godine proveli među ortopedima koji se bave rekonstrukcijom ACL-a, Chechik i sur. pokazali su da gotovo dvije trećine ortopeda za rekonstrukciju ACL-a koristi presadak HS-a, dok jedna četvrtina ortopeda koristi presadak BTB-a (215). HS presadak upotrebljava gotovo tri četvrtine ortopeda u Europi, dok u Sjevernoj Americi ortopedi podjednako koriste presatke HS i BTB (215). U Sjevernoj Americi primjetan je porast rekonstrukcije ACL-a HS-om (215).

1.6.1.1.1. Autologni presadak patelarnog ligamenta (BTB)

Presadak BTB-a najčešće se uzima od srednje trećine patele, zajedno s koštanim blokovima od dijela patele i tuberozitasa tibije koji se nalaze na krajevima presatka (216). Upotreba ligamenta patele kao presatka za ACL u početku je predstavljala presadak uzet od medijalne ili srednje trećine ligamenta patele s dijelom kosti s patele, koji je bio vezan za tibiju. Takav se presadak postavljao u koljeno ispod Hoffinoga masnog tkiva, a ispred tibije, kako je opisao Jones, ili kroz tibijalni tunel kako je opisao Brückner (23, 217). Slobodni presadak ligamenta patele popularizirao je Franke 1976. godine objavivši rezultate rekonstrukcije ACL-a slobodnim BTB presatkom kod 130 pacijenata (1, 25).

BTB presadak uzima se u položaju koljena od 90° fleksije kroz okomiti rez kože iznad ligamenta patele, od vrška patele do ispod tuberozitasa tibije, u duljini od 8 cm (218). Alternativno, mogu se koristiti dva okomita ili vodoravna reza duljine 4 cm, jedan u razini vrška patele, a drugi u razini tuberozitasa tibije (219). Tehnikom s dva reza smanjuje se vjerojatnost prednje koljenske boli i ozljede infrapatelarnih ogranaka živca (220). Zatim se učini uzdužni rez potkožnog tkiva, prepatelarne burze i paratenona (218). Prikaže se srednja trećina ligamenta patele te se učine dva uzdužna reza ligamenta međusobno udaljena od 9 do 10 mm. Zatim se pomoću oscilacijske pile odvoje koštani blokovi na tibiji i pateli, širine od 9 do 10 mm, duljine oko 25 mm na tibiji i oko 20 mm na pateli (219). Prilikom uzimanja koštanog bloka s patele treba paziti da se rezovi ne križaju jer se tako oslabljuje kost (218).

Cooper je u svojoj studiji ispitivao biomehanička svojstva BTB presatka različitih širina sa 21 kadavera (14 muških i 7 ženskih). Srednja maksimalna sila BTB presatka širine 7 mm na četiri uzorka iznosila je 2238 N (± 316 std). Srednja maksimalna sila BTB presatka širine 10 mm određivala se u dvije skupine, s pet uzoraka u svakoj skupini. U prvoj skupini srednja maksimalna sila iznosila je 3057 N (± 351 std), a u drugoj 2664 N (± 395 std). Srednja maksimalna sila za obje skupine BTB uzoraka širine 10 mm iznosila je 2977 N (± 516 std). Srednja maksimalna sila BTB presatka širine 15 mm na pet uzoraka iznosila je 4389 N (± 709 std). Nedostatak studije je mali broj uzoraka, a nije navedena ni raspodjela uzoraka po dobu i spolu (221).

Prednosti BTB presatka jesu dostupnost i lagano pribavljanje. BTB presadak ima dobra biomehanička svojstva i mogućnost koštanog urastanja u tunele na femuru i tibiji. S druge strane, uzimanje BTB presatka može uzrokovati prednju koljensku bol, bol pri klečanju, gubitak osjeta s prednje strane koljena, prijelom patele, rupturu ligamenta patele i slabost kvadricepsa (222). Kvaliteta tkiva ligamenta patele značajno utječe na snagu presatka. Pokazano je da histološke promjene ligamenta patele u sklopu koljena skakača mogu povećati rizik od rupture presatka. Alentorn-Geli i sur. na uzorku od 559 slučajeva rekonstrukcije ACL-a BTB presatkom kod 548 nogometaša retrospektivno su analizirali utjecaj kronične degeneracije ligamenta patele na rupturu presatka. Stupanj degeneracije određivali su na preoperativnim MR snimkama koljena. Njihovi su rezultati pokazali da prisutnost kroničnih promjena ligamenta patele statistički značajno povećava rizik od rupture presatka kod primarne rekonstrukcije ACL-a BTB presatkom. Rizik se povećavao s

većim stupnjem degeneracije ligamenta. Ukupan rizik rupture BTB presatka bio je 21 puta veći u slučaju degeneracije tetive (223).

U tablici 1.2 sažeto su prikazane prednosti i nedostaci upotrebe BTB presatka kod rekonstrukcije ACL-a.

Tablica 1.2. Prednosti i nedostaci BTB presatka kod rekonstrukcije ACL-a (219-225)

Prednosti	Nedostaci
Cijeljenje kosti na kost	Prednja koljenska bol
Očuvana insercija ligamenta za kost – fiziološka rekonstrukcija	Bol kod klečanja Insercijska tendinopatija
Strukturalna sličnost nativnom ACL-u	Ruptura ligamenta patele
Dobra maksimalna sila i krutost	Prijelom patele
Manje istezanje presatka	Produljen oporavak funkcije kvadricepsa
Manja stopa reruptura	Veća učestalost atrofije natkoljenih mišića
Manja učestalost proširenja tunela	Tehnički zahtjevniji zahvat

1.6.1.1.2. Autologni presadak tetiva hamstringsa (HS)

Presadak HS-a sastoji se od tetive ST-a s tetivom ili bez tetive GR-a (216). Prvu anatomsku rekonstrukciju ACL-a jednostrukom tetivom ST-a opisao je Galeazzi 1934. godine (20). U svojoj tehnici Galeazzi je odvojio tetivu ST-a proksimalno od mišića, dok ju je distalno ostavio na hvatištu *pes anserinusa*. Tetivu je potom provukao kroz tunele na tibiji i femuru te fiksirao na lateralnom kortikalisu femura (20). McMaster je 1974. godine opisao sličnu tehniku kao Galeazzi, ali je koristio jednostruku tetivu GR-a. Najprije je šavovima na mišićnotetivnom spoju pričvrstio GR za ST, a potom tetivu presjekao ispod šava i provukao kroz tunele na tibiji i femuru (26). Rekonstrukciju ACL-a objema tetivama HS-a opisao je Lipscomb 1982. godine (27). U opisu ove tehnike tetive ST-a i GR-a bile su odvojene na proksimalnom hvatištu, a ostale su vezane distalnim hvatištem za *pes anserinus*. Jednostruke tetive ST-a i GR-a provučene su kroz tunele na tibiji i femuru te fiksirane na lateralnom kortikalisu femura (27).

Rekonstrukciju ACL-a slobodnim četverostrukim presatkom tetiva HS-a opisao je 1988. godine Friedman i taj je zahvat postao zlatni standard u rekonstrukciji ACL-a tetivama HS-a (28). Tetive ST-a i GR-a pribavljene su vertikalnom rezom iznad *pes*

anserinusa i odvojene od tibije. Potom su se tetive odvojile od proksimalnog hvatišta striperom. Obje su tetive presavijene te se tako dobio četverostruki presadak od dvostruko presavijene tetive ST-a i dvostruko presavijene tetive GR-a (28).

Presadak HS uzima se u položaju koljena od 90° fleksije kroz okomiti ili kosi rez kože iznad *pes anserinusa* u duljini oko 3 cm. *Pes anserinus* nalazi se na sredini između tibijalnog tuberkula i posteromedijalnog ruba tibije (224). Korištenjem kosog reza smanjuje se vjerojatnost ozljede živca safenusa i njegove infrapatelarne grane (225). Tupim ili oštrim prepariranjem pristupa se na fasciju mišića sartorijusa koja prekriva tetive GR-a i ST-a (224, 226). Fascija se incidira u smjeru tetiva GR-a i ST-a, a rez se može postaviti iznad tetive GR-a ili iznad tetive ST-a. Kada se tetive prikažu i oslobode od adhezija, mogu se odvojiti na dva načina. Distalnim načinom tetive se najprije odvoje s hvatišta na tibiji, krajevi se tetiva prošiju, a potom se tetive odvoje od mišića zatvorenim tetivnim striperom. Proksimalnim načinom tetive se otvorenim striperom odvoje od mišića, a potom škarama odvoje s hvatišta na tibiji (224, 226).

Uzimanje HS presatka može smanjiti snagu i izdržljivost fleksora koljena (106). Slične rezultate dobili su Armour i sur. kada su ispitivali snagu unutrašnje rotacije tibije nakon rekonstrukcije prednjega križnog ligamenta kod 30 bolesnika nakon dvogodišnjeg praćenja. Utvrdili su da bolesnici kojima je učinjena rekonstrukcija ACL-a tetivama HS-a imaju slabiju unutrašnju rotaciju tibije dvije godine nakon zahvata u usporedbi sa suprotnom, neoperiranom nogom (227).

Nadalje, prilikom uzimanja tetiva može doći do amputacije tetiva i ozljede neurovaskularnih struktura (228). Kao glavna komplikacija uzimanja tetiva HS-a navodi se ozljeda infrapatelarne grane živca safenusa koja se javlja kod 40 do 88 % pacijenata (229). Na ozljedu utječe i položaj reza na koži. Joshi i sur. uspoređivali su učestalost ozljeda infrapatelarne grane živca safenusa kada se za pribavljanje tetiva hamstringsa koristio okomiti rez kože iznad *pes anserinusa* i kada se koristio kosi rez kože. U istraživanje je bilo uključeno 146 pacijenata kojima je učinjena rekonstrukcija ACL-a HS presatkom, svrstanih u dvije skupine prema rezu kože kojim se pristupalo na tetive. Autori su pratili gubitak osjeta u inervacijskom području infrapatelarne grane živca safenusa treći dan od zahvata te oporavak živca u razdobljima od tri, šest i 12 mjeseci od ozljede. Rezultati su pokazali da je učestalost ozljede infrapatelarne grane živca safenusa u skupini s okomitim rezom iznosila 25 %, a u

skupini s kosim rezom 16,36 %. Oporavak živca počeo je ranije u skupini s kosim rezom (230).

HS imaju zaštitnu ulogu kao agonisti ACL-a. Medijalni HS, u koje ubrajamo GR i ST, sprječavaju dinamički valgus koljena koji je rizični faktor za rupturu ACL-a (231). Toor i sur. u svom su istraživanju na kadaverima pokazali da HS doprinose anteroposteriornoj, rotacijskoj i valgus stabilnosti koljena. U istraživanju su postupno opuštali strukture *pes anserinusa*, imitirajući uzimanje jedne ili obje tetive HS-a za rekonstrukciju ACL-a, te promatrali utjecaj na stabilnost koljena s ACL-om i bez ACL-a, u sve tri ravnine. Pokazali su da se oduzimanjem HS-a povećava prednja translacija i vanjska rotacija tibije, a taj je učinak izraženiji kada se uzimaju obje tetive HS-a. Oduzimanje HS-a ima najizraženiji utjecaj na prednju translaciju koljena bez ACL-a pri fleksiji od 30° (232).

U tablici 1.3 sažeto su prikazane prednosti i nedostaci upotrebe HS presatka kod rekonstrukcije ACL-a.

Tablica 1.3. Prednosti i nedostaci HS presatka kod rekonstrukcije ACL-a (226-234)

Prednosti	Nedostaci
Manji rez kože pri uzimanju presatka	Slabija fiksacija presatka u kost
Jednostavnija priprema presatka	Sporije urastanje presatka u koštane tunele
Lakše provlačenje presatka kroz tunele	Veća vjerojatnost produljenja presatka
Velika maksimalna sila	Veća vjerojatnost proširenja tunela
Veća površina poprečnog presjeka	Potencijalno slabija snaga duboke fleksije
Manje postoperativne boli	Slabljenje agonista ACL-a
Manja atrofija mišića natkoljenice	Ozljeda živca safenusa
Bolje reproducira biomehaniku ACL-a	

Budući da je jedan od glavnih dijelova ove doktorske disertacije određivanje antropometrijskih i biomehaničkih svojstava presatka trostruko presavijene tetive ST-a (3ST), pružit će se osvrt na studije kod kojih se koristio navedeni presadak.

U jednoj od prvih studija o upotrebi presatka 3ST, Barber je prospektivno pratio 21 pacijenta kojima je učinjena rekonstrukcija ACL-a presatkom 3ST i koštanim blokovima s tibije koji su postavljeni unutar presatka na tibijalnom i femoralnom

hvatištu. Učinjene su 22 rekonstrukcije ACL-a, a prosječno praćenje pacijenata iznosilo je 29 mjeseci. Rezultati su pokazali značajno poboljšanje Tegner i Lysholm upitnika ishoda, smanjenje AP translacije mjerene KT-om te smanjenje rotacijske nestabilnosti mjerene PS testom. Ukupno je 82 % pacijenata prijavilo dobre do izvrsne rezultate (233).

Zysk i sur. analizirali su 35 pacijenata kojima je učinjena rekonstrukcija ACL-a presatkom 3ST, a fiksacija presatka suspenzijskom fiksacijom na femuru i koncima zavezanim na podložnu ploču ili kortikalni vijak na tibiji. Prosječno vrijeme praćenja iznosilo je 28 mjeseci od zahvata. Od 35 pacijenata, njih 19 vratilo se razini aktivnosti prije ozljede. Također, 24 pacijenta imalo je LT 1+ ili manji te negativan PS test. Ukupno je 28 pacijenata prijavilo normalnu i gotovo normalnu funkciju koljena. Autori su naglasili da je većina pacijenata imala značajno proširenje femoralnog i tibijalnog tunela, ali da to nije utjecalo na klinički ishod (234).

Također, treba spomenuti istraživanje Drocca i sur. koji su uspoređivali ishod liječenja nakon rekonstrukcije ACL-a između pacijenata kod kojih je korišten presadak 3ST te presadak dvostrukog ST-a i dvostrukog GR-a. U svakoj skupini bilo je 45 pacijenata, a najmanje vrijeme praćenja iznosilo je 12 mjeseci. Rezultati su pokazali da nema razlike između dviju skupina u objektivnim pokazateljima ishoda, dok su subjektivni pokazatelji IKDC upitnika ishoda statistički značajno bili veći za 3ST skupinu. Nije bilo razlike u povratku sportskim aktivnostima između skupina. Na osnovi rezultata istraživanja autori su zaključili da presadak 3ST jamči jednaku stabilnost koljena kao presadak dvostrukih tetiva ST-a i GR-a te da je presadak 3ST dobar izbor za rekonstrukciju ACL-a (235).

1.6.1.1.3. Autologni presadak tetive kvadricepsa (QT)

Presadak QT-a uzima se od srednje trećine QT-a s koštanim blokom ili bez koštanog bloka s patele. Pogrešno se navodi da su Marshall i sur. prvi opisali upotrebu QT-a kao presatka za rekonstrukciju ligamenata (236, 237); oni su opisali upotrebu složenog presatka koji su činili QT, prepatelarno tkivo i ligament patele (238). Taj je presadak napušten jer je imao znatno slabija biomehanička svojstva od nativnog ACL-a što je pokazao i Noyes sa sur. u svojoj studiji (82). Tehniku uzimanja presatka srednje trećine QT-a s koštanim blokom prvi je opisao Blauth 1984. godine na njemačkom jeziku, a popularizirao Stäubli 1992. godine objavom tehnike i rezultata

na engleskom jeziku (228). Harris i sur. u svom su radu opisali anatomiju i slojeve QT-a te pokazali da presadak QT-a s koštanim blokom ima odgovarajuća biomehanička svojstva za rekonstrukciju ACL-a (236). Kako bi smanjio rizik od prijeloma patele, Fulkerson je 1999. godine objavio modificiranu tehniku uzimanja QT-a bez koštanog bloka s patele (239). Navedenim tehnikama može se dobiti presadak duljine 8 cm, širine 10 mm i debljine oko 6 do 7 mm (228).

Presadak QT-a uzima se u položaju koljena od 90° fleksije. Presadak se može uzimati kroz uzdužni ili poprečni kožni rez duljine oko 2 do 3 cm iznad baze patele (240, 241). Nakon toga se učini uzdužni rez prepatelarne burze i prikaže tetiva. Učine se dvije usporedne incizije tetive udaljenosti od 8 do 12 mm u duljini od 6 do 8 cm, ovisno o tome koristi li se koštani blok s patele ili samo tetiva. S obzirom na to da je tetiva kvadricepsa trilaminarna struktura, moguće je uzeti presadak djelomične debljine tetive ili pak pune debljine tetive. To se može učiniti običnim kirurškim setom ili posebnim striperima za tetivu kvadricepsa i rezačima za tetivu kvadricepsa. Nakon uzimanja presatka, rubove tetive kvadricepsa treba približiti šavovima (240, 241).

Shani i sur. u studiji na kadaverima uspoređivali su biomehanička svojstva presatka tetive kvadricepsa i ligamenta patele. Svojstva 12 presadaka QT-a pune debljine s koštanim blokom širine 10 mm uspoređivana su sa 11 presadaka BTB-a također širine 10 mm. Srednja dob kadavera u QT skupini iznosila je 43,9 godina ($\pm 13,6$ std, raspon od 19 do 55), dok je srednja dob kadavera u BTB skupini iznosila 41,5 godina ($\pm 7,6$ std, raspon od 24 do 52). Studija je pokazala da su strukturalna i mehanička svojstva presatka QT-a pune debljine bolja od svojstava BTB-a. Površina poprečnog presjeka presatka QT-a bila je gotovo dvostruko veća od površine poprečnog presjeka presatka BTB-a: $91,2 \text{ mm}^2$ ($\pm 10,93$ std) prema $48,4 \text{ mm}^2$ ($\pm 8,08$ std). Maksimalna sila bila je veća za presadak QT-a i iznosila je 2185,9 N ($\pm 758,8$ std), dok je za presadak BTB-a iznosila 1580,6 N ($\pm 479,4$ std). Krutost je također bila veća kod QT presatka; iznosila je 466,2 N/mm ($\pm 133,3$ std) prema 278 N/mm (± 75 std) za presadak BTB-a (237). Treba naglasiti da je u ovoj studiji ispitivan presadak QT-a pune debljine.

S druge strane, Cavaignac i sur. u kohortnoj su studiji uspoređivali funkcionalni ishod pacijenata kojima je učinjena rekonstrukcija ACL-a QT presatkom i HS presatkom. U studiju je bilo uključeno 95 pacijenata s minimalnim praćenjem od tri godine. Od

ukupnog broja, devet je pacijenata izgubljeno u praćenju, a tri su pacijenta zadobila rupturu presatka (1 QT i 2 HS), tako da su na kraju studije preostala 83 pacijenta (44 QT i 39 HS). Rezultati su pokazali da su, u usporedbi s HS presatkom, rezultati rekonstrukcije ACL-a QT presatkom u pogledu zaostalog laksiteta i funkcionalnog ishoda jednaki ili bolji (242).

Prilikom uzimanja QT presatka neminovno dolazi do slabljenja ostatnog dijela QT-a što u rijetkim slučajevima može dovesti do rupture ostatnog dijela QT-a. Stoga su Adams i sur. u studiji na kadaverima ispitivali čvrstoću tetive kvadricepsa nakon uzimanja presatka pune debljine i širine 10 cm sa središnjeg dijela QT-a. Prosječna maksimalna sila intaktnog QT-a iznosila je 3660 N (± 830 std), dok je prosječna maksimalna sila QT-a nakon uzimanja presatka iznosila 2430 N (± 680 std). Njihovi rezultati pokazali su da se uzimanjem QT presatka pune debljine QT oslabljuje za 34 %. Zaključili su da se uzimanjem presatka QT-a djelomične debljine samo djelomično narušavaju biomehanička svojstva ostatnog dijela QT-a te da i takva tetiva ima veću čvrstoću od intaktnoga patelarnog ligamenta (243).

U nedavno objavljenim podacima Danskog registra za rekonstrukcije ligamenata koljena analizirana je učestalost revizija kod rekonstrukcija ACL-a QT presatkom u odnosu na BTB i HS presatke. Istraživanjem je bilo obuhvaćeno 16 579 rekonstrukcija ACL-a autolognim presadcima BTB, HS i QT u razdoblju od 2005. do 2017. godine. Od ukupnog broja rekonstrukcija 531 je učinjena pomoću QT-a, a od toga je 54 % QT presadaka bilo s koštanim blokom s patele. Autori su uspoređivali upitnike ishoda, stabilnost koljena i stopu revizija između tri različita presatka. Prema rezultatima, autologni presadak QT-a povezan je s većom stopom revizija nakon dvije godine u odnosu na BTB i HS presatke (4,7 % za QT naspram 1,5 % za BTB i 2,3 % za HS). Nadalje, QT presadak u odnosu na BTB i HS presatke bio je povezan s većim sagitalnim laksitetom mjerenim artrometrom (1,8 mm za QT naspram 1,6 mm za BTB i 1,5 mm za HS) te većim rotacijskim laksitetom mjerenim pivot shift testom (24 % kod QT-a naspram 19 % kod BTB-a i 18 % kod HS-a). Kod mlađih pacijenata (dob od 16 do 20 godina) stopa revizija QT presadaka bila je još izraženija (10,3 % za QT naspram 4,2 % za BTB i 3,8 % za HS). Stopa revizija QT presadaka bila je izraženija i kod kontaktnih sportaša (definiranih prema Tegner bodovniku većem od 6), a iznosila je 8,6 % za QT presatke prema 1,0 % za BTB presatke i 3,6 % za HS presatke (244).

S obzirom na to da se za rekonstrukciju ACL-a koriste presadci QT-a pune i djelomične debljine zanimljivo je istraživanje Kanakamedale i sur. U sustavnom pregledu uspoređivali su ishode liječenja i komplikacije nakon rekonstrukcije ACL-a između QT presatka pune debljine i QT presatka djelomične debljine. U pregled je bilo uključeno 20 studija sa 1212 pacijenata (1219 koljena) prosječne dobi 29,8 godina (raspon od 15 do 59), s prosječnim praćenjem od 42,2 mjeseca (raspon od 12 do 120). Nije bilo razlike u ishodima liječenja i komplikacijama između dva tipa QT presatka te su autori zaključili da su oba presatka dobar izbor kod rekonstrukcije ACL-a (245).

1.6.1.1.4. Usporedba autolognih presadaka ligamenta patele (BTB) i tetiva hamstringsa (HS)

S obzirom na to da se autologni presadci BTB i HS najčešće koriste u rekonstrukciji ACL-a, postoje brojne studije usporedbe svojstava ovih dvaju presadaka i kliničkog ishoda nakon rekonstrukcije navedenim presadcima (215).

Xie i sur. u metaanalizi su usporedili 22 studije sa 931 pacijentom kojima je učinjena rekonstrukcija ACL-a autolognim BTB presatkom i 999 pacijenata kojima je učinjena rekonstrukcija ACL-a autolognim presatkom HS-a. Iako su rezultati studije pokazali da oba autologna presatka imaju slične funkcionalne ishode, postoje određene razlike. Tako su rezultati pokazali da nema razlike između dva presatka u pogledu AP stabilnosti mjerene instrumentom KT-1000/2000, tzv. artrometrom, te LT-om. Ipak, autori su utvrdili da postoji statistički značajna razlika u PS testu u korist BTB presatka. Stoga su zaključili da su oba presatka usporediva u uspostavljanju anteroposteriorne stabilnosti, dok BTB presadak bolje uspostavlja rotacijsku stabilnost koljena. Nadalje, rezultati funkcionalnih ishoda dvaju presadaka pokazali su statistički značajnu razliku u povratku na razinu aktivnosti prije ozljede, opet u korist BTB presatka. Također su pokazali da je upotreba BTB presatka povezana s češćom pojavom tegoba na mjestu uzimanja presatka, poput prijeloma patele, prednje koljenske boli, boli pri klečanju te slabosti i rupture ligamenta patele. Upotreba HS presatka može uzrokovati slabost fleksora koljena, dok upotreba BTB presatka češće uzrokuje deficit ekstenzije koljena (246).

U sustavnom pregledu i metaanalizi prospektivnih randomiziranih studija, Chee i sur. također su uspoređivali ishod nakon rekonstrukcije ACL-a BTB presatkom i

četverostrukim HS presatkom. U metaanalizu je bilo uključeno 19 studija s ukupno 1784 pacijenta i prosječnim vremenom praćenja od 58,8 mjeseci. Uspoređivali su postoperativnu stabilnost koljena, postoperativni funkcionalni ishod i stopu reruptura. Metaanaliza je pokazala da rekonstrukcija ACL-a četverostrukim HS presatkom daje bolje rezultate u pogledu prednje koljenske boli, klečanja i deficita ekstenzije koljena. Također, četverostruki HS presadak imao je veću maksimalnu silu. Oba su presatka pokazala podjednake rezultate u pogledu stope rerupture presatka, postoperativne stabilnosti i funkcionalnog ishoda (247).

U sustavnom pregledu randomiziranih kontroliranih studija, Ciccotti i sur. uspoređivali su ishod rekonstrukcije ACL-a autolognim presadcima BTB-a i HS-a pri čemu su uključili samo one studije kod kojih je femoralni tunel pripremljen neovisno o tibijalnom tunelu. Pokazali su da nema razlike u stopi revizija između dva presatka, ali da postoji veća stopa prednje koljenske boli i razvoja OA koljena kod BTB presatka. S druge strane, uočili su veću stopu AP laksiteta, mjenog instrumentom, i slabiju snagu fleksije koljena kod HS presatka (248).

Hardy i sur. u sustavnom su pregledu literature uspoređivali komplikacije povezane s uzimanjem presatka HS i BTB kod rekonstrukcije ACL-a. Ukupno je bilo 36 studija koje su zadovoljile uključujuće kriterije. Prema rezultatima, najčešća komplikacija uzimanja presatka HS-a bila je ozljeda živca safenusa, a javljala se u između 39,7 i 88 % slučajeva. Ta se komplikacija može značajno smanjiti ako se umjesto okomitoga kožnog reza koristi kosi kožni rez ili stražnji pristup na tetive. Od ostalih komplikacija najčešći je bio gubitak snage fleksije i unutrašnje rotacije koljena. Autori su zaključili da se uzimanjem tetive ST-a, umjesto obiju tetiva HS-a, može smanjiti učestalost ove komplikacije. Najčešća komplikacija uzimanja BTB presatka bila je prednja koljenska bol koja se javljala u do 46 % slučajeva. Upotrebom dvaju poprečnih rezova kože učestalost prednje koljenske boli može se smanjiti na 13 %. Također, postizanje pune ekstenzije u ranoj rehabilitaciji smanjuje učestalost prednje koljenske boli. Od ostalih komplikacija uzimanja BTB presatka navode se prijelom patele u više od 1 % slučajeva te smanjenje snage ekstenzije koljena (229).

Stańczak i sur. u prospektivnoj su randomiziranoj studiji uspoređivali ishod rekonstrukcije ACL-a HS i BTB presadcima nakon godinu dana rehabilitacije. U studiju je bilo uključeno 96 pacijenata, po 48 u svakoj grupi, u dobi od 18 do 55

godina. Rezultati su pokazali da nije bilo značajne razlike između dvije skupine u funkcionalnom ishodu, prednjoj koljenskoj boli i razini aktivnosti. Autori su zaključili da u ranoj fazi praćenja od jedne godine nema razlike između dvije skupine pacijenata (249).

S druge strane, prema podacima iz Norveškog registra ligamenata koljena postoje razlike između HS i BTB presatka. Persson i sur. uspoređivali su učestalost revizija nakon rekonstrukcije ACL-a navedenim dvama presadcima. Na uzorku od 14 302 pacijenta, od kojih je 3428 imalo rekonstrukciju ACL-a BTB presatkom, a 9215 rekonstrukciju ACL-a HS presatkom, pokazali su da je učestalost revizija veća prilikom rekonstrukcije ACL-a autolognim HS presatkom. Taj je rizik više nego dvostruko veći za HS presatke u odnosu na BTB presatke. Također, mlađa dob pacijenata i indeks tjelesne mase manji od 25 kg/m^2 nosili su veći rizik za reviziju (250).

Zanimljivo istraživanje objavili su Maletis i sur. Uspoređivali su učestalost postoperativnih infekcija nakon rekonstrukcije ACL-a BTB i HS presadcima na velikom uzorku od 10 626 slučajeva. U istraživanje su uključeni i slučajevi rekonstrukcije ACL-a BTB alograftom. Rekonstrukcija autolognim BTB presatkom bilo je 2965, odnosno 27,9 %, rekonstrukcija autolognim HS presatkom bilo je 3257, odnosno 30,7 %, dok je rekonstrukcija alogenim BTB presatkom bilo 4404, odnosno 41,4 %. Ukupna učestalost postoperativnih infekcija za sve presatke iznosila je 0,48 %, od toga je učestalost dubokih infekcija iznosila 0,32 %, a površinskih infekcija 0,16 %. Istraživanje je pokazalo da rekonstrukcija ACL-a autolognim HS presatkom ima 8,2 puta veći rizik za nastanak dubokih infekcija od rekonstrukcije autolognim BTB presatkom, dok nije bilo značajne razlike između presadaka u pogledu razvoja površinskih infekcija (251).

Naposljetku, već prethodno spomenuti autor Xie sa sur. je u drugom sustavnom pregledu s metaanalizom uspoređivao učestalost OA koljena nakon rekonstrukcije ACL-a BTB presatkom i HS presatkom. Sustavnim pregledom bilo je obuhvaćeno ukupno 14 studija, 12 randomiziranih kontroliranih studija i dvije prospektivne kohortne studije, s ukupno 1443 pacijenta. Analizirana je postoperativna stabilnost koljena, funkcionalni ishod, stopa ruptуре presatka i učestalost osteoartritisa nakon minimalnog praćenja od pet godina. Rezultati su pokazali da je učestalost OA

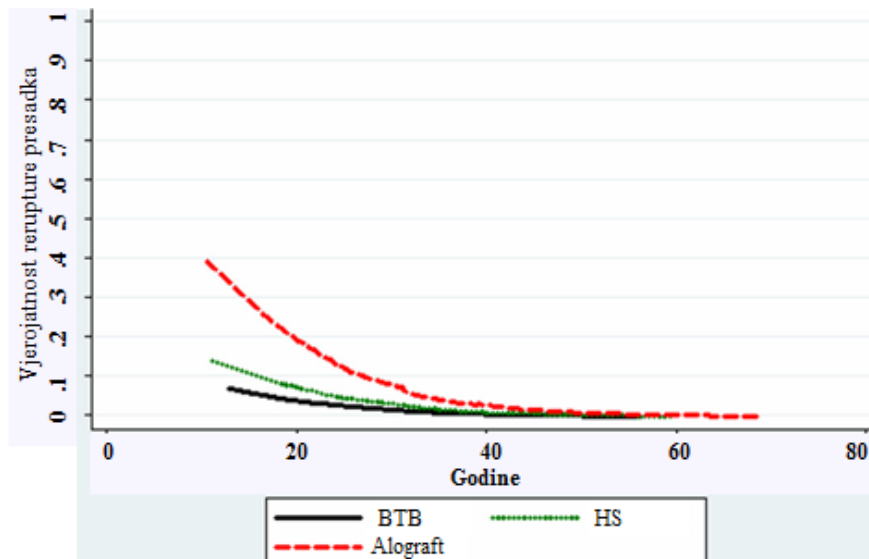
značajno veća kod rekonstrukcije ACL-a BTB presatkom i da je rizik od razvoja OA koljena 61 % veći za BTB presadak u odnosu na HS presadak. Međutim, važno je naglasiti da je usporedba razvoja osteoartritisa učinjena na osnovi sedam studija, od kojih je u tri studije učestalost bila veća za BTB presadak, a u četiri studije učestalost je bila podjednaka za oba presatka. Također, samo su četiri studije koristile klasifikaciju OA. Zbog toga autori upozoravaju da se rezultati ove metaanalize trebaju oprezno interpretirati (152). Učestalost OA bila je veća za BTB presadak i u sustavnom pregledu koji su proveli Poehling-Monaghan i sur. Analizirali su 12 studija koje su uspoređivale BTB i HS presatke, a imale su minimalno pet godina praćenja. U pet od 12 studija prikazani su podatci o učestalosti OA nakon rekonstrukcije ACL-a; od toga su tri studije pokazale značajno veću učestalost osteoartritisa nakon rekonstrukcije ACL-a BTB presatkom, dok nakon rekonstrukcije ACL-a HS presatkom nije bilo povećane učestalosti OA (252).

1.6.1.2. Alogeni presadci za rekonstrukciju ACL-a

Presadci koji se uzimaju s humanih kadavera nazivaju se alogeni presadci ili alografiti. Budući da nije potrebno uzimati presadak od pacijenta kroz dodatni rez, upotrebom alografiti smanjuje se trajanje operativnog zahvata i eliminiraju se tegobe na mjestu uzimanja presatka. Stoga je i vrijeme oporavka pacijenta nakon zahvata kraće (113). S druge strane, alografiti imaju brojne nedostatke. Prije svega, potrebno je dulje vrijeme da se alograft inkorporira u koštanim tunelima (253). Zatim, postoji povećana vjerojatnost prijenosa zaraznih bolesti te odbacivanja grafta (113). Upotrebom alografiti povećava se cijena operativnog zahvata, a pribavljanje presatka zahtijeva poštivanje dugotrajne i komplicirane procedure zbog čega je dostupnost alografiti manja (254). Nadalje, prilikom obrade alografiti i procesa sterilizacije može doći do promjene biomehaničkih svojstava presatka i smanjene kvalitete presatka što može dovesti do njegovog ranijeg propadanja (255).

Chechik i sur. pokazali su da 11 % ortopeda za rekonstrukciju ACL-a koristi alografiti; taj je postotak gotovo dvostruko veći među ortopedima u Sjevernoj Americi nego u Europi gdje oko jedne petine ortopeda koristi alografiti za rekonstrukciju ACL-a (215). Najčešće upotrebljavani alografiti za rekonstrukciju ACL-a jesu ligament patele, tetive hamstringsa, Ahilova tetiva te tetive tibijalis anteriora i posteriora (113).

Analizirajući podatke iz velike multicentrične skupine pacijenata „Multicenter Orthopedic Outcomes Network (MOON)”, Kaeding i sur. zaključili su da kod mlađih pacijenata i pacijenata s visokom razinom aktivnosti postoji povećana učestalost rupture presatka ako se prilikom primarne rekonstrukcije ACL-a koristi alograft (slika 1.9) (256). Van Eck i sur. kod 206 pacijenata kojima je učinjena rekonstrukcija ACL-a alograftom prijavili su 13 % rupturu presatka. Rizični faktori za rupturu presatka bili su mlađa dob, raniji povratak sportu te povećana tjelesna masa (257).



Slika 1.9. Vjerojatnost rupture presatka u odnosu na dob pacijenta. Uočava se povećana vjerojatnost rupture alogenog presatka kod pacijenata mlađih od 40 godina. Preuzeto iz: Kaeding CC, Pedroza AD, Reinke EK, Huston LJ; MOON Consortium, Spindler KP. Risk factors and predictors of subsequent ACL injury in either knee after ACL reconstruction: prospective analysis of 2488 primary ACL reconstructions from the MOON cohort. *Am J Sports Med* 2015;43(7):1583-90. (256)

Međutim, ako se koriste svježe smrznuti presadci koji nisu zračeni ni kemijski tretirani, onda je učestalost rupture alogernih presadaka slična učestalosti rupture autolognih presadaka (258). Uspoređujući pacijente kojima je učinjena rekonstrukcija ACL-a alogernim presadcima ozračenih i neozračenih Ahilovih tetiva, Rappé i sur. pokazali su da je postotak neuspjeha zahvata u skupini s ozračenim presatkom iznosio 33,3 %, dok je u skupini s neozračenim presatkom taj postotak bio 2,4 %. Iz navedenoga su zaključili da ozračeni presadak ima 14 puta veći rizik rupture od neozračenog presatka (259).

1.6.1.3. Usporedba autolođnih i alođnih presadaka

Hu i sur. napravili su metaanalizu prospektivnih studija razine dokaza I i II, koje su uspoređivale klinički ishod nakon rekonstrukcije ACL-a autolođnim i alođnim presadcima. Prema rezultatima, nije bilo značajne razlike između autolođnih i alođnih presadaka u pogledu nestabilnosti, učestalosti rupture presatka, LT i PS testa te u ishodima mjerenim IKDC, Lysholm i Tegner upitnicima. Međutim, kada se uspoređuju autolođni i alođni presadci patelarnog ligamenta, rezultati pokazuju da se pacijenti kojima je učinjena rekonstrukcija ACL-a autolođnim presatkom ligamenta patele omogućuje povratak višoj razini aktivnosti (260).

Wasserstein i sur. u sustavnom su pregledu literature uspoređivali neuspjeh rekonstrukcije ACL-a autolođnim i alođnim presadcima kod mlađih pacijenata. Analizom je bilo obuhvaćeno ukupno 1016 pacijenata iz sedam studija prosječne dobi od 21,7 godina. Od ukupnog broja pacijenata, 228 pacijenata imalo je rekonstrukciju ACL-a određenim alograftom. Ukupna prevalencija ruptur alođnih presadaka iznosila je 25 %, a autolođnih 9,6 %. Također su analizirali učestalost ruptur alođnih presadaka u odnosu na količinu iradijacije presadaka. Tako je prevalencija ruptur alođnih presadaka ozraćenih niskom dozom zraćenja iznosila 19,5 %, dok je prevalencija ruptur alođnih presadaka ozraćenih visokom dozom zraćenja iznosila 31 %. Zanimljivo, nisu pronašli značajnu razliku između dvije skupine kada su uspoređivali učestalost neuspjeha rekonstrukcije ACL-a između autolođnih presadaka i neozraćenih alođnih presadaka. Autori su zaključili da alođne presatke ne treba koristiti kod mlađih i izrazito aktivnih osoba (261).

U sustavnom pregledu Mariscalca i sur., u koji je bilo uključeno devet studija, uspoređivani su ishodi nakon rekonstrukcije ACL-a autolođnim i alođnim neozraćenim presadcima. U šest od devet studija uspoređivani su autolođni i alođni BTB presadci, u dvije su studije uspoređivani autolođni i alođni HS presadci, a u jednoj su studiji uspoređivani autolođni HS presadci s alođnim presadcima tibijalis anteriora. Analiza je pokazala da nema razlike u učestalosti ruptur presatka, postoperativnoj nestabilnosti i subjektivnim testovima procjene ishoda između autolođnih presadaka i neozraćenih alođnih presadaka. Autori napominju da se rezultati odnose na pacijente u kasnim dvadesetim i ranim tridesetim godinama te da ih treba oprezno interpretirati kod mlađe i aktivnije populacije (258).

Slično su pokazali Maletis i sur. kada su prospektivno uspoređivali pacijente kojima je učinjena rekonstrukcija ACL-a autolognim presadcima (BTB presadak, HS presadak) i tetivnim alogenim presadcima, te analizirali rizik od revizijskog zahvata. Studijom je bilo obuhvaćeno 14 015 pacijenata od kojih je kod 3751 pacijenta, srednje dobi 34,6 godina, za rekonstrukciju ACL-a korišten tetivni alograft. Rezultati su pokazali da je način obrade tetivnih alografta povezan s povećanim rizikom od revizijskog zahvata. I dok je rizik od revizije kod tetivnih alografta koji su obrađivani zračenjem ili kemijskim postupcima bio veći od rizika revizije autolognih presadaka, utvrđeno je da nema razlike u riziku od revizije između tetivnih alografta koji nisu obrađivani zračenjem ili kemijskim postupcima i autolognih presadaka. Nadalje, studija je pokazala da je propadanje alografta izravno povezano s postupkom obrade, odnosno da će alograft prije propasti ako je prošao kroz više različitih postupaka obrade (npr. zračenje i kemijska sterilizacija) (262).

Rezultate istraživanja Maletisa i sur. potvrdili su Wang i sur. U metaanalizi su uspoređivali klinički ishod rekonstrukcije ACL-a autolognim i neozračenim alogenim presatkom te autolognim i ozračenim alogenim presatkom. U metaanalizu su bile uključene sve randomizirane kontrolirane studije usporedbe autolognih i alogenih presadaka kod rekonstrukcije ACL-a u razdoblju od 1990. do 2018. godine. Ukupno je bilo 11 studija sa 1172 pacijenta srednje dobi od 22 do 32,8 godina (raspon od 13 do 62). Sedam studija uspoređivalo je autologne i neozračene alogene presatke, tri su studije uspoređivale autologne i ozračene presatke, dok je samo jedna studija uspoređivala sva tri tipa presadaka. Nije bilo značajne razlike u funkcionalnom ishodu, stopi neuspjeha i učestalosti komplikacija između autolognih i neozračenih alogenih presadaka. S druge strane, postojala je značajna razlika u funkcionalnom ishodu i učestalosti komplikacija između autolognih i ozračenih alogenih presadaka. Autori su utvrdili da je autologni presadak bolji u odnosu na ozračeni alogeni presadak, ali da ne postoji značajna razlika između autolognoga i neozračenoga alogenog presatka kod rekonstrukcije ACL-a (263).

U tablici 1.4 prikazane su prednosti i nedostaci autolognih i alogenih presadaka koji se koriste za rekonstrukciju ACL-a.

Tablica 1.4. Prednosti i nedostaci autolognih i alogenih presadaka kod rekonstrukcije ACL-a

	Autologni presadci	Alogeni presadci
Prednosti	Dostupni	Bez tegoba na mjestu uzimanja
	Nema prijenosa zaraznih bolesti	Manje postoperativne boli
	Nema reakcije primatelja	Kraće trajanje zahvata
	Jeftiniji	Nema slabljenja funkcije na donorskom mjestu
	Brže cijele	Velik izbor presadaka
	Dugoročno ostaju vijabilni	
	Manja stopa ruptura	
	Manja stopa infekcija	
Nedostatci	Tegobe na mjestu uzimanja	Cijena
	Slabljenje funkcije na donorskom mjestu	Nedostupnost
	Dulje trajanje zahvata	Imuna reakcija primatelja
	Ograničena dostupnost	Prijenos zaraznih bolesti
		Urađanje presatka
		Upitna dugoročna vijabilnost
		Veća stopa ruptura
		Veća stopa infekcija

1.6.1.4. Sintetički presadci za rekonstrukciju ACL-a

Sintetički presadci načinjeni su od umjetnih materijala poput poliamida, čelika, svile, ugljikovih i raznih polimernih vlakana. Brojni sintetički materijali povučeni su iz upotrebe zbog visokog postotka rupture, upalne reakcije tkiva i odlaganja čestica u tkivima. Razlog njihova propadanja najčešće su niska biokompatibilnost i slaba otpornost na abraziju i torziju zbog čega se materijal s vremenom troši i otpušta čestice u tkivo (113). Među povučenim sintetičkim polimerima su poli(tetrafluoretilen) „Gore-Tex”, poliester „Leeds-Keio” i „Dacron”, polipropilen „Kennedy LAD” te poli(etilen-tereftalat) „LARS” (113). S obzirom na neuspjeh sintetičkih presadaka, istraživanja su se usmjerila na sintetičke presatke koji su služili kao augmenti biološkim presadcima koji bi na sebe preuzimali opterećenje dok biološki presadak ne postane dovoljno čvrst. Primjer takvog presatka je „Kennedy LAD” (engl. *Ligament Augmentation Device*), traka od isprepletenog polipropilena (264). Drugi sintetički

presadci imali su ulogu trodimenzionalnog nosača, tzv. skafolda (engl. *scaffold*). Najpoznatiji predstavnik ove skupine jest „Leeds-Kaio” ligament koji zapravo predstavlja poroznu protezu ligamenta u koju urasta tkivo i stvara novi ligament (264). Također treba spomenuti i „LARS” ligament (engl. *Ligament Advanced Reinforcement System*) koji je načinjen od polietilentereftalata i ima sposobnost urastanja tkiva (264).

Iako svi spomenuti sintetički materijali imaju dobra biomehanička svojstva i dobre srednjoročne rezultate, njihovim se trošenjem otpuštaju čestice u koljeno izazivajući kroničnu upalnu reakciju na strano tijelo što dugoročno dovodi do degradacije hrskavičnog matriksa i razvoja OA (264).

1.7. Mišić semitendinosus kao presadak u rekonstruktivnoj kirurgiji

1.7.1. Anatomija i funkcija mišića semitendinosa

Polutetivni mišić (lat. *musculus semitendinosus*) dugačak je i smješten u sredini bedra, a pripada stražnjoj skupini mišića bedra. Ostali mišići stražnje skupine bedra jesu dvoglavi bedreni mišić (lat. *musculus biceps femoris*) i poluopnasti mišić (lat. *musculus semimembranosus*). Sva su tri mišića dvozglabna, protežu se iznad kuka, do ispod koljena (265).

Mišić ST započinje zajedničkom tetivom s tetivom duge glave m. bicepsa femorisa, nalazi se medijalno od nje i sa stražnjeg dijela sjedne kvrge (265). Mišić ima dva trbuha, gornji i donji. Dva su trbuha odijeljena tetivnom intersekcijom koja se vidi kao tanka linija s dorzalne strane mišića (266). Drugi autori navode da mišić ima samo jedan trbuh unutar kojeg se utiskuje tanka tetiva i dijeli mišić na dva odjeljka (265, 267). Upravo po ovoj strukturi mišić je dobio ime (265). Rab i sur. na 30 su uzoraka izmjerili srednju duljinu trbuha mišića semitendinosa od sjedne kvrge do tetive od 29,36 cm (± 3 std), dok su Vadgaonkar i sur. na uzorku od 46 kadavera u indijskoj populaciji izmjerili srednju duljinu trbuha mišića od 33,2 cm ($\pm 3,6$ std) (266, 268). Mišićna vlakna usmjerena su prema dolje i ispod polovice bedra prelaze u dugu i tanku tetivu (265, 267). Mišić ST dobiva krvnu opskrbu preko duboke femoralne arterije, odnosno njezina ogranka, medijalne cirkumfleksne femoralne arterije. Njezina duboka grana i dvije perforirajuće arterije opskrbljuju oba trbuha mišića (266). Inervacija mišića prati krvnu opskrbu, a čine je dva motorna ogranka ishijadičnog živca koji se u razini sjedne kvrge odvajaju od ishijadičnog živca ili ostaju unutar epineurija. Ogranak za gornji trbuh ulazi u mišić od 2 do 7 cm distalno od sjedne kvrge, dok ogranak za donji trbuh ulazi u mišić od 11 do 22 cm distalno od sjedne kvrge (266).

Granica između trbuha mišića i tetive, tzv. prijelazna zona, nejasna je i nazubljena, a usmjerena je koso u odnosu na tetivu (268). Tetiva prolazi s medijalne strane kondila femura i tibije te se hvata s medijalne strane proksimalnog dijela tibije zajedno s tetivama mišića GR-a i sartorijusa te zajedno tvore tzv. guščju nogu (lat. *pes anserinus*) (265). Tetiva m. sartorijusa smještena je najproksimalnije, slijedi tetiva GR-a, dok je tetiva ST-a smještena najdistalnije na *pes anserinusu* (226). Titive ST i GR nalaze se između prvog i drugog sloja medijalne strane koljena. U prvom sloju nalazi se tetiva m. sartorijusa, a u drugom sloju površinski dio medijalnoga

kolateralnog ligamenta. Prosječna širina tetive ST-a na *pes anserinusu* iznosi 11,3 mm (raspon od 7,5 do 15,8) (269).

U području *pes anserinusa* tetiva ST-a se širi i na udaljenosti od 3 do 5 cm od tuberozitasa tibije daje intertendinozne tračke prema tetivi mišića gracilisa (270). Od tetive ST-a odvajaju se dva do tri tetivna tračka koji mogu biti izrazito varijabilni veličinom i brojem (270). Najširi i uvijek prisutan jest tračak koji polazi oko 7 cm (raspon od 6 do 8) od hvatišta tetive ST-a za tibiju i spaja se s fascijom gastroknemijusa (271). U petini slučajeva tračak polazi na više od 10 cm od hvatišta tetive ST-a za tibiju (270, 272). Također, mogu postojati još jedan do dva ovakva tračka koji se spajaju s fascijom gastroknemijusa te tračak koji se spaja s poplitealnom fascijom (270). Poznavanje dodatnih tračaka tetive ST-a od iznimne je važnosti prilikom uzimanja tetive za presadak. Ako se svi tračci ne prerežu, može doći do pogrešnog usmjerenja instrumenta za uzimanje tetive i prerane amputacije tetive (272).

Janssen i sur. na uzorku su od 725 pacijenata bijele rase kojima je učinjena rekonstrukcija ACL-a izmjerili srednju duljinu tetive ST-a od 28,9 cm ($\pm 3,1$ std). Također su usporedili duljinu tetive ST-a s visinom pacijenta te su zaključili da postoji pozitivna korelacija između duljine tetive i visine pacijenta (273). Chiang i sur. na uzorku od 100 kineskih pacijenta kojima je učinjena rekonstrukcija ACL-a izmjerili su srednju duljinu tetive ST-a od 28,5 cm ($\pm 2,48$ std). Kao i Janssen i sur., i oni su zaključili da je duljina tetive u pozitivnoj korelaciji s visinom pacijenta. Isto tako, usporedili su duljinu tetive kod kineske populacije s duljinom tetive kod bijele rase te zaključili da bijela rasa ima dulju tetivu (274). Sundararajan i sur. na uzorku od 108 kadavera iz indijske populacije izmjerili su srednju duljinu tetive od 29,52 cm ($\pm 4,06$ std) (275). Razvidno je da duljina tetive ST-a ovisi o antropometrijskim mjerama ispitivane populacije.

S druge strane, Pichler i sur. u istraživanju su analizirali povezanost visine (duljine femura) i duljine tetive ST-a. Na uzorku od 136 nogu sa 93 kadavera utvrdili su povezanost visine i duljine tetive ST-a samo kod ženskih osoba te su zaključili da se visina može koristiti kao prediktivni čimbenik duljine tetive samo kod žena. U njihovu istraživanju srednja duljina tetive ST-a iznosila je 263,7 mm ($\pm 28,32$ std), dok je površina poprečnog presjeka iznosila 11,4 mm² ($\pm 2,06$ std). Muškarci su imali

značajno veću površinu poprečnog presjeka u odnosu na žene, a autori su utvrdili pozitivnu korelaciju između površine poprečnog presjeka i duljine tetive (276).

1.7.2. Biomehanička svojstva tetive mišića semitendinozusa

Prvo ispitivanje biomehaničkih svojstava tetive ST-a proveli su Noyes i sur. Na uzorku od 11 tetiva dobili su srednju maksimalnu silu jednostruke tetive ST-a od 1216 N (± 50 std). Autori naglašavaju da je srednja dob donora bila 26 godina (± 6 std) što odgovara populaciji kojoj se rekonstruira ACL (82). Petnaest godina kasnije, Hamner i sur. ispitivali su biomehanička svojstva jednostruko, dvostruko i četverostruko presavijenih tetiva HS-a pribavljenih sa 27 kadavera. Njihovi su rezultati, među ostalim, pokazali da maksimalna sila jednostruke tetive ST-a iznosi 1060 N (± 227 std), a krutost 213 N/mm (± 44 std). Maksimalna sila dvostruko presavijene tetive ST-a iznosila je 2330 N (± 452 std), a krutost 469 N/mm (± 44 std), odnosno 220 % maksimalne sile i krutosti jednostruke tetive ST-a (277).

Pailhé i sur. uspoređivali su biomehanička svojstva presadaka za rekonstrukciju ACL-a. Uspoređivali su presadak četverostruko presavijene tetive ST-a, presadak dvostruko presavijenih tetiva ST-a i GR-a, presadak četverostruko presavijene tetive GR-a, presadak ligamenta patele te presadak prošivenog ligamenta patele. Na uzorku od 30 koljena sa 15 kadavera prosječne dobi 54 godine (raspon od 17 do 70) pripremili su za svaki tip presatka po 15 uzoraka. Nakon provedenoga biomehaničkog testiranja, presadak četverostruko presavijene tetive ST-a imao je značajno veću maksimalnu silu i krutost u odnosu na druge presatke, dok su ostali presadci imali podjednake maksimalne sile. Srednja maksimalna sila za presadak četverostruko presavijene tetive ST-a iznosila je 630,82 N ($\pm 120,41$ std). Srednja vrijednost krutosti za presadak četverostruko presavijene tetive ST-a iznosila je 249,78 N/mm² ($\pm 75,91$ std) (278).

Naposljetku, treba spomenuti istraživanje Hagemansa i sur. koji su uspoređivali biomehanička svojstva presatka trostruko presavijene tetive ST-a i presatka četverostruko presavijene tetive ST-a. Autori nisu utvrdili razliku u maksimalnoj sili između ta dva presatka nego samo u krutosti. Pri tome je srednja maksimalna sila iznosila između 708 i 873 N (279). Iz navedenih podataka proizlazi da se vrijednosti maksimalne sile i krutosti za tetivu ST-a značajno razlikuju ovisno o istraživanju.

1.7.3. Tetiva mišića semitendinozusa kao presadak u rekonstruktivnoj kirurgiji

Tetiva ST-a najčešće se koristi kao presadak u rekonstruktivnoj kirurgiji (27, 216, 224-226, 232, 233, 235, 268, 280-285). Opisani su postupci prebacivanja tetive s distalnog hvatišta kod pacijenata s cerebralnom paralizom, zatim upotreba tetive s hvatištem na *pes anserinusu* kao vezanog presatka za rekonstrukciju ligamenata koljena te slobodnog presatka za rekonstrukciju ligamenata koljena i gotovo svih većih zglobova u tijelu (28, 286, 287). Kako je otprije navedeno, presadak tetive ST-a s tetivom ili bez tetive GR-a najčešće se koristi za rekonstrukciju ACL-a (215). Osim toga, ovaj se presadak zbog svoje dostupnosti, jednostavnog načina uzimanja i niskog morbiditeta na mjestu uzimanja koristi u gotovo svim ortopedskim zahvatima pri kojima je potreban mekotkivni presadak (288).

Prvi opis upotrebe tetive ST-a kao vezanog presatka dao je Galeazzi 1923. godine za liječenje nestabilnosti patele. Tetivu je odvojio od mišića i ostavio vezanu distalnim hvatištem za *pes anserinus*. Potom je provukao tetivu kroz tunel na pateli te je prišio natrag za samu sebe (289). Isti autor opisao je prvu anatomsku tehniku rekonstrukcije ACL-a pomoću tetive ST-a. Slično kao za stabilizaciju patele, tetivu je odvojio proksimalno, a ostavio vezanu na distalnom hvatištu te je provukao kroz tunele na tibiji i femuru (20). U engleskoj literaturi upotreba tetive ST-a prvi je put opisana 1948. godine u liječenju slabosti kvadricepsa kod pacijenata koji su preboljeli poliomijelitis. Schwartzmann i Crego prikazali su rezultate liječenja klijenuti kvadricepsa prebacivanjem tetiva ST-a i bicepsa femorisa na patelu kod 134 pacijenta (286). Nedugo potom, Bosworth je opisao metodu popravka medijalnoga kolateralnog ligamenta tetivom ST-a (287). Uslijedili su brojni radovi u kojima se tetiva ST-a koristila kao presadak, tako da gotovo nema zglobova na kojem nije opisana rekonstrukcija ligamenata ili tetiva presatkom tetive ST-a (28, 268, 280-285, 287, 290). Štoviše, upotreba tetive ST-a kao presatka proširila se i izvan ortopedije. Opisana je upotreba tetive ST-a u stvaranju novoga analnog sfinktera kao alternativa tetivi GR-a (266). U tablici 1.5 prikazani su ortopedski zahvati kod kojih se koristio presadak ST-a.

Tablica 1.5. Ortopedski rekonstruktivni postupci kod kojih se koristio presadak tetive semitendinozusa

Regija	Prvi autor / godina objave	Postupak
Rame	LaPrade i sur. / 2005.	Rekonstrukcija korakoklavikularnog ligamenta (281)
Rame	Beutler i sur. / 2005.	Popravak tetive subskapularisa (292)
Rame	Castropil i sur. / 2008.	Liječenje nestabilnosti sternoklavikularnog zgloba (290)
Rame	Li i sur. / 2017.	Liječenje skapule alate (291)
Lakat	Hang i sur. / 1996.	Rekonstrukcija kronične rupture distalne tetive bicepsa brachii (293)
Lakat	Wolf i sur. / 2008.	Rekonstrukcija distalne tetive tricepsa (294)
Lakat	Ruland i sur. / 2008.	Rekonstrukcija ulnarnoga kolateralnog ligamenta (280)
Podlaktica	Soubeyrand i sur. / 2006.	Rekonstrukcija interosealne membrane (295)
Kuk	Chandrasekaran i sur. / 2017.	Rekonstrukcija labruma (296)
Kuk	Muellner i sur. / 2017.	Rekonstrukcija proksimalnog hvatišta HS-a (297)
Koljeno	Puddu / 1980.	Rekonstrukcija ACL-a (28, 302)
Koljeno	Veldhuizen i sur. / 1989.	Rekonstrukcija medijalnoga kolateralnog ligamenta (282)
Koljeno	Buzzi i sur. / 2004.	Rekonstrukcija lateralnoga kolateralnog ligamenta (300)
Koljeno	Mascarenhas i sur. / 2009.	Rekonstrukcija kronične rupture distalne tetive bicepsa femorisa (298)
Koljeno	Kobbe i sur. / 2010.	Popravak kronične nestabilnosti gornjega tibiofibularnog zgloba (306)
Koljeno	Camarda i sur. / 2010.	Rekonstrukcija posterolateralnog kuta (283)
Koljeno	Toritsuka i sur. / 2011.	Rekonstrukcija medijalnoga patelofemoralnog ligamenta (301)
Koljeno	Nguene-Nyemb i sur. / 2011.	Rekonstrukcija kronične rupture ligamenta patele (305)
Koljeno	McCormick i sur. / 2013.	Popravak kronične rupture QT-a (299)
Koljeno	El i sur. / 2014.	Rekonstrukcija akutne rupture ligamenta patele (304)
Koljeno	Chahla i sur. / 2016	Rekonstrukcija anterolateralnog ligamenta koljena (37)
Koljeno	Vasdev i sur. / 2016.	Rekonstrukcija PCL-a (303)
Potkoljenica	Michels i sur. / 2014.	Popravak tetive tibijalis anteriora (307)
Gležanj	Maffulli i sur. / 2008.	Rekonstrukcija kronične rupture Ahilove tetive (308)
Gležanj	Yoo i sur. / 2009.	Rekonstrukcija medijalnih ligamenata gležnja (284)
Gležanj	Wang i Xu / 2013.	Rekonstrukcija lateralnih ligamenata gležnja (285)
Gležanj	Maffulli i sur. / 2020.	Rekonstrukcija insercijske akutne rupture Ahilove tetive (309)
Stopalo	Emmel i Le Cocq / 1958.	Prevenција kalkaneovalgusa nakon poliomijelitisa (312)
Stopalo	Kwapisz i sur. / 2017.	Rekonstrukcija tetive ekstenzora hallucis longusa (311)
Stopalo	Nishikawa i sur. / 2020.	Rekonstrukcija tetive peroneus brevis (310)

1.8. Mišić plantaris kao presadak u rekonstruktivnoj kirurgiji

1.8.1. Anatomija i funkcija mišića plantarisa

Tabanski mišić (lat. *musculus plantaris*) tanak je mišić s kratkim vretenastim trbuhom i vrlo dugom tetivom, a pripada stražnjoj skupini mišića potkoljenice. Zajedno s mišićem tricepsom potkoljenice (lat. *musculus triceps surae*) nalazi se u površnom sloju stražnje skupine mišića potkoljenice. Oba su mišića dvozglobova, protežu se iznad koljena, do ispod gornjega nožnog zgloba (265).

Mišić polazi sa stražnje strane lateralnog kondila bedrene kosti u razini lateralne suprakondilarne linije, iznad i medijalno od lateralne glave gastroknemijusa, te djelomično sa stražnjega kosog ligamenta (lat. *lig. obliquus posterior*) zglobne ovojnice koljena (313, 314). Opisana su i druga polazišta mišića poput distalnog dijela linee asperae, fascije poplitealnog mišića, proksimalne fibule, linije mišića soleusa na tibije te samog mišića soleusa (314).

Trbuh mišića vretenastog je oblika i obično je dug od 7 do 13 cm, a rijetko prelazi duljinu od 12 cm (313, 315). Iako rijetko, opisano je postojanje dvostrukog trbuha mišića sa zasebnim polazištima na istoj nozi, kao i bilateralni dvostruki mišić plantaris (MP) (316). U oko 20 % slučajeva mišić ima interdigitacije prema lateralnoj glavi gastroknemijusa, a u 11 % slučajeva daje fibrozni tračak prema pateli (317). Ako se mišić nalazi medijalnije i proksimalno od uobičajenoga, može prilikom forsirane plantarne fleksije stopala uzrokovati pritisak na poplitealnu arteriju. Ovaj entitet naziva se kompresivni sindrom poplitealne arterije (engl. *popliteal artery entrapment syndrome*, PAES). Tradicionalno, PAES se povezuje s pritiskom medijalne ili lateralne glave gastroknemijusa na poplitealnu arteriju, no Kwon i sur. pokazali su da je kod određenog broja pacijenata uzrok aberantni trbuh MP-a (318).

U razini gornjeg ruba soleusa mišić prelazi u tanku i plosnatu tetivu koja je tri do četiri puta dulja od mišićnog dijela (319). Štoviše, tetiva MP-a najdulja je tetiva u ljudskom tijelu, a njezina duljina proporcionalna je duljini tibije (313). Sadek i sur. na uzorku od 18 MP-a izmjerili su duljinu tetive između 23 i 28 cm, dok su Aragão i sur. na uzorku od 20 MP-a izmjerili srednju duljinu tetive od 33,26 cm (320, 321). Zbog svoga tankog oblika i velike duljine, tetivu MP-a ponekad se pogrešno proglašuje živcem zbog čega se tetiva nekad naziva živac početnika (engl. *freshman's nerve*) ili živac budala (engl. *fool's nerve*) (315, 322).

U svom tijeku potkoljenicom tetiva MP-a križa prostor između soleusa i gastroknemijusa, a zatim se spušta prema petnoj kosti. Pri tome tetiva može biti smještena uz medijalni rub Ahilove tetive, što je češća varijacija (84 %), ili može biti smještena u medijalnom dijelu potkoljenice ispred Ahilove tetive (323). Opisana je i rijetka anatomska varijacija u tijeku tetive MP-a potkoljenicom gdje ona prolazi ispod obje glave gastroknemijusa i soleusa (324). Takav tijek tetive MP-a predstavlja rizik prilikom uzimanja tetive za presadak jer može dovesti do ozljede neurovaskularnih struktura. Također, anomalni tijek tetive MP-a ispod soleusa može dati lažni dojam da je MP odsutan (324).

Tetivne niti unutar tetive paralelne su i ne rotiraju se od proksimalno prema distalno zbog čega se tetivu može lako uzdužno razdijeliti (313). Još jedna zanimljiva značajka tetive MP-a jest da se može poprečno rastegnuti oko 5 do 7 cm prije pucanja te se uzdužnim povlačenjem krajeva tetive vratiti u prvobitni oblik (313).

U distalnom dijelu tetiva ima varijabilno hvatište za petnu kost (325). Dos Santos i sur. opisali su tri različita hvatišta za petnu kost. U tipu 1 (55 % slučajeva) tetiva MP-a hvata se za petnu kost anteromedijalno od Ahilove tetive. U tipu 2 (41 % slučajeva) tetiva MP-a hvata se za petnu kost medijalno od Ahilove tetive, dok se u tipu 3 koji se javlja u nešto manje od 4 % slučajeva tetiva MP-a proksimalno od petne kosti spaja s Ahilovom tetivom te potom hvata za petnu kost (326).

Daseler i Anson su na uzorku od 150 tetiva opisali četiri tipa hvatišta tetive MP-a. Tip 1 jest najčešći i javlja se u 48 % slučajeva. Kod ovog tipa tetiva MP-a završava kratkim lepezastim proširenjem i hvata se na medijalnom dijelu petne kosti, na gornjem zadebljanju uz hvatište Ahilove tetive. Tip 2 (32 % slučajeva) opisuje se kao lepezasti završetak tetive i hvata se na unutrašnju stranu petne kosi, ispred Ahilove tetive. Tetiva MP-a nalazi se ispred retrokalkanearne burze. Kod tipa 3, tetiva MP-a široko se hvata na dorzalnu i medijalnu stranu završnog dijela Ahilove tetive, i taj se tip javlja u 15 % slučajeva. Najrjeđi oblik hvatišta tetive MP-a, tip 4, javlja se u samo 5 % slučajeva, a predstavlja inserciju tetive MP-a u medijalni rub Ahilove tetive, od 1 do 16 cm od petne kosti (327).

S druge strane, u novijoj studiji, Olewnik i sur. na uzorku od 50 kadaveričnih potkoljenica opisali su pet različitih hvatišta tetive MP-a. Najčešći tip, tip 1 (44 % slučajeva), ima široko hvatište za tuber petne kosti uz medijalnu stranu Ahilove

tetive. Srednja udaljenost tetive MP-a od tubera petne kosti iznosila je 49,4 mm (raspon od 34,3 do 65,2). Kod tipa 2 (18 % slučajeva) tetiva MP-a imala je hvatište na tuberu petne kosti uz Ahilovu tetivu. U 8 % slučajeva tetiva MP-a imala je hvatište na petnoj kosti ispred Ahilove tetive, na udaljenosti od 0,8 do 2,1 mm, što su autori označili kao tip 3. U najmanjem broju slučajeva, 4 %, tetiva MP-a nije bila u komunikaciji s Ahilovom tetivom, nego je bila od 2,3 do 2,4 mm ispred nje i završavala u fasciji potkoljenice, što je prepoznato kao tip 4. Drugi po učestalosti (22 %) bio je tip 5 kod kojeg je tetiva MP-a širokim hvatištem obuhvaćala medijalnu i stražnju stranu Ahilove tetive (323). Osim navedenih studija, treba spomenuti i studiju Cumminsa i sur. koji su na uzorku od 200 donjih ekstremiteta opisali četiri tipa hvatišta tetive MP-a te noviju studiju van Sterkenburg i sur. koji su na uzorku od 107 donjih ekstremiteta opisali čak devet različitih tipova hvatišta tetive MP-a (328, 329). Zanimljivo je da su Nayak i sur. u studiji na odrasloj indijskoj populaciji opisali da se u 28,84 % slučajeva tetiva MP-a spaja s fleksornim retinakulom na gležnju (330).

Slično kao *palmaris longus* na podlaktici, i MP je rudimentaran mišić kod čovjeka (331). Smatra se da je mišić evolucijski ostatak mišića koji je kod nekih sisavaca, poput američkog medvjeda, vezan uz plantarnu aponeurozu (324). S razvojem uspravnog stava čovjeka i bipedalnog hoda, distalno hvatište tetive pomaklo se kranijalno prema kalkaneusu (314). Ta teorija ujedno objašnjava izrazitu varijabilnost hvatišta tetive plantarisa. Embriološki se smatra da je MP derivat dubokog dijela lateralne glave gastroknemijusa zbog čega se ponekad naziva i *gastrocnemius tertius* (324). S druge strane, istraživanje inervacije plantarisa pokazuje da bi on mogao imati zajedničko embriološko podrijetlo s mišićem soleusom, odnosno da oba mišića potječu iz osnove za duboke mišiće potkoljenice, tzv. *anlagea* (332). MP se ne nalazi kod svih ljudi; ovisno o ispitivanoj populaciji mišić može nedostajati u 5 do 21 % slučajeva (314, 323, 327). Međutim, odsutnost MP-a razlikuje se ovisno o studiji, ispitivanoj populaciji i broju uzoraka. Novije studije pokazuju da se MP nalazi u čak 98 do 100 % slučajeva (321, 329). Međutim, ako MP nedostaje, kod oko trećine slučajeva riječ je o obostranom nedostatku mišića (327). Tako je Wehbé na uzorku od 120 kadavera ustanovio da u 240 donjih ekstremiteta MP nedostaje u čak 19 % slučajeva; međutim, samo je u 4 % slučajeva ustanovljen obostrani nedostatak MP-a (333). Slične rezultate prijavili su Harvey i sur. utvrdivši na uzorku od 1316 donjih ekstremiteta da nedostatak MP-a na jednoj nozi u dvije trećine slučajeva znači

da nedostaje i na drugoj nozi (334). Za razliku od njih, Jakubietz i sur. na uzorku od 92 donja ekstremiteta sa 46 kadavera pokazali su da je MP obostrano prisutan u 82,6 % slučajeva, zatim da je jednostrano odsutan u 8,7 % slučajeva, a da obostrano nedostaje u 8,7 % slučajeva (335). Dakle, prema njihovu istraživanju, jednostrani nedostatak MP-a u polovici slučajeva znači da će mišić biti prisutan na drugoj strani. U tablici 1.6 prikazana je učestalost nedostatka plantarisa u dosad objavljenim studijama.

Tablica 1.6. Nedostatak tetive plantarisa prijavljen u dosad objavljenim studijama

Autor	Godina objave	Način istraživanja	Broj ekstremiteta	Nedostatak plantarisa
Daseler i Anson (327)	1943.	sekcija	750	6,67%
George (336)	1953.	sekcija	552	7,6%
Harvey i sur. (334)	1983.	sekcija	1316	18,2%
Moss (337)	1988.	sekcija	300	5%
Simpson i sur. (338)	1991.	ultrazvuk	26	9%
Wehbé (333)	1992.	sekcija	240	19%
Schlicht i Morrison (339)	1992.	sekcija	20	5%
Vanderhooft (340)	1996.	sekcija	372	4,8%
Li i sur. (341)	2000.	sekcija	20	15%
Saxena i Bareither (342)	2000.	sekcija	40	2,5%
Alagoz i sur. (343)	2008.	sekcija	17	5,8%
Freeman i sur. (317)	2008.	sekcija	46	13%
Dos Santos i sur. (326)	2009.	sekcija	30	3%
Venter i sur. (344)	2009.	sekcija	300	11,5%
Nayak i sur. (330)	2010.	sekcija	52	7,7%
Aragão i sur. (321)	2010.	sekcija	20	0%
van Sterkenburg i sur. (329)	2011.	sekcija	107	0%
Jakubietz i sur. (335)	2011.	sekcija	92	13%
Kose i sur. (331)	2014.	MR	480	25,4%
Jackson i sur. (345)	2014.	sekcija	35	11%
Joshi i sur. (346)	2014.	sekcija	84	9,5%
Olewnik i sur. (323)	2017.	sekcija	50	4%

MP, poput soleusa i gastroknemijusa, prima inervaciju preko zasebnog ogranka tibijalnog živca (korijeni S1 i S2) (314). Okamoto i sur. analizom su vlakana živčanog ogranka za MP otkrili da taj ogranak ipak ima zajedničko polazište s ogranakom za bipenatni dio soleusa (332). Mišić prima krvnu opskrbu iz lateralne suralne arterije za površinski sloj te iz gornje lateralne koljenske arterije za duboki sloj (313). U distalnom dijelu tetiva MP-a dobiva krvnu opskrbu iz dva do četiri ogranka stražnje goljenične arterije (341).

MP je biartikularni mišić, stoga može djelovati u koljenu i gležnju. Potpomaže plantarnu fleksiju stopala te svijanje koljena kada je stopalo fiksirano (347). Mišić ima najveću aktivnosti pri plantarnoj fleksiji stopala kada je koljeno ispruženo (348). Ipak treba naglasiti da, u usporedbi s gastroknemijusom i soleusom, MP minimalno sudjeluje u plantarnoj fleksiji stopala (315). Kako svaki mišić ima dvojaku funkciju, motornu i senzornu, a motorna funkcija MP-a jest zanemariva, smatra se da mišić ima važnu ulogu kao senzorni organ potkoljenice (348). Ovu tvrdnju potkrepljuje činjenica da MP ima veliku gustoću mišićnih vretena, osnovnih senzornih jedinica unutar mišića (315, 346). U usporedbi s mišićem tricepsom potkoljenice, masa MP-a gotovo je 80 puta manja, ali zato MP ima 5,5 puta veći broj mišićnih vretena po gramu mišićne mase (346, 349). Zbog navedenoga se smatra da MP ima proprioceptivnu funkciju za snažne plantarne fleksore poput tricepsa potkoljenice (315, 346). Stoga neki autori odbacuju tvrdnje da je riječ o rudimentarnom mišiću i smatraju ga funkcionalnim senzornim mišićem (348).

1.8.2. Klinički značaj tetive plantarisa

Pollock i sur. u četverogodišnjem su praćenju vrhunskih atletskih sportaša utvrdili da je u toj populaciji godišnja incidencija novih ozljeda plantarisa između 3,9 i 9,3 %, najčešće kod sprintera i trkača. Ovi sportovi zahtijevaju jaku plantarnu fleksiju i aktivaciju MP-a kao pomoćnoga plantarnog fleksora stopala. S druge strane, sprinterske i trkačke discipline odvijaju se na kružnoj atletskoj stazi pri čemu desna noga stvara veće opterećenje prilikom odraza, zbog čega su kod ovih sportaša češće ozljede MP-a na desnoj nozi (350). Od kliničkog su značaja ruptura MP-a i uloga tetive u neinsercijskoj tendinopatiji Ahilove tetive (314).

1.8.2.1. Ruptura mišića plantarisa

Ruptura MP-a najčešće je udružena s ozljedama gastroknemijusa, soleusa i prednjega križnog ligamenta, dok se izolirane rupture MP-a događaju rijetko (347, 351). S obzirom na to da su u području potkoljenice daleko najčešće mišićne ozljede medijalne glave gastroknemijusa, ozljede MP-a lako se mogu previdjeti (347). To pokazuje i prvi opis rupture MP-a u literaturi koji je dao Powell 1883. godine i nazvao je teniska potkoljenica (engl. *tennis leg*) (352). Međutim, danas se smatra da teniska potkoljenica zapravo predstavlja rupturu medijalne glave gastroknemijusa na mišićnotetivnom spoju, jer je ruptura MP-a uzrok teniske potkoljenice u manje od 2 % slučajeva (314, 353). Ruptura MP-a najčešće nastaje prilikom dorzifleksije gležnja pri ispruženom koljenu što rezultira istodobnom aktivnom kontrakcijom i pasivnim istezanjem mišića (354). Ruptura se najčešće nalazi na mišićnotetivnom spoju u proksimalnoj trećini potkoljenice, dok su rijetke rupture udružene s rupturom Ahilove tetive i izolirane rupture tetive MP-a u distalnom dijelu potkoljenice (355). Klinički se ruptura MP-a prepoznaje kao bol na palpaciju i oteklina u gornjem posteromedijalnom dijelu potkoljenice, dok su simptomi kod rupture medijalne glave gastroknemijusa izraženiji i lokalizirani u sredini potkoljenice na medijalnoj strani (356). Pacijenti javljaju bol prilikom aktivne plantarne fleksije i plantarne fleksije protiv otpora (347). Pri kliničkom pregledu pacijent leži na trbuhu. Najprije treba utvrditi stanje Ahilove tetive palpacijom i Thompsonovim testom koji je u slučaju rupture MP-a negativan (355). Nadalje, ispitivač u istom položaju pacijenta treba palpirati trbuh mišića. Palpacija se izvodi s koljenom savijenim u 90°, jedna se ruka položi na petu, a podlaktica na taban. Na taj način ispitivač istodobno pruža otpor plantarnoj fleksiji stopala i fleksiji koljena. Drugom rukom ispitivač palpira mišić u zakoljenoj jami, medijalno i iznad lateralne glave gastroknemijusa (315). Pregled treba nadopuniti kliničkim testovima za prednji križni ligament jer je u određenim slučajevima ruptura mišića udružena s rupturom ACL-a (357).

Ruptura tetive MP-a može se potvrditi ultrazvučnim pregledom i magnetskom rezonancijom (MR) (315, 356). Na ultrazvuku potkoljenice ruptura se vidi kao hipoehogena lezija između gastroknemijusa i soleusa uz očuvanu fasciju ovih mišića (347). Takvu se leziju ponekad pogrešno može proglasiti Bakerovom cistom ili dubokom venskom trombozom, stoga ultrazvučni pregled kod sumnje na rupturu tetive MP-a treba nadopuniti kolor doplerom krvnih žila potkoljenice (315, 355).

Rijetko, zbog krvarenja i otekline, može se razviti i kompartment sindrom potkoljenice (354).

Na MR-u se ruptura mišića vidi na T2 snimkama kao hiperintenzivan signal unutar mišića ili na mišićnotetivnom spoju, a ponekad se hiperintenzivni signal nalazi i u okolnom tkivu (357). Ruptura tetive u distalnom dijelu najbolje se vidi na transverzalnim T1 snimkama kao hipointenzivna struktura s dobro definiranim granicama (355).

Ruptura tetive MP-a liječi se konzervativno i slijedi općenite principe liječenja ozljeda mišića (315). Iako ne postoji studija koja prikazuje liječenja izoliranih ozljeda MP-a, Millar u velikoj retrospektivnoj studiji na 720 pacijenata s nespecifičnim istegnućem mišića stražnje skupine potkoljenice pokazuje učinkovitost konzervativnog liječenja (358). U prikazu slučaja izolirane ozljede MP-a kod vrhunskog trkača triatlona, Dar i sur. opisali su stadije liječenja parcijalne rupture tetive MP-a. Nakon početnog razdoblja mirovanja, krioterapije, nesteroidnih protuupalnih lijekova (NSAIL) te rasterećenja, liječenje se nastavlja fizikalnom terapijom, vježbama istezanja te progresivnim povećanjem opterećenja i vježbi snage. Konačno, uvode se vježbe propriocepcije i balansa, a zatim i trčanje (347, 359). Budući da MP ima izraženu proprioceptivnu ulogu, u rehabilitaciji se naglasak daje vježbama propriocepcije (354). Dar i sur. pokazali su da se uz ovakav program rehabilitacije vrhunski triatlonac može vratiti treninzima već za šest tjedana (347).

1.8.2.2. Tetiva mišića plantarisa kod neinsercijske tendinopatije Ahilove tetive

Gotovo tri četvrtine vrhunskih sportaša s ozljedom MP-a ima znakove neinsercijske tendinopatije Ahilove tetive (350). Neinsercijska tendinopatija Ahilove tetive predstavlja sindrom prenaprezanja kod kojeg kronično preopterećenje uzrokuje degeneraciju tetive te degeneraciju ili upalu paratenona (360-362). Važnu ulogu u neinsercijskoj tendinopatiji Ahilove tetive ima tetiva MP-a koja se naslanja na medijalni rub Ahilove tetive unutar paratenona. Zbog razlike u krutosti i čvrstoći dviju tetiva dolazi do trenja, kronične upale paratenona i stvaranja adhezija između tetiva (363). U normalnim uvjetima tetiva MP-a slobodno kliže u odnosu na Ahilovu tetivu, dok je kod pacijenata s neinsercijskom tendinopatijom tetiva MP-a čvrsto fiksirana za Ahilovu tetivu (364). Nadalje, prema teoriji kompresivnog opterećenja tetiva, zbog činjenice da je tetiva MP-a kruća od Ahilove tetive, prilikom dorzalne fleksije i everzije

gležnja dolazi do pritiska Ahilove tetive o kruću tetivu MP-a, što uzrokuje kaskadne promjene u samoj tetivi koje rezultiraju tendinopatijom (365).

Glavni simptom neinsercijske tendinopatije jest bol koja se javlja s medijalne strane Ahilove tetive, oko 2 do 7 cm od hvatišta za petnu kost (329, 359). Na mjestu najveće bolnosti Ahilova je tetiva zadebljana i kruta (366).

Neinsercijska tendinopatija može se potvrditi ultrazvučnim pregledom. U gotovo svim slučajevima promjene na Ahilovoj tetivi nalaze se s medijalne strane (329). Masci i sur. pokazali su da se ultrazvukom i kolor doplerom mogu odrediti pacijenti s neinsercijskom tendinopatijom Ahilove tetive kod kojih je uključena tetiva MP-a (367).

Kirurško uklanjanje tetive MP-a pokazalo se učinkovitim u liječenju neinsercijske tendinopatije Ahilove tetive (350, 367). Ovaj postupak učinkovit je kod pacijenata s neinsercijskom tendinopatijom Ahilove tetive koji karakteristično imaju bolnost s medijalne strane Ahilove tetive te zadebljanu tetivu MP-a smještenu blizu Ahilove tetive (367). Van Sterkenburg i sur. na uzorku su od tri pacijenta s neinsercijskom tendinopatijom prvi pokazali da resekcija tetive MP-a, bilo proksimalno ili distalno, smanjuje bol i dovodi do poboljšanja funkcije (366). Calder i sur. na većem su uzorku od 32 vrhunskih sportaša također pokazali da liječenje neinsercijske tendinopatije Ahilove tetive resekcijom distalnog dijela tetive MP-a, uz opuštanje priraslica uz prednji dio Ahilove tetive, daje dobre rezultate. Štoviše, 90 % sportaša bilo je zadovoljno liječenjem, a čak 94 % vratilo se sportu, prosječno 10,3 tjedna od zahvata (360). Smatra se da smanjenje bolova kod resekcije tetive MP-a najvjerojatnije nastaje zbog istovremenog uklanjanja paratenona i krajeva osjetnih živaca u njemu (366).

1.8.3. Tetiva mišića plantarisa kao presadak u rekonstruktivnoj kirurgiji

Tetiva MP-a ima odličnu rasteznu čvrstoću zbog čega se često koristi u rekonstruktivnoj kirurgiji (313, 325). Međutim, u literaturi postoji samo nekoliko biomehaničkih studija tetive MP-a (345, 368-370). Najstarija studija u kojoj su se ispitivala biomehanička svojstva tetive MP-a datira iz 1964. godine. U njoj su Walker i sur. na uzorku od 30 tetiva MP-a prikazali vrijednosti rastezne čvrstoće i krivulje odnosa sile i produljenja. Od 30 uzoraka, pet je uzoraka bilo podvrgnuto sušenju pri sobnoj temperaturi kroz 24 sata, dodatnih pet uzoraka bilo je podvrgnuto sušenju u pećnici pri temperaturi od 40 °C, a preostalih 20 uzoraka bilo je vlaženo. S obzirom

na to da se sušenjem tetiva mogu promijeniti biomehanička svojstva, za ovo istraživanje u obzir su uzeti samo uzorci koji su bili vlaženi. Od 20 vlaženih uzoraka, šest je tetiva iskliznulo iz prihvata čeljusti kidalice prilikom ispitivanja, tako da je ispitivanje uspješno provedeno na 14 uzoraka. Srednja rastezna čvrstoća uzoraka iznosila je $97,9 \text{ N/mm}^2$ (raspon od 73,1 do 146,9). Autori nisu ispitivali druga biomehanička svojstva uzoraka, ali su izračunali srednju površinu poprečnog presjeka od $1,69 \text{ mm}^2$, te iz navedenih rezultata proizlazi da je srednja maksimalna sila iznosila 165,3 N (raspon od 123,4 do 245,9) (368).

Zarzycki i sur. na 32 kadaverična donora ispitivali su strukturna mehanička svojstva ACL-a te različitih presadaka tetiva ST-a, GR-a, MP-a i ligamenta patele. Ispitivali su 12 jednostrukih tetiva MP-a te 12 dvostruko presavijenih tetiva MP-a. Srednja maksimalna sila jednostrukih tetiva MP-a iznosila je 161,5 N ($\pm 24,4$ std), a srednja maksimalna sila dvostruko presavijenih tetiva MP-a iznosila je 294,3 N ($\pm 40,9$ std) (369).

Bohnsack i sur. na 13 kadaveričnih donora, srednje dobi 43 godine, ispitivali su biomehanička svojstva najčešće upotrebljavanih autoloških presadaka za rekonstrukciju lateralnih ligamenata gležnja, a među njima i jednostruke tetive MP-a. Rezultati ispitivanja pokazali su da tetiva MP-a ima najveću rasteznu čvrstoću od svih ispitivanih tetiva, a iznosila je 93,8 N ($\pm 14,9$ std). Srednja maksimalna sila za jednostruku tetivu MP-a iznosila je 197,0 N (370).

Jackson i sur. na 35 su kadaveričnih uzoraka, srednje dobi donora od 66 godina, ispitivali biomehanička i strukturalna svojstva tetive MP-a te dvostruko i četverostruko presavijene tetive MP-a kao potencijalnog presatka kod rekonstrukcije lateralnih ligamenata gležnja. Njihovi su rezultati pokazali da tetiva MP-a ima srednju rasteznu čvrstoću od 66,9 N ($\pm 26,3$ std) te srednju krutost 43,8 N/mm ($\pm 14,7$ std). Presavijanjem tetive MP-a u dvostruki presadak ne dolazi do dvostrukog povećanja biomehaničkih svojstava. Srednja rastezna čvrstoća dvostrukog presatka iznosila je 78,4 N ($\pm 50,1$ std), a srednja krutost 53,2 N/mm ($\pm 28,4$ std). Također, presadak četverostruko presavijene tetive MP-a imao je samo tri puta veću rasteznu čvrstoću i krutost od tetive MP-a: 205,8 N ($\pm 68,2$ std) i 133,1 N/mm ($\pm 46,3$ std). Autori su zaključili da presadak četverostruko presavijene tetive MP-a ima odgovarajuća biomehanička svojstva za rekonstrukciju lateralnih ligamenata gležnja (345).

Iako su navedene studije jedine biomehaničke studije o tetivi MP-a u posljednjih 50 godina, jasno pokazuju da tetiva MP-a ima dobra biomehanička svojstva. Nadalje, tetiva je lako dostupna i može se jednostavno pribaviti. Opisana su dva pristupa za uzimanje tetive MP-a: proksimalni u gornjem dijelu potkoljenice, te distalni u razini gležnja i Ahilove tetive (325, 371).

Proksimalnim pristupom tetiva MP-a uzima se rezom kože duljine od 2 do 3 cm na granici gornje i srednje trećine potkoljenice s medijalne strane (372). Potkožno se tkivo tupo preparira do fascije kako bi se izbjegle ozljede živca safenusa i vene safene magne. Slijedi rez fascije u liniji reza kože, nakon čega se prstom otvori intermuskularni prostor između gastroknemijusa i soleusa (371). Tetiva MP-a palpira se kao jedina čvrsta plosnata struktura u tom prostoru (372). Koljeno se flektira, a tetiva se prstom ili instrumentom povuče prema distalno i presiječe škarama na mišićnotetivnom spoju. Potom se tetiva postavi u zatvoreni striper koji se usmjeri prema petnoj kosti. Uz tenziju tetive i dorzalnu fleksiju stopala tetiva se rotiranjem stripera odvoji na distalnom hvatištu (372).

Distalnim pristupom tetiva MP-a uzima se rezom kože s medijalne strane Ahilove tetive oko 1 cm proksimalno od gornjeg ruba petne kosti, duljine 2 do 7 cm (325, 373). Potkožno masno tkivo tupo se ispreparira dok se ne prikaže Ahilova tetiva (313). Daljnjim prepariranjem kroz paratenon prikaže se tetiva MP-a i isprati distalno do petne kosti gdje se odvoji (373). Nakon toga se tetiva postavi u zatvoreni striper koji se potisne proksimalno prema zakoljenoj jami do mišićnotetivnog spoja. Primjenom sile na tetivu u suprotnom smjeru, tetiva se odvoji u razini mišićnotetivnog spoja (313).

Razlike u učestalosti MP-a mogle bi se djelomično objasniti načinom kojim se tetiva uzima. Naime, ako se tetiva uzima proksimalnim pristupom, može se lagano pronaći između gastroknemijusa i soleusa. S druge strane, ako se tetiva uzima distalnim pristupom gdje postoji varijabilnost hvatišta tetive za kalkaneus i Ahilovu tetivu, teže ju je pronaći, zbog čega se može pogrešno proglasiti nedostatak tetive MP-a (371).

Opisani su brojni kirurški zahvati kod kojih se upotrebljava tetiva MP-a kao presadak (320, 325, 335, 345, 372, 374-383). Najčešće su opisani postupci rekonstrukcija ligamenata i tetiva u području gležnja i stopala jer se tetiva nalazi u neposrednoj blizini i logičan je izbor presatka. Međutim, tetiva MP-a upotrebljava se i kod

rekonstrukcije ligamenata koljena, ramena, tetiva šake te u brojnim drugim zahvatima koji su sažeto prikazani u tablici 1.7.

Tablica 1.7. Rekonstruktivni postupci kod kojih se koristio presadak tetive mišića plantarisa

Regija	Prvi autor / godina objave	Postupak
Glava	Yoleri i sur. / 2013.	Kod zahvata na licu nakon klijenuti ličnog živca (374)
Glava	Premasathian / 1983.	Korekcija blefaroptoze (375)
Rame	Yin i sur. / 2016.	Popravak korakoklavikularnog ligamenta (376)
Rame	Aure i sur. / 2012.	Stabilizacija stražnjega sternoklavikularnog iščašenja (377)
Prsni koš	Shuhaiber i sur. / 2003.	Popravak atrioventrikularnog zaliska (373)
Podlaktica	Jakubietz i sur. / 2011.	Rekonstrukcija fleksora šake (335)
Šaka	Bertelli i sur. / 2007.	Rekonstrukcija fleksora prstiju (378)
Trbuh	Pilcher / 1939.	Liječenje ingvinalne hernije (379)
Koljeno	Gallie i sur. / 1927.	Rekonstrukcija patelarnog ligamenta (380)
Koljeno	Josipović i sur. / 2020.	Rekonstrukcija anterolateralnog ligamenta (372)
Gležanj	Pagenstert i sur. / 2005. Jackson i sur. / 2014.	Rekonstrukcija ligamenata gležnja (325, 345)
Gležanj	Hansen i sur. / 1996.	Rekonstrukcija peronealnog retinakula (381)
Gležanj	Sammarco / 1995.	Rekonstrukcija tetive peroneus longusa (382)
Gležanj	Lui / 2007.	Rekonstrukcija akutnih i kroničnih ruptura Ahilove tetive (383)

1.9. Prikaz problema i svrha rada

Ozljede koljena spadaju među najčešće ozljede sustava za kretanje kod osoba koje se bave rekreativnim i vrhunskim sportom, ali isto se tako javljaju pri svakodnevnim aktivnostima (384). Procjenjuje se da godišnje u svijetu oko 2 milijuna ljudi zadobije ozljedu ACL-a (87). Gotovo polovica ozlijeđenih mlađe su osobe u dobi od 15 do 25 godina (90). Također, učestalost je 3 do 3,6 puta veća kod žena zbog anatomske odnosa donjeg ekstremiteta i povećanog valgus momenta koljena pri doskoku (111). U trećine bolesnika ozljeda je nastala tijekom sportske aktivnosti kao posljedica udarca ili kontakta s drugom osobom, a riječ je o sili koja djeluje na lateralnu stranu koljena. U dvije trećine bolesnika ozljeda nije rezultat djelovanja izravne sile na koljeno, nego je riječ o nekontaktnoj ozljedi kao posljedici jakih akcelerijskih i deceleracijskih sila koje djeluju na koljeno pri doskoku, brzim promjenama smjera prilikom trčanja te pri hiperekstenziji i rotaciji koljena (116, 117).

U slučajevima kada osobe s rupturiranim ACL-om imaju simptomatsku nestabilnost koljena, potrebno je učiniti operativni zahvat rekonstrukcije ACL-a. Zahvat se preporučuje i svim osobama koje se žele baviti sportovima gdje ima promjena smjera, bez obzira na to imali nestabilnost koljena ili ne (92). Nadalje, rekonstrukcija se preporučuje i osobama koje, uz ozljedu ACL-a, imaju ozljedu zglobove hrskavice i meniska (106). Procjenjuje se da se samo u SAD-u godišnje učini oko 200 000 zahvata rekonstrukcije ACL-a (385). Danas je standardni način rekonstrukcije ACL-a artroskopski asistirani zahvat kojim se autologni ili alogeni presadak implantatima fiksira u prethodno učinjene tunele na femuru i tibiji (116). Kod rekonstrukcije ACL-a najčešće se koriste autologni presadci tetiva HS-a, BTB-a i QT-a (214). Presatke je moguće uzeti s ozlijeđene ili zdrave noge bolesnika. Svaki od ovih postupaka ima i određene negativne posljedice (106, 222, 231, 232, 386). Tako uzimanje presatka BTB-a može uzrokovati bol na mjestu uzimanja presatka (engl. *donor-site morbidity*), slabljenje ili rupturu ekstenzornog aparata, prijelom patele i smanjenje opsega pokreta u koljenu (222). Uzimanjem presatka tetiva HS-a dodatno se smanjuje snaga fleksije u koljenu i rotatorna stabilnost koljena jer semitendinozus djeluje kao aktivni stabilizator koljena, a opisani su i oštećenje živca safenusa te nemogućnost pune ekstenzije u koljenu (231). Budući da su HS agonisti ACL-a u sprječavanju pretjerane prednje translacije tibije, njihovim nedostatkom povećan je stres na prednji križni ligament (232). Presadak QT-a smanjuje snagu kvadricepsa i ima slične nedostatke

kao i uzimanje patelarnog ligamenta (243). Uzimanjem presadaka BTB-a i QT-a produljuje se oporavak kvadricepsa nakon rekonstrukcije ACL-a, a pokazano je da je povratak funkcije kvadricepsa ključan čimbenik u rehabilitaciji nakon rekonstrukcije ACL-a (387).

Sva tri presatka, ako se uzimaju od bolesnika, imaju jedan zajednički nedostatak, a to je da se oduzimaju od struktura koje imaju važnu ulogu u biomehanici koljena, pa se njihovim uzimanjem dodatno smanjuje njegova stabilnost. Druga mogućnost jest uzimanje presatka s kadavera, ali takvi su presadci teško dostupni i skupi. Presadci s kadavera sporije urastaju u koštani tunel te prilikom obrade i procesa sterilizacije može doći do smanjenja kvalitete presatka što može dovesti do njegova ranijeg propadanja (113, 255). Upotreba sintetičkih materijala u rekonstrukciji ACL-a napuštena je zbog loših rezultata (264). Isto tako, s većim brojem zahvata rekonstrukcije ACL-a, veći je i broj revizijskih zahvata, dok je broj raspoloživih presadaka sve manji. Postoji, dakle, potreba za novim autolognim presatkom koji je lako dostupan, a ne narušava stabilnost i funkciju koljena te ima odgovarajuća biomehanička svojstva za rekonstrukciju ACL-a.

MP je tanki mišić s izrazito dugom tetivom smješten u stražnjem dijelu potkoljenice (265). Mišić je opisan kod većine sisavaca, kod kojih se hvata za plantarnu aponeurozu i izvodi plantarnu fleksiju stopala (324). Kod čovjeka se s razvojem uspravnog stava hvatište mišića pomaklo kranijalno na gornji dio petne kosti (314). MP je dvozgladni mišić, djeluje kao fleksor koljena i plantarni fleksor stopala, no masa mu je 80 puta manja od mase tricepsa potkoljenice tako da je njegov doprinos plantarnoj fleksiji samo 0,7 % (265, 315, 349). S druge strane, mišić ima veliku gustoću mišićnih vretena po gramu mišićne mase zbog čega se smatra da ima proprioceptivnu funkciju (315, 346). Stoga se MP smatra funkcionalnim senzornim mišićem koji potpomaže funkciju drugih mišića potkoljenice (348). Mišić nedostaje kod određenog broja ljudi; ovisno o istraživanju i populaciji, odsutan je u 5 do 21 % slučajeva (314, 327, 334). Prema novijim studijama, mišić je prisutan u 98 do 100 % ljudi (321, 329).

Opisana je upotreba tetive MP-a ponajprije u kirurgiji šake za rekonstrukciju tetiva dubokih fleksora te u ortopediji kod rekonstrukcije Ahilove tetive i ligamenata gležnja (320, 325, 335, 345, 378, 383). Nedavno je opisana tehnika rekonstrukcije

anterolateralnog ligamenta koljena presatkom tetive MP-a (372). Dosad je u literaturi navedena upotreba četverostruko presavijene tetive MP-a i osmerostruko presavijene tetive MP-a u rekonstrukciji ACL-a, ali nije provedena biomehanička studija za presadak dviju četverostruko presavijenih tetiva MP-a (388). Također, treba naglasiti da u literaturi ne postoje podatci o biomehaničkim svojstvima dviju četverostruko presavijenih tetiva MP-a, odnosno osmerostrukom presatku tetive MP-a.

Ovo istraživanje antropometrijskih i biomehaničkih svojstava tetiva MP-a predstavlja nov doprinos postojećim biomehaničkim istraživanjima te otvara mogućnost upotrebe obiju tetiva MP-a kao presatka u rekonstrukciji ligamenata koljena. Isto tako, ovo istraživanje prvo uspoređuje biomehanička svojstva presadaka tetiva mišića ST-a i MP-a radi moguće rekonstrukcije ACL-a. Očekivani znanstveni doprinos ovog istraživanja jest dobiti adekvatan presadak za rekonstrukciju ACL-a od dvije tetive MP-a bez dodatnog narušavanja biomehaničkih odnosa u ozlijeđenom koljenu. Nadalje, ovim bi se istraživanjem trebao povećati broj autoložnih presadaka za rekonstrukciju ligamenata koljena i drugih zglobova.

2. HIPOTEZA

Hipoteza ovog istraživanja jest:

Tetivu mišića plantarisa moguće je koristiti kao presadak u rekonstrukciji prednjega križnog ligamenta koljena te presadak načinjen od dvije četverostruke tetive plantarisa ima usporediva biomehanička svojstva kao i presadak načinjen od trostruke tetive semitendinozusa koji se danas koristi u rekonstrukciji prednjega križnog ligamenta.

3. CILJEVI ISTRAŽIVANJA

Glavni cilj ovog istraživanja jest usporediti biomehanička svojstva presatka načinjenog od dvije četverostruko presavijene tetive plantarisa s biomehaničkim svojstvima presatka načinjenoga od trostruko presavijene tetive semitendinozusa.

Specifični ciljevi ovog istraživanja jesu:

- a) ustanoviti učestalost tetive plantarisa u ispitivanoj populaciji,
- b) izmjeriti duljinu, širinu, debljinu i masu tetiva plantarisa i semitendinozusa,
- c) izmjeriti i usporediti duljinu, debljinu, maksimalnu silu, rasteznu čvrstoću, krutost i elongaciju presadaka tetiva plantarisa i semitendinozusa.

4. MATERIJALI I METODE

4.1. Mjesto istraživanja

Istraživanje je provedeno u Klinici za ortopediju Medicinskog fakulteta Sveučilišta u Zagrebu i KBC-a Zagreb, u Zavodu za sudsku medicinu i kriminalistiku Medicinskog fakulteta Sveučilišta u Zagrebu, u bolnicama u kojima se izvršila eksplantacija tkiva i organa u sklopu transplantacijskog programa Ministarstva zdravstva Republike Hrvatske te na Katedri za preradu polimera Fakulteta strojarstva i brodogradnje Sveučilišta u Zagrebu.

4.2. Etičko povjerenstvo

Za ovo istraživanje dobivena je suglasnost Etičkog povjerenstva Medicinskog fakulteta Sveučilišta u Zagrebu koje je na sjednici 26. siječnja 2012. godine te na sjednici 26. ožujka 2019. godine donijelo pozitivnu ocjenu o etičkoj prihvatljivosti. Također, suglasnost za provođenje istraživanja dobivena je od Etičkog povjerenstva Fakulteta strojarstva i brodogradnje Sveučilišta u Zagrebu te od predstojnika Zavoda za sudsku medicinu Medicinskog fakulteta Sveučilišta u Zagrebu.

4.3. Pribavljanje i priprema tetiva

4.3.1. Informirani pristanak

Prije uzimanja uzoraka od donora dobiven je potpisan informirani pristanak rodbine. Rodbini je detaljno i razumljivim jezikom objašnjen cilj istraživanja i način uzimanja tetiva. Pri tome je naglašeno da je istraživanje dobrovoljno i anonimno, uz potpuno poštivanje pijeteta pokojnika. Uz usmeno objašnjenje, potpisnici pristanka dobili su i pisani plan istraživanja. Informirani pristanak potpisan je u dva primjerka od strane rodbine pokojnika i istraživača, te je jedan primjerak uručen rodbini, a drugi je arhiviran zbog potreba istraživanja.

4.3.2. Kirurški set

Za istraživanje je pripremljen poseban kirurški set koji se sastojao od dvije kirurške pincete, jednokratnih skalpela, dvije oštre kuke za tkivo, iglodržača, škara za prepariranje, metra te instrumenta za oduzimanje tetiva, tzv. stripera (jedan otvoreni i jedan zatvoreni). U setu su pripremljeni potrošni materijal (kirurški konac, sterilne rukavice, zaštitne maske za lice, zaštitne kape, gaze, dezinfekcijsko sredstvo) i posude za pohranu tetiva.

4.3.3. Donori

U prvom dijelu istraživanja pribavljene su tetive MP-a i tetive ST-a sa 30 kadavera. Ukupno je pristupljeno na 33 kadavera, ali kod tri kadavera nije pronađena tetiva MP-a. Istraživanjem su obuhvaćeni donori koji su u vrijeme smrti bili u dobi između 18 i 55 godina, a umrli su unutar 24 sata od pribavljanja presatka. U istraživanje nisu bili uključeni donori koji su imali kirurški zahvat, oštećenje tkiva ili ožiljak na mjestima uzimanja presatka. Također, iz istraživanja su isključeni donori koji su u anamnezi imali malignu bolest ili neku drugu sistemsku bolest koja bi mogla narušiti kvalitetu tkiva tetiva. Za sve je donore prethodno dobiven potpisani pristanak rodbine.

Ispitivane tetive oduzete su s obje noge 30 kadavera, od toga je bilo 22 muškarca (73 %), a 8 žena (27 %). Srednja dob kadavera bila je 42 godine (raspon od 21 do 56). Ukupno je oduzeto 30 tetiva ST-a i 60 tetiva MP-a.

4.3.4. Antropometrija

Svakom donoru dodijeljen je evidencijski broj pod kojim je vođen tijekom cijelog istraživanja. Načinjena je tablica u koju su tijekom istraživanja, pod odgovarajućim rednim brojem, za svakog donora upisivani svi podatci. Prilikom pribavljanja uzoraka od svakog donora zabilježeni su podatci o postupku uzimanja tetiva, podatci o smrti donora, antropometrijske mjere, datum, vrijeme i mjesto uzimanja uzoraka, zatim podatci o uzroku te vremenu smrti. Od antropometrijskih podataka izmjerene su vrijednosti anatomske duljine noge od vrha velikog trohantera do lateralnog maleola, kliničke duljine noge od spine ilijake anterior superior do medijalnog maleola, anatomska duljina natkoljenice od vrha velikog trohantera do lateralnog dijela zglobne pukotine koljena, opseg natkoljenice 10 cm i 15 cm od baze patele te opseg natkoljenice na granici srednje i distalne trećine, zatim anatomska duljina potkoljenice od lateralnog dijela zglobne pukotine koljena do vrška lateralnog maleola, opseg potkoljenice 10 cm i 15 cm od vrška patele te na granici proksimalne i srednje trećine natkoljenice.

4.3.5. Uzimanje tetiva

Tetive su se uzimale s obje noge tako da se uvijek prvo uzimala tetiva MP-a, a potom tetiva ST-a. Za pribavljanje tetive MP-a proksimalnim pristupom koristio se kožni rez duljine oko 3 cm iza medijalnog ruba tibije između mišića gastroknemijusa i soleusa na udaljenosti od oko 5 cm distalno od tuberozitasa tibije. Nakon reza fascije u istoj


razini, prikazao se prostor između mišića gastroknemijusa i soleusa, a tetiva MP-a jedina je tetivna struktura u tom odjeljku. Nakon identifikacije, tetiva se postavila u instrument za oduzimanje tetiva (engl. *tendon stripper*). Najprije se otvorenim „striperom” proizvođača Mitek (engl. *Pigtail Tendon Peeler*), širine otvora 6 mm, tetiva u proksimalnom dijelu odvojila od mišića, a zatim se zatvorenim „striperom” (Arthrex, model AR-1278), širine otvora 5 mm, tetiva odvojila od kosti u distalnom dijelu (371). Potom se pribavljala tetiva ST-a kroz rez kože u duljini od 2 cm s anteromedijalne strane potkoljenice, oko 3 cm ispod zglobne linije koljena i 1 cm medijalno od tuberozitasa tibije gdje se prethodno palpacijom odredilo mjesto *pes anserinus*. Nakon što je tetiva identificirana kao distalna plosnata struktura *pes anserinus*, škarama se oslobodila od tetivnih nastavaka za gastroknemijus. Pomoću otvorenog „stripera”, tetiva se odvojila od mišića u proksimalnom dijelu, a potom škarama od kosti u distalnom dijelu (226).

Nakon oduzimanja, tetive su očišćene od mišićnog i masnog tkiva kao kod standardne pripreme tetiva prilikom rekonstrukcije ACL-a, izmjerena je njihova duljina te su odložene u zasebne plastične spremnike za uzorke označene unaprijed dodijeljenim brojem donora. Koža se na mjestu uzimanja tetiva kirurški zašila neresorptivnim produžnim zaključavajućim kožnim šavom. Tetive su pohranjene u hladnjaku u Klinici za ortopediju KBC-a Zagreb pri temperaturi od oko $-20\text{ }^{\circ}\text{C}$ (389).

4.4. Ispitivanje biomehaničkih svojstava presadaka trostruko presavijene tetive semitendinozusa i osmerostruko presavijenih tetiva plantarisa

Ispitivanje biomehaničkih svojstava presadaka tetiva ST-a i MP-a izvršeno je u laboratoriju na Katedri za preradu polimera pri Fakultetu strojarstva i brodogradnje Sveučilišta u Zagrebu. Od svakog donora ispitivan je presadak od jedne tetive ST-a i presadak od obje tetive MP-a. Prosječno vrijeme od uzimanja uzoraka do biomehaničkog ispitivanja uzorka iznosilo je 248 dana (± 88 std). Masa tetiva mjerena je na vagi (Mettler, model H31AR s preciznošću od 0,0001 g, i vaga Radwag s preciznošću od 0,01 g). Debljina presadaka izmjerena je instrumentom za mjerenje promjera presatka, tzv. mjerачem presatka (engl. *graft sizer*), onako kako se to radi kod zahvata rekonstrukcije ACL-a. S obzirom na to da standardni instrumenti za mjerenje promjera presatka imaju preciznost mjerenja od 0,5 mm, načinjen je novi mjerач presatka s preciznošću mjerenja od 0,2 mm kako bi se tom metodom promjer presatka što preciznije izmjerio (slika 4.1). Instrument je načinjen u tri dijela s ukupno

30 rupa s povećanjem promjera od 0,2 mm. Raspon mjerenja promjera novog instrumenta jest od 2 do 10 mm. Mjerenje mehaničkih svojstava (čvrstoće, istezanja, modula rasteznosti, krutosti, itd.) provedeno je na kidalici (Shimadzu, model AGS-X) s maksimalnom silom od 10 kN pri sobnoj temperaturi od 22 °C, vlažnosti zraka od 40 % i brzini gibanja krajeva kidalice od 5 mm/min.



Slika 4.1. Mjerač presatka s preciznošću mjerenja od 0,2 mm. Instrument je načinjen u tri dijela s ukupno 30 rupa.


Tetive su najprije odmrznute pri sobnoj temperaturi. Uvijek se prvo ispituje presadak tetive ST-a, nakon toga presadak tetiva MP-a. Izmjerena je duljina tetive ST-a i obiju tetiva MP-a. Zatim su označene granice između proksimalne i srednje trećine tetive te srednje i distalne trećine tetive. Pomičnim mjerilom na krajevima i granicama trećina tetive izmjerene su širine i duljine, a potom je izmjerena i masa svih tetiva.

Presadak tetive ST-a načinjen je na standardni način presavijanjem tetive na tri dijela oko dvije samozatezajuće omče, a slobodni krajevi tetiva dodatno su se provukli kroz samozatezajuću omču i tako je učinjena fiksacija krajeva tetive zajedno s nitima presatka. Takav način fiksacije presatka imitira suspenzijsku fiksaciju koja se koristi kod rekonstrukcije ACL-a, a istovremeno omogućuje čvrst prihvat presatka (slika 4.2). Na jednak je način pripremljen osmerostruki presadak tetiva MP-a. Omče su se potom pričvrstile u čeljusti kidalice.




Slika 4.2. Prikaz pripremljenog presatka trostruke tetive ST-a i prihvat u samozatezajuću omču

Promjer presatka izmjeren je najprije pomičnim mjerilom na sredini presatka. Zatim je promjer presatka izmjeren provlačenjem presatka kroz rupe sve manjeg promjera onako kako se to radi kod zahvata rekonstrukcije ACL-a. Promjer presatka određen je posljednjom rupom kroz koju je presadak mogao proći bez zapinjanja (slika 4.3).



Slika 4.3. Mjerenje promjera presatka instrumentom za mjerenje promjera presatka, tzv. mjeračem presatka

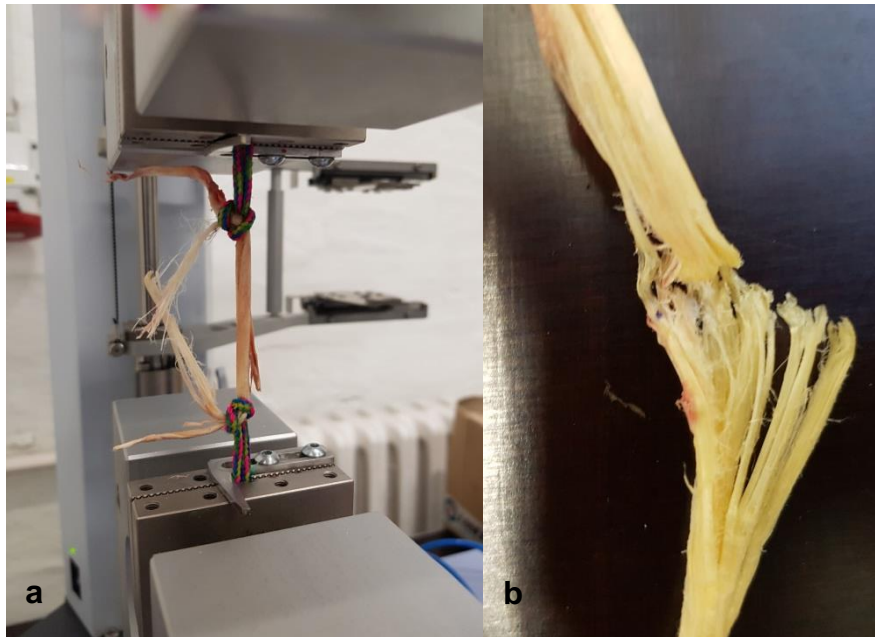
Tako pripremljeni presadak preko užadi se pričvrstio u hidraulične čeljusti kidalice, a prije ispitivanja izmjerio se početni razmak pomoću kojeg se poslije računalo istežanje. Presadci su se prilikom rastežanja postavili paralelno u odnosu na obje čeljusti kidalice kako bi se spriječilo naprezanje presatka pod kutom (slika 4.4).



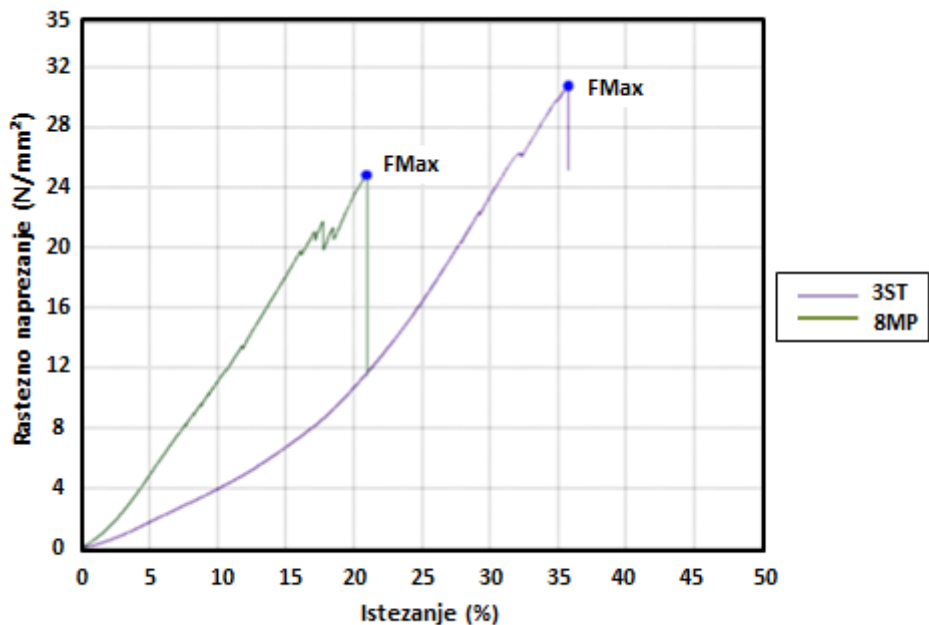
Slika 4.4. Prikaz ispitivanja rastezних svojstava tetive

Ispitivanjem se mjerila sila, produljenje te trenutak kad je tetiva postigla najvišu i prekidnu silu, a iz njih su se računali ostali podatci (modul rastežnosti, rastežna čvrstoća, prekidna čvrstoća, prekidno istežanje te krutost).

Prilikom ispitivanja presadci nisu pucali kao jedan lom (slika 4.5), nego su pucale pojedine niti unutar presatka, a što se također moglo vidjeti grafički na dijagramu za rastežna svojstva u obliku skokova te padova sile, tj. čvrstoće (slika 4.6). Na slici 4.6 kao primjer je prikazan dijagram rastežnog naprezanja – istežanja za uzorke s kadavera 22, dok su svi ostali dijagrami jednakog izgleda, samo s drugim vrijednostima.



Slika 4.5. Završetak ispitivanja: a) izgled tetive nakon pucanja; b) uvećan dio koji je puknuo (pucanje po nitima)



Slika 4.6. Grafički prikaz rezultata mjerenja biomehaničkih svojstava presadaka tetiva semitendinozusa i plantarisa. Prikazan je dijagram rasteznog napreznja – istežanja za presadak 3ST (ljubičasta krivulja) i presadak 8MP (zelena krivulja). U trenutku pucanja presatka postignuta je maksimalna sila (F_{max}), nakon toga naglo pada sila, a istežanje prestaje.

S obzirom na to da kod pojedinih presadaka prilikom rastezanja nisu puknule sve niti, nije bilo moguće zabilježiti vrijednost prekidne sile (prekidne čvrstoće). Ispitivanje je zaustavljeno kada je sila rastezanja pala na 0.

Izračuni pojedinih rasteznih svojstava određeni su:

Matematičko određivanje vrijednosti čvrstoća (oznaka R za rastezno naprezanje ili σ) učinjeno je kako slijedi:

$$R_m = \frac{F_{max}}{A_0} \quad (1)$$

gdje su: R_m [N/mm²] – rastezna čvrstoća, F_{max} [N] – maksimalna sila, A_0 [mm²] – početna površina tetive;

$$R_p = \frac{F_p}{A_0} \quad (2)$$

gdje su: R_p [N/mm²] – prekidna čvrstoća, F_p [N] – prekidna sila, A_0 [mm²] – početna površina tetive.

Određivanje početne površine presatka učinjeno je prema jednadžbi:

$$A_0 = \frac{d^2 \cdot \pi}{4} \quad (3)$$

gdje je: d [mm] – promjer tetive.

Matematičko određivanje prekidnog istežanja i modula rasteznosti učinjeno je kako slijedi:

$$\varepsilon_p = \frac{\Delta l}{l_0} * 100\% = \frac{l_p - l_0}{l_0} * 100\% \quad (4)$$

gdje je: ε_p [%] – prekidno istežanje, Δl [mm] – promjena duljine, l_0 [mm] – početna duljina, l_p [mm] – konačna duljina;

$$E = \frac{R}{\varepsilon} = \frac{R_2 - R_1}{\varepsilon_2 - \varepsilon_1} \quad (5)$$

gdje je: E [%] – modul rasteznosti, R_1 [N/mm²] – čvrstoća u trenutku ε_1 , R_2 [N/mm²] – čvrstoća u trenutku ε_2 , ε_1 i ε_2 [%] – istezanje koje se uzima na početnom ravnom dijelu krivulje, tzv. Hookeov pravac.

Modul rasteznosti i krutost za većinu ispitivanih presadaka određeni su u rasponu za istezanje od 4 % i 10 %, dok su se neki morali pojedinačno kalibrirati ovisno o ponašanju presatka i njegovu početnom Hookeovu pravcu.

Krutost c [N/mm] definira se kao otpornost prema promjeni oblika (dimenzija) presatka pod djelovanjem opterećenja. Vrijednosti krutosti određuje se iz dijagrama na početnom ravnom dijelu krivulje.

4.5. Statistička analiza

Nakon što je ispitivanje uzoraka završeno, prikupljeni podatci analizirani su u statističkom programskom jeziku Octave 5.1.0. Učinjena je kontrola podataka i potom statistička obrada (390). Rezultati su prikazani tablično i grafički. Deskriptivni podatci prikazani su standardnim pokazateljima srednjih vrijednosti i odstupanja, minimalnom i maksimalnom vrijednošću te medijanom, 25. i 75. percentilom. Razdioba kvantitativnih varijabli testirana je na normalnu razdiobu Shapiro-Wilkovim i Kolmogorov-Smirnovljevim testom, pa su u analizi, ovisno o tipu razdiobe, primijenjeni parametrijski ili neparametrijski testovi usporedbe (t-test i t-test parova ili Mann-Whitneyev i Wilcoxonov test parova). Statistička značajnost Pearsonova koeficijenta korelacije ispitana je t-testom te je obavljena linearna regresija metodom najmanjih kvadrata.

Vrijednosti su prikazane prema demografskim karakteristikama uzorka i prema tetivama ST-a i MP-a.

Razina statističke značajnosti postavljena je na $\alpha = 0,05$ u svim analizama.

5. REZULTATI

5.1. Antropometrijske mjere donjih ekstremiteta kadavera

Prema rezultatima istraživanja, od ukupno 33 kadavera koja su bila uključena u istraživanje, kod tri kadavera nedostajale su tetive MP na obje noge. Izraženo u postocima, tetive MP nedostajale su u 9% slučajeva. Nije bilo slučajeva nedostatka tetive MP samo na jednoj nozi kod istog kadavera.

Prilikom pristupanja na kadavere, prije oduzimanja tetiva ST-a i MP-a, uzete su i zapisane antropometrijske mjere donjih ekstremiteta kadavera. U tablici 5.1 nalaze se opisni statistički podatci antropometrijskih mjera obiju noga kadavera.

Tablica 5.1. Antropometrijske mjere donjih ekstremiteta ispitivanih kadavera. Prikazane su srednja vrijednost, standardna devijacija i raspon za svaku antropometrijsku mjeru.

Antropometrijska mjera	Antropometrijske mjere svih nogu (n = 30) (srednja vrijednost \pm std)	Minimalna vrijednost	Maksimalna vrijednost
Anatomska duljina noge l_{an} (cm)	87,9 \pm 5,4	77,0	102,0
Klinička duljina noge l_{kl} (cm)	91,8 \pm 5,7	79,5	106,3
Duljina natkoljenice l_{nat} (cm)	45,3 \pm 2,9	38,5	54,2
Opseg natkoljenice na prijelazu srednje u distalnu trećinu O_{nat1} (cm)	47,6 \pm 7,4	36,1	69,7
Opseg natkoljenice 15 cm od baze patele O_{nat2} (cm)	51,2 \pm 7,2	38,4	73,2
Opseg natkoljenice 10 cm od baze patele O_{nat3} (cm)	46,9 \pm 7,6	29,2	69,7
Duljina potkoljenice l_{pot} (cm)	42,5 \pm 3,1	35,3	49,0
Opseg potkoljenice na prijelazu proksimalne u srednju trećinu O_{pot1} (cm)	36,9 \pm 4,6	29,3	50,4
Opseg potkoljenice 10 cm od vrha patele O_{pot2} (cm)	37,0 \pm 4,6	29,2	51,6

Potom je učinjeno testiranje kontinuiranih stavki antropometrijskih mjera donjih ekstremiteta na normalnost distribucije Shapiro-Wilkovim testom. U tablici 5.2 prikazani su rezultati testiranja.

Tablica 5.2. Rezultati testiranja antropometrijskih mjera donjih ekstremiteta na normalnost distribucije Shapiro-Wilkovim testom*

Antropometrijska mjera	SW	p
Anatomska duljina noge l_{an} (cm)	0,963	0,064
Klinička duljina noge l_{kl} (cm)	0,969	0,137
Duljina natkoljenice l_{nat} (cm)	0,955	0,028
Opseg natkoljenice na prijelazu srednje u distalnu trećinu O_{nat1} (cm)	0,944	0,010
Opseg natkoljenice 15 cm od baze patele O_{nat2} (cm)	0,946	0,013
Opseg natkoljenice 10 cm od baze patele O_{nat3} (cm)	0,951	0,020
Duljina potkoljenice l_{pot} (cm)	0,974	0,219
Opseg potkoljenice na prijelazu proksimalne u srednju trećinu O_{pot1} (cm)	0,948	0,016
Opseg potkoljenice 10 cm od vrha patele O_{pot2} (cm)	0,932	0,004

* *Nulta hipoteza: antropometrijske mjere donjih ekstremiteta imaju normalnu razdiobu. Nivo značajnosti: 0,05. (SW, p) statistika Shapiro-Wilkova testa i pripadna p vrijednost. Za slučajeve $p < 0,05$ prihvaća se alternativna hipoteza: antropometrijske mjere donjih ekstremiteta nemaju normalnu razdiobu.*

Rezultati prikazani u tablici 5.2 pokazuju da se za većinu stavki antropometrijskih mjera donjih ekstremiteta prihvaća alternativna hipoteza o izostanku normalnosti distribucije. Prema rezultatima Shapiro-Wilkova testa, normalnu razdiobu imaju stavke anatomska duljina noge, klinička duljina noge i duljina potkoljenice. S obzirom na to da se stavke prikazane u tablici 5.2 nalaze u oba tipa, razdiobe daljnje analize učinjene su Mann-Whitneyevim U-testom (neparametrijski parnjak Studentovu t-testu). U tablici 5.3 prikazani su opisni statistički podatci za antropometrijske mjere desnoga i lijevoga donjeg ekstremiteta koje su testirane na jednakost medijana Mann-Whitneyevim U-testom.

Tablica 5.3. Usporedba antropometrijskih mjera desne i lijeve noge ispitivanih kadavera*

Antropometrijska mjera	Desna noga (n = 30) (srednja vrijednost±std)	Lijeva noga (n = 30) (srednja vrijednost±std)	Z	p
Anatomska duljina noge l_{an} (cm)	87,8±5,4	88,1±5,5	-0,133	0,894
Klinička duljina noge l_{kl} (cm)	91,7±5,7	92,0±5,9	-0,362	0,717
Duljina natkoljenice l_{nat} (cm)	45,2±2,9	45,3±2,9	-0,163	0,871
Opseg natkoljenice na prijelazu srednje u distalnu trećinu O_{nat1} (cm)	47,6±7,1	47,7±7,8	-0,030	0,976
Opseg natkoljenice 15 cm od baze patele O_{nat2} (cm)	51,2±7,2	51,2±7,3	0,037	0,971
Opseg natkoljenice 10 cm od baze patele O_{nat3} (cm)	46,9±7,7	46,9±7,7	-0,015	0,988
Duljina potkoljenice l_{pot} (cm)	42,6±3,2	42,4±2,9	0,177	0,859
Opseg potkoljenice na prijelazu proksimalne u srednju trećinu O_{pot1} (cm)	36,7±4,7	37,1±4,5	-0,510	0,610
Opseg potkoljenice 10 cm od vrha patele O_{pot2} (cm)	36,6±4,7	37,3±4,5	-0,818	0,416

* Prikazane su srednja vrijednost i standardna devijacija antropometrijskih mjera desne i lijeve noge kadavera. Dodatno su prikazani rezultati Mann-Whitneyeva U-testa za jednakost medijana dvaju skupova podataka. Nulta hipoteza: medijan antropometrijskih mjera desne noge jednak je medijanu antropometrijskih mjera lijeve noge. Nivo značajnosti: 0,05. (Z, p) statistika Mann-Whitneyeva U-testa i pripadna p vrijednost; Za slučajeve $p < 0,05$ prihvaća se alternativna hipoteza: medijan antropometrijskih mjera desne noge nije jednak medijanu antropometrijskih mjera lijeve noge.

Prema rezultatima iz tablice 5.3 razvidno je da se antropometrijske mjere desne noge i antropometrijske mjere lijeve noge po svim ispitivanim stavkama statistički značajno ne razlikuju.

5.2. Antropometrijske mjere tetiva mišića semitendinozusa i plantarisa

Prije biomehaničkog ispitivanja presadaka tetiva ST-a i MP-a, uzete su i zapisane antropometrijske mjere svih desnih tetiva ST-a i obiju tetiva MP-a.

Potom je učinjeno testiranje kontinuiranih stavki antropometrijskih mjera tetiva ST-a na normalnost distribucije Shapiro-Wilkovim testom. U tablici 5.4 prikazani su rezultati testiranja.

Tablica 5.4. Rezultati testiranja antropometrijskih mjera tetiva semitendinozusa na normalnost distribucije Shapiro-Wilkovim testom*

Antropometrijska mjera	SW	p
Duljina tetive du (cm)	0,972	0,610
Masa tetive m (g)	0,946	0,143
Širina tetive 1 = Širina tetive <i>prox</i> $ši_1$ (mm)	0,906	0,014
Širina tetive 2 $ši_2$ (mm)	0,950	0,181
Širina tetive 3 $ši_3$ (mm)	0,908	0,018
Širina tetive 4 $ši_4$ (mm)	0,962	0,376
Srednja širina tetive $ši_5$ (mm)	0,965	0,442
Debljina tetive 1 = Debljina tetive <i>prox</i> de_1 (mm)	0,978	0,773
Debljina tetive 2 de_2 (mm)	0,985	0,945
Debljina tetive 3 de_3 (mm)	0,950	0,180
Debljina tetive 4 de_4 (mm)	0,924	0,039
Srednja debljina tetive de_5 (mm)	0,946	0,143
Promjer presatka trostruko presavijene tetive d_p (mm)	0,928	0,049
Početna površina presatka A_0 (mm ²)	0,940	0,103

* *Nulta hipoteza: antropometrijske mjere tetiva semitendinozusa imaju normalnu razdiobu. Nivo značajnosti: 0,05. (SW, p) statistika Shapiro-Wilkova testa i pripadna p vrijednost. Za slučajeve $p < 0,05$ prihvaća se alternativna hipoteza: antropometrijske mjere tetiva semitendinozusa nemaju normalnu razdiobu.*

Rezultati prikazani u tablici 5.4 pokazuju da se za većinu stavki antropometrijskih mjera tetiva ST-a prihvaća nulta hipoteza o normalnosti distribucije. Rezultati Shapiro-Wilkova testa pokazuju da stavke širina tetive 1, širina tetive 3, debljina tetive 4, promjer presatka trostruko presavijene tetive i početna površina presatka čine iznimku od normalne distribucije. S obzirom na to da se stavke prikazane u tablici 5.4 nalaze u oba tipa razdiobe, daljnje analize učinjene su Mann-Whitneyevim U-testom (neparametrijski parnjak Studentovu t-testu).

Zatim je učinjeno testiranje kontinuiranih stavki antropometrijskih mjera tetiva MP-a na normalnost distribucije Shapiro-Wilkovim testom. U tablici 5.5 prikazani su rezultati testiranja.

Tablica 5.5. Rezultati testiranja antropometrijskih mjera tetiva plantarisa na normalnost distribucije Shapiro-Wilkovim testom*

Antropometrijska mjera	SW	p
Duljina tetive du (cm)	0,961	0,282
Masa tetive m (g)	0,964	0,382
Širina tetive 1 = Širina tetive <i>prox</i> $ši_1$ (mm)	0,790	<0,001
Širina tetive 2 $ši_2$ (mm)	0,984	0,928
Širina tetive 3 $ši_3$ (mm)	0,961	0,272
Širina tetive 4 $ši_4$ (mm)	0,974	0,680
Srednja širina tetive $ši_5$ (mm)	0,964	0,322
Debljina tetive 1 = Debljina tetive <i>prox</i> de_1 (mm)	0,968	0,479
Debljina tetive 2 de_2 (mm)	0,968	0,498
Debljina tetive 3 de_3 (mm)	0,922	0,033
Debljina tetive 4 de_4 (mm)	0,872	0,003
Srednja debljina tetive de_5 (mm)	0,971	0,489
Promjer presatka osmerostruko presavijenih tetiva d_p (mm)	0,955	0,200
Početna površina presatka A_0 (mm ²)	0,950	0,150

* Nulta hipoteza: antropometrijske mjere tetiva plantarisa imaju normalnu razdiobu. Nivo značajnosti: 0,05. (SW, p) statistika Shapiro-Wilkova testa i pripadna p vrijednost. Za slučajeve $p < 0,05$ prihvaća se alternativna hipoteza: antropometrijske mjere tetiva plantarisa nemaju normalnu razdiobu.

Rezultati prikazani u tablici 5.5 pokazuju da se za većinu stavki antropometrijskih mjera tetiva MP-a prihvaća nulta hipoteza o normalnosti distribucije. Rezultati Shapiro-Wilkova testa pokazuju da stavke širina tetive 1, debljina tetive 3 i debljina tetive 4 čine iznimku od normalne distribucije. S obzirom na to da se stavke prikazane u tablici 5.5 nalaze u oba tipa razdiobe, daljnje analize provedene su Mann-Whitneyevim U-testom (neparametrijski parnjak Studentovu t-testu). U tablici 5.6 prikazani su rezultati analize antropometrijskih mjera tetiva ST-a i MP-a koje su testirane na jednakost medijana Mann-Whitneyevim U-testom.

Tablica 5.6. Rezultati analize antropometrijskih mjera tetiva semitendinozusa i plantarisa. Prikazane su srednja vrijednost, standardna devijacija te rezultati Mann-Whitneyeva U-testa*.

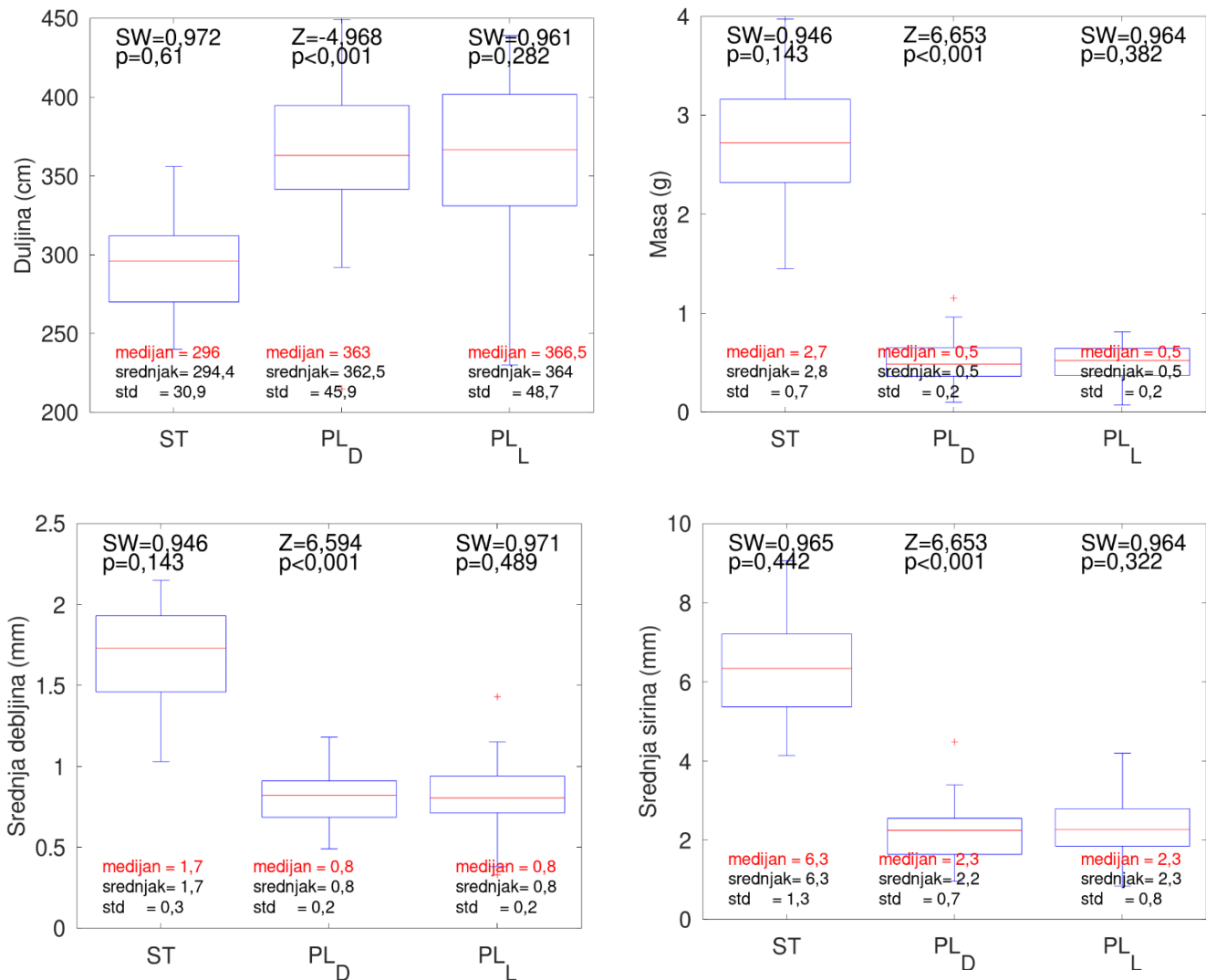
Antropometrijska mjera	Semitendinozus (n = 30) (srednja vrijednost ±std)	Plantaris (n = 30) (srednja vrijednost±std)		Z	p
Duljina tetive du (cm)	294,4±30,9	362,5±45,9	364,0±48,7	-4,968	<0,001
Masa tetive m (g)	2,8±0,7	0,5±0,2	0,5±0,2	6,653	<0,001
Širina tetive 1 $ši_1$ (mm)**	5,0±2,0	2,5±1,4	2,7±2,0	4,798	<0,001
Širina tetive 2 $ši_2$ (mm)	7,6±2,7	2,2±1,0	2,1±0,7	6,609	<0,001
Širina tetive 3 $ši_3$ (mm)	4,1±1,0	1,9±0,6	1,9±0,6	6,520	<0,001
Širina tetive 4 $ši_4$ (mm)	8,5±1,9	2,3±1,1	2,5±1,1	6,209	<0,001
Srednja širina tetive $ši_5$ (mm)	6,3±1,3	2,2±0,7	2,3±0,8	6,653	<0,001
Debljina tetive 1 de_1 (mm)***	0,8±0,2	0,7±0,3	0,6±0,2	1,959	0,050
Debljina tetive 2 de_2 (mm)	2,1±0,6	0,9±0,3	0,8±0,2	6,453	<0,001
Debljina tetive 3 de_3 (mm)	2,3±0,7	0,8±0,2	0,9±0,3	6,535	<0,001
Debljina tetive 4 de_4 (mm)	1,5±0,4	0,8±0,3	0,9±0,5	5,315	<0,001
Srednja debljina tetive de_5 (mm)	1,7±0,3	0,8±0,2	0,8±0,2	6,594	<0,001
Promjer presatka presavijenih tetiva d_p (mm)	7,6±0,7	5,5±1,0		6,047	<0,001

Početna površina presatka A_0 (mm ²)	45,8±8,2	24,4±8,5	6,047	<0,001
---	----------	----------	-------	--------

* *Nulta hipoteza: medijan antropometrijskih mjera tetiva plantarisa jednak je medijanu antropometrijskih mjera tetiva ST-a. Nivo značajnosti: 0,05. (Z, p) statistika Mann-Whitneyeva U-testa i pripadna p vrijednost; Za slučajeve $p < 0,05$ prihvaća se alternativna hipoteza: medijan antropometrijskih mjera tetiva plantarisa nije jednak medijanu antropometrijskih mjera tetiva ST-a. Statistika za tetive plantarisa dana je odvojeno za svaku nogu (desna, lijeva); Mann-Whitneyev U-test učinjen sa srednjakom mjera za tetive plantarisa za pojedini uzorak. ** Širina tetive $ši_1$ odnosi se na proksimalni kraj tetive. *** Debljina tetive de_1 odnosi se na proksimalni kraj tetive.*

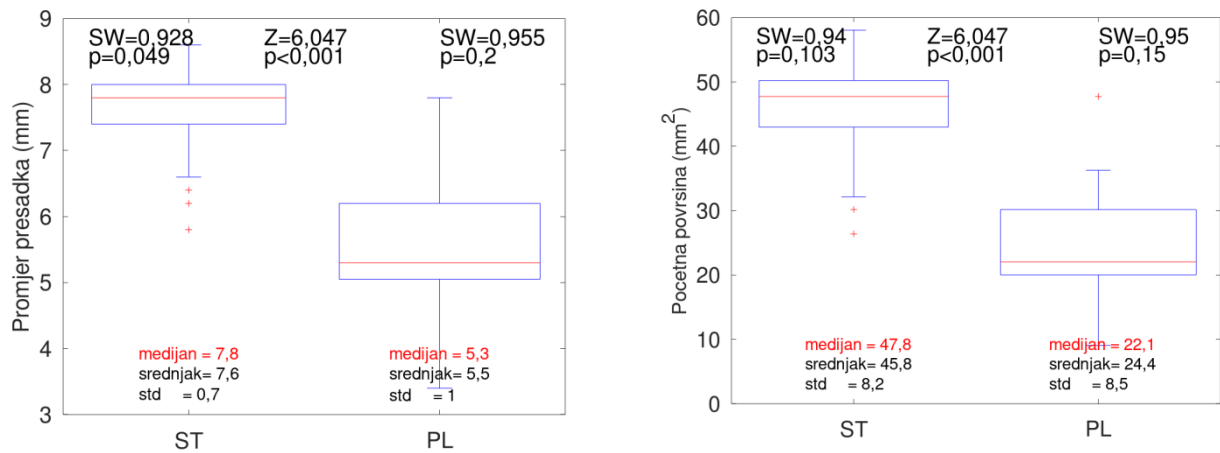
Prema rezultatima iz tablice 5.6 razvidno je da postoji statistički značajna razlika između antropometrijskih mjera tetiva ST-a i tetiva MP-a po svim ispitivanim stavkama uz iznimku stavke debljine tetive na najproksimalnijem dijelu (debljina tetive 1; $p = 0,050$). U usporedbi s tetivama ST-a, tetive MP-a imaju veću duljinu. U usporedbi s tetivama ST-a, tetive MP-a imaju manju masu, širinu 1, širinu 2, širinu 3, širinu 4, srednju širinu, debljinu 2, debljinu 3, debljinu 4, srednju debljinu, promjer presatka dviju četverostruko presavijenih tetiva plantarisa (8MP) i početnu površinu presatka.

Na slici 5.1 dan je grafički prikaz vrijednosti (medijan, interkvartilni raspon, minimum i maksimum) antropometrijskih mjera (duljina tetive, masa tetive, srednja debljina tetive i srednja širina tetive) tetiva ST-a i tetiva MP-a. Grafički prikaz dan je dijagramima s pravokutnikom (engl. *box-plot*).



Slika 5.1. Antropometrijske mjere (duljina tetive, masa tetive, srednja debljina tetive i srednja širina tetive) tetiva semitendinozusa i plantarisa prikazane su grafički dijagramima s pravokutnikom. Crvena linija u pravokutniku predstavlja medijan, pravokutnik interkvartilni raspon, a „štapovi” totalni raspon. U donjem dijelu panela navedeni su medijani analiziranih varijabli; u gornjem dijelu panela navedeni su rezultati Mann-Whitneyeva U-testa i Shapiro-Wilkova testa. *ST* = semitendinozus; *PL* = plantaris.

Grafički prikaz vrijednosti (medijan, interkvartilni raspon, minimum i maksimum) antropometrijskih mjera (promjer presadaka i početna površina presadaka) tetiva *ST*-a i tetiva *MP*-a prikazan je dijagramima s pravokutnikom (engl. *box-plot*) na slici 5.2.



Slika 5.2. Antropometrijske mjere (promjer i početna površina presjeka presatka 3ST, promjer i početna površina presjeka presatka 8MP) tetiva semitendinozusa i plantarisa prikazane su grafički dijagramima s pravokutnikom. Crvena linija u pravokutniku predstavlja medijan, pravokutnik interkvartilni raspon, a „štapovi” totalni raspon. U donjem dijelu panela navedeni su medijani analiziranih varijabli; u gornjem dijelu panela navedeni su rezultati Mann-Whitneyeva U-testa i Shapiro-Wilkova testa. *ST* = semitendinozus; *PL* = plantaris.

5.3. Biomehanička svojstva presadaka trostruko presavijene tetive mišića semitendinozusa i dviju četverostruko presavijenih tetiva mišića plantarisa

Prikupljene tetive ST-a biomehanički su ispitane u obliku presatka 3ST. Prikupljene tetive MP-a biomehanički su ispitane u obliku presatka 8MP.

Učinjeno je testiranje kontinuiranih stavki biomehaničkih svojstava presadaka 3ST na normalnost distribucije Shapiro-Wilkovim testom. U tablici 5.7 prikazani su rezultati testiranja.

Tablica 5.7. Rezultati testiranja kontinuiranih stavki biomehaničkih svojstava presadaka 3ST na normalnost distribucije Shapiro-Wilkovim testom*

Biomehaničko svojstvo	SW	p
Maksimalna sila F_{max} (N)	0,981	0,860
Rastezna čvrstoća R_m (N/mm ²)	0,969	0,464
Prekidna sila F_b (N)	0,861	0,022
Prekidna čvrstoća R_b (N/mm ²)	0,878	0,036
Prekidno istezanje ϵ_p (%)	0,894	0,061
Modul rasteznosti E_r (N/mm ²)	0,977	0,764
Krutost c (N/mm)	0,957	0,279

* Nulta hipoteza: biomehanička svojstva presadaka 3ST imaju normalnu razdiobu. Nivo značajnosti: 0,05. (SW, p) statistika Shapiro-Wilkova testa i pripadna p vrijednost. Za slučajeve $p < 0,05$ prihvaća se alternativna hipoteza: biomehanička svojstva presadaka 3ST nemaju normalnu razdiobu.

Rezultati prikazani u tablici 5.7 pokazuju da se za većinu stavki biomehaničkih svojstava presadaka 3ST prihvaća nulta hipoteza o normalnosti distribucije. Rezultati Shapiro-Wilkova testa pokazuju da stavke prekidna sila i prekidna čvrstoća čine iznimku od normalne distribucije. S obzirom na to da se stavke prikazane u tablici 5.7 nalaze u oba tipa razdiobe, daljnje analize provedene su Mann-Whitneyevim U-testom (neparametrijski parnjak Studentovu t-testu).

Kontinuirane varijable biomehaničkih svojstava presadaka 8MP testirane su na normalnost distribucije Shapiro-Wilkovim testom te su rezultati prikazani u tablici 5.8.

Tablica 5.8. Rezultati testiranja kontinuiranih stavki biomehaničkih svojstava presadaka 8MP na normalnost distribucije Shapiro-Wilkovim testom*

Biomehaničko svojstvo	SW	p
Maksimalna sila F_{max} (N)	0,949	0,161
Rastezna čvrstoća R_m (N/mm ²)	0,947	0,128
Prekidna sila F_p (N)	0,960	0,307
Prekidna čvrstoća R_p (N/mm ²)	0,940	0,083
Prekidno istezanje ϵ_p (%)	0,903	0,012
Modul rasteznosti E_r (N/mm ²)	0,828	<0,001
Krutost c (N/mm)	0,979	0,714

* Nulta hipoteza: biomehanička svojstva presadaka 8MP imaju normalnu razdiobu. Nivo značajnosti: 0,05. (SW, p) statistika Shapiro-Wilkova testa i pripadna p vrijednost. Za slučajeve $p < 0,05$ prihvaća se alternativna hipoteza: biomehanička svojstva presadaka 8MP nemaju normalnu razdiobu.

Rezultati prikazani u tablici 5.8 pokazuju da se za većinu stavki biomehaničkih svojstava presadaka 8MP prihvaća nulta hipoteza o normalnosti razdiobe. Rezultati Shapiro-Wilkova testa pokazuju da stavke prekidno istezanje i modul rasteznosti čine iznimku od normalne razdiobe. S obzirom na to da se stavke prikazane u tablici 5.8 nalaze u oba tipa razdiobe, daljnje analize provedene su Mann-Whitneyevim U-testom (neparametrijski parnjak Studentovu t-testu).

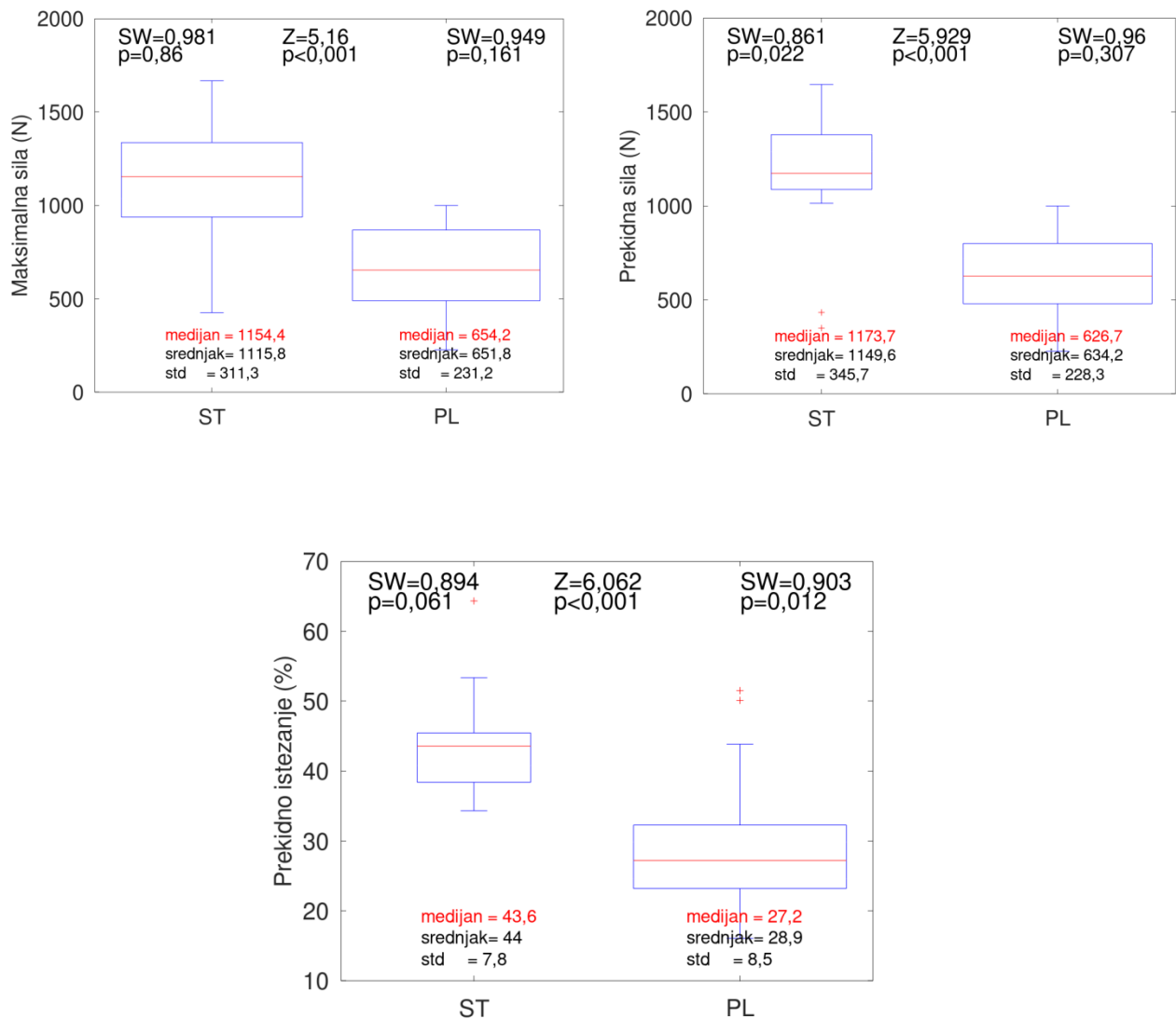
Tablica 5.9. Rezultati analize biomehaničkih svojstava presadaka 3ST i 8MP. Prikazane su srednja vrijednost, standardna devijacija te rezultati Mann-Whitneyeva U-testa*.

Biomehaničko svojstvo	Semitendinozus (n = 30) (srednja vrijednost±std)	Plantaris (n = 30) (srednja vrijednost±std)	Z	p
Maksimalna sila F_{max} (N)	1115,8±311,3	651,8±231,2	5,16	<0,001
Rastezna čvrstoća R_m (N/mm ²)	24,4±5,9	28,0±9,7	-1,050	0,294
Prekidna sila F_p (N)	1149,6±345,7	634,2±228,3	5,929	<0,001
Prekidna čvrstoća R_p (N/mm ²)	24,8±7,6	27,3±9,8	2,853	0,004
Prekidno istezanje ϵ_p (%)	44,0±7,8	28,9±8,5	6,062	<0,001
Modul rasteznosti E_r (N/mm ²)	48,7±14,0	92,0±36,2	-5,204	<0,001
Krutost c (N/mm)	32,2±7,5	34,2±5,8	-0,680	0,496

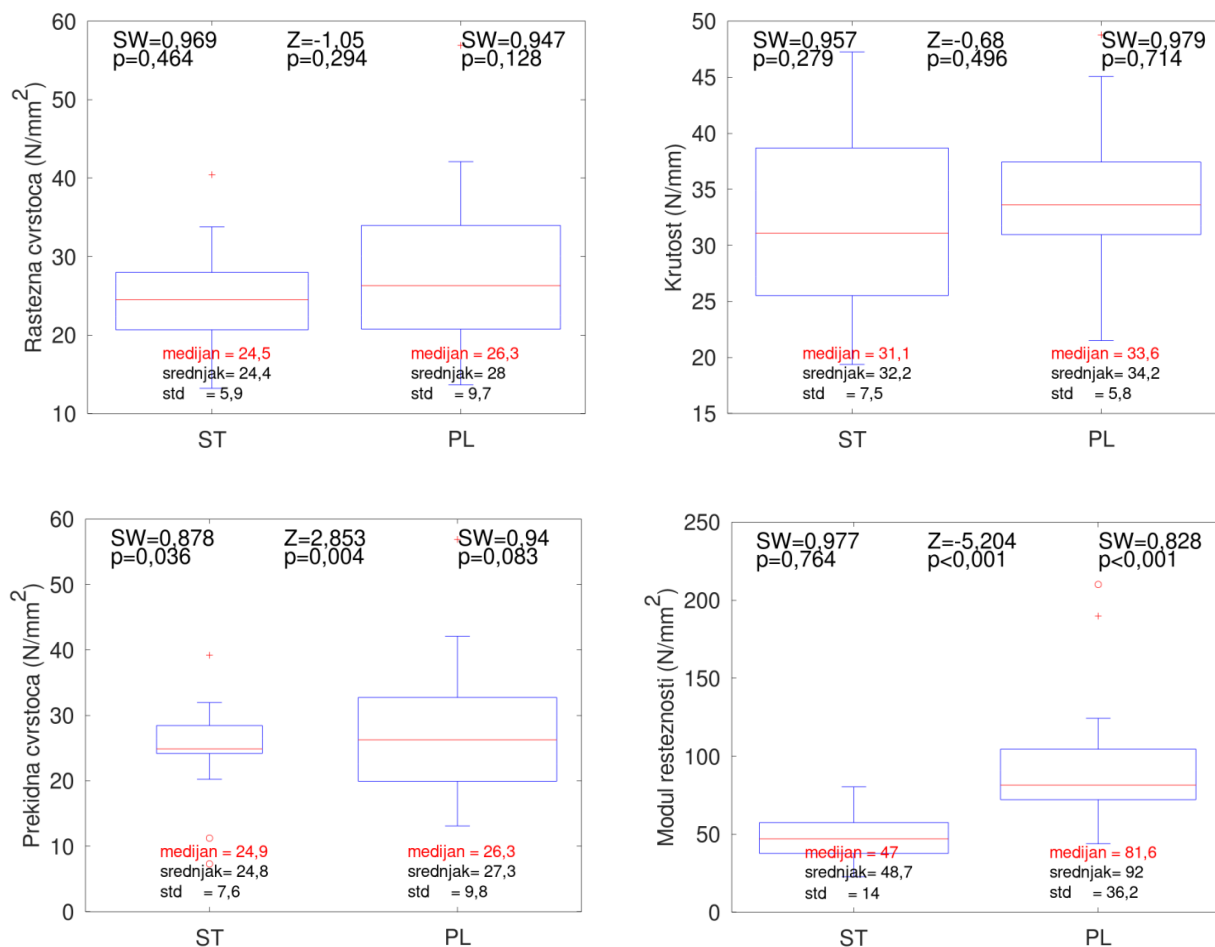
* *Nulta hipoteza: medijan biomehaničkih mjera tetiva MP-a jednak je medijanu biomehaničkih mjera tetiva ST-a. Nivo značajnosti: 0,05. (Z, p) statistika Mann-Whitneyeva U-testa i pripadna p vrijednost; Za slučajeve $p < 0,05$ prihvaća se alternativna hipoteza: medijan biomehaničkih mjera tetiva MP-a nije jednak medijanu biomehaničkih mjera tetiva ST-a.*

Prema rezultatima iz tablice 5.9, razvidno je da postoji statistički značajna razlika između biomehaničkih svojstava presadaka 3ST i presadaka 8MP za ispitivane stavke, uz iznimku stavki rastezna čvrstoća i krutost. U usporedbi s presadcima 8MP, presadci 3ST imaju veće srednje vrijednosti za maksimalnu silu i prekidno istezanje. U usporedbi s presadcima 3ST, presadci 8MP imaju veće srednje vrijednosti za prekidnu čvrstoću i modul elastičnosti.

Na slikama 5.3 i 5.4 nalazi se grafički prikaz vrijednosti (medijan, interkvartilni raspon, minimum i maksimum) biomehaničkih svojstava presadaka 3ST i 8MP pomoću dijagrama s pravokutnikom (engl. *box-plot*).



Slika 5.3. Biomehanička svojstva (maksimalna sila, prekidna sila i prekidno istezanje) presadaka 3ST i 8MP prikazana su grafički dijagramima s pravokutnikom u kojem crvena linija u pravokutniku predstavlja medijan, pravokutnik interkvartilni raspon, a „štapovi” totalni raspon. U donjem dijelu panela navedeni su medijani analiziranih stavki; u gornjem dijelu panela navedeni su rezultati Mann-Whitneyeva U-testa i Shapiro-Wilkova testa. *ST* = semitendinozus; *PL* = plantaris.



Slika 5.4. Biomehanička svojstva (rastezna čvrstoća, krutost, prekidna čvrstoća i modul rasteznosti) presadaka 3ST i 8MP prikazani su grafički dijagramima s pravokutnikom u kojem crvena linija u pravokutniku predstavlja medijan, pravokutnik interkvartilni raspon, a „štapovi” totalni raspon. U donjem dijelu panela navedeni su medijani analiziranih varijabli; u gornjem dijelu panela navedeni su rezultati Mann-Whitneyeva U-testa i Shapiro-Wilkova testa. *ST* = semitendinozus; *PL* = plantaris.

5.4. Povezanost biomehaničkog svojstva maksimalne sile presadaka trostruko presavijenih tetiva semitendinozusa i dviju četverostruko presavijenih tetiva plantarisa s različitim svojstvima uzoraka

Maksimalna sila presatka, uz krutost, predstavlja najvažniju biomehaničku osobinu tetivnih presadaka u provedenom istraživanju, stoga je analiziran odnos biomehaničkog svojstva maksimalne sile presadaka 3ST i 8MP s različitim svojstvima uzoraka. Izračunat je koeficijent korelacije između različitih svojstava uzoraka i vrijednosti biomehaničkog svojstva maksimalne sile presadaka 3ST i 8MP. U tablici 5.10 prikazani su rezultati izračuna.

Tablica 5.10. Povezanost biomehaničkog svojstva maksimalne sile presadaka 3ST i presadaka 8MP te različitih svojstava uzoraka, zasebno za presatke 3ST i 8MP, izražena koeficijentom korelacije (R)*

Svojstvo uzorka	Semitendinozus R	Semitendinozus p	Plantaris R	Plantaris p
Anatomska duljina noge l_{an} (cm)	0,22	0,256	-0,07	0,704
Klinička duljina noge l_{kl} (cm)	0,25	0,199	-0,02	0,935
Duljina natkoljenice l_{nat} (cm)	0,14	0,459	-0,05	0,799
Opseg natkoljenice na prijelazu srednje u distalnu trećinu O_{nat1} (cm)	-0,28	0,136	0,21	0,264
Opseg natkoljenice 15 cm od baze patele O_{nat2} (cm)	-0,12	0,524	0,10	0,605
Opseg natkoljenice 10 cm od baze patele O_{nat3} (cm)	-0,19	0,328	0,09	0,650
Duljina potkoljenice l_{pot} (cm)	0,29	0,133	-0,11	0,563
Opseg potkoljenice na prijelazu proksimalne u srednju trećinu O_{pot1} (cm)	-0,16	0,425	0,24	0,208
Opseg potkoljenice 10 cm od vrha patele O_{pot2} (cm)	-0,17	0,400	0,22	0,254
Duljina tetive du (cm)	0,23	0,224	0,04	0,839

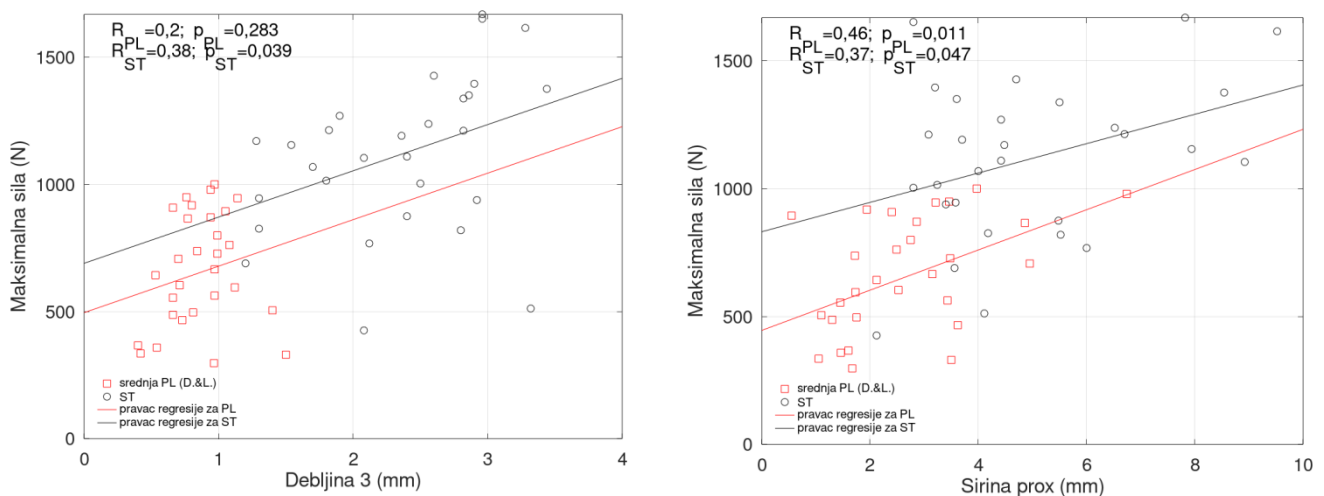
Masa tetive m (g)	0,19	0,316	0,65	<0,001
Širina tetive 1 = Širina tetive <i>prox</i> $\dot{s}i_1$ (mm)	0,37	0,047	0,46	0,011
Širina tetive 2 $\dot{s}i_2$ (mm)	0,34	0,070	0,42	0,019
Širina tetive 3 $\dot{s}i_3$ (mm)	-0,17	0,375	0,52	0,003
Širina tetive 4 $\dot{s}i_4$ (mm)	0,22	0,246	0,19	0,320
Debljina tetive 1 = Debljina tetive <i>prox</i> de_1 (mm)	0,13	0,500	0,10	0,599
Debljina tetive 2 de_2 (mm)	0,04	0,85	0,38	0,036
Debljina tetive 3 de_3 (mm)	0,38	0,039	0,20	0,283
Debljina tetive 4 de_4 (mm)	0,09	0,625	0,16	0,399
Promjer presatka d (mm)	0,62	<0,001	0,54	0,002
Rastezna čvrstoća R_m (N/mm ²)	0,74	<0,001	0,52	0,003
Prekidna sila F_p (N)	0,75	<0,001	0,98	<0,001
Prekidna čvrstoća R_p (N/mm ²)	0,36	0,169	0,50	0,005
Prekidno istezanje ε_p (%)	0,18	0,493	0,61	<0,001
Modul rasteznosti E_r (N/mm ²)	-0,18	0,348	-0,45	0,012
Krutost c (N/mm)	0,25	0,195	0,29	0,125

* Nulta hipoteza: koeficijent korelacije jednak je nuli. Nivo značajnosti: 0,05. (R , p) koeficijent korelacije i pripadna p vrijednost; Za slučajeve $p < 0,05$ prihvaća se alternativna hipoteza: koeficijent korelacije veći je od 0,0.

Prema vrijednostima u tablici 5.10, za presadak 3ST postoji korelacija ($p < 0,05$) maksimalne sile i širine tetive 1, debljine tetive 3, promjera presatka, rastezne čvrstoće i prekidne sile, dok za ostala svojstva ne postoji korelacija. Za presadak 8MP postoji korelacija ($p < 0,05$) maksimalne sile i mase tetive, širine tetive 1, širine

tetive 2, širine tetive 3, debljine tetive 2, promjera presatka, rastezne čvrstoće, prekidne sile, prekidne čvrstoće, prekidnog istezanja i modula rasteznosti, dok za ostala svojstva ne postoji korelacija. Od navedenih svojstava, mogu se usporediti koeficijenti korelacije između presadaka 3ST i 8MP za svojstva promjera presatka, rastezne čvrstoće i prekidne sile. Koeficijent korelacije između maksimalne sile i promjera presatka te rastezne čvrstoće veći je za presatke 3ST u usporedbi s presadcima 8MP. S druge strane, koeficijent korelacije između maksimalne sile i prekidne sile veći je za presatke 8MP u usporedbi s presadcima 3ST.

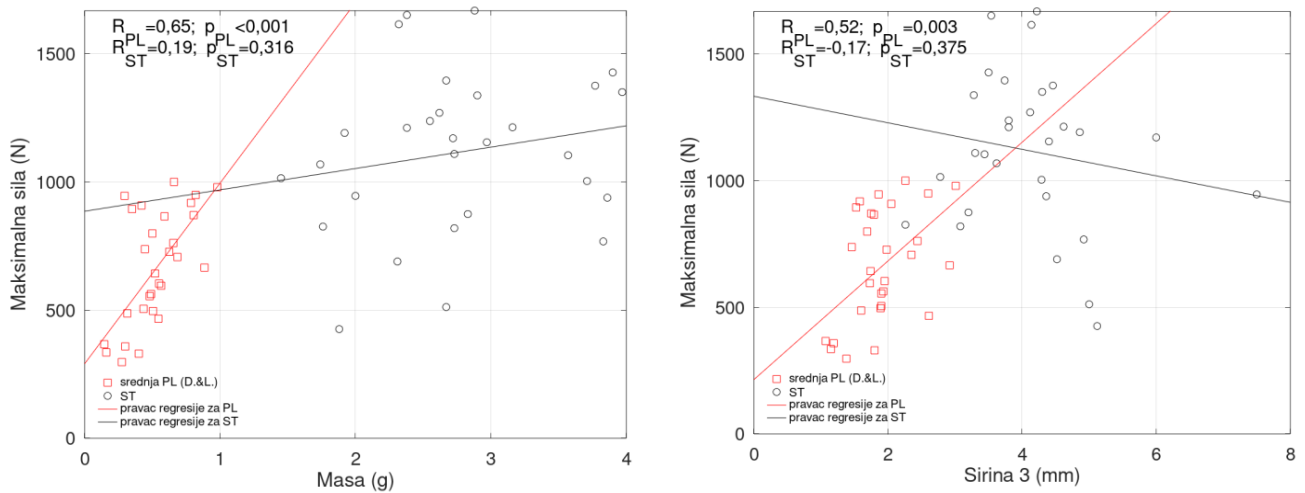
Vrijednosti koeficijenta korelacije između maksimalne sile i dvaju antropometrijskih svojstava uzoraka s najvećim koeficijentom korelacije presadaka 3ST (debljina tetive 3 ($R = 0,38$) i širina tetive 1 ($R = 0,37$)) prikazani su dijagramima raspršenja na slici 5.5. Na istoj slici prikazane su vrijednosti koeficijenta korelacije između maksimalne sile i debljine tetive 3 ($R = 0,20$) i širine tetive 1 ($R = 0,46$) za presatke 8MP plantarisa.



Slika 5.5. a) Dijagram raspršenja koeficijenta korelacije između maksimalne sile i debljine tetive 3 presadaka 3ST i 8MP; b) Dijagram raspršenja koeficijenta korelacije između maksimalne sile i širine tetive 1 presadaka 3ST i 8MP. Prikazani su rezultati linearne regresije (plavo za ST, crveno za PL) te pripadni koeficijenti korelacije R i p vrijednost. ST = semitendinozus; PL = plantaris.

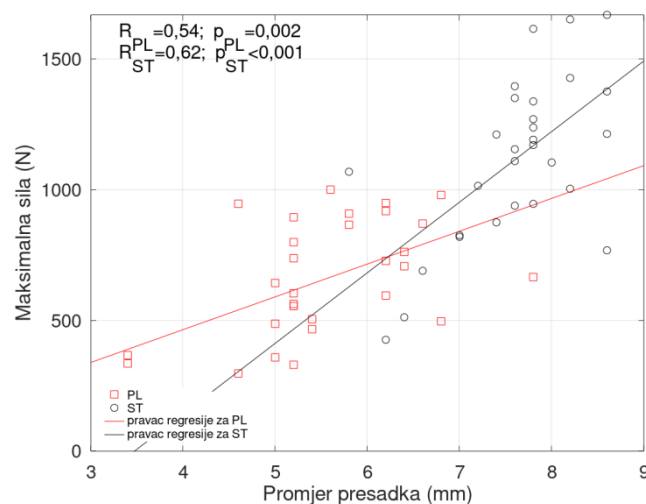
Vrijednosti koeficijenta korelacije između maksimalne sile i dvaju antropometrijskih svojstava uzoraka s najvećim koeficijentom korelacije presadaka 8MP (masa tetive ($R = 0,65$) i širina tetive 3 ($R = 0,52$)) prikazani su dijagramima raspršenja na slici

5.6. Na istoj slici prikazane su vrijednosti koeficijenta korelacije između maksimalne sile i mase tetive ($R = 0,19$) i širina tetive 3 ($R = -0,17$) za presatke 3ST.



Slika 5.6. a) Dijagram raspršenja koeficijenta korelacije između maksimalne sile i mase presadaka 8MP i 3ST; b) Dijagram raspršenja koeficijenta korelacije između maksimalne sile i širine tetive 3 presadaka 8MP i 3ST. Prikazani su rezultati linearne regresije (plavo za ST, crveno za PL) te pripadni koeficijenti korelacije R i p vrijednost. ST = semitendinozus; PL = plantaris.

Vrijednosti koeficijenta korelacije između maksimalne sile i promjera presadaka 3ST ($R = 0,62$) i 8MP ($R = 0,54$) prikazani su dijagramima raspršenja na slici 5.7.



Slika 5.7. Dijagram raspršenja koeficijenta korelacije između maksimalne sile i promjera presadaka 3ST i 8MP. Prikazani su rezultati linearne regresije (plavo za ST, crveno za PL) te pripadni koeficijenti korelacije R i p vrijednost. ST = semitendinozus; PL = plantaris.

5.5. Povezanost biomehaničkog svojstva krutosti presadaka trostruko presavijenih tetiva semitendinozusa i dviju četverostruko presavijenih tetiva plantarisa s različitim svojstvima uzoraka

Krutost presatka je, uz maksimalnu silu, bitna biomehanička osobina tetivnih presadaka u provedenom istraživanju, stoga je analiziran odnos biomehaničkog svojstva krutosti presadaka 3ST i 8MP s različitim svojstvima uzoraka. Izračunat je koeficijent korelacije između različitih svojstava uzoraka i vrijednosti biomehaničkog svojstva krutosti presadaka 3ST i 8MP. U tablici 5.11 prikazani su rezultati izračuna.

Tablica 5.11. Povezanost biomehaničkog svojstva biomehaničkog svojstva krutosti presadaka 3ST i presadaka 8MP te različitih svojstava uzoraka, odvojeno za presatke 3ST i 8MP, izražena koeficijentom korelacije (R)*

Svojstvo uzorka	Semitendinozus R	Semitendinozus p	Plantaris R	Plantaris p
Anatomska duljina noge l_{an} (cm)	-0,13	0,487	-0,02	0,907
Klinička duljina noge l_{kl} (cm)	-0,12	0,551	0,02	0,908
Duljina natkoljenice l_{nat} (cm)	-0,01	0,974	-0,05	0,795
Opseg natkoljenice na prijelazu srednje u distalnu trećinu O_{nat1} (cm)	-0,31	0,100	-0,04	0,816
Opseg natkoljenice 15 cm od baze patele O_{nat2} (cm)	-0,21	0,272	-0,11	0,554
Opseg natkoljenice 10 cm od baze patele O_{nat3} (cm)	-0,32	0,095	-0,14	0,466
Duljina potkoljenice l_{pot} (cm)	-0,12	0,529	0,08	0,667
Opseg potkoljenice na prijelazu proksimalne u srednju trećinu O_{pot1} (cm)	-0,25	0,204	0,10	0,614
Opseg potkoljenice 10 cm od vrha patele O_{pot2} (cm)	-0,24	0,211	0,10	0,617
Duljina tetive du (cm)	0,08	0,694	-0,21	0,270
Masa tetive m (g)	0,06	0,738	0,19	0,314

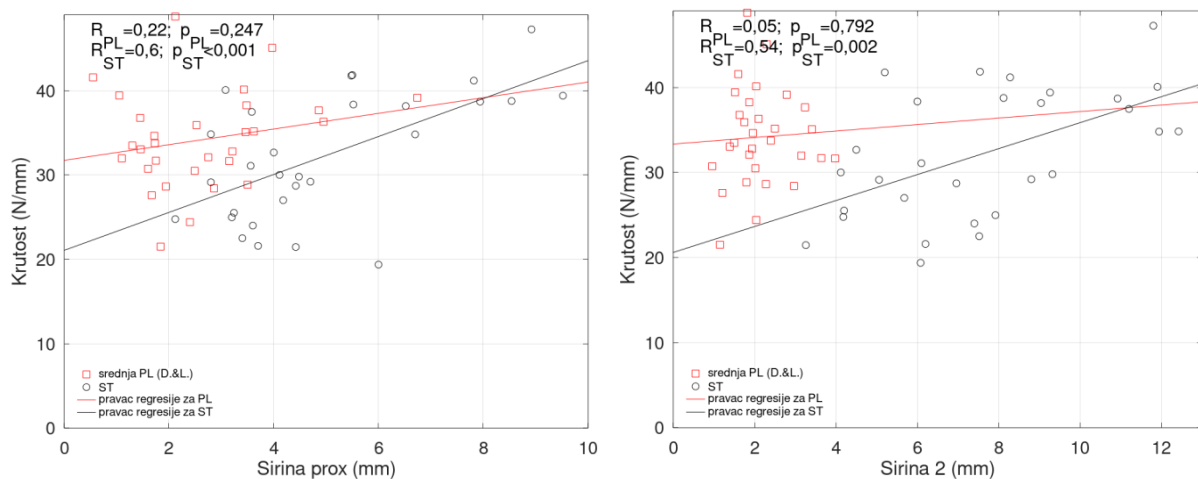
Širina tetive 1 = Širina tetive <i>prox</i> $\dot{s}i_1$ (mm)	0,60	<0,001	0,22	0,247
Širina tetive 2 $\dot{s}i_2$ (mm)	0,54	0,002	0,05	0,792
Širina tetive 3 $\dot{s}i_3$ (mm)	-0,07	0,700	0,24	0,209
Širina tetive 4 $\dot{s}i_4$ (mm)	0,36	0,056	0,02	0,900
Debljina tetive 1 = Debljina tetive <i>prox</i> de_1 (mm)	-0,24	0,217	-0,09	0,624
Debljina tetive 2 de_2 (mm)	-0,42	0,024	0,03	0,871
Debljina tetive 3 de_3 (mm)	0,12	0,542	-0,11	0,555
Debljina tetive 4 de_4 (mm)	-0,10	0,588	-0,01	0,974
Promjer presatka d (mm)	0,16	0,415	0,02	0,909
Rastezna čvrstoća R_m (N/mm ²)	0,17	0,388	0,32	0,089
Prekidna sila F_p (N)	0,12	0,650	0,35	0,056
Prekidna čvrstoća R_p (N/mm ²)	-0,02	0,938	0,37	0,044
Prekidno istezanje ϵ_p (%)	0,16	0,546	-0,20	0,302
Modul rasteznosti E_r (N/mm ²)	0,68	<0,001	0,26	0,164
Maksimalna sila (N)	0,25	0,195	0,29	0,125

* *Nulta hipoteza: koeficijent korelacije jednak je nuli. Nivo značajnosti: 0,05. (R, p) koeficijent korelacije i pripadna p vrijednost; Za slučajeve $p < 0,05$ prihvaća se alternativna hipoteza: koeficijent korelacije veći je od 0,0.*

Prema vrijednostima u tablici 5.11, za presadak 3ST postoji korelacija ($p < 0,05$) krutosti i širine tetive 1, širine tetive 2, debljine tetive 2 i modula rasteznosti, dok za ostala svojstva ne postoji korelacija. Za presadak 8MP postoji korelacija ($p < 0,05$) krutosti i prekidne čvrstoće, dok za ostala svojstva ne postoji korelacija. Od

navedenih svojstava za koje postoji korelacija, ne postoje zajednička svojstva za presatke 3ST i 8MP za koja se mogu usporediti koeficijenti korelacije.

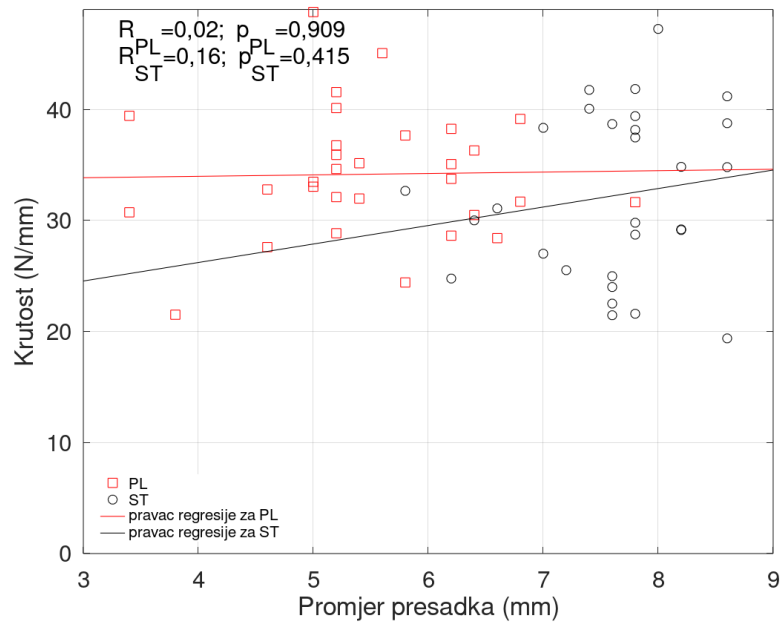
Vrijednosti koeficijenta korelacije između krutosti i dvaju antropometrijskih svojstava uzoraka s najvećim koeficijentom korelacije (širina tetive 1 ($R = 0,60$) i širina tetive 2 ($R = 0,54$)) presadaka 3ST prikazani su dijagramima raspršenja na slici 5.8. Na istoj slici prikazane su vrijednosti koeficijenta korelacije između krutosti i širine tetive 1 ($R = 0,22$) i širine tetive 2 ($R = 0,05$) za presatke 8MP.



Slika 5.8. a) Dijagram raspršenja koeficijenta korelacije između krutosti i širine tetive 1 presadaka 3ST i 8MP; b) Dijagram raspršenja koeficijenta korelacije između krutosti i širine tetive 2 presadaka 3ST i 8MP. Prikazani su rezultati linearne regresije (plavo za ST, crveno za PL) te pripadni koeficijenti korelacije R i p vrijednost. ST = semitendinozus; PL = plantaris.

Budući da vrijednosti koeficijenta korelacije između krutosti i antropometrijskih svojstava presadaka 8MP po svim stavkama imaju $p > 0,05$, rezultat pokazuje da ne postoji korelacija između krutosti presatka i antropometrijskih svojstava za presatke 8MP.

Vrijednosti koeficijenta korelacije između krutosti i promjera presadaka 3ST ($R = 0,16$) i 8MP ($R = 0,02$) prikazane su dijagramima raspršenja na slici 5.9. S obzirom na to da je u oba slučaja $p > 0,05$, rezultat pokazuje kako nema korelacije između krutosti presatka i promjera za presatke 3ST i presatke 8MP.



Slika 5.9. Dijagram raspršenja koeficijenta korelacije između krutosti i promjera presadaka 3ST i 8MP. Prikazani su rezultati linearne regresije (plavo za ST, crveno za PL) te pripadni koeficijenti korelacije R i p vrijednost. ST = semitendinozus; PL = plantaris.

6. RASPRAVA

6.1. Osvrt na rezultate provedenog istraživanja

Rezultati provedenog istraživanja potvrdili su prvi dio postavljene hipoteze da se za rekonstrukciju ACL-a može koristiti presadak 8MP umjesto presatka 3ST. S druge strane, rezultati ovog istraživanja pokazuju da se tetive MP-a u obliku osmerostrukog presatka ne mogu kod svih osoba koristiti za rekonstrukciju ACL-a zbog svojih antropometrijskih i biomehaničkih svojstava. Ako se promatra najvažnije biomehaničko svojstvo presadaka, maksimalna sila, onda se prema rezultatima ovog istraživanja može zaključiti da neće sve osobe imati adekvatan presadak 8MP koji može nadomjestiti standardno korišteni presadak 3ST. Naime, prema rezultatima ovog istraživanja, od 30 presadaka 8MP, četiri su imala veću maksimalnu silu od presatka 3ST s istog donora, a još šest presadaka 8MP imalo je maksimalnu silu koja odgovara maksimalnoj sili presatka 3ST s istog donora. Dakle, može se zaključiti da se jedna trećina svih presadaka 8MP sigurno može koristiti za rekonstrukciju ACL-a. S druge strane, pet presadaka 8MP imalo je vrijednost maksimalne sile manju od trećine vrijednosti maksimalne sile presatka 3ST s istog donora. Nadalje, od 33 kadavera korištenih u ovom istraživanju, tetiva MP-a nedostajala je u 9 % slučajeva što je dodatan razlog zašto svi pacijenti ne mogu biti kandidati za rekonstrukciju ACL-a presatkom 8MP. Stoga je u kliničkoj praksi potrebno jasno definirati kriterije, prije svega radiološke, po kojima će se preoperativno odrediti koji pacijenti imaju adekvatne tetive MP-a za rekonstrukciju ACL-a presatkom 8MP.

Rezultati ovog istraživanja samo djelomično potvrđuju drugi dio hipoteze da presadci 8MP imaju usporediva biomehanička svojstva kao i presadci 3ST. Naime, rezultati ovog istraživanja pokazuju da se biomehanička svojstva presadaka 8MP u većini slučajeva razlikuju od biomehaničkih svojstava presadaka 3ST. Od sedam biomehaničkih svojstava presadaka, presadci 8MP i 3ST imaju usporediva samo dva svojstva, rasteznu čvrstoću i krutost.

6.1.1. Osvrt na rezultate provedenog istraživanja i antropometrijske mjere donjih ekstremiteta kadavera

U prvom dijelu provođenja ovog istraživanja uzete su antropometrijske mjere donjih ekstremiteta svakog kadavera. Učinjena je obrada prikupljenih podataka (tablica 5.1, 5.2 i 5.3), te je utvrđeno da se antropometrijske mjere desne noge kadavera i

antropometrijske mjere lijeve noge kadavera ne razlikuju statistički značajno po svim ispitivanim varijablama.

Srednja anatomska duljina donjih ekstremiteta ispitivanih kadavera, mjerena od vrha velikog trohantera do vrha lateralnog maleola, iznosila je 88,1 cm ($\pm 5,4$ std), uz raspon vrijednosti od 77,0 do 102,0 cm. Kako su uzorci ispitivani u hrvatskoj populaciji, dobivene podatke treba usporediti s objavljenim rezultatima u istoj populaciji. Prema dostupnoj literaturi, istraživanje antropometrijskih mjera u istoj populaciji proveli su Šentija i sur. 2011. godine prilikom usporedbe antropometrijskih osobina i brzine hoda kod 48 studenata Kineziološkog fakulteta Sveučilišta u Zagrebu. U njihovim rezultatima srednja duljina donjeg ekstremiteta mjerena od vrha velikog trohantera do poda kod 21 studenta muškog spola iznosila je 91,3 cm ($\pm 4,8$ std), a kod 27 studenata ženskog spola 85,6 cm ($\pm 4,5$ std) (391). U ovom istraživanju srednja udaljenost između velikog trohantera i vrha lateralnog maleola kod 30 kadavera starijih od 18 godina obaju spolova (22 muških i 8 ženskih) bila je 87,8 cm ($\pm 5,4$ std) za desnu i 88,1 mm ($\pm 5,5$ std) za lijevu nogu. Način mjerenja duljine donjeg ekstremiteta u ovom istraživanju razlikuje se od metode mjerenja Šentije i sur.; u ovom istraživanju duljina donjeg ekstremiteta mjerena je od vrha velikog trohantera do vrha lateralnog maleola, dok je u istraživanju Šentije i sur. duljina ekstremiteta mjerena od vrha velikog trohantera do poda. Unatoč tomu, rezultati ovih dvaju istraživanja usporedivi su. Ako se rezultatima duljine donjeg ekstremiteta u ovom istraživanju doda udaljenost od vrha lateralnog maleola do poda, može se zaključiti da su usporedivi s prethodno objavljenim rezultatima duljine donjeg ekstremiteta u istoj populaciji Šentije i sur.

6.1.2. Osvrt na rezultate provedenog istraživanja i antropometrijske mjere tetiva mišića plantarisa

U ovom istraživanju uzimale su se antropometrijske mjere tetiva MP-a: duljina tetive, širina tetive i debljina tetive. Također, mjerio se i promjer presatka 8MP. S obzirom na to da tetiva MP-a može biti odsutna, većina istraživanja na tetivama MP-a prijavljuje i postojanje tetive na određenom broju donora. U ranijim istraživanjima prijavljen je nedostatak tetive MP-a u od 6,67 % do 19 % udova (317, 323, 326, 327, 330, 331, 333-346). S druge strane, novija istraživanja pokazuju prisutnost tetive MP-a u svim ispitivanim udovima (321, 329), ali isto tako i najveći prijavljen nedostatak tetive MP-a od 25,4 % (331). U ovom istraživanju na uzorku od 33 kadavera utvrđen

je nedostatak tetive MP-a u tri kadavera, odnosno kod 9 %. Rezultati ovog istraživanja najbliži su rezultatima istraživanja Simpsona i sur. te Joshija i sur. koji su prijavili nedostatak tetive MP-a u 9 % te 9,5 % udova (338, 346). Iz navedenoga proizlazi da u literaturi postoji velika varijabilnost učestalosti tetive MP-a u populaciji, odnosno da dosadašnji način istraživanja učestalosti tetive na kadaverima nije i najprecizniji. Naime, ako pretpostavimo da u populaciji postoji određen broj osoba s rupturom tetive MP-a te da postoje razlike u debljini tetive, precizniji način istraživanja prisutnosti MP-a bio bi prikazivanje trbuha MP-a na kadaverima ili slikovnim radiološkim metodama.

U ovom istraživanju oduzeto je ukupno 60 tetiva MP-a sa 30 kadavera te je mjerena njihova duljina. Budući da su tetive oduzimate standardnim proksimalnim pristupom, nije bilo moguće točno utvrditi distalno hvatište tetive. To znači da su tetive uzete u proksimalnom dijelu na samom početku, odnosno na mišićnotetivnom spoju koji je bio vizualno dostupan, dok su na distalnom dijelu bile uzete do mjesta pucanja, što nije nužno bilo na distalnom hvatištu tetive. Izmjerena srednja duljina tako oduzetih tetiva MP-a iznosila je 362,5 mm ($\pm 45,9$ std) za desnu potkoljenu te 364,0 mm ($\pm 48,7$ std) za lijevu potkoljenu. S obzirom na to da se rezultati antropometrijskih mjerenja lijeve i desne noge u provedenom istraživanju nisu statistički značajno razlikovali po svim ispitivanim antropometrijskim stavkama (tablica 5.3), sve tetive MP-a proučavale su se objedinjeno. Tako je izmjerena srednja duljina svih tetiva MP-a iznosila 363,3 mm ($\pm 46,9$ std).

Rezultati ovog istraživanja usporedni su s prethodno objavljenim istraživanjima tetive MP-a. Tako je Wehbé na uzorku od 240 donjih ekstremiteta sa 120 kadavera (bijela rasa u 96 % slučajeva, 52 % muškog spola) izmjerio srednju duljinu „čiste” tetive MP-a od 31 cm (raspon od 10 do 40), dok je srednja duljina cijele tetive MP-a („čista tetiva” i intramuskularni dio tetive) iznosila 35 cm (333). Kako je u ovom istraživanju mjerena duljina cijele tetive MP-a, možemo zaključiti da su rezultati usporedivi s Wehbéovim istraživanjem. Isto tako, duljina tetive MP-a u ovom istraživanju usporediva je s rezultatima Dos Santosa i sur. te Alagoza i sur. Dos Santos i sur. su u istraživanju tetive MP-a kao tetivnokoštanog presatka, na uzorku od 29 donjih ekstremiteta, izmjerili srednju duljinu tetive MP-a od 34,7 cm (raspon od 30 do 39), što odgovara rezultatima ovog istraživanja (326). Alagoz i sur. na uzorku su od 32

MP-a oduzetih sa 17 kadavera izmjerili duljinu „čistoga” tetivnog dijela MP-a od 29,49 cm ($\pm 3,24$ std; raspon od 24,2 do 34,5) (343).

S druge strane, duljina tetive MP-a u ovom istraživanju veća je od izmjerene duljine tetive MP-a u istraživanju Jakubietza i sur. Na uzorku od 46 kadavera bijele rase, po 23 od svakog spola, oduzeli su tetive MP-a distalnim pristupom. Prosječna duljina tetive MP-a desne noge iznosila je 25,9 cm ($\pm 11,5$ std) i lijeve noge 24,7 cm ($\pm 12,4$ std). Treba naglasiti da su autori mjerili samo „čisti” tetivni dio MP-a. Ako uzmemo u obzir da intramuskularni dio tetive MP-a predstavlja 11 % ukupne duljine tetive i tu vrijednost dodamo duljini „čistoga” tetivnog dijela koji su autori prijavili, možemo zaključiti da su vrijednosti duljine tetive u ovom istraživanju veće od dobivenih mjerenja Jakubietza i sur. (333, 335).

Od kliničkog je značaja usporedba između duljine tetive MP-a i duljine potkoljenice. U ovom se istraživanju mjerila duljina potkoljenice (udaljenost između lateralne zglobne pukotine i vrha lateralnog maleola) kadavera te je izmjerena srednja vrijednost bila 42,6 cm ($\pm 3,2$ std) za desnu nogu i 42,4 cm ($\pm 2,9$ std) za lijevu nogu što ne predstavlja statistički značajnu razliku ($Z = 0,177$; $p = 0,859$). Ukupna srednja vrijednost duljine potkoljenice svih 60 udova kod 30 kadavera bila je 42,5 cm ($\pm 3,1$ std), s rasponom od 35,3 do 49,0 cm. Uspoređujući ukupnu srednju duljinu potkoljenice sa srednjom duljinom svih tetiva MP-a, nalazimo da srednja duljina svih tetiva MP-a predstavlja 85,5 % srednje duljine svih potkoljenica. Treba još jednom naglasiti da je tetiva MP-a distalno oduzeta do mjesta pucanja, a ne nužno na distalnom hvatištu. Rezultati ovog istraživanja usporedivi su s rezultatima već spomenutog istraživanja Alagoza i sur. gdje se izračunom može odrediti da srednja ukupna duljina tetive MP-a predstavlja 88,5 % srednje duljine potkoljenice.

Nadalje, u ovom su se istraživanju mjerile širina i debljina oduzetih tetiva MP-a. Širinu tetive MP-a u ovom istraživanju predstavlja veći od dva promjera tetive, dok debljinu predstavlja manji od dva promjera tetive, a međusobno su okomiti. Mjerenja su se obavila pomičnim mjerilom na četiri mjesta na tetivi: proksimalno na mišićnotetivnom spoju, na granici proksimalne i srednje trećine tetive, na granici srednje i distalne trećine tetive te na najdistalnijem dijelu tetive. Srednja vrijednost širine tetive na mišićnotetivnom spoju iznosila je 2,5 mm ($\pm 1,4$ std) za desnu nogu i 2,7 mm ($\pm 2,0$ std) za lijevu nogu, na prijelazu proksimalne u srednju trećinu bila je 2,2

mm ($\pm 1,0$ std) za desnu i 2,1 mm ($\pm 0,7$ std) za lijevu nogu, na prijelazu srednje u distalnu trećinu 1,9 mm ($\pm 0,6$ std) za desnu i lijevu nogu te je na distalnom kraju iznosila 2,3 mm ($\pm 1,1$ std) za desnu i 2,5 mm ($\pm 1,1$ std) za lijevu nogu. Srednja vrijednost širine tetive na svim mjerenim razinama iznosila je za desnu nogu 2,2 mm ($\pm 0,7$ std) i 2,3 mm ($\pm 0,8$ std) za lijevu nogu.

Vrijednosti širine tetive MP-a u ovom istraživanju mogu se usporediti s istraživanjem Olewnika i sur. koji su analizirali povezanost morfologije tetive MP-a s tendinopatijom Ahilove tetive. Autori su na uzorku od 50 kadaveričnih donjih ekstremiteta utvrdili pet tipova distalnog hvatišta tetive MP-a. Pri tome su mjerili i srednju širinu tetive MP-a za svaki tip hvatišta, a iznosila je od 1,7 do 3,2 mm (323). Može se zaključiti da su vrijednosti srednje širine tetive MP-a u ovom istraživanju usporedive s istraživanjem Olewnika i sur.

U Wehbéovu istraživanju, srednja širina tetive MP-a, mjerena na mišićnotetivnom spoju, iznosila je 2 mm (raspon od 1 do 4) što je usporedivo s vrijednostima širine tetive na svim mjerenim razinama u ovom istraživanju (333). Međutim, ako se uspoređuje širina tetive na istoj razini, odnosno na mišićnotetivnom spoju, onda je izmjerena srednja širina tetive na mišićnotetivnom spoju veća u ovom istraživanju. Nadalje, u istraživanju Jakubietza i sur. promjer tetive MP-a mjeran je na udaljenosti od 2 cm od oba kraja tetive. Autori su kao promjer uzeli veću dimenziju tetive što odgovara širini tetive u ovom istraživanju. Dobili su vrijednosti srednjeg promjera tetive MP-a desno 1,9 mm ($\pm 1,0$ std) i 2,3 mm ($\pm 1,1$ std), što je usporedivo s rezultatima ovog istraživanja. Dos Santos i sur. prijavili su prosječan promjer tetive MP-a od 3,4 mm (raspon od 1,5 do 5) što je više od izmjerene širine tetive u ovom istraživanju. Treba naglasiti da autori u svom istraživanju nisu precizirali na kojoj su razini mjerili širinu tetive.

Debljina tetive MP-a u ovom istraživanju mjerena je pomičnim mjerilom na istim razinama kao i širina tetive. Srednja vrijednost debljine tetive na mišićnotetivnom spoju iznosila je 0,7 mm ($\pm 0,3$ std) za desnu nogu i 0,6 mm ($\pm 0,2$ std) za lijevu nogu, na prijelazu proksimalne u srednju trećinu bila je 0,9 mm ($\pm 0,3$ std) za desnu i 0,8 mm ($\pm 0,2$ std) za lijevu nogu, na prijelazu srednje u distalnu trećinu 0,8 mm ($\pm 0,2$ std) za desnu i 0,9 mm ($\pm 0,3$ std) za lijevu nogu, a na distalnom kraju iznosila je 0,8 mm ($\pm 0,3$ std) za desnu i 0,9 mm ($\pm 0,5$ std) za lijevu nogu. Srednja vrijednost

debljine tetive na svim mjerenim razinama iznosila je 0,8 mm ($\pm 0,2$ std) za desnu i lijevu nogu.

Vrijednosti debljine tetive MP-a u ovom istraživanju također se mogu usporediti s već spomenutim istraživanjem Olewnika i sur. Autori su mjerili i srednju debljinu tetive MP-a za svaki od pet tipova hvatišta tetive MP-a, a iznosila je od 0,9 do 1,4 mm (323). Može se zaključiti da su i vrijednosti srednje debljine tetive MP-a u ovom istraživanju usporedive s istraživanjem Olewnika i sur.

Iz dobivenih rezultata srednje širine i srednje debljine tetive MP-a može se izračunati srednji poprečni presjek množenjem širine tetive i debljine tetive, prema metodi koju su opisali Pichler i sur. (276). Prema toj metodi, srednji poprečni presjek svih tetiva MP-a u ovom istraživanju iznosi $1,9 \text{ mm}^2$ ($\pm 1,23$ std).

U usporedbi s ranijim istraživanjima na tetivi MP-a, sličnu vrijednost srednjega poprečnog presjeka tetive MP-a prijavili su Walker i sur. te Bohnsack i sur. (368, 370). Walker i sur. na uzorku od 14 vlaženih dijelova tetive MP-a prijavili su površinu poprečnog presjeka od $1,6 \text{ mm}^2$, dok su Bohnsack i sur. na uzorku od 13 kadavera prijavili površinu poprečnog presjeka od $2,1 \text{ mm}^2$ ($\pm 0,8$ std) (368, 370). Zarzycki i sur. prijavili su manju vrijednost poprečnog presjeka u odnosu na ovo istraživanje (369). Na uzorku od 12 tetiva MP-a izmjerili su srednji poprečni presjek od $1,2 \text{ mm}^2$ ($\pm 0,1$ std). S druge strane, Jackson i sur. prijavili su znatno veću vrijednost poprečnog presjeka u odnosu na ovo istraživanje (345). Oni su na uzorku od 14 tetiva MP-a izmjerili srednji poprečni presjek od $3,9 \text{ mm}^2$ ($\pm 1,8$ std), više nego dvostruko u odnosu na vrijednosti dobivene u ovom istraživanju. Treba naglasiti da u usporedbi s navedenim istraživanjima, ovo istraživanje ima četiri do pet puta veći broj ispitivanih tetiva MP-a; štoviše, sa 60 uzoraka ovo je dosad najveće istraživanje gdje se izračunavao srednji poprečni presjek tetive MP-a. Također, u ovom istraživanju širina i debljina tetive mjereni su na četiri razine, što ga čini najpreciznijim antropometrijskim mjerenjem tetive MP-a do sada.

Neposredno prije provođenja biomehaničkog ispitivanja, mjerio se promjer svakoga pojedinog presatka 8MP pomoću metalnog instrumenta za određivanje promjera presatka tetiva (engl. *graft sizer*). Takav instrument upotrebljava se kod određivanja promjera tetivnog presatka prilikom rekonstrukcije ACL-a. Za potrebe ovog istraživanja napravljen je instrument za mjerenje presatka s uzastopnim povećanjem

promjera rupa od 0,2 mm, dok se u kliničkoj praksi koristi instrument s diskriminacijom od 0,5 mm. Tako se postiže mnogo preciznije mjerenje promjera presatka. Mjereno ovom metodom, srednji promjer presatka 8MP iznosio je 5,5 mm ($\pm 1,0$ std). Pretpostavimo li da je površina poprečnog presjeka presatka prilikom prolaska kroz metalni instrument imala oblik kruga, izračunom se dobiva srednja površina poprečnog presjeka presadaka 8MP od 23,76 mm².

Iako ne postoji istraživanje koje opisuje antropometrijska svojstva presatka tetive 8MP, rezultati poprečnog presjeka u ovom istraživanju mogu se usporediti s vrijednostima poprečnog presjeka presatka jedne četverostruko presavijene tetive MP-a iz istraživanja Jacksona i sur. Oni su prijavili srednju vrijednost poprečnog presjeka četverostrukog presatka tetive MP-a od 10,9 mm² ($\pm 4,1$ std) što je oko upola manje nego vrijednost srednjega poprečnog presjeka 8MP dobivenog u ovom istraživanju (345).

S obzirom na to da je vrijednost maksimalne sile najvažnije biomehaničko svojstvo presadaka, izračunao se koeficijent korelacije za vrijednost maksimalne sile presatka 8MP u usporedbi s antropometrijskim mjerama tetiva MP-a. Od mjerenih antropometrijskih mjera tetive MP-a, maksimalna sila presatka 8MP imala je pozitivan koeficijent korelacije s masom tetive ($R = 0,65$; $p < 0,001$), promjerom presatka ($R = 0,54$; $p = 0,002$), širinom tetive 3 ($R = 0,52$; $p = 0,003$), širinom tetive 1 ($R = 0,46$; $p = 0,011$), širinom tetive 2 ($R = 0,42$; $p = 0,019$) i debljinom tetive 2 ($R = 0,38$; $p = 0,036$).

Pozitivan koeficijent korelacije između maksimalne sile presatka i širine tetive na mišićnotetivnom spoju i na prijelazu proksimalne u srednju trećinu tetive, kao i pozitivan koeficijent korelacije između maksimalne sile presatka i debljine tetive na prijelazu proksimalne u srednju trećinu tetive najbitniji je podatak za kliničku praksu jer omogućuje preoperativnu analizu tetive MP-a na standardnim MR snimkama koljena. Tako se može procijeniti je li tetiva MP-a kod pacijenta adekvatna kao presadak za ACL, bez potrebe za dodatnom radiološkom obradom.

Pozitivan koeficijent korelacije između maksimalne sile presatka i promjera tetive očekivan je i u skladu je s biomehaničkim ispitivanjima drugih tetivnih presadaka koji kazuju da će vrijednost maksimalne sile biti veća što je veći promjer presatka.

6.1.3. Osvrt na rezultate provedenog istraživanja i mjere tetiva mišića semitendinozusa

Za razliku od tetive MP-a koja može nedostajati kod određenog postotka populacije, tetiva ST-a dobro je razvijena i prisutna kod svih ljudi te je i u ovom istraživanju pronađena kod svih kadavera na oba donja ekstremiteta. U ovom istraživanju uzimale su se antropometrijske mjere tetiva ST-a oduzetih s desne noge kadavera: duljina tetive, širina tetive i debljina tetive. Također, mjerio se i promjer presatka 3ST, načinjenog od desne tetive ST-a oduzete sa svakog kadavera.

Duljina oduzete tetive ST-a mjerila se od distalnog hvatišta na *pes anserinusu* do najproksimalnijeg dijela oduzete tetive zajedno s dijelom tetive koji se preklapa s mišićnim trbuhom ST-a. Takav način uzimanja i mjerenja tetive odgovara standardnom načinu kojim se tetiva uzima i koristi za pripremu presatka kada se oduzme striperom i očisti od mišićnog tkiva. Srednja duljina tako oduzete tetive ST-a u ovom istraživanju iznosila je 294,4 mm ($\pm 30,9$ std) što je usporedivo s dosad objavljenim vrijednostima u literaturi. Tako su Sundararajan i sur. na uzorku od 108 kadavera iz indijske populacije izmjerili gotovo jednaku srednju duljinu tetive od 295,2 mm ($\pm 40,6$ std) (275). Slične vrijednosti dobili su Janssen i sur., Chiang i sur. te Mishra i sur. Tako su Janssen i sur. na uzorku od 725 osoba bijele rase izmjerili srednju duljinu tetive ST-a od 289 mm (± 31 std), a Chiang i sur. su na uzorku od 100 osoba u kineskoj populaciji izmjerili srednju duljinu tetive ST-a od 285 mm ($\pm 24,8$ std) (273, 274). U nedavnom istraživanju Mishre i sur. na 110 pacijenata, podijeljenih u dvije skupine, izmjerena je srednja duljina tetive ST-a od 280,6 mm ($\pm 41,8$ std) i 284,5 mm ($\pm 25,4$ std) (392). S obzirom na to da su ovo i navedena istraživanja učinjena na različitim populacijama, može se zaključiti da duljina tetive ST-a ne ovisi o ispitivanoj populaciji. S druge strane, srednja duljina tetive ST-a u ovom istraživanju veća je od srednje duljine tetive ST-a prijavljene u istraživanju Pichlera i sur. Na uzorku od 136 kadaveričnih donjih ekstremiteta izmjerili su srednju duljinu tetive ST-a od 263,7 mm ($\pm 28,32$ std). U svojim istraživanjima, Janssen i sur., Chiang i sur. te Mishra i sur. pokazali su pozitivnu korelaciju između duljine tetive ST-a i visine osobe te duljine tetive ST-a i duljine bedrene kosti (273, 274, 392).

U ovom istraživanju mjerile su se širina i debljina oduzetih tetiva ST-a na isti način kao kod tetiva MP-a. Za širinu tetive ST-a u ovom istraživanju odabran je veći od dva promjera tetive, dok debljinu predstavlja manji od dva promjera tetive, a međusobno

su okomiti. Mjerenja su se obavila pomičnim mjerilom na četiri mjesta na tetivi: proksimalno na mišićnotetivnom spoju, na granici proksimalne i srednje trećine tetive, na granici srednje i distalne trećine tetive te na najdistalnijem dijelu tetive. Srednja vrijednost širine tetive na mišićnotetivnom spoju iznosila je 5,0 mm ($\pm 2,0$ std), na prijelazu proksimalne u srednju trećinu 7,6 mm ($\pm 2,7$ std), na prijelazu srednje u distalnu trećinu 4,1 mm ($\pm 1,0$ std) te na distalnom kraju 8,5 mm ($\pm 1,9$ std). Srednja vrijednost širine tetive na svim mjerenim razinama iznosila je 6,3 mm ($\pm 1,3$ std). Srednja vrijednost debljine tetive na mišićnotetivnom spoju iznosila je 0,8 mm ($\pm 0,2$ std), na prijelazu proksimalne u srednju trećinu 2,1 mm ($\pm 0,6$ std), na prijelazu srednje u distalnu trećinu 2,3 mm ($\pm 0,7$ std), a na distalnom kraju iznosila je 1,5 mm ($\pm 0,4$ std). Srednja vrijednost debljine tetive na svim mjerenim razinama iznosila je 1,7 mm ($\pm 0,3$ std).

U literaturi nema dovoljno podataka o širini i debljini tetive ST-a, tako da podatci ovog istraživanja na 30 uzoraka i mjerenja širine i debljine tetive na četiri razine predstavljaju dosad najdetaljniju antropometrijsku analizu tetive ST-a. Za usporedbu, LaPrade i sur. su na uzorku od osam kadaveričnih koljena mjerili širinu tetive ST-a u razini *pes anserinusa*. Prijavili su srednju širinu tetive ST-a od 11,3 mm (raspon od 7,5 do 15,8) što je gotovo dvostruko više nego u ovom istraživanju (269). Međutim, LaPrade i sur. mjerili su širinu tetive samo na distalnom hvatištu gdje je tetiva najšira. Ako uspoređujemo širinu tetive LaPradea i sur. sa širinom tetive na distalnom kraju u ovom istraživanju, onda je i razlika manja. Opet, treba istaknuti da je u istraživanju LaPradea i sur. tetiva bila vezana za kost što joj povećava širinu, dok je u ovom istraživanju distalni kraj tetive bio slobodan te je tetiva bila opuštana.

Iz dobivenih vrijednosti srednje širine i srednje debljine tetive ST-a može se množenjem izračunati poprečni presjek pojedine oduzete tetive prema metodi Pichlera i sur. (276). Prema toj metodi, srednji poprečni presjek svih tetiva ST-a u ovom istraživanju iznosi $10,74 \text{ mm}^2$ ($\pm 3,01$ std), što odgovara rezultatima Pichlera i sur. koji su u svom istraživanju prijavili srednji poprečni presjek tetiva mišića ST-a od $11,4 \text{ mm}^2$ ($\pm 2,06$ std) (276). Također, u ovom se istraživanju poprečni presjek određivao na četiri razine, ali na samom proksimalnom kraju tetiva je bila izrazito uska i tanka budući da tu prelazi u mišić. Izuzmemo li iz mjerenja poprečnog presjeka proksimalnu razinu tetive ST-a koja nema antropometrijski značaj jer na tom dijelu

tetiva prelazi u mišićno tkivo i izrazito je tanka, dobivamo vrijednost srednjega poprečnog presjeka od $12,84 \text{ mm}^2 (\pm 5,58 \text{ std})$, što je više od rezultata Pichlera i sur.

Jedno od prvih mjerenja poprečnog presjeka tetive ST-a učinili su Noyes i sur. Na uzorku od sedam tetiva izmjerili su srednji poprečni presjek od $14,0 \text{ mm}^2 (\pm 0,5 \text{ std})$ što je veća vrijednost nego u ovom istraživanju (80).

Metodološki slično mjerenje poprečnog presjeka tetive ST-a kao u ovom istraživanju učinili su Tohyama i sur. (393). Oni su na uzorku od 16 tetiva ST-a od osam donora određivali poprečni presjek na pet razina tetive: na 30, 60, 90, 120 i 150 mm od distalnog kraja tetive. Autori su prijavili vrijednost srednjega poprečnog presjeka od $13,2 \text{ mm}^2 (\pm 3,0 \text{ std})$ što odgovara srednjem poprečnom presjeku bez najproksimalnijeg dijela tetive u ovom istraživanju.

Promjer presatka 3ST mjerio se jednako kao i kod presatka tetiva MP-a. Pri tome se koristio već spomenuti metalni instrument (*graft sizer*) budući da taj način mjerenja reproducira mjerenje presatka u kliničkim uvjetima u operacijskoj sali. Srednji promjer presadaka 3ST mjerenih tom metodom iznosio je $7,6 \text{ mm} (\pm 0,7 \text{ std})$. Pretpostavimo li da je površina poprečnog presjeka presatka prilikom prolaska kroz metalni instrument imala oblik kruga, izračunom se dobiva srednja površina poprečnog presjeka presadaka 3ST od $45,37 \text{ mm}^2$.

U biomehaničkoj studiji usporedbe trostrukog i četverostrukog presatka ST-a, Hagemans i sur. u jednoj su skupini izmjerili promjer presatka 3ST od $8,6 \text{ mm} (\pm 1,1 \text{ std})$, a u drugoj $8,4 \text{ mm} (\pm 0,6 \text{ std})$ (279). Njihovi rezultati pokazuju nešto veće vrijednosti presatka nego što su izmjerene u ovoj studiji. Autori nisu objasnili na koji su način mjerili promjer presadaka.

Slične vrijednosti kao Hagemans i sur. prijavili su Drocco i sur. koji su na uzorku od 45 pacijenata koji su imali rekonstrukciju ACL-a presatkom 3ST, izmjerili srednji promjer tibijalnog tunela od $8,7 \text{ mm} (\pm 0,9 \text{ std})$ i srednji promjer femoralnog tunela od $8,2 \text{ mm} (\pm 0,8 \text{ std})$ (235, 279). Manje vrijednosti promjera presatka 3ST mogu se objasniti preciznijim mjerenjem promjera u ovom istraživanju gdje je korišten mjerni instrument s diskriminacijom od $0,2 \text{ mm}$, tako da je bilo manje tzv. *praznog prostora* između presatka i rupe na mjernom instrumentu.

Kao i kod presatka 8MP, vrijednost maksimalne sile najvažnije je biomehaničko svojstvo presatka 3ST. Stoga se izračunao koeficijent korelacije za vrijednost maksimalne sile presatka 3ST u usporedbi s antropometrijskim mjerama tetiva ST-a. Od mjerenih antropometrijskih mjera tetive ST-a, maksimalna sila presatka 3ST imala je pozitivan koeficijent korelacije s promjerom presatka ($R = 0,62$; $p < 0,001$), debljinom tetive 3 ($R = 0,38$; $p = 0,039$) i širinom tetive 1 ($R = 0,37$; $p = 0,047$).

Iz dobivenih podataka razvidno je da postoji korelacija maksimalne sile samo s nekoliko antropometrijskih mjera, od koji je najbitnija povezanost maksimalne sile i promjera presatka. Kao i za presadak 8MP, pozitivan koeficijent korelacije između maksimalne sile i promjera trostrukog presatka ST-a očekivan je i u skladu s prethodnim biomehaničkim ispitivanjima koja kazuju da će vrijednost maksimalne sile biti veća što je veći promjer presatka. Od kliničkog je značaja pozitivan koeficijent korelacije maksimalne sile trostrukog presatka ST-a i debljine tetive 3. Debljina tetive 3 odgovara dijelu tetive ST-a u razini zglobne pukotine koljena, pa se mjerenjem debljine tetive na toj razini na standardnim MR snimkama koljena može procijeniti debljina presatka 3ST.

6.2. Usporedba rezultata provedenog istraživanja antropometrijskih mjera tetiva mišića semitendinozusa i plantarisa

Antropometrijske mjere tetiva ST-a i MP-a nikada dosad nisu međusobno uspoređivane tako da ovo istraživanje predstavlja jedinstven znanstveni doprinos i novinu u antropometrijskim istraživanjima ljudskih tetiva te otvara mogućnost nove kliničke primjene tetive MP-a gdje se dosad tradicionalno koristila tetiva ST-a. Antropometrijske mjere tetive ST-a dosad su se istraživale uglavnom kao tetivni presadak za rekonstrukciju ACL-a. Stoga je i većina istraživanja tetive ST-a prijavila oskudne antropometrijske mjere tetive, prije svega duljine tetive, dok su se ostale antropometrijske mjere odnosile na presatke načinjene od tetive ST-a (273-275, 392). S druge strane, tetiva MP-a zastupljena je u istraživanjima dostupnosti tetive te analize distalnog hvatišta tetive (323, 329, 333, 334, 366). U kliničkim istraživanjima analizirana je uloga tetive MP-a u neisercijskoj tendinopatiji Ahilove tetive te upotreba tetive MP-a kao presatka u raznim rekonstruktivnim zahvatima (320, 325, 345, 350, 364, 367).

Budući da je svrha ovog istraživanja ispitati mogućnost kliničke primjene tetive MP-a, odlučeno je da se tetiva MP-a pribavlja proksimalnim pristupom kako se to radi u kliničkim uvjetima, a ne anatomskom disekcijom potkoljenice (371). Takav način pribavljanja, s jedne strane, ima ograničenja jer se nije prikazalo distalno hvatište tetive i postajala je mogućnost amputacije tetive prije hvatište, ali, s druge, dobivena mjerenja opisuju karakteristike tetive koja se pribavlja onako kako se to čini u kliničkoj praksi te daju bolji uvid liječniku o iskoristivosti tetive u ortopedskim i kirurškim zahvatima. Stoga je i tetiva ST-a pribavljana distalnim pristupom kako se izvodi u kliničkoj praksi, a ne anatomskom disekcijom natkoljenice (226).

S obzirom na to da se dosad u literaturi nisu uspoređivale tetive ST-a i MP-a s istih kadavera, usporedba antropometrijskih mjerenja dviju tetiva dobivenih u ovom istraživanju prvi put prikazuje korelaciju antropometrijskih mjera dviju tetiva kao i korelaciju antropometrijskih mjera tetivnih presadaka dviju tetiva.

Prema rezultatima provedenog istraživanja, nakon usporedbe antropometrijskih mjera jedne tetive ST-a i obiju tetiva MP-a sa 30 kadavera, dobivene su statistički značajne razlike u svim promatranim antropometrijskim mjerama dviju tetiva, osim u debljini tetiva na proksimalnom kraju (debljina tetive 1; $p = 0,05$) gdje je tetiva ST-a

imala vrijednost 0,8 mm ($\pm 0,2$ std), a tetiva MP-a desno 0,7 mm ($\pm 0,3$ std) i lijevo 0,6 mm ($\pm 0,2$ std). Međutim, treba primijetiti dvije odrednice ove antropometrijske mjere. Jedna je da su tetive ST-a i MP-a na ovoj razini izrazito tanke jer je to najproksimalniji dio tetive prije prelaska u mišićno tkivo te ne predstavlja stvarni dio tetive. Druga odrednica jest da nivo značajnosti za vrijednost debljina tetive 1 iznosi točno 0,05, te bi se, prema tome, moglo zaključiti da se antropometrijske mjere tetive ST-a i tetiva MP-a razlikuju po svim promatranim antropometrijskim mjerama. Takav rezultat usporedbe antropometrijskih mjerenja očekivan je uzme li se u obzir uloga dvaju mišića kod čovjeka. Mišić ST snažan je fleksor koljena i ima važnu biomehaničku ulogu kao dinamički stabilizator koljena, dok je MP mali mišić koji nema značajnu biomehaničku nego samo proprioceptivnu ulogu. Stoga je očekivano da ST ima veće sve antropometrijske mjere od MP-a, osim duljine tetive, budući da MP ima najdulju tetivu u ljudskom tijelu.

6.3. Osvrt na rezultate provedenog istraživanja i biomehanička svojstva presatka dviju četverostruko presavijenih tetiva mišića plantarisa

Kako je glavni cilj ovog istraživanja usporediti biomehanička svojstva presatka 8MP s biomehaničkim svojstvima presatka 3ST, nakon završenoga antropometrijskog mjerenja tetiva pripremio se presadak tetiva MP-a te je učinjeno ispitivanje na kidalici.

Za prihvat tetiva na kidalicu odabrana je metoda presavijanja tetiva oko dvije samozatezajuće omče. Taj način fiksacije presatka imitira suspenzijsku fiksaciju koja se koristi kod rekonstrukcije ACL-a, a odabran je zbog nekoliko razloga. Prije svega, postavljanje višestruko presavijenih tetiva u takav prihvat jednostavno je i lako se reproducira u laboratorijskim uvjetima. Za razliku od standardnih prihvatnih čeljusti sa zupcima koje ne mogu jednako čvrsto zadržati svih osam niti presatka MP-a budući da niti imaju različitu debljinu, kod suspenzijske fiksacije debljina pojedine niti ne utječe na čvrstoću prihvata jer je svaka nit zasebno fiksirana preko omče. Suspenzijska fiksacija omogućuje jednostavno predistezanje presatka povlačenjem dviju omči u suprotnom smjeru. Pri tome se pojedine niti gibaju oko omče dok sve niti ne budu jednake duljine te se ravnomjerno odupiru sili istezanja u kidalici. Tako se sprječava koncentracija sile istezanja na najkraću nit i prerano pucanje presatka. Također, prilikom istezanja u kidalici, presadak se izdužuje pri čemu se smanjuje njegov promjer što kod standardnih prihvatnih čeljusti sa zupcima dovodi do proklizavanja presatka. Kod suspenzijske fiksacije sa samozatezajućom omčom, primjenom sile istezanja čvor se doteže i prilagođava smanjenom promjeru presatka koji nastaje izduživanjem presatka te sprječava proklizavanje. Zaseban problem kod fiksacije presatka predstavljaju slobodni krajevi tetiva kojih kod presatka MP-a u ovom istraživanju ima ukupno četiri. Ako se slobodni krajevi tetiva prošiju šavovima, najčešće konac pukne ili amputira dio tetive, što umanjuje stvarnu maksimalnu silu presatka. Kod suspenzijske fiksacije koja se koristila u ovom istraživanju, nakon što se presadak na opisani način postavio kroz omče, slobodni krajevi tetiva dodatno su se provukli kroz samozatezajuću omču i time je učinjena fiksacija krajeva tetive zajedno s nitima presatka.

U literaturi su dosad objavljena ukupno četiri istraživanja u kojima su se ispitivala biomehanička svojstva tetive MP-a i njezinih presađaka. Pri tome su se u dva istraživanja ispitivala biomehanička svojstva samo jednostruke tetive, u jednom su se

ispitivala biomehantička svojstva jednostruke tetive i dvostrukog presatka tetive MP-a, a u jednom su se istraživanju ispitivala biomehantička svojstva jednostruke tetive te dvostrukog i četverostrukog presatka tetive MP-a (345, 368-370). Nijedno od navedenih istraživanja nije prijavilo biomehantička ispitivanja osmerostrukog presatka tetive MP-a. Također, ovo istraživanje u kojem je ispitivano 30 parova tetiva MP-a sa 30 kadavera predstavlja dosad najveće ispitivanje biomehantičkih svojstava tetiva MP-a. Istraživanje Jacksona i sur. o mogućnosti primjene tetive MP-a kao presatka u rekonstrukciji ligamenata gležnja provedeno je na jednakom broju kadavera kao i ovo istraživanje, ali na uzorku od 35 tetiva MP-a što je gotovo upola manji broj tetiva nego u ovom istraživanju (345). Upola manji broj tetiva MP-a od ovog istraživanja ispitivali su Walker i sur., ali oni su, od 30 uzoraka, proveli biomehantičko ispitivanje samo na 14 uzoraka jednostruke tetive MP-a, pri čemu su od biomehantičkih svojstava mjerili samo rasteznu čvrstoću (368). Zarzycki i sur. u istraživanju svojstava ACL-a i različitih presadaka ispitivali su biomehantička svojstva jednostrukih tetiva i dvostrukih presadaka tetiva MP-a na ukupno 24 uzorka tetiva (369). Bohnsack i sur. u svom istraživanju autologni presadaka za rekonstrukciju lateralnih ligamenata gležnja nisu prijavili točan broj tetiva nego samo 13 donora (370).

U ovom istraživanju ispitivala su se biomehantička svojstva presatka 8MP. Prilikom biomehantičkog ispitivanja zabilježila se vrijednost maksimalne sile, a zatim su se odredile vrijednosti ostalih biomehantičkih svojstava presadaka 8MP kod 30 presadaka. U tablici 5.9 prikazani su izračuni srednjih vrijednosti biomehantičkih svojstava za presadak 8MP, od kojih se mogu izdvojiti srednja vrijednost maksimalne sile od 651,8 N ($\pm 231,2$ std), srednja vrijednost rastezne čvrstoće 28,0 N/mm² ($\pm 9,7$ std), srednja vrijednost krutosti 34,2 N/mm ($\pm 5,8$ std) i srednja vrijednost prekidnog istezanja 28,9 % ($\pm 8,5$ std).

S obzirom na to da dosad nije učinjeno biomehantičko ispitivanje presatka 8MP, nije moguće usporediti rezultate ovog istraživanja s prethodnim istraživanjima. Također, nije moguće napraviti korelaciju između biomehantičkih svojstava dosad ispitivanih dvostrukih i četverostrukih presadaka MP-a te osmerostrukog presatka u ovom istraživanju jer se presavijanjem jednostruke tetive MP-a u dvostruki presadak ne moraju nužno udvostručiti biomehantička svojstva (345). Naime, Jackson i sur. pokazali su da jednostruka tetiva MP-a ima srednju maksimalnu silu 66,9 \pm 26,3 N i srednju krutost 43,8 \pm 14,7 N/mm, a dvostruki presadak srednju maksimalnu silu

78,4±50,1 N i srednju krutost 53,2±28,4 N/mm, što predstavlja povećanje rastezne čvrstoće za samo 17 % i krutosti za 22 %. Isto tako, pokazali su da presadak četverostruko presavijene tetive MP-a ima samo tri puta veću maksimalnu silu i krutost od tetive MP-a: 205,8±68,2 N i 133,1±46,3 N/mm (345). Za usporedbu, Zarzycki i sur. na uzorku su od 12 jednostrukih tetiva MP-a i 12 dvostruko presavijenih tetiva MP-a prijavili srednju maksimalnu silu jednostrukih tetiva MP-a od 161,5±24,4 N, a srednju maksimalnu silu dvostrukog presatka od 294,3±40,9 N, što je povećanje od 82 % (369). Razvidno je da je vrijednost srednje maksimalne sile presatka 8MP u ovom istraživanju više od tri puta veća od srednje maksimalne sile četverostrukog presatka u istraživanju Jacksona i sur., a nešto više od dvostruko veća od srednje maksimalne sile dvostrukog presatka u istraživanju Zarzyckog i sur. Ovakva varijabilnost u biomehaničkim svojstvima različitih presadaka između istraživanja, ali i unutar istog istraživanja, vjerojatno je posljedica činjenice da je u laboratorijskim uvjetima teško postići jednaku duljinu i napetost svih niti presatka MP-a zbog čega se događa da najkraća nit presatka prva pukne u kidalici te se postižu manje maksimalne sile od očekivanoga. S većim brojem niti presatka, ova je pojava vjerojatnija.

Vrijednost maksimalne sile najvažnije je biomehaničko svojstvo presatka 8MP zbog čega se u istraživanju izračunao koeficijent korelacije s ostalim biomehaničkim svojstvima presadaka 8MP. Od svih biomehaničkih svojstava presadaka 8MP, srednja vrijednost maksimalne sile presadaka 8MP imala je pozitivan koeficijent korelacije s prekidnom silom ($R = 0,98$; $p \leq 0,001$) i prekidnim istezanjem ($R = 0,61$; $p \leq 0,001$). Visoka vrijednost pozitivnog koeficijenta korelacije srednje vrijednosti maksimalne sile presadaka 8MP i srednje vrijednosti prekidne sile ($R = 0,98$; $p \leq 0,001$) pokazuje da su presadci 8MP prilikom ispitivanja u kidalici popuštali pucanjem, a ne isklizavanjem iz prihvata, što potvrđuje da je samozatezajuća suspenzijska fiksacije korištena u ovom istraživanju optimalna za prihvata višestruko presavijenih tetivnih presadaka. Također, takav visoki koeficijent korelacije znači da će presadak 8MP, kada dostigne maksimalnu silu istezanja, vjerojatnije i sasvim puknuti što u stvarnim uvjetima znači potpuni gubitak funkcije rekonstruiranog ligamenta.

6.4. Osvrt na rezultate provedenog istraživanja i biomehanička svojstva presadaka trostruko presavijenih tetiva mišića semitendinozusa

U trenutku planiranja pokusa ovog istraživanja, presadak 3ST bio je standardni presadak kod primarne rekonstrukcije ACL-a u Klinici za ortopediju KBC-a Zagreb i presadak koji se sve češće koristio umjesto četverostrukog presatka tetiva HS-a zbog toga što je uzimanje samo jedne tetive manje invazivno i potencijalno dovodi do manjeg deficita fleksije i unutrašnje rotacije koljena (235). Rezultati kliničkih istraživanja pokazali su da ne postoji razlika u ishodu liječenja između pacijenata kojima je rekonstrukcija učinjena presatkom 3ST i standardnim presatkom načinjenim od dvostruko presavijenih tetiva ST-a i GR-a (235). Stoga je presadak 3ST izabran kao kontrolna skupina u ovom istraživanju. S druge strane, nije postojala prethodna studija koja je ispitivala biomehanička svojstva presatka 3ST, što daje dodatnu vrijednost ovom istraživanju. Tek su nedavno objavljena istraživanja u kojima su se ispitivala biomehanička svojstva presatka 3ST (279, 394).

U ovom istraživanju ispitivala su se biomehanička svojstva presatka 3ST na jednak način kao i za presadak 8MP. Pri tome se koristio isti oblik samozatezajuće suspenzijske fiksacije presatka kao kod presatka 8MP. U slučaju presatka 3ST, takav način fiksacije omogućuje prihvat svih triju niti presatka tako da se krajevi tetive dodatno omotaju oko suspenzijske omče. Fiksacija svih triju niti presatka 3ST omogućuje jednaku napetost svih niti, a time i dobivanje stvarnih biomehaničkih svojstava presatka (395).

Ovo istraživanje sa 30 presadaka 3ST predstavlja najveći uzorak toga presatka koji je biomehanički ispitivan. Hagemans i sur. uspoređivali su biomehanička svojstva 20 presadaka 3ST s isto toliko četverostrukih presadaka tetive ST-a. Pri tome su polovicu presadaka 3ST pričvrstili u kidalici suspenzijskom fiksacijom, slično kao u ovom istraživanju, a polovicu stezaljkom i čeličnom kukom (279). U drugom istraživanju, Orr i sur. uspoređivali su biomehanička svojstva 20 presadaka 3ST, podijeljenih u dvije skupine, s različitim načinima presavijanja i prošivanja presadaka (394).

Kod mjerenja rasteznih svojstava presadaka 3ST u provedenom istraživanju, zabilježila se vrijednost maksimalne sile, a zatim su se odredile vrijednosti drugih biomehaničkih svojstava kod svih 30 uzoraka. U tablici 5.9 nalaze se rezultati

srednjih vrijednosti biomehaničkih svojstava za presadak 3ST, od kojih treba izdvojiti srednju vrijednost maksimalne sile od 1115,8 N ($\pm 311,3$ std), srednju vrijednost rastezne čvrstoće 24,4 N/mm² ($\pm 5,9$ std), srednju vrijednost krutosti 32,2 N/mm ($\pm 7,5$ std) i srednju vrijednost prekidnog istežanja 44,0 % ($\pm 7,8$ std).

Za usporedbu, Hagemans i sur. za su 10 presadaka 3ST, pričvršćenih suspenzijskom fiksacijom, izmjerili srednju maksimalnu silu od 708 N (raspon od 587 do 774), a za 10 presadaka 3ST pričvršćenih stezaljkom i čeličnom kukom srednju maksimalnu silu od 721 N (raspon od 661 do 877) (279). Izmjerene vrijednosti manje su od onih dobivenih u ovom istraživanju za više od 50 %. Ovakva razlika u maksimalnoj sili može se objasniti razlikama u pričvršćivanju slobodnih krajeva presatka za suspenzijsku fiksaciju. Naime, u ovom istraživanju slobodni krajevi presatka omotani su oko omče, dok su Hagemans i sur. vezali konce slobodnih krajeva presatka izravno za omču. Isto tako, debljina omče u ovom istraživanju znatno je veća od debljine omče u istraživanju Hagemansa i sur. Zbog navedenoga je većina presadaka u istraživanju Hagemansa i sur. popuštala pucanjem konca na krajevima presatka ili prorezivanjem omče kroz tetivu što je umanjilo vrijednost maksimalne sile. U skupini presadaka fiksiranih stezaljkom, gotovo polovica presadaka popustila je isklizavanjem iz stezaljke što je također umanjilo vrijednost maksimalne sile (279).

Značajno niže vrijednosti maksimalne sile prijavili su Orr i sur. Uspoređivali su viskoelastična svojstva i maksimalnu silu trostrukih presadaka koji su bili u dvije različite konfiguracije na krajevima prošiveni koncem, a u pregibima je provučena omča od neresorptivnog konca. Autori su u jednoj skupini prijavili maksimalnu silu od 587,8 N ($\pm 55,4$ std), a u drugoj 481,1 N (± 83 std), što je upola manje nego u ovom istraživanju. Razlog tako niskim vrijednostima maksimalne sile jednak je kao i kod Hagemansa i sur. Naime, presadci su bili fiksirani u kidalicu preko konaca na krajevima zbog čega je većina presadaka popustila pucanjem konaca kako su autori i sami prijavili (394).

Hagemans i sur. prijavili su srednju krutost od 103 N/mm (raspon od 74 do 119) za skupinu sa suspenzijskom fiksacijom i čak 232 N/mm (raspon od 178 do 272) za skupinu pričvršćenu stezaljkom i čeličnom kukom (279). Te su vrijednosti višestruko veće od izmjerenih u ovom istraživanju. S obzirom na to da se krutost računa na

osnovi podataka o produljenju presatka koje ovisi o početnoj duljini presatka i početnoj duljini omče, manja vrijednost srednje krutosti u ovom istraživanju posljedica je veće početne duljine presatka i veće početne duljine omče nego u istraživanju Hagemansa i sur. Također, u obzir treba uzeti i različitu krutost materijala od kojeg su omče načinjene. Stoga ne treba uspoređivati biomehaničko svojstvo krutosti između ova dva istraživanja.

Kao i za presadak 8MP, za presadak 3ST odredio se koeficijent korelacije maksimalne sile s ostalim biomehaničkim svojstvima presatka. Analizirajući biomehanička svojstva presatka 3ST razvidno je da je srednja vrijednost maksimalne sile presadaka imala pozitivan koeficijent korelacije s prekidnom silom ($R = 0,75$; $p < 0,001$) i rasteznom čvrstoćom ($R = 0,74$; $p < 0,001$). Vrijednost koeficijenta korelacije između maksimalne i prekidne sile niže je nego kod presatka 8MP što znači da presadci 3ST, nakon što dostignu maksimalnu silu, ne moraju odmah i puknuti nego se dio niti i dalje nastavi rastezati. To znači da u stvarnim uvjetima, nakon pucanja presatka 3ST, ne mora doći do potpunog gubitka funkcije rekonstruiranog ligamenta.

6.5. Usporedba rezultata biomehaničkih ispitivanja svojstava presadaka dviju četverostruko presavijenih tetiva mišića plantarisa i presadaka trostruko presavijenih tetiva mišića semitendinozusa u ovom istraživanju

Glavni cilj ovog istraživanja bio je usporediti biomehanička svojstva presatka 8MP s biomehaničkim svojstvima presatka 3ST, a rezultati su prikazani u tablici 5.9 te na slikama 5.3 i 5.4.

Prema rezultatima ispitivanja u provedenom istraživanju, biomehanička svojstva maksimalne sile, prekidne sile, prekidnog istezanja i modula elastičnosti presadaka 8MP i presadaka 3ST statistički se značajno razlikuju, dok ne postoji statistički značajna razlika između biomehaničkih svojstava rastezne čvrstoće, prekidne čvrstoće i krutosti dvaju presadaka.

Srednja vrijednost maksimalne sile presadaka 3ST u ovom istraživanju iznosila je 1115,8 N ($\pm 311,3$ std), dok je srednja vrijednost maksimalne sile presadaka 8MP bila niža i iznosila je 651,8 N ($\pm 231,2$ std), tako da su se statistički značajno razlikovale ($Z = 5,16$; $p < 0,001$). Srednja vrijednost prekidne sile presadaka 3ST iznosila je 1149,6 N ($\pm 345,7$ std), a srednja vrijednost prekidne sile presadaka 8MP bila je niža i iznosila je 634,2 N ($\pm 228,3$ std), tako da su se statistički značajno razlikovale ($Z = 5,929$; $p < 0,001$). Srednja vrijednost prekidnog istezanja presadaka 3ST iznosila je 44,0 % ($\pm 7,8$ std), dok je srednja vrijednost prekidnog istezanja presadaka 8MP iznosila 28,9 % ($\pm 8,5$ std) i statistički su se značajno razlikovale ($Z = 6,062$; $p < 0,001$). Srednja vrijednost modula elastičnosti presadaka 3ST iznosila je 48,7 N/mm² ($\pm 14,0$ std), a srednja vrijednost modula elastičnosti presadaka 8MP iznosila je 92,0 N/mm² ($\pm 36,2$ std) i statistički su se značajno razlikovale ($Z = 6,062$; $p < 0,001$). Za ostala ispitivana biomehanička svojstva nije bilo statistički značajne razlike. Ovdje treba spomenuti srednju vrijednost krutosti presadaka 3ST u ovom istraživanju od 32,2 N/mm ($\pm 7,5$ std) i srednju vrijednost krutosti presadaka 8MP od 34,2 N/mm ($\pm 5,8$ std). S obzirom na to da su vrijednosti za oba presatka gotovo jednake i relativno niske, a presadci su bili pričvršćeni u kidalicu omčama jednake duljine i od istog materijala, možemo zaključiti da je u kompleksu omča–presadak–omča kod oba presatka postojao značajan doprinos duljine i materijala omče u ukupnoj krutosti kompleksa. Dobivene vrijednosti krutosti odgovaraju vrijednostima krutosti iz prethodnih istraživanja koja su pokazala da suspenzijska fiksacija smanjuje krutost kompleksa omča–presadak–omča (396).

6.6. Nedostatci provedenog istraživanja

Kao glavni nedostatak ovog istraživanja navodi se nekorištenje nativnog ACL-a s kadavera kao kontrolne skupine za usporedbu biomehaničkih svojstava presadaka 8MP. S obzirom na to da prilikom biomehaničkih ispitivanja nativni ACL treba uzeti s koštanim blokovima s tibije i femura te da pribavljanje nativnog ACL-a zahtijeva otvoreni pristup na koljeno kadavera, zbog tehničkih i etičkih ograničenja ovog istraživanja, odlučeno je za kontrolnu skupinu koristiti presadak 3ST.

Nedostatkom ovog istraživanja moglo bi se smatrati i zamrzavanje tetiva s obzirom na to da zamrzavanje može narušiti određene biomehaničke karakteristike tetiva. U idealnim uvjetima, tetive bi nakon oduzimanja trebalo odmah podvrgnuti ispitivanju u laboratoriju.

Nadalje, prilikom ispitivanja biomehaničkih svojstava presadaka 8MP bilo je teško postići jednaku početnu duljinu i napetost svih osam niti MP-a. Stoga se za naredna istraživanja preporučuje svaku nit zasebno ispitati, a rezultate zbrojiti.

6.7. Prednosti provedenog istraživanja

Ovo istraživanje predstavlja do sada najveću i najdetaljniju analizu presadaka 8MP. Isto tako, ono predstavlja najveću analizu presatka 3ST.

Antropometrijski podatci o tetivama ST-a i MP-a prikupljeni u ovom istraživanju predstavljaju najveći prijavljen uzorak u hrvatskoj populaciji.

Rezultati ovog istraživanja doveli su do primjene presatka 8MP u rekonstrukciji ACL-a. Također, ovo istraživanje otvara mogućnost uvođenja novih operativnih tehnika u rekonstrukciji ACL-a i anterolateralnog ligamenta koljena. Zajedno s ovim istraživanjem, provedeno je istraživanje u sklopu doktorske disertacije dr. Josipa Vlaića o primjeni tetive MP-a kod rekonstrukcije medijalnoga patelofemoralnog ligamenta koljena.

Prednost ovoga istraživanja je i srednja dob donora od 42 godine što je značajno manja dob od sličnih istraživanja u kojima se obično koriste kadaveri starije životne dobi. Dob donora u ovom istraživanju odgovara dobi pacijenata kojima se izvodi zahvat rekonstrukcije ACL-a.

6.8. Predviđanje daljnjih istraživanja

Provedeno istraživanje predstavlja iskorak u mogućnosti korištenja tetiva MP-a u rekonstrukciji ligamenata koljena te osnovu za daljnja istraživanja o mogućnosti korištenja tetiva MP-a u rekonstrukciji ACL-a.

S obzirom na nove operative modifikacije u rekonstrukciji ACL-a koje zahtijevaju duljinu presatka ACL-a od samo 6,5 cm, za očekivati je da će buduća biomehanička i klinička ispitivanja tetiva MP-a biti u smjeru upotrebe dviju peterostruko ili šesterostruko presavijenih tetiva MP-a za rekonstrukciju ACL-a.

Budući da je ovo istraživanje dovelo do razvoja i objave novih tehnika rekonstrukcije ligamenata koljena, bit će potrebno provesti kliničke studije ishoda liječenja pacijenata kojima se pri rekonstrukciji ligamenata koristila tetiva MP-a (372).

Zbog varijabilnosti tetive MP-a, potrebno je razviti radiološku identifikaciju tetive i jednostavnu klasifikaciju koja će odgovoriti na pitanje je li tetiva MP-a po svojim antropometrijskim mjerama adekvatna za rekonstrukciju ACL-a.

7. ZAKLJUČAK

Rezultati ovog istraživanja potvrđuju prvi dio postavljene hipoteze da se za rekonstrukciju ACL-a može koristiti presadak 8MP umjesto presatka 3ST. S druge strane, rezultati ovog istraživanja pokazuju da se tetive MP-a u obliku osmerostrukog presatka ne mogu kod svih osoba koristiti za rekonstrukciju ACL-a zbog svojih antropometrijskih i biomehaničkih svojstava. Također, rezultati ovog istraživanja samo djelomično potvrđuju drugi dio hipoteze, odnosno pokazuju da se biomehanička svojstva presadaka 8MP u većini slučajeva razlikuju od biomehaničkih svojstava presadaka 3ST.

Na osnovi rezultata ovog istraživanja može se zaključiti:

1. antropometrijske mjere desne i lijeve noge osoba od 18 do 55 godina u Republici Hrvatskoj ne razlikuju se statistički značajno po svim ispitivanim varijablama,
2. antropometrijske mjere desne i lijeve tetive MP-a osoba od 18 do 55 godina u RH ne razlikuju se statistički značajno po svim ispitivanim varijablama,
3. tetive ST-a stalne su i nalaze se kod svih ljudi od 18 do 55 godina u RH,
4. tetive MP-a nedostaju kod 9 % ljudi od 18 do 55 godina u RH,
5. antropometrijske mjere tetive ST-a i tetiva MP-a razlikuju se po svim promatranim antropometrijskim mjerama,
6. biomehanička svojstva presadaka 8MP i presadaka 3ST uglavnom se statistički značajno razlikuju,
7. jedna trećina svih presadaka 8MP sigurno se može koristiti za rekonstrukciju ACL-a umjesto presatka 3ST,
8. s obzirom na izmjerenu srednju duljinu tetiva MP-a od 363,3 mm ($\pm 46,9$ std) i nove tehnike rekonstrukcije ACL-a pri kojima je potrebna duljina presatka od 6,5 do 7 cm, moguće je presavinuti svaku tetivu MP-a pet do šest puta te tako dobiti presadak sa 10 do 12 niti tetive MP-a i znatno većom maksimalnom silom u odnosu na presadak 8MP.

8. SAŽETAK

Ozljede prednjega križnog ligamenta najčešće su ozljede koljena i mogu uzrokovati subjektivne tegobe i kroničnu nestabilnost koljena, a dugoročno mogu nastati oštećenja drugih struktura koljena poput meniska i zglobne hrskavice. U takvim slučajevima potrebno je učiniti rekonstrukciju ligamenta. Danas se rekonstrukcija najčešće izvodi presatkom tetiva hamstringsa, patelarnog ligamenta ili tetive kvadricepsa. Sva tri presatka, ako se uzimaju od bolesnika, imaju jedan zajednički nedostatak, a to je da se oduzimaju od struktura koje imaju važnu ulogu u biomehanici koljena, pa se njihovim uzimanjem dodatno smanjuje njegova stabilnost.

S druge strane, mišić plantaris mali je mišić potkoljenice za koji je dokazano da kod ljudi nema značajnu funkciju. Mišić sadrži proprioceptivna vlakna, pa se pretpostavlja da potpomaže funkciju drugih mišića potkoljenice. Opisana je upotreba tetive plantarisa u ortopediji kod rekonstrukcije Ahilove tetive, ligamenata gležnja i tetiva dubokih fleksora šake. Prema dostupnoj literaturi, dosad nije provedena biomehanička studija o mogućnosti korištenja presadaka tetive plantarisa u zahvatima rekonstrukcije prednjega križnog ligamenta.

Hipoteza ovog istraživanja bila je da je tetivu mišića plantarisa moguće koristiti kao presadak u rekonstrukciji prednjega križnog ligamenta koljena te da presadak načinjen od dvije četverostruke tetive plantarisa ima usporediva biomehanička svojstva kao i presadak načinjen od trostruke tetive semitendinozusa koji se danas koristi u rekonstrukciji prednjega križnog ligamenta. Glavni cilj istraživanja bio je usporediti biomehanička svojstva presatka načinjenoga od dvije četverostruko presavijene tetive plantarisa s biomehaničkim svojstvima presatka načinjenog od trostruko presavijene tetive semitendinozusa. Također, bilo je potrebno izmjeriti antropometrijske mjere tetiva plantarisa i semitendinozusa (duljinu, širinu, debljinu i masu tetiva) te izmjeriti i usporediti biomehanička svojstva presadaka tetiva plantarisa i semitendinozusa (duljinu, debljinu, maksimalnu silu, rasteznu čvrstoću, krutost, modul elastičnosti i istežanje).

Istraživanje je, uz suglasnost etičkih povjerenstava Medicinskog fakulteta i Fakulteta strojarstva i brodogradnje Sveučilišta u Zagrebu, provedeno na donorima u dobi od 18 do 55 godina, uz prethodno potpisan informirani pristanak od strane rodbine preminuloga. U istraživanje su bila uključena ukupno 33 donora, od kojih su kod 30

donora bile prisutne obje tetive plantarisa. Izmjerene su antropometrijske mjere donjih ekstremiteta donora, a potom oduzete tetive plantarisa i semitendinozusa. Tetive su pohranjene u zamrzivaču na $-20\text{ }^{\circ}\text{C}$ u Klinici za ortopediju KBC-a Zagreb. Antropometrijska mjerenja tetiva i biomehanička mjerenja presađaka učinjena su u laboratoriju na Katedri za prerađu polimera pri Fakultetu strojarstva i brodogradnje Sveučilišta u Zagrebu.

Rezultati provedenog istraživanja potvrđuju prvi dio postavljene hipoteze da se za rekonstrukciju prednjega križnog ligamenta može koristiti presađak dviju četverostruko presavijenih tetiva plantarisa umjesto presađka trostruko presavijene tetive semitendinozusa. Također, rezultati ovog istraživanja samo djelomično potvrđuju drugi dio postavljene hipoteze da presađci dviju četverostruko presavijenih tetiva plantarisa imaju usporediva biomehanička svojstva kao i presađci trostruko presavijene tetive semitendinozusa. Od sedam biomehaničkih svojstava presađaka ispitivanih u ovom istraživanju, presađci tetiva plantarisa i semitendinozusa imaju usporediva samo dva svojstva: rasteznu čvrstoću i krutost. Isto tako, tetive plantarisa i semitendinozusa, kao i njihovi presađci, statistički se značajno razlikuju po svim promatranim antropometrijskim mjerama.

Ako se promatra najvažnije biomehaničko svojstvo presađaka, maksimalna sila, može se zaključiti da se jedna trećina svih presađaka dviju četverostruko presavijenih tetiva plantarisa sigurno može koristiti za rekonstrukciju prednjega križnog ligamenta.

Ovo će istraživanje, kod odabranih osoba, omogućiti upotrebu tetiva plantarisa u rekonstrukciji prednjega križnog ligamenta. Na taj će se način proširiti izbor tetivnih presađaka kod primarne rekonstrukcije prednjega križnog ligamenta, kao i kod revizijskih zahvata rekonstrukcije prednjega križnog ligamenta i multiligamentarnih ozljeda koljena. Tako je ostvarena glavna svrha ovog istraživanja da se ponudi novi tetivni presađak koji ne narušava stabilnost i funkciju koljena te ima slična biomehanička svojstva kao nativni prednji križni ligament.

9. SUMMARY

Title of doctoral thesis: Comparison of biomechanical properties of the plantaris and semitendinosus tendons for anterior cruciate ligament reconstruction

Anterior cruciate ligament rupture is the most common injury of the knee causing subjective symptoms and chronic knee instability. In such cases there is a need to reconstruct the ligament. Reconstructive techniques utilizing hamstrings, patellar tendon or quadriceps tendon graft are generally used. All three grafts share common disadvantage: they are harvested from structures that have important role in biomechanics of the knee, thus additionally impairing stability of the knee. Plantaris muscle is a small muscle of the lower leg without significant function in humans. It is assumed that the muscle supports the function of other lower leg muscles due to the large number of proprioceptive fibers. The plantaris tendon has been used in orthopaedic surgery. However, to date there is no data of the biomechanical studies of plantaris tendon grafts for anterior cruciate ligament reconstruction.

The hypothesis of this research is that the plantaris tendon is suitable as a graft for the anterior cruciate ligament reconstruction, and that two 4-strand plantaris tendons graft has comparable biomechanical properties with tripled semitendinosus tendon graft commonly used in anterior cruciate ligament reconstruction.

The research was performed on 33 cadaveric specimens, of which in three specimens absence of the plantaris tendon was noted. Thus, 30 two 4-strand plantaris tendons grafts were compared with 30 tripled semitendinosus tendon grafts.

The results presented in this thesis confirm the first part of the hypothesis that two 4-strand plantaris tendons graft can be used in anterior cruciate ligament reconstruction. However, one third of the two 4-strand plantaris tendons grafts had adequate biomechanical properties for anterior cruciate ligament reconstruction.

Name of the author: Mario Josipović

Year: 2021

10. LITERATURA

1. Davarinos N, O'Neill BJ, Curtin W. A brief history of anterior cruciate ligament reconstruction. *Advances in Orthopedic Surgery*. 2014;2014.
2. Schindler OS. The story of anterior cruciate ligament reconstruction--Part 1. *J Perioper Pract*. 2012;22(5):163-71.
3. Schindler OS. Surgery for anterior cruciate ligament deficiency: a historical perspective. *Knee Surg Sports Traumatol Arthrosc*. 2012;20(1):5-47.
4. Adams R. Abnormal conditions of the knee joint. U: Todd RB, ur. *Cyclopaedia of anatomy and physiology*, vol. III. London: Sherwood Gilbert & Piper; 1847. Str. 48-78.
5. Stark J. Two Cases of rupture of the crucial ligament of the knee-joint. *Edinb Med Surg J*. 1850;74(185):267-71.
6. Bonnet A. *Traité des maladies des articulations* [Treatment of diseases of the joints]. Paris: Baillière; 1845.
7. Dittel L. Ueber intraarticuläre Verletzungen am Knie [About intra-articular injuries to the knee]. *Wiener Med Jahrbücher*. 1876:319-34.
8. Hönigschmied J. Leichenexperimente über die Zerreißen der Bänder im Kniegelenk [Cadaver experiments of ligament tears in the knee joint]. *Deutsche Zeitschrift für Chirurgie*. 1893;36(5):587-620.
9. Noulis G. Entorse du genou [Knee sprain]. Paris: These; 1875. Str. 1-53.
10. Segond P. *Recherches cliniques et expérimentales sur les épanchements sanguins du genou par entorse* [Clinical and experimental research on blood effusion following knee sprains]. Versailles: Aux Bureaux du Progrès médical; 1879. Str. 297-421.
11. Fick R. *Handbuch der Anatomie und Mechanik der Gelenke: T. Spezielle Gelenk-und Muskelmechanik* [Manual of the anatomy and mechanics of the joints: T. Special joint and muscle mechanics]. Jena: G. Fischer; 1911.
12. Battle W. A case after open section of the knee joint for irreducible traumatic dislocation. *Clin Soc London Trans*. 1900;33(1900):232.
13. Robson AW. VI. Ruptured crucial ligaments and their repair by operation. *Ann Surg*. 1903;37(5):716-8.

14. Goetjes H. Über verletzungen der ligamenta cruciata des kniegelenks [About injuries to the cruciate ligament of the knee joint]. Deutsche Zeitschrift für Chirurgie. 1913;123(3):221-89.
15. Snook GA. A short history of the anterior cruciate ligament and the treatment of tears. Clin Orthop Relat Res. 1983;172:11-3.
16. Perthes G. Über die Wiederbefestigung des abgerissenen vorderen Kreuzbandes im Kniegelenk [About the reattachment of the torn anterior cruciate ligament in the knee joint]. Zentralbl Chir. 1926;53:866-72.
17. Payr E. Der heutige Stand der Gelenkchirurgie [The current state of joint surgery]. Arch Klin Chir. 1900;148:404-51.
18. Groves EH. Operation for the repair of the crucial ligaments. Lancet. 1917;190(4914):674-6.
19. Gold E. Vollständiger plastischer Ersatz des vorderen Kreuzbandes und funktionell-anatomische Wiederherstellung desselben [Complete plastic replacement of the anterior cruciate ligament and functional-anatomical restoration of the same]. Deutsche Zeitschrift für Chirurgie. 1928;213(1):120-7.
20. Galeazzi R. La recostituzione dei ligamenti crociati del ginocchio [The reconstitution of the cruciate ligaments of the knee]. Atti e Memorie della Societa lombarda di Chirurgica. 1934;13:302-17.
21. Macey H. A new operative procedure for the repair of ruptured cruciate ligaments of the knee joint. Surg Gynecol Obstet. 1939;69:108-9.
22. Jones RS, Nawana NS, Pearcy MJ, Learmonth DJ, Bickerstaff DR, Costi JJ, i sur. Mechanical properties of the human anterior cruciate ligament. Clin Biomech (Bristol, Avon). 1995;10(7):339-44.
23. Brückner H. Eine neue Methode der Kreuzbandplastik [A new method for plastic surgery of cruciate ligaments]. Chirurg. 1966;37(9):413-4.
24. Eriksson E. Reconstruction of the anterior cruciate ligament. Orthop Clin North Am. 1976;7(1):167-79.
25. Franke KU. Clinical experience in 130 cruciate ligament reconstructions. Orthop Clin North Am. 1976;7(1):191-3.
26. McMaster JH, Weinert CR Jr, Scranton P Jr. Diagnosis and management of isolated anterior cruciate ligament tears: a preliminary report on reconstruction with the gracilis tendon. J Trauma. 1974;14(3):230-5.

27. Lipscomb AB, Johnston RK, Snyder RB, Warburton MJ, Gilbert PP. Evaluation of hamstring strength following use of semitendinosus and gracilis tendons to reconstruct the anterior cruciate ligament. *Am J Sports Med.* 1982;10(6):340-2.
28. Friedman MJ. Arthroscopic semitendinosus (gracilis) reconstruction for anterior cruciate ligament deficiency. *Tech Orthop.* 1988;2(4):74-80.
29. Clancy WG Jr. Intra-articular reconstruction of the anterior cruciate ligament. *Orthop Clin North Am.* 1985;16(2):181-9.
30. Chambat P, Guier C, Sonnery-Cottet B, Fayard JM, Thaunat M. The evolution of ACL reconstruction over the last fifty years. *Int Orthop.* 2013;37(2):181-6.
31. Muneta T, Sekiya I, Yagishita K, Ogiuchi T, Yamamoto H, Shinomiya K. Two-bundle reconstruction of the anterior cruciate ligament using semitendinosus tendon with Endobuttons: operative technique and preliminary results. *Arthroscopy.* 1999;15(6):618-24.
32. Yasuda K, Kondo E, Ichiyama H, Kitamura N, Tanabe Y, Tohyama H, et al. Anatomic reconstruction of the anteromedial and posterolateral bundles of the anterior cruciate ligament using hamstring tendon grafts. *Arthroscopy.* 2004;20(10):1015-25.
33. Dienst M, Burks RT, Greis PE. Anatomy and biomechanics of the anterior cruciate ligament. *Orthop Clin North Am.* 2002;33(4):605-20, v.
34. Fujimaki Y, Thorhauer E, Sasaki Y, Smolinski P, Tashman S, Fu FH. Quantitative in situ analysis of the anterior cruciate ligament: length, midsubstance cross-sectional area, and insertion site areas. *Am J Sports Med.* 2016;44(1):118-25.
35. Ingham SJM, de Carvalho RT, Abdalla RJ, Fu FH, Lovejoy CO. Bony morphology: comparative anatomy and its importance for the anterior cruciate ligament. *Operative Techniques in Orthopaedics.* 2017;27(1):2-7.
36. Kopf S, Musahl V, Tashman S, Szczodry M, Shen W, Fu FH. A systematic review of the femoral origin and tibial insertion morphology of the ACL. *Knee Surg Sports Traumatol Arthrosc.* 2009;17(3):213-9.
37. Chahla J, Menge TJ, Mitchell JJ, Dean CS, LaPrade RF. Anterolateral ligament reconstruction technique: an anatomic-based approach. *Arthrosc Tech.* 2016;5(3):e453-7.
38. Amis AA, Dawkins GP. Functional anatomy of the anterior cruciate ligament. Fibre bundle actions related to ligament replacements and injuries. *J Bone Joint Surg Br.* 1991;73(2):260-7.

39. Amis AA, Jakob RP. Anterior cruciate ligament graft positioning, tensioning and twisting. *Knee Surg Sports Traumatol Arthrosc.* 1998;6(Suppl 1):S2-12.
40. Woo SL, Abramowitch SD, Kilger R, Liang R. Biomechanics of knee ligaments: injury, healing, and repair. *J Biomech.* 2006;39(1):1-20.
41. Giuliani JR, Kilcoyne KG, Rue JP. Anterior cruciate ligament anatomy: a review of the anteromedial and posterolateral bundles. *J Knee Surg.* 2009;22(2):148-54.
42. Kraeutler MJ, Wolsky RM, Vidal AF, Bravman JT. Anatomy and biomechanics of the native and reconstructed anterior cruciate ligament: surgical implications. *J Bone Joint Surg Am.* 2017;99(5):438-45.
43. Harner CD, Baek GH, Vogrin TM, Carlin GJ, Kashiwaguchi S, Woo SL. Quantitative analysis of human cruciate ligament insertions. *Arthroscopy.* 1999;15(7):741-9.
44. Siebold R, Ellert T, Metz S, Metz J. Femoral insertions of the anteromedial and posterolateral bundles of the anterior cruciate ligament: morphometry and arthroscopic orientation models for double-bundle bone tunnel placement--a cadaver study. *Arthroscopy.* 2008;24(5):585-92.
45. Hutchinson MR, Ash SA. Resident's ridge: assessing the cortical thickness of the lateral wall and roof of the intercondylar notch. *Arthroscopy.* 2003;19(9):931-5.
46. Ferretti M, Ekdahl M, Shen W, Fu FH. Osseous landmarks of the femoral attachment of the anterior cruciate ligament: an anatomic study. *Arthroscopy.* 2007;23(11):1218-25.
47. Colvin AC, Shen W, Musahl V, Fu FH. Avoiding pitfalls in anatomic ACL reconstruction. *Knee Surg Sports Traumatol Arthrosc.* 2009;17(8):956-63.
48. Luites JW, Wymenga AB, Blankevoort L, Kooloos JG. Description of the attachment geometry of the anteromedial and posterolateral bundles of the ACL from arthroscopic perspective for anatomical tunnel placement. *Knee Surg Sports Traumatol Arthrosc.* 2007;15(12):1422-31.
49. Takahashi M, Doi M, Abe M, Suzuki D, Nagano A. Anatomical study of the femoral and tibial insertions of the anteromedial and posterolateral bundles of human anterior cruciate ligament. *Am J Sports Med.* 2006;34(5):787-92.
50. Gali JC, Camargo DB, Oliveira FAM, Pereira RHN, Silva P. Descriptive anatomy of the anterior cruciate ligament femoral insertion. *Rev Bras Ortop.* 2018;53(4):421-6.

51. Stäubli HU, Rauschnig W. Tibial attachment area of the anterior cruciate ligament in the extended knee position. Anatomy and cryosections in vitro complemented by magnetic resonance arthrography in vivo. *Knee Surg Sports Traumatol Arthrosc.* 1994;2(3):138-46.
52. Edwards A, Bull AM, Amis AA. The attachments of the anteromedial and posterolateral fibre bundles of the anterior cruciate ligament: Part 1: Tibial attachment. *Knee Surg Sports Traumatol Arthrosc.* 2007;15(12):1414-21.
53. Heming JF, Rand J, Steiner ME. Anatomical limitations of transtibial drilling in anterior cruciate ligament reconstruction. *Am J Sports Med.* 2007;35(10):1708-15.
54. Guenther D, Irrarrázaval S, Nishizawa Y, Vernacchia C, Thorhauer E, Musahl V, i sur. Variation in the shape of the tibial insertion site of the anterior cruciate ligament: classification is required. *Knee Surg Sports Traumatol Arthrosc.* 2017;25(8):2428-32.
55. Hwang MD, Piefer JW, Lubowitz JH. Anterior cruciate ligament tibial footprint anatomy: systematic review of the 21st century literature. *Arthroscopy.* 2012;28(5):728-34.
56. LaPrade CM, Ellman MB, Rasmussen MT, James EW, Wijdicks CA, Engebretsen L, i sur. Anatomy of the anterior root attachments of the medial and lateral menisci: a quantitative analysis. *Am J Sports Med.* 2014;42(10):2386-92.
57. Halewood C, Amis AA. Clinically relevant biomechanics of the knee capsule and ligaments. *Knee Surg Sports Traumatol Arthrosc.* 2015;23(10):2789-96.
58. Dargel J, Gotter M, Mader K, Pennig D, Koebke J, Schmidt-Wiethoff R. Biomechanics of the anterior cruciate ligament and implications for surgical reconstruction. *Strategies Trauma Limb Reconstr.* 2007;2(1):1-12.
59. Butler DL, Noyes FR, Grood ES. Ligamentous restraints to anterior-posterior drawer in the human knee. A biomechanical study. *J Bone Joint Surg Am.* 1980;62(2):259-70.
60. Masouros S, Bull A, Amis A. Biomechanics of the knee joint. *Orthopaedics Trauma.* 2010;24(2):84-91.
61. Robinson J, Carrat L, Granchi C, Colombet P. Influence of anterior cruciate ligament bundles on knee kinematics: clinical assessment using computer-assisted navigation. *Am J Sports Med.* 2007;35(12):2006-13.

62. Sakane M, Fox RJ, Woo SL, Livesay GA, Li G, Fu FH. In situ forces in the anterior cruciate ligament and its bundles in response to anterior tibial loads. *J Orthop Res.* 1997;15(2):285-93.
63. Chhabra A, Kline AJ, Nilles KM, Harner CD. Tunnel expansion after anterior cruciate ligament reconstruction with autogenous hamstrings: a comparison of the medial portal and transtibial techniques. *Arthroscopy.* 2006;22(10):1107-12.
64. Wu JL, Hosseini A, Kozanek M, Gadikota HR, Gill TJ, Li G. Kinematics of the anterior cruciate ligament during gait. *Am J Sports Med.* 2010;38(7):1475-82.
65. Bach JM, Hull ML. Strain inhomogeneity in the anterior cruciate ligament under application of external and muscular loads. *J Biomech Eng.* 1998;120(4):497-503.
66. Markolf KL, Gorek JF, Kabo JM, Shapiro MS. Direct measurement of resultant forces in the anterior cruciate ligament. An in vitro study performed with a new experimental technique. *J Bone Joint Surg Am.* 1990;72(4):557-67.
67. Bates NA, Myer GD, Shearn JT, Hewett TE. Anterior cruciate ligament biomechanics during robotic and mechanical simulations of physiologic and clinical motion tasks: a systematic review and meta-analysis. *Clin Biomech (Bristol, Avon).* 2015;30(1):1-13.
68. Woo SL, Hollis JM, Adams DJ, Lyon RM, Takai S. Tensile properties of the human femur-anterior cruciate ligament-tibia complex. The effects of specimen age and orientation. *Am J Sports Med.* 1991;19(3):217-25.
69. Kanamori A, Woo SL, Ma CB, Zeminski J, Rudy TW, Li G, et al. The forces in the anterior cruciate ligament and knee kinematics during a simulated pivot shift test: a human cadaveric study using robotic technology. *Arthroscopy.* 2000;16(6):633-9.
70. Boguszewski DV. Characterizing the porcine knee as a biomechanical surrogate model of the human knee to study the anterior cruciate ligament [disertacija]. Cincinnati: University of Cincinnati, College of Engineering & Applied Science; 2012.
71. Gabriel MT, Wong EK, Woo SL, Yagi M, Debski RE. Distribution of in situ forces in the anterior cruciate ligament in response to rotatory loads. *J Orthop Res.* 2004;22(1):85-9.
72. Zantop T, Herbort M, Raschke MJ, Fu FH, Petersen W. The role of the anteromedial and posterolateral bundles of the anterior cruciate ligament in anterior tibial translation and internal rotation. *Am J Sports Med.* 2007;35(2):223-7.

73. Robinson JR, Bull AM, Thomas RR, Amis AA. The role of the medial collateral ligament and posteromedial capsule in controlling knee laxity. *Am J Sports Med.* 2006;34(11):1815-23.
74. Steckel H, Murtha PE, Costic RS, Moody JE, Jaramaz B, Fu FH. Computer-assisted evaluation of kinematics of the two bundles of the anterior cruciate ligament. *Biomed Tech (Berl).* 2007;52(5):316-22.
75. Frank CB, Jackson DW. The science of reconstruction of the anterior cruciate ligament. *J Bone Joint Surg Am.* 1997;79(10):1556-76.
76. Li G, Rudy TW, Allen C, Sakane M, Woo SL. Effect of combined axial compressive and anterior tibial loads on in situ forces in the anterior cruciate ligament: a porcine study. *J Orthop Res.* 1998;16(1):122-7.
77. Chandrashekar N, Mansouri H, Slauterbeck J, Hashemi J. Sex-based differences in the tensile properties of the human anterior cruciate ligament. *J Biomech.* 2006;39(16):2943-50.
78. Viidik A, Lewin T. Changes in tensile strength characteristics and histology of rabbit ligaments induced by different modes of postmortal storage. *Acta Orthop Scand.* 1966;37(2):141-55.
79. Kennedy JC, Hawkins RJ, Willis RB, Danylchuck KD. Tension studies of human knee ligaments. Yield point, ultimate failure, and disruption of the cruciate and tibial collateral ligaments. *J Bone Joint Surg Am.* 1976;58(3):350-5.
80. Noyes FR, Grood ES. The strength of the anterior cruciate ligament in humans and Rhesus monkeys. *J Bone Joint Surg Am.* 1976;58(8):1074-82.
81. Trent PS, Walker PS, Wolf B. Ligament length patterns, strength, and rotational axes of the knee joint. *Clin Orthop Relat Res.* 1976;117:263-70.
82. Noyes FR, Butler DL, Grood ES, Zernicke RF, Hefzy MS. Biomechanical analysis of human ligament grafts used in knee-ligament repairs and reconstructions. *J Bone Joint Surg Am.* 1984;66(3):344-52.
83. Kurosaka M, Yoshiya S, Andrish JT. A biomechanical comparison of different surgical techniques of graft fixation in anterior cruciate ligament reconstruction. *Am J Sports Med.* 1987;15(3):225-9.
84. Steiner ME, Hecker AT, Brown CH Jr, Hayes WC. Anterior cruciate ligament graft fixation. Comparison of hamstring and patellar tendon grafts. *Am J Sports Med.* 1994;22(2):240-6.

85. Rowden NJ, Sher D, Rogers GJ, Schindhelm K. Anterior cruciate ligament graft fixation. Initial comparison of patellar tendon and semitendinosus autografts in young fresh cadavers. *Am J Sports Med.* 1997;25(4):472-8.
86. Handl M, Držík M, Cerulli G, Povýšil C, Chlpík J, Varga F, i sur. Reconstruction of the anterior cruciate ligament: dynamic strain evaluation of the graft. *Knee Surg Sports Traumatol Arthrosc.* 2007;15(3):233-41.
87. Renström PA. Eight clinical conundrums relating to anterior cruciate ligament (ACL) injury in sport: recent evidence and a personal reflection. *Br J Sports Med.* 2013;47(6):367-72.
88. Državni zavod za statistiku. Popis stanovništva, kućanstava i stanova 2011. godine: stanovništvo prema spolu i starosti. *Ostroški Lj, ur.* [Internet]. Zagreb: Državni zavod za statistiku Republike Hrvatske; 2013 [pristupljeno 03.05.2021.]. Dostupno na: [www. https://www.dzs.hr/Hrv_Eng/publication/2012/SI-1468.pdf](http://www.dzs.hr/Hrv_Eng/publication/2012/SI-1468.pdf)
89. Hewett TE, Myer GD, Ford KR, Paterno MV, Quatman CE. Mechanisms, prediction, and prevention of ACL injuries: cut risk with three sharpened and validated tools. *J Orthop Res.* 2016;34(11):1843-55.
90. Griffin LY, Albohm MJ, Arendt EA, Bahr R, Beynon BD, Demaio M, i sur. Understanding and preventing noncontact anterior cruciate ligament injuries: a review of the Hunt Valley II meeting, January 2005. *Am J Sports Med.* 2006;34(9):1512-32.
91. Nordenvall R, Bahmanyar S, Adami J, Stenros C, Wredmark T, Felländer-Tsai L. A population-based nationwide study of cruciate ligament injury in Sweden, 2001-2009: incidence, treatment, and sex differences. *Am J Sports Med.* 2012;40(8):1808-13.
92. Anderson MJ, Browning WM 3rd, Urband CE, Kluczynski MA, Bisson LJ. A systematic summary of systematic reviews on the topic of the anterior cruciate ligament. *Orthop J Sports Med.* 2016;4(3):2325967116634074.
93. Posthumus M, Collins M, September AV, Schwellnus MP. The intrinsic risk factors for ACL ruptures: an evidence-based review. *Phys Sportsmed.* 2011;39(1):62-73.
94. Serpell BG, Scarvell JM, Ball NB, Smith PN. Mechanisms and risk factors for noncontact ACL injury in age mature athletes who engage in field or court sports: a summary of the literature since 1980. *J Strength Cond Res.* 2012;26(11):3160-76.

95. Bernhardson AS, Aman ZS, Dornan GJ, Kemler BR, Storaci HW, Brady AW, i sur. Tibial slope and its effect on force in anterior cruciate ligament grafts: anterior cruciate ligament force increases linearly as posterior tibial slope increases. *Am J Sports Med.* 2019;47(2):296-302.
96. Wordeman SC, Quatman CE, Kaeding CC, Hewett TE. In vivo evidence for tibial plateau slope as a risk factor for anterior cruciate ligament injury: a systematic review and meta-analysis. *Am J Sports Med.* 2012;40(7):1673-81.
97. Zeng C, Cheng L, Wei J, Gao SG, Yang TB, Luo W, i sur. The influence of the tibial plateau slopes on injury of the anterior cruciate ligament: a meta-analysis. *Knee Surg Sports Traumatol Arthrosc.* 2014;22(1):53-65.
98. Lansdown D, Ma CB. The influence of tibial and femoral bone morphology on knee kinematics in the anterior cruciate ligament injured knee. *Clin Sports Med.* 2018;37(1):127-36.
99. Salmon LJ, Heath E, Akrawi H, Roe JP, Linklater J, Pinczewski LA. 20-year outcomes of anterior cruciate ligament reconstruction with hamstring tendon autograft: the catastrophic effect of age and posterior tibial slope. *Am J Sports Med.* 2018;46(3):531-43.
100. Hashemi J, Chandrashekar N, Mansouri H, Gill B, Slauterbeck JR, Schutt RC Jr, i sur. Shallow medial tibial plateau and steep medial and lateral tibial slopes: new risk factors for anterior cruciate ligament injuries. *Am J Sports Med.* 2010;38(1):54-62.
101. Kiapour AM, Yang DS, Badger GJ, Karamchedu NP, Murray MM, Fadale PD, i sur. Anatomic features of the tibial plateau predict outcomes of ACL reconstruction within 7 years after surgery. *Am J Sports Med.* 2019;47(2):303-11.
102. Zeng C, Gao SG, Wei J, Yang TB, Cheng L, Luo W, i sur. The influence of the intercondylar notch dimensions on injury of the anterior cruciate ligament: a meta-analysis. *Knee Surg Sports Traumatol Arthrosc.* 2013;21(4):804-15.
103. Uhorchak JM, Scoville CR, Williams GN, Arciero RA, St Pierre P, Taylor DC. Risk factors associated with noncontact injury of the anterior cruciate ligament: a prospective four-year evaluation of 859 West Point cadets. *Am J Sports Med.* 2003;31(6):831-42.
104. Swami VG, Mabee M, Hui C, Jaremko JL. Three-dimensional intercondylar notch volumes in a skeletally immature pediatric population: a magnetic resonance

imaging-based anatomic comparison of knees with torn and intact anterior cruciate ligaments. *Arthroscopy*. 2013;29(12):1954-62.

105. Whitney DC, Sturnick DR, Vacek PM, DeSarno MJ, Gardner-Morse M, Tourville TW, i sur. Relationship between the risk of suffering a first-time noncontact ACL injury and geometry of the femoral notch and ACL: a prospective cohort study with a nested case-control analysis. *Am J Sports Med*. 2014;42(8):1796-805.

106. Siegel L, Vandenakker-Albanese C, Siegel D. Anterior cruciate ligament injuries: anatomy, physiology, biomechanics, and management. *Clin J Sport Med*. 2012;22(4):349-55.

107. Imwalle LE, Myer GD, Ford KR, Hewett TE. Relationship between hip and knee kinematics in athletic women during cutting maneuvers: a possible link to noncontact anterior cruciate ligament injury and prevention. *J Strength Cond Res*. 2009;23(8):2223-30.

108. Asaeda M, Deie M, Fujita N, Kono Y, Terai C, Kuwahara W, i sur. Gender differences in the restoration of knee joint biomechanics during gait after anterior cruciate ligament reconstruction. *Knee*. 2017;24(2):280-8.

109. McLean SG, Lipfert SW, van den Bogert AJ. Effect of gender and defensive opponent on the biomechanics of sidestep cutting. *Med Sci Sports Exerc*. 2004;36(6):1008-16.

110. Leetun DT, Ireland ML, Willson JD, Ballantyne BT, Davis IM. Core stability measures as risk factors for lower extremity injury in athletes. *Med Sci Sports Exerc*. 2004;36(6):926-34.

111. Hewett TE, Myer GD, Ford KR, Heidt RS Jr, Colosimo AJ, McLean SG, i sur. Biomechanical measures of neuromuscular control and valgus loading of the knee predict anterior cruciate ligament injury risk in female athletes: a prospective study. *Am J Sports Med*. 2005;33(4):492-501.

112. Brent JL, Myer GD, Ford KR, Paterno MV, Hewett TE. The effect of sex and age on isokinetic hip-abduction torques. *J Sport Rehabil*. 2013;22(1):41-6.

113. Marieswaran M, Jain I, Garg B, Sharma V, Kalyanasundaram D. A review on biomechanics of anterior cruciate ligament and materials for reconstruction. *Appl Bionics Biomech*. 2018;2018:4657824.

114. Paterno MV, Rauh MJ, Schmitt LC, Ford KR, Hewett TE. Incidence of contralateral and ipsilateral anterior cruciate ligament (ACL) injury after primary ACL reconstruction and return to sport. *Clin J Sport Med*. 2012;22(2):116-21.

115. Hewett TE, Ford KR, Hoogenboom BJ, Myer GD. Understanding and preventing ACL injuries: current biomechanical and epidemiologic considerations - update 2010. *N Am J Sports Phys Ther.* 2010;5(4):234-51.
116. Domnick C, Raschke MJ, Herbort M. Biomechanics of the anterior cruciate ligament: physiology, rupture and reconstruction techniques. *World J Orthop.* 2016;7(2):82-93.
117. Kaeding CC, Léger-St-Jean B, Magnussen RA. Epidemiology and diagnosis of anterior cruciate ligament injuries. *Clin Sports Med.* 2017;36(1):1-8.
118. Gianotti SM, Marshall SW, Hume PA, Bunt L. Incidence of anterior cruciate ligament injury and other knee ligament injuries: a national population-based study. *J Sci Med Sport.* 2009;12(6):622-7.
119. Kondo E, Merican AM, Yasuda K, Amis AA. Biomechanical analysis of knee laxity with isolated anteromedial or posterolateral bundle-deficient anterior cruciate ligament. *Arthroscopy.* 2014;30(3):335-43.
120. Amis AA, Bull AM, Lie DT. Biomechanics of rotational instability and anatomic anterior cruciate ligament reconstruction. *Operative Techniques in Orthopaedics.* 2005;15(1):29-35.
121. Kanamori A, Sakane M, Zeminski J, Rudy TW, Woo SL. In-situ force in the medial and lateral structures of intact and ACL-deficient knees. *J Orthop Sci.* 2000;5(6):567-71.
122. Harilainen A, Myllynen P, Antila H, Seitsalo S. The significance of arthroscopy and examination under anaesthesia in the diagnosis of fresh injury haemarthrosis of the knee joint. *Injury.* 1988;19(1):21-4.
123. Lubowitz JH, Bernardini BJ, Reid JB 3rd. Current concepts review: comprehensive physical examination for instability of the knee. *Am J Sports Med.* 2008;36(3):577-94.
124. Makhmalbaf H, Moradi A, Ganji S, Omid-Kashani F. Accuracy of Lachman and anterior drawer tests for anterior cruciate ligament injuries. *Arch Bone Jt Surg.* 2013;1(2):94-7.
125. van Eck CF, van den Bekerom MP, Fu FH, Poolman RW, Kerkhoffs GM. Methods to diagnose acute anterior cruciate ligament rupture: a meta-analysis of physical examinations with and without anaesthesia. *Knee Surg Sports Traumatol Arthrosc.* 2013;21(8):1895-903.

126. Dejour D, Ntangiopoulos PG, Saggin PR, Panisset JC. The diagnostic value of clinical tests, magnetic resonance imaging, and instrumented laxity in the differentiation of complete versus partial anterior cruciate ligament tears. *Arthroscopy*. 2013;29(3):491-9.
127. Torg JS, Conrad W, Kalen V. Clinical diagnosis of anterior cruciate ligament instability in the athlete. *Am J Sports Med*. 1976;4(2):84-93.
128. Benjaminse A, Gokeler A, van der Schans CP. Clinical diagnosis of an anterior cruciate ligament rupture: a meta-analysis. *J Orthop Sports Phys Ther*. 2006;36(5):267-88.
129. Galway HR, MacIntosh DL. The lateral pivot shift: a symptom and sign of anterior cruciate ligament insufficiency. *Clin Orthop Relat Res*. 1980;147:45-50.
130. Irrgang JJ, Ho H, Harner CD, Fu FH. Use of the International Knee Documentation Committee guidelines to assess outcome following anterior cruciate ligament reconstruction. *Knee Surg Sports Traumatol Arthrosc*. 1998;6(2):107-14.
131. Ostrowski JA. Accuracy of 3 diagnostic tests for anterior cruciate ligament tears. *J Athl Train*. 2006;41(1):120-1.
132. Lelli A, Di Turi RP, Spenciner DB, Dòmini M. The "lever sign": a new clinical test for the diagnosis of anterior cruciate ligament rupture. *Knee Surg Sports Traumatol Arthrosc*. 2016;24(9):2794-7.
133. Jarbo KA, Hartigan DE, Scott KL, Patel KA, Chhabra A. Accuracy of the lever sign test in the diagnosis of anterior cruciate ligament injuries. *Orthop J Sports Med*. 2017;5(10):2325967117729809.
134. Lichtenberg MC, Koster CH, Teunissen LPJ, Oosterveld FGJ, Harmsen AMK, Haverkamp D, i sur. Does the lever sign test have added value for diagnosing anterior cruciate ligament ruptures? *Orthop J Sports Med*. 2018;6(3):2325967118759631.
135. Relph N, Herrington L, Tyson S. The effects of ACL injury on knee proprioception: a meta-analysis. *Physiotherapy*. 2014;100(3):187-95.
136. Negahban H, Mazaheri M, Kingma I, van Dieën JH. A systematic review of postural control during single-leg stance in patients with untreated anterior cruciate ligament injury. *Knee Surg Sports Traumatol Arthrosc*. 2014;22(7):1491-504.
137. Knoll Z, Kiss RM, Kocsis L. Gait adaptation in ACL deficient patients before and after anterior cruciate ligament reconstruction surgery. *J Electromyogr Kinesiol*. 2004;14(3):287-94.

138. Gao B, Zheng NN. Alterations in three-dimensional joint kinematics of anterior cruciate ligament-deficient and -reconstructed knees during walking. *Clin Biomech (Bristol, Avon)*. 2010;25(3):222-9.
139. Li G, Moses JM, Papannagari R, Pathare NP, DeFrate LE, Gill TJ. Anterior cruciate ligament deficiency alters the in vivo motion of the tibiofemoral cartilage contact points in both the anteroposterior and mediolateral directions. *J Bone Joint Surg Am*. 2006;88(8):1826-34.
140. Musahl V, Citak M, O'Loughlin PF, Choi D, Bedi A, Pearle AD. The effect of medial versus lateral meniscectomy on the stability of the anterior cruciate ligament-deficient knee. *Am J Sports Med*. 2010;38(8):1591-7.
141. Claes S, Hermie L, Verdonk R, Bellemans J, Verdonk P. Is osteoarthritis an inevitable consequence of anterior cruciate ligament reconstruction? A meta-analysis. *Knee Surg Sports Traumatol Arthrosc*. 2013;21(9):1967-76.
142. Hart JM, Pietrosimone B, Hertel J, Ingersoll CD. Quadriceps activation following knee injuries: a systematic review. *J Athl Train*. 2010;45(1):87-97.
143. Kostogiannis I, Ageberg E, Neuman P, Dahlberg L, Fridén T, Roos H. Activity level and subjective knee function 15 years after anterior cruciate ligament injury: a prospective, longitudinal study of nonreconstructed patients. *Am J Sports Med*. 2007;35(7):1135-43.
144. Keays SL, Newcombe P, Keays AC. Nearly 90% participation in sports activity 12 years after non-surgical management for anterior cruciate ligament injury relates to physical outcome measures. *Knee Surg Sports Traumatol Arthrosc*. 2019;27(8):2511-9.
145. Kessler MA, Behrend H, Henz S, Stutz G, Rukavina A, Kuster MS. Function, osteoarthritis and activity after ACL-rupture: 11 years follow-up results of conservative versus reconstructive treatment. *Knee Surg Sports Traumatol Arthrosc*. 2008;16(5):442-8.
146. Strehl A, Egli S. The value of conservative treatment in ruptures of the anterior cruciate ligament (ACL). *J Trauma*. 2007;62(5):1159-62.
147. Ardern CL, Sonesson S, Forssblad M, Kvist J. Comparison of patient-reported outcomes among those who chose ACL reconstruction or non-surgical treatment. *Scand J Med Sci Sports*. 2017;27(5):535-44.
148. Grindem H, Eitzen I, Moksnes H, Snyder-Mackler L, Risberg MA. A pair-matched comparison of return to pivoting sports at 1 year in anterior cruciate

ligament-injured patients after a nonoperative versus an operative treatment course. *Am J Sports Med.* 2012;40(11):2509-16.

149. Mohtadi N, Grant J. Managing anterior cruciate ligament deficiency in the skeletally immature individual: a systematic review of the literature. *Clin J Sport Med.* 2006;16(6):457-64.

150. Ramski DE, Kanj WW, Franklin CC, Baldwin KD, Ganley TJ. Anterior cruciate ligament tears in children and adolescents: a meta-analysis of nonoperative versus operative treatment. *Am J Sports Med.* 2014;42(11):2769-76.

151. Nogaro MC, Abram SGF, Alvand A, Bottomley N, Jackson WFM, Price A. Paediatric and adolescent anterior cruciate ligament reconstruction surgery. *Bone Joint J.* 2020;102-b(2):239-45.

152. Xie X, Xiao Z, Li Q, Zhu B, Chen J, Chen H, i sur. Increased incidence of osteoarthritis of knee joint after ACL reconstruction with bone-patellar tendon-bone autografts than hamstring autografts: a meta-analysis of 1,443 patients at a minimum of 5 years. *Eur J Orthop Surg Traumatol.* 2015;25(1):149-59.

153. Farshad M, Gerber C, Meyer DC, Schwab A, Blank PR, Szucs T. Reconstruction versus conservative treatment after rupture of the anterior cruciate ligament: cost effectiveness analysis. *BMC Health Serv Res.* 2011;11:317.

154. Musahl V, Plakseychuk A, VanScyoc A, Sasaki T, Debski RE, McMahon PJ, i sur. Varying femoral tunnels between the anatomical footprint and isometric positions: effect on kinematics of the anterior cruciate ligament-reconstructed knee. *Am J Sports Med.* 2005;33(5):712-8.

155. Rupp S, Müller B, Seil R. Knee laxity after ACL reconstruction with a BPTB graft. *Knee Surg Sports Traumatol Arthrosc.* 2001;9(2):72-6.

156. Fu FH, Bennett CH, Ma CB, Menetrey J, Lattermann C. Current trends in anterior cruciate ligament reconstruction. Part II. Operative procedures and clinical correlations. *Am J Sports Med.* 2000;28(1):124-30.

157. Herbort M, Lenschow S, Fu FH, Petersen W, Zantop T. ACL mismatch reconstructions: influence of different tunnel placement strategies in single-bundle ACL reconstructions on the knee kinematics. *Knee Surg Sports Traumatol Arthrosc.* 2010;18(11):1551-8.

158. Abebe ES, Kim JP, Utturkar GM, Taylor DC, Spritzer CE, Moorman CT 3rd, i sur. The effect of femoral tunnel placement on ACL graft orientation and length during in vivo knee flexion. *J Biomech.* 2011;44(10):1914-20.

159. Nishimoto K, Kuroda R, Mizuno K, Hoshino Y, Nagamune K, Kubo S, i sur. Analysis of the graft bending angle at the femoral tunnel aperture in anatomic double bundle anterior cruciate ligament reconstruction: a comparison of the transtibial and the far anteromedial portal technique. *Knee Surg Sports Traumatol Arthrosc.* 2009;17(3):270-6.
160. Abebe ES, Moorman CT 3rd, Dziedzic TS, Spritzer CE, Cothran RL, Taylor DC, i sur. Femoral tunnel placement during anterior cruciate ligament reconstruction: an in vivo imaging analysis comparing transtibial and 2-incision tibial tunnel-independent techniques. *Am J Sports Med.* 2009;37(10):1904-11.
161. Kato Y, Maeyama A, Lertwanich P, Wang JH, Ingham SJ, Kramer S, i sur. Biomechanical comparison of different graft positions for single-bundle anterior cruciate ligament reconstruction. *Knee Surg Sports Traumatol Arthrosc.* 2013;21(4):816-23.
162. Rizer M, Foremny GB, Rush A 3rd, Singer AD, Baraga M, Kaplan LD, i sur. Anterior cruciate ligament reconstruction tunnel size: causes of tunnel enlargement and implications for single versus two-stage revision reconstruction. *Skeletal Radiol.* 2017;46(2):161-9.
163. Reid JC, Yonke B, Tompkins M. The angle of inclination of the native ACL in the coronal and sagittal planes. *Knee Surg Sports Traumatol Arthrosc.* 2017;25(4):1101-5.
164. Siebold R. The concept of complete footprint restoration with guidelines for single- and double-bundle ACL reconstruction. *Knee Surg Sports Traumatol Arthrosc.* 2011;19(5):699-706.
165. Bickerstaff D. BASK instructional lecture 4: anterior cruciate ligament graft fixation. *Knee.* 2001;8(1):79-81.
166. Herickhoff P, Safran M, Yung P, Chan K-M. Pros and cons of different ACL graft fixation devices. U: Nakamura N, Zaffagnini S, Marx RG, Musahl V, ur. *Controversies in the technical aspects of ACL reconstruction.* Berlin: Springer Berlin Heidelberg; 2017. Str. 277-88.
167. Papageorgiou CD, Ma CB, Abramowitch SD, Clineff TD, Woo SL. A multidisciplinary study of the healing of an intraarticular anterior cruciate ligament graft in a goat model. *Am J Sports Med.* 2001;29(5):620-6.

168. Goradia VK, Rochat MC, Kida M, Grana WA. Natural history of a hamstring tendon autograft used for anterior cruciate ligament reconstruction in a sheep model. *Am J Sports Med.* 2000;28(1):40-6.
169. Järvinen TL, Alami GB, Karlsson J. Anterior cruciate ligament graft fixation--a myth busted? *Arthroscopy.* 2010;26(5):681-4.
170. Xerogeanes JW. Editorial commentary: Anterior cruciate ligament graft fixation strength: do ultimate load and cyclic deformation really matter? *Arthroscopy.* 2019;35(11):3077-8.
171. Brand JC Jr, Pienkowski D, Steenlage E, Hamilton D, Johnson DL, Caborn DN. Interference screw fixation strength of a quadrupled hamstring tendon graft is directly related to bone mineral density and insertion torque. *Am J Sports Med.* 2000;28(5):705-10.
172. Hapa O, Barber FA. ACL fixation devices. *Sports Med Arthrosc Rev.* 2009;17(4):217-23.
173. Ishibashi Y, Rudy TW, Livesay GA, Stone JD, Fu FH, Woo SL. The effect of anterior cruciate ligament graft fixation site at the tibia on knee stability: evaluation using a robotic testing system. *Arthroscopy.* 1997;13(2):177-82.
174. Fauno P, Kaalund S. Tunnel widening after hamstring anterior cruciate ligament reconstruction is influenced by the type of graft fixation used: a prospective randomized study. *Arthroscopy.* 2005;21(11):1337-41.
175. Tsuda E, Fukuda Y, Loh JC, Debski RE, Fu FH, Woo SL. The effect of soft-tissue graft fixation in anterior cruciate ligament reconstruction on graft-tunnel motion under anterior tibial loading. *Arthroscopy.* 2002;18(9):960-7.
176. Wilson TC, Kantaras A, Atay A, Johnson DL. Tunnel enlargement after anterior cruciate ligament surgery. *Am J Sports Med.* 2004;32(2):543-9.
177. Höher J, Livesay GA, Ma CB, Withrow JD, Fu FH, Woo SL. Hamstring graft motion in the femoral bone tunnel when using titanium button/polyester tape fixation. *Knee Surg Sports Traumatol Arthrosc.* 1999;7(4):215-9.
178. L'Insalata JC, Klatt B, Fu FH, Harner CD. Tunnel expansion following anterior cruciate ligament reconstruction: a comparison of hamstring and patellar tendon autografts. *Knee Surg Sports Traumatol Arthrosc.* 1997;5(4):234-8.
179. Rodeo SA, Kawamura S, Kim HJ, Dynybil C, Ying L. Tendon healing in a bone tunnel differs at the tunnel entrance versus the tunnel exit: an effect of graft-tunnel motion? *Am J Sports Med.* 2006;34(11):1790-800.

180. Baumfeld JA, Diduch DR, Rubino LJ, Hart JA, Miller MD, Barr MS, i sur. Tunnel widening following anterior cruciate ligament reconstruction using hamstring autograft: a comparison between double cross-pin and suspensory graft fixation. *Knee Surg Sports Traumatol Arthrosc.* 2008;16(12):1108-13.
181. Papalia R, Vasta S, D'Adamio S, Giacalone A, Maffulli N, Denaro V. Metallic or bioabsorbable interference screw for graft fixation in anterior cruciate ligament (ACL) reconstruction? *Br Med Bull.* 2014;109(1):19-29.
182. Mae T, Shino K, Nakata K, Toritsuka Y, Otsubo H, Fujie H. Optimization of graft fixation at the time of anterior cruciate ligament reconstruction. Part II: Effect of knee flexion angle. *Am J Sports Med.* 2008;36(6):1094-100.
183. Debandi A, Maeyama A, Hoshino Y, Asai S, Goto B, Smolinski P, i sur. The influence of knee flexion angle for graft fixation on rotational knee stability during anterior cruciate ligament reconstruction: a biomechanical study. *Arthroscopy.* 2016;32(11):2322-8.
184. Hu B, Shen W, Zhou C, Meng J, Wu H, Yan S. Cross pin versus interference screw for femoral graft fixation in hamstring anterior cruciate ligament reconstruction: a systematic review and meta-analysis of clinical outcomes. *Arthroscopy.* 2018;34(2):615-23.
185. Nye DD, Mitchell WR, Liu W, Ostrander RV. Biomechanical comparison of fixed-loop and adjustable-loop cortical suspensory devices for metaphyseal femoral-sided soft tissue graft fixation in anatomic anterior cruciate ligament reconstruction using a porcine model. *Arthroscopy.* 2017;33(6):1225-32.e1.
186. Pasquali M, Plante MJ, Monchik KO, Spenciner DB. A comparison of three adjustable cortical button ACL fixation devices. *Knee Surg Sports Traumatol Arthrosc.* 2017;25(5):1613-6.
187. Eichinger M, Schmoelz W, Attal R, Moroder A, Heinrichs CH, Smekal V, i sur. Screw oversizing for anterior cruciate ligament graft fixation in primary and enlarged tibial tunnels: a biomechanical study in a porcine model. *Knee.* 2018;25(5):774-81.
188. Micucci CJ, Frank DA, Kompel J, Muffly M, DeMeo PJ, Altman GT. The effect of interference screw diameter on fixation of soft-tissue grafts in anterior cruciate ligament reconstruction. *Arthroscopy.* 2010;26(8):1105-10.
189. Selby JB, Johnson DL, Hester P, Caborn DN. Effect of screw length on bioabsorbable interference screw fixation in a tibial bone tunnel. *Am J Sports Med.* 2001;29(5):614-9.

190. Weiler A, Hoffmann RF, Siepe CJ, Kolbeck SF, Südkamp NP. The influence of screw geometry on hamstring tendon interference fit fixation. *Am J Sports Med.* 2000;28(3):356-9.
191. Eystuoy NH, Nissen KA, Nielsen T, Lind M. The Influence of graft fixation methods on revision rates after primary anterior cruciate ligament reconstruction. *Am J Sports Med.* 2018;46(3):524-30.
192. Snaebjörnsson T, Hamrin Senorski E, Svantesson E, Westin O, Persson A, Karlsson J, i sur. Graft fixation and timing of surgery are predictors of early anterior cruciate ligament revision: a cohort study from the Swedish and Norwegian knee ligament registries based on 18,425 patients. *JBJS Open Access.* 2019;4(4):e0037.
193. Chalmers PN, Mall NA, Moric M, Sherman SL, Paletta GP, Cole BJ, i sur. Does ACL reconstruction alter natural history? A systematic literature review of long-term outcomes. *J Bone Joint Surg Am.* 2014;96(4):292-300.
194. Pujol N, Beaufils P. Healing results of meniscal tears left in situ during anterior cruciate ligament reconstruction: a review of clinical studies. *Knee Surg Sports Traumatol Arthrosc.* 2009;17(4):396-401.
195. Paxton ES, Stock MV, Brophy RH. Meniscal repair versus partial meniscectomy: a systematic review comparing reoperation rates and clinical outcomes. *Arthroscopy.* 2011;27(9):1275-88.
196. Ponzio A, Monaco E, Basigliani L, Iorio R, Caperna L, Drogo P, i sur. Long-term results of anterior cruciate ligament reconstruction using hamstring grafts and the outside-in technique: a comparison between 5- and 15-year follow-up. *Orthop J Sports Med.* 2018;6(8):2325967118792263.
197. Lynch AD, Logerstedt DS, Grindem H, Eitzen I, Hicks GE, Axe MJ, i sur. Consensus criteria for defining 'successful outcome' after ACL injury and reconstruction: a Delaware-Oslo ACL cohort investigation. *Br J Sports Med.* 2015;49(5):335-42.
198. Leys T, Salmon L, Waller A, Linklater J, Pinczewski L. Clinical results and risk factors for reinjury 15 years after anterior cruciate ligament reconstruction: a prospective study of hamstring and patellar tendon grafts. *Am J Sports Med.* 2012;40(3):595-605.
199. Giron F, Aglietti P, Cuomo P, Mondanelli N, Ciardullo A. Anterior cruciate ligament reconstruction with double-looped semitendinosus and gracilis tendon graft

directly fixed to cortical bone: 5-year results. *Knee Surg Sports Traumatol Arthrosc.* 2005;13(2):81-91.

200. Leiter JR, Gourlay R, McRae S, de Korompay N, MacDonald PB. Long-term follow-up of ACL reconstruction with hamstring autograft. *Knee Surg Sports Traumatol Arthrosc.* 2014;22(5):1061-9.

201. Pernin J, Verdonk P, Si Selmi TA, Massin P, Neyret P. Long-term follow-up of 24.5 years after intra-articular anterior cruciate ligament reconstruction with lateral extra-articular augmentation. *Am J Sports Med.* 2010;38(6):1094-102.

202. Paterno MV, Schmitt LC, Ford KR, Rauh MJ, Myer GD, Huang B, et al. Biomechanical measures during landing and postural stability predict second anterior cruciate ligament injury after anterior cruciate ligament reconstruction and return to sport. *Am J Sports Med.* 2010;38(10):1968-78.

203. Kocher MS, Steadman JR, Briggs KK, Sterett WI, Hawkins RJ. Relationships between objective assessment of ligament stability and subjective assessment of symptoms and function after anterior cruciate ligament reconstruction. *Am J Sports Med.* 2004;32(3):629-34.

204. Biau DJ, Tournoux C, Katsahian S, Schranz P, Nizard R. ACL reconstruction: a meta-analysis of functional scores. *Clin Orthop Relat Res.* 2007;458:180-7.

205. Lohmander LS, Englund PM, Dahl LL, Roos EM. The long-term consequence of anterior cruciate ligament and meniscus injuries: osteoarthritis. *Am J Sports Med.* 2007;35(10):1756-69.

206. Rothrauff BB, Jorge A, de Sa D, Kay J, Fu FH, Musahl V. Anatomic ACL reconstruction reduces risk of post-traumatic osteoarthritis: a systematic review with minimum 10-year follow-up. *Knee Surg Sports Traumatol Arthrosc.* 2020;28(4):1072-84.

207. Jonsson H, Riklund-Ahlström K, Lind J. Positive pivot shift after ACL reconstruction predicts later osteoarthritis: 63 patients followed 5-9 years after surgery. *Acta Orthop Scand.* 2004;75(5):594-9.

208. Thompson SM, Salmon LJ, Waller A, Linklater J, Roe JP, Pinczewski LA. Twenty-year outcome of a longitudinal prospective evaluation of isolated endoscopic anterior cruciate ligament reconstruction with patellar tendon or hamstring autograft. *Am J Sports Med.* 2016;44(12):3083-94.

209. Marumo K, Saito M, Yamagishi T, Fujii K. The "ligamentization" process in human anterior cruciate ligament reconstruction with autogenous patellar and hamstring tendons: a biochemical study. *Am J Sports Med.* 2005;33(8):1166-73.
210. Claes S, Verdonk P, Forsyth R, Bellemans J. The "ligamentization" process in anterior cruciate ligament reconstruction: what happens to the human graft? A systematic review of the literature. *Am J Sports Med.* 2011;39(11):2476-83.
211. Abe S, Kurosaka M, Iguchi T, Yoshiya S, Hirohata K. Light and electron microscopic study of remodeling and maturation process in autogenous graft for anterior cruciate ligament reconstruction. *Arthroscopy.* 1993;9(4):394-405.
212. Weiler A, Peters G, Mäurer J, Unterhauser FN, Südkamp NP. Biomechanical properties and vascularity of an anterior cruciate ligament graft can be predicted by contrast-enhanced magnetic resonance imaging. A two-year study in sheep. *Am J Sports Med.* 2001;29(6):751-61.
213. Kondo E, Yasuda K, Katsura T, Hayashi R, Kotani Y, Tohyama H. Biomechanical and histological evaluations of the doubled semitendinosus tendon autograft after anterior cruciate ligament reconstruction in sheep. *Am J Sports Med.* 2012;40(2):315-24.
214. Samuelsen BT, Webster KE, Johnson NR, Hewett TE, Krych AJ. Hamstring autograft versus patellar tendon autograft for ACL reconstruction: is there a difference in graft failure rate? A meta-analysis of 47,613 patients. *Clin Orthop Relat Res.* 2017;475(10):2459-68.
215. Chechik O, Amar E, Khashan M, Lador R, Eyal G, Gold A. An international survey on anterior cruciate ligament reconstruction practices. *Int Orthop.* 2013;37(2):201-6.
216. Duchman KR, Lynch TS, Spindler KP. Graft selection in anterior cruciate ligament surgery: who gets what and why? *Clin Sports Med.* 2017;36(1):25-33.
217. Jones KG. Reconstruction of the anterior cruciate ligament: a technique using the central one-third of the patellar ligament. *JBJS.* 1963;45(5):925-32.
218. Frank RM, Higgins J, Bernardoni E, Cvetanovich G, Bush-Joseph CA, Verma NN, et al. Anterior cruciate ligament reconstruction basics: bone-patellar tendon-bone autograft harvest. *Arthrosc Tech.* 2017;6(4):e1189-e94.
219. Mishra AK, Fanton GS, Dillingham MF, Carver TJ. Patellar tendon graft harvesting using horizontal incisions for anterior cruciate ligament reconstruction. *Arthroscopy.* 1995;11(6):749-52.

220. Gaudot F, Leymarie JB, Drain O, Boisrenoult P, Charrois O, Beaufils P. Double-incision mini-invasive technique for BTB harvesting: its superiority in reducing anterior knee pain following ACL reconstruction. *Orthop Traumatol Surg Res.* 2009;95(1):28-35.
221. Cooper DE. Biomechanical properties of the central third patellar tendon graft: effect of rotation. *Knee Surg Sports Traumatol Arthrosc.* 1998;6(Suppl 1):S16-9.
222. Freedman KB, D'Amato MJ, Nedeff DD, Kaz A, Bach BR Jr. Arthroscopic anterior cruciate ligament reconstruction: a metaanalysis comparing patellar tendon and hamstring tendon autografts. *Am J Sports Med.* 2003;31(1):2-11.
223. Alentorn-Geli E, Gotecha D, Steinbacher G, Álvarez-Díaz P, Barastegui D, Seijas R, i sur. The presence of patellar tendinopathy in the bone-patellar tendon-bone autograft may increase the risk of anterior cruciate ligament graft failure. *Knee Surg Sports Traumatol Arthrosc.* 2019;27(3):766-72.
224. Frank RM, Hamamoto JT, Bernardoni E, Cvetanovich G, Bach BR Jr, Verma NN, i sur. ACL reconstruction basics: quadruple (4-strand) hamstring autograft harvest. *Arthrosc Tech.* 2017;6(4):e1309-e13.
225. Henry BM, Tomaszewski KA, Pękala PA, Graves MJ, Pękala JR, Sanna B, i sur. Oblique incisions in hamstring tendon harvesting reduce iatrogenic injuries to the infrapatellar branch of the saphenous nerve. *Knee Surg Sports Traumatol Arthrosc.* 2018;26(4):1197-203.
226. Solman CG Jr, Pagnani MJ. Hamstring tendon harvesting. Reviewing anatomic relationships and avoiding pitfalls. *Orthop Clin North Am.* 2003;34(1):1-8.
227. Armour T, Forwell L, Litchfield R, Kirkley A, Amendola N, Fowler PJ. Isokinetic evaluation of internal/external tibial rotation strength after the use of hamstring tendons for anterior cruciate ligament reconstruction. *Am J Sports Med.* 2004;32(7):1639-43.
228. DeAngelis JP, Fulkerson JP. Quadriceps tendon--a reliable alternative for reconstruction of the anterior cruciate ligament. *Clin Sports Med.* 2007;26(4):587-96.
229. Hardy A, Casabianca L, Andrieu K, Baverel L, Noailles T; Junior French Arthroscopy Society. Complications following harvesting of patellar tendon or hamstring tendon grafts for anterior cruciate ligament reconstruction: systematic review of literature. *Orthop Traumatol Surg Res.* 2017;103(8S):S245-S248.

230. Joshi A, Kayasth N, Shrestha S, Kc BR. Infra patellar branch of saphenous nerve injury during hamstring graft harvest: vertical versus oblique incisions. *J Nepal Health Res Counc.* 2016;14(34):180-5.
231. Zebis MK, Bencke J, Andersen LL, Døssing S, Alkjaer T, Magnusson SP, i sur. The effects of neuromuscular training on knee joint motor control during sidecutting in female elite soccer and handball players. *Clin J Sport Med.* 2008;18(4):329-37.
232. Toor AS, Limpisvasti O, Ihn HE, McGarry MH, Banffy M, Lee TQ. The significant effect of the medial hamstrings on dynamic knee stability. *Knee Surg Sports Traumatol Arthrosc.* 2019;27(8):2608-16.
233. Barber FA. Tripled semitendinosus-cancellous bone anterior cruciate ligament reconstruction with bioscrew fixation. *Arthroscopy.* 1999;15(4):360-7.
234. Zysk SP, Krüger A, Baur A, Veihelmann A, Refior HJ. Tripled semitendinosus anterior cruciate ligament reconstruction with Endobutton fixation: a 2-3-year follow-up study of 35 patients. *Acta Orthop Scand.* 2000;71(4):381-6.
235. Drocco L, Camazzola D, Ferracini R, Lustig S, Ravera L, Graziano E, i sur. Tripled semitendinosus with single harvesting is as effective but less invasive compared to standard gracilis-semitendinosus harvesting. *Muscles Ligaments Tendons J.* 2017;7(4):564-72.
236. Harris NL, Smith DA, Lamoreaux L, Purnell M. Central quadriceps tendon for anterior cruciate ligament reconstruction. Part I: Morphometric and biomechanical evaluation. *Am J Sports Med.* 1997;25(1):23-8.
237. Shani RH, Umpierrez E, Nasert M, Hiza EA, Xerogeanes J. Biomechanical comparison of quadriceps and patellar tendon grafts in anterior cruciate ligament reconstruction. *Arthroscopy.* 2016;32(1):71-5.
238. Marshall JL, Warren RF, Wickiewicz TL, Reider B. The anterior cruciate ligament: a technique of repair and reconstruction. *Clin Orthop Relat Res.* 1979;(143):97-106.
239. Fulkerson JP, Langeland R. An alternative cruciate reconstruction graft: the central quadriceps tendon. *Arthroscopy.* 1995;11(2):252-4.
240. Fink C, Herbort M, Abermann E, Hoser C. Minimally invasive harvest of a quadriceps tendon graft with or without a bone block. *Arthrosc Tech.* 2014;3(4):e509-e13.

241. Slone HS, Ashford WB, Xerogeanes JW. Minimally invasive quadriceps tendon harvest and graft preparation for all-inside anterior cruciate ligament reconstruction. *Arthrosc Tech.* 2016;5(5):e1049-e56.
242. Cavaignac E, Coulin B, Tscholl P, Nik Mohd Fatmy N, Duthon V, Menetrey J. Is quadriceps tendon autograft a better choice than hamstring autograft for anterior cruciate ligament reconstruction? A comparative study with a mean follow-up of 3.6 years. *Am J Sports Med.* 2017;45(6):1326-32.
243. Adams DJ, Mazzocca AD, Fulkerson JP. Residual strength of the quadriceps versus patellar tendon after harvesting a central free tendon graft. *Arthroscopy.* 2006;22(1):76-9.
244. Lind M, Strauss MJ, Nielsen T, Engebretsen L. Quadriceps tendon autograft for anterior cruciate ligament reconstruction is associated with high revision rates: results from the Danish Knee Ligament Registry. *Knee Surg Sports Traumatol Arthrosc.* 2020;28(7):2163-9.
245. Kanakamedala AC, de Sa D, Obioha OA, Arakgi ME, Schmidt PB, Lesniak BP, i sur. No difference between full thickness and partial thickness quadriceps tendon autografts in anterior cruciate ligament reconstruction: a systematic review. *Knee Surg Sports Traumatol Arthrosc.* 2019;27(1):105-16.
246. Xie X, Liu X, Chen Z, Yu Y, Peng S, Li Q. A meta-analysis of bone-patellar tendon-bone autograft versus four-strand hamstring tendon autograft for anterior cruciate ligament reconstruction. *Knee.* 2015;22(2):100-10.
247. Chee MY, Chen Y, Pearce CJ, Murphy DP, Krishna L, Hui JH, i sur. Outcome of patellar tendon versus 4-strand hamstring tendon autografts for anterior cruciate ligament reconstruction: a systematic review and meta-analysis of prospective randomized trials. *Arthroscopy.* 2017;33(2):450-63.
248. Ciccotti MC, Secrist E, Tjoumakaris F, Ciccotti MG, Freedman KB. Anatomic anterior cruciate ligament reconstruction via independent tunnel drilling: a systematic review of randomized controlled trials comparing patellar tendon and hamstring autografts. *Arthroscopy.* 2017;33(5):1062-71.e5.
249. Stańczak K, Zielińska M, Synder M, Domżański M, Polguy M, Sibiński M. Comparison of hamstring and patellar tendon grafts in anterior cruciate ligament reconstruction: a prospective randomized study. *J Int Med Res.* 2018;46(2):785-91.
250. Persson A, Fjeldsgaard K, Gjertsen JE, Kjellsen AB, Engebretsen L, Hole RM, i sur. Increased risk of revision with hamstring tendon grafts compared with patellar

tendon grafts after anterior cruciate ligament reconstruction: a study of 12,643 patients from the Norwegian Cruciate Ligament Registry, 2004-2012. *Am J Sports Med.* 2014;42(2):285-91.

251. Maletis GB, Inacio MC, Reynolds S, Desmond JL, Maletis MM, Funahashi TT. Incidence of postoperative anterior cruciate ligament reconstruction infections: graft choice makes a difference. *Am J Sports Med.* 2013;41(8):1780-5.

252. Poehling-Monaghan KL, Salem H, Ross KE, Secrist E, Ciccotti MC, Tjoumakaris F, i sur. Long-term outcomes in anterior cruciate ligament reconstruction: a systematic review of patellar tendon versus hamstring autografts. *Orthop J Sports Med.* 2017;5(6):2325967117709735.

253. Krych AJ, Jackson JD, Hoskin TL, Dahm DL. A meta-analysis of patellar tendon autograft versus patellar tendon allograft in anterior cruciate ligament reconstruction. *Arthroscopy.* 2008;24(3):292-8.

254. Barrera Oro F, Sikka RS, Wolters B, Graver R, Boyd JL, Nelson B, i sur. Autograft versus allograft: an economic cost comparison of anterior cruciate ligament reconstruction. *Arthroscopy.* 2011;27(9):1219-25.

255. Cohen SB, Sekiya JK. Allograft safety in anterior cruciate ligament reconstruction. *Clin Sports Med.* 2007;26(4):597-605.

256. Kaeding CC, Pedroza AD, Reinke EK, Huston LJ, Spindler KP. Risk factors and predictors of subsequent ACL injury in either knee after ACL reconstruction: prospective analysis of 2488 primary ACL reconstructions from the MOON Cohort. *Am J Sports Med.* 2015;43(7):1583-90.

257. van Eck CF, Schkrohowsky JG, Working ZM, Irrgang JJ, Fu FH. Prospective analysis of failure rate and predictors of failure after anatomic anterior cruciate ligament reconstruction with allograft. *Am J Sports Med.* 2012;40(4):800-7.

258. Mariscalco MW, Magnussen RA, Mehta D, Hewett TE, Flanigan DC, Kaeding CC. Autograft versus nonirradiated allograft tissue for anterior cruciate ligament reconstruction: a systematic review. *Am J Sports Med.* 2014;42(2):492-9.

259. Rappé M, Horodyski M, Meister K, Indelicato PA. Nonirradiated versus irradiated Achilles allograft: in vivo failure comparison. *Am J Sports Med.* 2007;35(10):1653-8.

260. Hu J, Qu J, Xu D, Zhou J, Lu H. Allograft versus autograft for anterior cruciate ligament reconstruction: an up-to-date meta-analysis of prospective studies. *Int Orthop.* 2013;37(2):311-20.

261. Wasserstein D, Sheth U, Cabrera A, Spindler KP. A systematic review of failed anterior cruciate ligament reconstruction with autograft compared with allograft in young patients. *Sports Health*. 2015;7(3):207-16.
262. Maletis GB, Chen J, Inacio MCS, Love RM, Funahashi TT. Increased risk of revision after anterior cruciate ligament reconstruction with soft tissue allografts compared with autografts: graft processing and time make a difference. *Am J Sports Med*. 2017;45(8):1837-44.
263. Wang S, Zhang C, Cai Y, Lin X. Autograft or allograft? Irradiated or not? A contrast between autograft and allograft in anterior cruciate ligament reconstruction: a meta-analysis. *Arthroscopy*. 2018;34(12):3258-65.
264. Legnani C, Ventura A, Terzaghi C, Borgo E, Albisetti W. Anterior cruciate ligament reconstruction with synthetic grafts. A review of literature. *Int Orthop*. 2010;34(4):465-71.
265. Keros P, Pećina M. Funkcijska anatomija lokomotornog sustava. Zagreb: Naklada Ljevak; 2006.
266. Rab M, Mader N, Kamolz LP, Hausner T, Gruber H, Girsch W. Basic anatomical investigation of semitendinosus and the long head of biceps femoris muscle for their possible use in electrically stimulated neosphincter formation. *Surg Radiol Anat*. 1997;19(5):287-91.
267. Kellis E, Galanis N, Natsis K, Kapetanios G. In vivo and in vitro examination of the tendinous inscription of the human semitendinosus muscle. *Cells Tissues Organs*. 2012;195(4):365-76.
268. Vadgaonkar R, Prameela MD, Murlimanju BV, Tonse M, Kumar CG, Massand A, i sur. Morphometric study of the semitendinosus muscle and its neurovascular pedicles in South Indian cadavers. *Anat Cell Biol*. 2018;51(1):1-6.
269. LaPrade RF, Engebretsen AH, Ly TV, Johansen S, Wentorf FA, Engebretsen L. The anatomy of the medial part of the knee. *J Bone Joint Surg Am*. 2007;89(9):2000-10.
270. Candal-Couto JJ, Deehan DJ. The accessory bands of gracilis and semitendinosus: an anatomical study. *Knee*. 2003;10(4):325-8.
271. Tuncay I, Kucuker H, Uzun I, Karalezli N. The fascial band from semitendinosus to gastrocnemius: the critical point of hamstring harvesting: an anatomical study of 23 cadavers. *Acta Orthop*. 2007;78(3):361-3.

272. Yasin MN, Charalambous CP, Mills SP, Phaltankar PM. Accessory bands of the hamstring tendons: a clinical anatomical study. *Clin Anat.* 2010;23(7):862-5.
273. Janssen RPA, van der Velden MJF, van den Besselaar M, Reijman M. Prediction of length and diameter of hamstring tendon autografts for knee ligament surgery in Caucasians. *Knee Surg Sports Traumatol Arthrosc.* 2017;25(4):1199-204.
274. Chiang ER, Ma HL, Wang ST, Hung SC, Liu CL, Chen TH. Hamstring graft sizes differ between Chinese and Caucasians. *Knee Surg Sports Traumatol Arthrosc.* 2012;20(5):916-21.
275. Sundararajan SR, Rajagopalakrishnan R, Rajasekaran S. Is height the best predictor for adequacy of semitendinosus-alone anterior cruciate ligament reconstruction? A study of hamstring graft dimensions and anthropometric measurements. *Int Orthop.* 2016;40(5):1025-31.
276. Pichler W, Tesch NP, Schwantzer G, Fronhöfer G, Boldin C, Hausleitner L, i sur. Differences in length and cross-section of semitendinosus and gracilis tendons and their effect on anterior cruciate ligament reconstruction: a cadaver study. *J Bone Joint Surg Br.* 2008;90(4):516-9.
277. Hamner DL, Brown CH Jr, Steiner ME, Hecker AT, Hayes WC. Hamstring tendon grafts for reconstruction of the anterior cruciate ligament: biomechanical evaluation of the use of multiple strands and tensioning techniques. *J Bone Joint Surg Am.* 1999;81(4):549-57.
278. Pailhé R, Cavaignac E, Murgier J, Laffosse JM, Swider P. Biomechanical study of ACL reconstruction grafts. *J Orthop Res.* 2015;33(8):1188-96.
279. Hagemans FJA, van Overvest KLJ, Zijl JAC, Meuffels DE. Four-strand hamstring graft is stiffer than a tripled semitendinosus graft in anterior cruciate ligament reconstruction: a cadaveric study. *J Exp Orthop.* 2020;7(1):37.
280. Ruland RT, Hogan CJ, Randall CJ, Richards A, Belkoff SM. Biomechanical comparison of ulnar collateral ligament reconstruction techniques. *Am J Sports Med.* 2008;36(8):1565-70.
281. LaPrade RF, Hilger B. Coracoclavicular ligament reconstruction using a semitendinosus graft for failed acromioclavicular separation surgery. *Arthroscopy.* 2005;21(10):1277.
282. Veldhuizen JW, Stapert JW, Oostvogel HJ, Koene FM. Transposition of the semitendinosus tendon for early repair of medial and anteromedial laxity of the knee. *Injury.* 1989;20(1):29-31.

283. Camarda L, Condello V, Madonna V, Cortese F, D'Arienzo M, Zorzi C. Results of isolated posterolateral corner reconstruction. *J Orthop Traumatol*. 2010;11(2):73-9.
284. Yoo JH, Lee WC, Moon JS. Simultaneous reconstruction of the medial and lateral ligament complexes of the ankle joint with semitendinosus tendon allograft. A case report. *J Bone Joint Surg Am*. 2009;91(6):1491-6.
285. Wang B, Xu XY. Minimally invasive reconstruction of lateral ligaments of the ankle using semitendinosus autograft. *Foot Ankle Int*. 2013;34(5):711-5.
286. Schwartzmann JR, Crego CH Jr. Hamstring-tendon transplantation for the relief of quadriceps femoris paralysis in residual poliomyelitis; a follow-up study of 134 cases. *J Bone Joint Surg Am*. 1948;30a(3):541-9.
287. Bosworth DM. Transplantation of the semitendinosus for repair of laceration of medial collateral ligament of the knee. *JBJS*. 1952;34(1):196-202.
288. Yasuda K, Tsujino J, Ohkoshi Y, Tanabe Y, Kaneda K. Graft site morbidity with autogenous semitendinosus and gracilis tendons. *Am J Sports Med*. 1995;23(6):706-14.
289. Galeazzi, R. Nuove applicazioni del trapianto muscolare e tendineo [New applications of muscle and tendon transplantation]. *Arch Di Ortop Milano*. 1922; 38:315-323..
290. Castropil W, Ramadan LB, Bitar AC, Schor B, de Oliveira D'Elia C. Sternoclavicular dislocation--reconstruction with semitendinosus tendon autograft: a case report. *Knee Surg Sports Traumatol Arthrosc*. 2008;16(9):865-8.
291. Li T, Yang ZZ, Deng Y, Xiao M, Jiang C, Wang JW. Indirect transfer of the sternal head of the pectoralis major with autogenous semitendinosus augmentation to treat scapular winging secondary to long thoracic nerve palsy. *J Shoulder Elbow Surg*. 2017;26(11):1970-7.
292. Beutler AI, Flemming DJ, Wilckens JH. Delayed repair of the subscapularis tendon with autologous semitendinosus augmentation: a case report. *Am J Orthop (Belle Mead NJ)*. 2005;34(8):389-92.
293. Hang DW, Bach BR Jr, Bojchuk J. Repair of chronic distal biceps brachii tendon rupture using free autogenous semitendinosus tendon. *Clin Orthop Relat Res*. 1996;323:188-91.
294. Wolf JM, McCarty EC, Ritchie PD. Triceps reconstruction using hamstring graft for triceps insufficiency or recurrent rupture. *Tech Hand Up Extrem Surg*. 2008;12(3):174-9.

295. Soubeyrand M, Oberlin C, Dumontier C, Belkheyar Z, Lafont C, Degeorges R. Ligamentoplasty of the forearm interosseous membrane using the semitendinosus tendon: anatomical study and surgical procedure. *Surg Radiol Anat.* 2006;28(3):300-7.
296. Chandrasekaran S, Darwish N, Close MR, Lodhia P, Suarez-Ahedo C, Domb BG. Arthroscopic reconstruction of segmental defects of the hip labrum: results in 22 patients with mean 2-year follow-up. *Arthroscopy.* 2017;33(9):1685-93.
297. Muellner T, Kumar S, Singla A. Proximal hamstring reconstruction using semitendinosus and gracilis autograft: a novel technique. *Knee Surg Sports Traumatol Arthrosc.* 2017;25(1):112-4.
298. Mascarenhas R, McRae S, MacDonald PB. Semitendinosus allograft reconstruction of chronic biceps femoris rupture at the knee. *J Knee Surg.* 2009;22(4):381-4.
299. McCormick F, Nwachukwu BU, Kim J, Martin SD. Autologous hamstring tendon used for revision of quadriceps tendon tears. *Orthopedics.* 2013;36(4):e529-32.
300. Buzzi R, Aglietti P, Vena LM, Giron F. Lateral collateral ligament reconstruction using a semitendinosus graft. *Knee Surg Sports Traumatol Arthrosc.* 2004;12(1):36-42.
301. Toritsuka Y, Amano H, Mae T, Uchida R, Hamada M, Ohzono K, i sur. Dual tunnel medial patellofemoral ligament reconstruction for patients with patellar dislocation using a semitendinosus tendon autograft. *Knee.* 2011;18(4):214-9.
302. Puddu G. Method for reconstruction of the anterior cruciate ligament using the semitendinosus tendon. *Am J Sports Med.* 1980;8(6):402-4.
303. Vasdev A, Rajgopal A, Gupta H, Dahiya V, Tyagi VC. Arthroscopic all-inside posterior cruciate ligament reconstruction: overcoming the "killer turn". *Arthrosc Tech.* 2016;5(3):e501-6.
304. El D, II, Mohamed MM, Al Assassi M. Primary repair of ruptured patellar tendon augmented by semitendinosus. *J Knee Surg.* 2014;27(3):207-13.
305. Nguene-Nyemb AG, Hutten D, Ropars M. Chronic patellar tendon rupture reconstruction with a semitendinosus autograft. *Orthop Traumatol Surg Res.* 2011;97(4):447-50.

306. Kobbe P, Flohe S, Wellmann M, Russe K. Stabilization of chronic proximal tibiofibular joint instability with a semitendinosus graft. *Acta Orthop Belg.* 2010;76(6):830-3.
307. Michels F, Van Der Bauwhede J, Oosterlinck D, Thomas S, Guillo S. Minimally invasive repair of the tibialis anterior tendon using a semitendinosus autograft. *Foot Ankle Int.* 2014;35(3):264-71.
308. Maffulli N, Longo UG, Gougoulias N, Denaro V. Ipsilateral free semitendinosus tendon graft transfer for reconstruction of chronic tears of the Achilles tendon. *BMC Musculoskelet Disord.* 2008;9:100.
309. Maffulli N, D'Addona A, Gougoulias N, Oliva F, Maffulli GD. Ipsilateral free semitendinosus graft with interference screw fixation for surgical management of insertional acute Achilles tendon tears. *Injury.* 2020;51(Suppl 3):S73-S9.
310. Nishikawa DRC, Duarte FA, Saito GH, Monteiro AC, de Cesar Netto C, Prado MP. Minimally invasive approach for the reconstruction of the peroneal brevis tendon using semitendinosus autograft: an alternative technique to avoid soft tissue complications. *Techniques in Foot & Ankle Surgery.* 2020;19(4):220-4.
311. Kwapisz S, Szalaj T, Boszczyk A, Rammelt S. Reconstruction of subcutaneous chronic rupture of extensor hallucis longus tendon with semitendinosus autograft. *Fuß & Sprunggelenk.* 2017;15(2):120-5.
312. Emmel HE, Le Cocq JF. Hamstring transplant for the prevention of calcaneocavus foot in poliomyelitis. *J Bone Joint Surg Am.* 1958;40-a(4):911-7.
313. White WL. The unique, accessible and useful plantaris tendon. *Plast Reconstr Surg Transplant Bull.* 1960;25:133-41.
314. Vlais J, Josipovic M, Bohacek I, Jelic M. The plantaris muscle: too important to be forgotten. A review of evolution, anatomy, clinical implications and biomechanical properties. *J Sports Med Phys Fitness.* 2019;59(5):839-45.
315. Spina AA. The plantaris muscle: anatomy, injury, imaging, and treatment. *J Can Chiropr Assoc.* 2007;51(3):158-65.
316. Rana KK, Das S, Verma R. Double plantaris muscle: a cadaveric study with clinical importance. *Int J Morphol.* 2006;24(3):495-8.
317. Freeman AJ, Jacobson NA, Fogg QA. Anatomical variations of the plantaris muscle and a potential role in patellofemoral pain syndrome. *Clin Anat.* 2008;21(2):178-81.

318. Kwon YJ, Kwon TW, Um EH, Shin S, Cho YP, Kim JM, i sur. Anatomical popliteal artery entrapment syndrome caused by an aberrant plantaris muscle. *Vasc Specialist Int.* 2015;31(3):95-101.
319. Desdicioglu K, Uguz C, Sakallı B, Koyuncu E, Malas MA. Anatomy and variations of plantaris muscle in fetuses. *Journal of the Anatomical Society of India.* 2015;64(1):79-86.
320. Sadek AF, Fouly EH, Laklok MA, Amin MF. Functional and MRI follow-up after reconstruction of chronic ruptures of the Achilles tendon Myerson type III using the triple-loop plantaris tendon wrapped with central turndown flap: a case series. *J Orthop Surg Res.* 2015;10:109.
321. Aragão JA, Reis FP, Guerra DR, Cabral RH. The occurrence of the plantaris muscle and its muscle-tendon relationship in adult human cadavers. *Int J Morphol.* 2010;28(1):255-8.
322. Moore KL, Dalley AF. *Clinically oriented anatomy.* New Delhi: Wolters Kluwer India Pvt Ltd; 2018.
323. Olewnik Ł, Wysiadecki G, Polguy M, Topol M. Anatomic study suggests that the morphology of the plantaris tendon may be related to Achilles tendonitis. *Surg Radiol Anat.* 2017;39(1):69-75.
324. Srimani P, Meyur R, De Bose A, Kundu B, Sadhu A. Unilateral variation of plantaris muscle: a case report. *J Evol Med Dent Sci.* 2014;3:618-22.
325. Pagenstert GI, Valderrabano V, Hintermann B. Lateral ankle ligament reconstruction with free plantaris tendon graft. *Techniques in Foot & Ankle Surgery.* 2005;4(2):104-12.
326. Dos Santos MA, Bertelli JA, Kechele PR, Duarte H. Anatomical study of the plantaris tendon: reliability as a tendo-osseous graft. *Surg Radiol Anat.* 2009;31(1):59-61.
327. Daseler EH, Anson BJ. The plantaris muscle: an anatomical study of 750 specimens. *JBJS.* 1943;25(4):822-7.
328. Cummins EJ, Anson BJ, et al. The structure of the calcaneal tendon (of Achilles) in relation to orthopedic surgery, with additional observations on the plantaris muscle. *Surg Gynecol Obstet.* 1946;83:107-16.
329. van Sterkenburg MN, Kerkhoffs GM, Kleipool RP, Niek van Dijk C. The plantaris tendon and a potential role in mid-portion Achilles tendinopathy: an observational anatomical study. *J Anat.* 2011;218(3):336-41.

330. Nayak SR, Krishnamurthy A, Ramanathan L, Ranade AV, Prabhu LV, Jiji PJ, i sur. Anatomy of plantaris muscle: a study in adult Indians. *Clin Ter.* 2010;161(3):249-52.
331. Kose O, Ege T, Demiralp B, Sanal T, Bek D, Basbozkurt M. Prediction of the presence of plantaris tendon through examination of palmaris longus tendon: is there a link? *Int J Morphol.* 2014;32(2):589-92.
332. Okamoto K, Wakebe T, Saiki K, Tsurumoto T. The nerves to the plantaris muscle and a bipennate part of the soleus muscle. *Anat Sci Int.* 2013;88(1):17-24.
333. Wehbé MA. Tendon graft donor sites. *J Hand Surg Am.* 1992;17(6):1130-2.
334. Harvey FJ, Chu G, Harvey PM. Surgical availability of the plantaris tendon. *J Hand Surg Am.* 1983;8(3):243-7.
335. Jakubietz MG, Jakubietz DF, Gruenert JG, Zahn R, Meffert RH, Jakubietz RG. Adequacy of palmaris longus and plantaris tendons for tendon grafting. *J Hand Surg Am.* 2011;36(4):695-8.
336. George R. Co-incidence of palmaris longus and plantaris muscles. *Anat Rec.* 1953;116(4):521-3.
337. Moss A. Is there an association between an absence of palmaris longus tendon and an absence of plantaris tendon? *Eur J Plast Surg.* 1988;11(1):32-4.
338. Simpson SL, Hertzog MS, Barja RH. The plantaris tendon graft: an ultrasound study. *J Hand Surg Am.* 1991;16(4):708-11.
339. Schlicht SM, Morrison WA. The plantaris tendon as a tendo-osseous graft. Part I. An anatomical study. *J Hand Surg Br.* 1992;17(4):467-70.
340. Vanderhooft E. The frequency of and relationship between the palmaris longus and plantaris tendons. *Am J Orthop (Belle Mead NJ).* 1996;25(1):38-41.
341. Li Q, Xu J, Zhang D. Vascularized plantaris tendon graft: anatomic study of the donor. *J Reconstr Microsurg.* 2000;16(4):287-90.
342. Saxena A, Bareither D. Magnetic resonance and cadaveric findings of the incidence of plantaris tendon. *Foot Ankle Int.* 2000;21(7):570-2.
343. Alagoz MS, Uysal AC, Tuccar E, Tekdemir I. Morphologic assessment of the tendon graft donor sites: palmaris longus, plantaris, tensor fascia lata. *J Craniofac Surg.* 2008;19(1):246-50.
344. Venter G, Van Schoor A-N, Bosman MC. A comparison of the palmaris longus and plantaris muscles employed as flaps in reconstructive surgery [Internet]. Pretoria,

South Africa: University of Pretoria Health Sciences Faculty Day; 2009. [pristupljeno 04.05.2021.]. Dostupno na: <https://repository.up.ac.za/handle/2263/12320>

345. Jackson JB 3rd, Philippi MT, Kolz CW, Suter T, Henninger HB. Characterization of plantaris tendon constructs for ankle ligament reconstruction. *Foot Ankle Int.* 2014;35(9):922-8.
346. Joshi MM, Joshi SD, Joshi SS. Morphological variations of muscle plantaris: anatomical and clinical insight. *Int J Anat Res.* 2014;2(4):621-4.
347. Dar G, Dolev E, Kots E. Rehabilitation of plantaris tendon rupture in an elite triathlete: a case report. *J Athl Enhancement.* 2013;2:2.
348. Menton DN. The plantaris and the question of vestigial muscles in man. *J Creation.* 2000;14(2):50-3.
349. Peck D, Buxton DF, Nitz A. A comparison of spindle concentrations in large and small muscles acting in parallel combinations. *J Morphol.* 1984;180(3):243-52.
350. Pollock N, Dijkstra P, Calder J, Chakraverty R. Plantaris injuries in elite UK track and field athletes over a 4-year period: a retrospective cohort study. *Knee Surg Sports Traumatol Arthrosc.* 2016;24(7):2287-92.
351. Harmon KJ, Reeder MT, Udermann BE, Murray SR. Isolated rupture of the plantaris tendon in a high school track athlete. *Clin J Sport Med.* 2006;16(4):361-3.
352. Powell RW. Lawn tennis leg. *Lancet.* 1883;2:44.
353. Delgado GJ, Chung CB, Lektrakul N, Azocar P, Botte MJ, Coria D, i sur. Tennis leg: clinical US study of 141 patients and anatomic investigation of four cadavers with MR imaging and US. *Radiology.* 2002;224(1):112-9.
354. Rohilla S, Jain N, Yadav R. Plantaris rupture: why is it important? *BMJ Case Rep.* 2013;2013.
355. Bianchi S, Saily M, Molini L. Isolated tear of the plantaris tendon: ultrasound and MRI appearance. *Skeletal Radiol.* 2011;40(7):891-5.
356. Allard JC, Bancroft J, Porter G. Imaging of plantaris muscle rupture. *Clin Imaging.* 1992;16(1):55-8.
357. Helms CA, Fritz RC, Garvin GJ. Plantaris muscle injury: evaluation with MR imaging. *Radiology.* 1995;195(1):201-3.
358. Millar AP. Strains of the posterior calf musculature ("tennis leg"). *Am J Sports Med.* 1979;7(3):172-4.

359. Dimnjaković D, Bojanić I, Smoljanović T, Mahnik A, Barbarić-Peraić N. Ekscentrične vježbe u liječenju sindroma prenaprezanja sustava za kretanje. *Liječ Vjesn.* 2012;134(1-2):29-41.
360. Calder JD, Freeman R, Pollock N. Plantaris excision in the treatment of non-insertional Achilles tendinopathy in elite athletes. *Br J Sports Med.* 2015;49(23):1532-4.
361. Bojanić I, Križan S, Dimnjaković D, Janjić T, Smoljanović T. Neinsercijska tendinopatija Ahilove tetive. *Medicina Fluminensis.* 2013;49(2):121-35.
362. Pećina M, Bojanić I. Overuse injuries of the musculoskeletal system. 2nd Edition. Boca Raton: CRC Press; 2003.
363. Lintz F, Higgs A, Millett M, Barton T, Raghuvanshi M, Adams MA, i sur. The role of Plantaris Longus in Achilles tendinopathy: a biomechanical study. *Foot Ankle Surg.* 2011;17(4):252-5.
364. Steenstra F, van Dijk CN. Achilles tendoscopy. *Foot Ankle Clin.* 2006;11(2):429-38.
365. Cook JL, Purdam C. Is compressive load a factor in the development of tendinopathy? *Br J Sports Med.* 2012;46(3):163-8.
366. van Sterkenburg MN, Kerkhoffs GM, van Dijk CN. Good outcome after stripping the plantaris tendon in patients with chronic mid-portion Achilles tendinopathy. *Knee Surg Sports Traumatol Arthrosc.* 2011;19(8):1362-6.
367. Masci L, Spang C, van Schie HT, Alfredson H. How to diagnose plantaris tendon involvement in midportion Achilles tendinopathy - clinical and imaging findings. *BMC Musculoskelet Disord.* 2016;17:97.
368. Walker LB, Harris EH, Benedict JV. Stress-strain relationship in human cadaveric plantaris tendon: a preliminary study. *Med Electron Biol Eng.* 1964;2:31-8.
369. Zarzycki W, Mazurkiewicz S, Wiśniewski P. Badania wytrzymałości przeszczepów stosowanych w rekonstrukcji więzadła krzyżowego przedniego [Research on strength of the grafts that are used in anterior cruciate ligament reconstruction]. *Chir Narzadow Ruchu Ortop Pol.* 1999;64(3):293-302.
370. Bohnsack M, Sürle B, Kirsch IL, Wülker N. Biomechanical properties of commonly used autogenous transplants in the surgical treatment of chronic lateral ankle instability. *Foot Ankle Int.* 2002;23(7):661-4.
371. Pagenstert GI, Hintermann B. Proximal mini-invasive grafting of plantaris tendon. U: Easley ME, Wiesel SW, ur. *Operative techniques in foot and ankle*

surgery. Philadelphia: Lippincott Williams & Wilkins, a Wolters Kluwer business; 2011. Str. 973-7.

372. Josipović M, Vlaić J, Serdar J, Šimunović M, Nizić D, Schauperl Z, i sur. Plantaris tendon: a novel graft for anterolateral ligament reconstruction and additional reinforcement for anterior cruciate ligament autografts in combined reconstructive procedures. *Knee Surg Sports Traumatol Arthrosc.* 2020;28(8):2604-8.

373. Shuhaiber JH, Shuhaiber HH. Plantaris tendon graft for atrioventricular valve repair: a novel hypothetical technique. *Tex Heart Inst J.* 2003;30(1):42-4.

374. Yoleri L, Güngör M, Usluer A, Celik D. Tension adjusted multivectorial static suspension with plantaris tendon in facial paralysis. *J Craniofac Surg.* 2013;24(3):896-9.

375. Premasathian D. The surgical correction of blepharoptosis by using plantaris tendon. *Ann Acad Med Singap.* 1983;12(Suppl 2):463-7.

376. Yin F, Sun Z, Wei X, Liu X, Zhou M, Zhuang Y, i sur. [Effectiveness comparison of coracoclavicular ligament reconstruction between by autologous and allogeneic tendon grafts combined with hook plate fixation for treating acromioclavicular joint dislocation]. *Zhongguo Xiu Fu Chong Jian Wai Ke Za Zhi.* 2016;30(5):532-6.

377. Aure A, Hetland KR, Rokkum M. Chronic posterior sternoclavicular dislocation. *J Orthop Trauma.* 2012;26(4):e33-5.

378. Bertelli JA, Santos MA, Kechele PR, Rost JR, Tacca CP. Flexor tendon grafting using a plantaris tendon with a fragment of attached bone for fixation to the distal phalanx: a preliminary cohort study. *J Hand Surg Am.* 2007;32(10):1543-8.

379. Pilcher R. Repair of hernia with plantaris tendon grafts. *Arch Surg.* 1939;38(1):16-23.

380. Gallie W, LeMesurier A. The late repair of fractures of the patella and of rupture of the ligamentum patellae and quadriceps tendon. *JBJS.* 1927;9(1):47-54.

381. Hansen BH. Reconstruction of the peroneal retinaculum using the plantaris tendon: a case report. *Scand J Med Sci Sports.* 1996;6(6):355-8.

382. Sammarco GJ. Peroneus longus tendon tears: acute and chronic. *Foot Ankle Int.* 1995;16(5):245-53.

383. Lui TH. Endoscopic-assisted Achilles tendon repair with plantaris tendon augmentation. *Arthroscopy.* 2007;23(5):556.e1-5.

384. Majewski M, Susanne H, Klaus S. Epidemiology of athletic knee injuries: a 10-year study. *Knee*. 2006;13(3):184-8.
385. Paschos NK, Howell SM. Anterior cruciate ligament reconstruction: principles of treatment. *EFORT Open Rev*. 2016;1(11):398-408.
386. Zein AMN, Ali M, Zenhom Mahmoud A, Omran K. Autogenous hamstring-bone graft preparation for anterior cruciate ligament reconstruction. *Arthrosc Tech*. 2017;6(4):e1253-e62.
387. Kuenze C, Pietrosimone B, Lisee C, Rutherford M, Birchmeier T, Lepley A, et al. Demographic and surgical factors affect quadriceps strength after ACL reconstruction. *Knee Surg Sports Traumatol Arthrosc*. 2019;27(3):921-30.
388. Henche HR. [Cruciate reconstruction using an 8-fold plantaris tendon]. *Z Orthop Ihre Grenzgeb*. 1997;135(2):Oa6.
389. Pearsall AWt, Hollis JM, Russell GV Jr, Scheer Z. A biomechanical comparison of three lower extremity tendons for ligamentous reconstruction about the knee. *Arthroscopy*. 2003;19(10):1091-6.
390. Eaton JW, Bateman D, Hauberg S, Wehbring R. GNU Octave version 5.1.0 manual: a high-level interactive language for numerical computations. [Internet] [pristupljeno 05.04.2021.]. Dostupno na: <https://www.gnu.org/software/octave/doc/v5.1.0/>
391. Šentija D, Rakovac M, Babić V. Anthropometric characteristics and gait transition speed in human locomotion. *Hum Mov Sci*. 2012;31(3):672-82.
392. Mishra P, Ajay, Goyal A, Mehta N, Lal H, Kumar S. Comparison of semitendinosus tendon length and diameter in sports and non-sports group for ACL reconstruction. *J Clin Orthop Trauma*. 2020;11(Suppl 5):S795-S8.
393. Tohyama H, Beynonn BD, Johnson RJ, Nichols CE, Renström PA. Morphometry of the semitendinosus and gracilis tendons with application to anterior cruciate ligament reconstruction. *Knee Surg Sports Traumatol Arthrosc*. 1993;1(3-4):143-7.
394. Orr J, Saphien A, Diaz MA, Stoops TK, Hamzavi B, Nofsinger C. Viscoelastic and failure properties of two configurations of triple-folded hamstring tendons used for anterior cruciate ligament (ACL) reconstruction. *Knee*. 2021;29:174-82.
395. Geethan I, Santhosh Sahanand K, Ashwin Vijay PR, Rajan DV. Mechanical assessment of tripled hamstring tendon graft when using suspensory fixation for cruciate ligament reconstruction. *J Exp Orthop*. 2018;5(1):48.

396. Benfield D, Otto DD, Bagnall KM, Raso VJ, Moussa W, Amirfazli A. Stiffness characteristics of hamstring tendon graft fixation methods at the femoral site. *Int Orthop.* 2005;29(1):35-8.

11. ŽIVOTOPIS

Rođen sam 25. ožujka 1982. godine u Slavonskom Brodu. Medicinski fakultet Sveučilišta u Zagrebu upisao sam 2000. godine i završio 2006. godine. U veljači 2008. godine započinjem specijalizaciju iz ortopedije za Kliniku za ortopediju KBC-a Zagreb. Specijalistički ispit iz ortopedije polažem u Zagrebu 30. siječnja 2013. godine, te od tada radim kao liječnik na Odjelu za traumatologiju lokomotornog sustava Klinike za ortopediju KBC-a Zagreb. Subspecijalistički ispit iz traumatologije lokomotornog sustava polažem 19. lipnja 2019. godine. Uže područje interesa su mi ozljede i oštećenja koljena i ramena.

Poslijediplomski doktorski studij Biomedicina i zdravstvo na Medicinskom fakultetu Sveučilišta u Zagrebu upisao sam akademske godine 2009./10. Dosad sam objavio četiri rada u časopisima koji se citiraju u CC-u (*Current Contents*) i pet radova u časopisima koji se indeksiraju u ostalim međunarodnim sekundarnim publikacijama (Medline, EMBASE).

Član sam više domaćih i međunarodnih stručnih društava: Hrvatskoga liječničkog zbora, Hrvatskoga ortopedskog društva, Hrvatskog udruženja ortopeda i traumatologa, Europskog udruženja za kirurgiju koljena, sportsku traumatologiju i artroskopiju (ESSKA) i Europskog udruženja za kirurgiju ramena i lakta (ESSSE-SECEC). Govorim i pišem engleskim jezikom.

Oženjen sam i otac kćeri.

III DODATAK

Suglasnost za sudjelovanje preminulog ispitanika u istraživanjima:

„Usporedba biomehaničkih svojstava tetive mišića plantarisa i gracilisa za rekonstrukciju medijalnog patelofemoralnog ligamenta”

i

„Usporedba biomehaničkih svojstava tetive mišića plantarisa i semitendinozusa za rekonstrukciju prednjeg križnog ligamenta”.

1. Potvrđujem da sam dana _____ u Zagrebu pročitao/pročitala Obavijest za potpisnika pristanka za gore navedena znanstvena istraživanja te sam imao/imala priliku postavljati pitanja.
2. Razumijem da je sudjelovanje preminulog u istraživanjima dragovoljno i da se iz sudjelovanja u istraživanjima može povući u bilo koje vrijeme, bez navođenja razloga i bez ikakvih posljedica za pravni status.
3. Razumijem da medicinskoj dokumentaciji preminulog pristup imaju samo odgovorne osobe, to jest voditelj istraživanja i njegovi suradnici te članovi Etičkog povjerenstva ustanove u kojoj se istraživanje obavlja i Etičkog povjerenstva koje je odobrilo ovo znanstveno istraživanje. Tim osobama dajem dopuštenje za pristup medicinskoj dokumentaciji preminulog.
4. Pristajem da ja kao član obitelji budem upoznat sa sudjelovanjem preminulog u navedenim znanstvenim istraživanjima.
5. Želim i pristajem da preminuli sudjeluje u navedenim znanstvenim istraživanjima.

Ime i prezime potpisnika pristanka:

Vlastoručni potpis:

Mjesto i datum: Zagreb,

Ime i prezime osobe koja je vodila postupak Obavijesti za potpisnika pristanka i Suglasnosti za sudjelovanje preminulog:

Ime i prezime voditelja istraživanja:

Vlastoručni potpis:

Mjesto i datum: Zagreb,