

Metilacija nestaničnoga DNA gena OCT3/4 i NANOG u ejakulatu bolesnika sa seminomom testisa

Tomić, Miroslav

Doctoral thesis / Disertacija

2022

Degree Grantor / Ustanova koja je dodijelila akademski / stručni stupanj: **University of Zagreb, School of Medicine / Sveučilište u Zagrebu, Medicinski fakultet**

Permanent link / Trajna poveznica: <https://urn.nsk.hr/urn:nbn:hr:105:905393>

Rights / Prava: [In copyright](#)/[Zaštićeno autorskim pravom.](#)

Download date / Datum preuzimanja: **2025-04-03**



Repository / Repozitorij:

[Dr Med - University of Zagreb School of Medicine Digital Repository](#)



**SVEUČILIŠTE U ZAGREBU
MEDICINSKI FAKULTET**

Miroslav Tomić

Metilacija nestaničnoga DNA gena *OCT3/4*
i *NANOG* u ejakulatu bolesnika sa
seminomom testisa

DISERTACIJA



Zagreb, 2022.

**SVEUČILIŠTE U ZAGREBU
MEDICINSKI FAKULTET**

Miroslav Tomić

Metilacija nestaničnoga DNA gena *OCT3/4*
i *NANOG* u ejakulatu bolesnika sa
seminomom testisa

DISERTACIJA

Zagreb, 2022.

Disertacija je izrađena u Kliničkom zavodu za patologiju i citologiju Ljudevit Jurak, Klinici za urologiju, KBC Sestre milosrdnice, Zagreb i Zavodu za biologiju Medicinskog fakulteta Sveučilišta u Zagrebu, u okviru Znanstvene grupe za istraživanje epigenetičkih biomarkera (epiMark).

Ovu je disertaciju financirala Hrvatska zaklada za znanost projektom „Epigenetički biomarkeri u krvi i ejakulatu bolesnika sa seminomom testisa“ (epiSem, IP-2016-06-3692) voditelja prof. dr. sc. Davora Ježeka, dr. med. Ovaj doktorski rad je poduprla Europska unija putem Europskog fonda za regionalni razvoj, konkurentnost i koheziju, prema sporazumu o dodjeli bespovratnih sredstava br. KK.01.1.1.01.0008, Regenerativna i reproduktivna medicina - istraživanje novih platformi i potencijala.

Voditelj rada: prof.dr.sc. Božo Krušlin, dr. med.

Suvoditelj rada: izv. prof. dr. sc. Nino Sinčić, dr. med.

KRATICE

TT – tumori testisa

TGCT – tumori zametnih stanica testisa (engl. *testicular germ cell tumor*)

FDG PET - pozitron emisijska tomografija s fluorodeoksiglukozom

SE – seminom

Lat – latinski jezik

Engl – engleski jezik

GCNIS – neoplazija zametnih stanica *in situ* (engl. *germ cell neoplasia in situ*)

PCG – primordijalne zametne stanice (engl. *primordial germ cells*)

SNP – polimorfizam jednog nukleotida (engl. *single nucleotid polimorfizm*)

DMNT – DNA metiltransferaza

MBD – metil vezujući proteini (engl. *methyl-binding proteins*)

DNA – deoksiribonukleinska kiselina (engl. *deoxyribonucleic acid*)

RNA – ribonukleinska kiselina (engl. *ribonucleic acid*)

AFP – α -feto protein

CHAT - engl. *Cancer Hallmarks Analytics Tool*

HCG – humani korionski gonadotropin

LDH – laktat dehidrogenaza

ZDR – okolno tkivo testisa sa očuvanom spermatogenezom

FDG PET – pozitronska elektronska tomografija s fluorodeoksiglukozom

TAE - Tris-acetat-EDTA

IRS - imunoreaktivni indeks (engl. *immunoreactivity score*)

cfDNA – slobodna, nestanična DNA (engl. *cell free DNA*)

SADRŽAJ

1. Uvod.....	1
1.1. Anatomija testisa.....	1
1.2. Histologija, embriologija i fiziologija testisa.....	2
1.3. Tumori testisa.....	5
1.3.1. Epidemiologija.....	5
1.3.2. Etiologija.....	6
1.4. Premaligne lezije testisa.....	7
1.5. Seminomi.....	8
1.5.1. Epidemiologija.....	8
1.5.2. Čimbenici rizika.....	8
1.6. Klinička slika i dijagnostika.....	10
1.6.1. Dijagnostika.....	10
1.6.1.1. Ultrazvuk testisa.....	10
1.6.1.2. Kompjutorizirana tomografija.....	10
1.6.1.3. Magnetska rezonancija.....	11
1.6.1.4. PET pozitron emisijska tomografija.....	12
1.6.1.5. Scintigrafija skeleta.....	12
1.6.1.6. Serumski tumorski biomarkeri.....	12
1.7. Liječenje i prognoza.....	18
1.7.1. Liječenje seminoma kliničkog stadija I.....	20
1.8. Molekularne promjene u tumorima testisa.....	23
1.8.1. Slobodna nestanična DNA.....	23
1.8.2. Metilacija DNA.....	24
1.9. Biomarkeri.....	27
1.9.1. <i>NANOG</i> i <i>OCT3/4</i>	30

2. HIPOTEZA.....	33
3. SVRHA I CILJEVI RADA.....	34
4. ISPITANICI I METODE.....	35
4.1. Ispitanici	35
4.2. Metode.....	37
4.2.1. Prikupljanje i obrada uzoraka.....	37
4.2.2. Prikupljanje i obrada seminomskog tkiva.....	37
4.2.3. Izolacija i kvantifikacija cfDNA iz sjemene plazme.....	38
4.2.4. Dizajn početnica za PCR i pirosekvenciranje.....	39
4.2.5. Bisulfitna konverzija izolirane cfDNA.....	41
4.2.6. PCR (lančana reakcija polimerazom).....	42
4.2.7. Pirosekvenciranje.....	43
4.2.8. Analiza podataka dobivenih pirosekvenciranjem.....	45
4.2.9. Imunohistokemijsko bojenje.....	46
4.2.10. Morfološka analiza imunohistokemijskog bojenja.....	48
4.2.11. Statistička obrada podataka.....	49
5. REZULTATI.....	50
5.1. Analiza kliničkih i patohistoloških parametara.....	50
5.2. Proteinska ekspresija izabranih gena u tkivu pacijenata.....	50
5.3. Analiza metilacije u uzorcima ejakulata.....	53
5.3.1. <i>OCT3/4</i>	53
5.3.2. <i>NANOG</i>	54
5.4. Usporedba metilacije promotora odabranih gena u cfDNA ejakulata pacijenata sa seminomom testisa.....	55
6. RASPRAVA.....	57
7. ZAKLJUČAK.....	63
8. SAŽETAK.....	64
9. ABSTRACT.....	65
10. POPIS LITERATURE.....	66
11. ŽIVOTOPIS.....	78

1. UVOD

1.1. Anatomija testisa

Testis (sjemenik) je parna žlijeda, ovalnog oblika i nalazi se u mošnji (lat. *scrotum*). Testis je unutarnji muški spolni organ u kojem se stvaraju, umnožavaju i sazrijevaju spermiji te izlučuju muški hormoni. Kod zdravih odraslih muškaraca testis je obično volumena 15-25 mL i dužine između 4,5 do 5,1 cm (1,2). Ima dvije strane, medijalnu i lateralnu (lat. *facies medialis et lateralis*), dva ruba, prednji i stražnji (lat. *margo anterior et posterior*) i dva pola, gornji i donji (lat. *polus superior et inferior*). Prednji rub je gladak i konveksan, dok je stražnji rub prekriven *epididimisom* (pasjemenikom) koji prelazi u sjemeni tračak (lat. *funiculus*) i kroz njega prolaze žile, živci te odvodni kanalić spermija. Hilus je početni dio funikulusa. Između testisa i epididimisa uvlači se seroza i formira sinus epididimisa. Lateralna strana je konveksna i lagano okrenuta prema dolje i natrag dok je medijalna strana spljoštena i okrenuta prema gore i naprijed.

Arterijska opskrba testisa i epididimisa ide iz tri izvora: unutarnje spermatične testikularne arterije, deferencijalne vaskularne arterije i vanjske spermatične ili kremasterične arterije (3).

Spermatična arterija izlazi iz abdominalne aorte, u razini drugog lumbalnog kralješka, ispod renalne arterije, postaje dio spermatičnog snopa iznad unutarnjeg ingvinalnog prstena i u bliskom je kontaktu s anastomotskim venskim dijelom koji čini plexus pampiniformis. U testis arterije ulaze kroz medijastinum testisa, u 56 % kao jedna arterija, 2 grane u 31 % i 13 % kao 3 ili više arterija (4).

Venska krv testisa se skuplja u venski splet (lat. *plexus pampiniformis*) koji se sastoji od malih vena parenhima testisa koji se prazne ili u vene na površini testisa ili u grupu vena u blizini medijastinuma testisa koji idu prema rete testisa i zajedno s deferencijalnim venama testisa čine

pleksus pampiniformis (5). Desna se testikularna vena ulijeva u donju šuplju venu pod oštrim kutem, a lijeva testikularna vena se ulijeva u lijevu renalnu venu pod pravim kutem.

Lifmna drenaža iz testisa ide u lumbalne limfne čvorove.

Testis nema somatsku inervaciju ali prima autonomnu inervaciju primarno od intermezenteričnih živaca i renalnog pleksusa koji idu zajedno uz testikularnu arteriju do testisa.

1.2. Histologija, embriologija i fiziologija testisa

Parenhim testisa je obavijen kapsulom koju čine tri sloja: vanjski visceralni sloj tunika vaginalis, tunika albuginea i unutrašnji sloj tunika vasculosa. Tunika vaginalis se sastoji od 2 sloja, visceralnog i parijetalnog (lat. *lamina visceralis et parietalis tunicae vaginalis testis*). Tunika albuginea je čvrsta, vezivna, sjajna i glatka ovojnica koja obavija testis dok je tunika vasculosa bogata krvnim žilama. Od medijastinuma kroz tkivo testisa idu vezivne pregrade (lat. *septae*) koje ga dijele u režnjeve (lat. *lobulae testis*). Svaki septum odvaja režnjeve i sadrži barem jednu centrifugalnu arteriju. Testis ima 300 lobula oblika piramide s bazom okrenutom prema periferiji a vrhom prema medijastinumu, koji tvore parenhim testisa. U lobulima se nalaze barem dva zavijena kanalića (lat. *tubuli seminiferi contorti testis*) u kojima nastaju spermiji. Zavijeni kanalići sadrže razvojne zametne stanice, a između njih je intersticijsko tkivo koje se sastoji od Leydigovih stanica, mastocita, makrofaga kao i ogranaka živaca, krvnih i limfnih žila.

U zavijenim kanalićima odvija se spermatogeneza. Pri dnu bazalne membrane kanalića nalazi se matična stanica (spermatogonija) koja se procesom mitoze dijeli u dva tipa stanica: jedno su spermatogonije, a drugo primarne spermatoците koje će se dijeliti mejozom. Mejozičkom diobom nastati će sekundarne spermatoците koje se dalje dijele u dvije identične haploidne spermatoide

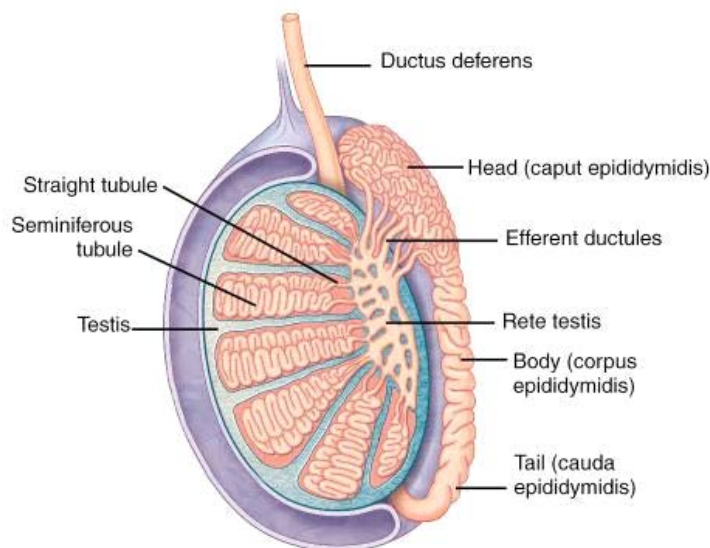
(druga mejotička dioba). Spermatozoe su zrele muške gamete čijim oblikovanjem nastaju spermiji. Pod utjecajem testosterona koji aktivira odstranjivanje nepotrebne citoplazme i organela nastaju zrele spermatozoe koje se nalaze u lumenu zavijenih kanalića. Između opisanih stanica koje sudjeluju u spermatogenezi i stvaranju zametnih stanica nalaze se Sertolijeve stanice koje imaju nutritivnu i potpornu ulogu, fagocitiraju rezidualna tjelešca koja ostaju nakon sazrijevanja spermatide, iniciraju otpuštanje zrelih spermatozoa u lumen. Tijekom spermatogeneze spermatide također formiraju rep pomoću mikrotubula koje formiraju aksoneme da mogu biti pokretni, a DNA se kondenzira u tijelu. Dok su još bez mogućnosti kretanja, spermatozoe se transportiraju u epididimis gdje se nalazi sekret koji proizvode Sertolijeve stanice te dolazi do završne spermogeneze.

Tako gledano mikroskopski spermatogeneza počinje uz bazalnu membranu zavijenih kanalića te se prema lumenu razvijaju sve zreliji oblici, do spermatozoe u lumenu. Spermatogeneza se ne razvija sinhrono u svim stanicama istog kanalića te su vidljivi istovremeno različiti oblici stanica. Svjetlosnom mikroskopijom ne možemo uvijek razlikovati navedene stanice te stoga koristimo različite markere obzirom na to koje proteine eksprimiraju određene stanice te ih imunohistokemijskim bojanjem prikazujemo.

Intersticijsko tkivo zauzima oko 20-30 % cjelokupnog volumena testisa (5). U intersticiju se nalaze Leydigove stanice čija je funkcija sinteza testosterona a mikroskopski se lako uočavaju u intersticiju jer imaju obilnu eozinofilnu citoplazmu i veliki nukleol. Leydigove stanice su stimulirane s luteinizirajućim hormonom iz hipofize te sintetiziraju androgene hormone, što znači testosteron, androstendion i dehidroepiandrosteron (DHEA).

Više zavijenih kanalića se spaja u ravni kanalić (lat. *tubulus seminiferus rectus testis*). Ravni kanalići su početak izvodnog sustava testisa. Oni stvaraju mrežu (lat. *rete testis*) a mreža se

nastavlja u 6-12 izvodnih kanala (lat. *ductuli efferentes testis*) i njima spermiji i testikularna tekućina iz testisa odlaze u epididimis (Slika 1.).



Slika 1. Presjek testisa i epididimisa. Preuzeto s <https://medicine.academic.ru>

Spermatogeneza počinje u pubertetu putem sprege hipotalamus – hipofiza - Leydigove stanice. Embrionalni razvoj gonada počinje formacijom genitalne brazde od intermedijarnog mezoderma, dorzalnog mezenterija tj. proliferacijom celonog epitela gdje nastaju mezonefrički, Wolffov kanal koji je primordijarno urogenitalno tkivo iz kojeg nastaje epididimis, sjemeni mjehurići i vas deferens, a utječe i na određivanje spola, vanjskog fenotipa.

Mezonefros i genitalna brazda formiraju urogenitalnu brazdu te se na ventromedijalnoj strani mezonefrosa fragmentira bazalna membrana i dolazi do migracije epitelnih stanica koje se transformiraju u mezenhimalne stanice vanstaničnog matriksa i invadiraju između struktura budućih kanalića. Zametne stanice migriraju uz alantois do primordijarne gonade i koloniziraju zavijene tračke u meduli i postaju spermatogonije. Testisi se spuštaju u skrotum u 3 trimestru trudnoće, prolazeći kroz ingvinalni kanal između 24-28 tjedna.

1.3. Tumori testisa

1.3.1. Epidemiologija

Tumori testisa (TT), iako čine samo 1 % svih tumora u muškaraca i 5 % svih uroloških maligniteta, su najučestaliji tumori u mladim muškaraca između 15 - 35 godina i imaju važnu medicinsku i socio-ekonomsku važnost jer zahvaćaju muškarce u najproduktivnijoj dobi (6,7). Po istraživanju iz 2017. godine incidencija tumora testisa varira između etničkih skupina s većom incidencijom u visoko razvijenim zemljama i nižom incidencijom u slabije razvijenim zemljama ali sa stabilnim porastom incidencije u prošlom desetljeću (8,9).

Norveška ima najveću incidenciju tumora testisa, 11,8 / 100000, dok Indija i Tajland imaju najmanju incidenciju, 0,5 / 100000, odnosno 0,4 na 100000 stanovnika (10).

Mortalitet tumora testisa u svijetu pokazuje obrnuti trend u odnosu na incidenciju, s većim mortalitetom u slabije i srednje razvijenim zemljama, 0,5 na 100000 stanovnika, nego u visoko razvijenim zemljama (11).

Republika Hrvatska, u odnosu na druge europske države, ima srednji porast učestalosti ali sa stalnim i brzim porastom učestalosti i vjerojatno s najvećim stopom porasta u svijetu po istraživanju iz 2011. godine (12,13).

Procjenjuje se da će godišnje jednom od 100 muškaraca biti dijagnosticiran tumor testisa u tri europske države sa najvišom stopom rizika, među kojima je i Hrvatska, na temelju predviđanja pomoću modela („model based“) u 40 zemalja i registriranih podataka o stanovništvu (14).

1.3.2. Etiologija

Iako je razvoj medicinske dijagnostike i terapije doveo do izlječenja preko 95 % tumora testisa, u većini zemalja i dalje se razvija i unapređuju različiti pristupi u liječenju tumora testisa (15,16).

Rizični faktori za tumore testisa su hipospadija, kriptorhizam i smanjena spermatogeneza kao dio sindroma disgeneze testisa. Istraživanja pokazuju da obiteljska hereditarnost u rođaka prvog stupnja kao i razvoj tumora (tumor testisa ili tumor zametnog epitela *in situ* (engl. *Germ Cell Neoplasia in situ*, GCNIS) u kontralateralnom testisu mogu povećati rizik razvoj tumora testisa (6-11).

Od svih tumora testisa 90 - 95 % pripada tumorima zametnih stanica (engl. *Germ Cell Tumor*, GCT) i u trenutku dijagnosticiranja 1 - 2 % su bilateralni tumori (15). Za neseminome i miješane tumore je najveća incidencija u trećoj dekadi života dok je četvrto desetljeće najveća incidencija za čisti seminom. U 5 % slučajeva tumora testisa zametnih stanica sjelo primarnog tumora je na nekom drugom mjestu (16).

Najveći udio tumora testisa su tumori zametnih stanica koji čine do 98 % svih primarnih tumora testisa. Tumore zametnih stanica dijelimo na prepubertetske, postpubertetske i spermatocitni tumor koji se javlja u starijoj životnoj dobi. Najveći dio tumora zametnih stanica čine postpubertetski tumori koji se javljaju u dobi od 15 do 45 godine života, dakle germinativnoj i radnoj dobi muškarca. U toj dobi to su najčešći maligni tumori. Postpubertetski tumori zametnih stanica dijele se u dvije velike skupine, a to su **seminomi (SE)** koji čine oko 55 % tumora zametnih stanica testisa (engl. *Testicular Germ Cell Tumor*, TGCT) te su u potpunosti građeni od nezrelih seminomskih stanica, a drugu skupinu čine tzv. **neseminomski tumori**.

Neseminomski TGCT čine veliku skupinu koja je najčešće miješani tumor zametnih stanica te se može sastojati od različitih komponenti koje imitiraju zrele i nezrele strukture embrionalnih i

ekstraembrionalnih tkiva te čine: embrionalni karcinom, tumor žumanjčane vreće (engl. *yolk sac tumor*), teratom i koriokarcinom. Te komponente se nalaze najčešće u različitim kombinacijama i udjelima, a seminomska komponenta također može biti dio miješanih tumora zametnih stanica. Također se svaka od komponenti može manifestirati kao jedina, a što je vrlo rijetko.

1.4. Premaligne lezije tumora zametnih stanica testisa

Premaligna lezija tumora zametnih stanica testisa je GCNIS, koji se uvijek nalazi u okolini TGCT-a, a odnosi se na proliferaciju displastičnih stanica koje se još uvijek nalaze unutar kanalića, tj. bazalna membrana je održana. GCNIS je karakterizirana genetskim promjenama koje su identične TGCT.

Također se naziva i intratubularna neoplazija zametnih stanica.

Premaligna lezija se može razviti u bilo koji tumor zametnih stanica. Dokazano je da 5 % pacijenata s tumorom testisa zametnih stanica u jednom testisu imaju premalignu leziju u drugom testisu.

Rizični faktori koji povećavaju rizik za razvoj premaligne lezije su:

- Anamneza tumora testisa
- Nespušteni testis (kriptorhizam)
- Testisi ne izgledaju normalno od rođenja (dvosmislene genitalije / *ambiguous genitalia*)
- Testikularna atrofija (smanjeni testis)
- Neplodnost

Premaligna lezija ne stvara simptome jer se ne nalazi tumorska masa. U pojedinim slučajevima mogu stvarati probleme s plodnosti. Dijagnoza se najčešće dobije za vrijeme operacije testisa (orhidektomije) ili tijekom obrade drugih stanja, npr. neplodnosti.

Trenutno nema standardiziranog načina liječenja premalignih lezija tumora zametnih stanica testisa pri čemu se u obzir uzimaju rizični faktori te pacijentove potrebe i sklonosti.

U obzir dolazi pažljivo praćenje, orhidektomija ili zračenje.

1.5. Seminomi

1.5.1. Epidemiologija

Seminomi (SE) čine do 55 % svih TGCT i razvijaju se iz GCNIS. Čisti seminom ima najveću incidenciju u tridesetima i četrdesetima godinama života i čini 82-85 % svih seminoma. Rijetko kada se pojavljuje u adolescentskoj dobi, a iako rijetko može se pojaviti i u šezdesetima.

1.5.2. Čimbenici rizika

Čimbenici rizika za nastanak seminoma testisa su najčešći kod pacijenata sa sindromom disgeneze testisa u koji spada kriptorhizam (nespušteni testis), hipospadija i smanjena spermatogeneza.

Kriptorhizam se odnosi na nespuštene testise koji se nalaze negdje unutar ingvinalnog kanala ili abdominalne šupljine jer nije došlo do potpunog spuštanja u mošnjice. Incidencija kriptorhizma je 3 % pri rođenju, više unilateralno nego bilateralno i približno 80 % svih slučajeva će spontano proći i testis će se spustiti u skrotum. Incidencija kriptorhizma u 1 godini života je 1 %.

Rizični faktori za razvoj kriptorhizma su prerano rođena djeca, smanjena tjelesna težina pri rođenju, blizanci, mali za gestacijsku dob.

Kriptorhizam dovodi do degeneracije Sertolijevih stanica, gubitak Leydigovih stanica, atrofije i nenormalne spermatogeneze a što se dugotrajnih komplikacija tiče prvenstveno se odnosi na 40 puta veći relativni rizik za nastanak tumora testisa pri čemu su najviše zastupljeni seminomi, a karcinom *in situ* (CIS) se pojavljuje u 2 % slučajeva. Također se blago povećava i rizik za razvoj

tumora u kontralateralnom, normalno spuštenom testisu. Dovodi i do smanjene plodnosti (fertilnosti), povećanog rizika za torziju testisa a također i za razvoj direktne ingvinalne hernije (17).

Hipospadija je kongenitalna deformacija gdje se uretra (lat. *meatus urethrae*) pojavljuje s donje strane penisa, bilo gdje od glansa do perineuma. Pojavljuje se u 1 od 250 novorođene muške djece. Približno 8 % slučajeva pojavljuje se kod djece čiji otac ima hipospadiju i 14 % kod braće. Nastaje kao posljedica nepotpunog zatvaranja uretralnih nabora s donje strane penisa tijekom embrionalnog razvoja, što je povezano s oštećenom produkcijom ili metabolizmom fetalnih androgena ili s brojem i osjetljivošću androgenih receptora u tkivima (18).

Približno 50 % slučajeva neplodnosti nastaje zbog oštećenog razvoja spermija ili nedovoljnog broja. Uzrok može biti u poremećenoj morfologiji spermija (teratospermija), motilitetu (asthenospermija), smanjenom broju spermija (oligospermija) ili odsustvu spermija (azoospermija). Oštećena funkcija epididimisa može uzrokovati lošu maturaciju spermatozoa, loš transport ili uzrokovati smrt stanice.

Uzroci mogu biti idiopatski (25 %), kod varikokele (40 %), kriptorhizma, funkcionalno oštećenje ejakulata, erektilna i ejakulatorna disfunkcija, endokrinološki poremećaji, genetski poremećaji, razvojni poremećaji muških spolnih organa, sistemske bolesti, lijekovi i vanjski uzročnici (19).

1.6. Klinička slika i dijagnostika

Tumori testisa se najčešće prezentiraju kao jednostrana, bezbolna tvorba u testisu koju pacijent napipa u skrotumu ili kao slučajan nalaz na ultrazvuku testisa u sklopu obrade drugih bolesti, npr. neplodnosti. Bol u skrotumu se pojavljuje u 27 % slučajeva a ujedno je i razlog za odgođenu dijagnozu u 10 % slučajeva (20). U obradi ginekomastije kod muškaraca treba uključiti i pregled i dijagnostiku testisa jer se u 1 % nalazi i tumor zametnih stanica / gonadalni tumor testisa (21). Također u 11 % slučajeva pacijenata s tumorom testisa se prezentira kao bol u leđima i lumbalno te se pri obradi suspektog pacijenta s tumorom testisa mora uključiti pregled abdomena, toraksa i supraklavikularnih područja (22). U metastatskoj bolesti se može primijetiti gubitak tjelesne težine, prisutnost tvorbe u vratu, tegobe s disanjem i bol u kostima.

1.6.1. Dijagnostika

1.6.1.1. Ultrazvuk testisa

Pri sumnji na tumor testisa ultrazvuk je uvijek potrebno učiniti, čak i ako je jasan klinički nalaz tumora testisa i to sa sondom visoke frekvencije (> 10 Hz) (23). Ultrazvukom testisa možemo odrediti nalazi li se tvorba unutar ili izvan testisa, volumen i lokacija tumora kao i pregled kontralateralnog testisa za isključenje lezija i promjena za razvoj premalignih lezija. Također se ultrazvuk testisa preporučuje i u obradi muškaraca s retroperitonealnim i visceralnim tvorbama / tumorima, s ili bez povišenih serumskih markera (AFP, β HCG), s urednim kliničkim nalazom na testisima, i u obradi muškaraca u obradi plodnosti (24,25).

1.6.1.2. Kompjutorizirana tomografija

U procjeni proširenosti tumora testisa kompjutorizirana tomografija toraksa, abdomena i zdjelice s kontrastom je najsenzitivnija metoda koja se može koristiti (26). Preporučuje se učiniti ili prije

orhidektomije ili prije dobivanja histopatološkog nalaza. Veličine metastaza se trebaju opisati u tri dimenzije, ili barem u opisu najvećeg aksijalnog promjera. U nedavnim sistematskim istraživanjima srednja osjetljivost kompjutorizirane tomografije abdomena u dijagnostici tumora testisa je 67 % (37 - 100 %) a specifičnost metode je 92 % (58 - 100 %) (26). Osjetljivost opada a specifičnost raste s povećanjem definirane minimalne veličine limfnog čvora. S čvorovima ≥ 4 mm, osjetljivost je 93 % a specifičnost je 58 %, gdje je za čvorove ≥ 10 mm osjetljivost 37 % a specifičnost raste na 100 % (26). Također CT toraksa u dijagnostici tumora testisa je osjetljiva metoda od 100 % (95 - 100 %) i specifičnost od 93 % (91 - 97 %) (26). U dijagnostici proširenosti bolesti toraksa, kompjutorizirana tomografija je više osjetljiva ali manje specifična u odnosu na klasično RTG slikanje. Kompjutorizirana tomografija mozga se preporučuje kod pacijenata s neseminomskim tumorima zametnih stanica, multiplih plućnih metastaza i slabije prognoze po rizičnim skupinama (za pacijente s β HCG > 5000 UI/L) ili s kliničkim simptomima metastaza u mozgu (27).

1.6.1.3. Magnetska rezonancija

Magnetska rezonancija u dijagnostici abdominalne proširenosti bolesti u detekciji retroperitonealnih limfnih čvorova ima sličnu točnost kao i kompjutorizirana tomografija (28). Međutim u rutinskoj upotrebi magnetska rezonancija nije indicirana za dijagnostiku proširenosti bolesti tumora testisa, osim u slučajevima ako je CT kontraindiciran zbog alergije na jodni kontrast. U dijagnostici cerebralnih metastaza magnetska rezonancija se treba upotrebljavati jer ima jaču osjetljivost od CT-a kao i kod pacijenata sa simptomima metastatske bolesti u kralježnici (29, 30).

1.6.1.4. PET pozitron emisijska tomografija

Pozitron emisijska tomografija s fluorodeoksiglukozom (FDG PET) se ne koristi rutinski u dijagnostici proširenosti bolesti kao niti u praćenju (26). Jedino se preporučuje kod postkemoterapijskih pacijenata sa seminomom i rezidualnom tvorbom > 3 cm da se evaluiira FDG aktivnost (31). Ne preporučuje se učiniti PET FDG 2 mjeseca nakon posljednje kemoterapije (32). Lažno pozitivni nalazi nakon kemoterapije su uobičajeni i mogu se pojaviti i kod 80 % lezija jer uključuju nekrozu, fibrozu i posljedičnu upalu te mogu apsorbirati FDG (32).

1.6.1.5. Scintigrafija skeleta

Scintigrafija skeleta se ne preporučuje u rutinskoj dijagnostici kod tumora testisa.

1.6.1.6. Serumski tumorski biomarkeri

Serumski tumorski biomarkeri koji se koriste rutinski u dijagnostici tumora testisa su alfa fetoprotein (AFP), beta lanac humanog korionskog gonadotropina (β HCG) i laktat dehidrogenaza (LDH). Oni se koriste za definiranje stadija bolesti kao i za procjenu rizika, u odgovoru bolesti na terapiju i dijagnostici relapsa bolesti (33). Trebaju se izvaditi rutinski prije i nakon operacije. Oni imaju svoja ograničenja, jer normalne vrijednosti tumorskih biomarkera ne isključuju postojanje tumora testisa. U uznapredovaloj bolesti tumorski biomarkeri su povećani u 80 % slučajeva (33). Povišene vrijednosti biomarkera ili čak povećanje vrijednosti nakon učinjene orhidektomije upućuju na metastatsku bolest (33). Međutim, normalizacija vrijednosti tumorskih biomarkera nakon orhidektomije ne isključuje postojanje metastatske bolesti. Kod relapsa bolesti, 25 % pacijenata imaju povećanje vrijednosti tumorskih biomarkera AFP i β HCG, dok LDH može biti povećan i kod 30 % pacijenata koji su u potpunoj remisiji (33).

AFP se izlučuje trofoblastičnim stanicama i prisutan je u 50-70 % teratoma i karcinoma žumanjčane vreće. Povišene vrijednosti u krvi upućuju na neseminomske tumore zametnog epitela jer se ne pojavljuje u čistim seminomima. Vrijeme poluživota AFP je 5-7 dana.

β HCG se izlučuje sinciciotrofoblastičnim stanicama i poluvrijeme života je između jednog i tri dana. Do 30 % slučajeva čistog seminoma (9 - 32 %) imaju umjereni porast β HCG u trenutku dijagnoze (33).

LDH je sveprisutni enzim, koji može biti povećan zbog više razloga i zato je manje specifičan za tumore testisa. Vrijednosti LDH koreliraju s volumenom tumora a povećane vrijednosti mogu biti i do 30 % slučajeva kod kompletne remisije metastatske bolesti (33).

1.6.2. Patohistološka analiza seminoma

Patološki pregled testisa se temelji na preporukama Međunarodnog udruženja urološke patologije (engl. *International Society of Urological Pathology*, ISUP) (34).

Preporuke za uzorkovanje i nalaz patologa za tumor testisa su:

- vrsta uzorka: radikalna orhidektomija ili parcijalna, strana, veličina testisa, broj tumora i makroskopski opis epididimisa, dužina funikulusa i opis tunike vaginalis.
- Makroskopski opis tumora koji je karakteristično sive boje, homogenog izgleda, najčešće bez nekroze i krveranje. Na prerezu se tumor obično izbočuje iznad rezne plohe.
- Prilikom uzorkovanja potrebno je preuzeti minimalno 1 rez uzorka za svaki centimtar tumora u najvećem promjeru, uključujući normalni parenhim testisa (ako je prisutan), tunika albuginea i epididimis, te dijelovi koji su potencijalno suspekti. Ako je tumor < 20 mm, onda se mora kompletno uzorkovati.

- Preuzima se uzorak proksimalnog i distalnog dijela funikulusa te mogući suspektni dijelovi – najbolje ih je uzeti prije uzorkovanja samog tumora da se ne kontaminiraju uzorci.
- Mikroskopski izgled i dijagnoza: histološki tip tumora određuje se po definiciji WHO-a iz 2016. (točno definiranje pojedine komponente tumora, veličine i postotka pojedinog tumora): Seminom mikroskopski pokazuje karakterističnu sliku nakupina tzv. seminomskih stanica, obilne svijetle do eozinofilne citoplazme, s jednoličnim jezgrama i prominentnim nukleolom te vidljivim mitozama (35). Između nakupina tumorskih stanica nalaze se vezivne septe s limfocitnim infiltratom.
- Prisutnost ili odsutnost limfatične ili vaskularne invazije. U slučaju nejasnog nalaza preporučuje se upotreba endotelnog markera, kao što je CD31.
- Prisutnost ili odsutnost GCNIS u ne tumorskom parenhimu.
- U slučaju zahvaćenosti rete testisa potrebno je razlučiti između stromalne invazije i tzv. „pagetoidnog“ širenja u rete (36).
- Ako mikroskopski nalaz ne odgovara nalazu preoperativnih markera, potrebno je uzeti dodatne uzorke za analizu.
- Patološki T stadij bolesti (pT) se opisuje na temelju TNM klasifikacije iz 2016. Kod multiplog seminoma najveći čvor se uzima za kategorizaciju T stadija bolesti.

U slučaju nejasnog nalaza, upotreba imunohistokemijske analize može pomoći u dijagnozi tumora testisa pri čemu seminom pokazuje pozitivnu reakciju na CD-117 (c-KIT), OCT3/4, Sall4 i PLAP.

Histološka klasifikacija tumora testisa se temelji na patološke klasifikacije Svjetske zdravstvene organizacije (engl. *World Health Organization*, WHO) iz 2016. godine:

- Tumori zametnih stanica (engl. *Germ cell tumours*)

- Premaligne lezije zametnih stanica in situ (engl. *Germ cell neoplasia in situ*, GCNIS)
- Tumori koji se razvijaju iz GCNIS
 - Seminom
 - Embrionalni karcinom
 - Tumor žumanjčane vreće, postpubertalni tip
 - Trofoblastični tumor
 - Teratom, postpubertalni tip
 - Teratom sa somatskom malignom komponentom
 - Miješani tumor zametnih stanica
- Tumori zametnih stanica koji se ne razvijaju iz GCNIS
 - Spermatocitni tumor
 - Tumor žumanjčane vreće, prepubertalni tip
 - Miješani tumor zametnih stanica, prepubertalni tip
- Tumori spolnog tračka / stromalni tumori
 - Tumor Leydigovih stanica / maligni tumor Leydigovih stanica
 - Tumor Sertolijevih stanica, maligni tumor Sertolijevih stanica, tumor velikih Sertolijevih stanica, hijalinizirani intratubularni tumor velikih Sertolijevih stanica
 - Tumor granuliranih stanica adultni / juvenilni tip
 - Tekoma / fibroma grupa tumora
 - Ostali tumori spolnog tračka / gonadalni tumor / miješani / neklasificirani

- Tumori koji sadrže i tumore zametnih stanica i spolnog tračka / gonadalno stromalne tumore / Gonadoblastoma
- Razni nespecifični stromalni tumori
 - Ovarijski epitelni tumori
 - Tumori sabirnog kanalića i rete testisa (adenom, karcinom)
 - Tumori paratestikularnih struktura / adenomatoidni tumor / mezoteliom (epiteloidni, bifazični)
 - Tumori epididimisa
 - Cistadenom epididimisa
 - Papilarni cistadenom
 - Adenokarcinom epididimisa
 - Mezenhimalni tumor funikulusa i adneksa testisa

Stadij bolesti tumora testisa se procjenjuje na osnovi TNM (veličina tumora, limfni čvorovi, metastaza / engl. *tumor, node, metastasis*) klasifikacije Međunarodnog udruženja protiv karcinoma (engl. *International Union Against Cancer, UICC*) iz 2016. godine (35) (Tab.1).

Tablica 1: TNM klasifikacija tumora testisa

pT – primarni tumor				
	pTX	Primarni tumor se ne može ocijeniti		
	pT0	Bez dokaza za primarni tumor / histološki ožiljak u testisu		
	pTis	Intratubularna neoplazija zametnih stanica (karcinom in situ) / GCNIS		
	pT1	Tumor ograničen na testis i epididimis bez vaskularne / limfatične invazije; može zahvatiti tuniku albugineu ali ne i tunku vaginalis		
	pT2	Tumor ograničen na testis i epididimis s vaskularnom / limfatičnom invazijom, ili tumor ide izvan tunike albugineje s zahvaćanjem tunike vaginalis		
	pT3	Tumor zahvaća funikulus s ili bez vaskularne / limfatične invazije		
	pT4	Tumor zahvaća skrotum s ili bez vaskularne / limfatične invazije		
N – regionalni limfni čvorovi – klinički nalaz				
	NX	Regionalni limfni čvorovi se ne mogu ocijeniti		
	N0	Bez metastaza u regionalne limfne čvorove		
	N1	Metastaza u limfni čvor veličine 2 cm ili manje u najvećem promjeru ili multipli limfni čvorovi, niti jedan veći od 2 cm u najvećem promjeru.		
	N2	Metastaza u limfni čvor veći od 2 cm ali manji od 5 cm u najvećem promjeru, ili više od 5 pozitivnih čvorova, niti jedan veći od 5 cm; ili dijagnoza ektranodalnog širenja tumora		
	N3	Metastaza u limfni čvor veći od 5 cm u najvećem promjeru		
Pn – regionalni limfni čvorovi - patološki nalaz				
	pNX	Regionalni limfni čvorovi se ne mogu ocijeniti		
	pN0	Nema metastaza u regionalne limfne čvorove		
	pN1	Metastaza u limfni čvor veličine 2 cm ili manje u najvećem promjeru ili 5 ili manje zahvaćenih limfnih čvorova, niti jedan veći od 2 cm u najvećem promjeru		
	pN2	Metastaza u limfni čvor veličine od 2-5 cm u najvećem promjeru, ili više od 5 pozitivnih čvorova, niti jedan veći od 5 cm u najvećem promjeru ili dokaz ektranodalnog širenja tumora		
	pN3	Metastaza u limfni čvor veličine veći od 5 cm u najvećem promjeru		
M – udaljene metastaze				
	MX	Udaljene metastaze se ne mogu ocijeniti		
	M0	Nema udaljenih metastaza		
	M1	Udaljene metastaze		
		M1a u ne regionalni limfni čvor/ove ili metastaze u plućima		
		M1b udaljene metastaze u druga mjesta osim u ne regionalne limfne čvorove ili pluća		
S – serumski tumor markeri (prije kemoterapije)				
	SX	Serumski tumor markeri se ne mogu učiniti ili nisu učinjeni		
	S0	Serumski tumor markeri su u granicama referentnih vrijednosti		
		LDH (U/l)	hCG (mIU/mL)	AFP (ng/mL)
	S1	< 1.5 x N i	< 5,000 i	< 1,000
	S2	1.5-10 x N ili	5,000-50,000 ili	1,000-10,000
	S3	> 10 x N ili	> 50,000 or	> 10,000

1.7. Liječenje i prognoza

Prvi korak u liječenju tumora testisa je učiniti preoperativnu obradu pacijenta, tumorske biomarkere i učiniti ingvinalnu orhidektomiju što prije, s ligacijom funikulusa na razini unutarnjeg ingvinalnog prstena. Skrotalni pristup treba izbjegavati zbog povećanog rizika za lokalni povrat bolesti (37). Operacija tumora testisa s očuvanjem zdravog testisa (engl. *testis sparing surgery*) se može ponuditi u situacijama solitarnog testisa, sinkronih bilateralnih tumora testisa i zbog pokušaja da se sačuva plodnost i hormonski status, pri čemu pacijenti moraju znati za potencijalni rizik povrata bolesti i potrebe za ponovnom orhidektomijom (38). Također pacijenti trebaju znati i za potencijalnu radioterapiju u slučaju GCNIS, kao i za potencijalnu neplodnost i potrebu za hormonalnom nadoknadnom, bez obzira na očuvanost parenhima testisa. Biopsiju kontralateralnog testisa nije potrebno učiniti kod pacijenata starijih od 40 godina i bez rizičnih faktora (39). Iako zbog male incidencije GCNIS i metakronog kontralateralnog tumora testisa (9% i 2,5 %) u trenutku dijagnosticiranja tumora testisa, kod pacijenata s rizičnim faktorima, kriptorhizam i volumen tumora < 12 mL, s pacijentima treba razgovarati i o biopsiji kontralateralnog testisa (40). Sam zahvat, kada je indiciran, se provodi tako da se uzmu dvije biopsije s dva različita mjesta parenhima testisa (41).

Na temelju TNM klasifikacije iz 2016. godine Unija za Međunarodnu kontrolu karcinoma je napravila prognostičke skupine za tumore testisa koji se odnose na stadij bolesti u odnosu na pTNM status pacijenata u trenutku dijagnoze bolesti (42) (Tab.2).

Tablica 2: Prognostičke skupine za tumore testisa

Grupe stadija bolesti				
Stadij 0	pTis	N0	M0	S0
Stadij I	pT1-T4	N0	M0	SX
Stadij IA	pT1	N0	M0	S0
Stadij IB	pT2 - pT4	N0	M0	S0
Stadij IS	Bilo koji pT/TX	N0	M0	S1-3
Stadij II	Bilo koji pT/TX	N1-N3	M0	SX
Stadij IIA	Bilo koji pT/TX	N1	M0	S0
	Bilo koji pT/TX	N1	M0	S1
Stadij IIB	Bilo koji pT/TX	N2	M0	S0
	Bilo koji pT/TX	N2	M0	S1
Stadij IIC	Bilo koji pT/TX	N3	M0	S0
	Bilo koji pT/TX	N3	M0	S1
Stadij III	Bilo koji pT/TX	Bilo koji N	M1a	SX
Stadij IIIA	Bilo koji pT/TX	Bilo koji N	M1a	S0
	Bilo koji pT/TX	Bilo koji N	M1a	S1
Stadij IIIB	Bilo koji pT/TX	N1-N3	M0	S2
	Bilo koji pT/TX	Bilo koji N	M1a	S2
Stadij IIIC	Bilo koji pT/TX	N1-N3	M0	S3
	Bilo koji pT/TX	Bilo koji N	M1a	S3
	Bilo koji pT/TX	Bilo koji N	M1b	Bilo koji S

Stadij IA: pacijenti imaju tumor ograničen na testis i epididimis, bez vaskularne ili limfatične invazije mikroskopski, bez znakova metastaza na kliničkom pregledu ili učinjenim dijagnostičkim pretragama i postoperativne vrijednosti tumorskih markera su u referentnim vrijednostima. Pad vrijednosti tumorskih markera u kliničkom stadiju I treba pratiti dok ne dođu u referentne vrijednosti.

Stadij IB: pacijenti imaju lokalno invazivni tumor ali bez znakova metastatske bolesti.

Stadij IS: pacijenti imaju kontinuirano povećane vrijednosti, ili se čak i povećavaju, serumske tumorske markere nakon orhidektomije, upućujući na subkliničku metastatsku bolest ili na postojanje drugog tumora zametnih stanica u kontralateralnom testisu.

U trenutku dijagnoze, na temelju istraživanja u razvijenim zemljama, 75 - 80 % pacijenata sa seminomom i oko 55 - 64 % ne seminomskih tumora testisa je u stadiju I, a pacijenti u stadiju IS su u oko 5 % ne seminomskih pacijenata (43).

Daljnje liječenje se temelji na brzom početku liječenja, obradi i dobrom stupnjevanju bolesti, multidisciplinarnom pristupu svakom pacijentu, strogom praćenju pacijenata i brzom početku daljnjeg liječenja ako je indicirano.

1.7.1. Liječenje seminoma kliničkog stadija I

Smatra se da približno 15 % pacijenata s kliničkim stadijem I imaju subkliničku metastatsku bolest, najčešće u retroperitoneumu i imat će povrat bolesti ako se učini samo radikalna orhidektomija (44). Kod pacijenata sa niskim rizičnim faktorima, tumor < 4 cm i bez invazije rete testisa, stopa recidiva je 6 % te se o daljnjem praćenju, liječenju, prednostima i manama treba dobro prodiskutirati s pacijentom (45).

Kod seminoma kliničkog stadija I adjuvantna kemoterapija jednom dozom karboplatine je usporediva radioterapiji i aktivnom praćenju pacijenata (95 % u odnosu na 96 % pacijenata koji su išli na radioterapiju) (46). Seminomi su izrazito radiosenzitivni tumori te adjuvantna radioterapija paraaortalnog polja kao i ipsilateralnih ilijačnih limfnih čvorova s totalnom dozom od 20 - 24 Gy, smanjuje mogućnost relapsa bolesti na 1 - 3 % (46). Zbog potencijalnih nuspojava radioterapija je indicirana samo kod onih koji ne mogu dobiti kemoterapiju i kod starijih bolesnika.

Kod liječenja metastatskog seminoma (klinički stadij IIA / B) je indicirana kemoterapija i to 3 ciklusa BEP (bleomicin, etopozid, cisplatina) ili 4 ciklusa EP (etopozid i cisplatina) kao alternativna terapija za pacijente koji ne mogu dobiti bleomicin ili kod starijih pacijenata (47).

Za one pacijente koji ne mogu dobiti kemoterapiju ili kod starijih pacijenata indicirana je radioterapija.

Na temelju TNM klasifikacije Međunarodna kolaborativna grupa za tumore zametnih stanica testisa (engl. *The International Germ Cell Cancer Collaborative Group*, IGCCCG) je napravila prognostičke / rizične skupine metastatskog tumora testisa 1997. godine koja je izmijenjena kod metastatskog tumora zametnih stanica liječenih s cisplatinom/etopozidom u prvoj liniji kemoterapije (Tab. 3.).

Kod seminoma 5 godišnje preživljenje bez progresije se povećalo na 89 % i 79 % u dobroj, odnosno srednje rizičnoj skupini pacijenata s posljedničnim ukupnim preživljenjem od 95 % u dobroj skupini, odnosno 88 % u srednje rizičnoj skupini pacijenata.

Kod seminoma nema skupine pacijenata s lošom prognozom.

Tablica 3.: Prognozičke skupine bazirane na stadiju bolesti metastatskog tumora zametnih stanica testisa prema IGCCCG grupi:

Grupa s dobrom prognozom	
<i>Neseminomske tumore</i> 5 godišnje preživljenje bez progresije (progression free survival (PFS)) 90% 5 godišnje preživljenje 96%	<i>Bilo koji od navedenih kriterija:</i> <ul style="list-style-type: none"> • primarni Tm Testis/retroperitoneum • bez ne pulmonalnih visceralnih metastaza • AFP < 1,000 ng/mL • hCG < 5,000 IU/L (1,000 ng/mL) • LDH < 1.5 x ULN
<i>Seminomi</i> 5 godišnje PFS 89% 5 godišnje preživljenje 95%	<i>Bilo koji od navedenih kriterija:</i> <ul style="list-style-type: none"> • bilo koje primarno sjelo • bez ne pulmonalnih visceralnih metastaza • AFP u referentnim vrijednostima • bilo koji hCG • bilo koji LDH
Grupa sa srednjim prognozičkim rizikom	
<i>Neseminomski tumori</i> 5 godišnje PFS 78% 5 godišnje preživljenje 89%	<i>Bilo koji od navedenih kriterija:</i> <ul style="list-style-type: none"> • Primarni Tm u testisu/retroperitoneumu • bez ne pulmonalnih visceralnih metastaza • AFP 1,000 - 10,000 ng/mL ili • hCG 5,000 - 50,000 IU/L ili • LDH 1.5 - 10 x ULN
<i>Seminomi</i> 5 godišnje PFS 79% 5 godišnje preživljenje 88%	<i>Bilo koji od navedenih kriterija:</i> <ul style="list-style-type: none"> • bilo koje primarno sjelo Tm • ne pulmonalne visceralne metastaze • AFP u referentnim vrijednostima • bilo koji hCG • bilo koji LDH
Grupa sa slabom prognozom	
<i>Ne seminomski tumori</i> 5-godišnje PFS 54% 5 godišnje preživljenje 67%	<i>Bilo koji od navedenih kriterija::</i> <ul style="list-style-type: none"> • Primarni Tm u medijastinumu • ne pulmonalne visceralne metastaze • AFP > 10,000 ng/mL ili • hCG > 50,000 IU/L (10,000 ng/mL) ili • LDH > 10 x ULN
<i>Seminomi</i>	Nema pacijenata sa slabom prognozom

1.8. Molekularne promjene u tumorima testisa

U svim TGCT se nalazi kromosomska aberacija 12p kromosoma (višak kopija kratkog kraka kromosoma 12 tj. izokromosom 12; [i(12p)]) koja je prisutna i u premalignoj leziji GCNIS. To je jedina mutacija koja se snažno veže uz TGCT, uz mutaciju onkogenog *KIT* u do 25 % TGCT. Za nastanak ovih tumora izrazito je važna pojava epimutacija kao što su hipo / hipermetilacija pojedinih gena te promjene u obrascu deacetilacije histona i miRNA, a koje su vezane uz mikrookolišne čimbenike i dugogodišnje utjecaje okolišnih faktora.

Smatra se da patogeneza TGCT počinje u primordijarnoj zametnoj stanici gonociti gdje ostaju aktivni geni važni za pluripotenciju koji se dalje aktiviraju u razvoju in situ neoplazije, a zatim i svih drugih invazivnih formi tumora.

1.8.1. Slobodna nestanična DNA

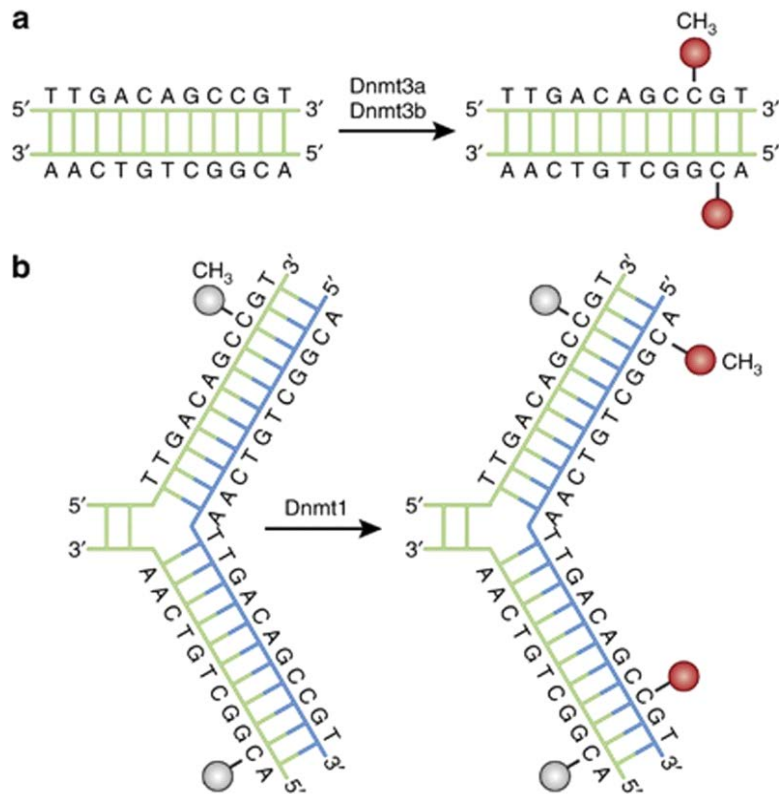
Slobodna nestanična DNA (engl. *cell-free DNA*, cfDNA) je dvostruka i fragmentirana DNA koja se nalazi u tjelesnim tekućinama, izvan stanice. Veličina cfDNA je veličine nukleosoma i sastoji se od 150-200 parova baza. CfDNA izvan stanice dolazi aktivnom sekrecijom stanica, apoptozom ili nekrozom (48). Prvi put opisana 50-tih godina u krvi a onda pronađena i u drugim tjelesnim tekućinama (49,50). Pojačane vrijednosti cfDNA su nađene kod onkoloških pacijenata, i kod trudnica (u plazmi) te pacijenata nakon transplatacije (51,52). Kod zdravih ljudi koncentracija je mala i ne prelazi vrijednosti od 10 ng/mL plazme. Međutim, povećane koncentracije cfDNA pronađene su i kod pacijenata s dijabetesom i infarktom miokarda (53,54). Vrijeme poluživota cfDNA u plazmi je između nekoliko minuta do 2 sata i ovisi o različitim čimbenicima (55). U krvi, cfDNA degradiraju enzimi Dnaze 1, plazma faktora VII - aktivirajuće proteaze (FSAP) i faktora H (56). CfDNA se uništava u jetri (Kupferove stanice), slezeni (makrofagi) i bubrezima (glomeruli) (57-59). Veliku dijagnostičku važnost predstavlja mogućnost identifikacije iz kojeg

točno tkiva određena cfDNA dolazi (60). CfDNA u sebi nosi genetičke i epigenetičke informacije koje predstavljaju genom ili epigenom stanice odakle potječe, što je iznimno važno ako cfDNA promatramo kao potencijalni tumorski biomarker (61,62).

1.8.2. Metilacija DNA

Nasljedne promjene gena su genetičke promjene i utječu na funkciju i aktivnost gena. Promjene se događaju na razini DNA i uključuju delecije, translokacije, insercije i mutacije. Također na aktivnost i funkciju gena utječu i epigenetičke promjene koje ne uzrokuju promjene u sekvenci DNA, kao genetičke promjene (63). One su također nasljedne promjene i na njih utječu okolišni i genetički čimbenici (64). Svi geni nisu jednako izraženi u stanicama jer na njih djeluju različiti epigenetički mehanizmi regulacije i uvjetuju različitu ekspresiju u različitim tkivima (65). Poznata su tri različita mehanizma epigenetičke regulacije a to su metilacija DNA, posttranslacijske histonske modifikacije i RNA interferencija (66).

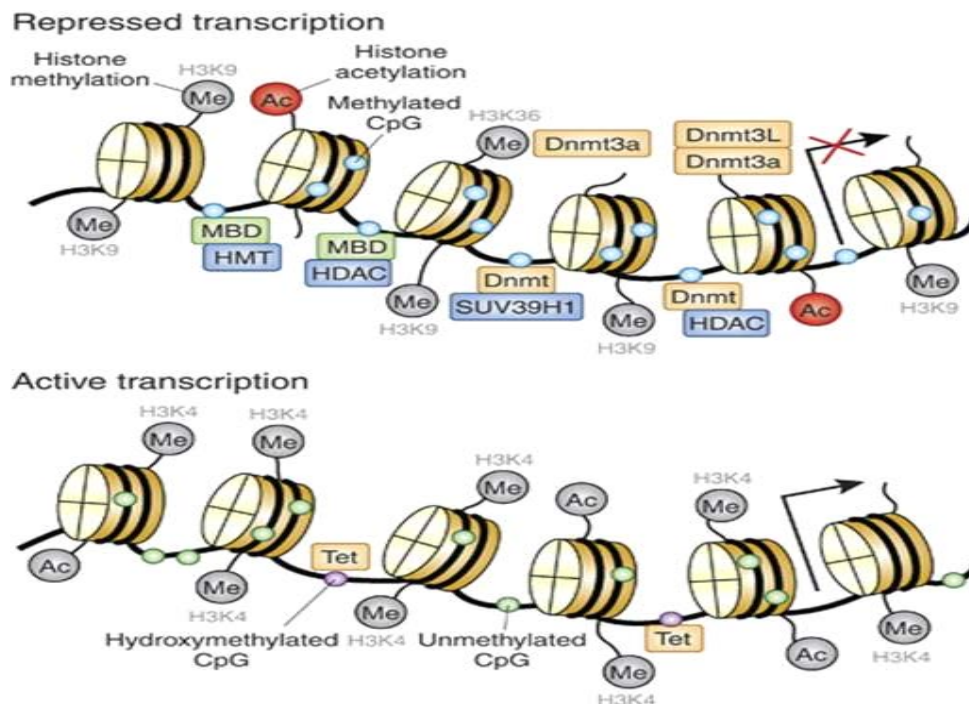
Najviše istražena epigenetička modifikacija je metilacija DNA koju kataliziraju enzimi DNA metiltransferaze (DNMT) tako da prenose metilnu skupinu (CH_3) sa S-adenil metionina (SAM) na peti ugljikov atom citozinskog ostatka i stvaraju 5mC iza kojeg slijedi gvanin (67). Ti enzimi (DNMT3a i DNMT3b) mogu uspostaviti metilaciju *de novo*, što znači da mogu uspostaviti potpuno novi obrazac DNA metilacije koji je neovisan o roditeljskom DNA metilacijskom obrascu (Slika 2.a). Enzim DNMT1, tijekom replikacije DNA, kopira roditeljski obrazac metilacije DNA u novo-sintetizirani lanac (Slika 2.b) (68). Sva tri DNMT enzima uključeni su u razvoj embrija, sve dok se stanice u potpunosti ne diferenciraju, kada se njihova ekspresija reducira. Iz gore navedenog se može zaključiti da je obrazac DNA metilacije u postmitotičkim stanicama stabilan. Iznimka su postmitotički neuroni kod odraslih sisavaca (69).



Slika 2. Mehanizam metilacije DNA. A. *De novo* metilacija DNA katalizirana enzimima DNMT3a i DNMT3b B. Metilacija DNA katalizirana DNMT1 prema obrascu DNA metilacije roditeljske stanice. (preuzeto od <https://www.ncbi.nlm.nih.gov/pmc/articles/PMC3521964/figure/fig1/?report=objectonly>)

Do metilacije DNA, većinom dolazi na citozinima iza kojih slijede gvanini i takve sekvence u DNA se nazivaju CpG otoci. CpG otoci su mjesta DNA s visokom gustoćom CpG mjesta i jako su funkcionalno važna jer se većina genskih promotora upravo nalazi u području CpG otoka (70,71). Genska ekspresija je regulirana metilacijom DNA CpG otoka kroz strukturu nukleosoma i slobodnog transkripcijskog veznog mjesta (72). Enzimi metilacije DNA dodaju metilnu skupinu

na CpG mjesta pri čemu dolazi do jačeg vezanja histona za DNA i smanjuje se ekspresija gena. Metil- vezajući proteini (MBDs, engl. *methyl-binding proteins*) prepoznaju metilaciju DNA i zajedno s DNMT aktiviraju enzime koji modificiraju repove histona a rezultat je kompaktnija struktura nukleosoma i još manja ekspresija gena. Metilacija DNA se događa na mjestima transkripcije DNA i to na način micanja metilnih skupina uz pomoć Tet proteina. Na strukturi nukleosoma dolazi do demetilacije DNA tako da protein Tet miče metilne skupine i struktura nukleosoma postaje otvorenija za transkripcijski faktor (Slika 3) (73-75).



Slika 3. Regulacija strukture nukleosoma posredovana DNA metilacijom. (preuzeto od https://www.ncbi.nlm.nih.gov/core/lw/2.0/html/tileshop_pmc/tileshop_pmc_inline.html?title=Click%20on%20image%20to%20zoom&p=PMC3&id=3521964_npp2012112f3.jpg)

Regulacija genske ekspresije metilacijom DNA CpG otoka je važna za uspostavljanje utiska (engl. *imprinting*) jer se CpG otoci različito metiliraju kroz embrionalni razvoj i gametogenezu (76). Kroz embrionalni razvoj svi geni se demetiliraju a onda se metilacija gena selektivno događa na

način ekspresije samo jednog gena iz 2 naslijeđena kromosomska seta roditelja (77). Potencijalnim promjenama u metilaciji DNA može doći do nastanka tumora jer osim utisnutih gena, metilacija DNA regulira i ekspresiju gena u tijeku razvoja i diferencijacije. Promjene u metilaciji DNA se označavaju i definiraju kao hiper - i hipometilacija. Ono što je karakteristično za tumore je hipometilacija DNA koja se najčešće potvrdi kod tumor supresor gena i to u promotorskoj regiji istih (78). Zbog svih napisanih karakteristika, metilacija DNA se kod određenih tumora već koristi kao biomarker a također je i dalje predmet istraživanja.

1.9. Biomarkeri

Biomarkeri po definiciji mogu biti bilo koja biološka karakteristika, koja može biti objektivno mjerena i izražena u praćenju bilo normalnog biološkog procesa, patogenog procesa ili farmakološkog odgovora na terapiju (79). Kod tumora, biomarkeri su povezani u različitim stadijima bolesti i mogu se podijeliti obzirom na uzrok bolesti (rizični biomarker), početak (dijagnostički), uz klinički tijek bolesti (prognostički) ili kao odgovor na terapiju (prediktivni) (80-82). Postoje i biomarkeri izloženosti koji su povezani s okolišem. Ono što bi idealan biomarker trebao dati su točne i bitne informacije o istraživanoj bolesti / tumoru i mora se točno i lako moći izmjeriti unutar ispitivane populacije (81).

Također se dosta istraživanja radi na metilaciji DNA kao potencijalnom tumorskom biomarkeru. Glavno obilježje metilacije DNA je njezina biološka i kemijska stabilnost kao i visoka frekvencija te se može dokazati u uzorku tkiva ili tjelesnim tekućinama. Metilacija DNA ostaje očuvana u većini slučajeva pohrane bilo kojih uzoraka. Niska vrijednost u zdravoj populaciji i velika razlika između pacijenata i kontrola su potencijalni nedostaci metilacije DNA kao biomarkera (83).

Kod većine tumora za potvrdu dijagnoze biopsija tkiva je zlatni standard. Također i kod tumora testisa (84-86). Kod tumora sama biopsija se najčešće radi na primarnom tumoru i daje nam

informacije o tumoru u vrijeme biopsije. Veliki broj tumora se odlikuje heterogenošću i realan rizik je da se biopsijom ne dobiju sve potrebne informacije o tumoru, kao što su potencijalni agresivni podtipovi tumora koji mogu utjecati na samo liječenje (87). Sama biopsija tumora za pacijenta je stresan, bolan i potencijalno rizičan postupak. Kod tumora testisa, svaka promjena unutar testisa se smatra tumorom dok se ne dokaže suprotno i odmah se tretira u hitnoj obradi koja uključuje biopsiju suspektnog tkiva ili hitnu operaciju / orhidektomiju (84-86). Radi se o kirurški invazivnim postupcima s potencijalnim komplikacijama zahvata i utječu na kvalitetu života samih pacijenata (88).

Tekućinske biopsije kao neinvazivan i svakako manje rizičan postupak što se tiče komplikacija za pacijente predstavljaju postupak u kojem se uzorkuju potencijalni tumorski biomarkeri iz tjelesnih tekućina koji bi mogli dijagnosticirati tumor *de novo* ali i pratiti već ranije dijagnosticiranu bolest (89). Sam postupak uzorkovanja biomarkera iz tekućinskih biopsija mogao bi se ponoviti više puta te bi se mogle pratiti dinamičke promjene samog tumora kroz određeni period vremena (90).

Metilacija DNA uzoraka iz tjelesnih tekućina se već koristi kao biomarker, a sve tjelesne tekućine mogu biti izvori tumorskih biomarkera (Tablica 4.) (90).

Tablica 4. Geni, čija se DNA metilacija koristi u predikciji ili dijagnostici određenih tumora.

Gen	Vrsta biomarkera	Vrsta tumora
<i>VIM</i>	Dijagnostički	Kolorektalni
<i>SEPT9</i>	Dijagnostički	Kolorektalni
<i>SHOX2</i>	Dijagnostički	Kolorektalni
<i>GSTP1/APC/RASSF1A</i>	Dijagnostički	Prostata
<i>MGMT</i>	Prediktivni	Glioblastom

Tumori otpuštaju u krvotok ali i u druge tjelesne tekućine nestanične nukleinske kiseline, netaknute stanice i druge komponente što je uključeno u tekućinske biopsije. Najistraživanija tjelesna tekućina je krv. U njoj se nalazi većina, ako i ne svi tumori i u krvi se mogu dijagnosticirati prisutnost tumora kod pacijenta (91). Analizom krvi se dijagnosticiraju sve biološke i biokemijske promjene tumora te se može analizirati profil tumora na razini molekula potencijalne metastatske komponente koje može utjecati na samo liječenje (92). Tumorske stanice koje mogu biti apoptotičke i nekrotične otpuštaju cfDNA u krvotok pri čemu su povećane koncentracije cfDNA kod pacijenata s tumorima a pogotovo kod metastatskih tumora. Metilacija DNA koja se može potvrditi na cfDNA tumorskih stanica može predstavljati potencijalni tumorski biomarker jer je epigenetička oznaka na cfDNA odraz epigenetičkoj oznaci na tumorskoj stanici (93). Ejakulat kao potencijalna tekućinska biopsija se do sada nije često koristio, za razliku od krvi. Više je istraživano zbog neplodnosti (94). Međutim, u novije vrijeme se baš zbog toga što se u ejakulat otpuštaju samo cfDNA iz testisa i prostate, sve više istražuje kao tekućinska biopsija za tumore prostate i testisa.

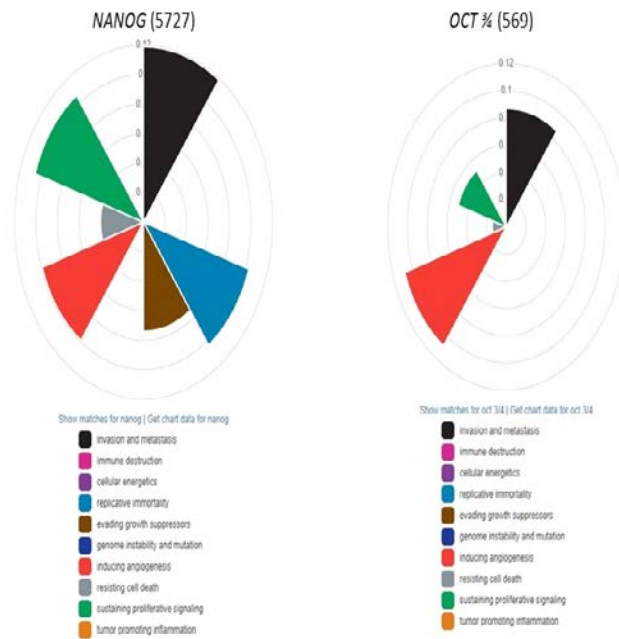
1.9.1. *NANOG* i *OCT3/4*

NANOG i *OCT3/4* su važni transkripcijski faktori matičnih stanica. Uključeni su u embrionalni razvoj tako da održavaju svojstva embrionalnih stanica, a njihova poremećena ekspresija povezana je s kancerogenezom (95,96). *NANOG* ima važnu ulogu u regulaciji ljudskog razvoja jer je uključen u diferencijaciju stanica, proliferaciju i apoptozu. U embrionalnim matičnim stanicama ključan je za održavanje pluripotencnosti (97). *OCT3/4* također je važan regulatorni gen koji održava pluripotencnost i svojstvo samoobnavljanja embrionalnih matičnih stanica (98). Tijekom samog embrionalnog razvoja, *NANOG* je jako eksprimiran u fazi razvoja prije implementacije, a zatim se njegova ekspresija postupno smanjuje tijekom diferencijacije embrionalnih matičnih stanica (99).

Ekspresija *OCT3/4* važna je za diferencijaciju embrija u tri zametna sloja; prilikom prekomjerne ekspresije *OCT3/4* matične stanice se diferenciraju u endoderm i mezoderm dok se pri smanjenoj ekspresiji *OCT3/4* diferenciraju u trofoektoderm (100). Nakon rođenja, *NANOG* i *OCT3/4* ili uopće nisu eksprimirani ili su eksprimirani u jako malim količinama u većini tkiva (101). *NANOG* i *OCT3/4* formiraju transkripcijsku mrežu te zajedno sudjeluju u regulaciji ekspresije gena koji su povezani s pluripotencnosti te održavaju pluripotencnost matičnih stanica (102).

Regulacija *NANOG* i *OCT3/4* prilično je složena i međusobno povezana. Regulacija *NANOG*-a odvija se na razini DNA (metilacija, varijacija u broju kopija), mRNA (preko miRNA) i na proteinskoj razini (proteinski regulatori) (97). Jedni od najvažnijih proteinskih regulatora su *OCT3/4* i *SOX2* koji se vežu za mjesto u blizu promotorske regije *NANOG*-a i važni su za regulaciju transkripcije *NANOG* (103,104). *OCT3/4* je reguliran posttranslacijskim modifikacijama poput glikolizacije, acetilacije i fosforilacije (98).

U tumorogenezi, smatra se da *NANOG* i *OCT3/4* omogućuju stanicama raka dobivanje svojstva embrionalnih stanica (105). Procesi u kojima sudjeluju *NANOG* i *OCT3/4* u tumorogenezi prikazani su na Slici 4.



Slika 4. Distribucija karakteristika tumora u kojima sudjeluju *NANOG* i *OCT3/4*. U 5727 znanstvena članka uočeno je da ekspresija *NANOG*-a u tumoru pridonosi invaziji tumora i metastazama, nestabilnosti genoma i mutacijama, održava proliferaciju i angiogenezu. U 569 znanstvena članka, ekspresija *OCT3/4* povezana je s invazijom tumora i metastazama, angiogenezom i održavanje proliferacije. (učinjeno s programom CHAT engl. *Cancer Hallmarks Analytics Tool*)

NANOG i *OCT3/4* povezani su s mnogim somatskim tumorima, a smatra se da predstavljaju multifunkcionalne faktore tijekom razvoja tumora. Visoka ekspresija *NANOG* često je povezana s bolestima u uznapredovaloj fazi (tumori vrata i glave, gliom), lošom diferencijacijom (tumori pluća,

urotelni tumori) i slabijim preživljenjem pacijenata (karcinom želuca i karcinom jednjaka). Također pronađena je povezanost ekspresije *NANOG* s rezistencijom na terapiju (tumor dojke) (106). Povećana ekspresija *OCT3/4* nađena je u raku vrata grlića maternice, u raku prostate rezistentnom na terapiju, tumoru dojke, tumoru crijeva, plućnom adenokarcinomu (107 - 110).

U određenim tumorima detektirana je poremećena regulacija oba gena. U hepatocelularnom karcinomu povišena ekspresija *NANOG* i *OCT3/4* povezana je s TNM klasifikacijom tumora, vaskularnom invazijom i gorim kliničkim ishodom (111). Kod raka vrata maternice ljudski papiloma virus promiče svojstvo samoobnavljanja stanica tako da potiče ekspresiju *NANOG*, *OCT3/4* i *SOX2*. Povećana ekspresija *NANOG*, *OCT3/4*, *SOX2* i *NOTCH3* bila je detektirana kod tumora dojke i povezana je s rezistencijom na lijekove (112). U tumorima testisa također je uočena povišena ekspresija *NANOG* i *OCT3/4* (113). Dapače, imunohistokemijska analiza *OCT3/4* dio je rutinske dijagnostike nediferenciranih komponenti tumora testisa, SE i embrionalnog karcinoma, dok je povišena proteinska ekspresija *NANOG* u mnogim znanstvenim istraživanjima dokazana isto u nediferenciranim komponentama tumora testisa.

2. HIPOTEZA

Seminomski tumori zametnih stanica testisa pokazuju hipometilacijsku promjenu u metilacijskom obrascu promotorskih regija gena *OCT3/4* i *NANOG* u frakciji nestanične DNA izolirane iz ejakulata pacijenta.

3. SVRHA I CILJEVI RADA

Svrha rada je istražiti metilaciju gena *OCT3/4* i *NANOG* u ejakulatu kod pacijenata sa seminomom testisa, kao istraživanje potencijalnih neinvazivnih biomarkera za SE.

OPĆI CILJ:

- Utvrditi metilacijske obrasce cfDNA promotorskih regija gena *OCT3/4* i *NANOG* u ejakulatu bolesnika sa seminomom testisa.

SPECIFIČNI CILJEVI

- Analiza stupnja i obrasca metilacije cfDNA gena *OCT3/4* u preoperativnim i postoperativnim uzorcima ejakulata bolesnika sa seminomom testisa.
- Analiza stupnja i obrasca metilacije cfDNA gena *NANOG* u preoperativnim i postoperativnim uzorcima ejakulata bolesnika sa seminomom testisa.
- Imunohistokemijska analiza ekspresije proteina OCT3/4 u tkivu tumora i okolnom netumorskom tkivu.
- Imunohistokemijska analiza ekspresije proteina NANOG u tkivu tumora i okolnom netumorskom tkivu.
- Usporedba dobivenih DNA metilacijskih podataka i podataka genske ekspresije na razini proteina.
- Usporedba dobivenih DNA metilacijskih podataka s dobi pacijenta, veličinom tumora i TNM-om.

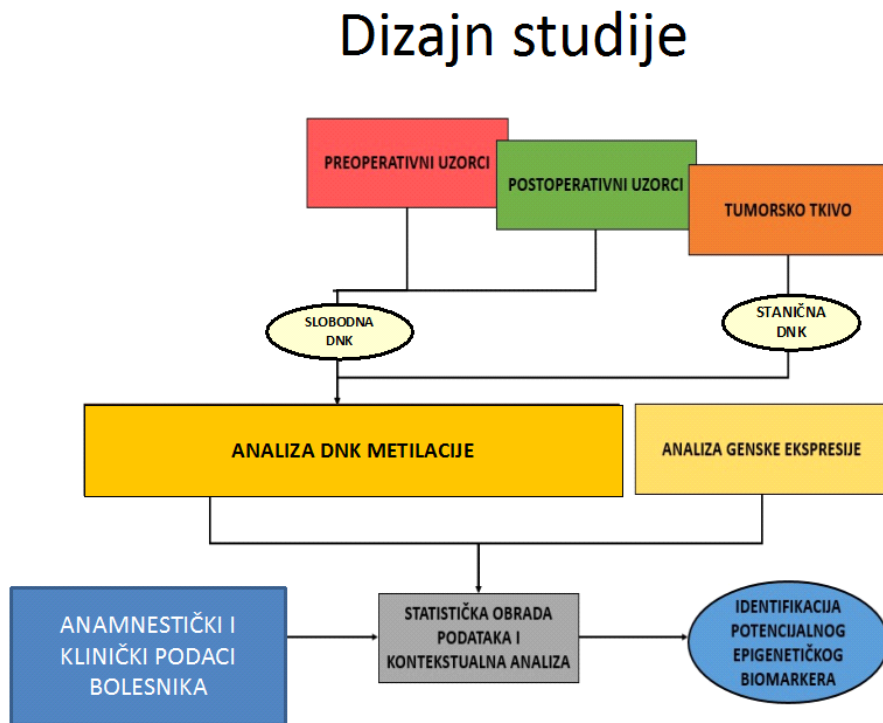
4. ISPITANICI I METODE

4.1. Ispitanici

U ovo prospektivno istraživanje kroz 3 godine, u razdoblju od 01. 01. 2017. - 01. 01. 2020. godine, smo uključili 101 pacijenta zbog sumnje na tumor testisa, a koji su bili podvrgnuti orhidektomiji na Klinici za urologiju KBC Sestre milosrdnice i Klinici za urologiju KBC Zagreb. Četrnaest ispitanika je zadovoljilo uključne kriterije: prikupljeni preoperativni i postoperativni uzorci ejakulata i histopatološka dijagnoza čistog seminoma. Svim ispitanicima je prije prikupljanja uzoraka objašnjena svrha istraživanja te su prije uključivanja u istraživanje potpisali informirani pristanak za sudjelovanje u istraživanju. Svi su obaviješteni o tajnosti njihovih podataka, namjenskom korištenju njihova genetičkog i biološkog materijala te o mogućnosti svojevrijednog izlaska iz istraživanja u bilo kojem trenutku. Istraživanje je provedeno u skladu s Helsinškom deklaracijom, u sklopu projekta Hrvatske zaklade za znanost „Epigenetički biomarkeri u krvi i ejakulatu pacijenata sa seminomom testisa“ (epiSem, IP-06-2016). Etičko povjerenstvo Medicinskog fakulteta, KBC-a Zagreb i KBC-a Sestre milosrdnice odobrilo je projekt.

Svim pacijentima su prije orhidektomije uzeta dva ejakulata koji su označeni kao preoperativni uzorci ejakulata. Jedan uzorak upućen je na krioprezervaciju dok je drugi korišten u istraživanju. Uključni kriterij bila sumnja na tumor testisa prema kliničkom protokolu za procjenu bolesnika na potencijalne tumore testisa koji uključuje nalaz čvrste, teško opipljive mase unutar skrotuma, nalaz ultrazvuka o intratestikularnoj masi s ili bez povišenih serumskih biljega (AFP, HCG, LDH). Isključni kriterij bila je bilo koja histopatološka dijagnoza, osim čiste forme seminoma testisa. Svim pacijentima sa seminomom testisa uzeti su postoperativni uzorci ejakulata, minimalno 7 dana od operacije do 3 mjeseca nakon operacije prilikom kontrolnog pregleda, a prije primjene eventualne daljnje terapije, u Klinici za urologiju KBC-a Zagreb i KBC-a Sestre milosrdnice.

Klinički podaci koji su prikupljeni su podaci o dobi pacijenata te veličini seminoma i TNM klasifikaciji (Slika 5).



Slika 5. Dizajn istraživanja

4.2. Metode

4.2.1. Prikupljanje i obrada uzoraka

Uzorci ejakulata prikupljeni su 3 - 5 dana nakon seksualne apstinencije, masturbacijom u sterilnu čašicu. Uzorci ejakulata obrađeni su dvostrukim centrifugiranjem do sjemene plazme (na 400 x g pa 12000 x g, oba koraka 10 min na sobnoj temperaturi). Do daljnjih analiza, svi uzorci pohranjeni su na - 80 °C.

4.2.2. Prikupljanje i obrada seminomskog tkiva

Tkivo seminoma testisa, koje je uzeto tijekom orhidektomije obrađeno je prema standardnoj histološkoj metodi. Ta metoda uključuje 24-satnu fiksaciju u 10 %-tnom puferiranom formalinu nakon čega slijedi dehidracija tkiva u etanolu rastućih koncentracija (70 %, 80 %, 96 % i 100 %). Tkivo je stavljeno u ksilol i uklopljeno u tekući parafin na +60 °C i nakon hlađenja na +4 °C dobiveni su parafinski blokovi seminoma testisa pacijenata. Blokovi su narezani na kliznom mikrotomu i parafinski rezovi debljine 3 µm su dobiveni. Deparafinizacijom u ksilolu i dehidracijom u nizu etanola padajućih koncentracija (100 %, 96 %, 80 % i 70 %) obojani su hemalaun-eozin (HE) imunohistokemijskom metodom radi analize na svjetlosnom mikroskopu. Na HE preparatima je određena morfološka građa tkiva te označena mjesta seminoma i okolnog netumorskog tkiva od strane patologa.

Blokovi pacijenata su uzeti sa seminomom i okolnim zdravim tkivom i narezana su 2 reza debljine 3 µm koji su bili podvrgnuti imunohistokemijskoj analizi OCT3/4 i NANOG.

4.2.3. Izolacija i kvantifikacija cfDNA iz sjemene plazme

Iz sjemene plazme dobivene dvostrukim centrifugiranjem izolirana je cfDNA uz pomoć NucleoSnap cfDNA kit (Macherey-Nagel, Njemačka) i QIAvac 24 Plus vakuum stanice (Qiagen, Njemačka). Volumen sjemene plazme bio je između 0,5 mL i 3 mL, a prosjek je bio 1,5 mL. Sjemena plazma bila je dodatno centrifugirana, 10 min na 20 000 x g jer se zna da klasičnim dvostrukim centrifugiranjem zaostaje značajna količina staničnih rezidua koje onemogućavaju kvalitetnu izolaciju, a mogu se ukloniti tim dodatnim korakom centrifugiranja. Izolacija je provedena prema uputama proizvođača, s iznimkom da je upotrebljena veća količina proteinaze K za digestiju (stavljeno je 20 uL umjesto 15 uL proteinaze K / mL plazme). Cjelokupni volumen sjemene plazme prebačen je u plastične tube od 50 mL (Eppendorf, Njemačka). Dodana je proteinaza K u uzorak i nakon 5 minuta inkubacije, u volumenu jednakom početnom volumenu uzorka dodan je VL pufer. Nakon digestije od 15 min proteinazom K, u uzorak je dodan 100 % u volumenu jednakom početnom volumenu uzorka. Za izolaciju cfDNA spojene su kolone, preko cjevovoda od 24 rupe (valvi na vakuumski manifold) koji je bio spojen na vakuumsku pumpu. Kroz kolone je pušten *column conditioner* i to prije nego se uzorak dodao na kolone, kako bi se omogućilo što bolje vezanje cfDNA. Pod tlakom je uzorak propušten kroz kolone pri čemu je na kolonama ostala vezana cfDNA. Kolona je dvostruko isprana s VW1 i WB puferima a zatim skinuta i prebačena u označenu kolekcijisku tubicu. Osušena je centrifugiranjem na velikoj brzini. U označene plastične tubice od 1,5 ml (Ependorf, Njemačka) cfDNA se eluirala s kolona i to dvostrukim centrifugiranjem, 2 x 1 min na 20000 x g s ukupno 100 µL elucijskog pufera (2 x 50 µL). Tako izolirana cfDNA je pohranjena na -80 °C do daljnjih analiza.

Kvantifikacija cfDNA iz ejakulata napravljena je uz pomoć Quant-iT™ PicoGreen® dsDNA detection kit (Molecular Probes, Eugene OR). Reakcijska smjesa sadržavala je 1x TE pufer (199

μL) i PicoGreen boje (1 μL) koja se interkalira u dvostruku zavojnicu DNA. Metodom razrjeđenja napravljeno je 5 DNA standarda poznatih koncentracija (1 pg, 10 pg, 100 pg, 1000 pg i 10000 pg) za kvantifikaciju. Na ploči s 96 jažica ispipetirano je 200 μL reakcijske smjese u svaku jažicu te je dodano 3 μL pripadajućeg uzorka. U triplikatu je izmjeren svaki uzorak. Na spektrofotometru (Tecan, Austrija) je izmjeren intenzitet florescencije i prema pravcu koji je dobiven u koordinatnom sustavu gdje je Y = absorbancije standarda i X= koncentracije standarda, određena je jednadžba pravca iz koje su onda izračunate koncentracije cfDNA naših uzoraka. Konačna koncentracija jednog uzorka bila je izračunata kao srednja vrijednost triju mjerenja jer su sva mjerenja izvedena u triplikatu.

4.2.4. Dizajn početnica za PCR i pirosekvenciranje

Detaljnim pregledom literature pronađene su početnice za umnažanje željenih fragmenata *NANOG* i *OCT3/4* i analizu metilacije pirosekvenciranjem. Za umnažanje željenog fragmenta PCR reakcijom odabran je par početnica: F početnica (engl. forward primer, F) za produljivanje jednog lanca i R početnica (engl. reverse primer, R) za produljivanje drugog lanca te sekvencijska početnica (engl. sequencing primer, S) za pirosekvenciranje. Za reakciju pirosekvenciranja potrebne su biotinizirane jednolančane molekule DNA, zbog čega je jedna od PCR početnica ili F ili R početnica ima kovalentno vezani biotin. U slučaju *NANOG* i *OCT3/4*, R početnica za PCR je bila biotinizirana (Tab. 5).

Tablica 5. Početnice korištene za umnažanje i analizu metilacije gena *NANOG* i *OCT3/4*, analizirana sekvenca i broj analiziranih CpG mjesta unutar iste.

Naziv gena	Početnica	Sekvenca početnice	Analizirana sekvenca	CpG mjesta
<i>OCT3/4</i>	F	5'-TGGTATTGTGTTTTTAGGGGTTA-3'	5'- TGTGTGTGGYGTTATTTTTTAA- 3'	1
	R	biotin-5'- AACAACTAACCATTATACTTATAACT-3'		
	S	5'-TAGTTTTTTAAATTTATTGAATG-3'		
<i>NANOG</i>	F	5'-TATTGGGATTATAGGGGTGGGTTA3'	5'- YGYGTTYGGTTTTTTTTTTAATT TTTAAAAATATTTAAAGTTTT-3'	3
	R	biotin-5'- CCCAACAACAAATACTTCTAAATTCAC- 3'		
	S	5'-ATAGGGGTGGGTTAT-3'		

Umnažanje fragmenata *NANOG* i *OCT3/4* PCR-om početnicama uzetih iz literature provjereno je na cfDNA izoliranoj iz sjemene plazme. Nakon bisulfitne konverzije i umnažanja PCR-om prema protokolima, uspješnost umnažanja provjerena je gel elektroforezom. Na 2% agarozni gel u 1 x TAE puferu (Tris-acetat-EDTA) nanoseno je 5 µL pojedinog PCR produkta. Elektroforeza je provedena tako da je 10 min struja bila postavljena na 80 V, a zatim je 30 min bila postavljena na 120 V. Prilikom pripreme gela dodana je otopina boje (GelStarTM Nucleic Acid Gel Stain, Lonza, Švicarska) koja se veže za DNA i služi za vizualizaciju umnoženih DNA fragmenata na UV-transiluminatoru. Usporedbom sa standardom DNA (SimplyLoadTM 100 bp DNA Ladder, Lonza, Švicarska) koji sadži fragmente poznatih veličina, provjerena je očekivana veličina umnoženih PCR produkata. Prema uputama proizvođača, za optimizaciju PCR-a i pirosekvenciranja isprobane su početne količine PCR cfDNA od 10 ng, 5 ng i 2,5 ng. Za *OCT3/4* i *NANOG* utvrđeno je da je za PCR reakciju i pirosekvenciranje potrebno 2,5 ng cfDNA.

Radi sigurnosti u PCR reakcije i izostanka kontaminacije, miliQ voda je korištena kao negativna kontrola.

4.2.5. Bisulfitna konverzija izolirane cfDNA

Obzirom da bi pirosekvenciranjem bila analizirana samo metilirana mjesta, bisulfitnom konverzijom smo nemetilirane citozine pretvoriti u uracile. Učinjeno je komercijalnim kitom EpiTect® Bisulfite Kit (Qiagen, Njemačka) prema uputama proizvođača. Prema uputama proizvođača su pripremljene kemikalije, i dodana je DNA uzorka u PCR tubice, voda slobodna od Rnaza (engl. *RNase free water*), bisulfitni mix-a (sadrži natrijev bisulfit) i DNA zaštitni pufer (engl. *DNA protect buffer*). Kod cfDNA masa konvertirane DNA je iznosila nešto manje od 500 ng zbog manjih koncentracija izolata. Nikad nije bilo manje od preporučenog minimuma cfDNA od 1 ng iako je bilo manje konvertirane cfDNA. Potom su dodane sve komponente u reakcijsku smjesu, PCR tubice su vorteksirane, spinane i stavljene u uređaj CFX96 Touch Real-Time PCR Detection System (Bio-Rad Laboratories, Njemačka). PCR reakcija je učinjena kako je preporučeno: trostruka izmjena denaturacije tijekom 5 min pri 98 °C i inkubacije pri 60 °C (prvi put 25 min, drugi 85 min i treći 175 min) te čuvanje uzoraka na 20 °C. Po završetku PCR reakcije, sadržaj svake tubice je spinan i prebačen u novu 1,5 mL tubicu gdje je dodan BL pufer koji je prethodno pomiješan sa *carrier* RNA. Za izolaciju i vezanje DNA na kolone je potreban BL pufer, dok *carrier* RNA pospješuje vezanje na kolonu malih količina DNA i DNA koja je fragmentirana. 100 % etanol je dodan u tubice i nakon 10 s vorteksiranja, svi uzorci su prebačeni na MinElute DNA spin kolone koje su umetnute u kolekcijske tubice. Centrifugiranje kolone na 20 000 g od 1 min je učinjeno nakon toga (isti uvjeti primijenjeni su sve do elucije DNA s kolone). Izbačen je filtrat a kolona je isprana s BW puferom koji uklanja ostatke natrijevog bisulfita a zatim je ponovno učinjeno centrifugiranje. Dobiveni filtrat je izbačen, a na kolonu je nanesen desulfonacijski BD pufer. Kolone su inkubirane na sobnoj temperaturi 15 min. Nakon centrifugiranja na kolone je dva puta nanesen BW pufer praćen korakom centrifugiranja. Nakon

toga nanosen je 100 % etanol, kolone su centrifugirane te su prebačene u čiste koleksijske tubice. Elucijski pufer je dodan na kolone i potom inkubacija na sobnoj temperaturi od 1 min i centrifugiranje na 15 000 g. Volumen pufera kojim se eluirala bisulfitno konvertirana DNA s kolone je varirao jer je ovisio o početnoj količini DNA u izolatu. Dva puta je učinjena elucija a krajnji volumen eluata se podijelio na dva jednaka dijela. 10 µL je minimalni volumen elucijskog pufera koji je nanosen na kolone. Po završetku bisulfitne konverzije svi uzorci su spremljeni na – 80 °C do daljnje analize.

4.2.6. PCR (lančana reakcija polimerazom)

Postupak lančane reakcije polimerazom (engl. *Polymerase Chain Reaction*, PCR) je učinjen na bisulfitno konvertiranoj DNA da se dobije više DNA fragmenta. Korišten je komercijalni kit kemikalija PyroMark® PCR Kit (Qiagen, Njemačka), prema uputama proizvođača. Dodano je u svaku reakcijsku smjesu 12,5 µL Master Mix-a, 2,5 µL koncentrata CoralLoad-a, 0,5 µL 10 µM forward početnica, 0,5 µL 10 µM reverse početnica te vode i uzorka bisulfitno konvertirane DNA u ukupnom volumenu od 9 µL u reakciju za umnažanje *NANOG* fragmenta. U reakciju za umnažanje *OCT3/4*, u svaku reakcijsku smjesu dodano je 12,5 µL Master Mix-a, 1 µL mgCl₂, 2,5 µL koncentrata CoralLoad-a, 0,5 µL 10 µM forward početnica, 0,5 µL 10 µM reverse početnica te vode i uzorka bisulfitno konvertirane DNA u ukupnom volumenu od 8 µL. U slučaju cfDNA čije su koncentracije bile manje, V dodanog uzorka bio je između 1 µL i 8 µL, tj. onoliko da bi u reakciji bilo 2,5 ng DNA.

MiliQ voda korištena je kao negativna kontrola. Radi pirosekvenciranja u PCR reakciju stavljene su dvije komercijalne kontrole (EpiTect PCR Control DNA Set, Qiagen, Njemačka), jedna je sadržavala potpuno metiliranu, bisulfitno konvertiranu DNA, dok je druga sadržavala potpuno

nemetiliranu, bisulfitno konvertiranu DNA. Sve kontrole dodane su u volumenu od 1 μ L. PCR reakcija odvijala se u uređaju CFX96 Touch Real-Time PCR Detection System (Bio-Rad Laboratories, Njemačka) i C1000 Touch Thermal Cycler (Bio-Rad, Njemačka) pri sljedećim uvjetima: početna denaturacija pri 95 °C tijekom 15 min, zatim 45 ciklusa od po 30 sekundi denaturacije (94 °C), vezanja početnica (56 °C) i sinteze lanca (72 °C) te završne elongacije pri 72 °C u trajanju od 10 minuta.

Svi uzorci nakon PCR reakcije pohranjeni u na + 4 °C do daljnje analize koja je uslijedila sljedeći dan.

4.2.7. Pirosekvenciranje

Za pirosekvenciranje PCR produkta bisulfitno konvertirane DNA, koristio se pirosekvencer Pyromark Q24 Advanced (Qiagen, Njemačka) i kemikalije PyroMark Q24 Advanced CpG Reagents (Qiagen, Njemačka).

U računalnom programu PyroMark Q24 Advanced Software (Qiagen) za svaki gen napravljeni su eseji za pirosekvenciranje čime je utvrđen redoslijed dodavanja nukleotida u reakcijsku smjesu s obzirom na sekvencu koja se analizira. Eseji su pohranjeni na *USB stick* koji je bio umetnut u pirosekvencer kako bi se sekvenciranje moglo odviti prema zadanom eseju. Sve kemikalije i uređaji potrebni za pirosekvenciranje (pirosekvencer, grijaća ploča, miješalica) izvađeni su iz hladnjaka i uključeni 30 min prije početka rada prema uputama proizvođača. Pripremljena je radna postaja PyroMark® Q24 Vacuum Workstation što uključuje, punjenje odgovarajućih posudica 70 % etanolom, destiliranom vodom te proizvođačevom denaturacijskom otopinom (engl. *denaturation buffer*) i puferom za ispiranje (engl. *wash buffer*). Reakcijska smjesa sa streptavidinom obloženim sefarnim kuglicama (Streptavidin Sepharose® High Performance,

GE Healthcare, Švedska) je pripremljena i reakcijska smjesa sekvencijske početnice prema uputama proizvođača (Tab 6.)

Tablica 6. Komponente i volumeni reakcijske smjese za vezanje biotiniziranih PCR produkata na sefarozne kuglice i za vezanje početnica.

Komponenta reakcijske smjese	Volumen po uzorku (μL)	
Sefarozne kuglice	2	PCR pločica
Pufer za vezanje (<i>PyroMark binding buffer</i>)	40	
miliQ voda	18	
PCR produkt	20	
Pufer za prijanjanje (<i>PyroMark annealing buffer</i>)	19,25	PyroMark Q24 pločica
Počelnica za sekvenciranje	0,75	

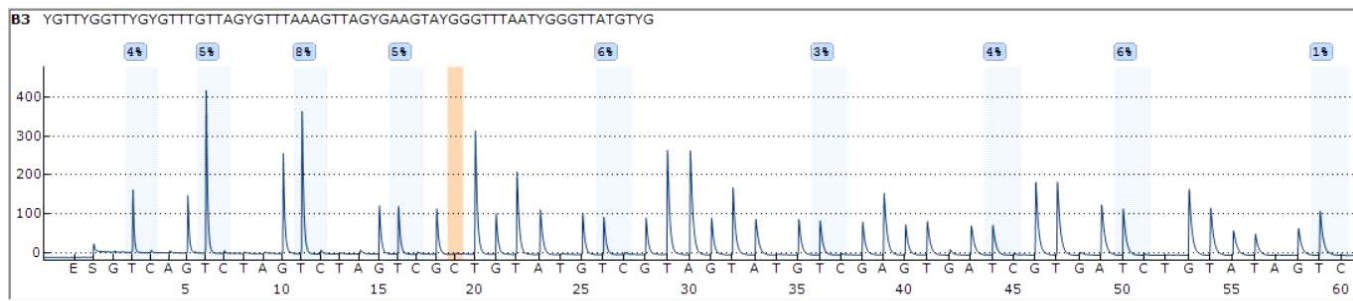
U svaku jažicu PCR ploče s 24 jažice je dodano 60 μL reakcijske smjese sa sefaroznim kuglicama. Dodano je po 20 μL PCR produkta još u svaku jažicu i nakon toga je pločica zatvorena samoljepljivom folijom i stavljena je na mješalicu na 1400 rpm na 10 min. Taj postupak omogućuje vezanje PCR produkata na sefarozne kuglice. U pripremljen spremnik za pirosekvenciranje (PyroMark® Q24 Cartridge, Qiagen, Njemačka) je dodan odgovarajući volumen smjese enzima (DNA polimeraza, ATP sulfurilaza, luciferaza i apiraza), supstrata (adenozin 5' fosfosulfat i luciferin) i nukleotida, prema eseju koji je kreiran u gore spomenutom programu za svaki pojedini gen. Spremnik je lagano prolupkan kako bi se sve kemikalije spustile na dno i stavljen je na odgovarajuće mjesto u pirosekvencer. U svaku od 24 jažice ispipetirano je 20 μL reakcijske smjese sekvencijske početnice i PyroMark Q24 pločica za pirosekvenciranje je bila spremna. Nakon što su se PCR produkti tresli 10 min na miješalici, spremnik za pirosekvenciranje i PyroMark Q24

pločica su pripremljeni a PCR ploča s produktima prebačena je na radnu postaju. Vakuumpumpa je uključena na 20 s, a u jažice PCR ploče su uronjeni filter nastavci kako bi se sefrozne kuglice koje na sebi sadrže PCR produkte vezale na filter nastavke. Filter nastavci su provedeni kroz niz na sljedeći način, 70 % etanol na 5 s (ispiranje nevezanih DNA koje nisu biotinizirane), denaturacijski pufer na 5 s (razdvajanje lanaca DNA pri čemu samo biotinizirani lanac ostaje vezan za sefroznu kuglicu) te pufer za ispiranje na 10 s, i sušenje filter nastavaka na zraku u okomitom položaju 5 s. Filter nastavci su postavljeni točno iznad jažica PyroMark Q24 pločice te su lagano spuštteni u jažice prilikom čega se isključio vakuum. Laganom trešnjom filter nastavaka 30-ak s, sefrozne su kuglice s PCR produktima pale u pločicu. Na grijaću ploču ugrijanu na 80 °C je stavljena pločica i inkubirana 5 minuta. Nakon inkubacije na grijaćoj ploči, PyroMark Q24 pločica postavljena je na odgovarajuće mjesto u pirosekvencer i pokrenut je esej koji sadrži korake pirosekvenciranja za svaki gen.

4.2.8. Analiza podataka dobivenih pirosekvenciranjem

Nakon završetka pirosekvenciranja, dobiveni su pirogrami koji grafički prikazuju metilaciju svih analiziranih CpG-ova u svakom pojedinačnom uzorku. Dobiven je postotak metilacije za svaki analizirani CpG. Na osnovi kontrole bisulfitne konverzije, negativnih kontrola i amplitude dobivenih pikova je procijenjena kvaliteta rezultata. Za analizu rezultata računalni program provodi kontrolu kvalitete analize tako što koristi pikove koji ne pripadaju CpG-u kao referentne pikove te mjeri koliko se oni dobro uklapaju u teoretski pikogram koji je generiran iz originalne sekvence koja je zadana u eseju. Pikovi varijabilnih pozicija koji su prošli granicu intenziteta svjetlosnog signala od 50 RLU (engl. *relative light units*) su smatrani zadovoljavajućim, iako su

gotovi svi bili značajno iznad te vrijednosti. Primjer dobivenih pirograma nalazi se na slici 6. Analizirani su uzorci cfDNA iz ejakulata preoperativnih i postoperativnih uzoraka pacijenata.



Slika 6. Primjer dobivenih pirograma i prikaz kvalitete analize koji je izbacio software.

4.2.9. Imunohistokemijsko bojenje

Predmetna stakla s parafinskim rezovima seminoma s okolnim zdravim tkivom, debljine 3 μm grijana su 60 min u termostatu na 55 $^{\circ}\text{C}$. Deparafinizirana su prema sljedećim uvjetima: 10 min u ksilolu I, 10 min u ksilolu II, 5 min u 100 % etanolu I, 5 min u 100 % etanolu II, 5 min u 90 % etanolu I, 5 min u 90 % etanolu II, 5 min u 70 % etanolu I i potom hidrirana 5 min u destiliranoj vodi. Otvaranje antigena (engl. *antigen retrieval*) postignuto je 30 minutnim kuhanjem stakala u odgovarajućem puferu. Za analizu proteinske ekspresije *NANOG* i *OCT3/4* korištena je otopina komercijalnog citratnog pufera (Citate pH 6, Dako, Agilent Technologies, Njemačka).

Nakon kuhanja uslijedilo je hlađenje u trajanju od 30 min te ispiranje u tris puferiranoj fiziološkoj otopini (engl. *tris-buffered saline*, TBS; 50 mM Tris, 150 mM NaCl, pH 7.5) u trajanju od 5 min.

Stakla su izvađena iz pufera i tkiva su zaokružena parafinskim markerom kako bi se otopine koje će se stavljati na stakla zadržale na njima.

Na stakla je prvo nanesen 5 % goveđi serumski albumin (engl. *bovine serum albumin*, BSA, Sigma-Aldrich, SAD) kako bi se spriječilo nespecifično vezanje. Nakon inkubacije od 20 min, BSA je uklonjen i nanesen je primarno protutijelo koje je razrijeđeno s otopinom TBS-a (0.1 % Tween 20, 1 % BSA) prema tablici 7. Stakla s nanesenim primarnim protutijelom stavljena su na +4 °C preko noći. Sljedeći dan, uzorci su isprani u TBS-u (5 x po 5 min na miješalici). Nakon toga, na rezove je nanesena 3 %-tna otopina H₂O₂ te su rezovi ostavljeni u mraku na 20 min radi inaktivacije endogenih peroksidaza. Zatim su stakla 3 puta ispirana u TBS-u nakon čega je na njih nanesena otopina sekundarnog protutijela, 1 (TBS) : 1 (sekundarno protutijelo, Dako REAL EnVision Detection System, K5007, Agilent Technologies, Njemačka).

Stakla su bila inkubirana sa sekundarnim protutijelom 60 min na 37 °C, nakon čega je opet uslijedilo ispiranje u TBS-u, 3 puta po 5 min. Na stakla je nanesen 3,3-diaminobenzidin tetrahidroklorid (DAB, Dako REAL EnVision Detection System, K5007, Agilent Technologies, Njemačka) u trajanju od 6 min, radi vizualizacije reakcije antigen-protutijelo. Suvišak DAB-a uklonjen je 5 - minutnim ispiranjem destiliranom vodom. Sa svrhom dobivanja kontrastnog bojanja, stakla su obojana hematoksilinom (BioGnost, Hrvatska) u trajanju od 10 s pa isprana destiliranom vodom i vodom iz slavine pod mlazom u trajanju od 8 min.

Potom je bilo završno ispiranje u destiliranoj vodi od 5 min, nakon čega je slijedilo dehidriranje u sljedećem nizu otopina: 70 % etanol, 96 % etanol II, 96 % etanol I, 100 % etanol I, 100 % etanol II, ksilol II, ksilol III. Tkiva su zaštićena ljepilom i pokrovnim staklom.

Prilikom svake ture imunohistokemijskog bojanja korištene su odgovarajuće pozitivne i negativne kontrole za svako protutijelo, prema Tablici 7.

Tablica 7. Protutijela korištena za imunohistokemijsko bojanje i njihove karakteristike.

Primarno protutijelo	Klon	Uzgojeno u	Razrjeđenje	Proizvođač	Pozitivna kontrola	Negativna kontrola
OCT3/4	ab109183	Zecu	1:750	Abcam	Seminom	kolorektalni karcinom
NANOG	ab106465	Zecu	1:500	Abcam	Seminom	debelo crijevo

4.2.10. Morfološka analiza imunohistokemijskog bojanja

Uz pomoć svjetlosnog mikroskopa marke Olympus, model Bx51 spojenim s digitalnim fotoaparatom, učinjena je morfološka analiza preparata od strane dva iskusna nezavisna patologa. Nuklearno smeđe obojenje smatralo se pozitivnom reakcijom za OCT3/4 i NANOG. Reakcija je analizirana pod velikim vidnim povećanjem mikroskopa (400x). Postotak imunoreaktivnih stanica određen je na sljedeći način: 0 (nema signala), 1 (1 - 10 % pozitivnih stanica), 2 (> 10 - 25 % pozitivnih stanica), 3 (> 25 - 50 % pozitivnih stanica), 4 (> 50 - 75 % pozitivnih) i 5 (> 75 % pozitivnih stanica). Intenzitet reakcije je gradiran kao 0 (nema reakcije), 1 (blaga reakcija), 2 (umjereni reakcija) ili 3 (snažna reakcija). Proteinska ekspresija je izražena semikvantitativno kao imunoreaktivni indeks (engl. *immunoreactivity score*, IRS) koji je jednak umnošku razmjera obojenja i intenziteta reakcije, čime je dobivena skala od 0 do 15. Proteinska ekspresija je analizirana u okolnom tkivu sa očuvanom spermatogenezom (ZDR), premalignoj leziji (GCNIS) i seminomskom tkivu (SE).

4.2.11. Statistička obrada podataka

Rezultati dobiveni imunohistokemijom analizirani su pomoću Mann-Whitneyjevog testa s Bonferronijevom korekcijom (*Mann Whitney U test with Bonferroni correction*) i Kruskal-Wallis-a s Dunn-ovim testom višestrukih usporedbi (*Kruskal-Wallis test with Dunn's multiple comparisons test*). Statistički značajni rezultat je smatran kada je $p < 0,05$.

Razlike u razini metilacije *OCT3/4* i *NANOG* između između dvije skupine s uparenim uzorcima detektirane su Wilcoxon-ovim testom uparenih rangova (*Wilcoxon matched-pairs signed rank test*). Razlike između više skupina procijenjene su ili s Kruskal-Wallis-ovim testom s Dunn-ovim testom višestrukih usporedbi (*Kruskal-Wallis test with Dunn's multiple comparisons test*) ako skupine nisu bile uparene ili s Friedmanovim testom s Dunnovim testom višestrukih usporedbi (*Friedman test with Dunn's multiple comparisons test*) kod uparenih skupina. Rezultat se smatrao statistički značajnim kada je $p < 0,05$.

Za izračunavanje korelacije koristio se Spearman-ov neparametrijski koeficijent korelacije. Rezultat se smatrao statistički značajnim ako je $p < 0,05$.

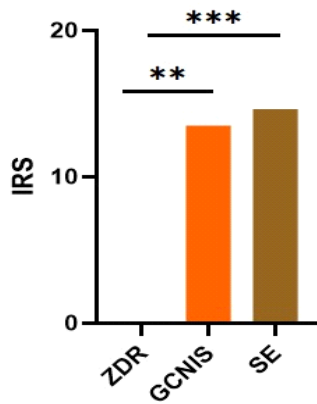
5. REZULTATI

5.1. Analiza kliničkih i patohistoloških parametara

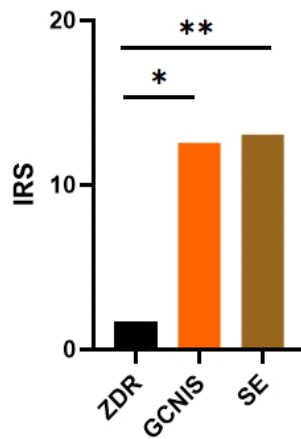
Srednja dob pacijenata iznosila je 36,07 (raspon 21 - 49) godina. Prema TNM klasifikaciji tumora testisa, od ukupnog broja pacijenata, 10 (71,4 %) je klasificirano kao pT1, 3 (21,4 %) kao pT2 i 1 (7,2 %) kao pT3 bolest.

5.2. Proteinska ekspresija izabranih gena u tkivu pacijenata

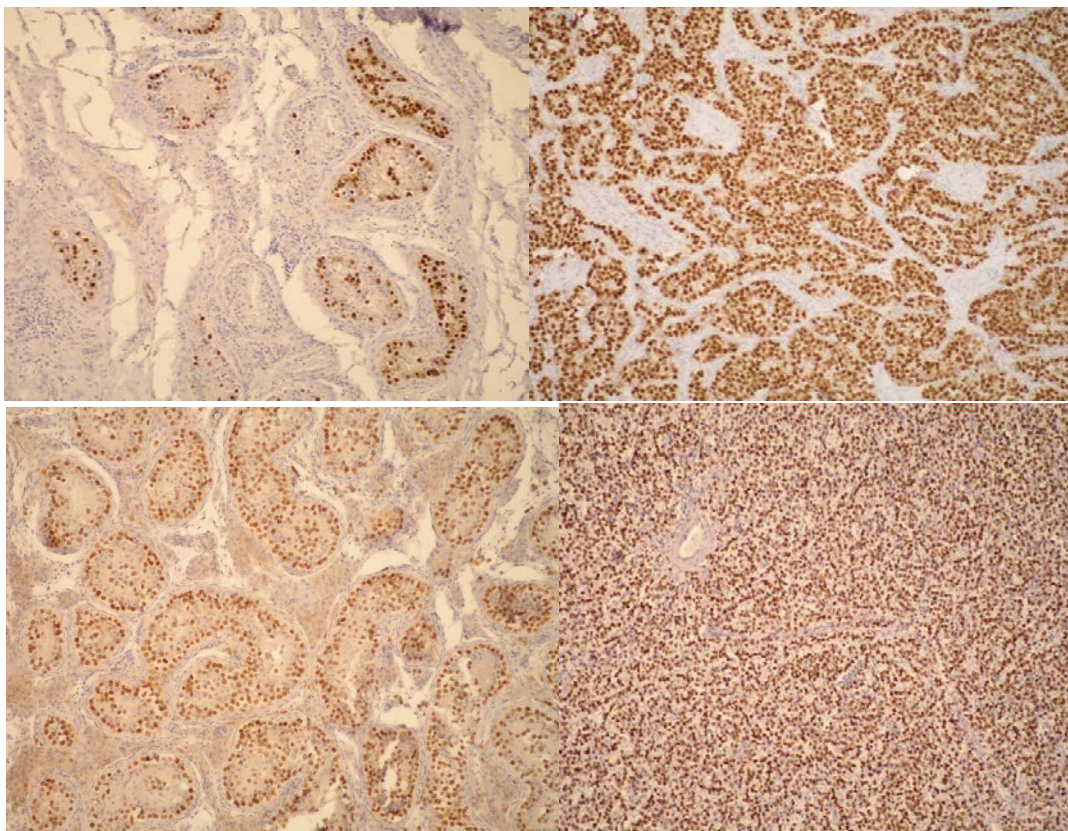
Slika 7, 8 i 9 prikazuju izraženost OCT3/4 i NANOG proteina u tkivu seminoma, GCNIS-u i tkivu održane spermatogeneze. Proteinska izraženost *OCT3/4* i *NANOG* statistički se značajno razlikovala u GCNIS-u s obzirom na ZDR i u SE s obzirom na ZDR. Oba navedena markera pokazuju snažnu difuznu izraženost proteina u stanicama seminoma i *in situ* leziji (više od 75 % pozitivnih stanica) dok izraženost u kanalčićima s održanom spermatogenezom nedostaje.



Slika 7. Proteinska ekspresija *OCT3/4* gena u tkivu seminoma, GCNIS i tkivu s očuvanom spermatogenezom (ZDR), Kruskal -Wallis test ($**p < 0,01$, $***p < 0,001$).



Slika 8. Proteinska ekspresija *NANOG* gena u tkivu seminoma, GCNIS i tkivu s očuvanom spermatogenezom (ZDR), Kruskal -Wallis test ($*p < 0,05$, $**p < 0,01$).

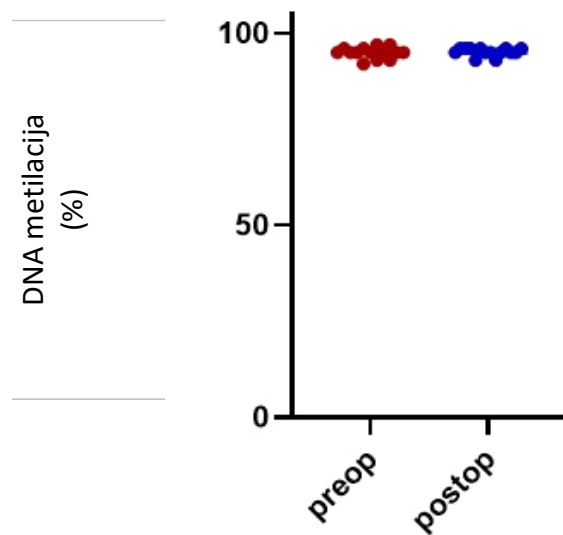


Slika 9. Imunohistokemijsko bojanje nuklearna pozitivna reakcija; A. *OCT3/4* u *in situ* komponenti (100 x), B. *OCT3/4* u seminomu, C. *NANOG* u *in situ* komponenti (100 x), D. *NANOG* u seminomu (100 x)

5.3. Analiza metilacije u uzorcima ejakulata

5.3.1. *OCT3/4*

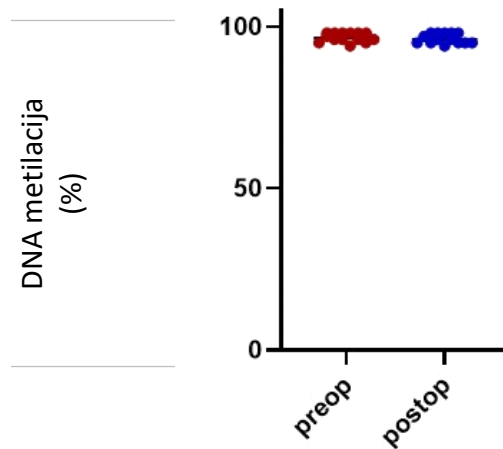
Analiza metilacije CpG mjesta u promotorskoj regiji *OCT3/4* gena pirosekvenciranjem pokazuje hipermetilaciju u uzorcima ejakulata, ali usporedbom u preoperativnim i postoperativnim uzorcima ejakulata nije detektirana statistički značajna razlika u metilaciji, a što je prikazano na slici 10.



Slika 10. Analiza metilacije *OCT3/4* u preoperativnim i postoperativnim uzorcima ejakulata, Wilcoxon matched-pairs rank test ($p \geq 0,05$).

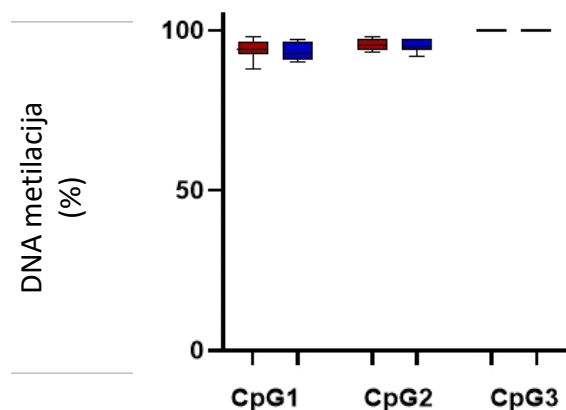
5.3.2. *NANOG*

U analizi prosječne metilacije CpG mjesta u promotorskoj regiji *NANOG* gena koja je dobivena pirosekvenciranjem, u preoperativnim i postoperativnim uzorcima ejakulata pronađena je hipermetilacija, ali nije detektirana statistički značajna razlika između tih uzoraka, a što je prikazano na slici 11.



Slika 11. Metilacija *NANOG* u preoperativnim i postoperativnim uzorcima ejakulata, Wilcoxon matched-pairs rank test ($p \geq 0,05$).

Analiza metilacije tri CpG otoka za *NANOG* u preoperativnim i postoperativnim uzorcima ejakulata potvrdila je hipermetilaciju u obje vrste uzoraka, ali statistički značajna razlika nije detektirana ni na jednom od 3 analizirana CpG otoka kako je i prikazano na slici 12.

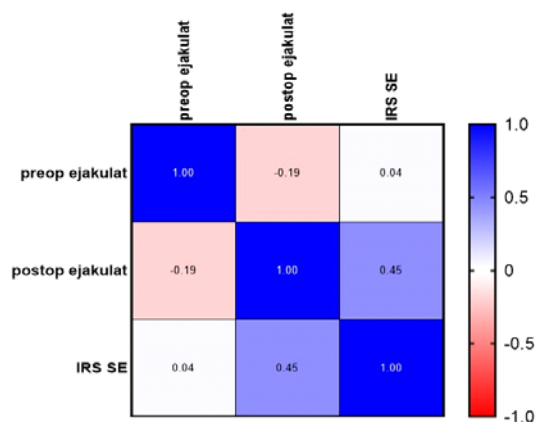


Slika 12. Analiza metilacije tri CpG otoka u promotorskoj regiji *NANOG* gena u preoperativnim i postoperativnim uzorcima ejakulata, Friedman-ov test, ($p \geq 0,05$).

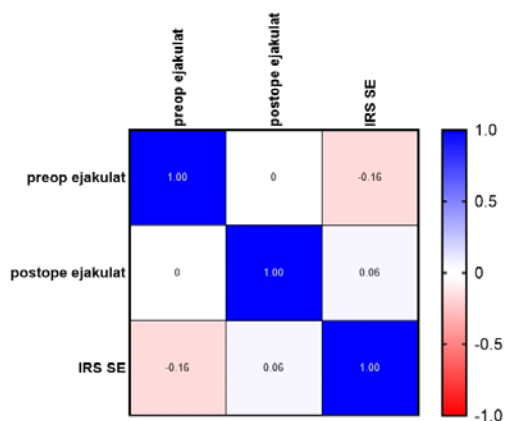
5.4. Usporedba proteinske ekspresije i metilacije promotora odabranih gena u cfDNA ejakulata pacijenata sa seminomom testisa

Spearman-ovim koeficijentom korelacije uspoređeni su metilacijski obrasci *OCT3/4* i *NANOG* gena u uzorcima ejakulata i tkiva pacijenata te je za *OCT3/4* detektirana pozitivna korelacija između metilacije cfDNA u preoperativnim uzorcima i proteinskoj ekspresiji, ali korelacija nije pokazivala statističku značajnost. U slučaju korelacije metilacije cfDNA u postoperativnim uzorcima i proteinske ekspresije u tkivu seminoma nađena je pozitivna korelacija, ali bez statističke značajnosti. U slučaju *NANOG*-a uočena je negativna korelacija između metilacije

cfDNA u preoperativnim uzorcima i proteinske ekspresije, dok je korelacija između metilacije cfDNA u postoperativnim uzorcima i proteinske ekspresije u tkivu bila pozitivna. Ni jedna detektirana korelacija nije bila statistički značajna, a što je prikazano na slikama 13 i 14.



Slika 13. Korelacija razine metilacije *OCT3/4* u uzorcima cfDNA iz ejakulata i razine proteina *OCT3/4* u tkivu seminoma. Plava boja predstavlja pozitivnu korelaciju, a crvena negativnu. Spearman-ov koeficijent korelacije, ($p \geq 0,05$).



Slika 14. Korelacija razine metilacije *NANOG* u uzorcima cfDNA iz ejakulata i razine proteina *NANOG* u tkivu seminoma. Plava boja predstavlja pozitivnu korelaciju, a crvena negativnu. Spearman-ov koeficijent korelacije, ($p \geq 0,05$).

6. RASPRAVA

Tumori testisa, iako rijetki, najučestaliji su solidni tumori u mladih odraslih muškaraca europskog podrijetla. Predstavljaju miješanu skupinu tumora koji nastaju kao poremećaj u razvoju zametnih stanica. Nastaju iz premaligne lezije, GCNIS, i dijele se na dvije velike skupine: seminome i miješanu grupu ne seminoma. Obzirom se javljaju u germinativnoj dobi muškarca predstavljaju ozbiljan javnozdravstveni problem. Najveći broj tumora dijagnosticira se kao lokalizirana bolest, ali ipak približno 30 % pacijenata se prezentira s regionalnim i udaljenim metastazama, što zahtijeva dodatnu terapiju koja može imati implikacije na kvalitetu života te dugoročne posljedice (114). Za dijagnostiku tumora testisa se osim kliničkog pregleda i UZV, koriste i klasični serumski tumorski biomarkeri AFP, HCG i LDH. Povišene razine ovih tumorskih biomarkera u serumu sugeriraju stadij same tumorske bolesti, no iako lako dostupni analizi klasični tumorski biomarkeri nisu dovoljno senzitivni. Povišene razine LDH i HCG se mogu naći kod čistih seminoma testisa, ali po nekim radovima čak do 70 % tih tumora nema povišene vrijednosti ni jednog biomarkera. Ovoj metodi manjka i specifičnost jer sva tri tumorska biomarkera mogu biti povišena i u nekim drugim stanjima (115). Približno 60 % pacijenata s TGCT se prezentira s povišenim klasičnim tumorskim biomarkerima, što ostavlja 40 % pacijenata s tvorbom u testisu za koju ne možemo sa sigurnošću reći radi li se o TGCT ili nekoj drugoj bolesti. To je osobito važno u seminomima koji samo u 18 - 31 % imaju povišene vrijednosti HCG, a AFP je uvijek negativan (116). Bez obzira na nedostatke klasičnih serumskih tumorskih biomarkera, oni se rutinski uzimaju i prate, preoperativno i postoperativno te imaju svoje mjesto u TNM klasifikaciji tumora testisa pri čemu S stadij označava vrijednosti tumorskih biomarkera.

Biopsija tkiva je zlatni standard za potvrdu dijagnoze seminoma, međutim, biopsija testisa je kontroverzan pristup s potencijalnim komplikacijama, kao i potencijalnim širenjem samog tumora

te se stoga kod tumora testisa najčešće izbjegava. Naglasak istraživanja potencijalnih novih tumorskih biomarkera jest na bržoj i sigurnijoj preoperativnoj dijagnostici, pa i mogućem probiru populacije te praćenju pacijenata postoperativno, nakon kirurškog i onkološkog liječenja, te dijagnostici relapsa osnovne bolesti, uz manju upotrebu standardnih dijagnostičkih radioloških snimanja (117). Prognostički biomarkeri su iznimno važni u stadiju I tumora testisa jer se tako može izbjeći prekomjerno onkološko liječenje pacijenata koji nikad ne bi ni imali diseminiranu bolest, a prema sadašnjim standardima liječenja primaju adjuvantnu kemoterapiju sa svim potencijalnim rizicima nuspojava terapije (118). Sadašnji prognostički faktori za čiste seminome testisa se baziraju na patohistološkim promjenama u samom tumoru, limfovaskularnoj invaziji, veličini tumora te infiltraciji rete testisa. U navedenom algoritmu otvara se puni prostor za nove neinvazivne dijagnostičke biomarkere koji bi mogli poboljšati stupnjevanje same bolesti (119). U postkemoterapijskim protokolima procjenjuje se stadij bolesti te nekroza i fibroza, kao i ostatni vijabilni tumor, markeri koji bi signalizirali prisutnost ostatnog tumora uvelike bi olakšali odluke o potrebi daljnjeg liječenja (120).

Sve navedeno je dovelo do istraživanja novih potencijalnih biomarkera za tumore testisa kao i do istraživanja neinvazivnih dijagnostičkih metoda kao što je istraživanje tekućinskih biopsija od kojih je najviše istražena plazma. Istraživanje tekućinskih biopsija kod TGCT je među najaktivnijim istraživačkim područjima s dva vrlo obećavajuća područja istraživanja, kao što su cfDNA i miRNA koje se nalaze u plazmi zbog raspada tumorskih stanica. Tekućinske biopsije kao neinvazivna dijagnostička metoda je u nekim drugim tumorima, kao što je karcinom pluća već poznata i priznata. Područje istraživanja cfDNA iz krvi kao potencijalnog biomarkera u dijagnostici i praćenju same bolesti TGCT vrlo je aktivno te se zna da ti tumori (i seminomi i neseminomi) imaju povišene apsolutne vrijednosti cfDNA u usporedbi s kontrolnim skupinama i

to s 88 % senzitivnosti i 97 % specifičnosti, bez obzira na status klasičnih serumskih tumorskih biomarkera.

Ejakulat je kao tekućinska biopsija nešto manje istražen te se u novije vrijeme pojavljuju istraživanja cfDNA u ejakulatu muškaraca s karcinomom prostate kao mogućim alatom u dijagnostici i prognozi tumora (121). Ejakulat kao tekućinska biopsija kod tumora testisa je gotovo neistraženo područje.

U našem istraživanju odlučili smo se za ejakulat kao relativno lako dostupnu i neinvazivnu metodu prikupljanja tekućinske biopsije s potencijalnim vrijednim informacijama o seminomima testisa. Istraživali smo 2 gena *OCT3/4* i *NANOG* kao potencijalne biomarkere za seminome obzirom su ti markeri snažno izraženi u tkivu tumora testisa, kao i u premalignoj *in situ* komponenti te se može očekivati njihova povišena prisutnost i u ejakulatu. Pretraživanjem nama dostupne literature do sada ne postoji rad koji je istraživao metilaciju cfDNA izolirane iz ejakulata kod pacijenata sa seminomima testisa.

Istraživanje imunohistokemijske izraženosti biomarkera za GCNIS i posljedične TCGT proizašle iz GCNIS je odavno poznato. Prvi imunohistokemijski biomarker koji je istraživan bio je *PLAP* (engl. *placental-like alkaline phosphatase*) koji se koristio u istraživanju životinjskih modela još od 1984. (122). Daljnja istraživanja su dovela do velikog broja novootkrivenih embrionalnih faktora koji su uključeni u regulaciju pluripotencije kao što su *OCT3/4*, *NANOG*, *SoX2*, *REX1*, *UTF1* ili *LIN28* a imaju visoku ekspresiju u GCNIS i TGCT (123). Veliki broj studija je dokazao ekspresiju gena *OCT3/4* i *NANOG* u seminomima te se ti markeri koriste i kao rutinski paneli u dijagnostici seminomskih i pojedinih neseminomskih komponenti TGCT-a. Premaligne lezije također pokazuju izraženost oba gena sugerirajući da GCNIS zadržavaju karakteristike embrionalnih matičnih stanica (124).

U našem istraživanju potvrđene su navedene spoznaje te je dobivena snažna difuzna nuklearna reakcija u *in situ* promjeni, kao i u tkivu seminoma u svim pregledanim uzorcima. *OCT3/4* i *NANOG* pokazuju imunohistokemijsku izraženost i u komponenti embrionalnog karcinoma te ta dva biomarkera nisu dovoljna za razlikovanje navedenih komponenti već se u dijagnostici i analizi prema sadašnjim algoritmima koriste dodatni paneli imunohistokemijskih biomarkera.

Danas se smatra da je GCNIS kao premaligna lezija iz koje nastaju TGCT u stvari primordijarna zametna stanica (PGC) koja je tijekom razvoja zastala u svojoj diferencijaciji prema spermatogoniji te je zadržala svojstva hipometiliranog genoma, a što znači da su geni matičnosti ostali izraženi. Smatra se da su *OCT3/4* i *NANOG* jedni od ključnih gena matičnosti u održavanju pluripotencije PGC (125). Nekoliko studija je dokazalo minimalnu ili potpunu hipometilaciju u seminomima, ali i hipermetilaciju u specifičnim genskim promotorima u neseminomima, pogotovo u teratomu, što sugerira da je stupanj diferencijacije stanice povezan s metilacijskim statusom genoma (126).

Dokazano je da seminomi imaju izrazito nisku razinu hipermetiliranih CpG otoka, dok neseminomi imaju metilirane CpG otoke kao ostali karcinomi somatske osnovne stanice. Također se zna da su seminomi visoko hipometilirani u odnosu na neseminome i ove epigenetske razlike pokazuju normalnu razvojnu promjenu kod PGC od hipometiliranog do normalno metiliranog genoma. To se objašnjava razvojem različitih epigenetskih fenotipova na osnovi kojih se javlja promjena prije metilacije PGC genoma koji stvara CIS koji će se razviti u seminom s visoko hipometiliranim genomom, bez hipermetilacijskih otoka CpG (127).

Stanice CIS-a kao PGC stanice i gonocite, izražavaju faktore transkripcije koji su povezani s pluripotencijom embrionalnih zametnih stanica, kao što su *OCT3/4*, *NANOG*, *T1A-2*, *MYCL1*, *GDF3*, *LIN28-A*, *DPPA4*, *DPPA5*, *KIT* i *AP-2g* (128).

U našem istraživanju je analiza proteinske ekspresije u tkivu pacijenata uključenih u istraživanje napravljena kako bismo potvrdili da su *OCT3/4* i *NANOG* eksprimirani u premalignoj leziji (GCNIS) i seminomskom tkivu (SE) uključenih pacijenata dok je izraženost u kanaliciima s održanom spermatogenezom (ZDR) odsutna, a što indirektno potvrđuje uredan metilacijski status navedenih gena u zdravom tkivu kanalića testisa.

Vodeći se analogijom povišene koncentracije cfDNA u plazmi pacijenata s različitim karcinomima, kao što je karcinom kolona, dojke, jetre i pankreasa, a što se pokazalo kao odličan izvor analize metilacijskih obrazaca za različite gene tumora očekivali smo hipometilaciju gena *OCT3/4* i *NANOG* u cfDNA preoperativnih uzoraka ejakulata pacijenata sa seminomom, u odnosu na postoperativne uzorke. Međutim, analiza prosječne metilacije CpG mjesta u promotorskoj regiji *OCT3/4* i *NANOG* gena pirosekvenciranjem, u preoperativnim i postoperativnim uzorcima ejakulata pokazala je hipermetilaciju, a također nije detektirana statistički značajna razlika između tih uzoraka.

Hipometilacijski obrazac gena *NANOG* i *OCT3/4* u tkivu seminoma nije uočen u cfDNA tekućinske biopsije ejakulata, a što se može objasniti činjenicom da se slobodna DNA (cfDNA) nalazi u tekućinskim biopsijama plazme, pa tako i ejakulata zbog nekroze i raspadanja tumorskih stanica, ali i netumorskih stanica. Obzirom su *OCT3/4* i *NANOG* izrazito metilirani u diferenciranim zdravim stanicama, iznos tumorske cfDNA nije u ovakvoj biopsiji prisutan u dovoljnoj količini da bi se detektirao u uzorku (129). Također smo Spearman-ovim koeficijentom korelacije usporedili metilacijski obrazac cfDNA s proteinskom ekspresijom *OCT3/4* i *NANOG* gena u uzorcima ejakulata i tkiva pacijenata te je za *OCT3/4* detektirana pozitivna korelacija između metilacije cfDNA u preoperativnim uzorcima i proteinskoj ekspresiji, ali korelacija nije pokazivala statističku značajnost. U slučaju *NANOG*-a uočena je negativna korelacija između

metilacije cfDNA u preoperativnim uzorcima i proteinske ekspresije, dok je korelacija između metilacije cfDNA u postoperativnim uzorcima i proteinske ekspresije u tkivu bila pozitivna. Ni jedna detektirana korelacija nije bila statistički značajna.

U zaključku ovog rada želimo naglasiti vrijednost ovog istraživanja kao jednog od prvih koje prikazuje prisutnost cfDNA u ejakulatu kao tekućinskoj biopsiji te mogućnost analize u ovom slučaju *OCT3/4* i *NANOG* gena i njihovih obrazaca metilacije. Dobivene rezultate koji su bili na granici statističke značajnosti možemo protumačiti kao obećavajuće, ali su potrebne daljnje analize na većem broju uzoraka i najvjerojatnije u panelu s nekim drugim biomarkerima seminomskih tumora. Također treba naglasiti da se tehnologija izolacije i analize cfDNA kao biomarkera još razvija te će u budućnosti moći biti puno preciznija i donijeti više dragocjenih informacija.

7. ZAKLJUČAK

1. U seminomu testisa, kao i u premalignoj GCNIS leziji nađena je statistički značajna razlika u proteinskoj ekspresiji gena *OCT3/4* koji je bio pojačano izražen u odnosu na tkivo s očuvanom spermatogenezom.
2. U seminomu testisa, kao i u premalignoj GCNIS leziji nađena je statistički značajna razlika u proteinskoj ekspresiji gena *NANOG* koji je bio pojačano izražen u odnosu na tkivo s očuvanom spermatogenezom.
3. U preoperativnim i postoperativnim uzorcima ejakulata pronađena je hipermetilacija cfDNA gena *OCT3/4* te nije detektirana statistički značajna razlika u metilaciji između DNA uzoraka.
4. Metilacija cfDNA tri CpG-a promotorske regije *NANOG* u preoperativnim i postoperativnim uzorcima ejakulata pokazala su hipermetilaciju u obje vrste uzoraka te nije dobivena statistički značajna razlika ni na jednom od 3 analizirana CpG mjesta.
5. Za gen *OCT3/4* detektirana je pozitivna korelacija između metilacije cfDNA u preoperativnim uzorcima i proteinske izraženosti, iako korelacija nije statistički značajna.
6. Za gen *OCT3/4* detektirana je pozitivna korelacija između metilacije cfDNA u postoperativnim uzorcima i proteinske izraženosti, iako korelacija nije statistički značajna.
7. Za gen *NANOG* je detektirana negativna korelacija između metilacije cfDNA u preoperativnim uzorcima i proteinske izraženosti, iako korelacija nije statistički značajna.
8. Za gen *NANOG* je detektirana pozitivna korelacija između metilacije cfDNA u postoperativnim uzorcima i proteinske izraženosti, korelacija nije statistički značajna.
9. Uspješna izolacija cfDNA iz ejakulata kao tekućinske biopsije i analiza *OCT3/4* i *NANOG* gena kod pacijenata sa seminomom testisa.

8. SAŽETAK

Tumori testisa iako rijetki tumori pogađaju mladu mušku populaciju u najproduktivnijoj dobi. Seminomi čine otprilike 50% svih dijagnosticiranih tumora testisa. Dijagnoza, terapija i praćenje uključuje invazivne postupke koji utječu na kvalitetu života svakog pacijenta. Klasični tumorski biomarkeri iz krvi imaju svoje mjesto u dijagnostici i praćenju pacijenata sa seminomom ali imaju i svoja ograničenja u senzitivnosti kao i specifičnosti.

Ejakulat, kao predstavnik tekućinskih biopsija, predstavlja neinvazivni izvor informacija za pacijente sa seminomom a izolacija slobodne nestanične DNA (cfDNA) iz ejakulata pacijenata sa seminomom potencijalni izvor biomarkera za probir i praćenje pacijenata sa seminomom.

U ovom istraživanju analizirali smo obrazac metilacije gena *OCT3/4* i *NANOG* u ejakulatu pacijenata sa seminomom, preoperativno i postoperativno. Također analizirali smo i proteinsku ekspresiju istih gena u tkivu seminoma, GCNIS i okolnom tkivu sa očuvanom spermatogenezom.

Uočena je statistički značajna razlika proteinske ekspresije gena *OCT3/4* i *NANOG* i GCNIS u odnosu na okolno tkivo s očuvanom spermatogenezom. Nismo dokazali statistički značajnu razliku u metilaciji gena *OCT3/4* i *NANOG* između preoperativnih i postoperativnih ejakulata pacijenata sa seminomom testisa kao niti statistički značajnu razliku u odnosima korelacije između proteinske ekspresije i metilacije cfDNA gena.

Koliko je nama poznato, ovo je prvo istraživanje metilacije cfDNA *OCT3/4* i *NANOG* gena iz ejakulata kod pacijenata sa seminomom testisa i može poslužiti kao važan izvor informacija za daljnja istraživanja ejakulata kao tekućinske biopsije za probir i praćenje pacijenata sa tumorima testisa.

9. ABSTRACT

Cell Free DNA Methylation of *OCT3/4* and *NANOG* Gene in Semen of Patients with Testicular Seminoma, Miroslav Tomić, Zagreb, 2022.

Testicular tumors although rare tumors affect the young male population at the most productive age. Seminoma make up 50% of all diagnosed testicular tumors. Diagnosis, therapy and follow-up include invasive procedures that affect the quality of life of each patient. Classical tumor markers from the blood have their place in the diagnosis and monitoring of patients with seminoma, but they also have their limitations in sensitivity as well as specificity. Ejaculate, as a representative of liquid biopsies, is a non-invasive source of information for patients with seminoma and the isolation of cell free DNA (cfDNA) from the ejaculate of patients with seminoma is a potential source of markers for screening and monitoring patients with seminoma. In this study, we analyzed the methylation pattern of the *OCT3/4* and *NANOG* genes in the ejaculate of patients with seminoma, preoperatively and postoperatively. We also analyzed the protein expression of the same genes in seminoma, GCNIS tissue and surrounding tissue with preserved spermatogenesis. A statistically significant difference in protein expression of *OCT3/4* and *NANOG* and GCNIS was observed in relation to the surrounding tissue with preserved spermatogenesis. We did not prove a statistically significant difference in the methylation of the *OCT3/4* and *NANOG* genes between preoperative and postoperative ejaculates of patients with seminoma, nor a statistically significant difference in the correlation relations between protein expression and methylation of cfDNA genes of the *OCT3/4* and *NANOG*.

To the best of our knowledge, this is the first study of cfDNA methylation *OCT3/4* and *NANOG* gene in ejaculate of patients with testicular seminoma and may serve as an important source of information for further ejaculate research as an ongoing biopsy for screening and monitoring of patients with testicular tumors.

10. POPIS LITERATURE

1. Prader A. Testicular size: assessment and clinical importance. *Triangle* 1966;7(6):240-3.
2. Tishler PV. Diameter of testicles. *N Eng J Med*. 1971;285(26):1489.
3. Harrison RG. The distribution of the vasal and cremasteric arteries to the testis and their functional importance. *J Anat*. 1949;83(pt 3):267-282.2.
4. Kormano M, Suoranta H. Microvascular organization of the adult human testis. *Anat Rec*. 1971;170(1):31-9.
5. Maddocks S, Setchell BP. The physiology of the endocrine testis. *Oxf Rev Reprod Biol*. 1988;10:53-123.
6. Laguna M.P, Albers P, Albrecht W, Algaba FC, Bokemeyer C, Boormans JL, i sur. EAU guidelines on testicular cancer EAU; 2019. Available from: <http://www.uroweb.org/guideline/testicular-cancer/>. Accessed February 12, 2020.
7. Stephenson A, Eggener SE, Bass EB, Chelnick DM, Daneshmand S, Feldman D, i sur. Diagnosis and treatment of early stage testicular cancer: AUA guideline. *J Urol*. 2019;20:10–97.
8. Albers P, Albrecht W, Algaba FC, Bokemeyer C, Cohn-Cedermark G, Fizazi G, i sur. EAU guidelines on testicular cancer, EAU; 2017:1–55. Available from: <https://uroweb.org/wpcontent/uploads/EAU-Guidelines-Testicular-C>.
9. Gilligan T, Lin DW, Aggarwal R, Chism D, Cost N, Derweesh IH, i sur. Testicular cancer, version 2.2020, NCCN clinical practice guidelines in oncology. *J Natl Compr Canc Ne*. 2019;17(12):1529–1554. doi:10.6004/jnccn.2019.0058
10. Curado M, Edwards B, Shin H, Storm H, Ferlay J, Heaune M, i sur. *Cancer Incidence in Five Continents*. Vol IX. IARC Scientific Pub. No. 160. Lyon, France: IARC Press; 2007.
11. Znaor A, Lortet-Tieulent J, Jemal A, Bray F. International variations and trends in testicular cancer incidence and mortality. *Eur Urol*. 2014;65(6):1095–1106. doi:10.1016/j.eururo.2013.11.004
12. Sincic N, Kulis T, Znaor A, Bray F. Time trends in testicular cancer in Croatia 1983- 2007: rapid increases in incidence, no declines in mortality. *Cancer Epidemiol*. 2012;36, 11-5.

13. Sincic N, Herceg Z. DNA methylation and cancer: ghosts and angels above the genes. *Curr Opin Oncol*, 2011;23, 69-76.
14. Le Cornet C, Lortet-Tieulent J, Forman D, Beranger R, Flechon A, Fervers A, i sur. Testicular cancer incidence to rise by 25% by 2025 in Europe? Model-based predictions in 40 countries using population-based registry data. *Eur J Cancer*. 2014; 50, 831-9.
15. Dearnaley D, Huddart R, Horwich A. Regular review: Managing testicular cancer. *BMJ*. 2001;322, 1583-8.
16. Ondrusova M, Balogova S, Lehotska V, Kajo K, Mrinakova B, Ondrus D. Controversies in the management of clinical stage I testicular seminoma. *Cent European J Urol*. 2016;69, 35-9.
17. Reynard J, Brewster S, Biers S. *Oxford handbook of urology*, 2006;536-7.
18. Donaire AE, Mendez MD. Hypospadias. In: *StatPearls [Internet]*. Treasure Island (FL): StatPearls Publishing; 2022.
19. Germa-Lluch JR, del Muro XG, Maroto P, Paz-Ares L, Arranz JA, Guma J, i sur. Clinical pattern and therapeutic results achieved in 1490 patients with germ-cell tumours of the testis: the experience of the Spanish Germ-Cell Cancer Group (GG). *Eur Urol*. 2002;42: 553.
20. Mieritz MG, Christiansen P, Blomberg Jensen M, Joensen UN, Nordkap L, Olesen IA, i sur. Gynaecomastia in 786 adult men: clinical and biochemical findings. *Eur J Endocrinol*. 2017;176: 555.
21. Moul J. Timely diagnosis of testicular cancer. *Urol Clin North Am*. 2007;34: 109.
22. Shaw J. Diagnosis and treatment of testicular cancer. *Am Fam Physician*. 2008;77: 469.
23. Angulo JC, Gonzalez J, Rodriguez N, Hernandez E, Nunez C, Rodriguez-Barbero JM, i sur. Clinicopathological study of regressed testicular tumors (apparent extragonadal germ cell neoplasms). *J Urol*. 2009;182: 2303.
24. Mancini M, Carmignani L, Gazzano G, Sagone P, Gadda F, Bosari S, i sur. High prevalence of testicular cancer in azoospermic men without spermatogenesis. *Hum Reprod*. 2007;22: 1042.
25. Oosterhuis JW, Looijenga LH. Testicular germ-cell tumours in a broader perspective. *Nat Rev Cancer*. 2005;5: 210.
26. Pierorazio PM, Cheaib JG, Tema G, Patel HD, Gupta M, Sharma R, i sur. Performance Characteristics of Clinical Staging Modalities for Early Stage Testicular Germ Cell Tumors: A Systematic Review. *J Urol*. 2020;203: 894.

27. Feldman DR, Lorch A, Kramar AM, Albany C, Einhorn CA, Giannatempo P, i sur. Brain Metastases in Patients With Germ Cell Tumors: Prognostic Factors and Treatment Options-- An Analysis From the Global Germ Cell Cancer Group. *J Clin Oncol.* 2016;34: 345.
28. Sohaib SA, Koh DM, Barbachano Y, Parikh J, Husband JES, Dearnley DP, i sur. Prospective assessment of MRI for imaging retroperitoneal metastases from testicular germ cell tumours. *Clin Radiol.* 2009;64: 362.
29. de Wit M, Brenner W, Hartmann M, Kotzerke J, Hellwig D, Lehman J, i sur. [18F]-FDG-PET in clinical stage I/II non-seminomatous germ cell tumours: results of the German multicentre trial. *Ann Oncol.* 2008;19: 1619.1397058899
30. Beyer J, Albers P, Altena R, Aparicio J, Bokemeyer C, Busch J, i sur. Maintaining success, reducing treatment burden, focusing on survivorship: highlights from the third European consensus conference on diagnosis and treatment of germ-cell cancer. *Ann Oncol.* 2013;24: 878.
31. Oechsle K, Hartmann M, Brenner W, Venz S, Weissbach L, Franzius C, i sur. [18F] Fluorodeoxyglucose positron emission tomography in nonseminomatous germ cell tumors after chemotherapy: the German multicenter positron emission tomography study group. *J Clin Oncol.* 2008;26: 5930.
32. De Santis M, Becherer A, Bokemeyer C, Stoiber F, Oechsle K, Sellner F, i sur. 2-18 fluoro-deoxy-D-glucose positron emission tomography is a reliable predictor for viable tumor in postchemotherapy seminoma: an update of the prospective multicentric SEMPET trial. *J Clin Oncol.* 2004;22: 1034.
33. Gilligan TD, Seidenfeld J, Basch EM, Einhorn LH, Fancher T, Smith DC, i sur. American Society of Clinical Oncology Clinical Practice Guideline on uses of serum tumor markers in adult males with germ cell tumors. *J Clin Oncol.* 2010;28: 3388.

34. Verrill C, Reporting and Staging of Testicular Germ Cell Tumors: The International Society of Urological Pathology (ISUP) Testicular Cancer Consultation Conference Recommendations. *Am J Surg Pathol.* 2017;41: e22.
35. Brierley JE, Gospodarowicz MK, Wittekind C. *The TNM Classification of Malignant Tumours* 8th edition. 2016.
36. Verrill, C, Yilmaz A, Srigley JR, Amin MB, Comperat E, Egevad L, i sur. Reporting and Staging of Testicular Germ Cell Tumors: The International Society of Urological Pathology (ISUP) Testicular Cancer Consultation Conference Recommendations. *Am J Surg Pathol.* 2017;41: e22.
37. Patel HD, Gupta M, Cheaib JG, Sharma R, Zhang A, Bass EB, i sur. Testis-sparing surgery and scrotal violation for testicular masses suspicious for malignancy: A systematic review and meta-analysis. *Urol Oncol.* 2020;38: 344.
38. Nason GJ, Aditya I, Leao R, Anson-Cartwright L, Jewett MAS, O'Malley M, i sur. Partial orchiectomy: The Princess Margaret cancer centre experience. *Urol Oncol,* 2020;38: 605 e19.
39. Heidenreich A, Moul JW. Contralateral testicular biopsy procedure in patients with unilateral testis cancer: is it indicated? *Semin Urol Oncol.* 2002;20: 234.
40. Tabernero J, Paz-Ares L, Salazar R, Lianes P, Guerra J, Borrás J, i sur. Incidence of contralateral germ cell testicular tumors in South Europe: report of the experience at 2 Spanish university hospitals and review of the literature. *J Urol.* 2004;171: 164.
41. Dieckmann KP, Kulejewski M, Pichmeirer U, Loy V. Diagnosis of contralateral testicular intraepithelial neoplasia (TIN) in patients with testicular germ cell cancer: systematic two-site biopsies are more sensitive than a single random biopsy. *Eur Urol.* 2007;51: 175.
42. Dieckmann KP, Simonsen-Richter H, Kulejewski M, Anheuser P, Zecha H, Isbarn H, i sur. Serum Tumour Markers in Testicular Germ Cell Tumours: Frequencies of Elevated Levels and Extents of Marker Elevation Are Significantly Associated with Clinical Parameters and with Response to Treatment. *Biomed Res Int.* 2019;2019: 5030349.
43. Klepp O, Flodgren P, Maartman-Moe H, Lindholm CE, Unsgaard B, Teigum H, i sur. Early clinical stages (CS1, CS1Mk+ and CS2A) of non-seminomatous testis cancer. Value of pre- and post-orchietomy serum tumor marker information in prediction of retroperitoneal lymph node metastases. Swedish-Norwegian Testicular Cancer Project (SWENOTECA). *Ann Oncol.* 1990;1: 281

44. Chung P, Daugaard G, Tyldeseley S, Atenafu EG, Panzarella T, Kollmannsberger C, i sur. Evaluation of a prognostic model for risk of relapse in stage I seminoma surveillance. *Cancer Med.* 2015;4: 155.
45. Aparicio J, Maroto P, del Muro XG, Sanchez-Munoz A, Guma J, Margeli M, i sur. Prognostic factors for relapse in stage I seminoma: a new nomogram derived from three consecutive, risk-adapted studies from the Spanish Germ Cell Cancer Group (SGCCG). *Ann Oncol.* 2014;25: 2173.
46. Fossa SD, Horwich J, Russell JM, Roberts JT, Cullen MH, Hodson NJ, i sur. Optimal planning target volume for stage I testicular seminoma: A Medical Research Council randomized trial. Medical Research Council Testicular Tumor Working Group. *J Clin Oncol.* 1999;17: 1146.
47. Culine S, Kerbrat A, Kramar A, Theodore C, Chevreau C, Geoffrois L, i sur. Refining the optimal chemotherapy regimen for good-risk metastatic nonseminomatous germ-cell tumors: a randomized trial of the Genito-Urinary Group of the French Federation of Cancer Centers (GETUG T93BP). *Ann Oncol.* 2007;18: 917.
48. Aarthy R, Mani S, Velusami S, Sundarsingh S, Rajkumar T. Role of Circulating Cell-Free DNA in Cancers. *Mol Diagnosis Ther.* 2015;19(6):339–50.
49. Kustanovich A, Schwartz R, Peretz T, Grinshpun A. Life and death of circulating cell-free DNA. *Cancer Biol Ther.* 2019;20(8):1057–67.
50. Siravegna G, Marsoni S, Siena S, Bardelli A. Integrating liquid biopsies into the management of cancer. *Nat Rev Clin Oncol* [Internet]. 2017;14(9):531–48. Available from:<http://dx.doi.org/10.1038/nrclinonc.2017.14>
51. Schwarzenbach H, Hoon DSB, Pantel K. Cell-free nucleic acids as biomarkers in cancer patients. *Nat Rev Cancer* [Internet]. 2011;11(6):426–37. Available from: <http://dx.doi.org/10.1038/nrc3066>
52. Thierry AR, El Messaoudi S, Gahan PB, Anker P, Stroun M. Origins, structures, and functions of circulating DNA in oncology. *Cancer Metastasis Rev* [Internet]. 2016;35(3):347–76. Available from: <http://dx.doi.org/10.1007/s10555-016-9629-x>
53. Breitbach S, Tug S, Helmig S, Zahn D, Kubiak T, Michal M, i sur. Direct quantification of cell-free, circulating DNA from unpurified plasma. *PLoS One.* 2014;9(3).
54. O’Connell GC, Petrone AB, Tennant CS, Lucke-Wold N, Kabbani Y, Tarabishy AR, i sur. Circulating extracellular DNA levels are acutely elevated in ischaemic stroke and associated

- with innate immune system activation. *Brain Inj* [Internet]. 2017;31(10):1369–75. Available from: <https://doi.org/10.1080/02699052.2017.1312018>
55. Celec P, Vlková B, Lauková L, Bábíčková J, Boor P. Cell-free DNA: the role in pathophysiology and as a biomarker in kidney diseases. *Expert Rev Mol Med*, 2018;20:1–14.
 56. Stephan F, Marsman G, Bakker LM, Bulder I, Stavenuiter F, Aarden LA, i sur. Cooperation of factor vii-activating protease and serum dnase in the release of nucleosomes from necrotic cells. *Arthritis Rheumatol*. 2014;66(3):686–93.
 57. Yu SCY, Lee SWY, Jiang P, Leung TY, Chan KCA, Chiu RWK, i sur. High-resolution profiling of fetal DNA clearance from maternal plasma by massively parallel sequencing. *Clin Chem*. 2013;59(8):1228–37.
 58. Butler TM, Spellman PT, Gray J. Circulating-tumor DNA as an early detection and diagnostic tool. *Curr Opin Genet Dev* [Internet]. 2017;42:14–21. Available from: <http://dx.doi.org/10.1016/j.gde.2016.12.003>
 59. Du Clos TW, Volzer MA, Hahn FF, Xiao R, Mold C, Searles RP. Chromatin clearance in C57B1/10 mice: Interaction with heparan sulphate proteoglycans and receptors on Kupffer cells. *Clin Exp Immunol*. 1999;117(2):403–11.
 60. Papadopoulou E, Davilas E, Sotiriou V, Georgakopoulos E, Georgakopoulou S, Koliopoulos A, i sur. Cell-free DNA and RNA in plasma as a new molecular marker for prostate and breast cancer. *Ann N Y Acad Sci*. 2006;1075:235–43.
 61. Chen Y, Guo W, Fan J, Chen Y, Zhang X, Chen X, i sur. The applications of liquid biopsy in resistance surveillance of anaplastic lymphoma kinase inhibitor. *Cancer Manag Res*. 2017;9:801–11.
 62. Moore LD, Le T, Fan G. DNA methylation and its basic function. *Neuropsychopharmacology* [Internet]. 2013;38(1):23–38. Available from: <http://dx.doi.org/10.1038/npp.2012.112>
 63. Sinčić N, Herceg Z. DNA methylation and cancer: Ghosts and angels above the genes. *Curr Opin Oncol*. 2011;23(1):69–76.
 64. Choi JK. Contrasting chromatin organization of CpG islands and exons in the human genome. *Genome Biol* [Internet]. 2010;11:R70. Available from: <http://genomebiology.com/content/pdf/gb-2010-11-7-r70.pdf>

65. Argadal OG, Mutlu M, Aksoy SA, Kocaeli H, Tunca B, Civan MN, i sur. Long noncoding rna malat1 may be a prognostic biomarker in idh1/2 wild-type primary glioblastomas. *Bosn J Basic Med Sci.* 2020;20(1):63–9.
66. Goto K, Numata M, Komura JI, Ono T, Bestor TH, Kondo H. Expression of DNA methyltransferase gene in mature and immature neurons as well as proliferating cells in mice. *Differentiation.* 1994;56(1–2):39–44.
67. Feng J, Chang H, Li E, Fan G. Dynamic expression of de novo DNA methyltransferases Dnmt3a and Dnmt3b in the central nervous system. *J Neurosci Res.* 2005;79(6):734–46.
68. Martinowich K, Hattori D, Wu H, Fouse S, He F, Hu Y, i sur.. DNA Methylation-Related Chromatin Remodeling in Activity-Dependent Bdnf Gene Regulation. *Science (80-).* 2003;302(5646):890–3.
69. Bird AP. DNA methylation and the frequency of CpG in animal DNA. *Nucleic Acids Res.* 1980;8(7):1499–504.
70. Illingworth RS, Gruenewald-Schneider U, Webb S, Kerr ARW, James KD, Turner DJ, i sur. Orphan CpG Islands Identify numerous conserved promoters in the mammalian genome. *PLoS Genet.* 2010;6(9).
71. Meissner A, Mikkelsen TS, Gu H, Wernig M, Sivachenko A, Zhang X, i sur. Genome-scale DNA methylation maps of pluripotent and differentiated cells Alexander. *Nature [Internet].* 2010;454(7205):766–70.
72. Fuks F, Burgers WA, Brehm A, Hughes-Davies L, Kouzarides T. DNA methyltransferase Dnmt1 associates with histone deacetylase activity. *Nat Genet.* 2000;24(1):88–91.
73. Fuks F, Hurd PJ, Deplus R, Kouzarides T. The DNA methyltransferases associate with HP1 and the SUV39H1 histone methyltransferase. *Nucleic Acids Res.* 2003;31(9):2305–12.
74. Geiman TM, Sankpal UT, Robertson AK, Zhao Y, Zhao Y, Robertson KD. DNMT3B interacts with hSNF2H chromatin remodeling enzyme, HDACs 1 and 2, and components of the histone methylation system. *Biochem Biophys Res Commun.* 2004;318(2):544–55.
75. Choi JD, Underkoffler LA, Wood AJ, Collins JN, Williams PT, Golden JA, i sur. A Novel Variant of Inpp5f Is Imprinted in Brain, and Its Expression Is Correlated with Differential Methylation of an Internal CpG Island . *Mol Cell Biol.* 2005;25(13):5514–22.

76. Weber M, Hellmann I, Stadler MB, Ramos L, Pääbo S, Rebhan M, i sur. Distribution, silencing potential and evolutionary impact of promoter DNA methylation in the human genome. *Nat Genet.* 2007;39(4):457–66.
77. Baylin SB, Jones PA. Epigenetic determinants of cancer. *Cold Spring Harb Perspect Biol.* 2016;8(9):1–35.
78. Naylor S. Biomarkers: Current perspectives and future prospects. *Expert Rev Mol Diagn.* 2003;3(5):525–9.
79. Ogino S, Lochhead P, Chan AT, Nishihara R, Cho E, Wolpin BM, i sur. Molecular Pathological Epidemiology of Epigenetics: Emerging Integrative Science to Analyze Environment, Host, and Disease pivotal roles of pathologists in the new integrated MPE science towards our ultimate goal of personalized medicine and prevention. Vol. 26214, *Mod Pathol.* 2013;465–484.
80. Mayeux R. Biomarkers: Potential Uses and Limitations. *NeuroRx.* 2004;1(2):182–8.
81. Strimbu K, Tavel JA. What are biomarkers? *Curr Opin HIV AIDS.* 2010;5(6):463–6.
82. Ehrlich M. DNA methylation and cancer-associated genetic instability. *Adv Exp Med Biol.* 2005;570:363–92.
83. Rocher L, Criton A, Gennisson JL, Creze M, Albiges L, Ferlicot S, i sur. Characterization of Testicular Masses in Adults: Performance of Combined Quantitative Shear Wave Elastography and Conventional Ultrasound. *Ultrasound Med Biol.* 2019;45(3):720–31.
84. Isidori AM, Pozza C, Gianfrilli D, Giannetta E, Lemma A, Pofi R, i sur. Differential diagnosis of nonpalpable testicular lesions: Qualitative and quantitative contrast-enhanced US of benign and malignant testicular tumors. *Radiology.* 2014;273(2):606–18.
85. Pedersen MR, Sloth Osther PJ, Nissen HD, Vedsted P, Møller H, Rafaelsen SR. Elastography and diffusion-weighted MRI in patients with testicular microlithiasis, normal testicular tissue, and testicular cancer: an observational study. *Acta radiol.* 2019;60(4):535–41.
86. Mader S, Pantel K. Liquid biopsy: Current status and future perspectives. *Oncol Res Treat.* 2017;40(7–8):404–8.
87. Dahl AA, Mykletun A, Fosså SD. Quality of life in survivors of testicular cancer. *Urol Oncol Semin Orig Investig.* 2005;23(3):193–200.

88. De Mattos-Arruda L, Weigelt B, Cortes J, Won HH, Ng CKY, Nuciforo P, i sur. Capturing intra-tumor genetic heterogeneity by de novo mutation profiling of circulating cell-free tumor DNA: A proof-of-principle. *Ann Oncol*. 2014;25(9):1729–35.
89. Schwarz AK, Stanulla M, Cario G, Flohr T, Sutton R, Möricke A, i sur. Quantification of free total plasma DNA and minimal residual disease detection in the plasma of children with acute lymphoblastic leukemia. *Ann Hematol*. 2009;88(9):897–905.
90. Mikeska T, Craig JM. DNA methylation biomarkers: Cancer and beyond. *Genes (Basel)*. 2014;5(3):821–64.
91. Siravegna G, Marsoni S, Siena S, Bardelli A. Integrating liquid biopsies into the management of cancer. *Nat Rev Clin Oncol*. 2017;14(9):531–48.
92. Diaz LA, Bardelli A. Liquid biopsies: Genotyping circulating tumor DNA. *J Clin Oncol*. 2014;32(6):579–86.
93. Szilágyi M, Pös O, Márton É, Buglyó G, Soltész B, Keserű J, i sur. Circulating cell-free nucleic acids: Main characteristics and clinical application. *Int J Mol Sci*. 2020;21(18):1–20.
94. Barceló M, Mata A, Bassas L, Larriba S. Exosomal microRNAs in seminal plasma are markers of the origin of azoospermia and can predict the presence of sperm in testicular tissue. *Hum Reprod*. 2018;33(6):1087–98.
95. Malpeli G, Innamorati G, Decimo I, Bencivenga M, Kamdje AHN, Perris R, i sur. Methylation dynamics of RASSF1A and its impact on cancer. *Cancers (Basel)*. 2019;11(7):1–18.
96. Grubelnik G, Boštjančič E, Pavlič A, Kos M, Zidar N. NANOG expression in human development and cancerogenesis. *Exp Biol Med*. 2020;245(5):456–64.
97. Kerr CL, Hill CM, Blumenthal PD, Gearhart JD. Expression of pluripotent stem cell markers in the human fetal ovary. *Hum Reprod*. 2008;23(3):589–99.
98. Baek KH, Choi J, Pei CZ. Cellular functions of OCT-3/4 regulated by ubiquitination in proliferating cells. *Cancers (Basel)*. 2020;12(3).
99. Gong S, Li Q, Jeter C.R, Fan Q, Tang D.G, Liu B. Regulation of NANOG in cancer cells. *Mol Carcinog*. 2015;54(9):679–87.
100. Choi J, Baek KH. Cellular functions of stem cell factors mediated by the ubiquitin–proteasome system. *Cell Mol Life Sci [Internet]*. 2018;75(11):1947–57.
101. Prado MM, Frampton AE, Stebbing J, Krell J. Gene of the month: NANOG. *J Clin Pathol*. 2015;68(10):763–5.

102. Hambiliki F, Ström S, Zhang P, Stavreus-Evers A. Co-localization of NANOG and OCT4 in human pre-implantation embryos and in human embryonic stem cells. *J Assist Reprod Genet.* 2012;29(10):1021–8.
103. Boiani M, Schöler HR. Regulatory networks in embryo-derived pluripotent stem cells. *Nat Rev Mol Cell Biol.* 2005;6(11):872–84.
104. Chambers I, Colby D, Robertson M, Nichols J, Lee S, Tweedie S, et al. Functional expression cloning of Nanog, a pluripotency sustaining factor in embryonic stem cells. *Cell.* 2003;113(5):643–55.
105. Wang YD, Cai N, Wu XL, Cao HZ, Xie LL, Zheng PS. OCT4 promotes tumorigenesis and inhibits apoptosis of cervical cancer cells by miR-125b/BAK1 pathway. *Cell Death Dis.* 2013;4(8):1–10.
106. Zhao L, Liu J, Chen S, Fang C, Zhang X, Luo Z. Prognostic significance of NANOG expression in solid tumors: A meta-analysis. *Onco Targets Ther.* 2018;11:5515–26.
107. Shao-Wen L, Wu XL, Dong CL, Xie XY, Wu JF, Zhang X. The differential expression of OCT4 isoforms in cervical carcinoma. *PLoS One.* 2015;10(3):1–15.
108. De Resende MF, Chinen LTD, Vieira S, Jampietro J, Da Fonseca FP, Vassallo J, et al. Prognostication of OCT4 isoform expression in prostate cancer. *Tumor Biol.* 2013;34(5):2665–73.
109. Wang QH, Zhang M, Shi CT, Xie JJ, Chen F, Shi QF, et al. High Oct4 predicted worse prognosis of right-sided colon cancer patients. *Futur Oncol.* 2018;14(22):2279–91.
110. You L, Guo X, Huang Y. Correlation of cancer stem-cell markers OCT4, SOX2, and NANOG with clinicopathological features and prognosis in operative patients with rectal cancer. *Yonsei Med J.* 2018;59(1):35–42.
111. Yin X, Li YW, Zhang BH, Ren ZG, Qiu SJ, Yi Y, et al. Coexpression of stemness factors Oct4 and Nanog predict liver resection. *Ann Surg Oncol.* 2012;19(9):2877–87.
112. Yin X, Li YW, Zhang BH, Ren ZG, Qiu SJ, Yi Y, et al. Coexpression of stemness factors Oct4 and Nanog predict liver resection. *Ann Surg Oncol.* 2012;19(9):2877–87.
113. Cheng L, Albers P, Berney DM, Feldman DR, Daugaard G, & TG, et al. Testicular cancer. *Nat Rev Dis Prim.* 2018;4(1):29. doi: 10.1038/s41572-018-0029-0.

114. Lobo K, Gillis Ad JM, Jeronimo C, Henrique R, Looijenga LHJ. Human Germ Cell Tumors are Developmental Cancers: Impact of Epigenetics on Pathobiology and Clinic, *Int J Mol Sci.* 2019;20(2):258.
115. Murray MJ, Huddart RA, Coleman N. The present and future of serum diagnostic tests for testicular germ cell tumours. *Nat Rev Urol.* 2016;13(12):715-725.
116. Jaclin JC, Filson CP, Weizer AZ, Hafez KS, Montgomery JS. Role of biochemical markers in testicular cancer: diagnosis, staging, and surveillance. *Open Access J Urol.* 2011;4:1-8.
117. Chovanec M, Kalavska K, Mego M, Cheng L. Liquid biopsy in germ cell tumors: biology and clinical management. *Expert Rev Mol Diagn.* 2020 Feb;20(2):187-194. doi: 10.1080/14737159.2019.1685383. Epub 2019 Oct.
118. Chovanec M, Abu Zaid M, Hanna N, El-Kouri N, Einhorn LH, Albany C. Long-term toxicity of cisplatin in germ-cell tumor survivors. *Ann Oncol.* 2017 Nov 1;28(11):2670-2679. doi: 10.1093/annonc/mdx360.
119. Boormans JL, de Castro JM, Marconi L, Yuan Y, Laguna Pes MP, Bokemeyer C, i sur. Testicular Tumour Size and Rete Testis Invasion as Prognostic Factors for the Risk of Relapse of Clinical Stage I Seminoma Testis Patients Under Surveillance: a Systematic Review by the Testicular Cancer Guidelines Panel . 2018 Mar;73(3):394-405.
120. Leão R, Nayan M, Punjani N, Jewett MAS, Fadaak K, Garisto J, i sur. A New Model to Predict Benign Histology in Residual Retroperitoneal Masses After Chemotherapy in Nonseminoma. *Eur Urol Focus.* 2018 Dec;4(6):995-1001. doi: 10.1016/j.euf.2018.01.015. Epub 2018 Feb 7. PMID: 29428550
121. Ponti G, Maccaferri M, Micali S, Manfredini M, Milandri R, Bianchi G, i sur. Seminal Cell Free DNA Concentration Levels Discriminate Between Prostate Cancer and Benign Prostatic Hyperplasia. *Anticancer Res.* 2018 Sep;38(9):5121-5125.)
122. Jacobsen GK, Nørgaard-Pedersen B. Placental alkaline phosphatase in testicular germ cell tumours and in carcinoma-in-situ of the testis. *Acta Pathol Microbiol Scand A.*1984;92:323–329. PMID: 6209917
123. Biermann K, Heukamp LC, Steger K, Zhou H, Franke FE, Sonnack V, i sur. Genome-wide expression profiling reveals new insights into pathogenesis and progression of testicular germ cell tumors. *Cancer Genomics Proteomics.* 2007;4:359–367. PMID: 17993720.

124. Moniz RR, Costa WH, Fanni VS, Cunha IW, Rocha RM, Guimaraes GC, i sur. Immunohistochemical expression of cancer stem cell markers OCT3/4, NANOG, DPPA4, and CCND2 in testicular germ cell tumors. *J. Clin. Oncol.* 2012;30(5_suppl):333-333.
125. Baroni T, Arato I, Mancuso F, Calafiore R, Luca G. On the Origin of Testicular Germ Cell Tumors: From Gonocytes to Testicular Cancer. *Front Endocrinol (Lausanne)*. 2019;10:343
126. Looijenga LH, Gillis AJ, van Gurp RJ, Verkerk AJ, Oosterhuis JW. X inactivation in human testicular tumors. XIST expression and androgen receptor methylation status. *Am J Pathol.* 1997;151:581–90.
127. Smiraglia DJ, Szymanska J, Kraggerud SM, Lothe RA, Peltomäki P, Plass C. Distinct epigenetic phenotypes in seminomatous and nonseminomatous testicular germ cell tumors. *Oncogene.* 2002; 21(24):3909-16
128. Gillis AJ, Stoop H, Biermann K, van Gurp RJ, Swartzman E, Cribbes S, i sur. Expression and interdependencies of pluripotency factors LIN28, OCT3/4, NANOG and SOX2 in human testicular germ cells and tumours of the testis. *Int J Androl.* 2011 Aug; 34(4 Pt 2):e160-74.
129. Rodda DJ, Chew JL, Lim LH, Loh YH, Wang B, Ng HH, i sur. Transcriptional regulation of Nanog by OCT4 and SOX2. *J Biol Chem [Internet]*. 2005;280(26):24731–7.

11. ŽIVOTOPIS

Rođen sam 11. 05. 1980. godine u Banja Luci, Bosna i Hercegovina. Nakon završene X. gimnazije u Zagrebu 1999. godine, završio sam Medicinski fakultet u Osijeku, Sveučilišta J.J. Strossmayer u Osijeku 2005. godine. Obavezni pripravnički staž u trajanju od jedne godine obavio sam u Općoj bolnici Vinkovci, a stručni ispit za doktora medicine položio 2007.g. Specijalizaciju iz urologije započeo sam 2008.g. na odjelu urologije Opće bolnice Vinkovci, a završio 2013. g. na Klinici za urologiju KBC Sestre milosrdnice Zagreb.

Subspecijalistički staž i ispit iz urološke onkologije odradio sam i položio 2017. godine na Klinici za urologiju, KBC Sestre milosrdnice, a subspecijalistički staž i ispit iz urolitijaze sam odradio i položio na Klinici za urologiju, Kliničkog bolničkog centra Sestre milosrdnice 2019. godine. Zaposlen sam na Klinici za urologiju Kliničkog bolničkog centra Sestre milosrdnice Zagreb, kao odjelni liječnik na Zavodu za opću urologiju i bolesti prostate. Aktivno sudjelujem u brojnim domaćim i međunarodnim stručnim sastancima i kongresima.

Pod mentorstvom prof. dr. sc. Bože Krušlina i izv. prof. dr. sc. Nine Sinčića aktivno sudjelujem u znanstvenom radu kao doktorand na znanstveno-istraživačkom projektu HRZZ-a „Epigenetički biomarkeri u krvi i ejakulatu bolesnika sa seminomom testisa“, voditelja projekta prof. dr. sc. Davora Ježeka, i znanstvenom radu Centra izvrsnosti za reproduktivnu i regenerativnu medicinu Medicinskog fakulteta Sveučilišta u Zagrebu.

Živim u Zagrebu, oženjen i otac dvoje djece.