

Učestalost i načini rješavanja komplikacija nakon laparoskopskih kolecistektomija

Rašić, Domagoj

Master's thesis / Diplomski rad

2014

Degree Grantor / Ustanova koja je dodijelila akademski / stručni stupanj: **University of Zagreb, School of Medicine / Sveučilište u Zagrebu, Medicinski fakultet**

Permanent link / Trajna poveznica: <https://um.nsk.hr/um:nbn:hr:105:261329>

Rights / Prava: [In copyright](#)/[Zaštićeno autorskim pravom.](#)

Download date / Datum preuzimanja: **2024-11-28**



Repository / Repozitorij:

[Dr Med - University of Zagreb School of Medicine Digital Repository](#)



**SVEUČILIŠTE U ZAGREBU
MEDICINSKI FAKULTET**

Domagoj Rašić

**Učestalost i načini rješavanja
komplikacija nakon
laparoskopskih kolecistektomija**

DIPLOMSKI RAD



Zagreb, 2014.

Diplomski rad je izrađen u KB „Dubrava“, Klinici za kirurgiju, Zavodu za abdominalnu kirurgiju Medicinskog fakulteta Sveučilišta u Zagrebu pod mentorstvom prof.dr.sc. Leonarda Patrlja, specijaliste kirurga, uže specijalizacije abdominalne kirurgije i predan je na ocjenu u akademskoj godini 2013/2014.

SADRŽAJ

SAŽETAK

SUMMARY

1. UVOD	1
2. ANATOMIJA	3
2.1. ANATOMIJA I ANATOMSKE VARIJACIJE HEPATOBILIJARNOG SUSTAVA	3
2.2. ANATOMIJA I ANATOMSKE VARIJACIJE ARTERIJSKE OPSKRBE HEPATOBILIJARNOG SUSTAVA	8
3. TEHNIKA LAPAROSKOPSKE KOLECISTEKTOMIJE	10
4. KOMPLIKACIJE KOD LAPAROSKOPSKE KOLECISTEKTOMIJE.....	14
4.1. KOMPLIKACIJE TIJEKOM LAPAROSKOPSKIH OPERACIJA	14
4.2. KOMPLIKACIJE SPECIFIČNE ZA LAPAROSKOPSKU KOLECISTEKTOMIJU.....	20
4.2.1. OZLJEDE KRVNIH ŽILA.....	20
4.2.2. OZLJEDE ŽUČNIH VODOVA	23
4.3. DIJAGNOSTIČKI POSTUPCI KOD OZLJEDA ŽUČNIH VODOVA	27
5. LIJEČENJE OZLJEDA ŽUČNIH VODOVA	29
6. ZAKLJUČAK	36
7. ZAHVALA.....	39
8. LITERATURA	40
9. ŽIVOTOPIS	44

SAŽETAK

Učestalost i načini rješavanja komplikacija nakon laparoskopskih kolecistektomija

Domagoj Rašić

Terapija izbora odnosno zlatni standard u liječenju bolesti žučnjaka je laparoskopska kolecistektomija. To je najčešći laparoskopski operativni zahvat. Osim prednosti koje je donijela laparoskopska kolecistektomija u odnosu na standardnu – otvorenu operaciju žučnjaka, javile su se i nove komplikacije koje su vezane za laparoskopski način operiranja, a također blago je povećana i incidencija ozljeda žučnih vodova u odnosu na otvoreni zahvat. Komplikacije koje se javljaju tijekom laparoskopske kolecistektomije možemo podijeliti u skupinu koje se javljaju i kod drugih laparoskopskih zahvata: ozljede nastale djelovanjem mehaničke sile u vidu ozljeda šupljih organa i ozljede prvenstveno velikih krvnih žila, te ozljede nastale djelovanjem toplinske energije tijekom upotrebe elektrokoagulacije u vidu termičkih oštećenja šupljih organa i žučnih putova. Termičke ozljede šupljih organa najčešće se manifestiraju 3 do 5 dana nakon operativnog zahvata kliničkom slikom akutnog abdomena radi perforacije šupljeg organa na mjestu ozljede, dok termičke ozljede žučnih putova razvijaju simptomatologiju, ukoliko se radi o težim termičkim oštećenjima nakon demarkacije mjesta termičke ozljede s izlaskom žuči u trbušnu šupljinu ili ukoliko se radi o manjim oštećenjima nakon dužeg vremenskog perioda u vidu benignih stenoza žučnih putova. Ozljede koje su karakteristične za laparoskopske operacije žučnjaka, a koje su prisutne i kod otvorenih zahvata na žučnjaku su ozljede krvnih žila hepatoduodenalnog ligamenta i ekstrahepatalnih žučnih vodova. Najčešće krvarenje tijekom i nakon laparoskopske kolecistektomije je krvarenje iz arterije cistike, dok je najčešće ozlijeđena tj. klipana arterija hepatica.

Ozljeda žučnih vodova uz ozljede velikih krvnih žila spadaju u najteže komplikacije tijekom kolecistektomije. Učestalost ozljede žučnih putova kod laparoskopske kolecistektomije iznosi od 0,2% – 0,7%. Klasifikacija težine ozljede je prema Bismuthu. Načini zbrinjavanja ozljede žučnih vodova variraju od jednostavnog prešivanja ozljede do biliodiogestivnih anastomoza.

Ključne riječi: laparoskopija, kolecistektomija, komplikacije, ozljede žučnih vodova

SUMMARY

Frequency and Management of Complication after Laparoscopic Cholecystectomy

Domagoj Rašić

The treatment of choice and golden standard in the treatment of gallbladder disease is laparoscopic cholecystectomy. It is the most common laparoscopic surgery. In addition to the benefits brought by laparoscopic cholecystectomy compared to standard - open gallbladder surgery, there were also new complications related to laparoscopic surgical technique, and also slightly increased incidence of bile duct injury compared to open surgery. Complications that occur during laparoscopic cholecystectomy can be divided into a group that can occur with other laparoscopic surgery: injuries resulting from the action of mechanical forces in the form of hollow organ injuries, and injuries primarily of large blood vessels, and injuries resulting from the action of heat during the use of electrocoagulation in the form of thermal damages to the hollow organs and bile ducts. Thermal injury of the hollow organs usually manifest 3-5 days after surgery, the clinical picture of acute abdomen because of the perforation of a hollow organ to the site of injury, while thermal injury of the bile ducts develop symptoms, if there are severe thermal damage after demarcation of thermal injury with the release of bile into abdominal cavity or if it is a minor damage after a long period of time in the form of benign stenosis of the bile ducts.

Injuries that are characteristic of laparoscopic gallbladder surgery, and which are present in open gallbladder surgery are the injury of blood vessels hepatoduodenal ligament and extrahepatic bile ducts. The most common bleeding during and after laparoscopic cholecystectomy was bleeding from the cystic artery, while the most commonly injured is clipped hepatic artery.

Injury to the bile ducts with major vascular injuries fall into the most serious complications during cholecystectomy. The incidence of bile duct injury in laparoscopic cholecystectomy is 0.2% - 0.7%. We classify severity of injury according to Bismuth. Methods of disposal of bile duct injuries vary from simple stitching of the injury to biliodigestive anastomosis.

Key words: laparoscopy, cholecystectomy, complications, injury to the bile ducts

1. UVOD

Razvoj liječenja bolesnika s kamencima žučnog mjehura počeo je 1882. god. kada je njemački kirurg Carl Langenbuch u bolnici Lazarus u Berlinu izveo prvu uspješnu kolecistektomiju. Njegov zahvat cijelo jedno stoljeće bio je terapija izbora za bolesnike sa kolelitijazom.

Prvu laparoskopsku kolecistektomiju učinio je njemački kirurg Muhne u rujnu 1985. god. Svoj rad objavio je na Kongresu njemačkih kirurga 1986. god. Međutim, to je prošlo gotovo nezapaženo. Francuski kirurzi Mouret, Dubois i Persat učinili su prve laparoskopске kolecistektomije 1987. god., odnosno 1988., a rezultate objavili 1989. i 1990. god. Istovremeno, neovisno o radu francuskih kirurga dva su kirurga Kernan i Saye u SAD-u učinili prve laparoskopске kolecistektomije. Nakon toga početnog razdoblja novi način operiranja žučnjaka proširio se diljem svijeta i vrlo brzo postao standardna metoda operativnog načina tretiranja bolesti žučnjaka. U Hrvatskoj je prva laparoskopска kolecistektomija učinjena 1992. god., dakle vrlo brzo nakon početnih zahvata u Europi. (Čala Z et al.2002.)

Međutim, uz oduševljenje kirurga diljem svijeta radi uvođenja minimalno invazivne kirurgije u svakodnevni rad kirurga vrlo brzo su se pojavili i određeni problemi.

Nakon početnih uspjeha novom kirurškom metodom, javili su se radovi koji su govorili o većem broju komplikacija, poglavito o većem broju ozljeda žučnih putova, kao najvažnijoj i najtežoj komplikaciji nakon kolecistektomije. (Čala Z et al.2002.)

Otvorena metoda kolecistektomije se ustalila na broju od 0,1% - 0,2% ozljeda žučnih putova, dok se broj ozljeda žučnih putova kod laparoskopске kolecistektomije popeo na oko 0,6% - 0,8%. Međutim, kako je vrijeme primjene nove metode odmicalo, tako je počeo i padati broj komplikacija, tako da se postotak ozljeda žučnih vodova spustio ispod 0,5%, da bi sada iznosio 0,2% - 0,4%. (Nuzzo G et alt 2005.)

Uz komplikacije koje su bile prisutne i kod otvorenih kolecistektomija u vidu infekcija rane, mogućnosti nastanka postoperativnih kila, koje su kod laparoskopske kolecistektomije prisutne u bitno manjem postotku nego kod otvorenog zahvata, jer je promijenjen način ulaska u trbušnu šupljinu, obzirom da nema velike operativne rane, nego se radi o ubodnim ranama na prednjoj trbušnoj stijenci te je stoga i mogućnost navedenih komplikacija manja, pojavile su se nove komplikacije koje su vezane za sam način izvođenja laparoskopskih operacija. Kako bi se stvorio radni prostor unutar trbušne šupljine potrebno je insufilirati plin CO₂ u trbušnu šupljinu, pomoću Veresove igle. Primjena Veresove igle može dovesti do ozljede šupljih organa u trbušnoj šupljini. Primjena endoskopskog načina operiranja koja zahtijeva upotrebu elektrokoagulacije, dovela je do pojave termičkih ozljeda šupljih organa uz mogućnost nastanka perforacije i izlaska sadržaja šupljeg organa u slobodnu trbušnu šupljinu. Primjena troakara, kao radnih kanala kroz koje se uvode instrumenti u trbušnu šupljinu, dovela je do mogućnosti ozljede šupljih organa te retroperitonealnih krvnih žila, prilikom plasiranja troakara. (Schmidt Sc et al 2004.)

Dakle, novi način operiranja doveo je do razvoja novih komplikacija. Međutim, nakon faze učenja navedene ozljede svedene su na izrazito mali broj, ali u svakom trenutku kirurzi moraju biti svjesni mogućih komplikacija. (Santibaries E et al 2008)

Uz odgovarajuću pažnju, dobro poznavanje anatomije i anatomskih varijacija žučnih putova i arterija, zatim poznavanje mogućih promjena koje nastaju nakon upalnih bolesti žučnjaka i žučnih putova, broj komplikacija kod laparoskopske kolecistektomije čini laparoskopsku kolecistektomiju sigurnom operativnom metodom, te stoga i predstavlja zlatni standard u liječenju bolesti žučnjaka.

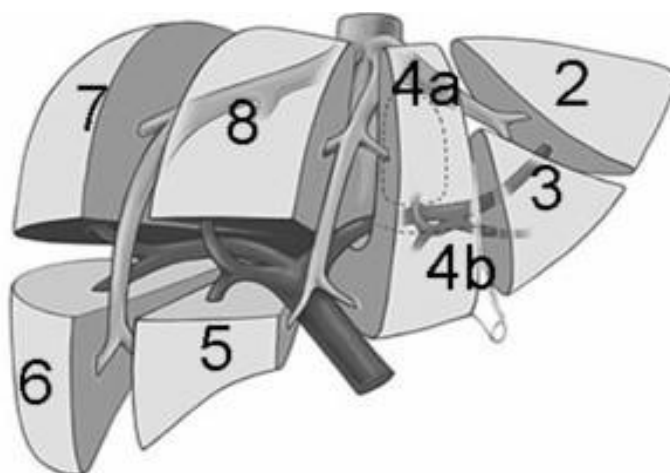
Međutim, poznavanje komplikacija i način njihovog nastanka smanjuje mogućnost komplikacija. Rano prepoznavanje nastale komplikacije te odgovarajući način njenog zbrinjavanja pridonose da, ukoliko komplikacija nastane, ne dovede do oštećenja zdravlja bolesnika. (Miguel AM et al 2011.)

2. ANATOMIJA

2.1. ANATOMIJA I ANATOMSKE VARIJACIJE HEPATOBILIJARNOG SUSTAVA

Dobro poznavanje anatomije hepatobilijarnog sustava te njegovih čestih varijacija je ključno za sigurno izvođenje kolecistektomije i drugih zahvata na jetri i žučnim putovima. Anatomske varijacije hepatobilijarnog sustava se nalaze u više od pola ljudi te se zbog toga mogu nazvati pravilom, a ne iznimkom.

Couinaud je 1954. god. svojim eksperimentima dokazao segmentarnu građu jetre te je na taj način uvelike unaprijedio kirurgiju jetre i omogućio sigurnije resekcije jetre. Jetra se prema tome sastoji od osam segmenata, od kojih svaki segment preko portalne trijade ima vlastitu krvnu opskrbu i žučnu drenažu. S obzirom da komunikacije između intrahepatalnih žučnih putova gotovo ne postoje, okluzija segmentarnog žučnog voda bi dovela do staze žuči, što za posljedicu može imati razvoj kolangitisa, atrofije ili ciroze dijela jetre.



Slika 1.

Segmentalna građa jetre po Couinaudu

Preuzeto iz: Etala E. (1997) Atlas of Gastrointestinal Surgery,

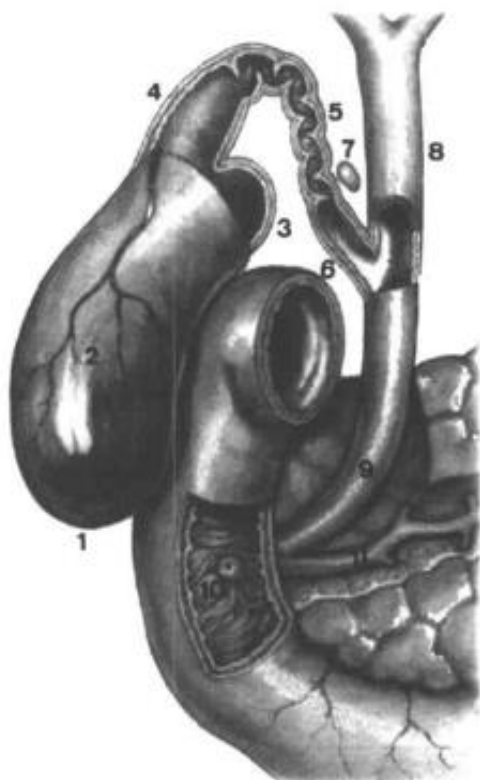
Segmentarni žučni vodovi se međusobno spajaju u veće žučne vodove te izlaze iz jetre kao desni i lijevi žučni vod, koji tako dreniraju žuč iz desnog i lijevog jetrenog režnja. Desni žučni vod nastaje spajanjem desnog stražnjeg (drenira VI i VII segment) i desnog prednjeg žučnog voda (drenira V i VIII segment), dok lijevi žučni vod nastaje spajanjem segmentarnih žučnih vodova lijevog jetrenog režnja (segmenti II, III, IVa, IVb). Žuč iz prvog segmenta (lobus caudatus) se samostalno drenira u lijevi i desni žučni vod. Nastanak desnog žučnog voda je skloniji varijacijama. Od varijacija najčešće susrećemo utok stražnjeg desnog žučnog voda u lijevi žučni vod te zajednički utok stražnjeg i prednjeg desnog žučnog voda sa lijevim žučnim vodom u duktus hepaticus čineći tako tripod (triple confluence). Posebnu opasnost tijekom kolecistektomije predstavlja utok desnog hepatičnog voda ili njegovog ogranka u duktus cysticus. Lijevi žučni vod je pristupačniji i dulji od desnog (u prosjeku oko 1,7 cm naprema 0,9 cm), te ga zbog toga kirurzi često koriste u slučaju visokih ozljeda ili stenoza žučnih putova za kreiranje biliodigestivne anastomoze. Postavljen je ekstrahepatično, horizontalno između lobusa caudatusa (I) i lobusa quadratus (IVb). U prilog pristupačnosti lijevog žučnog voda ide i činjenica da se zasad iz nejasnog razloga tijekom kronične bilijarne opstrukcije lijevi žučni vod dilatira više od desnog. (Braasch JW 1958, Parke WW et al. 1963.)

Lijevi i desni žučni vod se u porti hepatis spajaju (konfluens) tvoreći duktus hepaticus koji je ovisno o razini utoka duktusa cysticus dugačak 1 do 7 cm (u prosjeku oko 4 cm) te je širok oko 4 mm.

Žučni mjehur je šuplji, kruškoliki organ volumena oko 30-50 ml, koji služi kao spremište žuči, a prazni se na endokrinu stimulaciju kolecistokininom. Sastoji se od fundusa, tijela, vrata i infundibuluma. Često opisivana Hartmannova vreća koja se tijekom kolecistektomije koristi za lateralnu trakciju žučnjaka, uglavnom nastaje kao posljedica patološke dilatacije vrata žučnjaka zbog dugotrajne prisutnosti žučnih kamenaca.

Žuč iz žučnog mjehura se drenira preko duktusa cysticus (izvodni kanal žučnjaka) koji se pod oštrim kutom od oko 40 stupnjeva ulijeva u desnu stranu

duktusa hepaticusa, formirajući početak duktusa koledohusa. Duktus cistikus je dugačak oko 2-4 cm, a širok 2 - 3 mm.



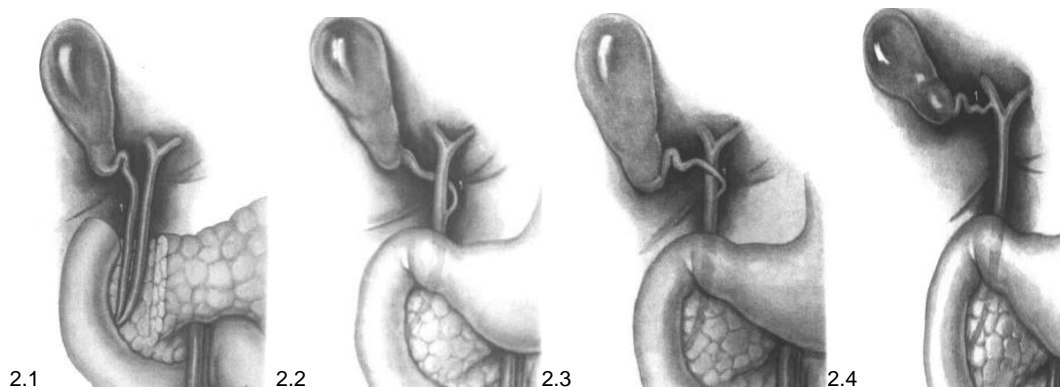
Slika 2. – anatomija žučnjaka

1.fundus vesicae billiaris, 2. corpus vesicae billiaris, 3. infundibulum vesicae billiaris, 4. collum vesicae billiaris , 5. ductus cysticus (pars spiralis), 6. ductus cysticus (pars glabra) , 7. Mascagnijev limfni čvor, 8. ductus hepaticus, 9. ductus choledochus, 10. papilla Vateri, 11. ductus pancreaticus

Preuzeto iz: Etala E. (1997) Atlas of Gastrointestinal Surgery,

Najčešće varijacije duktusa cistikusa su:

- paralelni tok duktusa cistikusa uz duktus hepaticus s niskim utokom ili odvojenim utokom u duodenum (oko 20% slučajeva),
- kratki ili nepostojeći duktus cistikus,
- spiralni tok duktusa cistikusa preko duktusa hepaticusa s njegove stražnje ili rjeđe prednje strane s utokom u lijevu stranu duktusa hepaticusa (oko 10%).
- Opisani su i slučajevi utoka duktusa cistikusa u lijevi ili desni žučni vod



Slika 3. – anatomske varijacije toka duktus cistikusa

2.1. paralelni tok duktusa cistikusa uz duktus hepaticus, 2. spiralni tok duktusa cistikusa sa stražnje strane i utok s desne strane duktusa hepaticusa, 3. spiralni tok duktusa cistikusa s prednje strane i utok s desne strane duktusa hepaticusa, 4. utok duktusa cistikusa u desni žučni vod

Preuzeto iz: Etala E. (1997) Atlas of Gastrointestinal Surgery,

U slučaju dugačkih duktusa cistikusa kao kod spiralnog ili paralelnog toka preporuča se tijekom kolecistektomije ostaviti dugačak bataljak cistikusa izbjegavajući na taj način prekomjernu disekciju oko duktusa hepatikusa te njegovu ozljedu. Na taj način prevenira se moguća ozljeda koledohusa.

Duktus koledohus (glavni žučni vod) je unutar hepatoduodenalnog ligamenta smješten desno od arterije hepatike te desno i ispred vene porte, a drenira žuč iz jetre i žučnog mjehura u duodenum preko papile Vateri spajajući se neposredno prije utoka u duodenum s glavnim pankreatičnim vodom u ampulu hepatopankreatiku. Duljina duktusa koledohusa, ovisno o razini utoka duktusa cistikusa u duktus hepatikus, varira između 5 i 15 cm, a u prosjeku iznosi oko 8 cm te je širine oko 6 mm. Podijeljen je na retropankreatični, retroduodenalni te supraduodenalni dio koji je i najpristupačniji.

Veći ili manji dijelovi desnog jetrenog režnja su često drenirani tzv. akcesornim ili aberantnim žučnim vodovima koji se mogu ulijevati u sustav desnog žučnog voda, duktus hepatikus ili u duktus cistikus. Prema mnogim istraživanjima, incidencija takvih vodova je između 2% i 30%.

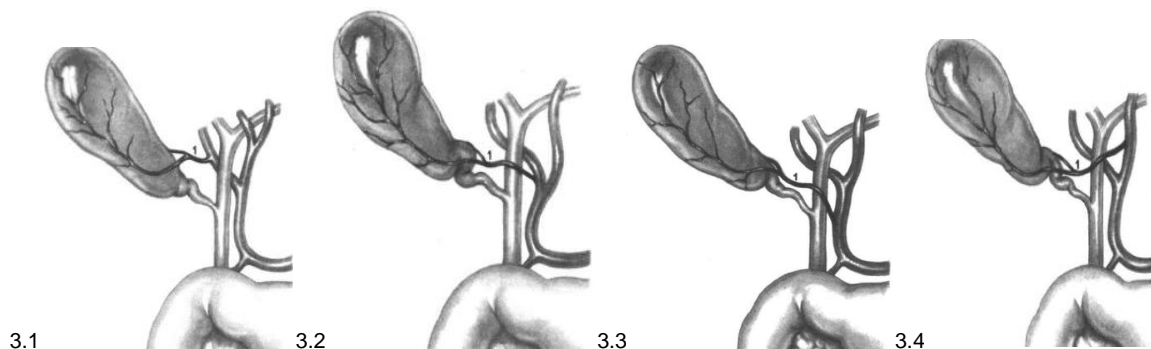
Tijekom kolecistektomije postoji velika opasnost od ozljede tih vodova. Treba razlikovati pojmove akcesorni i aberantni žučni vod.

Akcesorni vod je dodatni vod tj. dio jetre koji on drenira, koji je već dreniran još jednim vodom, što bi značilo da okluzija akcesornog voda neće izazvati veće probleme. Nasuprot tome, aberantni vod je jedini vod koji drenira određeni dio jetre te okluzijom aberantnog voda dolazi do staze žuči sa ranije spomenutim mogućim ozbiljnim komplikacijama. U slučaju prepoznavanja ozljede takvog voda tijekom operacije trebala bi se učiniti intraoperativna kolangiografija, kojom bi se razlučilo radi li se o aberantnom ili akcesornom vodu te ovisno o tome donese odluka o daljnjem postupku. Kao česti uzrok benignog postkolecistektomijskog istjecanja žuči, trebaju se spomenuti i Luschkini vodovi. To su mali, akcesorni žučni vodovi promjera do 1 mm koji dreniraju žuč iz jetre direktno u žučni mjehur, a često se presjeku tijekom izluštenja žučnjaka iz lože. (Braassch JW et a. 1958.)

2.2. ANATOMIJA I ANATOMSKE VARIJACIJE ARTERIJSKE OPSKRBE HEPATOBILIJARNOG SUSTAVA

Arterijska opskrba hepatobilijarnog sustava dolazi uglavnom iz trunkusa celijakusa, i to preko zajedničke jetrene arterije (a. hepatica communis). Nakon odvajanja gastroduodenalne arterije, arterija hepatica komunis ulazi u hepatoduodenalni ligament te nastavlja dalje kao arterija hepatica propria. Ona se prije ulaska u portu hepatis grana na desnu i lijevu jetrenu arteriju koje opskrbljuju desni i lijevi jetreni režanj. Desna jetrena arterija prolazi iza duktusa koledokusa ili hepatikusa te daje ogranak za žučni mjehur, arteriju cistiku. Arterija cistika prilazi na žučnjak u području njegova vrata ili tijela te daje stražnju i prednju granu. Duktus koledokus se opskrbljuje krvlju putem epikoledokalnog pleksusa s aksijalno postavljenim dvjema glavnim arterijama na 3 h i 9 h. Distalni dio koledokusa dobiva krv iz gastroduodenalne arterije, odnosno većinom iz gornje stražnje pankreatikoduodenalne arterije, dok proksimalni dio ekstrahepatičkih žučnih vodova krv dobiva najvećim dijelom iz arterije cistike i desne hepatične arterije. (Healey et al.1953., Bengmark S et al. 1970.)

Od varijacija arterijske mreže najčešće se naiđe na polazak lijeve jetrene arterije iz lijeve želučane arterije, dok se desna jetrena arterija može odvajati iz gastroduodenalne arterije ili čak gornje mezenterične arterije. Opisano je i nepostojanje arterije hepaticae propriae, tj. polazak lijeve i desne jetrene arterije direktno iz zajedničke jetrene arterije.



Slika 4. anatomske varijacije arterije cysticae

3.1.normalni tok 3.2 križanje arterije cistike s prednje strane duktusa hepatikusa, 3.3 polazak arterije cistike iz arterije hepaticke proprije s križanjem duktusa hepatikusa s prednje strane, 3.4. polazak arterije cistike iz lijeve hepaticne arterije s križanjem duktusa hepatikusa s prednje strane

Preuzeto iz: Etala E. (1997) Atlas of Gastrointestinal Surgery,

Arterija cistika može biti ogranak i lijeve jetrene arterije ili arterije hepaticke proprije te može križati duktus hepaticus i s prednje strane, a time je izloženija ozljedi. Žučnjak može biti opskrbljen s dodatnom arterijom. Calot je još 1891. godine opisao anatomski trokut koji čine duktus hepaticus, duktus cisticus te donji rub jetre. Unutar Calotovog trokuta, arterija cistika se odvaja od desne hepaticne arterije. Također se nalazi limfni čvor duktusa cistikusa (Mascagnijev limfni čvor), a mogu se nalaziti i aberantni ili akcesorni žučni vodovi iz desnog jetrenog režnja te aberantne ili akcesorne arterije. S obzirom da se većina ozljeda tijekom laparaskopske kolecistektomije događa unutar Calotovog trokuta, pažljiva disekcija i preparacija unutar trokuta je od ključne važnosti. (Hiatt JR et al. 1994.)

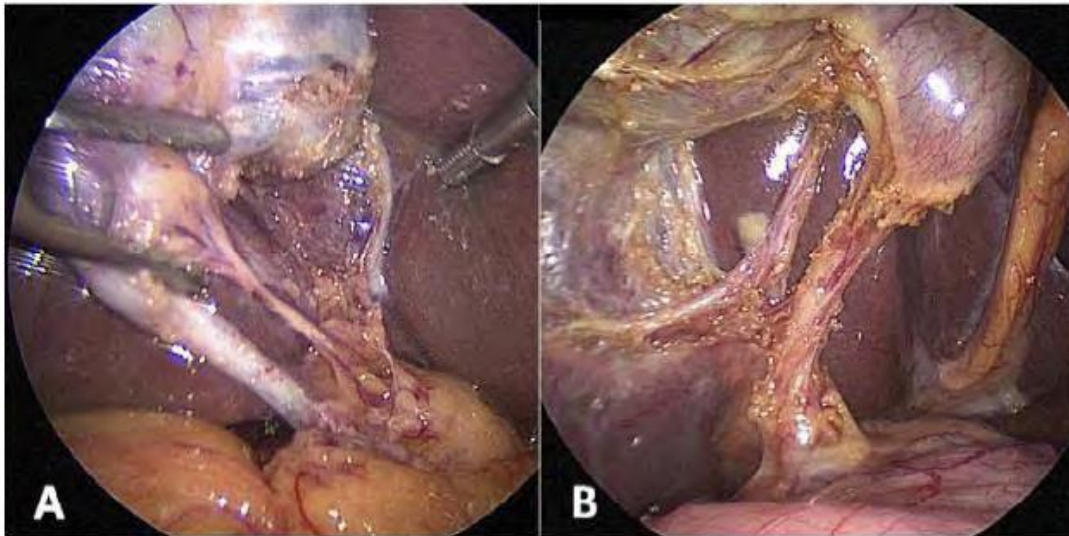
3. TEHNIKA LAPAROSKOPSKE KOLECISTEKTOMIJE

Prvu laparaskopsku kolecistektomiju izveo je njemački kirurg Muhe 1985. godine. Vrlo brzo se ta metoda proširila po cijelom svijetu te je 1992. godine od strane NIH (National Institutes of Health) priznata kao zlatni standard u liječenju simptomatske kolelitijaze. Iako su indikacije za laparaskopsku kolecistektomiju ostale iste kao i za otvorenu, broj kolecistektomija se jako povećao. Najvjerojatniji razlog za to je činjenica da se pacijenti lakše odlučuju za takav zahvat. Najvažnije prednosti laparaskopske kolecistektomije su: manja rana, brži oporavak i povratak svakodnevnim aktivnostima, kraća hospitalizacija, manja postoperativna bol i potreba za analgeticima, bolji kozmetički učinak, brži oporavak crijevne peristaltike te sveukupno gledano, smanjen novčani trošak.

Laparoskopska kolecistektomija se izvodi na dva opisana načina tzv. europski i američki način. Europski način operiranja je slijedeći: operater stoji između bolesnikovih nogu, a asistent s bolesnikove lijeve strane, dok kod tzv. američkog načina operiranja operater je s lijeve strane bolesnika, a asistent s desne strane. Radi osiguravanja radnog prostora kreira se pneumoperitoneum uz pomoć plina CO₂, koji u količinama potrebnim za operacijski zahvat nije toksičan, jeftin je te se brzo apsorbira u trbušnoj šupljini. Pneumoperitoneum se može uspostaviti zatvorenom i otvorenom metodom. U zatvorenoj metodi se plin insulflira kroz na „slijepo“ postavljenu Veressovu iglu, koja se poslije zamijeni troakrom. Kapljičnim i aspiracijskim testom se potvrdi da se Veressova igla nalazi u trbušnoj šupljini, a ne npr. u crijevu ili preperitonealno. U otvorenoj metodi, kroz inciziju fascije se pod direktnom kontrolom oka postavlja tupi troakar, te se kroz njega insulflira plin – Hassonova metoda ulaska u trbušnu šupljinu. Obje metode imaju prednosti i mane. Trbuh se puni plinom do razine intraabdominalnog tlaka od oko 15 mm/Hg za što je potrebno oko 4 - 5 litara plina. Prvi troakar od 10 mm se postavlja na mjestu incizije kože tik iznad pupka. Kroz njega se uvodi kamera te se eksplorira trbušna šupljina i provjeri da nije došlo do nikakve ozljede. Slijedeća tri troakara se postavljaju pod kontrolom kamere. Drugi se troakar od 5 mm postavlja u prednjoj aksilarnoj liniji s desne strane otprilike na sredini udaljenosti između 12. rebra i kriste ilijake. Treći troakar, također širine 5 mm se postavlja subkostalno desno u

srednjoj klavikularnoj liniji. Ovisno o položaju žučnjaka, četvrti troakar širine 10 mm se postavlja s lijeve strane, oko 2 do 3 cm od središnje linije, otprilike na sredini udaljenosti između pupka i ksifoida. Radi lakšeg pristupa na žučnjak, pacijent se postavlja u obrnuti Trendelenburgov položaj od oko 30 stupnjeva te se stol zakreće na lijevo za oko 15 stupnjeva. Na taj način se kolon i duodenum odmiču od ruba jetre. Kroz desni subkostalni troakar asistent uvlači hvatalicu kojom fundus žučnjaka povlači kranijalno prikazujući tako infundibulum žučnjaka. Kroz lateralni desni troakar operater uvlači hvatalicu kojom povlači Hartmannovu vreću prema lateralno, a kroz desni troakar uvlači radni instrument. Oslobađajući eventualne priraslice kolona, duodenuma ili omentuma za žučnjak i jetru, pristupa se opreznoj preparaciji struktura Calotova trokuta. S obzirom da je početak laparaskopske kolecistektomije bio praćen većom incidencijom ozljeda žučnih vodova i krvnih žila, Strasberg je 1995. godine, unamjeri da se smanji broj komplikacija, predložio metodu identifikacije struktura unutar Calotova trokuta koja se mora ispoštivati prije same resekcije („Critical view of safety“). Prema njemu, tri uvjeta se trebaju osigurati prije resekcije (Čala Z 2002.) :

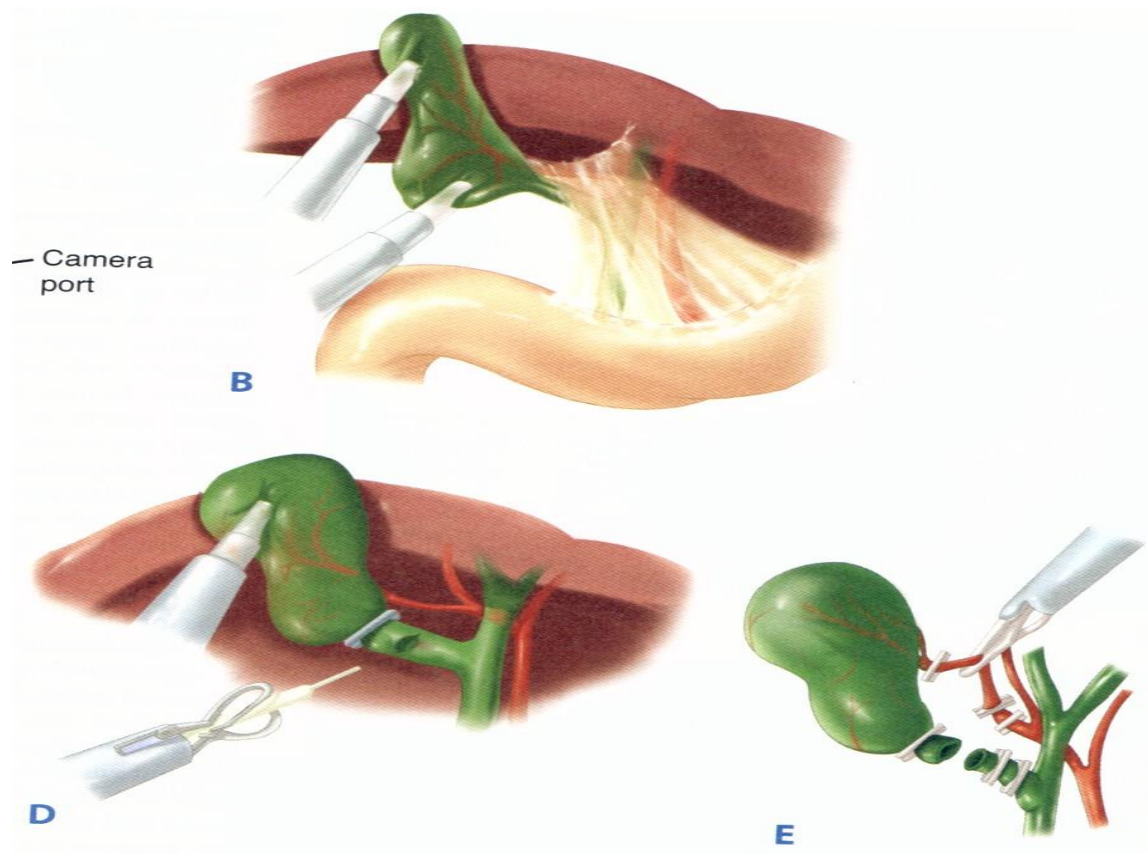
- Calotov trokut se mora osloboditi svih priraslica te masnog i vezivnog tkiva (nije nužno prikazati duktus hepatikus),
- najniži dio žučnjaka se treba osloboditi iz svojeg ležišta,
- na kraju preparacije samo dvije strukture se smiju vidjeti kako ulaze u žučnjak (arterija cistika i duktus cistikus).



Slika 5.

Critical view of safety: u žučnjak ulaze samo dvije strukture (duktus cistikus i arterija cistika) Čala Z. i suradnici Laparoscopska kolecistrektomija (2001) Art studio Azinović, Zgb.

Poštujući ova pravila, nakon resekcije arterije i duktusa cistikusa preostaje prepariranje žučnjaka iz njegove lože. Duktus cistikus i arterija cistika se ligiraju s tri klipse, dvije proksimalno i jedna distalno te se presijecaju između postavljenih klipsi. Žučnjak se izlušti iz svog ležišta te se vadi iz trbuha kroz umbilikalnu inciziju. Subhepatalni prostor se drenira kroz subkostalni otvor. (Čala Z et al.2002.)



Slika 6.

Prepariranje i ligiranje struktura u Calotovom trokutu

(Cuschieri A., Berci G. Laparoscopic biliary surgery. Blackwell Scientific Publications, 1992)

4. OZLJEDE KOD LAPAROSKOPSKE KOLECISTEKTOMIJE

Ozljede kod laparaskopske kolecistektomije možemo podijeliti na

- opće ozljede laparaskopske kirurgije
- komplikacije specifične za laparaskopsku kolecistektomiju
 - ozljede žučnih putova
 - ozljede krvnih žila hepatobilijarnog sustava

4.1. OPĆE OZLJEDE TIJEKOM LAPAROSKOPSKE KIRURGIJE

Pod opće ozljede spadaju ozljede tijekom postavljanja Veresove igle, troakara, termičke ozljede.

Kod laparaskopske kolecistektomije može doći, kao i kod ostalih laparaskopskih operacija, do ozljeda

- trbušnih organa
- retroperitonealnih krvnih žila

a prema mehanizmu ozljede mogu biti:

- mehaničke
- toplinske

Ozljede trbušnih organa, prvenstveno šupljih organa, mogu nastati djelovanjem mehaničke i toplinske energije, dok ozljede krvnih žila nastaju prvenstveno djelovanjem mehaničke energije.

Ozljede nastale djelovanjem mehaničke sile nastaju prilikom uvođenja Veresove igle i trokara, dok ozljede nastale djelovanjem toplinske energije nastaju primjenom monopolarne struje.

Tijekom postavljanja troakara, posebice prvoga koji se najčešće uvodi na „slijepo“, može doći do ozljede crijeva, krvnih žila ili parenhimatoznog organa. U takvim je slučajevima gotovo uvijek indicirana hitna laparotomija te zbrinjavanje ozljede.

Ozljede uzrokovane uvođenjem Veresove igle tipične su za laparoskopske zahvate. Pri ulasku Veresove igle ili troakara mogu nastati ozljede šupljih organa u truhu, intraperitonealnih i retroperitonealnih krvnih žila ili krvnih žila u trbušnoj stjeci. Ozljede nastale Veresovom iglom češće su nego se dijagnosticiraju jer zbog malog promjera igle mogu ostati nezamijećene. Najčešće ozljede su prilikom uvođenja prvog troakara koji se uvodi na „slijepo“, za razliku od ostalih troakara koji se uvode pod kontrolom laparoscopa. Brojni su pokušaji kako bi se smanjio broj navedenih ozljeda. Tako je jedno vrijeme preporučivano izvođenje kolecistektomije bez formiranja pneumoperitoneuma pomoću raznih vrsta držača, međutim ta tehnika je vrlo brzo napuštena. Jedan od načina sprečavanja ozljeda prilikom uvođenja Veresove igle i prvog troakara je tzv. otvoreni pristup bez upotrebe Veresove igle, gdje se pod kontrolom oka ulazi u trbušnu šupljinu, jer se prikaže mjesto budućeg ulaska u trbušnu šupljinu, te se nakon otvaranja fascije i peritoneuma uvodi Hasonov troakar.

Kako bi se smanjio broj mogućih ozljeda prilikom uvođenja Veresove igle, a kako bi kirurg bio siguran da se nalazi u trbušnoj šupljini, rade se testovi provjere:

- a) aspiracijski test – pomoću štrcaljke kroz postavljenu Veresovu iglu ulije se nekoliko mililitara fiziološke otopine. Nakon toga se vrši aspiracija. Ukoliko se tekućina dobije nazad, igla nije u trbušnoj šupljini, a ako se dobije crijevni sadržaj ili krv, Veresova igla je povrijedila crijevo ili krvnu žilu
- b) kapljični test – nekoliko kapi fiziološke otopine stavi se na Veresovu iglu, vrši se podizanje stjenke i stvara se negativni tlak u truhu koji usisa tekućinu

c) test početnog negativnog tlaka – početni tlak prilikom uvođenja Veresove igle je oko 1 - 2 mm HG ili negativan

Opisanim testovima vrlo lako se verificira da li je Veresova igla u trbušnoj šupljini, odnosno moguća ozljeda intraabdominalnih organa prilikom uvođenja igle.

Ozljede nastale uvođenjem troakara mnogo su ozbiljnije nego one nastale uvođenjem igle. Najteže su ozljede retroperitonealnih krvnih žila, koji prema različitim autorima iznose od 0,03% - 0,05% operiranih. Takve ozljede su rijetke, međutim praćene su visokom smrtnošću koja iznosi između 9% - 15%. (Jay T et al. 1999.)

Prvi troakar se uvodi na „slijepo“, dakle bez kontrole laparoscopa. U cilju prevencije mogućih ozljeda trbušnih organa, prvenstveno crijeva te retroperitonealnih krvnih žila, je uvođenje troakara kada se formira odgovarajući pneumoperitoneum s tlakom od 14 mm Hg. Također, primjena jednokratnih troakara koji imaju zaštitne mehanizme koji sprečavaju ozljede crijeva i retroperitonealnih krvnih žila, jer postoji mehanizam unutar troakara kako bi se bodež koji omogućuje ulazak u trbušnu šupljinu kada ne postoji otpor tkiva uvukao i tako na troakaru više nije vodeći dio – oštrica bodeža troakara, nego tupi dio troakara kojim ne može dovesti do ozljede crijeva i krvnih žila.

Također, ukoliko postoje podaci o ranijem operativnom zahvatu u trbušnoj šupljini, radi mogućih priraslica preporuča se otvorena tehnika po Hassonu. Također ne smije se uvoditi troakar u trbušnu šupljinu ukoliko nije postignut odgovarajući pneumoperitoneum. Opisane su ozljede troakrom koje se zbivaju prilikom operacijskog zahvata u trenutku kada dolazi do promjene troakara, odnosno gubitka plina u trbušnoj šupljini.

Broj ozljeda trbušnih organa kreće se prema različitim autorima od 0,05% do 0,27%, dok u 5% takve ozljede, odnosno posljedice ozljeđivanja dovode do smrtnog ishoda. Ozljede crijeva u 22% slučajeva nastaju prilikom uvođenja drugih troakara, dakle prevencija takvih ozljeda je striktno uvođenje troakara pod kontrolom laparoscopa. Rano prepoznavanje ozljeda trbušnih organa jedan je od odlučujućih faktora koji utječu na uspjeh liječenja.

Ozljede crijeva tijekom laparaskopske kolecistektomije se ubrajaju među opće komplikacije laparaskopske kirurgije te se događaju u 0,16% slučajeva. Većina ozljeda se dogodi tijekom kreiranja pneumoperitoneuma Veresovom iglom. U čak 70% slučajeva ozljede crijeva pacijent je prije imao laparotomiju te izražene priraslice u trbuhu. Drugi najčešći mehanizam ozljede je termalna ozljeda. Najčešće je ozlijeđeno tanko i debelo crijevo. Kod kolecistektomije, duodenum i želudac su također dosta izloženi ozljedi tijekom operativnog dijela. Intraoperativno primijećena ozljeda crijeva najčešće zahtijeva konverziju na otvorenu metodu te zbrinjavanje ozljede. S obzirom da je ozljeda crijeva po život opasna komplikacija, u slučaju razvoja difuznog peritonitisa, sepse, bitno je rano prepoznati simptome ozljede u poslijeoperacijskom razdoblju. (Krahenbuhl L et al. 2001)

Treba naglasiti da ozljede crijeva nakon laparaskopske kirurgije često imaju blaže početne simptome nego one ozljede crijeva koje se dogode tijekom laparotomije. Prvi se simptomi uglavnom javljaju tri do četiri dana nakon operacije te mogu biti nespecifični s blažom boli na mjestu uboda troakara i distenzijom trbuha. U kasnijoj fazi se javljaju znakovi peritonitisa, šoka, a tada je prognoza već puno lošija. Prilikom ikakve sumnje na ozljedu crijeva u poslijeoperacijskom razdoblju, preporuča se učiniti radiološku obradu s kontrastom. Kod pacijenata kod kojih je već prije učinjena laparatomija, zbog dokazanog znatno povećanog rizika od ozljede crijeva, preporuča se kreiranje pneumoperitoneuma otvorenom metodom u kojoj se incidira fascija i peritoneum, te pod direktnom kontrolom oka postavlja tupi troakar u trbuh kroz koji se insuflira plin.

Ukoliko se posumnja na ozljedu trbušnih organa, te ukoliko se takva ozljeda vizualizira tijekom laparaskopske operacije, potrebno je odmah pristupiti zbrinjavanju takve ozljede. Ukoliko se ne može zbrinuti laparaskopskim putem, nužna je laparotomija te odgovarajući operativni zahvat koji zavisi o veličini i mjestu ozljede. Katkada je dovoljno prešivanje mjesta perforacije, međutim ukoliko se radi o većoj laceraciji crijeva, potrebna je i resekcija crijeva uz formiranje crijevne anastomoze. Ozljede želuca preveniraju se prijeoperacijskim postavljenjem nazogastrične sonde.

Toplinske ozljede su u laparoskopskoj kirurgiji češće nego u otvorenoj. Sam vrh laparoscopa može uzrokovati toplinsku ozljedu ako ga se ostavi prislonjenog na neki organ, prvenstveno crijevo. Takva ozljeda je najčešća prilikom završetka operacije kada se izvlači žučnjak kroz incizijski otvor na trbušnoj šupljini, a laparoskop se naprosto zaboravi, dakle sam vrh laparoscopa ostane bez kontrole. Međutim, takve ozljede su rijetke. Mnogo češće i značajnije su ozljede nastale kao posljedica uporabe visokofrekventne struke – elektrokoagulacije. Elektrokoagulacija bila je do nedavno najvažnije sredstvo za rezanje tkiva i zaustavljanje krvarenja, međutim upotrebom ultrazvučnih rezača i zavarivača krvnih žila primjena monopolarne struje smanjila se kod laparoskopskih zahvata. Međutim, kod laparoskopске kolecistektomije, još uvijek primjena monopolarne struje je dominantna u odnosu na ostale načine koagulacije i rezanja tkiva, prvenstveno radi visoke cijene jednokratnih instrumenata za zavarivanje krvnih žila. Djelovanje toplinske energije najčešće nastaju ozljede šupljih organa: crijeva i želuca te ozljede žučnih putova.

Ozljede šupljih organa koje nastaju djelovanjem toplinske energije uobičajeno se ispoljavaju nekoliko dana nakon operativnog zahvata. Tijekom samog zahvata se ne verificira termička ozljeda, a simptomi se javljaju nekoliko dana nakon operacije uobičajeno oko 4 dana kada dolazi do nekroze termički oštećenog šupljeg organa, njegove perforacije, te najčešće kliničke slike peritonitisa.

Prevenција takvih ozljeda, prvenstveno crijeva, primjena je elektrokoagulacije samo u trenutku kada se jasno vizualizira struktura koja će biti podvrgnuta primjeni elektrokoagulacije. Vrh instrumenta uvijek mora biti jasno vidljiv laparoskopom. Odgovarajuće održavanje višekratnih instrumenata te njihova zamjena odmah ukoliko se posumnja na oštećenje izolacijskog materijala instrumenta kojim se vrši elektrokoagulacija. (Van der Voort et al. 2004, Rossi P. et al. 2007.)

Ozljede žučnih putova uzrokovane primjenom elektrokoagulacije posljedica su primjene ekstenzivne primjene elektrokoagulacije prilikom prepariranja tj. prikazivanja struktura u području Calotovog trokuta. Termičke ozljede žučnih putova ispoljavaju se kao:

- rane komplikacije koje nastaju nekoliko dana nakon operacijskog zahvata ukoliko dođe do perforacije mjesta koje je termički oštećeno, te razvoja bilijarnog peritonitisa uslijed istjecanja žuči kroz oštećeno mjesto u trbušnu šupljinu.
- kasne komplikacije – ispoljavaju se nekoliko mjeseci ili godina nakon operativnih zahvata u vidu stenoza žučnih putova

4.2. OZLJEDE SPECIFIČNE ZA LAPAROSKOPSKU

KOLECISTEKTOMIJU

4.2.1. OZLJEDE KRVNIH ŽILA

Najčešći uzrok krvarenja tijekom laparoskopske kolecistektomije je ozljeda malih venskih ogranaka srednje jetrene vene koji prolaze uz površinu jetre u području lože žučnjaka. (ogranci srednje hepatalne vene). Ta, najčešće benigna krvarenja se događaju tijekom prepariranja žučnjaka iz njegovog ležišta. Takva krvarenja obično ne stvaraju veće probleme te se lako zbrinu termokoagulacijom ili postavljanjem metalne klipse. Arterijsko krvarenje je uzrokovano ozljedom ili spadanjem ligature s arterije cistike ili pak ozljedom veće arterije, kao što je desna jetrena arterija ili njeni ogranaci. Ukoliko se krvarenje ne uspije zaustaviti laparoskopski, indicirana je hitna konverzija i otvorena hemostaza. U slučaju ozljede veće arterije kao što je desna jetrena ili jetrena arterija, dolazi u obzir i rekonstrukcija anastomozom između presječenih krajeva ili rekonstrukcija venskim graftom.

U poslijeoperacijskom razdoblju čest uzrok krvarenja je spadanje klipse s bataljka arterije cistike. Takva poslijeoperacijska krvarenja se očituju pojavom krvi na dren, a u težim slučajevima padom krvnog tlaka, porastom pulsa te sniženim vrijednostima crvene krvne slike. Kod takvih većih krvarenja indicirana je relaparotomija te zbrinjavanje mjesta krvarenja.

Pod teže vaskularne ozljede tijekom laparoskopske kolecistektomije ubrajaju se sve ozljede arterija koje su smještene proksimalnije od cistične arterije, kao što su desna i lijeva jetrena arterija, arterija hepatika propria i arterija hepatika komunis. Najčešće ozlijeđena arterija tijekom laparoskopske kolecistektomije je desna hepatična arterija i njeni ogranaci. U 10 - 40% slučajeva ozljede većih žučnih vodova nastane konkomitantna ozljeda i desne hepatične arterije. Prema kadaveričnim studijama, kod pacijenata kod kojih je tijekom života učinjena otvorena kolecistektomija, u 7% slučajeva je nađena ozljeda desne hepatične

arterije. Za pretpostaviti je da je ta incidencija još i veća kod laparoskopske kolecistektomije. Čini se da stavovi još nisu usuglašeni kada je riječ o važnosti i posljedicama ozljede desne jetrene arterije. Iako je nakon ozljede desne jetrene arterije dokazan brzi razvoj de novo kolateralnog krvotoka iz lijeve jetrene arterije (preko hilarnog pleksusa), zabilježen je povećan rizik od apscesa, atrofije i nekroze desnog režnja jetre.

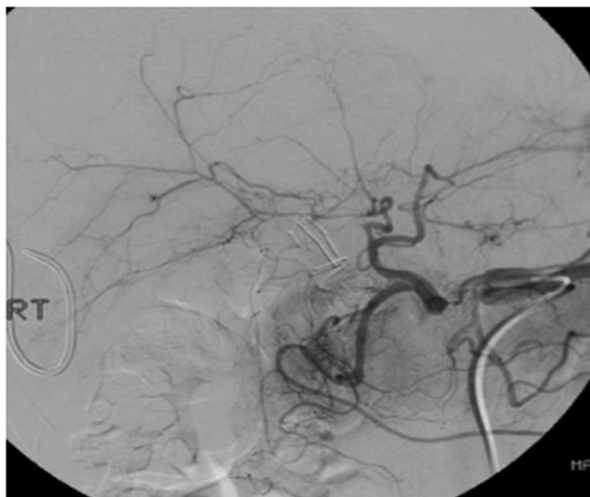Do ozljede može doći zamjenom neke druge arterije (najčešće desne jetrene arterije) za arteriju cistiku, termičkim oštećenjem ili pak slučajnim postavljanjem klipse na slijepo tijekom pokušaja zaustavljanja krvarenja. Anatomske vaskularne varijacije u toj regiji su dosta izražene, a za laparaskopsku kolecistektomiju je najvažnije istaknuti aberantni tok desne hepatalne arterije koja polazi iz gornje mezenterične arterije (10% populacije), putuje iza portalne vene te je podložnija ozljedi. Ponekad desna jetrena arterija pravi visoki luk uz infundibulum žučnjaka te se lako zamjeni za arteriju cistiku.

Posljedice ligiranja većih arterija su individualne. Mogu proći nezamijećeno, bez posljedica, ali također je dokazan povećani rizik od oštećenja jetre u smislu atrofije, ciroze ili nekroze jetre. To će najviše ovisiti o razini ozljede (ligiranja žile) te sposobnosti revaskularizacije jetre nakon ozljede. Istraživanjima je dokazana iznimno velika sposobnost jetre da nakon ligiranja arterije razvije kolateralni krvotok, i to najviše iz donjih freničnih arterija te preko epikoledohalnog pleksusa koji dobiva krv iz gastroduodenalne arterije. Također je dokazan brzi razvoj kolateralnog krvotoka iz jednog jetrenog režnja u drugi preko hilarnog pleksusa nakon ligiranja desne ili lijeve jetrene arterije. Što je ozljeda distalnije na sustavu hepatalne arterije, to je prognoza lošija. Tako je dokazano da ligiranje arterije hepatike komunis jetra sasvim dobro kompenzira prihvatom arterijske krvi iz sustava gornje mezenterične arterije preko gastroduodenalne arterije (pankreatikoduodenalni arterijski sustav).

S obzirom na tako dobru sposobnost revaskularizacije jetre, čini se da veći problem pri ozljedi desne jetrene arterije predstavlja devaskularizacija proksimalnog dijela koledohusa. Naime, proksimalni dio koledohusa je gotovo isključivo krvlju opskrbljen iz desne jetrene arterije te ligiranjem desne jetrene

arterije može doći do ishemije i stenozе koledohusa sa teškim posljedicama. Takve ozljede se ubrajaju u tip E ozljeda po Strasbergovoj klasifikaciji te uglavnom zahtijevaju operacijski tretman u smislu derivacije žuči kreiranjem hepatikojejunalne anastomoze. Toj činjenici ide u prilog i slabiji rezultat operacijskog popravka visoke ozljede žučnih vodova kod pacijenata kod kojih je uz žučni vod oštećena i desna jetrena arterija. Mnogim je studijama kod takvih pacijenata dokazan povećani rizik od ponovnog razvoja stenozе biliodigestivne anastomoze. Upravo zbog toga se mnogi kirurzi zalažu, ukoliko je moguće, za hitnu rekonstrukciju ozlijeđene arterije i to anastomozom kraj s krajem ili venskim graftom.

Duktus koledohus i ostali žučni vodovi na dulju ishemiju mogu reagirati upalom, stvaranjem fibroze te rezultirati stenozom. Sjetimo li se da je vitalnost stjenke proksimalnog dijela duktusa koledohusa i proksimalnih žučnih vodova ovisna o arterijskoj opskrbi iz desne jetrene arterije i njezinih ogranaka, možemo pretpostaviti kako će ozljeda desne jetrene arterije povećati rizik od razvoja strikture žučnog voda, iako postoje brojne studije koje to opovrgavaju.



Slika 7.

Angiografski prikaz razvoja kolateralnog krvotoka iz lijeve jetrene arterije nakon okluzije desne jetrene arterije

Razlozi nejasnoća oko posljedica ozljede desne jetrene arterije leže u tome što mnoge ozljede prođu nezamijećene, a arteriografija sustava trunkusa celijakusa ili gornje mezenterične arterije se rijetko provodi. U većini slučajeva je potrebno više godina ili desetljeća da se pojave prvi simptomi, te je zbog toga statističko praćenje pacijenata otežano.

4.2.2. OZLJEDE ŽUČNIH VODOVA

Laparoskopska kolecistektomije je odgovorna za 80 – 85% ozljeda žučnih vodova. Uvođenjem laparoskopske kolecistektomije kao standardne metode značajno se povećao broj kolecistektomija, a samim time i broj ozljeda žučnih vodova. Unatoč napretku tehnologije, laparoskopskih instrumenata i već više od dvadesetogodišnjem iskustvu kirurga, incidencija ozljede žučnih vodova tijekom laparaskopske kolecistektomije nije uspjela dosegnuti onu iz ere otvorene kolecistektomije koja je iznosila oko 0,2%. Incidencija ozljeda žučnih vodova tijekom laparaskopske kolecistektomije se kreće između 0,4% i 0,7% te se ni u najuspješnijim centrima ne uspijeva spustiti ispod 0,3%. Čini se da nedostatak treće dimenzije i taktilnog osjeta ipak utječe na uspješnost zahvata. Kada je riječ o komplikacijama, iskustvo kirurga igra veću ulogu kod laparaskopske kirurgije jer je potreban veći broj zahvata kako bi se dosegla određena razina sposobnosti izvođenja kolecistektomije nego kod otvorene metode.

Ozljede žučnih vodova su ozbiljne i složene komplikacije koje iako pravodobno prepoznate i liječene mogu završiti insuficijencijom jetre, cirozom te transplantacijom jetre kao jedinom šansom izlječenja. Iz tog je razloga bitno naglasiti da se ozljede žučnih vodova moraju zbrinjavati u centrima s iskustvom u hepatobilijarnoj kirurgiji. Stjenka žučnih vodova je gracilna, osjetljiva, sklona fibrozama i stenozama i na najmanje oštećenje. Upravo zato svaki neuspjeli pokušaj kirurškog popravka ozljede rezultira gubitkom ionako oskudnog tkiva žučnih vodova što uvelike smanjuje šansu za uspjehom svake sljedeće operacije. Zajednički pristup iskusnog hepatobilijarnog kirurga, interventnog

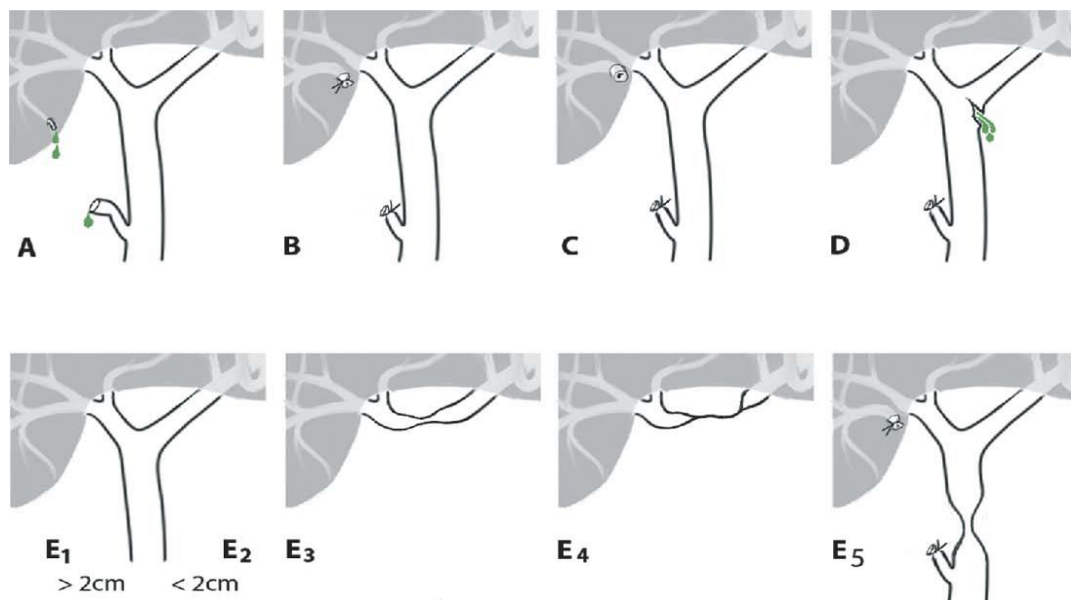
gastroenterologa te radiologa je jedini put koji može dovesti do odgovarajućeg tretiranja ozljede žučnog voda.

Postoje faktori koji povećavaju rizik od ozljede žučnog voda tijekom laparoskopske kolecistektomije. Tijekom akutnog kolecistitisa žučni vodovi su upaljeni, zadebljani, a tkivo u okolici sukulentno što znatno otežava preparaciju bitnih struktura, te njihovu odgovarajuću verifikaciju. Zadebljana, upaljena stjenka bataljka duktusa cistikusa je čest uzrok spadanja klipse. Takav upalno promijenjeni bataljak je također sklon nekrozi. U kroničnoj upali zbog fibroznog tkiva mogu biti izmijenjeni anatomske odnosi. Vrlo česte anatomske varijacije hepatobilijarnog sustava lako mogu zavarati čak i iskusnog kirurga.

Ozljede žučnih vodova tijekom laparoskopske kolecistektomije su nažalost teže od onih koje se dogode tijekom otvorene kolecistektomije. Tijekom laparaskopske kolecistektomije češće su potpune transekcije žučnog voda, a ozljede se događaju proksimalnije na bilijarnom stablu. Klasični mehanizam ozljede žučnog voda je zamjena duktusa koledohusa ili duktusa hepatikusa za duktus cistikus ili neprepoznavanje segmentarnog žučnog voda iz desnog jetrenog režnja te njegova zamjena za duktus cistikus. Intraoperativno se takve ozljede često prepoznaju nalaskom „drugog“ duktusa cistikusa ili jednostavno pojavom žuči u operacijskom polju. Žučni vod može biti potpuno presječen ili može biti presječen samo dio cirkumferencije voda. Ovisno o tome da li je presječeni žučni vod ligiran ili ne, ozljeda će se manifestirati istjecanjem ili stazom žuči. Zbog češćeg korištenja elektrokauterizacije tijekom laparoskopskog zahvata češće dolazi do termičke ozljede stjenke žučnog voda što u kroničnoj fazi može dovesti do razvoja stenoze. Čak i malo krvarenje u laparoskopskoj kirurgiji može uvelike otežati prikaz struktura. Pokušaj zaustavljanja krvarenja klipsama na slijepo je čest uzrok nesvjesnog ligiranja žučnog voda ili važne krvne žile kao što je jetrena arterije ili češće njena desna grana.

Strasbergovom nadopunom Bismuthove klasifikacije predložena je i danas prihvaćena klasifikacija ozljeda žučnog sustava. Strasberg je tako ozljede žučnih vodova podijelio u pet skupina (A-E) od koji je E skupina analogna onoj iz

Bismuthove klasifikacije. Ovom klasifikacijom su izostavljene samo rijetke lateralne ozljede desnog ili lijevog žučnog voda. (Strasberg SM et al. 2010)



Skupina A: istjecanje žuči iz bataljka duktusa cistikusa ili presječenog Luschkinog voda

Skupina B: potpuno presijecanje i ligiranje akcesornog ili aberantnog žučnog voda iz desnog jetrenog režnja sa stazom žući

Skupina C: potpuno presijecanje bez ligiranja akcesornog ili aberantnog žučnog voda iz desnog jetrenog režnja sa istjecanjem žući

Skupina D: parcijalno oštećenje velikog žučnog voda bez potpunog gubitka kontinuiteta žučnog voda sa istjecanjem žući

Skupina E: stenoza ili potpuno presijecanje glavnog žučnog voda sa ili bez ligiranja presječenog voda uz potpuni gubitak kontinuiteta žučnog voda, ovisno o udaljenosti ozljede od konfluensa dijeli se na podskupine E1-E5

- E1: > 2cm
- E2: < 2cm bez zahvaćanja konfluensa

- E3: < 2cm i zahvaćenim konfluensom, ali održanom komunikacijom između desnog i lijevog duktusa hepatikusa
- E4: ozljeda konfluensa bez komunikacije između desnog i lijevog duktusa hepatikusa
- E5: ozljeda bilo koje podskupine E u kombinaciji s ozljedom B ili C

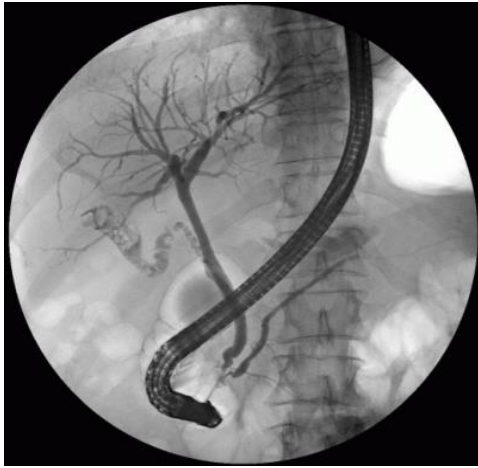Način na koji će se ozljeda žučnih vodova klinički prezentirati ovisi o tome da li je ozljeda dovela do staze ili istjecanja žuči. Istjecanje žuči se prezentira u ranom poslijeoperacijskom tijeku pojavom bilijarne fistule, odnosno pojave žuči na dren ili ranu. Pacijent može biti bez tegoba, ali može i osjećati bol u gornjem desnom kvadrantu trbuha, mučninu, nadutost. Intenzivnijim istjecanjem žuči može se razviti bilijarni peritonitis uz povišenje upalnih parametara. Nakupljanjem žuči u trbuhu nastaje bilom koji se sekundarno može inficirati i nastati apsces. Ponekad duljim istjecanjem žuči, pacijent može postat subikteričan zbog apsorpcije bilirubina iz „trećeg“ prostora.

Vrijeme pojave simptoma staze žuči će ovisiti o veličini i mjestu ligiranog voda. To razdoblje varira od nekoliko dana pa do nekoliko godina. Tako će se npr. ligiranje duktusa koledohusa već u ranom poslijeoperacijskom tijeku prezentirati opstruktivnim ikterusom ili kolangitisom. Staza žuči u manjim dijelovima jetre može mjesecima pa i godinama ostati asimptomatska. U takvim slučajevima, kao prvi znak ozljede žučnog voda najčešće se javi kolangitis. Ponekad pri dugotrajnoj stazi žuči dolazi do atrofije dijela jetre s razvojem ciroze bez upozoravajućeg kolangitisa. Tada bi jedino povišeni nalaz transaminaza, alkalne fosfataze ili bilirubina ukazivao na oštećenje jetre. U fazi ciroze bi se već verificirala hipoproteinemija i koagulopatija.

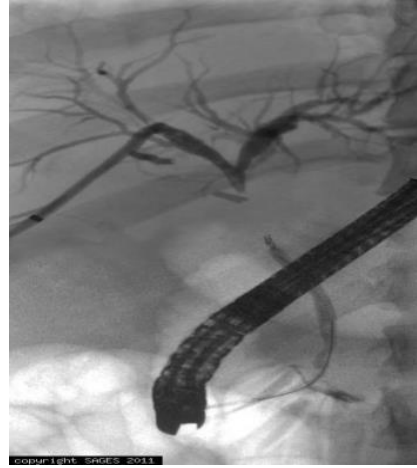4.3. DIJAGNOSTIČKI POSTUPCI KOD OZLJEDA ŽUČNIH VODOVA

Slikovne radiološke pretrage su neophodne u postavljanju dijagnoze i liječenja ozljede žučnog voda. Pokušaj liječenja ozljede žučnog voda bez prijeoperacijske vizualizacije žučnog sustava završava neuspjehom u više od 90% slučajeva. Kontrastne pretrage imaju ključnu ulogu kod ozljeda žučnog sustava. Kao neinvazivna kontrastna metoda za početak obrade se nameće MRCP kojim se može vizualizirati cijelo bilijarno stablo uključujući intrahepatičke i ekstrahepatičke žučne vodove, a posebno je koristan za vizualizaciju žučnih vodova proksimalno od ozljede te detektiranje točnog mjesta ozljede. PTC (perkutana transhepatička kolangiografija) je invazivna metoda koja se koristi za vizualizaciju dilatiranog dijela žučnih vodova proksimalno od opstrukcije. Postavljanjem drena u žučne vodove ta metoda postaje terapijska. PTBD (perkutana transhepatička bilijarna drenaža) je najčešće indicirana u kolangitisu za evakuaciju gnoja ili se jednostavno koristi za drenažu žuči iz opstruiranog žučnog voda. Tako postavljeni bilijarni drenovi u ozlijeđene žučne vodove itekako olakšavaju kirurgu da tijekom operacije pronađe bataljke žučnih vodova koji su često retrahirani i nepristupačni. Kada je riječ o pojavi poslijeoperacijske bilijarne fistule, ERCP je metoda izbora.

ERCP je dijagnostičko terapijska pretraga kojom se najbolje verificiraju lateralne ozljede žučnog voda ili istjecanje žuči iz cistikusa (ozljede tipa A i D). Manjkav je kada je riječ o ozljedama tipa E jer se ne prikazuju vodovi proksimalno od ozljede. Postavljanjem bilijarnog stenta i papilotomijom se smanjuje intraduktalni tlak, usmjerava tok žuči u duodenum te omogućava spontano okluzija duktusa cistikusa te manjih lateralnih laceracija duktusa koledohusa. CT i UZV su neinvazivne metode, najkorisnije pri detektiranju intraabdominalnih kolekcija žuči, biloma, te apscesa. CT ili UZV navođenjem mogu se takve kolekcije perkutano drenirati.



Slika 8
ERCAP prikaz normalnog bilijarnog stabla



Slika 9.
PTC i ERCAP: ozljeda duktusa koledokusa
Ispod konfluensa

5. LIJEČENJE OZLJEDA ŽUČNIH VODOVA

Cilj svakog liječenja ozljede žučnih putova je uspostava neometanog toka žuči iz jetre u tanko crijevo što u većini slučajeva zahtijeva biliodigestivnu anastomozu.

Plan liječenja ozljede žučnih vodova ovisi o:

- vremenu dijagnosticiranja (prepoznavanja) ozljede
- lokalizaciji ozljede
- iskustvu kirurga

Vrijeme prepoznavanja ozljede žučnih putova:

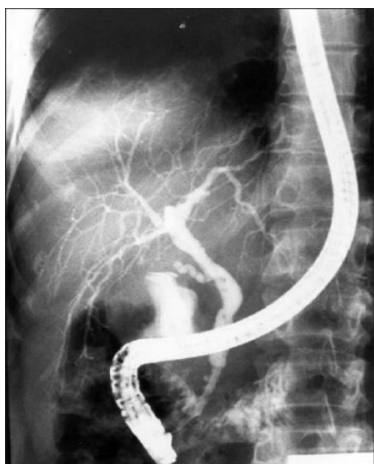- Intraoperacijski – za vrijeme laparokopskog zahvata
- Nakon učinjenog operativnog zahvata – kolecistektomije
 - u ranom poslijeoperacijskom periodu
 - u kasnom periodu nakon kolecistektomije

Oko 40% ozljeda žučnih vodova se prepozna tijekom same kolecistektomije. Kada je dostupan hepatobilijarni kirurg, intraoperacijski prepoznate ozljede najbolje je odmah tretirati. Ako nije dostupan iskusan hepatobilijarni kirurg, preporuka je drenirati subhepatični prostor i po mogućnosti ozlijeđene žučne vodove te pacijenta uputiti u ustanovu sa iskustvom u liječenju ozljeda žučnih vodova.

Ozljede prepoznate nakon operacije najčešće su praćene jednom od sljedećih komplikacija: opstruktivni ikterus, kolangitis, bilijarni peritonitis, bilom, apsces. Zbog toga je najbolje prvo tretirati navedena stanja te pristupiti rješavanju nastale ozljede nakon 6 do 8 tjedana kada se smire simptomi upale. Kolangitis i opstruktivni ikterus se najbolje liječi perkutanom transhepatičkom bilijarnom drenažom opstruiranog dijela žučnih vodova te primjenom antibiotika. Bilomi i apsecesi su često dostupni perkutanoj drenaži uz navođenje UZV-a ili MSCT-a. U

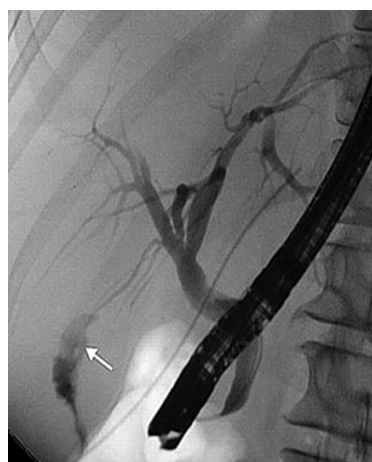protivnom, drenira se otvorenom metodom. Prije bilo kojeg operacijskog liječenja ozljede žučnog voda, obavezno je radiološki vizualizirati žučno stablo.

Ozljede žučnih vodova tipa A rezultiraju benignim istjecanjem žuči iz bataljka duktusa cistikusa ili malih Luschkinih vodova koje najčešće spontano prestaje na primjenu perkutane drenaže trbuha. Rjeđe je potrebna ERCP dekompresija duktusa koledokusa.



Slika 10.

ERCP: istjecanje žući iz bataljka duktusa cistikusa

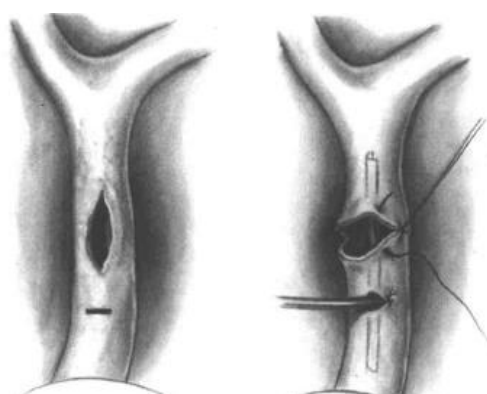


Slika 11.

ERCP: istjecanje žući iz ozlijeđenog Luschkinog voda

Liječenje ozljeda tipa B i C ovisi o tome da li je ozlijeđeni vod iz desnog jetrenog režnja akcesorni ili aberantni, tj. koliki dio jetre drenira ozlijeđeni vod. Da bi se to razlučilo, potrebno je učiniti kolangiografiju (MRCP, PTC ili intraoperativna kolangiografija). Ukoliko ozlijeđeni vod drenira veći dio jetre, potrebno je osigurati drenažu ozlijeđenog voda biliodigestivnom anastomozom. U suprotnom se ozlijeđeni vod ligira ili se spontano zatvori nakon ERCP dekompresije koledohusa. Uspješnost biliodigestivne anastomoze s tako malim vodom je upitna i s obzirom da je sklona razvoju stenoze, često u kroničnoj fazi dolazi do atrofije ili nekroze dijela jetre što indicira resekciju zahvaćenog dijela jetre. Prema iskustvima kirurga intraoperacijski prepoznate ozljede vodova manjih od 3 mm ili manjeg kalibra od duktusa cistikusa se mogu ligirati.

Ozljede tipa D - lateralne laceracije duktusa koledokusa ili duktusa hepatikusa su ovisno o veličini ozljede, gubitku tkiva i vitalnosti stjenke sklone stvaranju ožiljnog tkiva te razvoju stenoze tj. progresiji ozljede iz tipa D u tip E. Iz tog je razloga jako bitna kirurgova intraoperacijska procjena težine ozljede. U slučaju manjih ozljeda moguće je postaviti primarni šav koledohusa uz postavljanje T drena, obavezno na drugi koledohotomijski otvor. Kod većih laceracija potrebno je učiniti biliodigestivnu anastomozu i to najčešće koristeći izoliranu vijugu jejunuma po Rouxu. S obzirom na vrlo česti razvoj stenoza nakon primarnog šava koledokusa, mnogi se kirurzi odlučuju odmah na primarno kreiranje biliodigestivne anastomoze. U poslijeoperacijskom tijeku dijagnosticirana manja laceracija žučnog voda može spontano zacijeliti nakon ERCP-om postavljene endobilijarne proteze i papilotomije.



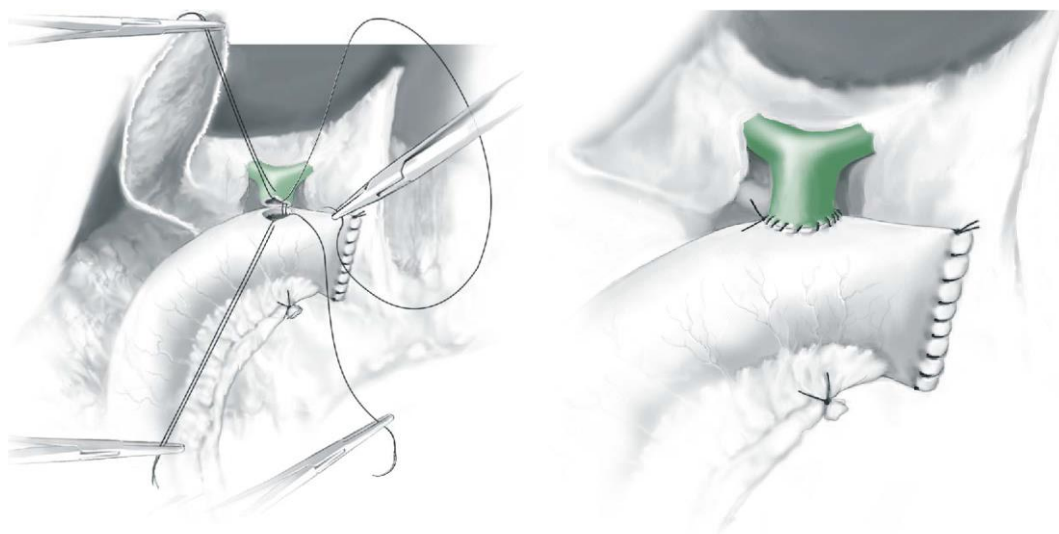
Slika 12.

Primarno zbrinjavanje laceracije koledohusa uz T drenažu na poseban koledohotomijski otvor

Preuzeto iz: Pierre-Alain Clavien et al. 2007 Atlas of Upper Gastrointestinal and Hepato-Pancreato-Biliary Surgery. Springer

Ozljede tipa E su najteže ozljede i najsloženije su za liječiti. Osim presijecanjem duktusa koledohusa ili duktusa hepatikusa, ove ozljede također mogu nastati razvojem stenoze žučnog voda u postkolecistektomijskom razdoblju. Termalna ili mehanička ozljeda stjenke, devaskularizacija ili okultno istjecanje žuči kroz dulje

razdoblje mogu uzrokovati upalnu reakciju te fibrozu žučnog voda. Što je ozljeda proksimalnija, to je teža za liječiti. Jedino kurabilno rješenje je anastomoza proksimalnog kraja prekinutog žučnog voda s tankim crijevom. Zlatni standard u liječenju ovih ozljeda je terminolateralna hepatiko ili koledohojejunalna anastomoza uz izoliranu, retrokolično postavljenu jejunalnu vijugu po Rouxu (Roux-en-Y hepatikojejnuanoanastomoza).



Slika 13.

Roux-en-Y hepatikojejunalna anastomoza

Preuzeto iz: Pierre-Alain Clavien et al. 2007 Atlas of Upper Gastrointestinal and Hepato-Pancreato-Biliary Surgery. Springer.

Tri glavna preduvjeta za kreiranje uspješne anastomoze su:

- vitalna stjenka žučnog voda
- anastomoza bez tenzije (napetosti)
- kontakt mukoze crijeva s mukozom žučnog voda

Prije šivanja same anastomoze potrebno je odstraniti devitalizirani dio žučnog voda do u zdravo (debridman) te prešiti distalni kraj ozlijeđenog žučnog voda.

Koledohoduodenalna anastomoza je usprkos izdašnoj mobilizaciji duodenuma („koherizacija“) često pod tenzijom te je zbog toga treba izbjegavati u svim situacijama gdje ne raspolažemo s dovoljno dugim bataljkom koledohusa. Prednost ove metode je osiguravanje endoskopskog pristupa žučnim vodovima. Koledohokoledokoanastomoza („kraj s krajem“) je zbog čestog razvoja stenoze indicirana samo u rijetkim slučajevima kada nema gubitka tkiva žučnog voda, a kirurg je siguran u vitalnost ozlijeđenog dijela stijenke. Takva anastomoza se mora odteretiti T drenom na poseban kolodohotomijski otvor.

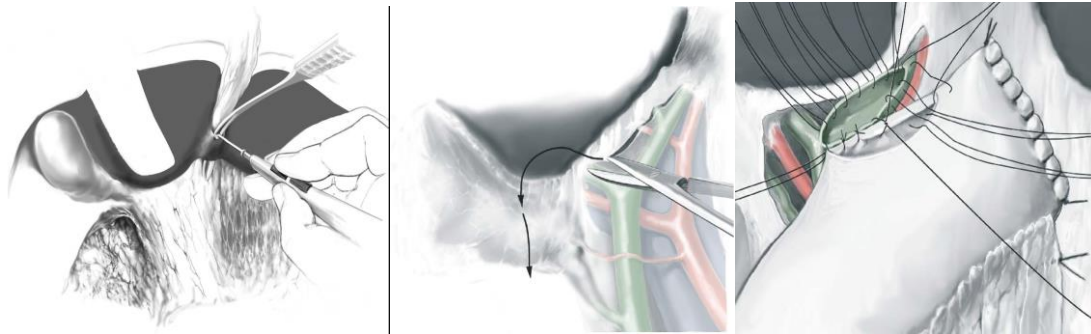


Slika 14

Primarno zbrinjavanje presječenog koledohusa zt T drenažu

Preuzeto iz: Pierre-Alain Clavien et al. 2007 Atlas of Upper Gastrointestinal and Hepato-Pancreato-Biliary Surgery. Springer.

Kod iznimno proksimalnih ozljeda hepatikusa gdje ne raspolažemo s dovoljno tkiva žučnog voda za kreiranje anastomoze, a komunikacija između lijevog i desnog žučnog voda još uvijek postoji, može se kreirati lijeva laterolateralna hepatikojejunoanastomoza po Hepp-Couinaudu. Jacques Hepp je na temelju Couinaudovih anatomskih proučavanja prikazao praktičan pristup na lijevi žučni vod te njegovu anastomozu s jejunumom. Presijecanjem djela tkiva jetre koje spaja III i IVb segment, a premošćuje ligament teres hepatis, pristupa se na zadebljanje Glissonove kapsule („hilar plate“) čijim otvaranjem se prikaže lijevi žučni vod.

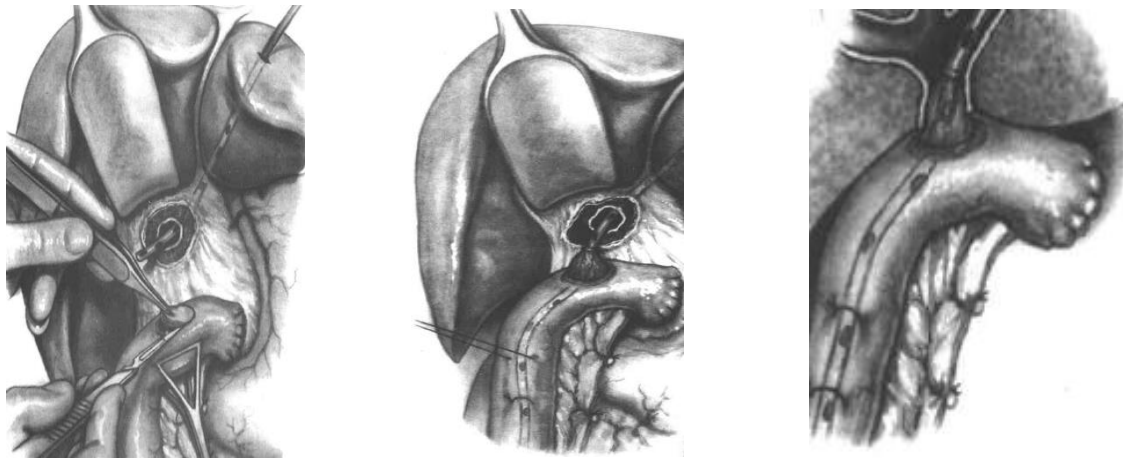

Slika 15

Hepatikojejunoanastomoza po Hepp- Couinaudu: presjecanje tkiva jetre između III i IVb segmenta; disekcija Glissonove kapsule („hilar plate“); lijeva hepatikojejunoanastomoza

Preuzeto iz: Pierre-Alain Clavien et al. 2007 Atlas of Upper Gastrointestinal and Hepato-Pancreato-Biliary Surgery. Springer.

Kod ozljeda gdje je uništen konfluens ili se ozljeda nalazi proksimalno od konfluensa postoje dvije mogućnosti liječenja: anastomoza lijevog i desnog voda posebno s jejunumom (bilateralna hepatikojejunoanastomoza) ili spajanje oba voda te tako kreiranjem zajedničke hepatikojejunane anastomoze. Kod takvih ozljeda, s obzirom da se raspolaže s iznimno malo tkiva žučnog voda, može se koristiti i bešavna metoda po Rodney Smithu („mucosal graft technique“). Po toj metodi nakon diskoidnog izrezivanja seromuskularnog djela stijenke jejunuma učini se mala incizija sluznice jejunuma kroz koju se ugura u lumen crijeva transhepatično postavljen bilijarni dren. Povlačenjem drena u smjeru jetre dovodi se sluznica crijeva u kontakt sa sluznicom žučnog voda. S nekoliko seromuskularnih šavova se jejunum fiksira za portu hepatis.



Slika 16

Bešavna hepatikojejunoanastomoza po Rodney Smithu („mucosal graft techniqe“)

Preuzeto iz: Pierre-Alain Clavien et al. 2007 Atlas of Upper Gastrointestinal and Hepato-Pancreato-Biliary Surgery. Springer.

Tijekom kreiranja hepatikojejunoanastomoze može se postaviti transanastomotski dren koji bi u ranom poslijeoperacijskom razdoblju odteretio šavnu liniju, a izveo bi se transhepatično kroz kožu. Što je ozlijeđeni žučni vod manjeg kalibra, to je veća indikacija za dreniranje anastomoze. Prednosti transanastomotskog drena su mogućnost izvođenja kolangiografije, te u slučaju potrebe balon dilatacije stenozirane anastomoze u poslijeoperacijskom razdoblju. (Hepp J. et al. 1985., Li J et al. 2008., Miguel AM et al. 2011.)

6. ZAKLJUČAK

Terapija izbora, odnosno zlatni standard u liječenju bolesnika sa žučnim kamencima je laparoscopska kolecistektomija. To je minimalno invazivni operativni zahvat gdje se, ustvari, radi standardni operativni zahvat odstranjenja žučnjaka, ali na drugačiji način, primjenom posebno prilagođene opreme i uz pomoć odgovarajućih instrumenata, s minimalnim oštećenjem prednje trbušne stijenke. Opisane su brojne prednosti laparoscopske kolecistektomije: manje oštećenje prednje trbušne stijenke, kraći boravak u bolnici, brži postoperativni oporavak, kraće bolovanje, brže vraćanje svakodnevnim aktivnostima, kraće bolovanje, bolji estetski učinak. Međutim, novi način operiranja doveo je i do pojave novih komplikacija, odnosno do novih ozljeda koje su vezane za određeni način operiranja, a koji nije bio prisutan kod otvorene operacije žučnjaka. Ozljede koje su vezane uz laparoscopsku kolecistektomiju možemo podijeliti na ozljede koje su prisutne i kod ostalih laparoscopskih zahvata te ozljede koje su vezane isključivo za sam operativni zahvat kolecistektomiju.

Ozljede koje se javljaju i kod ostalih operativnih zahvata učinjenih laparoscopskom metodom su ozljede nastale djelovanjem mehaničke sile, dakle ozljede prvenstveno šupljih organa trbušne šupljine, te ozljede krvnih žila, i to prvenstveno retroperitonealnih krvnih žila, te ozljede uslijed djelovanja toplinske energije gdje dolazi do ozljeda šupljih organa te ozljeda žučnih putova.

Kod ozljeda nastalih djelovanjem mehaničke sile koje nastaju prilikom upotrebe Veresove igle, odnosno češće upotrebom troakara, može doći do manjih punktifornih ozljeda šupljih organa, odnosno krvnih žila, ali i do velikih laceracija šupljih organa odnosno krvne žile. Najvažnije je ozljede prepoznati tijekom operativnog zahvata. U literaturi se navodi kako se ozljeda Veresovom iglom vrlo često previdi, ukoliko se radi o ozljedi šupljeg organa. Međutim, ozljede nastale troakrom dovode do većih ozljeda šupljeg organa. Ukoliko se ozljeda verificira tijekom laparoscopskog zahvata, potrebno je pokušati sanirati ozljedu laparoscopski, međutim, ukoliko je ozljeda veća, ukoliko se ozljeda ne može zbrinuti laparoscopski, te ukoliko kirurg nema iskustva u laparoscopskom

zbrinjavaju ozljeda, potrebno je učiniti konverziju u otvoreni zahvat i pristupiti saniranju ozljede otvorenim načinom koji zavisi o težini same ozljede, a može varirati od prešivanja mjesta ozljede do resekcija dijela crijeva ukoliko se radi o opsežnijim ozljedama s većim razdorom crijeva. (Van de Voort et al. 2004)

Prilikom ozljeda krvnih žila, i to prvenstveno retroperitonealnih, potrebno je odmah učiniti konverziju te pristupiti zbrinjavanju takve ozljede koja je po život opasna gdje mortalitet iznosi do 20% uz pomoć iskusnog vaskularnog kirurga. (Theodoros MS et al. 2012.)

Termičke ozljede, prvenstveno šupljih organa trbušne šupljine, najčešće se dijagnosticiraju 3 - 5 dana nakon operativnog zahvata kada dolazi do demarkacije termički oštećenog mjesta, te je prisutna klinička slika akutnog abdomena koja zahtijeva operacijsko liječenje uz verifikaciju mjesta ozljede. Katkada je teško procijeniti veličinu termičkog oštećenja te prema tome odrediti način kirurškog zbrinjavanja takove ozljede. Ukoliko se radi o termičkoj ozljedi debelog crijeva s kliničkim znakovima sterkoralnog peritonitisa potrebno je učiniti i privremenu stomu, jer samo šivanje mjesta perforacije bez privremene oteretne stome neće polučiti zadovoljavajuće cijeljenje oštećenog mjesta. Termičke ozljede tankog crijeva i želudca moguće je zbrinuti šivanjem mjesta ozljede, odnosno kod tankog crijeva ukoliko se radi o opsežnijem oštećenju, učiniti i resekciju dijela tankog crijeva.

Termičke ozljede u području hepatoduodenalnog ligamenta koje nastaju prilikom nekontrolirane upotrebne koagulacije mogu dovesti do kasnijih oštećenja žučnih putova u vidu striktura koje se razvijaju nekoliko godina nakon operativnog zahvata. Prevencija takvih ozljeda je odgovarajuća selektivna primjena elektrokoagulacije u području hepatoduodenalnog ligamenta, odnosno primjena selektivnih uređaja kao što su ultrazvučni zavarivač krvnih žila.

Ozljede koje su vezane za laparoskopsku kolecistektomiju su ozljede krvnih žila hepatoduodenalnog ligamenta i ozljede žučnih putova. Ozljede krvnih žila mogu dovesti do nekontroliranog podvezivanja, odnosno do ozljede koje uzrokuje krvarenje. Najčešća je ozljeda ili neodgovarajuće prepoznavanje i klipanje arterije

cistike, koje tijekom ili nakon operativnog zahvata dovodi do značajnog krvarenja, koje ukoliko se ne uspije kontrolirati tijekom laparoskopskog zahvata zahtjeva konverziju u otvoreni zahvat i odgovarajuće klipanje ozlijeđene arterije. U 10 - 40% slučajeva ozljede većih žučnih vodova nastane istovremena ozljeda i desne hepaticne arterije, koja je najčešće klipana. Razlozi nejasnoća oko posljedica ozljede desne jetrene arterije leže u tome što mnoge ozljede prođu nezamijećene, a arteriografija sustava trunkusa celijakusa ili gornje mezenterične arterije se rijetko provodi. U većini slučajeva je potrebno više godina kako bi se pojavili prvi simptomi te je zbog toga statističko praćenje pacijenata otežano. (Stewart L et 2004.)

Najvažnija ozljeda tijekom laparoskopske kolecistektomije je ozljeda žučnih putova. Kod klasične kolecistektomije ozljede žučnih vodova su se kretale između 0,1% - 0,3%. Kod laparoskopske kolecistektomije učestalost ozljede žučnih putova prema različitim autorima je između 0,2% – 0,7%. Prilikom ozljede žučnih putova važno je vrijeme prepoznavanja ozljede. Oko 40% ozljeda žučnih putova otkriva se tijekom primarne laparoskopske operacije, dok se većina ozljeda dijagnosticira u poslijeoperacijskom razdoblju. U rješavanju ozljeda žučnih putova važno je vrijeme kada je ozljeda prepoznata, težina same ozljede, te iskustvo kirurga u hepatobilijarnoj kirurgiji. Najbolje je kada je ozljeda prepoznata tijekom samog zahvata te se odmah krenulo u rješavanje nastale ozljeda. U rješavanje nastale ozljede treba biti uključen kirurg koji ima iskustva u hepatobilijarnoj kirurgiji, a sam zahvat može varirati od jednostavnog prešivanja mjesta ozljede do složenih rekonstruktivnih zahvat sa formiranjem biliodigestivne anastomoze. Kada se radi o kasnom prepoznavanju ozljede žučnih putova, tada je potrebno učiniti dodatnu dijagnostičku obradu koja uključuje ERPC koji katkada osim dijagnostičkog predstavlja i terapijski postupak, jer plasiranjem „stenta“ u žučne putove omogućeno je dreniranje žuči i pokrivanje mjesta ozljede. Kada se dijagnosticira ozljeda žučnih putova, operativni zahvat je potrebno učiniti u ustanovi koja ima iskustva u liječenju takvih ozljeda, jer su kasni rezultati takvih postupaka bitno bolji u odnosu na ustanove koje nemaju iskustva u hepatobilijarnoj kirurgiji, poglavito u rekonstruktivnim zahvatima kod ozljeda žučnih putova. (Sven C et al. 2004., Strasberg SM et al. 2010.)

7. ZAHVALA

Zahvaljujem prof. dr. sc. Leonadu Patrlju na uloženom trudu i vremenu, te na savjetima kojima mi je pomogao prilikom izrade ovoga rada.

Posebno se zahvaljujem svojoj obitelji na svojoj podršci koju mi je pružala tijekom školovanja.

8. LITERATURA:

1. Bengmark S, Rosengren K (1970) Angiographic study of the collateral circulation to the liver after ligation of the hepatic arteries in man. *Am J Surg*
2. Braasch JW. (1958) Congenital anomalies of the gallbladder and bile ducts. *Surg Clin North Am* 38:627-631.
3. Chapman WC, Halevy A, Blumgart LH, Benjamin IS (1995) Postcholecystectomy bile duct strictures. Management and outcome in 130 patients. *Arch Surg. Jun* 130(6):597-602; discussion 602-4.
4. Cuschieri A., Berci G. (1992) *Laparoscopic biliary surgery*. Blackwell Scientific Publications,
5. Čala Z. i suradnici *Laparoskopska kolecistrektomija* (2001) Art studio Azinović, Zagreb.
6. Etala Emilio (1997) *Atlas of Gastrointestinal Surgery*,
7. Halasz NA(1991) Cholecystectomy and hepatic artery injury. *Arch. Surg* 126:137-138
8. Healey JE Jr, Schroy PC (1953) Anatomy of the biliary ducts within the human liver: analysis of the prevailing pattern of branchings and the major variations of the biliary ducts. *Arch Surg*;66:599.
9. Hepp J. Hepaticojejunostomy using the left biliary trunk for iatrogenic biliary lesions: the French connection. *World J Surg.* 1985 Jun;9(3):507-11.
10. Hermann RE. *Manual of Surgery of the Gallbladder* (1979) Bile Duct and Endocrine Pancreas. New York: Springer-Verlag,
11. Hiatt JR, Gabbay J, Busuttil RW (1994) Surgical anatomy of the hepatic artery in 1000 cases *Ann Surg*;220:50.

12. Jay T. Bishoff, Mohamed E. Allaf, Wim Kirkels, Robert G. Moore, Louis R. Kavpussi, Fritz Schroder (1999) Laparoscopic bowel injury: incidence and clinical presentation; *The Journal of Urology* 161, 887–890.
13. Krähenbühl L, Sclabas G, Wente MN, Schäfer M, Schlumpf R, Büchler MW. (2001) Incidence, risk factors, and prevention of biliary tract injuries during laparoscopic cholecystectomy in Switzerland. *World J Surg.* 25(10):1325-30.
14. Li J, Frilling A, Nadalin S, Paul A, Malagò M, Broelsch CE (2008) Management of concomitant hepatic artery injury in patients with iatrogenic major bile duct injury after laparoscopic cholecystectomy. *Br J Surg.* 95(4):460-5.
15. Mays ET Conti S, Fallahzadeh H, Rosenblatt M (1979) Hepatic artery ligation. *Surgery* 86:536.
16. Mays ET (1977) Vascular occlusion. *Surg Clin North Am* 57:29-32.
17. Mays ET, Wheeler CS (1974) Demonstration of collateral arterial flow after interruption of hepatic arteries in man. *New Engl J Med*;290:993.
18. Miguel Angel Mercado and Ismael Domínguez (2011) Classification and management of bile duct injuries; *World J Gastrointest Surg* 27; 3(4): 43–48.
19. Newman HF, Northrup JD (1963) Extrahepatic biliary tract anatomy. *West J Surg Obstet Gynecol* 71:59. [PubMed: 13938264]
20. Northover JMA, Terblanche J (1979) A new look at the arterial supply of the bile duct in man and its surgical implications. *Br J Surg* 66:379-84.
21. Nuzzo G, Giuliani F, Giovannini I, Ardito F, D'Acapito F, Vellone M, Murazio M, Capelli G (2005) Bile duct injury during laparoscopic cholecystectomy: results of an Italian national survey on 56 591 cholecystectomies; *Arch Surg.* 140(10):986-92.

22. Parke WW, Michels NA, Ghosh GM (1963) Blood supply of the common bile duct. *Surg Gynecol Obstet* 117:47-51.
23. Pierre-Alain Clavien, Michael G. Sarr, Yuman Fong; 2007 *Atlas of Upper Gastrointestinal and Hepato-Pancreato-Biliary Surgery*. Springer.
24. Rossi P, Facchiano E, Pisciaroli A, Annesi M, Parlani G, Nardelli L, Donini A. (2006) Hepatic artery ligation for arterio-duodenal fistula secondary to fistulisation of a hepato-hepatic by-pass into the duodenum. *Chir Ital.* 58(1):121-3
25. Van der Voort, Heijnsdijk EA, Gouma DJ (2004) Bowel injury as a complication of laparoscopy. *Br J Surg.* 91(10):1253-8.
26. Santibáñes E. De, V. Ardiles, and J. Pekolj (2008) Complex bile duct injuries: management; *HPB (Oxford)*; 10(1): 4–12.
27. Schmidt SC, Settmacher U, Langrehr JM, Neuhaus P (2004) Management and outcome of patients with combined bile duct and hepatic arterial injuries after laparoscopic cholecystectomy. *Surgery.* 135(6):613-8.
28. Skandalakis Lee John (2004) *Skandalakis Surgical Anatomy: The Embryologic and Anatomic Basis of Modern Surgery*
29. Strasberg SM, Hertl M, Soper NJ (1995) An analysis of the problem of biliary injury during laparoscopic cholecystectomy. *J Am Coll Surg.* Jan;180(1):101-25.
30. Strasberg SM, Brunt LM (2010) Rationale and use of the critical view of safety in laparoscopic cholecystectomy. *J Am Coll Surg.* 211(1):132-8.
31. Stewart L, Robinson TN, Lee CM, Liu K, Whang K, Way LW. (2004) Right hepatic artery injury associated with laparoscopic bile duct injury: incidence, mechanism, and consequences *J Gastrointest Surg.* 8(5):523-30; discussion 530-1.

32. Theodoros MS et al (2012) Anatomic variations of the right hepatic duct: results and surgical implications from cadaveric study, Hindawi Publishing Corporation, Anatomy research international, Vol Article ID 838179
33. Sven C. Schmidt, Ulz Settmacher, Jan M. Langrehr et al (2004) Management and outcome of patients with combined bile duct and hepatic arterial injuries after laparoscopic cholecystectomy, Surgery 135(6):613-8.

9. ŽIVOTOPIS

Rođen sam 1.10.1989. god. u Zagrebu. Završio sam osnovnu školu u Velikoj Gorici s odličnim uspjehom. Opću gimnaziju u Velikoj Gorici završio sam 2008. god. također s odličnim uspjehom, te sam oslobođen polaganja mature. Medicinski fakultet Sveučilišta u Zagrebu upisao sam 2008. god. Redovni sam student, te sam sada na 6. godini Medicinskog fakulteta. Prosječna ocjena tijekom studiranja mi je do sada 4,33.

Služim se odlično engleskim jezikom u govoru i pismu.

Zadnje tri godine surađujem u radu laboratorija prof. Sikirića na znanstvenim i eksperimentalnim radovima na Zavodu za farmakologiju Medicinskog fakulteta Sveučilišta u Zagrebu.

Koautor sam 3 rada objavljena u časopisu citiranom u CC, te koautor u 4 kongresna priopćenja.

Hobi mi je tenis, stolni tenis, nogomet i skijanje.

Poznajem dobro rad u programskom paketu MS Office (Word, Excell i Power Point).