

X-vezani oblici Charcot - Marie - Toothove bolesti u pedijatriji

Kos, Nikola

Master's thesis / Diplomski rad

2014

Degree Grantor / Ustanova koja je dodijelila akademski / stručni stupanj: **University of Zagreb, School of Medicine / Sveučilište u Zagrebu, Medicinski fakultet**

Permanent link / Trajna poveznica: <https://um.nsk.hr/um:nbn:hr:105:457666>

Rights / Prava: [In copyright](#)/[Zaštićeno autorskim pravom.](#)

Download date / Datum preuzimanja: **2024-07-14**



Repository / Repozitorij:

[Dr Med - University of Zagreb School of Medicine Digital Repository](#)



**SVEUČILIŠTE U ZAGREBU
MEDICINSKI FAKULTET**

Nikola Kos

**X vezani oblici Charcot-Marie-Toothove bolesti
u pedijatriji**

DIPLOMSKI RAD



Zagreb, 2014.

Diplomski rad je izrađen na Klinici za pedijatriju Kliničkog bolničkog centra Zagreb i Medicinskog fakulteta Sveučilišta u Zagrebu pod vodstvom prof. dr. sc. Nine Barišić i predan je na ocjenu u akademskoj godini 2013./2014.

POPIS KRATICA

ADEM (eng. <i>Acute disseminated encephalomyelitis</i>)	Akutni diseminirani encefalomijelitis
AIFM1 (eng. <i>Apoptosis-inducing factor, mitochondrion-associated, 1</i>)	Protein mitohondrijski asociranog faktora indukcije apoptoze 1
CMT (eng. <i>Charcot-Marie-Tooth disease</i>)	Charcot-Marie-Toothova bolest
CMTX (eng. <i>X-linked Charcot-Marie-Tooth disease</i>)	X-vezani oblik Charcot-Marie-Toothove bolesti
Cx32 (eng. <i>connexin 32</i>)	Koneksin 32
DSS	Dejerine – Sottasov sindrom
EMNG	Elektromioneurografija
GJB1 (eng. <i>Gap junction β1 protein</i>)	Protein β 1 tijesnog spoja
HMS	Hereditarna motorna neuropatija
HMSN	Hereditarna motorna i senzorna neuropatija
HSAN	Hereditarna senzorna i autonomna neuropatija
HSN	Hereditarna senzorna neuropatija
MNCV (eng. <i>Motor nerve conduction velocity</i>)	Brzina provođenja motornog živca
PCR (eng. <i>Polymerase chain reaction</i>)	Reakcija lančane polimeraze
PDK3 (eng. <i>Pyruvate dehydrogenase kinase, isozyme 3</i>)	Piruvat-dehidrogenaza-kinaza, izoenzim 3
PMP22 (eng. <i>Peripheral myelin protein 22</i>)	Periferni mijelinski protein 22
PRPS (eng. <i>Phosphoribosyl pyrophosphate synthetase 1</i>)	Fosforibozil-pirofosfat sintetaza 1
SAM	S-Adenozilmetionin
SŽS	Središnji živčani sustav

SADRŽAJ

1. Uvod i klasifikacije	1
1.1 Charcot-Marie-Toothova boleost tip 1	4
1.2 Dejerine-Sottasov sindrom (DSS)	5
1.3 Charcot-Marie-Toothova boleost tip 2 (CMT2)	6
1.4 Charcot-Marie-Toothova boleost tip 4 (CMT4)	6
2. X vezani oblici Charcot-Marie-Toothove bolesti	6
2.1 X vezani oblik Charcot-Marie-Toothove bolesti tip 1 (CMTX1)	7
2.1.1 Povijest	8
2.1.2 Patohistologija	8
2.1.3 Nasljeđivanje	9
2.1.4 Dijagnostički kriteriji za CMTX1	9
2.1.5 Klinička slika i fizikalni pregled	9
2.1.6 Elektrofiziologija	11
2.1.7 Molekularno-genetska osnova CMTX1	12
2.1.7.1 Mutacije <i>GJB1</i>	14
2.1.7.2 Molekularno-klinička korelacija	18
2.1.8 Zahvaćenost središnjeg živčanog sustava	19
2.1.9 Genetska analiza	22
2.1.10 Genetsko savjetovanje	23
2.1.11 Diferencijalna dijagnoza	25
2.1.12 Terapija	28
2.2 X vezani oblik Charcot-Marie-Toothove bolesti tip 2 (CMTX2)	29
2.3 X vezani oblik Charcot-Marie-Toothove bolesti tip 3 (CMTX3)	30
2.4 X vezani oblik Charcot-Marie-Toothove bolesti tip 4 (CMTX4)	31
2.5 X vezani oblik Charcot-Marie-Toothove bolesti tip 5 (CMTX5)	32
2.6 X vezani oblik Charcot-Marie-Toothove bolesti tip 6 (CMTX6)	35
3. Zaključak	36
4. Zahvala	37
5. Literatura	38
6. Životopis	48

SAŽETAK

X vezani oblici Charcot-Marie-Toothove bolesti u pedijatriji

Nikola Kos

Charcot-Marie-Toothova bolest (CMT) je klinički genetski i elektrofiziološki vrlo heterogena skupina nasljednih bolesti perifernih živaca. X-vezani oblik CMT (CMTX1) je drugi najčešći uzrok demijelinizirajućeg oblika CMT. Opisano je 6 tipova CMTX (CMTX1-CMTX6). CMTX1 je najčešća među njima i uzrokovana je mutacijom *GJB1* gena čija je uloga kodiranje koneksina 32 (Cx32). Mijelinizirajuće Schwannove stanice ispoljavaju Cx32 koji sudjeluje u formiranju tijesnih spojeva među slojevima mijelina. Tijesni spojevi građeni od molekula Cx32 imaju važnu ulogu u homeostazi mijeliniziranih aksona. CMTX1 je X-vezani dominantni oblik CMT sa znakovima gubitka mijelina i aksona. Muškarci razvijaju umjerene do teške simptome, dok su žene heterozigoti blaže zahvaćene ili čak asimptomatske. Simptomi se razvijaju u kasnom djetinjstvu, kod dječaka nakon pete godine, a kod djevojčica nešto kasnije. Klinička slika je karakterizirana progresivnom atrofijom distalnih skupina mišića, slabošću, gubitkom osjeta, arefleksijom, deformacijama kostiju stopala (ekskavirano stopalo), skoliozom te kontrakturama. Kliničke manifestacije obično uključuju i atrofiju mišića šake, ponajprije tenarnih mišića. Oligodendrociti također ispoljavaju Cx32 pa se kod nekih pacijenata bolest manifestira znakovima zahvaćanja središnjeg živčanog sustava ili gubitka sluha. Bolesnici s CMTX1 tipično se prezentiraju s umjereno usporenom brzinom provođenja živaca. Budući da dosad nije otkrivena molekularna terapija bolesti, glavni terapijski pristup jest simptomatski, uz dugoročno multidisciplinarno praćenje bolesnika od strane dječjeg neurologa, fizijatra, ortopeda, kirurga i psihijatra.

Ključne riječi: Charcot-Marie-Toothova bolest, neuropatija, X vezano, koneksin 32, tijesni spoj

SUMMARY

X-linked Charcot-Marie-Tooth disease in pediatrics.

Nikola Kos

Charcot-Marie-Tooth (CMT) is a genetically, clinically and electrophysiologically heterogeneous group of inherited disorders of the peripheral nervous system. The X-linked form of Charcot-Marie-Tooth disease (CMTX1) is the second most common cause of a demyelinating type of CMT. There are 6 types of CMTX (CMTX1-CMTX6). CMTX1 is the most common one, and is caused by mutations in the *GJB1* gene which encodes connexin 32 (Cx32). Myelinating Schwann cells express Cx32, which likely forms gap junctions between the layers of myelin sheath. Gap junctions formed by Cx32 play an important role in the homeostasis of myelinated axons. CMTX1 is an X-linked dominant type of CMT with both demyelinating and axonal features. Affected males have moderate-to-severe symptoms, whereas heterozygous females are usually mildly affected, or even asymptomatic. Symptoms develop in late childhood, usually after the age of five in males, and later in affected females. The clinical phenotype is characterized by progressive distal muscle atrophy, weakness, sensory loss, areflexia, skeletal deformities (high arched feet), scoliosis and contractures. Clinical features also include involvement of hand muscles with pronounced atrophy, particularly affecting thenar muscles. Oligodendrocytes also express Cx32, so several patients have manifestations of central nervous system involvement or hearing impairment. Patients with CMTX1 typically manifest intermediate slowing of nerve conduction velocity (NCV). There is no known molecular-based treatments for CMTX1. Treatment is symptomatic and affected individuals are often evaluated and managed by a team of children neurologists, physiatrists, orthopedic surgeons and psychiatrist.

Keywords: Charcot-Marie-Tooth disease, neuropathy, X-linked, connexin 32, gap junctions

1. Uvod i klasifikacije

Charcot-Marie-Toothova (CMT) bolest najčešća je nasljedna bolest perifernog živčanog sustava. Prvi su je opisali J. M. Charcot i P. Marie u Parizu i H. H. Tooth u Londonu 1886. godine kao sindrom koji se klinički manifestirao sporo progresivnom slabošću i atrofijom distalnih mišića. Kasnijim istraživanjima otkriveno je kako se radi o izrazito klinički i genetski heterogenoj skupini bolesti. Učestalost ove bolesti je 17-40/100000. Poznata je i pod imenom hereditarna miješana motorna i senzorna polineuropatija (HMSN).

Klinički se bolest manifestira kao progresivna slabost distalne muskulature, koja obično započinje na donjim udovima, kasnije zahvaćajući i gornje. Bolesnici se obično prezentiraju pijetlovim hodom, deformacijom stopala (visokim svodom), distalnim senzornim ispadima te smanjenim ili odsutnim tetivnim refleksima (Harding & Thomas, 1980). Bolest je progresivna i posljedično dovodi do mišićne atrofije, problema u hodu, povremenih podlaktičnih i potkoljениčnih grčeva, nespretnosti šaka, skolioze, povećanog rizika od ozljeda zbog gubitka osjeta te katkad respiratornih tegoba (prema <http://www.cmtausa.org/>). U nekim oblicima bolesti razvija se i progresivan gubitak sluha, gluhoća i slabovidnost. Iako je za sada neizlječiva, prognoza najčešćih oblika bolesti, uz intenzivnu fizikalnu terapiju, nije loša. Trajanje života u većine bolesnika ne razlikuje se od opće populacije, a funkcija hoda rijetko je poremećena do razine koja zahtjeva upotrebu invalidskih kolica. (Harding & Thomas, 1980) U SAD-u je 1980. osnovana udruga oboljelih od CMT-a, s ciljem prikupljanja sredstava za otkrivanje lijeka, podizanja globalne svijesti o CMT-u te razradom planova i programa za poboljšanje života pacijenata oboljelih od CMT-a.

Dyck i Lambert su 1993. podijelili hereditarne neuropatije u četiri skupine:

1. miješane motorne i senzorne neuropatije (HMSN), ukoliko je prisutna motorna slabost uz senzorni deficit
2. distalne hereditarne motorne neuropatije (HMN), ukoliko kliničkom slikom dominira motorna slabost

3. distalne hereditarne senzorne neuropatije (HSN), ukoliko kliničkom slikom dominiraju senzorni ispadi

4. distalne hereditarne senzorne i autonomne neuropatije (HSAN) - ukoliko je uz senzorne ispade u kliničkoj slici vidljiva i disfunkcija autonomnog živčanog sustava

Kao što je već navedeno, CMT spada u skupinu HMSN.

Na temelju neurofizioloških i histoloških karakteristika, HMSN/CMT može se podijeliti u dvije skupine (Dyck i sur., 1993):

1. Demijelinizacijski tip/HMSN1/CMT1 karakterizira izrazito smanjena provodljivost perifernih motornih živaca (MNCV <38m/s) zbog de/remijelinizacijskih procesa. Najčešći je oblik CMT bolesti. Histološki se prezentira lukovičastim tvorbama duž aksona, koji se u izraženijim oblicima čak mogu i palpirati ('hipetrofična neuropatija'). Također je poznata pod imenom CMT u užem smislu.

2. Aksonski tip/HMSN2/CMT2 je obilježen aksonskom degeneracijom uz očuvan mijelin te posljedično normalnu ili blago usporenu brzinu motorne provodljivosti (MNCV >38m/s), ali uz izraženije smanjenje amplitude mišićnih akcijskih potencijala.

Daljnje klasifikacije ove dvije skupine provode se s obzirom na oblik nasljeđivanja. Gore navedenoj podjeli u tipove (CMT1/CMT2) se prilikom dijagnoze bolesti dodaje mendelski tip nasljeđivanja (AD, AR, X vezano), te podtip (slovo A-F za CMT1 i A-N za CMT2). CMT se obično nasljeđuje autosomno dominantno. Ostali, rjeđi oblici nasljeđivanja su autosomno recesivni i spolni X vezani. CMT se može pojaviti po prvi put u obitelji, kao spontana *de novo* mutacija.

Klasifikacija koja je objavljena u *Gene Review* temelji se na načinima nasljeđivanja i molekularnoj genetici (tablica 1). Klasifikacija se posebno zakomplicirala kad je otkriveno da različite mutacije jednog gena mogu biti povezane sa autosomno dominantnim i autosomno recesivnim oblicima bolesti i/ili aksonskim, odnosno demijelinizacijskim tipom neuropatije. Danas je poznato preko 50 gena (Bird, 1998) čije se mutacije dovodi u vezu sa pojedinim oblikom CMT. Stoga je genetsko testiranje nužno kako bi se CMT razlikovala od mnogih oblika stečenih neuropatija (Pareyson & Marchesi, 2009; Reilly & Shy, 2009).

Tablica 1. Oblici CMT bolesti

Oblik bolesti	Patologija	Način nasljeđivanja	Zastupljenost u ukupnom broju bolesnika s CMT
CMT1	Mijelinopatija	AD	40-50%
CMT2	Aksonopatija	AD	10-15%
Intermedijarni oblici	Kombinacija aksonopatije i mijelinopatije	AD	Rijetko
CMT4	Mijelinopatija	AR	Rijetko
CMTX	Aksonopatija sa sekundarnim mijelinskim promjenama	X vezano	10-15%

AD – autosomno dominantno; AR – autosomno recesivno

Svaki od navedenih oblika CMT –a iz tablice 1 (CMT1, CMT2, CMT4 i CMTX) se nadalje dijeli u podgrupe s obzirom na genetsku osnovu bolesti (De Jonghe i sur., 1997; Keller & Chance, 1999; Nelis i sur., 1999).

CMT 1 je uzrokovana mutacijama na sljedećim genima: *PMP22* (CMT1A i CMT1E), *MPZ* (CMT1B), *LITAF* (CMT1C), *EGR2* (CMT1D) i *NEFL* (CMT1F).

CMT2 može rezultirati promjenama na više gena, uključujući *MFN2* i *KIF1B* (CMT2A); *RAB7A* (CMT2B); *LMNA* (CMT2B1); *TRPV4* (CMT2C); *BSCL2* i *GARS* (CMT2D); *NEFL* (CMT2E); *HSPB1* (CMT2F); *MPZ* (CMT2I i CMT2J); *GDAP1* (CMT2K); i *HSPB8* (CMT2L). Mutacije *DNM2* gena također mogu uzrokovati CMT2 oblik bolesti.

CMT 4 je uzrokovana mutacijama na sljedećim genima: *GDAP1* (CMT4A), *MTMR2* (CMT4B1), *SBF2* (CMT4B2), *SH3TC2* (CMT4C), *NDRG1* (CMT4D), *EGR2* (CMT4E), *PRX* (CMT4F), *FGD4* (CMT4H) i *FIG4* (CMT4J).

Intermedijarni oblici bolesti mogu biti uzrokovani alteracijom sljedećih gena: *DNM2*, *MPZ*, *YARS* i *GDAP1*.

CMTX je uzrokovana mutacijom gena na X kromosomu, o čemu će biti kasnije riječ.

Mnogi geni koji uzrokuju CMT još uvijek nisu otkriveni i predmet su istraživanja.

1.1 Charcot-Marie-Toothova bolest tip 1

CMT1 je najčešći oblik CMT bolesti. Obuhvaća grupu od nekoliko podvrsta CMT1 (CMT1A, CMT1B, CMT1C, CMT1D, CMT1F), koji uz nasljednu neuropatiju sa sklonošću kljenuti na pritisak (HNPP) i nekoliko rjeđih neuropatija čine skupinu dominantno nasljednih primarno demijelinizacijskih neuropatija (Barišić i sur., 2008). CMT1 se pojavljuje češće nego CMT2, a simptomi se manifestiraju deset godina ranije nego u bolesnika s CMT2 (Skre, 1974).

CMT1A je najčešći oblik CMT1 (60-90%), s učestalošću 1:5000, te obuhvaća udio od 40-50% svih pacijenata koji boluju od CMT. Bolest je uzrokovana duplikacijom gena za periferni mijelinski protein 22 (*PMP 22*) na kromosomu 17 (17p11.2-p12) (Raeymaekers i sur., 1989; Vance i sur., 1989). Takva mutacija koja nastaje zbog duplikacije određenog gena i njegove posljedične prekomjerne ekspresije naziva se 'segmentalna trisomija' (Pažanin & Damjanov, 2011). Kod 20% pacijenata sa CMT1A uzrok bolesti je *de novo* mutacija. Smatra se da oko 20% bolesnika sa neklasificiranom kroničnom perifernom neuropatijom ima neprepoznatu/nedijagnosticiranu CMT1A (Bird, 1998).

Dijagnostički kriteriji za CMT1 su pozitivna obiteljska anamneza, brzina motorne provodljivosti manja od 38 m/s, znakovi remijelinizacije na bioptičkom uzorku perifernog živca u formi lukovica uz vidljiva mjesta demijelinizacije, te odsutnost ostalih bolesti koje mogu biti ili jesu udružene s demijelinizacijskim neuropatijama (Dyck i sur., 1993; de Visser i sur., 1997). Klinička i elektrofiziološka penetrantnost u petogodišnjem djetetu je 100%. Kliničkom slikom dominiraju sporoprogresivni simptomi simetrične distalne mišićne slabosti, arefleksije i atrofije.

Bolest obično prvo zahvaća potkoljenice, u vidu kljenuti peronealnog živca, pijetlova hoda i nemogućnosti dorzifleksije stopala koja je potrebna za normalnu dinamiku hoda. Dijete tijekom hoda ne odiže nogu od podloge, već je 'vuče za sobom'. Zbog spomenutog znaka bolest se još naziva i peronealna mišićna atrofija. Osim hipotrofije i atrofije, ponekad se paradoksalno uočava i hipertrofija potkoljeničnih mišića. Uz motorne simptome može se naći i skolioza, gluhoća, tremor gornjih udova, visoki svodovi stopala, a ponekad i abnormalnosti zjenica te kronični kašalj (iz Barišić: Pedijatrijska neurologija). Senzorni ispadi su blaže naznačeni. Iako je bolest u većini slučajeva 'bezbolna', opisano je nekoliko bolesnika s izrazito bolnim senzacijama (Bird, 1998). Antagonisti progesterona, neurotrofni faktori, vitamin C i kurkumin su pokazali obećavajuće rezultate u liječenju na eksperimentalnim modelima, no rezultati navedenih istraživanja nisu potvrđeni (Pareyson & Marchesi, 2009).

1.2 Dejerine-Sottasov sindrom (DSS)

Posebno težak oblik CMT bolesti je Dejerine-Sottasov sindrom (DSS), koji je zbog svoje tipične pojavnosti izdvojen kao CMT3/HSMN3. Za razliku od CMT1, izrazito je brzoprogresivan, praćen teškim stupnjem demijelinizacije i remijelinizacije i hipertrofičnim palpatornim promjenama živaca potkoljenice (lukovičaste tvorbe). Javlja se ranije, obično oko druge godine, te može biti letalan u djetinjstvu, pogotovo ako je klinička slika razvijena pri rođenju. Za razliku od svih ostalih oblika bolesti, u CMT3 može biti prisutna proteitorahija (Gabreels-Festen, 2002). Nasljeđuje se autosomno recesivno, iako su opisane i sporadične mutacije.

Zanimljivo je napomenuti da mutacije gena PMP22 u smislu duplikacije uzrokuju CMT1A, točkaste mutacije istog gena uzrokuju CMT3 (DSS) (Roa i sur., 1993) dok delecije uzrokuju poseban entitet nazvan nasljedna neuropatija sa sklonošću kljenuti na pritisak (HNPP).

1.3 Charcot-Marie-Toothova bolest tip 2 (CMT2)

Pojavnost CMT2 je nešto rjeđa, 1-40/100000. S obzirom na lokus mutacije opisano je desetak podtipova CMT2 koji zajedno čine skupinu dominantno nasljednih primarno aksonskih neuropatija. CMT2 bolesnici čine oko 20% svih bolesnika sa CMT (Ionasescu, 1995). Primarni proces zahvaća velike mijelinizirane neurone koji degeneriraju, dajući pritom nalaz smanjenih amplituda na EMNG-u. Brzine su gotovo normalne ili blago smanjene, uglavnom iznad 38 m/s. U ovoj skupini bolesti refleksi su očuvani, čak pojačani, uz pozitivan znak Babinskog. Slabosti i atrofija su jače izražene, a periferni mišići su zahvaćeni asimetrično (Bird, 1998).

1.4 Charcot-Marie-Toothova bolest tip 4 (CMT4)

CMT4 je demijelinizacijski tip neuropatije. Ovaj tip hereditarne polineuropatije nasljeđuje se autosomno recesivno i obuhvaća skupinu od desetak podtipova bolesti. Klinička slika ovih bolesti je puno teža nego u dominantnim oblicima. Brzine provođenja perifernih živaca redovito su vrlo niske. Uz perifernu neuropatiju često se može naći i zahvaćanje SŽS-a. Neki podtipovi karakteristični su za pojedine etničke skupine (CMT4D i CMT tipa *Russe* češće se viđaju kod Roma). Posebno su teški oblici CMT4A, CMT4E i CMT4J kod kojih bolest nastupa vrlo rano te bolesnik brzo razvija nepokretnost uz potrebu za invalidskim kolicima. U obliku CMT4B1 osim teške slike periferne neuropatije, može se vidjeti i zahvaćenost kranijalnih živaca te rani razvoj glaukoma i gubitka vida. Tip CMT4D je povezan s gluhoćom i atrofijom jezika (Bird, 1998).

2. X vezani oblici Charcot-Marie-Toothove bolesti

X vezani oblici Charcot-Marie-Toothove bolesti (CMTX) predstavljaju skupinu nasljednih perifernih neuropatija koje nastaju zbog mutacija na spolnom (X) kromosomu. Do danas je identificirano ukupno 6 gena na X kromosomu čije mutacije su povezane sa CMTX, rezultirajući pritom sa 6 tipova CMTX (tablica 2). Tip 1 i 6 se nasljeđuju dominantno, dok se tipovi 2, 3, 4 i 5 nasljeđuju recesivno. Gotovo 90% Xvezanih oblika CMT čini tip CMTX1, dok su ostali oblici rijetki.

Tablica 2. Oblici CMTX

Oblik X vezane CMT	Lokus na X kromosomu	Mutirani protein	Način X vezanog nasljeđivanja
X1	Xq13	Koneksin 32 (Cx32)	Dominantno
X2	Xp22.2	?	Recesivno
X3	Xq26.3-q27.1	?	Recesivno
X4	Xq24-q26.1	Mitohondrijski asociran faktor indukcije apoptoze 1 (AIFM1)	Recesivno
X5	Xq21.32-q24	Fosforibozil-pirofosfat-sintetaza 1 (PRPS-1)	Recesivno
X6	Xq22.11	Piruvat-dehidrogenaza-kinaza-izoenzim 3 (PDK3)	Dominantno

2.1 X vezani oblik Charcot-Marie-Toothove bolesti tip 1 (CMTX1)

X vezana Charcot-Marie-Tooth neuropatija tip 1 (CMTX1) drugi je najčešći oblik CMT (po učestalosti odmah iza CMT1A), s udjelom od 7-11% među CMT bolesnicima (Boerkoel i sur., 2002). Uzrokovana je X vezanom dominantnom mutacijom *gap junction β* (*GJB1*) gena na Xq13.1 kromosomu koji kodira protein koneksin 32 (Cx32), jedan od podtipova koneksinskih molekula koje grade međustaničnu strukturu tijesnog spoja (*gap junction*) (Janssen i sur., 1997). Karakterizira je umjerena ili teška neuropatija gdje se, zbog specifičnosti prijenosa na potomstvo, tipično vidi razlika u težini kliničke slike između muške i ženske djece nositelja mutacije. Patohistološki nalaz upućuje na demijelinizaciju ili aksonsku degeneraciju.

2.1.1 Povijest

Ubrzo nakon što su Charcot, Marie i Tooth objavili opis CMT bolesti, Herringham je 1889. prepoznao i opisao obitelj oboljelih od periferne neuropatije u kojoj su dječaci bili pogođeni težom kliničkom slikom nego djevojčice. Primijetio je da se oboljeli dječaci prezentiraju sličnom kliničkom slikom kao i bolesnici koje su ranije opisali Charcot, Marie i Tooth. Također, primijetio je da žene 'preskaču' bolest, prenoseći je sa svog oca na svoje sinove. Herringhamovo zapažanje je bilo utoliko značajnije jer su u to vrijeme Mendelovi zakoni autosomnog nasljeđivanja bili još u povojima, dok ni Morganovi zakoni o spolno vezanom nasljeđivanju nisu bili opisani do 1910. U stoljeću koje je slijedilo, X vezana neuropatija je opisivana u nekoliko sporadičnih slučajeva, te joj je prevalencija bila podcijenjena (Allan, 1989; Erwin, 1944; Woratz, 1964; Swift & Horowitz, 1969; Campeanu & Morariu, 1970; de Weerd, 1978; Heimler i sur., 1978; Fryns & Van den Berghe, 1980; Harding & Thomas, 1980b).

2.1.2 Patohistologija

Najistaknutiji patohistološki nalaz bioptiranog perifernog živca bolesnika sa CMTX1 neuropatijom je slika demijelinizacije, čija progresija ovisi o broju godina trajanja bolesti. Paralelno se vidi povećan broj regenerativnih aksonskih klastera. Većina mijelinskih omotača je neprimjereno tanka s obzirom na debljinu priležećeg aksona (upućujući na kroničnu segmentalnu demijelinizaciju i remijelinizaciju ili remijelinizaciju nakon aksonske regeneracije), iako je ova promjena manje uočljiva nego u pacijenata sa CMT1A/B (Sandler i sur., 1998; Hahn i sur., 2001; Vital i sur., 2011; Hattori i sur., 2003). Lukovičaste strukture su nađene u nekim slučajevima (Rozear i sur., 1987; Tabaraud i sur., 1999; Gutierrez i sur., 2000; Nakagawa i sur., 2001), ali su rijetko bile dobro razvijene. Ultrastrukturalna analiza je pokazala proširenje periaxonalnih izdanaka citoplazme Schwannovih stanica (Senderek i sur., 1999; Hahn i sur., 2001; Kuntzer i sur., 2003) i povećanu gustoću neurofilamenata. Anzini i sur. (1997) te Scherer i sur. (1998) proveli su istraživanje na miševima s delecijom *Gjb1/Cx32* gena. Otkriveno je da makrofazi mogu posredovati u nekim

patološkim promjenama (Kobsar i sur., 2002), dok imunodeficijencija poboljšava kliničku sliku (Kobsar i sur., 2002). Ova bi otkrića potencijalno mogla upućivati na upalnu komponentu patogeneze. Međutim, upalne promjene nisu nikad opisane u biopsijskim preparatima živca, te ostaje za istražiti je li upala klinički relevantan mehanizam nastanka bolesti.

2.1.3 Nasljeđivanje

CMTX1 nasljeđuje se X vezano dominantno. Bolestan otac može u svojem potomstvu imati kćer nositeljicu (koja je od oca nasljedila mutirani X kromosom, a od majke zdravi) ili zdravog sina (koji je od oca dobio zdravi Y kromosom). Majka nositeljica (s jednim zdravim i jednim mutiranim X kromosomom) ima 50% šanse da prenese mutaciju na svoje dijete, bilo muško ili žensko. Sinovi na koje je prenesena mutacija uvijek razvijaju kliničku sliku, dok će kod kćeri s jednim mutiranim kromosomom klinička slika biti blaža (zdravi X kromosom 'ublažava' kliničku sliku) ili čak asimptomatska (Bird, 1998).

2.1.4 Dijagnostički kriteriji za CMTX1

Klinički i elektrofiziološki kriteriji za dijagnozu CMTX1 su:

1. Periferna senzorna i motorna neuropatija
2. Usporena brzina provodljivosti perifernih motornih i senzornih živaca
3. Dokazana mutacija tipična za CMTX1 (*GJB1*) i/ili pozitivna obiteljska anamneza X vezane neuropatije koja se u rodoslovnom stablu nije prenijela s oca na sina

2.1.5 Klinička slika i fizikalni pregled

Klinička slika CMTX1 se tipično razvija između 5. i 25. godine. Dječaci je redovito razvijaju do desete godine života. Moguća je pojavnost u dojenačkoj dobi s kašnjenjem u razvoj hoda, kao i razvoj bolesti u četvrtom i petom desetljeću života. Muška djeca s CMTX1 boluju od progresivne periferne motorne i senzorne

neuropatije koja je obično teža od one kod bolesnika sa CMT1A. Ženska djeca mogu biti asimptomatska (ali s abnormalnostima u EMNG-u) ili češće imaju blage ili umjerene progresivne simptome (Bone i sur., 1997; Mazzeo i sur., 2008; Hyman i sur., 2009). Težina kliničke slike može znatno varirati, čak i unutar oboljelih istog spola u istoj obitelji (nositelji iste mutacije!).

Bolest se tipično prezentira slabošću u stopalima i gležnjevima. Inicijalni simptomi su obično poteškoće u hodu i trčanju ili iščašen gležanj. Spušteno stopalo i senzorni ispadi obično nastupaju kasnije (Bird, 2008). Ovisno o težini kliničke slike, distalna slabost može progredirati, zahvaćajući *m. gastrocnemius* i *m. soleus*, čak do razine da hod nije moguć bez pomagala (Kleopa i sur., 2005). Ponekad, simptomi bolesti mogu biti toliko blagi da se ne uspiju prepoznati na kliničkom pregledu ili se pripisuju drugim bolestima (Bird, 2008).

Fizikalnim pregledom nađu se oslabljeni ili odsutni tetivni refleksi, slabost donjih ekstremiteta te oslabljena mogućnost dorzifleksije stopala u gležnju. Kasnije se razvijaju obostrana viseća stopala (pijetlov hod), simetrična atrofija potkoljениčnih i stopalnih mišića, dajući izgled nozi poput rodine noge ili okrenute boce šampanjca, te *pes cavus*. Moguće je vidjeti i čekićasto formirane prste. Bolest se s vremenom širi na gornje ekstremitete, uzrokujući hipotrofiju mišića šake, pogotovo na tenarnom području te odsutnost tetivnih refleksa na ruci. Proksimalni mišići udova obično ostaju očuvani. Ispadi osjeta obično se očituju na donjim udovima, i to kao gubitak osjeta temperature, boli i vibracija (Bird, 2008). Ovakva klinička slika rezultat je kroničnog, dugotrajnog gubitka aksona, i gotovo je nerazlučiva od kliničke slike pacijenta sa CMT1A i CMT1B. Ipak, mišićna atrofija, pogotovo intrinzičnih mišića šake, pozitivni senzorni fenomeni, i senzorni ispadi obično su jače izraženi u pacijenta sa CMTX1 (Kleopa i sur., 2005).

Progresija kliničke slike je polagana, gotovo nikad nagla i podmuklo se pogoršava kroz vrijeme. Brzina progresije bolesti je individualna (Kleopa i sur., 2005). Ipak, mnogi bolesnici, nakon inicijalnih simptoma bolesti, opisuju dugotrajno razdoblje platoa, bez znakova pogoršanja. Trajanje života uglavnom nije skraćeno (Bird, 2008).

2.1.6 Elektrofiziologija

Kod svih pacijenata bilježi se usporena provodljivost perifernih živaca. Brzine mogu biti od gotovo normalnih (>40 m/s) do umjereno smanjenih, obično u rasponu od 23 do 40 m/s. Brzina provođenja može se razlikovati između pojedinih živaca iste osobe, unutar oboljelih članova obitelji te između oboljelih obitelji. Elektrofiziološka ispitivanja ukazuju na aksonsku neuropatiju sa znakovima demijelinizacije (Bird, 2008).

Pacijenti sa CMTX1 obično, uz umjereno usporenje brzine živčanog provođenja, imaju i umjereno produljenu distalnu motornu latenciju i latenciju F-vala. Mjerenja na ulnarnom i medijanom živcu podlaktice pokazuju brzine provođenja u rasponu od 30-40 m/s u oboljelim dječacima, a 30-50 m/s u oboljelim djevojčicama. (Nicholson & Nash, 1993; Rouger i sur., 1997; Birouk i sur., 1998; Hahn i sur., 1999; Senderk i sur., 1999) Te su brzine obično veće nego u pacijenta sa CMT1, a manje nego u pacijenata sa CMT2. Iznimno, brzina provođenja kod dječaka sa jako teškom kliničkom slikom može biti u rasponu od 10-37 m/s. Zanimljiva je činjenica da iako CMX1 čini udio od oko 10% među bolesnicima sa CMT, u skupini bolesnika sa CMT sa brzinom provođenja od 30-40 m/s CMX1 čini čak udio od 44% (Bird, 2008).

U usporedbi s CMT1A, kod CMTX1 brzina provođenja različitih živaca iste osobe je manje uniformna (Tabaraud i sur., 1999; Gutierrez i sur., 2000).

Nicholson i sur. (1993) predlažu spomenutu razliku u brzini provođenja kao temelj diferencijalne dijagnoze CMT1A i CMTX1. U tablici 3 vidljive su predložene referentne vrijednosti brzine provođenja motoričkih živaca ovisno o spolu djeteta.

Tablica 3. Usporedba prosječnih brzina provođenja motornih živaca (m/s)

Spol	CMT1A	CMTX1
Djevojčice	22 +/- 8	45 +/- 9
Dječaci	20 +/- 6	31 +/- 6

Umjereno usporene brzine provođenja medijanog živca nađene su kod djevojčica, dok su kod dječaka bile sporije nego kod djevojčica. Ipak je provođenje u obje skupine bilo brže nego kod bolesnika sa CMT1A. Kombinacija sporog provođenja kod muške djece (<40 m/s) i umjereno brzog provođenja kod ženske oboljele djece ili nositeljica (>40 m/s) svakako upućuje na CMTX, budući da umjerena brzina provođenja nije prisutna u autosomno-dominantno nasljednom obliku CMT1A.

Preklapanje u brzini motornog provođenja između CMTX1 i CMT2 dovelo je neke autore do zaključka da bi *GJB1* mutacija mogla uz CMTX1 fenotip uzrokovati i CMT2 fenotip. Ta je pretpostavka još uvijek kontroverzna (Hahn 1993; Timmerman i sur., 1998; Birouk i sur., 1998; Silander i sur., 1998; Boerkoel i sur., 2002). Ipak, CMTX1 je u tim slučajevima bila prikladnija dijagnoza, jer unatoč umjereno smanjenoj brzini provođenja, nije bilo prijenosa s oca na sina.

Pacijenti sa CMTX1 imaju elektrofiziološki dokaz distalne aksonske neuropatije. Peronealni i tibijalni motorni odgovor su često odsutni, medijani i ularni motorni odgovori su sniženi, a EMG-om se potvrđuje gubitak motornih jedinica. Ove abnormalnosti postaju sve uočljivije kroz godine i mogu doprinijeti usporavanju motorne provodljivosti. Međutim, usporavanje provodljivosti evidentno je i u presimptomatskim i u oboljelim muškarcima (Kuntzer i sur., 2003; Vondracek i sur., 2005), što objašnjava osnovnu demijelinizacijsku prirodu CMTX1 neuropatije (Scherer i sur., 1998).

2.1.7 Molekularno-genetska osnova CMTX1

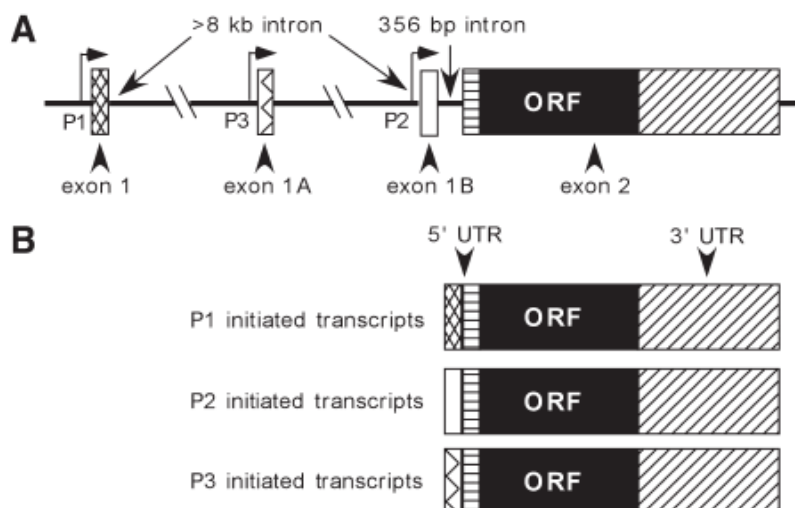
Osim spomenutih kliničkih i elektrofizioloških karakteristika, za dijagnozu CMTX1 potrebno je dokazati tipičnu mutaciju gena *GJB1*. Nakon što je genetska analiza ušla u rutinsku kliničku upotrebu, ubrzano se tražila mutacija odgovorna za CMTX1. Rekombinacijske analize u obiteljima oboljelim od CMTX1 suzile su sumnju odgovorne mutacije na područje koji se sastoji od otprilike 1.5 Mb na lokusu Xq13.1 (Mostacciuolo i sur., 1991; Ionasescu i sur., 1992; Bergoffen i sur., 1993b; Fain i sur., 1994; Le Guern i sur., 1994). Znalo se da na tom lokusu postoje 3 kodirajuća gena,

uključujući i *GJB1*. Sljedeći korak bio je otkriti koji od spomenuta tri gena u mutiranom obliku uzrokuje CMTX1. Periferni živac je analiziran Northern blot analizom (metodom koja se koristi za pronalazak zadane mRNA). Ideja je bila pronaći koji se od spomenutih gena prepisuje u stanicama perifernog živca. Analizom je utvrđeno da se u Schwannovim stanicama prepisuje mRNA sa *GJB1* gena. Sekvencioniranjem spomenutog gena kod oboljelih od spolno vezane neuropatije otkriveno je prvih sedam različitih mutacija koje su povezane sa CMTX1 (Bergoffen i sur., 1993a).

Do danas, mutacija gena *gap junction β 1* (*GJB1*) na lokusu Xq13.1 jedina je mutacija koja je povezana sa CMTX1 (Janssen i sur., 1997). Ona je pronađena u 90% bolesnika sa CMTX1. *GJB1* kodira protein koneksin 32 (Cx32), a do danas otkriveno je više od 270 mutacija tog gena. CMTX1 se smatra X vezanom dominantnom bolešću budući da oboljevaju i žene nositeljice. Nositeljice obično imaju kasniji nastup kliničke slike od muškaraca, obično pred kraj drugog desetljeća, te blažu verziju istog fenotipa. Vjerojatno je blaža klinička slika kod žena rezultat inaktivacije jednog od dvaju X kromosoma; samo dio njihovih Schwannovih stanica eksprimira *GJB1* mutirani alel (Scherer et al., 1998). Iako se nekad žene nositeljice doimaju asimptomatske, u većine je nađena abnormalnost u elektrofiziološkom ispitivanju (Niewiaomski & Kelly, 1996; Hahn i sur., 1999). Murphy i sur. (2012) pokušali su dokazati ulogu inaktivacije X kromosoma kod djevojčica i utjecaj inaktivacije na razvoj bolesti/nositeljstva. Istraživanja su pokazala da djevojčice sa *GJB1* mutacijom imaju normalnu distribuciju X-inaktivnih obrazaca. Također, primijećeno je kako omjer inaktivacije zdravog ili mutiranog kromosoma u krvi ne korelira sa kliničkom slikom i fenotipom. Međutim, pretpostavlja se da X-inaktivacija u Schwannovim stanicama nije kao u krvnim stanicama i mogla bi barem djelomično utjecati na varijabilnost fenotipa kod djevojčica. Također, Borgulova i sur. (2013) su opisali slučaj obitelji oboljelih od CMTX1 u kojoj je otac imao blaži fenotip nego njegova kći, što je u suprotnosti sa opisanim genotipskim/fenotipskim obrascem CMTX1. Pretpostavlja se da je otac heterozigot i da je posrijedi očev mozaicizam somatskih i spolnih stanica, što također treba uzeti kao mogućnost kod analize obiteljskog stabla.

2.1.7.1 Mutacije *GJB1*

Do danas je opisano više od 270 mutacija koje zahvaćaju *ORF* regiju (open reading frame) (slika 1), uključujući missense mutacije (zamjena aminokiselina), nonsense mutacije (prerani stop kodon), delecije pojedinih dijelova gena, insercije, frameshift, te delecije cijelog gena (popis mutacija na <http://www.molgen.ua.ac.be/CMTMutations/>).



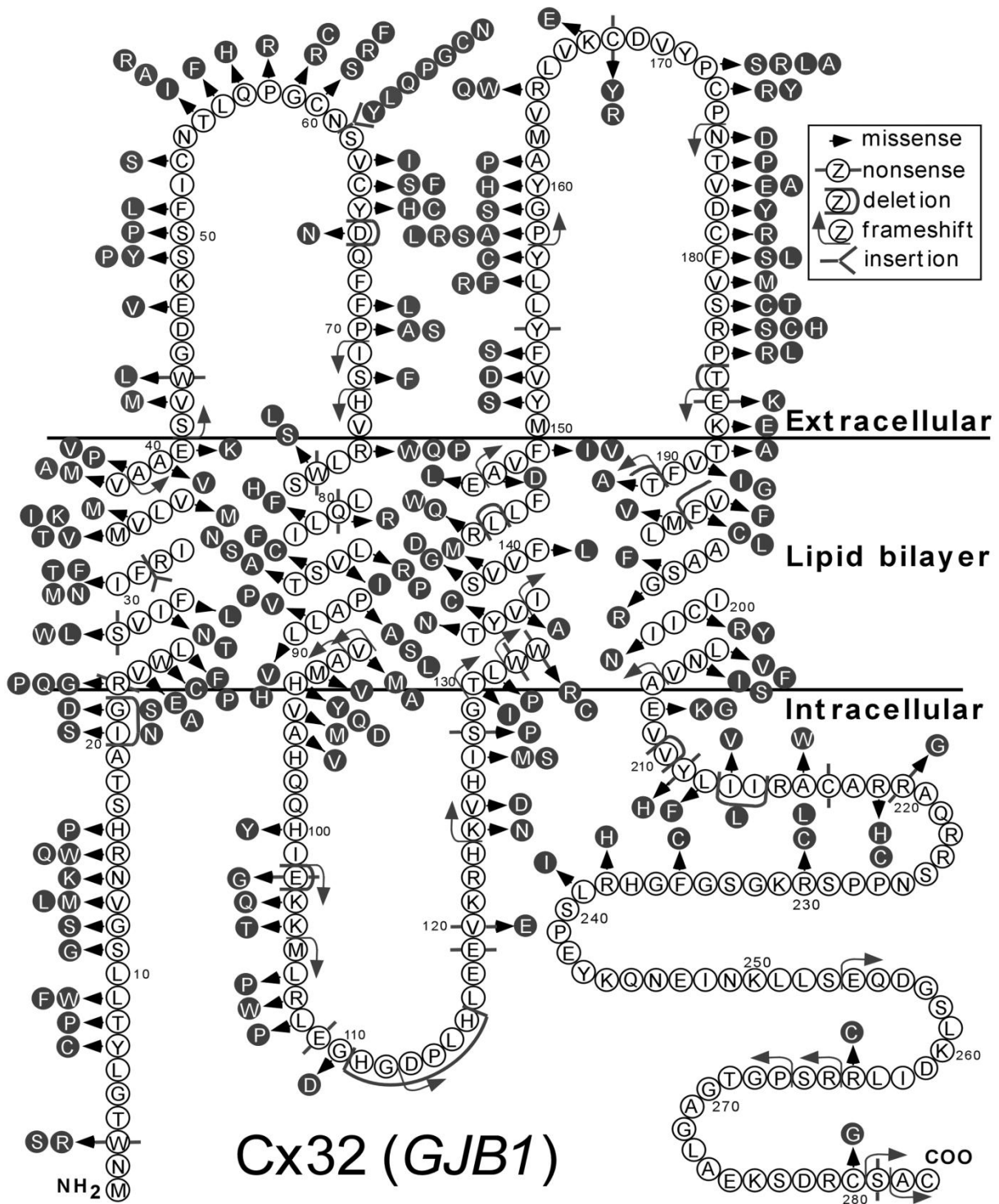
Slika 1. Struktura Cx32 gena i promotora (A). Vide se tri različita promotora, P1-P3, koji omogućuju tri različita rezultata transkripcije koji se međusobno razlikuju samo u dijelu njihovih 5'-netranslatiranim dijelovima (UTR). U stanicama perifernog živčanog sustava transkripcija Cx32 je inicirana promotorom P2, dok je u jetri, embrionalnim stanicama, oocitama i pankreasu inicirana promotorom P1 i/ili P3 (B). (iz Kleopa i sur., 2005; uz dopuštenje autora)

Spomenute mutacije mogu rezultirati promjenama u slijedu aminokiselina na svim regijama Cx32 proteina, što prikazuje slika 2. Niti jedna promjena aminokiselina nije pokazala polimorfizam, što upućuje da je za normalno funkcioniranje

spomenutog proteina te posljedično normalnu funkciju Schwannovih stanica potrebna funkcionalnost, 'ne-mutiranost' svih dijelova proteina (Kleopa i sur., 2005).

Neki bolesnici sa CMTX1 nemaju mutaciju ORF regije. Kod tih obitelji mutacije mogu zahvatiti promotorsku regiju, pojačivače, splice sites ili netranslatiranu porciju mRNA. Takve vrste mutacija su rijetke i ne moraju nužno dovesti do fenotipa CMTX1 (Ionasescu i sur., 1996b; Hudden & Warner, 2000; Bondurand i sur., 2001; Houlden i sur., 2004; Kleopa i sur., 2005).

Mutacija *GJB1* gena dovodi do promjena u građi koneksina 32 (Cx32), koji je jedan od strukturnih dijelova tijesnog spoja (*gap junction*). Tijesni spoj je membranski kanal pronađen u većini tkiva osim u skeletnom mišiću. Obično povezuje dvije susjedne stanice, ali u slučaju mijelinizirajućih Schwannovih stanica može povezivati različite slojeve mijelina iste stanice (Bruzzzone i sur., 1996; White & Paul, 1999). Ti su spojevi uključeni u razne procese, uključujući električno provođenje, metaboličku kooperaciju, kontrolu rasta, staničnu diferencijaciju i formiranje tkiva tijekom embrionalnog razvoja. Šest molekula koneksina organiziranih oko centralne pore grade konekson. Koneksoni se udružuju s koneksonima u susjednoj staničnoj membrani i pritom nastaje hidrofилni kanal (tijesni spoj), koji povezuje citoplazme dviju susjednih stanica, ili različitih odjeljaka citoplazme iste stanice. Promjer kanala od 1.2 nm dopušta brzu difuziju hormona, cAMP-a, GMP-a, iona i ostalih glasnika čija je molekularna masa manja od 1000 kDa, omogućujući time jednostavnu komunikaciju među stanicama. Zato se stanice u mnogim tkivima ne ponašaju kao neovisne jedinice, nego djeluju u skladu jedna s drugom. Uobičajeni primjer je srčani mišić, u kojem tijesni spojevi omogućuju usklađeno kucanje (Janqueira i sur., 2005; Kleopa & Scherer, 2005). Opisano je preko 20 vrsta koneksinskih molekula (Willecke i sur., 2002). Spomenuta je struktura izrazito homologna, što upućuje da je njegova građa i funkcija konzervirana kroz evoluciju. Postoje različiti tipovi koneksina koji se međusobno razlikuju (i klasificiraju) prema molekularnoj masi.



Slika 2-Dijagram Cx32 proteina koji pokazuje aminokiselinski slijed strukture. Označene su i većina dosad opisanih GJB1/Cx32 mutacija u kodirajućoj regiji koje su povezane sa CMTX1. (iz Kleopa i sur., 2005; uz dopuštenje autora)

Građa koneksina, prikazana na slici 2, sastoji se od citoplazmatskog amino-terminalnog dijela, četiri transmembranske domene s alfa-heliks strukturom, jednom unutarstaničnom petljom, dvije izvanstanične petlje i citoplazmatskim karboksi-krajem (Bruzzone i sur., 1996; Unger i sur., 1999; White & Paul, 1999). Treća transmembranska jedinica vjerojatno formira centralnu poru. Molekularnu masu, odnosno tip koneksina određuje njegov najvarijabilniji dio, unutarstanična petlja i karboksi terminalni dio (Willecke i sur., 2002). Dvije izvanstanične petlje reguliraju konekson-konekson interakciju. Većina koneksina je eksprimirana u više od jednog tkiva i većina tkiva eksprimira više od jedne vrste koneksina, povećavajući tako mogućnost interakcije između različitih tipova koneksina. Mogućnost interakcije između različitih koneksinskih molekula može utjecati na patogenezu CTMX1 budući je za razvoj te bolesti zaslužna mutacija na samo jednoj vrsti koneksina, Cx32. Mutirani Cx32 može imati dominantno negativne efekte na druge vrste koneksina koje eksprimiraju mijelinizirajuće stanice. Tijesni spojevi između odjeljaka citoplazme Schwannovih stanica skraćuje put prijenosa signala za tisuću puta u usporedbi s putem kroz citoplazmu ukoliko tih spojeva nebi bilo. Cx32 je najzastupljeniji u jetri, a pronađen je i u drugim stanicama, uključujući oligodendrocite (Scherer i sur., 1995; Chandross i sur., 1996; Soehl i sur., 1996; Ressot & Bruzzone, 2000). Unatoč širokoj rasprostranjenosti Cx32, periferna neuropatija je jedina klinička manifestacija *GJB1* mutacije. Zašto ostala tkiva nisu zahvaćena bolešću, ostaje nejasno. Jedno od objašnjenja je koekspresija s jednim ili više drugih podtipova koneksina koji 'čuvaju' funkciju tijesnog spoja unatoč ispadu funkcije Cx32. Osim njih, u Schwannovim stanicama nađen je i Cx29, no on ne sudjeluje u formiranju kanala tijesnih spojeva, te se njegova funkcija i dalje istražuje (Kleopa & Scherer, 2005).

Glija stanice središnjeg živčanog sustava (oligodendrociti i astrociti) također eksprimiraju različite vrste koneksina. Na membranama oligodendrocita su nađeni Cx32, Cx47 i Cx29, dok su na astrocitima nađeni Cx43, Cx30 te vjerojatno Cx26. Oligodendrociti stvaraju tijesne spojeve isključivo s astrocitima (spajajući Cx43 i Cx47 ili Cx30 i Cx32), dok se astrociti mogu, uz oligodendrocite, spajati i s drugim astrocitnim stanicama. Pretpostavlja se da su ti spojevi važni u međustaničnom transportu kalija i drugih neurotransmitera te mogu pogoršati oštećenje stanica tijekom ishemije (Abrams i sur., 2009).

2.1.7.2 Molekularno-klinička korelacija

Gubitak funkcije koneksina objašnjava patogenezu CMTX1. Mutacija uzrokuje proizvodnju defektnih proteina koji smanjuju glijalnu/neuralnu interakciju i međustaničnu transdukciju.

Promjena strukturnih i fizioloških karakteristika tijesnih spojeva ovisi o vrsti mutacije Cx32. Posljedično može nastati nefunkcionalan kanal, strukturno nestabilan kanal kao i kanal normalne strukture, ali s izmijenjenim biofizikalnim karakteristikama. Neke mutacije mogu uzrokovati greške u posttranskripcijskoj obradi, kod kojih Cx32 može zaostati u endoplazmatskom retikulumu, Golgijevom tjelešcu ili u nakupinama sličnim tijesnim spojevima na membrani stanice (Yum i sur., 2002).

Sumarno, unatoč velikom broju mutacija koje zahvaćaju sve regije Cx32 proteina (slika 2), klinički nalaz ozbiljnosti bolesti obično je uniforman, čak i kod onih bolesnika s potpuno izbrisanom genom. Navedeno upućuje da većina mutacija uzrokuje patofiziološki ispad funkcije tijesnog spoja, što postaje osnovna patogeneza CMTX1 (Hahn i sur., 2000; Dubourg i sur., 2001; Nakagawa i sur., 2001). To je u suprotnosti s autosomno nasljednim tipovima CMT, kod kojih različite mutacije uzrokuju različito tešku kliničku sliku. Samo dvije mutacije: delecija 265-273 (Ionasescu i sur., 1996) i F235C (Lin i sur., 1999) uzrokuju tešku kliničku sliku koja zahvaća i žene, a fenotipski se poklapa s Dejerine Sottasovim sindromom. S kliničkog stajališta ovdje je važno zaključiti da, unatoč definiranoj razlici među spolovima, ponekad GJB1 mutacija može uzrokovati vrlo tešku kliničku sliku koja se manifestira u oba spola. Opisano je nekoliko mutacija koje mogu uzrokovati nešto težu sliku od uobičajene, obično sa ranijim nastupom: R22X, V38A, V136A, 147fs, C201R. Kako te mutacije uzrokuju težu kliničku sliku nije razjašnjeno, no pretpostavlja se da kod tih mutacija promijenjeni koneksini imaju štetne učinke na samu fiziologiju Schwannove stanice, a ne samo ispad u funkciji tijesnog spoja (Kleopa & Scherer, 2005). Hahn i sur. (1999) istraživali su velik broj bolesnika sa CMTX1 i uočili da sve mutacije uzrokuju sličan fenotip, no težina kliničke slike je varirala čak i između muškaraca u istoj obitelji (s istom mutacijom), upućujući da epigenetski ('vanjski') mehanizmi modificiraju težinu kliničke slike.

Muška djeca sa nonsense GJB1 mutacijom imaju raniju pojavu i težu kliničku sliku od pacijenata s missense mutacijom.

U nekim delecijским mutacijama (tablica 4) opisana je izrazita uniformnost karakteristika i težine kliničke slike.

Tablica 4. Neke tipične genetsko-kliničke korelacije

Oblik mutacije	Fenotipske karakteristike
Delecija (null mutacija) ¹	Fenotip CMX1 s težom kl. slikom
p.Thr55Ile ²	Epizodna generalizirana slabost
p.Asn205Ser i p.Val139Met ³	Oštećenja vidnog, slušnog i centralnog motornog puta
p.Arg15Trp ⁴	Istaknuti simptomi i znakovi neuropatije u djevojčica s umjereno usporenom brzinom provođenja
p.Ser49Pro ⁵	Progresivno usporenje brzina provođenja
p.Leu76Cysfs*8 i p.Cys179Tyr ⁶	Rani nastup bolesti i jako izražena slabost
p.Val631Ile i p.Glu186Lys ⁷	Gubitak sluha
p.Arg75Trp i p.Glu41Asp ⁸	Izraženi simptomi SŽS-a
p.Thr191_Phe193dup ⁹	Umjerena klinička slika s kasnijim nastupom
p.Phe235Cys ¹⁰	Teža klinička slika

¹Ainsworth i sur., 1998; Nakagawa i sur., 2001

²Panas i sur., 2001

³Bahr i sur., 1999; Halbrich i sur., 2008

⁴Wicklein i sur., 1997

⁵Street i sur., 2002

⁶Braathen i sur., 2007

⁷Takashima i sur., 2003

⁸Taylor i sur., 2003; Murru i sur., 2006

⁹Vazza i sur., 2006

¹⁰Liang i sur., 2005

2.1.8 Zahvaćenost središnjeg živčanog sustava

Uz perifernu neuropatiju, mnogi pacijenti imaju asimptomatsku zahvaćenost SŽS-a. Često se te abnormalnosti otkrivaju nalazom patoloških promjenama u centralnim motornim, slušnim i vidnim evociranim potencijalima. Obično je zahvaćena bijela tvar (Barišić i sur., 2008). Kod nekih su pacijenata nađene abnormalnosti na MR-u mozga koje su korelirale sa tranzitornom simptomatologijom. Kod jednog je

pacijenta sa CMTX1 nađena hipoperfuzija mozga temeljem nalaza jednofotonske emisijske kompjuterizirane tomografije (SPECT) (Taylor i sur., 2003).

Nekolicina mutacija povezana je sa zahvaćanjem središnjeg živčanog sustava. Klinička manifestacija (spastičnost, ekstenzorni plantarni odgovor i hiperaktivni refleksi) opisana je u pacijenata sa A39V, T55I, M93V, R164Q, R183H i T191fs mutacijama; navedeni simptomi mogu biti zamaskirani znakovima periferne neuropatije. Upečatljiviji SŽS nalaz nađen je u pacijenata s duplikacijom aminokiselina 55-61 (cerebelarna ataksija i disartrija i afaziju) (Kawakami et al., 2002) ili mutacijom V63I (mentalna retardacija), ali povezanost ovih abnormalnosti i *GJB1* gena nije u potpunosti dokazana.

Akutna, tranzitorna encefalopatija povezana sa promjenama na MR-u koje upućuju na mijelinsku disfunkciju opisane su u pacijenata sa T55I, R75W, E102del, R142W, R164W i C168Y mutacijama. Akutna ataka je vjerojatno bila potaknuta putovanjima na velike nadmorske visine (Paulson i sur., 2002; Hanemann i sur., 2003), intenzivnom fizičkom aktivnošću (Hanemann i sur., 2003; Taylor i sur., 2003), ili akutnom infekcijom i hiperventilacijom (Schelhaas i sur., 2002; Hanemann i sur., 2003). Ti su bolesnici razvijali različitu kombinaciju simptoma, uključujući disartriju, disfagiju, ekspresivnu afaziju, monoplegiju, paraplegiju, hemiplegiju, kvadriplegiju, dezorijentaciju, ataksiju, inkoordinaciju, neuropatiju kranijalnih živaca (Panas i sur., 2001; Paulson i sur., 2002; Schelhaas i sur., 2007; Hanemann i sur., 2003). Epizode su započinjale naglo ili progresivno kroz nekoliko dana, tipično su trajale nekoliko sati ili dana, ponekad rekurirajući nekoliko puta unutar perioda od nekoliko tjedana. Pacijenti su se oporavljali potpuno bez terapije. Nalaz CSL-a bio je uredan, što je upućivalo da upala nije primaran uzrok tranzitorne encefalopatije. Na dijagnozu CMTX1 svakako valja posumnjati u pacijenata s obiteljskom anamnezom CMTX1 te neobičnim oblicima napada sličnih akutnom diseminiranom encefalomijelitisu (ADEM), pogotovo ukoliko su na MR-u mozga nađene promjene u bijeloj tvari. Važno je napomenuti da promjene na MR-u ponekad zaostaju mjesecima nakon povlačenja simptoma, a ponekad mogu biti i trajno prisutne (Paulson i sur., 2002; Hanemann i sur., 2003). Opisani su i slučajevi abnormalnosti na MR-u u pacijenata s dijagnozom CMTX1 bez simptoma od strane središnjeg živčanog sustava (Lee i sur., 2002). Poznato je također da se promjene na MR-u mogu

nalikovati onima u multiploj sklerozi (Taylor i sur., 2003). Posebno je zanimljiv slučaj kojeg su opisali Taylor i sur. (2003). Opisali su slučaj dvanaestogodišnjeg dječaka sa dvije epizode nalik na ADEM od kojih je prva nastupila prije dijagnoze CMTX1. Klinička slika je dosegla vrhunac trećeg dana akutnog napada s kompletnom motornom afazijom, slabošću desne ruke, disfagijom i gubitkom tetivnih refleksa. MR je ukazivao na promjene bijele tvari. Kasnije je dijagnosticirana CMTX1, s mutacijom R75W, uz prisutne blage periferne simptome bolesti. U petnaestoj godini ponovo se javila slična klinička slika, sa promjenama na MR-u u bijeloj tvari. Oporavak je u oba slučaja bio potpun, bez obzira na primjenu kortikosteroida u prvoj epizodi ili bez terapije u drugoj epizodi.

Oligodendrociti glodavaca eksprimiraju Cx32, Cx29 i Cx47 (Altevogt i sur., 2002; Menichella i sur., 2003; Odermatt i sur., 2003; Kleopa i sur., 2004). Miševi bez Cx32 i Cx47 (ali ne i miševi kojima nedostaje samo jedan od spomenutih koneksina) razvijaju značajnu SŽS demijelinizaciju (Altevogt et al., 2002; Menichella et al., 2003; Odermatt et al., 2003; Kleopa et al., 2004), sugerirajući da Cx47 i Cx32 imaju preklapajuću ulogu u SŽS-u. Također, recesivna mutacija *GJA12* gena koji kodira ljudski Cx47 uzrokuje težak oblik leukodistrofije, Pelizaeus-Merzbacheru sličnu bolest (Uhlenberg et al., 2004). Kidanje tijesnih spojeva između oligodendrocita i astrocita mogao bi biti stanični mehanizam kojim *GJB1* mutacija uzrokuje SŽS fenotip. Fiziološka posljedica kidanja tijesnih spojeva između oligodendrocita i astrocita rezultira nemogućnošću tih stanica da reguliraju protok i izmjenu tekućine. To bi moglo objasniti smanjenu difuziju viđenu na MR-u kod pacijenata sa CMTX1 u akutnom epizodi tranzitorne encefalopatije sličnoj ADEM-u.

Gubitak sluha opisan je kod CMTX1 pacijenata s mutacijama V38A, T55R, V63I, R142Q, E186K i T191fs; gubitak sluha je nastupio u ranom djetinjstvu te je opisan kod oba spola. Budući da se odgovornost za gluhoću pripisuje i mutacijama gena za druge koneksine nađene u pužnici (*GJB3/Cx31*, *GJB6/Cx30* i pogotovo *GJB2/Cx26*) (www.crg.es/deafness), mogućnost da je *GJB1* mutacija uzrok gluhoće treba još detaljnije istražiti (Buniello et al., 2004).

2.1.9 Genetska analiza

Postoje dvije genetske metode kojima se vrši genetska analiza (Bird, 2008).

Sekvencijska analiza koristi se za otkrivanje različitih varijanti mutacije sekvence GJB1. U ove vrste mutacija ubrajaju se male delecije/insercije nekoliko parova baza, missense, nonsense i splice site mutacije. Te su mutacije zaslužne za 90% bolesti. Ukoliko je detektirana alterirajuća sekvenca, rezultati pripadaju u jednu od sljedećih skupina: pronalazak patogene mutacije opisane u literaturi, pronalazak nove i nepoznate patogene sekvence, pronalazak nepoznate sekvence nepredvidivog kliničkog tijeka, pronalazak benignih alteracija koje jesu/nisu opisane u literaturi. Ukoliko alterirajuća sekvenca nije pronađena, mogući uzroci su sljedeći: bolesnik nema mutaciju u traženom genu, već na nekom drugom lokusu, bolesnik nema alteraciju koja može biti otkrivena sekvencijskom analizom (delecije širokih područja genoma, splice site delecije), bolesnik ima mutaciju u regiji gena koja nije pokrivena laboratorijskim testiranjem (intron, kodirajuća regija).

Analiza delecije/duplikacije gena služi kao komplementarna metoda sekvencijskoj analizi za otkrivanje onog malog broja mutacija koje nisu mogle biti otkrivene sekvencijskom analizom. Duplikacija gena kao oblik mutacije nije opisana u literaturi. U tu svrhu mogu se iskoristiti sljedeće metode: kvantitativna PCR, duga lančana reakcija polimerazom, metoda višestrukog umnažanja vezanih sonda (MLPA) i kromosomalni microarray (CMA).

Genetska istraživanja koriste se kako bi se dokazala dijagnoza kod oboljelog djeteta, što uz klinička/elektrofiziološka ispitivanja čini osnovu dijagnostike. Nakon otkrivene mutacije u oboljelom djetetu treba slijediti preporuke oko testiranja ostalih članova (Bird, 2008). U svakom slučaju, potrebno je genetski testirati ostale članove uže obitelji kako bi se otkrio potencijalni nositelj mutacije. Traženje nositeljica u obitelji opravdano je tek nakon što je ustanovljena točna mutacija kod oboljelog muškog člana obitelji. Pritom se pristupa istim slijedom opisanih testiranja, gdje se prednost daje sekvencijskoj analizi. Prenatalnu dijagnozu rizičnih trudnoća moguće je učiniti putem amniocenteze (15. - 18. tjedan ili 12. – 14. tjedan) ili biopsije korionskih resica (10. – 12. tjedan). Svakako treba utvrditi vrstu mutacije u obitelji prije nego se pristupi prenatalnoj dijagnostici. Spomenuta pretraga u slučaju trudnoće gdje jedan

od roditelja boluje od CMTX1 nije opravdana zbog tijeka bolesti i načelno povoljne prognoze (prema <http://www.cmtausa.org/>). Traženje mutacije za *GJB1* u drugim genetskim bolestima nije opravdano jer ni jedna druga bolest nije povezana s mutacijom spomenutog gena.

2.1.10 Genetsko savjetovanje

Genetskom savjetovanju pristupa se nakon utvrđene mutacije kod bolesnog djeteta (Bird i sur., 2008). Genetsko savjetovanje je proces kojim se pojedincu ili obitelji daju informacije o prirodi i načinu nasljeđivanja nasljednih bolesti, kako bi im pomogli da donesu informirane medicinske i vlastite odluke. Treba ga ponuditi svim mladim odraslim osobama koje boluju od nasljedne bolesti ili imaju povećani rizik za oboljenje ili prijenos mutacije na svoju djecu. Za testiranja rizičnih asimptomatskih osoba na mutaciju za CMTX1 moguće je koristeći navedene tehnike. Takvo testiranje ne govori ništa o vremenu kada će se razviti bolest, ozbiljnosti bolesti, simptomima, progresiji i prognozi asimptomatskog pojedinca. Budući da danas još nema lijeka koji bi spriječio nastanak bolesti, testiranje treba vršiti samo na zahtjev pojedinca i ne treba biti u rutini kao što je to slučaj s testiranjem na preventabilne nasljedne bolesti. Također se smatra da asimptomatsku djecu s rizikom pojave bolesti u odrasloj dobi ne bi trebalo testirati do njihove 18. godine, sve dok to oni samovoljno ne odluče učiniti.

Postoji nekoliko pravila klasične genetike koja vrijede za roditelje oboljelog djeteta od X vezane bolesti (Bird, 2008):

1. Roditelji oboljelog muškog djeteta:

a) majka oboljelog djeteta obavezni nosioc mutacije. Majka nositeljica možda ima *de novo* mutaciju, a možda ju je nasljedila od svojih roditelja.

b) otac muškog oboljelog djeteta nikad nije bolestan niti je nositelj mutacije. Bolestan otac može imati bolesno muško dijete samo ukoliko je majka bolesna ili nositeljica.

c) 5-10% bolesne djece nema obiteljsku anamnezu CMTX1. Ako je utvrđeno da je dijete sa CMTX1 jedino bolesno u obitelji, uputno je testirati majku i njene rođake, a za njegov izoliran slučaj postoji nekoliko objašnjenja:

-majka nije nositelj, a dijete ima *de novo* mutaciju. U tom slučaju rizik da će drugo dijete istih roditelja imati CMTX1 jednak je kao u općoj populaciji. *De novo* mutacije u CMTX1 nisu česte i smatra se da je samo 5% bolesti nastalo tim putem.

-majka je nositeljica, a mutacija je kod nje nastala *de novo*, na jedan od sljedećih načina: mutacija prisutna u spermiju ili jajnoj stanici prilikom majčina začeća (rezultira mutacijom u svim stanicama majke) ili mutacija nastala u viscerogenezi tijekom ranog embrionalnog razvoja majke (rezultirajući somaskim mozaicizmom, gdje će se kod majke u nekim stanicama naći mutacija, a u nekima ne) ili mutacija u lozi primordijalnih jajnih stanica (rezultirajući spolnim mozaicizmom, a mutacija neće biti prisutna u majčinim somatskim stanicama, uključujući leukocite koji služe za dobivanje majčina kariograma). Majka ima sigurno spolni mozaicizam ako ima bar dva bolesna sina, a u njezinim leukocitima nije detektirana mutacija.

-majka je nositeljica mutacije koju je naslijedila od svojih roditelja, a mutacija se 'provukla' tiho kroz bar dvije generacije

2. Roditelji oboljelog ženskog djeteta

a) ukoliko se iz obiteljske anameze sazna da je bolesna djevojčica jedina u obitelji sa dijagnozom CMTX1, uputno je učiniti genetsku analizu oba roditelja.

b) ukoliko je otac djevojčice asimptomatičan, moguće je, iako malo vjerojatno, da on ima mutaciju u samo nekim stanicama tijela (somatski mozaicizam). Ako je otac asimptomatičan, a mozaicizam je isključen, moguće objašnjenje isto je kao i za roditelje bolesnog muškog djeteta sa negativnom obiteljskom anamnezom.

3. Braća/sestre oboljelog djeteta

Rizik da braća/sestre oboljelog djeteta nose mutaciju ovise o genetskom statusu roditelja:

-ako je majka nositeljica mutacije, mogućnost prijenosa mutacije na djecu je 50% u svakoj trudnoći. Pritom će muška djeca biti bolesna, a ženska djeca nositelji mutacije.

-ako je otac djevojčice bolestan, sva ženska djeca bit će nositelji mutacije, dok ni jedno muško dijete neće nositi mutirani gen

-ako su roditelji klinički zdravi, rizik razvoja bolesti kod braće/sestara oboljelog djeteta je nizak, ali veći nego u općoj populaciji. Ako mutacija nije nađena ni u jednom roditelju, moguća su dva objašnjenja: ili postoji mozaicizam spolnih stanica u roditeljskim gonadama ili je mutacija nastala *de novo*. Mozaicizam spolnih stanica nije opisan kao mogućnost prijenosa bolesti, no svakako ga teoretski treba uzeti kao opciju.

2.1.11 Diferencijalna dijagnoza

1. Stečene neuropatije:

Nedostatak vitamina B12, alkoholizam, bolesti štitnjače, diabetes mellitus, HIV infekcija, vaskulitisi, leptospiroza, neurosifilis, amiloidoza, okultna neoplazma (paraneoplastični sindrom kod sitnostaničnog karcinoma pluća), otrovanje teškim metalima (olovo, arsen, živa, organofosfati), upalne ili imunosne neuropatije. Svakako treba isključiti *kroničnu upalnu neuropatiju* u kojoj je izražen konduktivni blok i koja se može liječiti.

2. Autosomno dominantne bolesti s neuropatijom:

Obiteljska neuropatija brahijalnog pleksusa (Hereditarna neuralgijska amiotrofija) je bolest uzrokovana mutacijom *SEPT9*, a karakterizirana je iznenadnom pojavom boli i slabosti u ramenima i nadlaktici udruženom s distalnom i/ili proksimalnom slabošću i atrofijom gornjeg uda. Senzorni ispadi su mogući. Češća je u dječjoj dobi, iako se može pojaviti bilo kada. Obično slijedi djelomičan ili potpun oporavak. Opisani su rekurirajući oblici bolesti u istom ili suprotnom gornjem ili čak donjem udu. U nekim obiteljima je povezana s niskim rastom, hipotelorizmom, rascjepom nepca, medijalnim očnim naborom (epikantusom), facijalnom asimetrijom i sindaktilijom.

Nasljedna neuropatija sa sklonošću kljenuti na pritisak (HNPP) je bolest uzrokovana delecijom gena *PMP22*, istog onog čija je duplikacija uzrok *CMT1A*. Potreban je utjecaj okoline (pritisak) da se razvije klinička slika slabosti u području inervacije perifernog živca, npr. pritisak u području glavice fibule za *n. peroneus*. Često se manifestira kao mononeuropatija, iznenadno, bezbolno, primjerice nakon jutarnjeg buđenja. Slabost može trajati danima i mjesecima i obično je praćena disestezijama.

Amiloidna neuropatija rezultat je progresivnog nakupljanja amiloidnih proteina u perifernim živcima.

3. Autosomno recesivne bolesti s neuropatijom:

Refsumova bolest (heredopathia atactica polyneuritiformis) uzrokovana je nagomilavanjem fitanske kiseline zbog poremećaja peroksisomske alfa-oksidacije fitanske kiseline, rezultirajući demijelinizirajućom polineuropatijom. Manifestira se u mladosti, ataksijom, cerebelarnim simptomima, polineuropatijom s bolnim parestezijama i ispadima osjeta u području oblika 'rukavica i čarapa', gluhoćom te suhom kožom i hiperkeratozom.

Metakromatska leukodistrofija uzrokovana je nedostatkom enzima arilsulfataze A. U kliničkoj slici dominiraju atrofija, oslabljeni/odsutni refleksi te obostrana pareza mimične muskulature.

Krabbeova bolest je jedna od lizosomskih bolesti s nedostatkom alfa-galaktozidaze A. Nasljeđuje se spolno vezano recesivno i manifestira se samo u muške djece. Očituje se promjenama na koži, bolovima u udovima, parestezijama, hipohidrozom, kardiomegalijom i mitralnom insuficijencijom, respiratornim simptomima, zatajenjem bubrega. Očituje se vrlo rano, u dobi od 4 do 6 mjeseci, uz progresivan razvoj neuroloških oštećenja i ekstremnu razdražljivost djeteta. Brzine provođenja živaca nisu tako izrazito usporene kao kod metakromatske leukodistrofije.

Fridreichova ataksija se uz tipičnu kliničku sliku može ponekad očitovati i ispadima osjeta, smanjenjem tetivnih refleksa i visokim svodom stopala.

X vezane bolesti udružene s neuropatijama: *adrenomijeloneuropatija*, *Pelizaeus-Merzbacherova bolest*, *Loweov sindrom*.

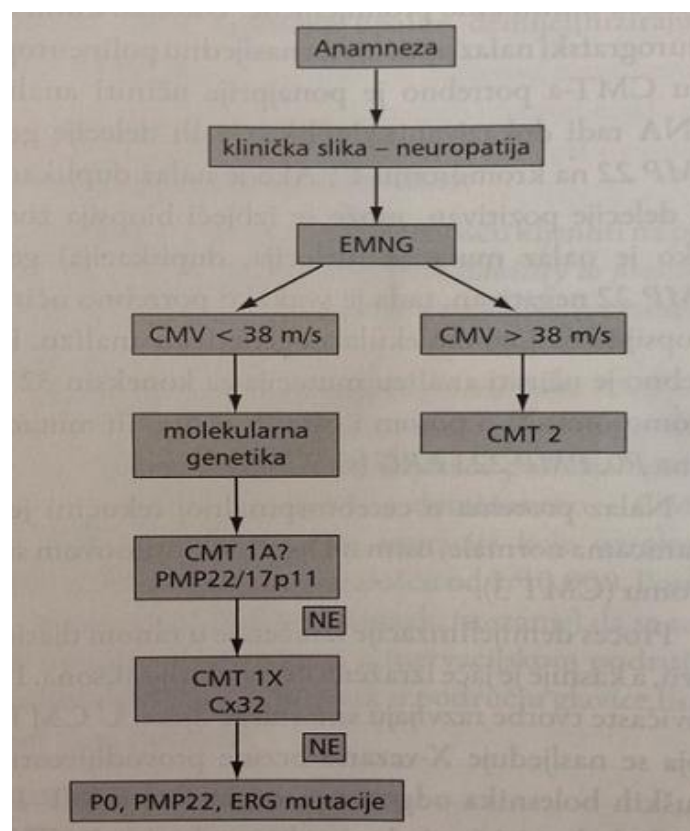
Hereditarna motorna neuropatija (HMS) je udružena sa distalnom slabošću bez senzornih ispada.

Hereditarna senzorna neuropatija (HSN): opisano je nekoliko autosomno dominantnih neuropatija koje se primarno prezentiraju kao senzorne. Ponekad se opisuju kao 'sindrom gorućih stopala'.

Distalne miopatije su heterogena skupina bolesti koje se očituju hipotrofijom i slabošću prednjih skupina distalnim mišića nogu, patološki promijenjenim EMNG-om i porastom kreatin-kinaze.

Mitohondrijske bolesti udružene s perifernim neuropatijama (NARP-neuropatija, ataksija, retinitis pigmentosa; MNGIE-mitohondrijska neurogastrointestinalna encefalomiopatija)

Ostali oblici CMT – CMTX1 mogu se po kliničkoj slici poklapati sa CMT1, CMT2 i HNPP, pa je uputno bolesnike sa znakovima periferne motorne i senzorne neuropatije testirati prema sljedećem algoritmu (slika 3):



Slika 3. Algoritam u dijagnostici nasljednih perifernih neuropatija (iz Barišić i sur.; 2009)

Simptomi i znakovi CMTX1 su ponekad slični obliku bolesti CMT1A, dok je djevojčice koje boluju od CMTX1 ponekad nemoguće klinički razlučiti od onih koje boluju od CMT2 ili HNPP. Obitelji u kojima je jasno vidljiv prijenos bolesti s oca na sina, uzrok bolesti sigurno nije CMTX1. Sljepoća (osim u atrofiji optikusa u CMTX5), demencija i intelektualno propadanje nisu dio fenotipa Charcot Marrie Toothove bolesti i upućuju na drugu/koegzistentnu dijagnozu.

2.1.12 Terapija

Liječenje je simptomatsko i multidisciplinarno, što uključuje tim kojeg čine dječji neurolog, fizijatar, ortoped, kirurg, psihijatar (Bird, 2008). Često su potrebne posebne ortopedske cipele koje podupiru gležanj. S napredovanjem bolesti uvode se stopalo/gležanj ortoze (AFO), kako bi se spriječio viseće stopalo i produljio period hoda bez pomagala. Ponekad je ozbiljniji *pes cavus* i displaziju kuka potrebno kirurški ispraviti. Nekim bolesnicima je potrebna štaka za stabilizaciju hoda, dok su invalidska kolica potrebna u manje 5% bolesnika. Važno je bolesnike poticati na vježbanje i bavljenje fizičkom aktivnošću u granicama mogućnosti pojedinca. Većina će ih tako ostati fizički aktivni. Trenutno nema lijeka koji bi priječio ili usporio nastanak ili napredovanje simptoma CMT. Preporučuje se svakodnevna forsirana dorzifleksija stopala uz pomoć užadi kako bi se spriječio skraćenje Ahilove tetive. Svakako se preporučuju redoviti pregledi stopala kako bi se spriječio razvoj dekubitusa ili deformiteti zbog neprikladne obuće.

Iako se bolne senzacije rijetko susreću, u slučaju mišićne boli preporučuju se paracetamol i NSAR, a kod neuropatskih boli triciklički antidepresivi, karbamazepin i gabapentin. Pretilost svakako ometa razvoj i funkciju hoda, pa bi trebalo poticati bolesnike na mršavljenje. Lijekove koje su toksični ili potencijalno toksični za živce trebalo bi izbjegavati. Svakako najveći rizik imaju pripravci vinka alkaloida (vinkristin). Oni bi se trebali izbjegavati kod svih pacijenata sa CMT, uključujući i asimptomatske. Od ostalih potencijalno toksičnih, a često korištenih lijekova valja izdvojiti amiodaron, cisplatin, kolhicin, dapson, metronidazol, nitrofurantoin, piridoksin (B6), talidomid (Weimer & Podwall, 2006; Graf i sur., 1996; Nishikawa i sur., 2008; Porter i sur., 2009). Opisan je slučaj (Potter i sur., 2009) dječaka na kemoterapiji kod kojeg je

upotreba vinkristina inducirala perifernu neuropatiju dodatno potenciranu davanjem vorikonazolom (blokatora razgradnje vinkristina na P450 enzimima u jetri).

Slabost nogu i/ili ruku svakako kod pacijenata utječe na odabir profesije i zapošljavanje.

Zbog gubitka osjeta dodira, topline, hladnoće i vibracija u stopalima i donjim udovima pacijente treba upozoriti i educirati kako da se nose s povećanim rizikom od opekline, ranjavanja i nastanka žuljeva.

Konačno, upravljanje stresom važno je u održavanju vitalnosti pacijenata s CMT. Svako otegotno stanje u životu bolesnika može utjecati na samopouzdanje pojedinca i želju da nastavi uporne i dugotrajne terapije. Kao i kod drugih kroničnih bolesti, tako i u pacijenata sa CMT češće se susreće depresija. Osobe s CMT zbog niskog samopouzdanja mogu imati loše međuljudske odnose. Čak i kad je bolesnik naučio živjeti s CMT, progresivna priroda poremećaja može dovesti do novih tjelesnih gubitaka i proces tugovanja može nanovo započeti. Neki se pacijenti uspješno nose sami ili uz pomoć obitelji i prijatelja; drugi smatraju da im u olakšavanju psihičkih problema pomažu terapijski razgovori s profesionalnim savjetnikom ili sudjelovanje u grupama za podršku. U svakom slučaju, kliničar ne bi smio zapostaviti mentalno zdravlje bolesnika, budući je zbog oskudnih mogućnosti liječenja, volja i želja za svakodnevnim vježbanjem osnovni preduvjet održavanja kvalitete života bolesnika.

2.2 X vezani oblik Charcot-Marie-Toothove bolesti tip 2 (CMTX2)

X vezani oblik Charcot-Marie-Toothove bolesti tip 2 iznimno je rijetka bolest. Opisana je u svega nekoliko slučajeva. Ionasescu i sur. (1991, 1992) su istraživali tri obitelji sa X vezanim recesivnim oblicima CMT neuropatije koje je ranije opisao Erwin (1944). U jednoj od spomenutih obitelji pronađene su mutacije na lokusu Xp22.2, dok je u preostale dvije mutirani lokus bio Xq26 (kasnije nazivan CMTX3). Fenotip prve obitelji bio je karakteriziran pojavom bolesti u djetinjstvu, atrofijom, slabošću donjih ekstremiteta, arefleksijom i *pes cavusom* u muške djece. Dvoje od 5 pacijenta bilo je

mentalno retardirano. Elektrofiziološka istraživanja pokazala su oštećenja mijelina i aksona. Nositeljice mutacije nisu razvijale kliničku sliku.

2.3 X vezani oblik Charcot-Marie-Toothove bolesti tip 3 (CMTX3)

Ovaj rijedak oblik bolesti opisan je u svega nekoliko obitelji. Klinička slika je slična kao i ona opisana kod pacijenta koji boluju od CMTX2. Te se dvije bolesti razlikuju s obzirom na vrijeme razvoja kliničke slike. Kod bolesnika sa CMTX2 simptomi se pojavljuju u dojenačkoj dobi uz kasniji razvoj mentalne retardacije, dok je kod bolesnika sa CMTX3 početak 10 godina kasniji uz moguć razvoj spasticiteta. Mutacije CMTX3 je na lokusu Xq26.3-q27.1.

Kao što je već opisano, Ionasescu i sur. (1991, 1992) istraživali su tri obitelji s X vezanim recesivnim oblikom CMT. Klinička slika u obje obitelji bila je gotovo ista, djevojčice nositeljice nisu oboljevale, a elektrofiziološka ispitivanja su pokazala gubitak mijelina i aksona. U jednoj od obitelji koje je Ionasescu opisao kasnije su Chaudhry i sur. (2012) pronašli heterozigotnost na *BSCL2* genu, odnosno mutaciju koja se povezuje sa spastičnom paraplegijom SPG17. Oboljeli članovi te obitelji pokazivali su znakove spastične parapareze.

Hutter i sur. (2006) opisali su australsku obitelj s X vezanom CMT. Muški članovi oboljeli su već u prvom desetljeću života od slabosti donjih udova i atrofije. Nakon prosječno 10 godina od početka simptoma, bolest se proširila i na gornje udove. Većina bolesnika navodila je bol i parestezije kao početne simptome, čak i prije nastupa gubitka osjeta. EMG je pokazivao promjenjive brzine provodljivosti perifernog živca koje su uvijek bile iznad 38 m/s. Elektrofiziološke analize su odgovarale aksonskom propadanju i znakovima demijelinizacije. Nije opisana zahvaćenost SŽS-a. Opisani fenotip bio je blaži od onog kod bolesnika s CMTX1. Nositeljice nisu razvile kliničku sliku. Genetska ispitivanja pokazala su mutaciju na lokusu Xq26.3-Xq27.1

Brewer i sur. (2008) su opisali drugu porodicu u Australiji oboljelu od CMTX3, sa sličnim kliničkim manifestacijama kao kod obitelji koje su opisali Huttler i sur. (2006).

2.4 X vezani oblik Charcot-Marie-Toothove bolesti tip 4 (CMTX4)/ Cowchock sindrom/CMT s gluhoćom i mentalnom retardacijom

Cowchock i sur. (1985) opisali su bolest koja je povezana s mutacijom *AIFM1* gena na kromosomu Xq26 koja se prenosi se X vezano recesivno. Radi se o neuromuskularnoj bolesti karakteriziranoj ranom pojavom, sporom progresijom aksonalne senzomotorne neuropatije sa znakovima distalne mišićne slabosti te u 60% pacijenata udružene sa senzoneuralnom gluhoćom i kognitivnom deficitom (Rinaldi i sur., 2012). Provodljivost motornih živaca je normalna ili blago usporena (motorna provodljivost medianusa u intervalu od 33-56 m/s) uz smanjenu provodljivost senzornih živaca. Biopsijom se može dokazati gubitak aksona.

Cowchock je, uz opisane karakteristike kliničke slike, zamijetio male abnormalnosti u provodljivosti perifernih živaca, elektromiografiji i sluhu kod žena nositeljica mutacije. Nažalost, opisane promjene nisu bile dovoljno konzistentne kako bi poslužile u kliničkom otkrivanju asimptomatskih nositeljica.

Priest i sur. (1995) su ponovnim pregledom istih obitelji utvrdili 7 bolesnih muškaraca, 3 nositeljice i 4 zdrava muškarca. Bolesnici su se prezentirali s teškom kliničkom slikom distalne slabosti, mišićnom atrofijom, gubitkom osjeta, arefleksijom, *pes cavusom* i čekićastim prstima. Gluhoća je pronađena u 5 od 7 bolesnih muškaraca, a 3 od spomenutih 5 bili su mentalno retardirani uz zaostatak i u socijalnom razvoju. Provodljivost motoričkih živaca u oboljelim muškarcima je bila normalna ili blago usporena, dok je senzorna provodljivost značajno odstupala od normale.

Rinaldi i sur. (2012) ponovnim su pregledom iste obitelji pronašli porast serumskih razina transaminaza i kreatin kinaza. Mišićnom biopsijom je utvrđena atrofija aksona, a elektronskom mikroskopijom nađen povećan broj deformiranih mitohondrija u subsarkolemalnom području.

Sekvencioniranjem genoma jednog od pacijenata iz obitelji koje su prvotno opisali Cowchock i sur. (1985) identificirana je mutacija gena E493 za protein mitohondrijski asociiranog faktora indukcije apoptoze 1 (*apoptosis - inducing factor mitochondrion - associated 1 AIFM1*). Studije rekombinantnog proteina s mutacijom E493V pokazale su strukturne promjene koje su izmijenile redoks potencijal proteina bez zahvaćanja funkcije respiratornog lanca. Biopsija mišića pacijenata pokazala je povećan broj apoptoza u usporedbi s kontrolnom skupinom, uz pretpostavku da se radi o smrti stanica neovisno o kaspazama.

2.5 X vezani oblik Charcot-Marie-Toothove bolesti tip 5 (CMTX5)

CMTX5 neuropatija, također poznata pod imenom Rosenberg-Chutorianov sindrom, jedan je od oblika CMTX bolesti koji nastaje zbog mutacije *PRPS1*.

Prema Kim & Kim (2008) prevalencija bolesti nije poznata. Dosad su opisane dvije obitelji sa CMTX5. Čini se kako je to vrlo rijedak oblik neuropatije, no također se smatra kako su zbog neznanja ili nemogućnosti dijagnoze neki slučajevi ovog tipa bolesti ostali nedijagnosticirani (Rosenberg & Chutorian, 1967; Kim i sur., 2007).

Karakterizirana je tipičnim trijasom simptoma: perifernom neuropatijom, senzornim gubitkom sluha s ranim nastupom i optičkom neuropatijom (Kim & Kim, 2008).

Vrijeme pojave simptoma periferne neuropatije je između 5. i 12. godine života. Prva manifestacija bolesti je viseće stopalo (pijetlov hod) ili nestabilnost gležnja. Duboki tetivni refleksi obično su odsutni. Kliničkom slikom dominiraju motorni simptomi, no često se paralelno ili nakon određenog vremena trajanja motornih ispada zamjećuju i senzorni gubici. Donji udovi su zahvaćeni ranije i teže nego gornji. Tipično, muška djeca imaju raniji nastup gubitka sluha od djevojčica. Oštećenja vida nastupaju između 7. i 20. godine. Nije opisan intelektualni deficit. Periferna i optička neuropatija pokazuju znakove napredovanja. Pacijenti tokom vremena postanu ovisni o štakama ili invalidskim kolicima. Ipak, trajanje života pacijenata sa CMTX5 nije skraćeno u usporedbi s općom populacijom (Rosenberg & Chutorian, 1967; Kim i sur., 2007). Nositelji mutacije gena nemaju razvijenu kliničku sliku.

Dijagnoza se temelji na kliničkoj slici, elektrofiziološkim ispitivanjima (tonska audiometrija, evocirani potencijali moždanog debla, evocirani vidni potencijali, fundoskopija) i histološkoj analizi bioptiranog suralnog živca.

Elektrofiziološka ispitivanja pokazuju znakove periferne neuropatije: brzina provodljivosti perifernog motornog živca bolesnog muškog djeteta je normalna (>38 m/s), uz produljene distalne motorne latencije i snižene amplitude, što odgovara aksonskoj neuropatiji. EMG otkriva polifazične potencijale produljenog trajanja i reduciranog inervacijskog uzroka. Senzorni gubitak sluha s ranim nastupom obično se otkriva audiometrijom. Odgovori moždane kore na zvučne podražaje ponekad se ne bilježe, a CT temporalne kosti ne pokazuje abnormalnosti. Optička neuropatija se otkriva fundoskopski, gdje se vidi bilateralno bljedilo optičkog diska, što upućuje na atrofiju optikusa. Vizualni evocirani potencijali pokazuju produljene latencije i smanjenu amplitudu P100. Histološkom analizom bioptata suralnog živca vide se znakovi demijelinizacije i aksonske degeneracije, kao i znak mijelinske hipertrofije (znak lukovice).

Jedina mutacija koja je dosad povezana sa CMTX5 je mutacija gena za PRPS1. Poznato je da se bolest nasljeđuje X vezano recesivno. Mutacije *PRPS1* uključuju četiri različita fenotipa, svi nastaju zbog missense mutacija, a eksprimiraju se kao CMTX5, PRS superaktivnost, Arts sindrom i DFNX1 ne-sindromski gubitak sluha (tablica 5). Nisu utvrđene specifične missense mutacije za svaki pojedini od četiri poznata fenotipa, kao što nisu opisane ni delecije ni duplikacije spomenutog gena. Penetrantnost spomenute mutacije je 100%.

Tablica 5. Genetski (alelno) povezane bolesti

Fenotip	Vrijeme nastanka bolesti	Artritis (*)	Periferna neuropatija	Intelektualna zaostalost	SNHL	Ostalo
PRS superaktivnost	Infantilni (teža kl. slika)	+	-	+/-	+/-	Hipotonija; ataksija
	Kasni juvenilni/rani adultni (umjerena kl. slika)	+	-	-	-	Urični mokraćni kamenci obično prvi znak bolesti
CMTX5	5-12	-	+	-	+	Atrofija optikusa (vrlo rana pojavnost)
Arts sindrom	Prije 2. godine (osim atrofije optikusa)	-	-	+	Duboki; kongenitalni	Hipotonija; ataksija; atrofija optikusa; povećana sklonost infekcijama
DFNX1		-	-	-	Postlingvalna progresivna / kongenitalna	-

*Povezan s hiperuricemijom i hiperurikozurijom

SNHL-Senzorni gubitak sluha

+/- prisutnost varijable

Dijagnozu je moguće potvrditi na nekoliko načina. Fosforibozilpirofosfat sintetaza (PRPS1) je enzim čija se aktivnost može mjeriti u fibroblastima, limfoblastima i eritrocitima (Torres i sur., 1996). Razinu aktivnosti PRPS1 vrlo je teško mjeriti izolirano od ostalih izoenzima (PRPS2 i PRPS3) pa se smanjena aktivnost ukupnog PRPS smatra kao rezultat smanjenja PRPS1, pretpostavljajući da su ostala dva izoenzima u normalnim razinama. U tri pojedinca je aktivnost PRPS1

bila snižena s obzirom na kontrolnu skupinu. Molekularno testiranje, tj. sekvencijska analiza otkriva promjene u sekvenciji genoma i omogućuje stopostotno otkrivanje bolesti. Ostale moguće metode su analize delecije/duplikacije gena koja detektira deleciju egzonskog dijela gena ili cijelog gena. Prednosti i nedostaci spomenutih metoda, kao i strategija genetskog testiranja unutar obitelji oboljelog djeteta već su spomenuti u dijelu opisa CMTX1. Diferencijalna dijagnoza kao i tretman bolesnika sa CMTX5 isti su kao i za CMTX1, uz dodatni naglasak na kontrole od strane otorinolaringologa i oftalmologa. Redovite neurološke i oftalmološke kontrole potrebne su radi utvrđivanja stupnja progresije bolesti. Preporučljivo je rizičnu mušku djecu audiološki testirati prilikom rođenja kako bi se postavila što ranija dijagnoza i započelo liječenje slabljenja sluha (Kim & Kim, 2008).

U tijeku je istraživanje terapije nadoknadom S-adenozilmetioninom (SAM) koja bi teoretski mogla ublažiti neke od simptoma Arts sindroma. SAM je oralni nadomjestak purinskih nukleotidnih prekursora koji nisu ovisni o PRPS (Glick, 2006). Trenutno je u programu testiranja braće u Australiji, kod kojih se SAM nadoknađuje u dozi od 30 mg/kg/dan. Primijećena je višestruka terapijska korist u vidu manjeg broja hospitalizacija. Ipak, zamjećeno je blago pogoršanje vida (de Brouwer i sur., 2010). Nositeljice s blagom kliničkom slikom Arts sindroma također bi mogle imati koristi od terapije SAM-om, što još treba dodatno istražiti. Korisnosti SAM-a u terapiji ostalih bolesti povezanih s mutacijom PRPS1 trebaju još biti ispitane.

2.6 X vezani oblik Charcot-Marie-Toothove bolesti tip 6 (CMTX6)

Kennerson i sur. (2013) opisali su novi oblik X vezane CMT. CMTX6 je oblik bolesti koji je uzrokovan mutacijom gena za enzim piruvat dehidrogenazu kinazu izoenzim 3 (PDK3). Mutacija se prenosi X vezano dominantno, a smještena je na lokusu Xq22.11. PKD je jedan od 4 izoenzima koji reguliraju kompleks piruvat dehidrogenaze putem reverzibilne fosforilacije. Kodiran je jezgrinim genomom, a lokaliziran je u mitohondrijskom matriksu. Piruvat dehidrogenaza katalizira oksidativnu dekarboksilaciju piruvata u acetil-CoA i ključan je enzim koji povezuje glikolizu i Krebsov ciklus. Nađeno je da mutacija R158H dovodi do enzimske hiperaktivnosti i povezuje se jačim afinitetom za unutrašnju lipoilnu (L2) domenu E2p lanca piruvat dehidrogenaze u usporedbi s divljim tipom. Pretpostavlja se da se

patofiziološki mehanizam bolesti sastoji u smanjenom dotoku piruvata zbog R158H mutacije PDK4 posredovane hiperfosforilacijom PDK-a. Očita je uzročno posljedična veza između periferne živčane degeneracije i osnovnog bioenergetskog ili biosintetskog puta potrebnog za održavanje perifernih živaca.

3.Zaključak

CMTX predstavlja heterogenu skupinu relativno rijetkih bolesti. No, svaki bi kliničar pri susretu s hereditarnom neuropatijom koja je započela u djetinjstvu i nije se prenijela s oca na sina trebao posumnjati na taj oblik CMT bolesti. Budući je CMTX kronična progresivna bolest za koju trenutno ne postoji etiološka terapija, bolesniku treba pristupiti multidisciplinarno, sagledavajući s jednakom pažnjom i fizičke i psihičke aspekte bolesti. Napredak molekularne biologije olakšava razumijevanje i dijagnostiku hereditarnih neuropatija. Zahvaljujući projektu analize ljudskog genoma otkriven je velik broj gena i genskih lokusa koji se dovode u vezu sa CMT. Patogeneza nekih neuropatija uzrokovanih određenim mutacijama još uvijek je nepoznata i otvara prostor novim istraživanjima. Istraživanja molekularne osnove ovih neuropatija temelj su razvoja novih terapijskih pristupa u budućnosti.

4. ZAHVALA

Zahvaljujem svojoj mentorici, prof. dr. sc. Nini Barišić na savjetima, korekcijama i podršci tijekom odabira teme i pisanja ovog diplomskog rada.

Također, zahvaljujem svojim roditeljima i najbližim prijateljima na strpljenju, pomoći i podršci za vrijeme izrade rada i tijekom cijelog studija.

5. LITERATURA

1. Ainsworth PJ, Bolton CF, Murphy BC, Stuart JA, Hahn AF (1998) Genotype/phenotype correlation in affected individuals of a family with a deletion of the entire coding sequence of the connexin 32 gene. *Hum Genet* 103:242–4.
2. Allan W (1939) Relation of hereditary pattern to clinical severity as illustrated by peroneal atrophy. *Arch Int Med* 63:1123–1131.
3. Altevogt BM, Kleopa KA, Postma FR, Scherer SS, Paul DL (2002) Connexin29 is uniquely distributed within myelinating glial cells of the central and peripheral nervous systems. *J Neurosci* 22:6458–6470.
4. Altevogt BM, Kleopa KA, Postma FR, Scherer SS, Paul DL (2002) Cx29 is uniquely distributed within myelinating glial cells of the central and peripheral nervous systems. *J Neurosci* 22:6458–6470.
5. Altevogt BM, Paul DL (2004) Four classes of intercellular channels between glial cells in the CNS. *J Neurosci* 24:4313–4323.
6. Anzini P, Neuberg DH, Schachner M (1997) Structural abnormalities and deficient maintenance of peripheral nerve myelin in mice lacking the gap junction protein connexin32. *J Neurosci* 17: 4545–4561.
7. Bähr M, Andres F, Timmerman V, Nelis ME, Van Broeckhoven C, Dichgans J (1999) Central visual, acoustic, and motor pathway involvement in a Charcot-Marie-Tooth family with an Asn205Ser mutation in the connexin 32 gene. *J Neurol Neurosurg Psychiatry* 66:202–6.
8. Barišić N (2009) Charcot-Marie-Toothova bolest. U: Barišić N (ur.) *Pedijatrijska neurologija*. Zagreb: Medicinska naklada, str. 384-390.
9. Barišić N, Claeys KG, Sirotkovic-Skerlev M, Lofgren A, Nelis E, De Jonghe P, Timmerman V (2008) Charcot-Marie-Tooth disease: a clinico-genetic confrontation. *Ann Hum Genet* 72: 416-441.
10. Bird TD. Charcot-Marie-Tooth Neuropathy Type 2. 1998 Sep 24 [Odnovljeno 2014, Apr 3]. U: Pagon RA, Adam MP, Bird TD, et al., urednici. *GeneReviews®* [Internet]. Seattle (WA): University of Washington, Seattle; 1993-2014. Dostupno ne: <http://www.ncbi.nlm.nih.gov/books/NBK1374/>
11. Bird TD. Charcot-Marie-Tooth Neuropathy Type 4. 1998 Sep 24 [Odnovljeno 2014, Apr 17]. U: Pagon RA, Adam MP, Bird TD, et al., urednici. *GeneReviews®* [Internet]. Seattle (WA): University of Washington, Seattle; 1993-2014. Dostupno ne: <http://www.ncbi.nlm.nih.gov/books/NBK1374/>
12. Bird TD. Charcot-Marie-Tooth Neuropathy X Type 1. 1998 Jun 18 [Obnovljeno 2013 Mar 7]. U: Pagon RA, Adam MP, Bird TD, et al., urednici. *GeneReviews®* [Internet]. Seattle (WA): University of Washington, Seattle; 1993-2014. Dostupno na: <http://www.ncbi.nlm.nih.gov/books/NBK1374/>
13. Birouk N, Le Guern E, Maisonobe T (1998) X-linked Charcot-Marie-Tooth disease with connexin 32 mutations - clinical and electrophysiological study. *Neurology* 50:1074–1082.

14. Boerkoel CF, Takashima H, Garcia CA (2002) Charcot-Marie-Tooth disease and related neuropathies: Mutation distribution and genotype-phenotype correlation. *Ann Neurol* 51:190–201.
15. Bondurand N, Girard M, Pingault V, Lemort N, Dubourg O, Goossens M (2001) Human Connexin 32, a gap junction protein altered in the X-linked form of Charcot-Marie-Tooth disease, is directly regulated by the transcription factor SOX10. *Hum Mol Genet* 10:2783–2795.
16. Borgulová I, Mazanec R, Sakmaryová I, Havlová M, Safka Brožková D, Seeman P (2013) Mosaicism for GJB1 mutation causes milder Charcot-Marie-Tooth X1 phenotype in a heterozygous man than in a manifesting heterozygous woman. *Neurogenetics* 14:189-95.
17. Bouhouche A, Benomar A, Bouislam N, Ouazzani R., Chkili T, Yahyaoui M (2006) Autosomal recessive mutilating sensory neuropathy with spastic paraplegia maps to chromosome 5p15.31-14.1. *Eur J Hum Genet* 14: 249–252.
18. Braathen GJ, Sand JC, Bukholm G, Russell MB (2007) Two novel connexin32 mutations cause early onset X-linked Charcot-Marie-Tooth disease. *BMC Neuro* 17:19.
19. Brewer M, Changi F, Antonellis A, Fischbeck K, Polly P, Nicholson G, Kennerson M (2008) Evidence of a founder haplotype refines the X-linked Charcot-Marie-Tooth (CMTX3) locus to a 2.5 Mb region. *Neurogenetics* 9:191-195.
20. Bruzzone R, White TW, Paul DL (1996) Connections with connexins: the molecular basis of direct intercellular signaling. *Eur J Biochem* 238:1–27.
21. Bruzzone R, White TW, Scherer SS, Fischbeck KH, Paul DL (1994) Null mutations of connexin32 in patients with X-linked Charcot-Marie-Tooth disease. *Neuron* 13 :1253–1260.
22. Buniello A, Montanaro D, Volinia S, Gasparini P, Marigo V (2004) An expression atlas of connexin genes in the mouse. *Genomics* 83:812–820.
23. Campeanu E, Morariu M (1970) Les relations entre genotype et phenotype dans la maladie de Charcot-Marie-Tooth. *Rev Roum Neurol* 7:47–56.
24. Castro C, Gomez-Hernandez JM, Silander K, Barrio LC (1999) Altered formation of hemichannels and gap junction channels caused by C-terminal connexin-32 mutations. *J Neurosci* 19:3752–3760.
25. Chandross K J, Kessler JA, Cohen RI (1996) Altered connexin expression after peripheral nerve injury. *Mol Cell Neurosci* 7:501–518.
26. Chaudhry R, Kidambi A, Brewer MH, Antonellis A, Mathews K, Nicholson G, Kennerson M (2012) Re-analysis of an original CMTX3 family using exome sequencing identifies a known BSCL2 mutation. *Muscle Nerve* 29.
27. de Brouwer AP, van Bokhoven H, Nabuurs SB, Arts WF, Duley J (2010) PRPS1 mutations: four distinct syndromes and potential treatment. *Am J Hum Genet* 86:506-18.

28. De Jonghe P, Timmerman V, Nelis E, Martin JJ, Van Broeckhoven C (1997) Charcot-Marie-Tooth disease and related peripheral neuropathies. *J Peripher Nerv Syst* 2:370–87.
29. De Visser M, Van Broeckhoven C, Nelis E. Hereditary motor and sensory neuropathy or Charcot-Marie-Tooth disease types 1A and B. In: Emery AEH, editor. *Diagnostic criteria for neuromuscular disorders*. 2nd ed. London: Royal Society of Medicine Press; 1997. p. 49-52.
30. de Weerd C J (1978) Charcot-Marie-Tooth disease with sex-linked inheritance, linkage studies and abnormal serum alkaline phosphatase levels. *Eur Neurol* 17: 336–344.
31. Dubourg O, Tardieu S, Birouk N, (2001) Clinical, electrophysiological and molecular genetic characteristics of 93 patients with X-linked Charcot-Marie-Tooth disease. *Brain* 124:1958–1967.
32. Dyck PJ, Chance P, Lebo R, Carney JA: Hereditary motor and sensory neuropathies. In: Dyck PJ, Thomas PK, Griffin JW, Low PA, Poduslo JF, editors. *Peripheral neuropathy*. 3rd ed. Philadelphia: W.B. Saunders Company; 1993. p. 1094-136.
33. Erwin WG (1944) A pedigree of sex-linked recessive peroneal atrophy. *J Hered* 35:24-26.
34. Erwin WG (1944) A pedigree of sex-linked recessive peroneal atrophy. *J Hered* 35: 24–26.
35. Erwin WG (1944) A pedigree of sex-linked recessive peroneal atrophy. *J Hered* 35: 24–26.
36. Erwin WG (1994) A pedigree of sex-linked recessive peroneal atrophy. *J Hered* 35:24-26.
37. Fryns JP, Van den Berghe H (1980) Sex-linked recessive inheritance in Charcot-Marie-Tooth disease with partial clinical manifestation in female carriers. *Hum Genet* 55:413–415.
38. Gabreels-Festen A (2002) Dejerine–Sottas syndrome grown to maturity: overview of genetic and morphological heterogeneity and follow-up of 25 patients. *J Anat* 200(4):341-356.
39. Glick N. (2006) Dramatic reduction in self-injury in Lesch-Nyhan disease following S-adenosylmethionine administration. *J Inher Metab Dis* 29:687.
40. Graf WD, Chance PF, Lensch MW, Eng LJ, Lipe HP, Bird TD (1996) Severe vincristine neuropathy in Charcot-Marie-Tooth disease type 1A. *Cancer* 77:1356–62.
41. Gutierrez A, England JD, Sumner AJ (2000) Unusual electrophysiological findings in X-linked dominant Charcot-Marie-Tooth disease. *Muscle Nerve* 23:182–188.
42. Gutierrez A, England JD, Sumner AJ (2000) Unusual electrophysiological findings in X-linked dominant Charcot-Marie-Tooth disease. *Muscle Nerve* 23:182–188.

43. Hahn AF, Ainsworth PJ, Bolton CF, Bilbao JM, Vallat JM (2001) Pathological findings in the X-linked form of Charcot-Marie-Tooth disease: a morphometric and ultrastructural analysis. *Acta Neuropathol* 101:129–139.
44. Hahn AF, Ainsworth PJ, Naus CCG., Mao J, Bolton CF (2000) Clinical and pathological observations in men lacking the gap junction protein connexin 32. *Muscle Nerve* S39–S48.
45. Hahn AF, Bolton CF, White CM (1999) Genotype/phenotype correlations in X-linked Charcot-Marie-Tooth disease. *Ann NY Acad Sci* 883:366–382.
46. Hahn AF, Bolton CF, White CM (1999) Genotype/phenotype correlations in X-linked Charcot-Marie-Tooth disease. *Ann NY Acad Sci* 883:366–382.
47. Hahn AF, Bolton CF, White CM (1999) Genotype/phenotype correlations in X-linked Charcot-Marie-Tooth disease. *Ann NY Acad Sci* 886:366–382.
48. Halbrich M, Barnes J, Bunge M, Joshi C (2008) A V139M mutation also causes the reversible CNS phenotype in CMTX. *Can J Neurol Sci* 35:372–4.
49. Hanemann CO, Bergmann C, Senderek J, Zerres K, Sperfeld A (2003) Transient, recurrent, white matter lesions in X-linked Charcot-Marie-Tooth disease with novel connexin 32 mutation. *Arch Neurol* 60: 605–609.
50. Hanemann CO, Bergmann C, Senderek J, Zerres K, Sperfeld AD (2003) Transient, recurrent, white matter lesions in X-linked Charcot-Marie-Tooth disease with novel connexin 32 mutation. *Arch Neurol* 60:605–609.
51. Harding AE, Thomas PK (1980b) Genetic aspects of hereditary motor and sensory neuropathy (types I and II). *J Med Genet* 176: 329–336.
52. Hattori N, Yamamoto M, Yoshihara T (2003) Demyelinating and axonal features of Charcot-Marie-Tooth disease with mutations of myelinrelated proteins (PMP22, MPZ and Cx32): a clinicopathological study of 205 Japanese patients. *Brain* 126:134–151.
53. Heimler A, Friedman E, Rosenthal AD (1978) Naevoid basal cell carcinoma and Charcot-Marie-Tooth disease. *J Med Genet* 15: 288–291.
54. Houlden H, Girard M, Cockerell C (2004) Connexin 32 promoter P2 mutations: a mechanism of peripheral nerve dysfunction. *Ann Neurol* 56:730–734.
55. Hudder A, Werner R (2000) Analysis of a CMTX mutation reveals an essential IRES element in the connexin-32 gene. *J Biol Chem* 275:586–34
56. Huttner IG, Kennerson ML, Reddel SW, Radovanovic D, Nicholson G (2006) A Proof of genetic heterogeneity in X-linked Charcot-Marie-Tooth disease. *Neurology* 67:2016-2021.
57. Ionasescu V, Ionasescu R, Searby C (1996a) Correlation between connexin 32 gene mutations and clinical phenotype in X-linked dominant Charcot-Marie-Tooth neuropathy. *Am J Med Genet* 63:486–491.
58. Ionasescu VV (1995) Charcot-Marie-Tooth neuropathies: from clinical description to molecular genetics. *Muscle Nerve* 18:267-75.
59. Ionasescu VV, Searby C, Ionasescu R, Neuhaus IM, Werner R (1996b) Mutations of noncoding region of the connexin32 gene in X-linked dominant Charcot-Marie-Tooth neuropathy. *Neurology* 47:541–544.

60. Ionasescu VV, Trofatter J, Haines JL, Summers AM, Ionasescu R, Searby C (1991) Heterogeneity in X-linked recessive Charcot-Marie-Tooth neuropathy. *Am J Hum Genet* 48:1075-1083.
61. Ionasescu VV, Trofatter J, Haines JL, Summers AM, Ionasescu R, Searby C (1992) X-linked recessive Charcot-Marie-Tooth neuropathy: clinical and genetic study. *Muscle Nerve* 15:368-372.
62. Ionasescu VV, Trofatter J, Haines JL, Summers AM, Ionasescu R, Searby C (1991) Heterogeneity in X-linked recessive Charcot-Marie-Tooth neuropathy. *Am J Hum Genet* 48:1075-1083.
63. Janqueira LC, Carneiro J (2005) *Epitelno tkivo*. U: Janqueira LC, Carneiro J (ur.) *Osnove histologije*. Zagreb: Školska knjiga, str. 72.
64. Janssen EA, Kemp S, Hensels GW, Sie OG, de Die-Smulders CE, Hoogendijk JE (1997) Connexin32 gene mutations in X-linked dominant Charcot-Marie-Tooth disease (CMTX1). *Hum Genet* 99:501–505.
65. Kawakami H, Inoue K, Sakakihara I, Nakamura S (2002) Novel mutation in X-linked Charcot-Marie-Tooth disease associated with CNS impairment. *Neurology* 59:923–926.
66. Kawakami H, Inoue K, Sakakihara I, Nakamura S (2002) Novel mutation in X-linked Charcot-Marie-Tooth disease associated with CNS impairment. *Neurology* 59:923-926.
67. Keller MP, Chance PF (1999) Inherited neuropathies: from gene to disease. *Brain Pathol* 9:327–41.
68. Kennerson ML, Yiu EM, Chuang DT i sur. (2013) A new locus for X-linked dominant Charcot-Marie-Tooth disease (CMTX6) is caused by mutations in the pyruvate dehydrogenase kinase isoenzyme 3 (PDK3) gene. *Hum Mol Genet* 22(7):1014-16.
69. Kim HJ, Sohn KM, Shy ME, Krajewski KM, Hwang M, Park JH, Jang SY, Won HH, Choi BO, Hong SH, Kim BJ, Suh YL, Ki CS, Lee SY, Kim SH, Kim JW (2007) Mutations in PRPS1, which encodes the phosphoribosyl pyrophosphate synthetase enzyme critical for nucleotide biosynthesis, cause hereditary peripheral neuropathy with hearing loss and optic neuropathy (cmtx5). *Am J Hum Genet* 81:552–8.
70. Kleopa KA, Orthmann JL, Enriquez A, Paul DL, Scherer SS (2004) Unique distribution of gap junction proteins connexin29, connexin32, and connexin47 in oligodendrocytes. *Glia* 47:346–357.
71. Kleopa KA, Scherer SS (2006) Molecular genetics of X-linked Charcot-Marie-Tooth disease. *Neuromolecular Med* 8:107–122.
72. Kleopa KA, Yum SW, Scherer SS (2002) Cellular mechanisms of connexin32 mutations associated with CNS manifestations. *J Neurosci Res* 68:522–534.
73. Kobsar I, Berghoff M, Samsam M (2003) Preserved myelin integrity and reduced axonopathy in connexin32-deficient mice lacking the recombination activating gene-1. *Brain* 126:804–813.

74. Kobsar I, Maurer M, Ott T, Martini R (2002) Macrophage-related demyelination in peripheral nerves of mice deficient in the gap junction protein connexin 32. *Neurosci Lett* 320:17–20.
75. Kuntzer T, Dunand M, Schorderet DF, Vallat JM, Hahn AF, Bogousslavsky J (2003) Phenotypic expression of a Pro 87 to Leu mutation in the connexin 32 gene in a large Swiss family with Charcot-Marie-Tooth neuropathy. *J Neurol Sci* 207:77–86.
76. Kuntzer T, Dunand M, Schorderet DF, Vallat JM, Hahn AF, Bogousslavsky J (2003) Phenotypic expression of a Pro 87 to Leu mutation in the connexin 32 gene in a large Swiss family with Charcot-Marie-Tooth neuropathy. *J Neurol Sci* 207:77–86.
77. Lee MJ, Nelson I, Houlden H (2002) Six novel connexin32 (GJB1) mutations in X-linked Charcot-Marie-Tooth disease. *J Neurol Neurosurg Psychiatry* 73:304–306.
78. Li X, Lynn BD, Olson C (2002) Connexin29 expression, immunocytochemistry and freeze-fracture replica immunogold labelling (FRIL) in sciatic nerve. *Eur J Neurosci* 16:795–806.
79. Liang GS, de Miguel M, Gómez-Hernández JM, Glass JD, Scherer SS, Mintz M, Barrio LC, Fischbeck KH (2005) Severe neuropathy with leaky connexin32 hemichannels. *Ann Neurol* 57:749–54.
80. Lin GS, Glass JD, Shumas S, Scherer SS, Fischbeck KH (1999) A unique mutation in connexin32 associated with severe, early onset CMTX in a heterozygous female. *Ann NY Acad Sci* 883:481–485.
81. Liu X, Han D, Li J, Han B, Ouyang X, Cheng J, Li X, Jin Z, Wang Y, Bitner-Glindzicz M, Kong X, Xu H, Kantardzhieva A, Eavey RD, Seidman CE, Seidman JG, Du LL, Chen ZY, Dai P, Teng M, Yan D, Yuan H (2010) Loss-of-function mutations in the PRPS1 gene cause a type of nonsyndromic X-linked sensorineural deafness, DFN2. *Am J Hum Genet* 86:65–7.
82. Menichella DM, Goodenough DA., Sirkowski E, Scherer SS, Paul DL (2003) Connexins are critical for normal myelination in the CNS. *J Neurosci* 23:5963–5973.
83. Murphy MS, Ovens R, Polke J, Siskind CE, Laurà M, Bull K (2012) X inactivation in females with X-linked Charcot–Marie–Tooth disease. *Neuromuscul Disord* 22:617–621.
84. Nagy JI, Ionescu AV, Lynn BD, Rash JE (2003a) Connexin29 and connexin32 at oligodendrocyte and astrocyte gap junctions and in myelin of the mouse central nervous system. *J Comp Neurol* 22:356–370.
85. Nagy JI, Rash JE (2000) Connexins and gap junctions of astrocytes and oligodendrocytes in the CNS. *Brain Res Rev* 32: 29–44.
86. Nakagawa M, Takashima H, Umehara F (2001) Clinical phenotype in X-linked Charcot-Marie-Tooth disease with an entire deletion of the connexin 32 coding sequence. *J Neurol Sci* 185:31–36.

87. Nakagawa M, Takashima H, Umehara F (2001) Clinical phenotype in X-linked Charcot-Marie-Tooth disease with an entire deletion of the connexin 32 coding sequence. *J Neurol Sci* 185:31–36.
88. Nakagawa M, Takashima H, Umehara F, Arimura K, Miyashita F, Takenouchi N, Matsuyama W, Osame M (2001) Clinical phenotype in X-linked Charcot-Marie-Tooth disease with an entire deletion of the connexin 32 coding sequence. *J Neurol Sci* 185:31–7.
89. Nelis E, Timmerman V, De Jonghe P, Van Broeckhoven C, Rautenstrauss B (1999) Molecular genetics and biology of inherited peripheral neuropathies: a fast-moving field. *Neurogenetics* 2:137–48.
90. Nicholson G, Nash J (1993) Intermediate nerve conduction velocities define X-linked Charcot-Marie-Tooth neuropathy families. *Neurology* 43:2558-64
91. Nicholson G, Nash J (1993) Intermediate nerve conduction velocities define X-linked Charcot-Marie-Tooth neuropathy families. *Neurology* 43:2558–2564.
92. Nicholson GA, Yeung L, Corbett A (1998) Efficient neurophysiological selection of X-linked Charcot-Marie-Tooth families. *Neurology* 51:1412–1416.
93. Niewiadomski LA, Kelly TE (1996) X-linked Charcot-Marie-Tooth disease: molecular analysis of interfamilial variability. *Am J Med Genet* 66:175–178.
94. Nishikawa T, Kawakami K, Kumamoto T, Tonooka S, Abe A, Hayasaka K, Okamoto Y, Kawano Y (2008) Severe neurotoxicities in a case of Charcot-Marie-Tooth disease type 2 caused by vincristine for acute lymphoblastic leukemia. *J Pediatr Hematol Oncol* 30:519–21.
95. Odermatt B, Wellershaus K, Wallraff A (2003) Connexin 47 (Cx47)-deficient mice with enhanced green fluorescent protein reporter gene reveal predominant oligodendrocytic expression of Cx47 and display vacuolized myelin in the CNS. *J Neurosci* 23:4549–4559.
96. Oh S, Ri Y, Bennett MVL, Trexler EB, Verselis VK, Bargiello TA (1997) Changes in permeability caused by connexin 32 mutations underlie X-linked Charcot-Marie-Tooth disease. *Neuron* 19: 927–938.
97. Panas M, Kalfakis N, Karadimas C, Vassilopoulos D (2001) Episodes of generalized weakness in two sibs with the C164T mutation of the connexin 32 gene. *Neurology* 57:1906-1908.
98. Panas M, Kalfakis N, Karadimas C, Vassilopoulos D (2001) Episodes of generalized weakness in two sibs with the C164T mutation of the connexin 32 gene. *Neurology* 57:1906–8.
99. Paulson H, Garbern JY, Hoban TF (2002) Transient CNS white matter abnormality in X-linked Charcot-Marie-Tooth disease. *Ann Neurol* 52:429–434.
100. Paulson HL, Garbern JY, Hoban TF (2002) Transient central nervous system white matter abnormality in X-linked Charcot-Marie-Tooth disease. *Ann Neurol* 52:429–434.
101. Payerson D, Marchesi C (2009) Diagnosis, natural history, and management of Charcot-Marie-Tooth disease. *Lancet Neurol* 8:654-67.
102. Pažanin L, Damjanov I (2011) Bolesti perifernog živca i skeletnog mišića. U: Damjanov I (ur.) *Patologija*. Zagreb: Medicinska naklada, str. 922.

103. Porter CC, Carver AE, Albano EA (2009) Vincristine induced peripheral neuropathy potentiated by voriconazole in a patient with previously undiagnosed CMT1X. *Pediatr Blood Cancer* 52:298–300.
104. Porter CC, Carver AE, Albano EA. (2009) Vincristine induced peripheral neuropathy potentiated by voriconazole in a patient with previously undiagnosed CMT1X. *Pediatr Blood Cancer* 52:298-300.
105. Priest JM, Fischbeck KH, Nouri N, Keats BJ (1995) A locus for axonal motor-sensory neuropathy with deafness and mental retardation maps to Xq24-q26. *Genomics* 29:409-412.
106. Rabadan-Diehl C, Dahl G, Werner R (1994) A connexin-32 mutation associated with Charcot-Marie-Tooth disease does not affect channel formation in oocytes. *FEBS Lett* 351:90–94.
107. Ressot C, Bruzzone R (2000) Connexin channels in Schwann cells and the development of the X-linked form of Charcot-Marie-Tooth disease. *Brain Res Rev* 32:192–202.
108. Rinaldi C, Grunseich C, Sevrioukova IF, Schindler A, Horkayne Szakaly I, Lamperti C, Landoure G, Kennerson ML, Burnett B G, Bonnemann C, Biesecker LG, Ghezzi D, Zeviani M, Fischbeck KH (2012) Cowchock syndrome is associated with a mutation in apoptosis-inducing factor. *Am J Hum Genet* 91:1095-1102.
109. Roa BB, Dyck PJ, Marks HG, Chance PF, Lupski JR (1993) Dejerine-Sottas syndrome associated with point mutation in the peripheral myelin protein 22 (PMP22) gen. *Nat Genet* 5(3):269-73.
110. Rosenberg RN, Chutorian A (1967) Familial opticoacoustic nerve degeneration and polyneuropathy. *Neurology* 17:827–32.
111. Rouger H., Le Guern E., Birouk N., et al. (1997) Charcot-Marie-Tooth disease with intermediate motor nerve conduction velocities: Characterization of 14 Cx32 mutations in 35 families. *Hum Mutat* 10: 443–450.
112. Rozear MP, Pericak Vance MA, Fischbeck K (1987) Hereditary motor and sensory neuropathy, X-linked: a half century follow-up. *Neurology* 37:1460–1465.
113. Sander S, Nicholson GA, Ouvrier RA, McLeod JG, Pollard JD (1998) Charcot-Marie-Tooth disease: histopathological features of the peripheral myelin protein (PMP22) duplication (CMT1A) and connexin32 mutations (CMTX1). *Muscle Nerve* 21: 217–225.
114. Schelhaas HJ, Van Engelen BG, Gabreels-Festen AA (2007) Transient cerebral white matter lesions in a patient with connexin 32 missense mutation. *Neurology* 59:2007–2008.
115. Scherer SS, Deschenes SM, Xu YT, Grinspan JB, Fischbeck KH, Paul DL (1995) Connexin32 is a myelin-related protein in the PNS and CNS. *J Neurosci* 15:8281–8294.
116. Scherer SS, Xu YT, Nelles E, Fischbeck K, Willecke K, Bone LJ (1998) Connexin32-null mice develop a demyelinating peripheral neuropathy. *Glia* 24, 8–20.

117. Scherer SS, Xu YT, Nelles E, Fischbeck K, Willecke K, Bone LJ (1998) Connexin32-null mice develop a demyelinating peripheral neuropathy. *Glia* 24:8–20.
118. Senderek J, Hermanns B, Bergmann C (1999) X-linked dominant Charcot-Marie-Tooth neuropathy: clinical, electrophysiological, and morphological phenotype in four families with different connexin32 mutations. *J. Neurol Sci* 167:90–101.
119. Senderek J, Hermanns B, Bergmann C (1999) X-linked dominant Charcot-Marie-Tooth neuropathy: clinical, electrophysiological, and morphological phenotype in four families with different connexin32 mutations. *J Neurol Sci* 167:90–101.
120. Silander K, Meretoja P, Juvonen V (1998) Spectrum of mutations in Finnish patients with Charcot-Marie-Tooth disease and related neuropathies. *Hum Mutat* 12:59–68.
121. Skre H. Genetic and clinical aspects of Charcot-Marie-Tooth's disease. *Clin Genet* 1974;6:98-118
122. Sladky JT, Brown MJ (1984) Infantile axonal polyneuropathy with X-linked inheritance. *Ann Neurol* 16:402.
123. Söhl G, Gillen C, Bosse F, Gleichmann M, Muller HW, Willecke K (1996) A second alternative transcript of the gap junction gene connexin32 is expressed in murine Schwann cells and modulated in injured sciatic nerve. *Eur J Cell Biol* 69:267–275.
124. Street VA, Meekins G, Lipe HP, Seltzer WK, Carter GT, Kraft GH, Bird TD (2002) Charcot-Marie-Tooth neuropathy: clinical phenotypes of four novel mutations in the MPZ and Cx 32 genes. *Neuromuscul Disord* 12:643–50.
125. Swift MR, Horowitz SL (1969) Familial jaw cysts in Charcot-Marie-Tooth disease. *J Med Genet* 6:193–195.
126. Tabaraud F, Lagrange E, Sindou P, Vandenberghe A, Levy N, Vallat J M (1999) Demyelinating X-linked Charcot-Marie-Tooth disease: unusual electrophysiological findings. *Muscle Nerve* 22:1442–1447.
127. Tabaraud F, Lagrange E, Sindou P, Vandenberghe A, Levy N, Vallat JM (1999) Demyelinating X-linked Charcot-Marie-Tooth disease: unusual electrophysiological findings. *Muscle Nerve* 22:1442–1447.
128. Takashima H, Nakagawa M, Umehara F, Hirata K, Suehara M, Mayumi H, Yoshishige K, Matsuyama W, Saito M, Jonosono M, Arimura K, Osame M (2003) Gap junction protein beta 1 (GJB1) mutations and central nervous system symptoms in X-linked Charcot-Marie-Tooth disease. *Acta Neurol Scand* 107:31–7.
129. Taylor RA, Simon EM, Marks HG, Scherer SS (2003) The CNS phenotype of X-linked Charcot-Marie-Tooth disease: more than a peripheral problem. *Neurology* 61:1475–1478.

130. Taylor RA, Simon EM, Marks HG, Scherer SS (2003) The CNS phenotype of X-linked Charcot-Marie-Tooth disease: more than a peripheral problem. *Neurology* 61:1475–8.
131. Torres RJ, Mateos FA, Puig JG, Becker MA (1996) Determination of phosphoribosylpyrophosphate synthetase activity in human cells by a non-isotopic, one step method. *Clin Chim Acta* 245:105–12.
132. Uhlenberg B, Schuelke M, Ruschendorf F (2004) Mutations in the gene encoding gap junction protein alpha 12 (Connexin 46.6) cause Pelizaeus-Merzbacher-like disease. *Am J Hum Genet* 75: 251–260.
133. Vazza G, Merlini L, Bertolin C, Zortea M, Mostacciolo ML (2006) A novel 9-bp insertion in the GJB1 gene causing a mild form of X-linked CMT with late onset. *Neuromuscul Disord* 16:878–81.
134. Vital A, Ferrer X, Lagueny A (2001) Histopathological features of X-linked Charcot-Marie-Tooth disease in 8 patients from 6 families with different connexin32 mutations. *J. Peripher. Nerv Syst* 6:79–84.
135. Vondracek P, Seeman P, Hermanova M, Fajkusova L (2005) X-linked Charcot-Marie-Tooth disease: phenotypic expression of a novel mutation Ile127Ser in the GJB1 (connexin 32) gene. *Muscle Nerve* 31:252–255.
136. Weimer LM, Podwall D (2006) Medication-induced exacerbation of neuropathy in Charcot-Marie-Tooth Disease. *J Neurol Sci* 242:47–54.
137. White TW, Paul DL (1999) Genetic diseases and gene knockouts reveal diverse connexin functions. *Annu Rev Physiol* 61:283–310.
138. Wicklein EM, Orth U, Gal A, Kunze K (1997) Missense mutation (R15W) of the connexin32 gene in a family with X chromosomal Charcot-Marie-Tooth neuropathy with only female family members affected. *J Neurol Neurosurg Psychiatry* 63:379–81.
139. Willecke K., Eiberger J, Degen J (2002) Structural and functional diversity of connexin genes in the mouse and human genome. *Biol Chem* 383:725–737.
140. Yum SW, Kleopa KA, Shumas S, Scherer SS (2002) Diverse trafficking abnormalities of Connexin32 mutants causing CMTX. *Neurobiol Dis* 11:43–52.

6. ŽIVOTOPIS

Rođen sam 22. 2. 1989. u Puli. Nakon završenog osnovnog školovanja u Poreču, upisao sam Drugu gimnaziju i srednju glazbenu školu Pavla Markovca u Zagrebu. S nepunih 16 godina, upisao sam Muzičku akademiju u Zagrebu, po programu za posebno talentirane. Nakon završene druge godine studija klavira, upisao sam i Medicinski fakultet u Zagrebu, te nastavio paralelni studij na oba fakulteta. Diplomirao sam klavir 2011. godine s najvišom ocjenom i stekao sam titulu magistra klavira. Posebno su mi dragi nastupi s koncert-majstoricom Zagrebačke filharmonije Sidonijom Lebar, na turneji u Portugalu 2010. godine, nastup uz pratnju Simfonijskog orkestra Muzičke u Koncertnoj dvorani Vatroslava Lisinskog te nastup uz Zagrebačku filharmoniju. I dalje surađujem sa prijateljem i kolegom pijanistom Danijelom Gašparovićem, svirajući u klavirskom duu.

Za vrijeme studija medicine bio sam demonstrator iz predmeta Anatomija i Klinička propedeutika. Dobitnik sam Rektorove nagrade (2008.), Dekanove nagrade na Medicinskom fakultetu (2009.) te Dekanove nagrade na Muzičkoj akademiji (2010.) kao najbolji student generacije.

Tečno govorim engleski i talijanski jezik.