

Kongenitalna hipertrofična stenoza pilorusa

Nikles, Sven

Master's thesis / Diplomski rad

2014

Degree Grantor / Ustanova koja je dodijelila akademski / stručni stupanj: **University of Zagreb, School of Medicine / Sveučilište u Zagrebu, Medicinski fakultet**

Permanent link / Trajna poveznica: <https://um.nsk.hr/um:nbn:hr:105:649066>

Rights / Prava: [In copyright](#)/[Zaštićeno autorskim pravom.](#)

Download date / Datum preuzimanja: **2025-02-28**



Repository / Repozitorij:

[Dr Med - University of Zagreb School of Medicine Digital Repository](#)



**SVEUČILIŠTE U ZAGREBU
MEDICINSKI FAKULTET**

Sven Nikles

**Kongenitalna hipertrofična stenoza
pilorusa**

DIPLOMSKI RAD



Zagreb, 2014.

SVEUČILIŠTE U ZAGREBU

MEDICINSKI FAKULTET

Sven Nikles

**Kongenitalna hipertrofična stenoza
pilorusa**

DIPLOMSKI RAD

Zagreb, 2014.

Ovaj diplomski rad izrađen je u Klinici za dječje bolesti Zagreb, pri Katedri za kirurgiju, pod vodstvom dr.sc. Stjepana Višnjića i predan je na ocjenu u akademskoj godini 2013./2014.

SADRŽAJ

1. SAŽETAK	I
2. SUMMARY	II
3. UVOD.....	1
4. ANATOMIJA ŽELUCA	2
5. EMBRIOLOGIJA ŽELUCA.....	3
6. EPIDEMIOLOGIJA	5
7. PATOFIZIOLOGIJA.....	5
8. GENETIKA	6
9. OKOLIŠNI ČIMBENICI	6
10. ZNAKOVI I SIMPTOMI.....	6
11. DIJAGNOZA	7
12. DIFERENCIJALNA DIJAGNOZA	9
13. LIJEČENJE	10
14. KIRUŠKO LIJEČENJE.....	11
15. POSTOPERATIVNO ZBRINJAVANJE.....	14
16. ZAKLJUČAK.....	15
17. ZAHVALE.....	16
18. LITERATURA.....	17
19. ŽIVOTOPIS	20

1. SAŽETAK

Kongenitalna hipertrofična stenoza pilorusa

Sven Nikles

Stenoza pilorusa je suženje otvora koji odvaja želudac od početnog odsječka tankog crijeva duodenuma (dvanaesnika). Uzrokovano je zadebljanjem (hipertrofijom) mišićnog dijela pilorusa (pylorus – što u prijevodu sa grčkog znači „vrata“) koji se opušta kako bi hrana mogla napustiti želudac i nastaviti prema tankom crijevu. Takvo stanje dovodi do karakterističnog povraćanja bez primjesa žuči. Najčešće se takvo stanje prezentira u prvih nekoliko tjedana do mjeseci života, te se tada označava kao kongenitalna hipertrofična stenoza pilorusa (HSP). Hipertrofija pilorusa palpacijom se osjeti kao masa koja odgovara veličini masline lokalizirana u srednjem gornjem ili desnom gornjem kvadrantu abdomena novorođenčeta. O samom uzroku stenoze pilorusa ne zna se sa sigurnošću radi li se o stvarnom kongenitalnom anatomskom suženju ili se radi samo o funkcionalnoj hipertrofiji mišićnog sloja piloričkog sfinktera. Obično se ovo stanje razvija između 2. i 6. tjedna života novorođenčeta.

Etiologija hipertrofične stenoze pilorusa je nejasna, ali vjerojatno je multifaktorska, uključujući genetsku predispoziciju i okolišne čimbenike. Dojenačka hipergastrinemija i želučani hiperaciditet može biti uzrok. Incidencija HSP je oko 2 do 3,5 na 1000 živorođenih. Bolest je češća kod dječaka nego kod djevojčica (4:1 do 6:1).

Bolesnika sa sumnjom na HSP treba procijeniti s ciljanim fizikalnim pregledom i laboratorijskim testovima te potvrditi ultrazvukom.

Definitivno izlječenje HSP-a postiže se kirurškim zahvatom. Vrijeme operacije ovisi o kliničkom statusu dojenčeta. Ako je dijete dobro hidrirano s normalnim nalazom elektrolita i ako je na raspolaganju kirurg s potrebnim znanjem operacija se može učiniti isti dan kada je postavljena dijagnoza.

Ključne riječi: hipertrofična stenoza pilorusa, novorođenče, kirurgija

2. SUMMARY

Congenital hypertrophic stenosis of pylorus

Sven Nikles

Pyloric stenosis is narrowing (stenosis) of the opening from the stomach to the first part of the small intestine known as the duodenum, due to enlargement (hypertrophy) of the muscle surrounding this opening (the pylorus, meaning "gate"), which spasms when the stomach empties. This condition causes severe projectile non-bilious vomiting. It most often occurs in the first few months of life, when it may thus be more specifically labeled as infantile hypertrophic pyloric stenosis (IHSP). The pyloric hypertrophy is felt classically as an olive-shaped mass in the middle upper part or right upper quadrant of the infant's abdomen. In pyloric stenosis, it is uncertain whether there is a true congenital anatomic narrowing or whether there is merely a functional hypertrophy of the pyloric sphincter muscle. This condition typically develops in infants in the first 2 to 6 weeks of life.

The etiology of infantile hypertrophic pyloric stenosis is obscure but probably is multifactorial, involving genetic predisposition and environmental factors. Neonatal hypergastrinemia and gastric hyperacidity may have a role. IHPS occurs in approximately 2 to 3.5 in 1000 live births. It is more common in males than females (4:1 to 6:1).

Patients with suspected IHPS should be evaluated with a focused physical examination, laboratory testing and to confirm it with ultrasound.

Definitive management of IHPS is surgery. The timing of surgery depends upon the clinical status of the infant. If the child is well-hydrated with normal electrolytes, and if surgeons with expertise in the procedure are available, surgery may take place on the day of diagnosis.

Key words: hypertrophy of the pyloric sphincter, infant, surgery

3. UVOD

Stenoza pilorusa je suženje otvora koji odvaja želudac od početnog odsječka tankog crijeva duodenuma što je uzrokovano zadebljanjem mišićnog sloja pilorusa koji se opušta kako bi himus mogao pasirati kroz želudac i nastaviti prema tankom crijevu. Osnova kliničke slike i važna karakteristika ovog stanja je povraćanje u mlazu bez žučnih primjesa jer zbog samog položaja stenozne nije moguća komunikacija duodenuma i želuca. Najčešće se takvo stanje prezentira u prvih nekoliko tjedana do mjeseci života, te se tada najčešće označava kao kongenitalna hipertrofična stenoza pilorusa (HPS). Na hipertrofiju pilorusa može ukazivati i masa koja se osjeti prilikom palpacije u srednjem gornjem ili desnom gornjem kvadrantu abdomena novorođenčeta koja svojom veličinom odgovara veličini ploda masline. O etiologiji i mehanizmu nastanka same stenozne pilorusa ne zna se sa sigurnošću radi li se o stvarnom kongenitalnom anatomskom suženju ili se radi samo o funkcionalnoj hipertrofiji mišićnog sloja piloričkog sfinktera. Obično se ovo stanje razvija između 2. i 6. tjedna života novorođenčeta. Muška djeca su češće zahvaćena nego ženska. Dijagnoza se postavlja na temelju detaljne anamneze i fizikalnog pregleda koji se često kombinira sa radiološkim pretragama i ultrazvukom. Krvna slika otkriva hipokalcemijsku, hipokloremijsku metaboličku alkalozu izazvanu učestalim povraćanjem.

Kongenitalna stenoza pilorusa obično se liječi kirurškim zahvatom no mogući su i slučajevi blagog oblika bolesti koji se mogu liječiti medikamentozno. Prije same operacije potrebno je dijete stabilizirati intravenskom nadoknadom tekućine i elektrolita. Operacija se izvodi na dva načina i to otvorenim ili laparoskopskim pristupom. Oba načina imaju izvrsnu prognozu i u većini slučajeva dovode do izliječenja. Odabir same tehnike ovisi o praksi određene bolnice i samog iskustva operatera. Zadnjih godina učestalije se radi laparoskopija zbog značajno manje incidencije infekcije rane te nešto kraćeg boravka u bolnici i bržeg povratka na normalnu prehranu.

U ovom radu iznesen je pregled dijagnostičkih postupaka i metoda operativnog liječenja, te koje su prednosti i nedostaci otvorene odnosno laparoskopske tehnike.

4. ANATOMIJA ŽELUCA

Želudac (lat. gaster) je prošireni dio probavnog trakta između jednjaka i tankog crijeva. Specijaliziran je za skupljanje hrane koju kemijski i mehanički priprema za probavu i prelazak u dvanaesnik (lat. duodenum). Kod većine ljudi, oblik želuca slični slovu J no oblik i položaj mogu znatno varirati ovisno o tipu tijela i čak varirati kod iste osobe kao rezultat pokreta ošita tijekom respiracije, sadržaja želuca ili položaja osobe (primjerice, pri ležanju ili stajanju).

Želudac miješa i pohranjuje hranu, a njegova glavna funkcija je enzimatska probava. Želučani sok pretvara masu hrane u polutekuću mješavinu, himus, koji prolazi relativno brzo u duodenum. Prazan želudac je samo nešto veći nego debelo crijevo, ipak, sposoban je znatno se proširiti i zadržati 2-3 L hrane. Želudac novorođenčeta, veličine limuna, može se proširiti za prihvrat do 30 mL mlijeka.

Želudac ima četiri dijela. Početni dio (lat. pars cardiaca) je dio želuca koji okružuje kardijalni otvor (lat. antrum cardiacum). Fundus je prošireni superiorni dio povezan s lijevom kupolom dijafragme, inferiorno je ograničen horizontalnom ravninom kardijalnog otvora. Superiorni dio fundusa obično doseže razinu lijevog petog interkostalnog prostora. Incisura cardiaca nalazi se između jednjaka i fundusa želuca. Fundus se može proširiti plinom, tekućinom, hranom ili bilo kojom kombinacijom ovih sastojaka. Tijelo (lat. corpus) najveći je dio želuca između fundusa i antruma pilorusa. Pilorus je izlazni dio želuca, a njegov široki dio, antrum pyloricum sužava se u pilorični kanal. Pylorus (grč. čuvar vrata) distalna je sfinkterska regija obilježena zadebljanjem kružnog sloja glatkih mišića koji kontroliraju otpuštanje želučanog sadržaja kroz pilorični otvor u dvanaesnik. Želudac ima i dva zavoja, curvatura minor gastris, tvori kraću konkavnu granicu želuca. Incisura angularis oštri je usjek približno dvije trećine udaljenosti duž manjeg zavoja koji označava spoj tijela i piloričnog dijela želuca. Curvatura major gastris je dugačka konveksna granica želuca.

Periodično pražnjenje želuca događa se kada intragastrični tlak prevlada otpor pilorusa. Normalno je tonički kontrahiran tako da je pilorični otvor sužen, osim kada propušta himus. U pravilnim razmacima, gastrična peristaltika prenosi himus kroz pilorični kanal i otvor u tanko crijevo za daljnje miješanje, probavu i apsorpciju (Krmpotić-Nemanić J & Marušić A. 2002)

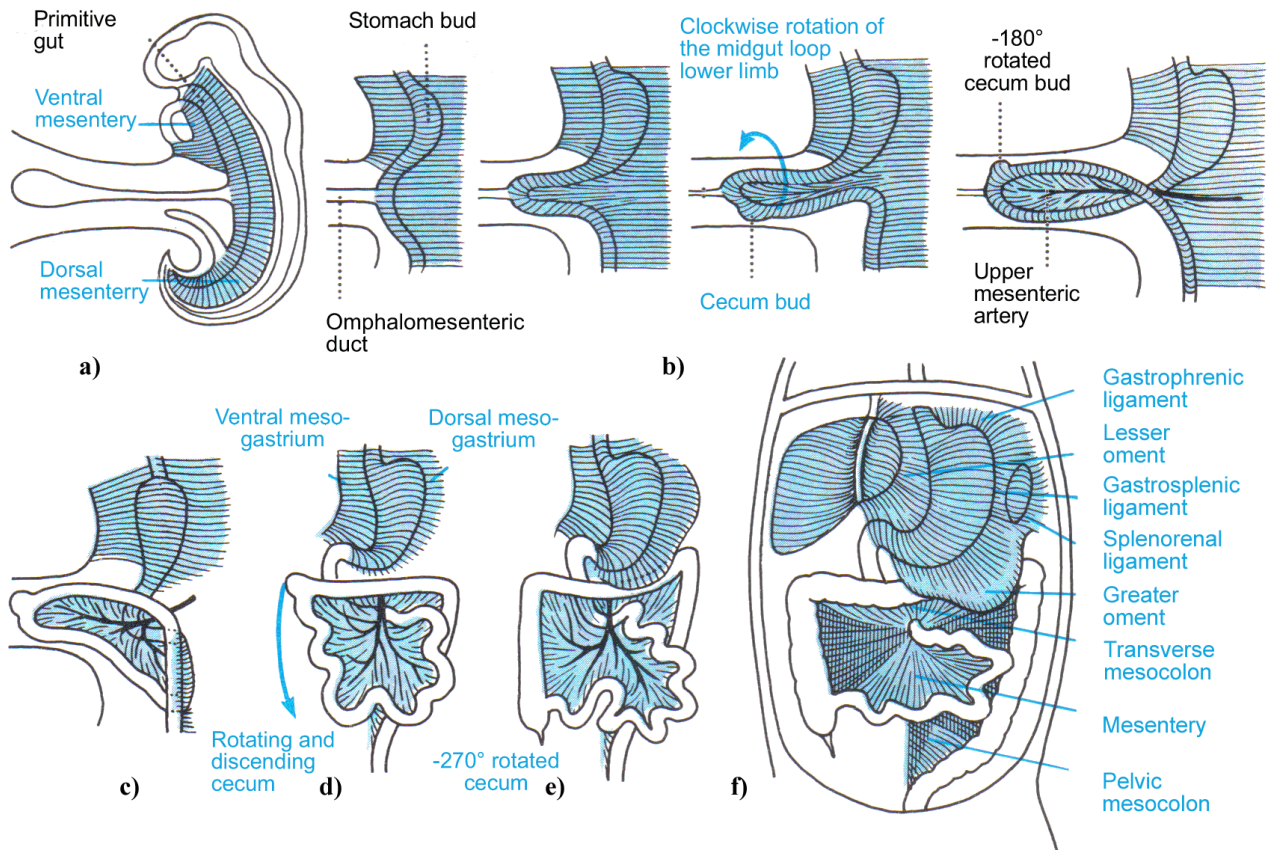
5. EMBRIOLOGIJA ŽELUCA

Zbog kraniokaudalnog i lateralnog savijanja embrija proksimalni dio žumanjčane vreće ugrađuje se u embrio i čini primitivno crijevo. Distalni dio žumanjčane vreće i alantois ostaju izvan embrija kao endodermalne izvanembrionalne tvorbe.

U kranijalnom i kaudalnom dijelu embrija primitivno crijevo završava slijepo kao prednje i stražnje crijevo. Između njih se nalazi srednje crijevo koje žumanjčanim kanalom privremeno ostaje povezano sa žumanjčanom vrećom. Primitivno crijevo možemo podijeliti na četiri odsječka: a) ždrijelno crijevo, koje se proteže od ždrijelne membrane do osnove pluća, b) prednje crijevo, koje se proteže od osnove pluća do osnove jetre i gušterače, c) srednje crijevo, koje počinje kaudalno od osnove jetre i proteže se do granice desne 2/3 i lijeve 1/3 razvijenog poprečnog debelog crijeva i d) stražnje crijevo, koje se proteže od kraja srednjeg crijeva do kloakalne membrane. Od endoderma nastaje površinski epitel probavne cijevi, žlijezde u stijenci te žlijezdane stanice u jetri i gušterači, dok iz visceralnog splanhničkog mezoderma nastaju mišićni i vezivni sastojci stijenke i potrbušnica crijeva.

Želudac nastaje u 4. tjednu razvoja kao vretenasto proširenje prednjeg crijeva. Tijekom sljedećih tjedana izgled i položaj mu se uvelike mijenjaju zbog različite brzine rasta pojedinih dijelova njegove stijenke i promjena položaja okolnih organa. Želudac se okreće oko uzdužne osi za 90° u smjeru kazaljke na satu tako da njegova lijeva strana postaje prednjom, a desna strana stražnjom. Tijekom te rotacije prvobitna stražnja stijenka želuca raste brže od prednje te tako nastaju velika i mala krivina. U početku se i kranijalni i kaudalni kraj želuca nalaze u središnjoj liniji, ali se zbog okretanja želuca okreću oko anteroposteriorne osi. Kaudalni ili pilorički dio pomiče se udesno i prema gore, a kranijalni ili kardijalni dio ulijevo i prema dolje. Tako želudac zauzima svoj konačni položaj, a njegova os se proteže od gore lijevo prema dolje desno.

Stenoza pilorusa nastaje zbog hipertrofije kružnog i manjim dijelom uzdužnog mišićnog sloja u piloričnom dijelu želuca. To je jedna od najčešćih anomalija želuca kod djece i vjeruje se da nastaje tijekom fetalnog razvoja (Sadler WT 1995).



Slika 1. Shematski prikaz razvoja crijeva. Malo i veliko crijevo razvijaju se iz primitivnog srednjeg crijeva formirajući dvostruku vijugu u sagitalnoj ravnini (a), koja se odvaja neposredno iza duodenuma koji već sada poprima oblik polukruga otvorenog prema lijevo, vijuga fiziološki i privremeno protrudira u umbilikalnu vreću (b), praveći luk od 270° u suprotnom smjeru od kazaljke na satu vijuga dopijeva iz vertikalnog u horizontalni položaj (c), tada njegova donja vijuga raste i poprima oblik velike vijuge, prelazi preko i križa gornju vijugu (d), koja je već počela formirati oblik „harmonike“ što će kasnije rotacijom postati tankim crijevom. Cecum zauzima svoj krajnji položaj u desnoj ilijačnoj jami (e), tako da debelo crijevo okružuje u potpunosti tanko crijevo (f).

Preuzeto iz: <http://www.geneticacupuncture.com/02.ChannelPyramids.EN.htm>

6. EPIDEMIOLOGIJA

Muška djeca su češće zahvaćena nego ženska, ako je prvo dijete bilo muško tada mu je vjerojatnost da mu se razvije HSP četiri puta veća (Oomen et al. 2012). Najčešće se povezuje sa židovskim podrijetlom i pokazuje multifaktorsko nasljeđivanje. Stenoza pilorusa je učestalija u bijele rase nego kod hispanaca, crnaca i azijata. Učestalost je bolesti oko 2–3.5 na 1000 živorođenih iako se kako je gore navedeno učestalost mijenja s obzirom na regiju od 1-7 na 1000 (Sommerfield T et al. 2008). Bijelci krvne grupe B i 0 imaju veću vjerojatnost da će razviti ovu bolest (Dowshen & Steven 2007). Također je uočeno da je veća incidencija bolesti u djece koja su hranjena na bočicu za razliku od djece koja su bila dojena (Pisacane A et al. 1996).

Pojedine studije dokazuju da novorođenčad na terapiji eritromicinom ili azitromicinom imaju povećani rizik za razvitak HPS, osobito ako je lijek uzet u prva dva tjedna života (Feenstra B et al. 2013)(Honein MA et al. 1999).

7. PATOFIZIOLOGIJA

Želučana opstrukcija uzrokovana stenozom pilorusa sprječava želučanom sadržaju da nastavi prema duodenumu. Kao posljedica toga sva hrana i želučani sadržaj mogu napustiti želudac jedino povraćanjem koje može biti zbog visokog tlaka u obliku mlaza. Povraćeni sadržaj ne sadrži žuč jer stenotičan pilorus ne dopušta duodenalnom sadržaju da dospije u želudac. To dovodi do gubitka želučane kiseline. Gubitak klora dovodi do hipokloremije koja onemogućava bubrežima da izlučuju bikarbonatne ione što je značajan čimbenik u prevenciji metaboličke alkaloze (Schwartz 2010).

Sekundarna hiperaldosteronemija razvija se zbog hipovolemije. Visoki aldosteron djeluje na bubrege uzrokujući smanjeno zadržavanje natrija i pojačano izlučivanje kalija urinom što dovodi do hipokalemije.

8. GENETIKA

Prema literaturi stenoza pilorusa multifaktorska je bolest s pojedinim genetskim i okolišnim čimbenicima. Četiri je puta veća vjerojatnost da će se javiti u prvorodnog muškog djeteta. Bolest ima veću vjerojatnost da će se javiti u više generacija iste obitelji osobito ako je majka bila bolesna. Velika populacijska studija napravljena u Danskoj pokazala je da je gotovo 200 puta veća učestalost HSP u monozigotnih blizanaca i oko 20 puta veća kod dizigotnih blizanaca te braće. Nasljednost je ovom studijom procijenjena na 87% (Krog C et al. 2010). Nedavno je pronađen i specifičan lokus na dugom kraku kromosoma 11 odgovaran za povećanu koncentraciju cirkulirajućeg kolesterola što se pokazalo kao jedan od faktora za nastanak ove bolesti (Feenstra B et al. 2013) (Olivé PA et al. 2012).

9. OKOLIŠNI ČIMBENICI

Majke koje puše tijekom trudnoće imaju 1,5 do 2 puta veći rizik za rođenje djeteta sa HSP (Sørensen HT et al. 2002). Nekoliko je studija pokazalo da hranjenje na bočicu u usporedbi sa dojenjem povećava rizik za nastanak HSP. U velikoj populacijskoj studiji iz Danske uočeno je da hranjenje na bočicu u prva četiri mjeseca života povećava četverostruko rizik za HSP (omjer rizika (HR) 4.62, 95% CI 2.78-7.65), a sličan je rizik uočen i kod djece koja su hranjena kombinirano (Krogh C et al. 2012). Većina ispitanika koristila je nadomjesnu prehranu za hranjenje na bočicu radije nego izdojeno majčino mlijeko tako da studija nije razriješila je li povećani rizik vezan uz nadomjesnu prehranu ili jednostavno uz hranjenje na bočicu.

10. ZNAKOVI I SIMPTOMI

Novorođenče s ovim stanjem obično se prezentira u prvih nekoliko tjedana do mjeseci života s pogoršanjem progresivnog povraćanja. Povraćanje je bez primjesa žuči i navodi se da je u obliku mlaza zbog toga što je znatno snažnije nego ono koje se javlja kod npr. gastroezofagealnog refluksa koje se također može javiti u ovoj dobi (Humphries & Steele 2012). Neka se novorođenčad prezentira sa slabim hranjenjem i slabim dobivanjem na kilaži dok druga mogu normalno dobivati na kilaži te imati normalne prehrambene

navike. No i kod takve djece se stanje postupno pogoršava. Može se javiti i dehidracija koja u novorođenčeta dovodi do stanja u kojem ona plaču ali nemaju suza ili da su im pelene suhe uslijed oligourije ili anurije koja može trajati nekoliko sati ili pak dana (Olivé PA et al. 2012). Stalna glad, podrigivanje, kolike i postepeni gubitak vjetrova ostali su simptomi koji ukazuju da se novorođenče ne hrani kako bi trebalo (Shwartz 2010).

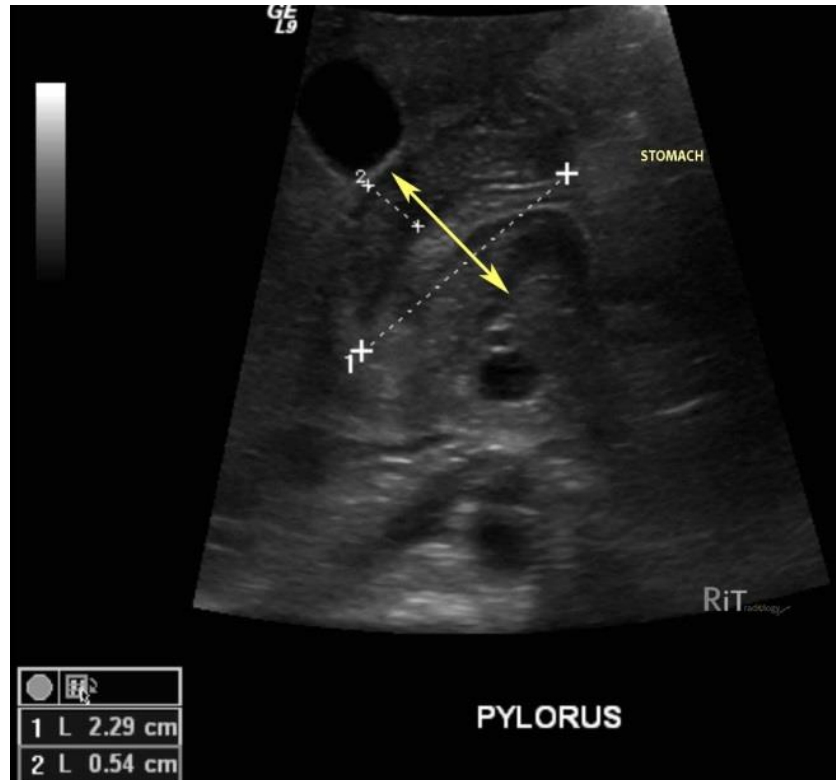
11. DIJAGNOZA

Dijagnoza se postavlja na temelju detaljne anamneze i fizikalnog pregleda koji se često kombinira s radiološkim pretragama. Na stenozu pilorusa trebalo bi posumnjati kod sve djece s jakim povraćanjem čija je karakteristika da je u mlazu. Na fizikalnom pregledu palpacijom trbuha može se naći masa u epigastriju. Ta masa sastoji se od povećanja pilorusa što se opisuje kao maslinasta oblika, a ponekad postaje uočljivija neposredno nakon povraćanja ili se kao alternativa može djetetu isprazniti želudac na nazogastričnu sondu kako bi se smanjila napetost želuca i time masa postala palpabilnom. To je dijagnostička vještina koja zahtjeva strpljenje i iskustvo. Na palpaciju su često osjetljivi, a katkad i vidljivi peristaltički valovi koji nastaju zbog nastojanja želuca da protjera sadržaj kroz suženi pilorus (Shaoul R et al. 2004).

Ultrazvučna dijagnostika je metoda izbora ako je ultrasoničar iskusan u prepoznavanju HSP. U iskusnim rukama specifičnost i osjetljivost je ove metode za otkrivanje HSP preko 95%. HSP je karakteriziran na UZV-u klasičnim znakom „mete“ na poprečnom presijeku. Najčešće mjere koje se koriste su debljina piloričnog mišića, duljina mišića i promjer pilorusa. Gornje granice tih mjera su za debljinu mišića 3-4 mm, 15–19 mm za duljinu te 10–14 mm za promjer pilorusa. Nalaz iznad ovih vrijednosti upućuje nas na HSP (Rohrschneider WK et al. 1998).

Ponekad je moguće ali uz slabije rezultate napraviti kontrastne rendgenske snimke gornjeg abdomena koje pokazuju suženje pilorusa kao usku liniju kontrasta koja kroz njega prolazi. Takav znak nazivamo „znak vrpce“ , „znak tračnica“ i „znak ramena.“ Za svaku od ovih dijagnostičkih pretraga postoje jasni kriteriji koji nam ukazuju na ovu abnormalnost. Nativni abdomen nije korisna pretraga osim ako ne želimo isključiti ostale uzroke (Hernanz-Schulman 2003),(Haran PJ Jr et al.1966).

Minimum laboratorijske dijagnostike osobito kod one dojenčadi koja ostavljaju dojam teško bolesnog djeteta treba napraviti nalaz elektrolita i kompletnu krvnu sliku (KKS). Nalaz elektrolita kod dojenčadi s tek nastalom HSP obično ima normalne vrijednosti. Oni s dužim simptomima imaju tendenciju da imaju nizak serumski nalaz klorida i kalija, a povišen bikarbonata (hipokloremijska alkalozia). Hipernatrijemija ili hiponatrijemija mogu biti prisutni. Jedna studija pokazuje da je serumski pH > 7,45, kloridi <98, a višak baza > +3 dao pozitivnu prediktivnu vrijednost od 88% u dijagnosticiranju HPS u dojenčadi koja se prezentira s povraćanjem (Oakley EA & Barnett PL 2000). To se događa zbog povraćanja te izmjene ekstracelularnih kalijevih i intracelularnih vodikovih iona u nastojanju da se popravi neuravnoteženost pH. Ovo se stanje može pronaći i kod ostalih uzroka ozbiljnog povraćanja no tada se najčešće radi o hiperkalijemiskoj acidozi kakva je recimo prisutna kod adrenalne krize. Kalij se dalje gubi iz tijela zbog izlučivanja aldosterona koji nastoji ispraviti hipovolemiju nastalu učestalim povraćanjem. Tijelo nastoji odgovoriti na metaboličku alkalozu hipoventilacijom dovodeći do povišenja parcijalnog tlaka ugljikovog dioksida (pCO₂) (Shaoul R et al. 2004). Uz ove osnovne pretrage može se napraviti nalaz ureje i kreatinina kako bi se procijenio stupanj dehidracije te moguća insuficijencija bubrega. KKS – kompletna krvna slika trebala bi biti normalna kod dojenčadi s nekomplikiranom HSP. Abnormalni rezultati ne isključuju HPS, ali bi trebali podići sumnju na neki drugi uzrok povraćanja (npr. infekcije). Dojenčad sa žuticom treba procijeniti prema nalazu ukupnog i konjugiranog bilirubina, aspartat amino-transferaze (AST), alanin aminotransferaze (ALT), alkalne fosfataze i/ili γ -glutamil transpeptidaze (GGTP). Nekonjugirana hiperbilirubinemija je u skladu s HSP. Ako postoji povišenje konjugiranog bilirubina, ALT ili AST kod dojenčeta treba posumnjati na bolest jetre.



Slika 2. Ultrazvučni poprečni presjek želuca pokazuje zadebljani zid pilorusa (5mm) i produženje piloričnog kanala (22mm).

Preuzeto iz: Hernanz-Schulman M, Berch BR, Neblett WW (2010) Imaging of infantile hypertrophic pyloric stenosis (IHPS). Evidence-based Imaging in Pediatrics 5:447-457.

12. DIFERENCIJALNA DIJAGNOZA

Diferencijalna dijagnoza HSP nije teška jer ju je relativno lako razlikovati prema anamnezi, fizikalnom nalazu i/ili inicijalnim laboratoriskim testovima.

- A) Gastroezofagealni refluks – fiziološki refluks u novorođenčadi je uobičajen i karakteriziran je povraćanjem bez napora u inače zdravog djeteta. Ponekad se to povraćanje čini forsiranim. Fiziološko povraćanje nije povezano sa elektrolitnim disbalansom te ima tendenciju kroniciteta bez naznaka progresije i rijetko je povezano s gubitkom na težini.
- B) Intolerancija na kravlje mlijeko – intolerancija na kravlje ili sojino mlijeko tipično se prezentira s kolitisom (stolica s primjesama krvi) te može zahvatiti i tanko crijevo (enteropatija), a očituje se ponavljajućim povraćanjem. Krvava stolica te upotreba

kravlje mlijeka ili sojinih proteina (kroz nadomjesnu prehranu) u anamnezi upućuje nas na ovu dijagnozu.

- C) Adrenalna kriza – novorođenčad s adrenalnom insuficijencijom mogu se prikazati s adrenalnom krizom koja se očituje povraćanjem i dehidracijom. Ovo stanje je životno ugrožavajuće te je potrebna hitna evaluacija i liječenje. Glavne točke adrenalne krize su disproporcionalna hipotenzija i hiperkalijemiska acidoza za razliku od hipokalijemiske alkaloze koja se vidi kod HSP. Najčešći uzrok adrenalne insuficijencije u dojenčadi je kongenitalna adrenalna hiperplazija (KAH). Kod djevojčica sa KAH-om vidi se virilizacija ili dvosmisleno spolovilo, a kod dječaka se obično ne vide neke osobite promjene.
- D) Opstrukcija crijeva – uzroci opstrukcije crijeva kod dojenčadi mogu biti malrotacija (s ili bez zapteljaja crijeva), Hirschprungova bolest ili intususcepcija. Na opstrukcija crijeva treba pomisliti kod djece s bilioznim povraćanjem i distenzijom abdomena osobito ako se na perkusiju čuje timpanizam te se primjeti krv u stolici. Ako se sumnja na opstrukciju crijeva dijagnoza se najčešće postavlja na temelju anamneze, a potvrđuje se radiološkim pretragama uključujući i nativni abdomen.
- E) Bolest jetre – bolest jetre kod dojenčadi se očituje sa simptomima nalik HSP, uključujući povraćanje, slabo dobivanje na težini i žuticu. Dojenčad s bilijarnom atrezijom može imati akoličnu stolicu. Kod dojenčadi s konjugiranom hiperbilirubinemijom trebalo bi posumnjati na bolest jetre, uključujući bilijarnu atreziju, bilijarnu cistu te metaboličke poremećaje (Olivé PA et al. 2012).

13. LIJEČENJE

Kongenitalna stenoza pilorusa liječi se kiruškim zahvatom no rijetki su slučajevi blagog oblika bolesti koji se mogu liječiti i medikamentozno (Aspelund & Langer 2007).

Vrijeme operacije ovisi o kliničkom statusu dojenčeta. Ako je dijete dobro hidrirano s normalnim nalazom elektrolita i ako je na raspolaganju kirurg s potrebnim znanjem operacija se može učiniti isti dan kada je postavljena dijagnoza (Poon TS et al. 1996). Opasnost od stenoze pilorusa proizlazi iz dehidracije i elektrolitnog disbalansa prije nego zbog same hipertrofije. Zbog toga novorođenče prvo treba stabilizirati korekcijom dehidracije i hipokloremiske alkaloze pomoću intravenske tekućine. To se obično postiže adekvatnom nadoknadom tekućine ovisno o stupnju dehidracije. Većina novorođenčadi

može biti stabilizirana u roku od 24 sata, međutim ozbiljno dehidrirana djeca ponekad zahtijevaju nekoliko dana za normalizaciju nalaza.

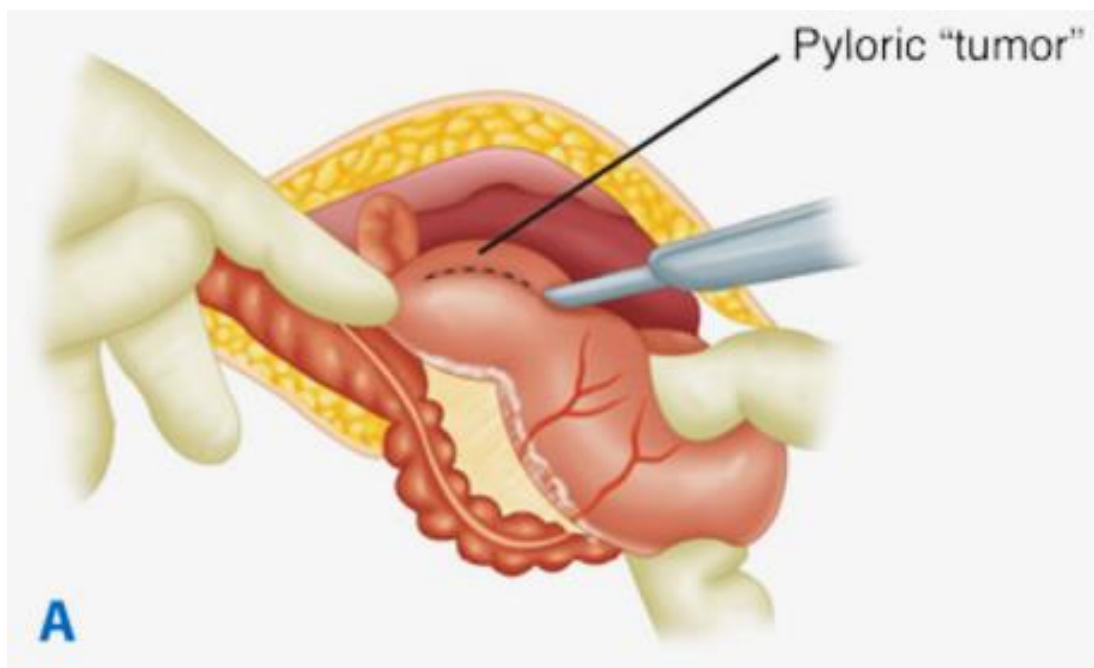
Dojenčad s normalnim nalazom elektrolita i blagom dehidracijom, kao što je u 60% slučajeva, trebala bi dobiti intravensku tekućinu kao što je 5% glukoza sa 0.22% NaCl i 2 mmol/L KCl na 100 mL. Dojenčad sa srednjim stupnjem dehidracije zahtijevaju intenzivniju nadoknadu tekućine s većim koncentracijama NaCl i to 0.45% NaCl ili pak normalnu 0.9% otopinu NaCl i to s većim stupnjem protoka 1.5 do 2 puta bržim nego normalno, a ponekad se to kombinira i s bolusom tekućine. U teškom stupnju dehidracije treba procijeniti stanje bubrega prije nego li se krene s nadoknadom kalija. Ako je prisutna alkalozna, ona se treba korigirati prije operativnog zahvata jer je povezana sa povećanim rizikom od nastanka postoperativne apneje (Tigges CR & Bigham MT 2012).

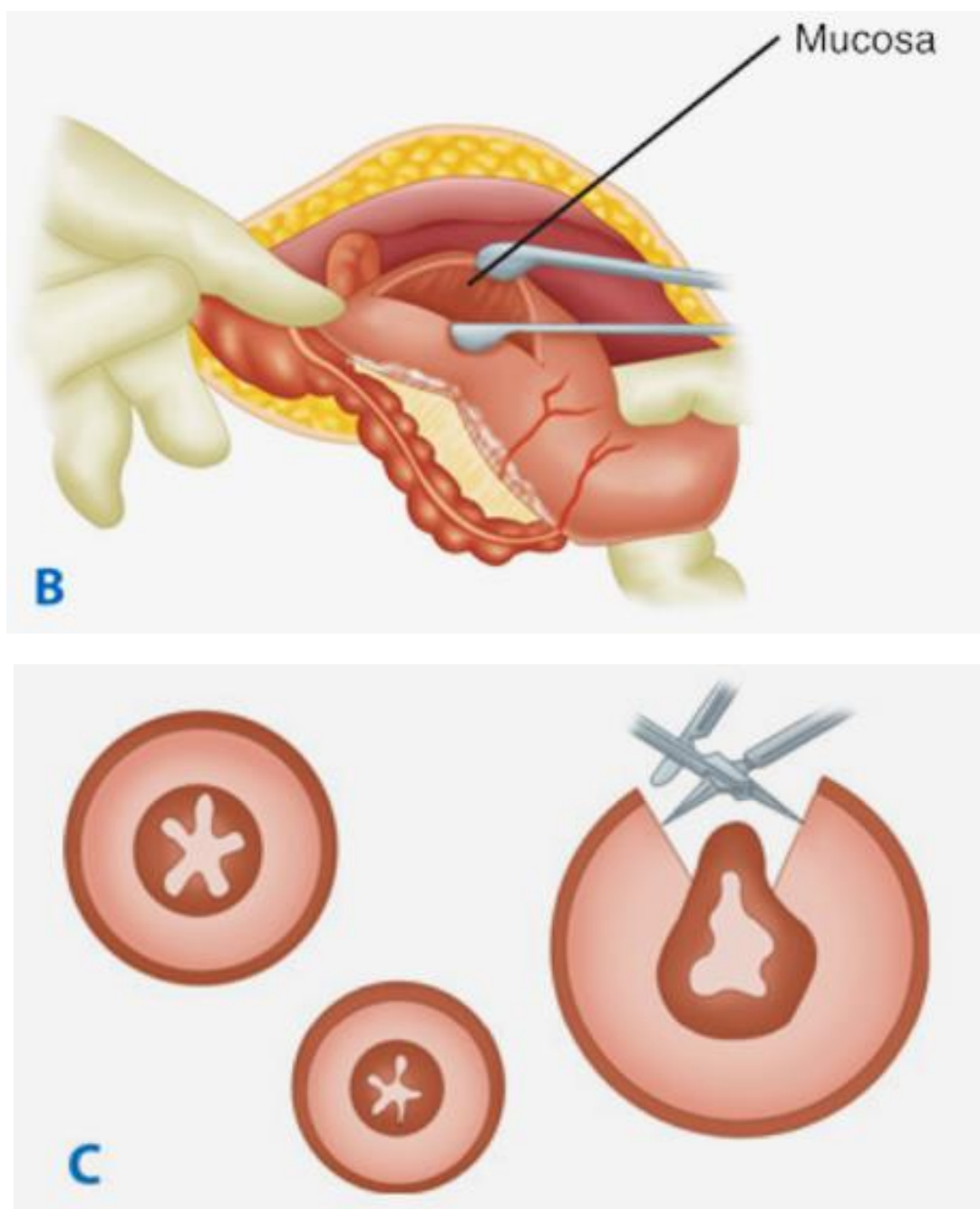
Intravenska i oralna upotreba atropina može se koristiti za liječenje stenoze pilorusa ali je uspješnost takve terapije oko 85-89% u usporedbi sa 100% uspjehom piloromiotomije te zahtijeva produženu hospitalizaciju te stručnu njegu i nadzor tijekom liječenja. To može biti uz balon dilataciju alternativa kiruškom liječenju kod djece kod koje su anestezija i kiruški zahvat kontraindicirani (Aspelund & Langer 2007).

14. KIRUŠKO LIJEČENJE

Potpuno izliječenje stenoze pilorusa postiže se kiruškom piloromiotomijom poznatom i kao zahvat po Ramstedtu. Operacija je naziv dobila prema Conardu Ramstedtu koji je prvi puta zahvat izveo 1911., iako je zapravo Harold Stiles prvi puta primjenio ovu operaciju 1910. On je 23. kolovoza 1911. odlučio da će djetetu koje je imalo hipertrofičnu stenozu pilorusa napraviti piloroplastiku. To je operacija s kojom je on pokušao u to vrijeme liječiti djecu koja su u velikom postotku umirala od HSP. Samu bolest opisao je Harold Hirschsprung 1888. Piloroplastika se sastojala od toga da se nakon pristupanja na pilorus učini longitudinalna incizija mišića koji se zatim transverzalno zašije. No pri pokušaju šivanja mišića on mu se poderao pa je umjesto toga odlučio napraviti omentalnu zakrpu nakon čega je shvatio da nije potrebno šivati mišić. 1912. godine učinio je drugu takvu operaciju nakon koje su se oba djeteta uspješno oporavila. Iste je godine to i objavio te naveo kao metodu izbora za liječenje HSP.

To je danas relativno jednostavna operacija koja se može napraviti kroz jedan maleni otvor dužine 3-4 cm ili laparoskopski kroz nekoliko malenih otvora veličine par milimetara sve ovisno o iskustvu operatera. Laparoskopska je tehnika uvelike zamijenila otvorenu tehniku koja se sastoji od klasične tehnike ili se radi cirkularni rez oko pupka no tada operacija traje nešto duže ali je kozmetički puno prihvatljivije (Kim SS et al. 2005). U usporedbi sa starom otvorenom tehnikom laparoskopska tehnika ima podjednake komplikacije osim značajno manju učestalost infekcije rane (Sola JE & Neville HY 2009). Otvorena i laparoskopska operacija su uspoređene u prospektivnoj studiji na 200 dojenčadi sa ultrazvučno potvrđenom HSP, koja su bila nasumično podijeljena u dvije skupine prema odgovarajućim tehnikama. Nije bilo razlike između grupa u trajanju operacije, vremenu proteklom od operacije do normalne prehrane i duljine boravka u bolnici ali je uočena razlika kod grupe gdje je učinjena laparoskopija gdje je bio niži stupanj povraćanja (2.6 vs 1.9) te su korištene niže doze analgetika (2.2 vs 1.6) (St Peter SD et al. 2006). Slična randomizirana studija govori u prilog bržem povratku na normalnu prehranu te kraći boravak u bolnici kod one dojenčadi operirane laparoskopski ali u 3 do 5% slučajeva takva je operacija bila nepotpuna (Hall NJ et al. 2009).





Slika 3. Fredet-Ramstedt piloromiotomija. Pylorus se dovede u otvor na trbušnoj stijenci te se napravi rez kroz seromukozni sloj (A). Seromukozni sloj se rastvori do mukoze kako bi došlo do hernijacije mukoze kroz prethodno učinjeni rez (B). Poprečni presjek pokazuje hipertrofiju pilorusa, dubinu incizije i razdvajanje mišićnice kako bi se dozvolila hernijacija.

Preuzeto iz: Schwartz's Principles of Surgery, 9th Edition: (2010), str. 2753.

15. POSTOPERATIVNO ZBRINJAVANJE

Jednom kada se želudac počne prazniti u duodenum može se započeti s hranjenjem. Blaga regurgitacija normalna je nakon piloromiotomije i ne bi trebala odgoditi hranjenje. Ozbiljno povraćanje javlja se izuzetno rijetko. Jedna studija pokazuje kako dojenčad kojoj je ponuđena improvizirana prehrana četiri sata nakon operacije su ranije prešla na normalnu prehranu nego ona koja su dobivala inkrimirani raspored prehrane unatoč tome što su imala nešto veći broj povraćanja (Carpenter RO et al. 1999). U slučaju povraćanja koje ne prestaje niti nakon nekoliko dana od operacije potrebno je napraviti radiološku dijagnostiku iako je interpretacija takvih nalaza otežana zbog postoperativnog edema (Hulka F et al. 1997). Dojenčad sa HSP imaju povećani rizik od postoperativne apneje zbog svoje niske dobi i utjecaja anestezije stoga se savjetuje opservacija najkraće 24 sata nakon operacije. To je još jedan od razloga zašto je potrebno ispraviti alkalozu i elektrolitnu neravnotežu prije operacije.

Uobičajena duljina boravka u bolnici nakon operacije je 24 do 36 sati. Nekoliko sati nakon operacije, dijete je u mogućnosti ponovno jesti. Normalno hranjenje se započinje vrlo polako, u vrlo malim količinama. Volumen i koncentracija nadomjesne prehrane se povećava prema tome kako dijete ragira na hranjenje. Ako majka doji, majčino mlijeko se mora dati na bocu za prvih nekoliko obroka tako da se može točno izmjeriti. Stanje nakon operacije obično nema dugoročno nikakvih nuspojava niti utjecaja na djetetovu budućnost.

Rez treba održavati čistim i suhim. Isto tako treba ostaviti da trakice sa šavova same otpadnu, a ne ih skidati na silu. Prvih nekoliko dana dijete se treba kupati sa spužvicom, a nakon 3 dana od operacije može se prijeći na normalno kupanje. Što se tiče aktivnosti nema nekih ograničenja iako se roditeljima savjetuje da dijete podižu za glavu i stražnjicu, a ne ispod ruku kako se ne bi stvarala napetost u području šavova što može prouzrokovati jaču bol.

Obično operacija nije praćena postoperativnim bolovima djeteta no nakon otpusta mogu mu se propisati analgetski supozitorij u dozi prilagođenoj dobi svaka 4 sata prvi dan. Nakon toga nema potrebe za analgezijom.

Kontrolni pregled je obično zakazan za 7 – 10 dana na kojemu se pogleda kako cijeli rana te kako teče djetetov oporavak.

16. ZAKLJUČAK

Hipertrofična stenoza pilorusa (HSP) jedna je od češćih anomalija probavnog sustava. Bolest je karakterizirana klasičnom kliničkom slikom progresivnog povraćanja u mlazu kao jednim od vodećih simptoma. UZV dijagnostika koristi se za definitivnu dijagnozu. Danas ova bolest nema visoki rizik jer ne predstavlja problem ni u dijagnostici ni u postupku samog liječenja. Liječenje je kirurško - piloromiotomija, uzdužna incizija mišićnog sloja uz oslobađanje sluznice do prolapsa, a izbor kirurške tehnike ovisi o iskustvu i odabiru operatera. Učestalost komplikacija je niska, ali operacija nosi svoj rizik te se preporučuje da se zahvat izvodi u centrima s dostupnim dječjim kirurgom, koji imaju mogućnost liječenja komplikacija i intenzivnog zbrinjavanja.

17. ZAHVALE

Zahvaljujem mentoru dr.sc. Stjepanu Višnjiću na pomoći u izradi ovog diplomskog rada. Također zahvaljujem mojoj obitelji te posebno Ivi Marinčić koji su me podupirali i gurali kada je bilo najteže te koji su se sa mnom veselili kada su se polagali ispiti. Puno hvala i svim mojim prijateljima i kolegama koji su zaslužni za sve one lijepe uspomene studija koje ću uvijek pamtit.

18. LITERATURA

1. Pisacane A, Luca A, Criscuolo L, Vaccaro F, Valiante D, Inglese A, Caracciolo G, Luciano Pinto (1996) Breast feeding and hypertrophic pyloric stenosis: population based case-control study. *BMJ* 312:745.
2. Aspelund G, Langer JC (2007) Current management of hypertrophic pyloric stenosis. *Sem Ped Surg* 16:27-33.
3. Feenstra B, Geller F, Carstensen L, Romitti PA, Baranowska Körberg I, Bedell B, Krogh C, Fan R, Svenningsson A, Caggana M, Nordenskjöld A, Mills JL, Murray JC, Melbye M (2013) Plasma Lipids, Genetic Variants Near APOA1, and the Risk of Infantile Hypertrophic Pyloric Stenosis. *JAMA*. 310(7):714-721.
4. Brunicardi FC (2010) *Pediatric Surgery U: Anderson DK, Billiar TR, Dunn DL, Hunter JG, Matthews JB, Pollock RE(Ur.) Schwartz's Principles of Surgery, 9th Edition, USA: The McGraw-Hill Companies, Inc. str. 2751-54.*
5. Carpenter RO, Schaffer RL, Maeso CE, Sasan F, Nuchtern JG, Jaksic T, Harberg FJ, Wesson DE, Brandt ML (1999) Postoperative ad lib feeding for hypertrophic pyloric stenosis. *J Pediatr Surg*. 34(6):959.
6. Dowshen S (2007) "Pyloric Stenosis". The Nemours Foundation. http://kidshealth.org/parent/medical/digestive/pyloric_stenosis.html Retrieved 2007-12-30.
7. Aspelund G, Langer JC (2007) Current management of hypertrophic pyloric stenosis. *Pediatric Surgery* 16;(1):27-33.
8. Hall NJ, Pacilli M, Eaton S, Reblock K, Gaines BA, Pastor A, Langer JC, Koivusalo AI, Pakarinen MP, Stroedter L, Beyerlein S, Haddad M, Clarke S, Ford H, Pierro A (2009) Recovery after open versus laparoscopic pyloromyotomy for pyloric stenosis: a double-blind multicentre randomised controlled trial. *Lancet* 373(9661):390.
9. Haran PJ Jr, Darling DB, Sciammas F (1966) The value of the double-track sign as a differentiating factor between pylorospasm and hypertrophic pyloric stenosis in infants. *Radiology*. 86(4):723.
10. Nazer H, Nazer D(2013) *Pediatric Hypertrophic Pyloric Stenosis Treatment & Management* <http://emedicine.medscape.com/article/929829-overview> Accessed Nov 4, 2013.

11. Honein MA, Paulozzi LJ, Himelright IM, Lee B, Cragan JD, Patterson L, Correa A, Hall S, Erickson JD (1999) Infantile hypertrophic pyloric stenosis after pertussis prophylaxis with erythromycin: a case review and cohort study. *Lancet*. 354(9196):2101.
12. Hulka F, Harrison MW, Campbell TJ, Campbell (1997) Complications of pyloromyotomy for infantile hypertrophic pyloric stenosis. *JR Am J Surg* 173(5):450.
13. Krmpotić-Nemanić J & Marušić A (2004) *Systema Digestorium, Anatomija čovjeka*, Zagreb, Medicinska naklada, 327-30.
14. Humphries JA, PA-C, Ami Steele, MMSc, PA-C (2012) Diagnosing Infantile Hypertrophic Pyloric Stenosis. *Clinician Rev*. 22(9):10, 12-15.
15. Juan E. Sola, Holly L. (2009) Neville Laparoscopic vs open pyloromyotomy: a systematic review and meta-analysis. *Journal of Pediatric Surgery* 44 (8):1631-1637.
16. Kim SS, Lau ST, Lee SL, Schaller R Jr, Healey PJ, Ledbetter DJ, Sawin RS, Waldhausen JH (2005) Pyloromyotomy: a comparison of laparoscopic, circumumbilical, and right upper quadrant operative techniques. *J Am Coll Surg*. 201(1):66-70.
17. Kim SS, Lau ST, Lee SL, Schaller R Jr, Healey PJ, Ledbetter DJ, Sawin RS, Waldhausen JH (2005) Pyloromyotomy: a comparison of laparoscopic, circumumbilical, and right upper quadrant operative techniques. *J Am Coll Surg*. 201(1):66-70.
18. Krogh C, Biggar RJ, Fischer TK, Lindholm M, Wohlfahrt J, Melbye M (2012) Bottle-feeding and the Risk of Pyloric Stenosis. *Pediatrics*. 130(4):e943-9
19. Krogh C, Fischer TK, Skotte L, Biggar RJ, Øyen N, Skytthe A, Goertz S, Christensen K, Wohlfahrt J, Melbye M (2010) Familial aggregation and heritability of pyloric stenosis. *JAMA*. 303(23):2393.
20. Marta Hernanz-Schulman, MD (2003) Infantile Hypertrophic Pyloric Stenosis. *Radiology* 227:319-331.
21. Oakley EA, Barnett PL (2000) Is acid base determination an accurate predictor of pyloric stenosis? *J Paediatr Child Health*. 36(6):587.
22. Oomen MW, Hoekstra LT, Bakx R, Ubbink DT, Heij HA (2012) Open versus laparoscopic pyloromyotomy for hypertrophic pyloric stenosis: a systematic

- review and meta-analysis focusing on major complications. *Surg Endosc.* 26(8):2104-10.
23. Poon TS, Zhang AL, Cartmill T, Cass DT (1996) Changing patterns of diagnosis and treatment of infantile hypertrophic pyloric stenosis: a clinical audit of 303 patients. *J Pediatr Surg.* 31(12):1611.
24. Rohrschneider WK, Mittnacht H, Darge K, Tröger J (1998) Pyloric muscle in asymptomatic infants: sonographic evaluation and discrimination from idiopathic hypertrophic pyloric stenosis. *Pediatr Radiol.* 28(6):429.
25. Shaoul R, Enav B, Steiner Z, Mogaliner J, Jaffe M (2004) Clinical Presentation of Pyloric Stenosis: the Change is in Our Hands. *IMAJ* 6:134-137.
26. Sadler WT (1996) Probavni sustav, U: Bradamante Ž, Knežević-Kostović Lj. (Ur.), *Langman's Medical Embryology*, 7Th Edition, Zagreb, Školska knjiga, str. 242-254.
27. Costa Dias S, Swinson S, Torrão H, Gonçalves L, Kurochka S, Vaz CP, Mendes V (2012) Hypertrophic pyloric stenosis: tips and tricks for ultrasound diagnosis. *Insights Imaging* 3:247–250.
28. Sommerfield T, Chalmers J, Youngson G, Heeley C, Fleming M, Thomson G (2008) The changing epidemiology of infantile hypertrophic pyloric stenosis in Scotland. *Arch Dis Child.* 93(12):1007.
29. Sørensen HT, Nørgård B, Pedersen L, Larsen H, Johnsen SP (2002) Maternal smoking and risk of hypertrophic infantile pyloric stenosis: 10 year population based cohort study. *BMJ.* 325(7371):1011-2.
30. Tigges CR, Bigham MT (2012) Hypertrophic pyloric stenosis: it can take your breath away. *Air Med J.* 31(1):45-8.

19. ŽIVOTOPIS

Rođen sam 05.08.1989. u Pakracu. Godine 2004. upisujem Opću gimnaziju u Pakracu, gdje sudjelujem na brojnim natjecanjima te završavam 2008. godine. Iste godine upisujem Medicinski fakultet u Rijeci gdje završavam prvu godinu nakon koje studij nastavljam na Medicinskom fakultetu u Zagrebu. Tijekom studija radim kao demonstrator na Katedri za Patologiju. Aktivno se služim engleskim i njemačkim jezikom.