

Prezentacija zbirki nastavnih pomagala zavoda za histologiju i embriologiju Medicinskog fakulteta u Zagrebu

Himmelreich, Marta

Master's thesis / Diplomski rad

2014

Degree Grantor / Ustanova koja je dodijelila akademski / stručni stupanj: **University of Zagreb, School of Medicine / Sveučilište u Zagrebu, Medicinski fakultet**

Permanent link / Trajna poveznica: <https://um.nsk.hr/um:nbn:hr:105:420964>

Rights / Prava: [In copyright](#)/[Zaštićeno autorskim pravom.](#)

Download date / Datum preuzimanja: **2024-08-26**



Repository / Repozitorij:

[Dr Med - University of Zagreb School of Medicine Digital Repository](#)



**SVEUČILIŠTE U ZAGREBU
MEDICINSKI FAKULTET**

Marta Himelreich

**Prezentacija zbirki nastavnih pomagala
Zavoda za histologiju i embriologiju
Medicinskog fakulteta u Zagrebu**

DIPLOMSKI RAD



Zagreb, 2014.

Ovaj diplomski rad izrađen je u Zavodu za histologiju i embriologiju Medicinskog fakulteta Sveučilišta u Zagrebu pod vodstvom prof. dr. sc. Gordane Jurić-Lekić i predan je na ocjenu u akademskoj godini 2013./2014.

Popis kratica

GZZSKP – Gradski zavod za zaštitu spomenika kulture i prirode

HRZ – Hrvatski restauratorski zavod

HE – bojenje hemalaun – eozin

SADRŽAJ

1. SAŽETAK.....	i
2. SUMMARY.....	iii
3. UVOD.....	1
4. UTEMELJITELJI ZAVODA ZA HISTOLOGIJU I EMBRIOLOGIJU.....	3
5. INICIJATIVA „OD ZBIRKE DO MUZEJA“.....	5
6. OPIS ZBIRKI ZAVODA ZA HISTOLOGIJU I EMBRIOLOGIJU.....	8
6.1. Zbirka Zarnik, crteži histoloških preparata.....	10
6.2. Zbirka velikih zidnih slika u nastavi.....	13
6.3. Zbirka crteža ultrastrukture stanice.....	15
6.4. Zbirka opreme i nastavnih pomagala.....	16
6.4.1. Zbirka mikroskopa.....	18
6.5. Zbirka arhivskih spisa, diploma, nastavnih i znanstvenih udžbenika, časopisa i knjiga.....	19
6.6. Zbirka ljudskih embrija i fetusa, makroskopski preparati.....	20
6.7. Zbirka histoloških preparata serijski izrezanih ljudskih embrija i fetusa u celoidinskoj tehnici.....	22
6.8. Zbirka dijapozitiva.....	25
6.9. Zbirka demonstracijskih histoloških preparata.....	26
6.10. Zbirka filmova.....	27
6.11. Zbirka trodimenzionalnih modela zametaka i pojedinih organa.....	28
7. RESTAURATORSKI ZAHVATI.....	29
7.1. Zbirka Zarnik, crteži histoloških preparata.....	30
7.2. Zbirka velikih zidnih slika.....	31
7.3. Zbirka crteža ultrastrukture stanice.....	32
8. ZAKLJUČCI.....	33
9. ZAHVALE.....	35
10. LITERATURA.....	37
11. ŽIVOTOPIS.....	41

1. SAŽETAK

**Prezentacija zbirke nastavnih pomagala Zavoda za histologiju i embriologiju
Medicinskog fakulteta u Zagrebu**

Autor: Marta Himmelreich

Zavod za histologiju i embriologiju Medicinskog fakulteta u Zagrebu čuva brojne zbirke nastavnih pomagala. Dijelovi zbirke potječu još iz 1918.g., s tadašnjeg Morfološko-biološkog instituta, kada je Medicinski fakultet u Zagrebu započeo sa svojim radom. To su: Zbirka Zarnik, crteži histoloških preparata, Zbirka velikih zidnih slika u nastavi, Zbirka crteža ultrastrukture stanice, Zbirka opreme i nastavnih pomagala, Zbirka trodimenzionalnih modela zametaka i pojedinih organa, Zbirka mikroskopa, Zbirka arhivskih spisa, diploma, nastavnih i znanstvenih udžbenika, časopisa i knjiga, Zbirka ljudskih embrija i fetusa, makroskopska zbirka, Zbirka serijski izrezanih histoloških preparata ljudskih embrija i fetusa u celoidinskoj tehnici (Zbirka Duančić), Zbirka demonstracijskih histoloških preparata (tzv. Riznica), Zbirka dijapozitiva te Zbirka filmova.

Inicijativom „Od Zbirke do Muzeja“ započet je kulturni, pravni i restauratorski proces prepoznavanja i konzerviranja zbirki Zavoda za histologiju i embriologiju te upoznavanje šire javnosti sa zbirnama, s konačnom idejom osnivanja Muzeja medicine.

Gradski zavod za zaštitu spomenika kulture i prirode preventivno je zaštitio zbirke i upisao ih u Registar kulturnih dobara Republike Hrvatske.

Hrvatski restauratorski zavod dao je procjenu i započeo restauraciju zbirki pod pokroviteljstvom Ministarstva kulture Republike Hrvatske.

Ovaj rad pruža sustavan pregled zbirki Zavoda za histologiju i embriologiju, njihovu povijesnu pozadinu, provedene restauratorske zahvate te potrebnu fotodokumentaciju.

Ključne riječi: zbirka, histologija, embriologija, muzej

2. SUMMARY

Presentation of the teaching equipment collection of the Zagreb School of Medicine

Department of histology and embryology

Author: Marta Himmelreich

The Zagreb School of Medicine Department of histology and embryology holds numerous collections of teaching equipment. Parts of the collections originate from 1918, from the Morphological – biological institute, when the Zagreb School of Medicine first started with its work. Those are: The Zarnik collection, drawings of histological slides, Large teaching illustration collection, Drawing of cell ultrastructure collection, Teaching aid and equipment collection, Three-dimensional model of embryos and organs collection, Microscope collection, Archive record, diploma, textbook, journal and book collection, Macroscopic collection of human embryos and fetuses, Collection of serially sliced histological slides of human embryos and fetuses in celloidine technique (The Duančić collection), Collection of histological slides for demonstrating (a.k.a. the Treasury), Projector slide collection and Film collection.

A cultural, juristic and restorational process started with the “From a Collection to a Museum” initiative through recognizing and preservation of the Department of histology and embryology collections and introducing them to the public with the final idea of founding a Museum of Medicine.

The City Institute for the Conservation of Cultural and Natural Heritage has preventively protected the collections and registered them as Croatian national heritage.

The Croatian Restoration Institute evaluated the collections and began the restoration process funded by the Croatian Ministry of Culture.

This graduate thesis gives a systematic overview of the Department of histology and embryology collections, their historical background, completed restorations and required photo documentation.

Key words: collection, histology, embryology, museum

3. UVOD

U Zavodu za histologiju i embriologiju Medicinskog fakulteta u Zagrebu postoje brojne zbirke nastavnih pomagala od kojih su se neke počele formirati još u vrijeme osnutka Medicinskog fakulteta u Zagrebu, kada je prof. dr. Boris Zarnik osnovao Morfološko-biološki institut 1918.g. i započeo s nastavom iz histologije i embriologije. To su: Zbirka Zarnik, crteži histoloških preparata Zbirka velikih zidnih slika u nastavi, Zbirka crteža ultrastrukture stanice, Zbirka opreme i nastavnih pomagala, Zbirka trodimenzionalnih modela zametaka i pojedinih organa, Zbirka mikroskopa, Zbirka arhivskih spisa, diploma, nastavnih i znanstvenih udžbenika, časopisa i knjiga, Zbirka ljudskih embrija i fetusa, makroskopska zbirka (Zbirka Duančić), Zbirka serijski izrezanih histoloških preparata embrija i fetusa u celoidinskoj tehnici, Zbirka demonstracijskih histoloških preparata (tzv. Riznica Zavoda), Zbirka dijapozitiva te Zbirka filmova.

Posljednja dva desetljeća gotovo se prestalo s korištenjem navedenih zbirki u nastavi. Ipak, to nije umanjilo njihovu vrijednost. 2010.g., na inicijativu mr. sc. Maje Arčanin-Špehar, akademske slikarice i tadašnje zaposlenice Zavoda za histologiju i embriologiju, podnesen je zahtjev za pregledom zbirki Ministarstvu kulture (Arčanin-Špehar 2010). Gradski zavod za zaštitu spomenika kulture i prirode donio je odluku da se gotovo sve navedene zbirke stave pod preventivnu zaštitu i upišu u Registar kulturnih dobara Republike Hrvatske (GZZSKP 2010). Predloženi su potrebni konzervatorski zahvati i njihov troškovnik (HRZ 2011), a 2012.g. Hrvatski restauratorski zavod odradio je preventivne konzervatorske radove na dvjema zbirkama, Zbirci Zarnik i Zbirci crteža ultrastrukture stanice (HRZ 2012).

Tekst i ilustracije ovog rada poslužit će i kao sustavan pregled navedenih zbirki, koji za sada u Zavodu za histologiju i embriologiju ne postoji u ovakvom opsegu.

**4. UTEMELJITELJI ZAVODA ZA HISTOLOGIJU I
EMBRIOLOGIJU**

Morfološko - biološki institut osnovan je 1918. g. na Medicinskom fakultetu u Zagrebu kao jedan od triju zavoda temeljnih medicinskih znanosti. Osnovao ga je i opremio prof. dr. Boris Zarnik koji je dugo godina bio predstojnik Instituta. Prije toga radio je kao profesor zoologije i poredbene anatomije na sveučilištima u Würzburgu i Carigradu. Na poziv prof. dr. Miroslava Čačkovića, u Zagrebu je predavao biologiju, histologiju i embriologiju (Švajger 1995).

Prof. Zarnik uveo je moderan nastavni program kojeg je prilagodio potrebama studija medicine. Među ostalim, predavao je genetiku, razvojnu biologiju i teoriju evolucije. Puno je truda i energije uložio u vježbe i demonstracije (Švajger 1995). Na radnim stolovima studenata, kojih je bilo puno manje nego danas, bili su i kompleti za bojenje histoloških preparata. Na početku svake vježbe su studenti dobivali nebojene celoidinske rezove, koje su sami obojili i montirali na stakalca. Preparati su im ostali u trajnom vlasništvu (Arčanin-Špehar i Švajger 2008).

Od Morfološko-biološkog instituta 1943.g. postala su dva samostalna zavoda, Zavod za histologiju i embriologiju i Zavod za biologiju. Prof. dr. Vjekoslav Duančić, tada docent u Zavodu za anatomiju, održao je 1943.g. svoje prvo predavanje iz histologije studentima medicine i imenovan prvim predstojnikom Zavoda za histologiju i embriologiju kao samostalne jedinice. Ovu dužnost je obnašao do odlaska u mirovinu 1973. g. (Arčanin-Špehar i Švajger 2008).

5. INICIJATIVA „OD ZBIRKE DO MUZEJA“

Zavod za histologiju i embriologiju u vlasništvu ima razne zbirke nastavnih pomagala velike vrijednosti. 2010.g. akademska slikarica mr.sc. Maja Arčanin-Špehar pokrenula je inicijativu „Od Zbirke do Muzeja“ putem prijavnice za programe zaštite i očuvanja kulturnih dobara kroz popisivanje, obradu, dokumentiranje i sistematiziranje te stvaranje pripadajućih baza

podataka, likovne, arhivske i druge građe. Tijekom svog rada u Zavodu za histologiju i embriologiju, uvidjela je važnost jedinstvenih i vrijednih predmeta koji pripadaju fakultetu od prvih dana njegova osnutka 1918.g. te je prepoznala potrebu da se te zbirke zaštite, a u konačnici i posluže kao izložbeni primjerci u budućem Muzeju medicine ili Muzeju medicinskih znanosti i zdravstva u Hrvatskoj (GZZSKP 2010).

Zalagala se da se Medicinski fakultet u Zagrebu prepozna kao spomenik kulture koji se treba čuvati od devastacije i zadiranja nestručnih osoba. Ukazala je da na Fakultetu i srodnim ustanovama te privatnim zbirkama postoji zametak budućeg Muzeja Medicine u kojem bi se čuvala i zaštitila baština nacionalne vrijednosti (Arčanin-Špehar i Švajger 2008).

Jedan od načina provedbe te inicijative bile su izložbe, koje je Maja Arčanin-Špehar više puta organizirala i sudjelovala u njima. 1997.g. izložbom „U susret muzeju medicine“ (Arčanin-Špehar i Švajger 2008) pružila je uvid široj javnosti u vrijednosti koje se nalaze u Zavodu za histologiju i embriologiju. Pobrinula se da Zbirka Zarnik bude prikazana i u knjizi, „Crtež u znanosti“, kojoj je koautorica, te istoimenoj izložbi i znanstvenom skupu (Senjković 1999).

Predsjedništvo Hrvatske akademije znanosti i umjetnosti je na sjednici 2006.g. podržalo zajedničku inicijativu Razreda za medicinske znanosti i Odsjeka za povijest medicinskih znanosti za utemeljenjem Hrvatskog muzeja za povijest medicine i farmacije. Za realizaciju projekta predviđen je prostor u prizemlju Gundulićeve 24. Polazište i temelj Muzeju u osnivanju čini Zbirka Odsjeka za povijest medicinskih znanosti s više od 2000 izložaka (info.hazu.hr/odsjek_za_povijest_medicinskih_znanosti/unitsMenu/unitsMenu/show/).

U Zagrebu još ne postoji Muzej medicine dostupan široj javnosti koji bi bio poznat kao turistička i znanstveno-povijesna atrakcija. Drugi europski gradovi odavno imaju takve muzeje.

London je specifičan po tome što su se razni muzeji, njih oko 25, ujedinili pod krovnom organizacijom Londonski muzeji zdravlja i medicine. Tu spada i Muzej Florence Nightingale

te Muzej laboratorija Alexandera Fleminga (www.medicalmuseums.org). Svi oni privlače velik broj posjetitelja i dio su Nacionalne kulturne baštine.

U Budimpešti je 1965.g. otvoren Semmelweisov muzej povijesti medicine. Njegova stalna postava prikazuje razvoj zapadne medicine od pretpovijesnog vremena do početka dvadesetog stoljeća. Donedavno, više od 2/3 posjetitelja bili su strani državljani, pa je u budimpeštanske škole uveden program posjećivanja muzeja (semmelweis.museum.hu/muzeum/gyujtemenyek/rend).

Pariz broji desetak muzeja vezanih uz medicinu. Najatraktivniji su Muzej Dupuytren, otvoren 1835.g., opremljen mikroskopskim preparatima ljudskih i životinjskih tkiva te Pasteurov muzej (www.upmc.fr/fr/culture/patrimoine/patrimoine_scientifique/musee_dupuytren).

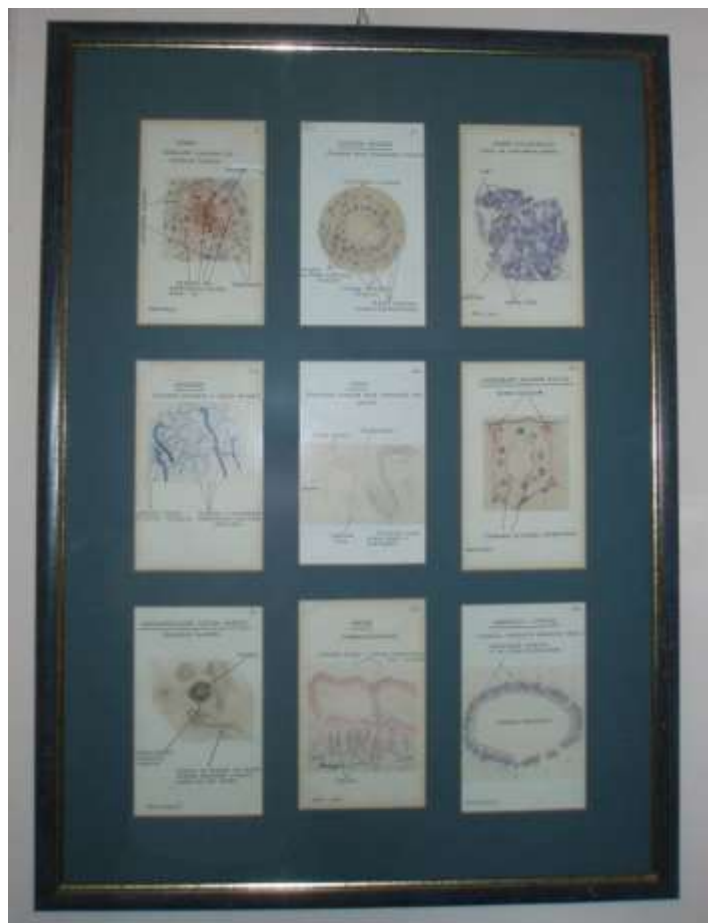**6. OPIS ZBIRKI ZAVODA ZA HISTOLOGIJU I
EMBRIOLOGIJU**

Prijavnicom za programe zaštite i očuvanja kulturnih dobara mr.sc. Maja Arčanin-Špehar, akademska slikarica u Zavodu za histologiju i embriologiju pokrenula je inicijativu „Od Zbirke do Muzeja“. U Prijavnici se predviđa popisivanje, obrada, dokumentiranje i sistematiziranje zbirke te stvaranje pripadajućih baza podataka. Krajnja svrha zaštite zbirke je osiguranje eksponata za budući Muzej medicine (GZZSKP 2010).

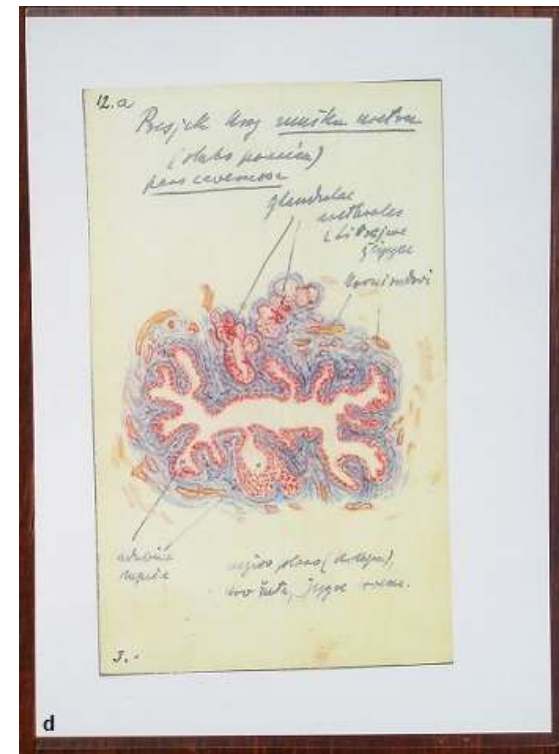
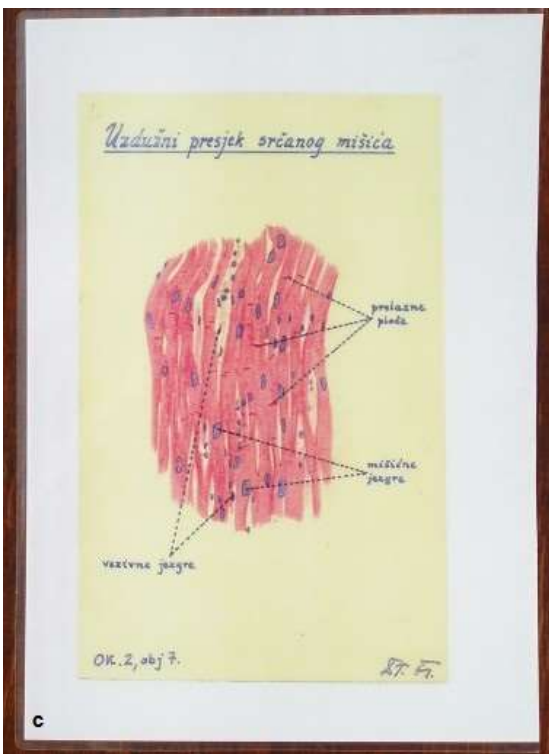
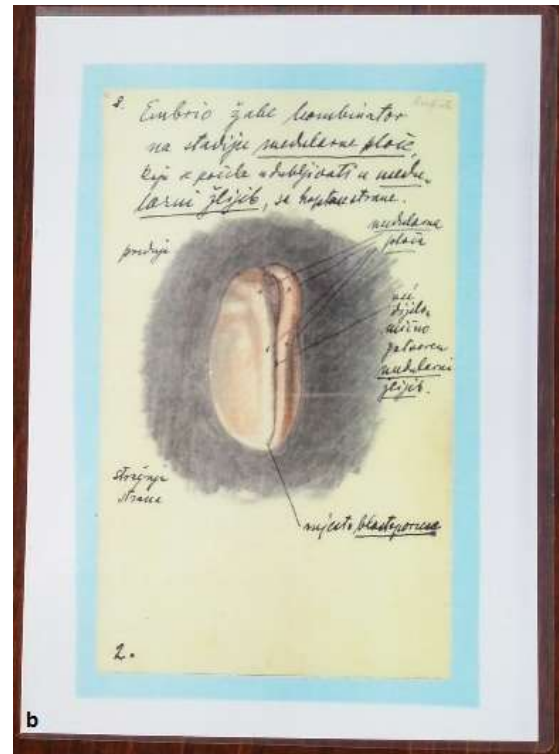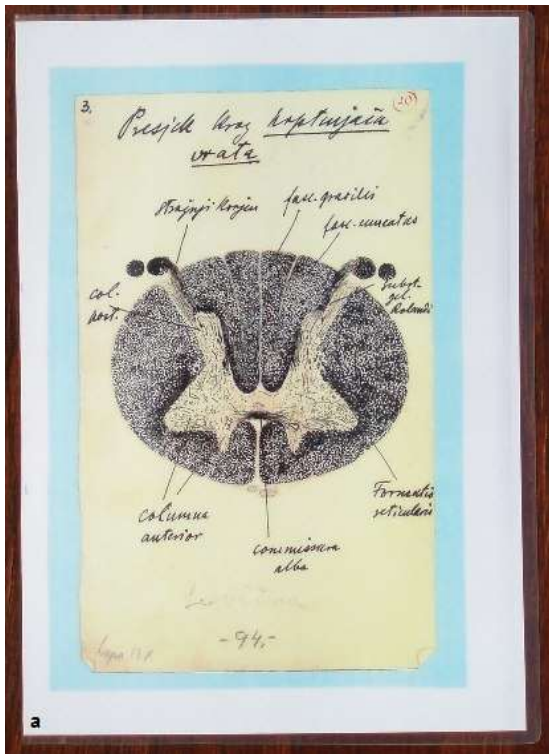
Gradski zavod za zaštitu spomenika kulture i prirode 2010.g. donio je Rješenje (GZZSKP 2010) kojim prepoznaje predložene zbirke Zavoda za histologiju i embriologiju (Arčanin-Špehar 2010) kao kulturno dobro na koje se u punom opsegu primjenjuje Zakon o zaštiti i očuvanju kulturnih dobara, te se upisuje u njihov Registar Republike Hrvatske (GZZSKP 2010). Rješenje uključuje niže navedene zbirke, od 6.1. do 6.8.

6.1. Zbirka Zarnik, crteži histoloških preparata

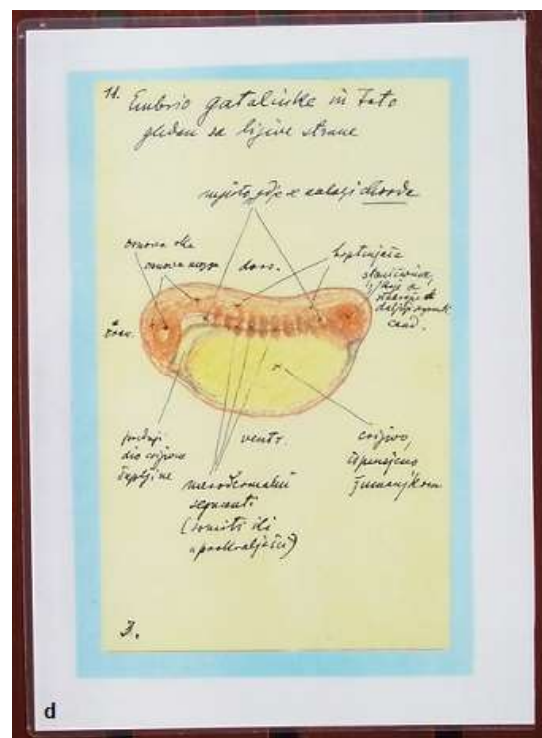
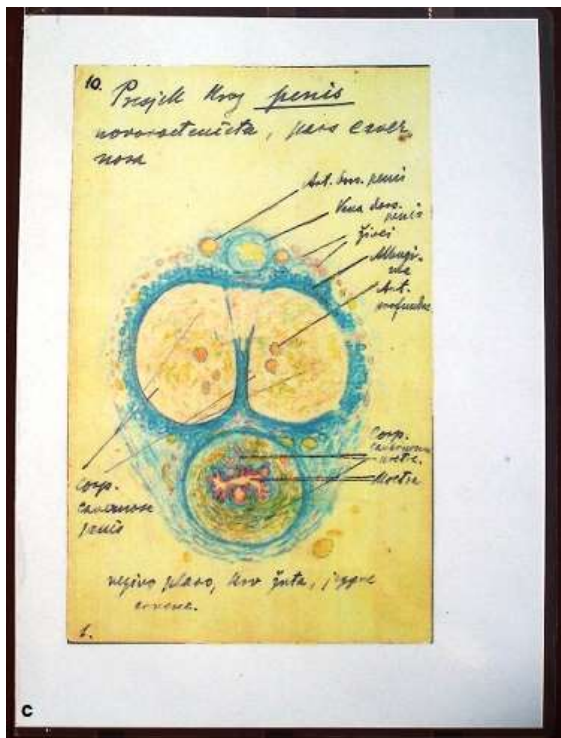

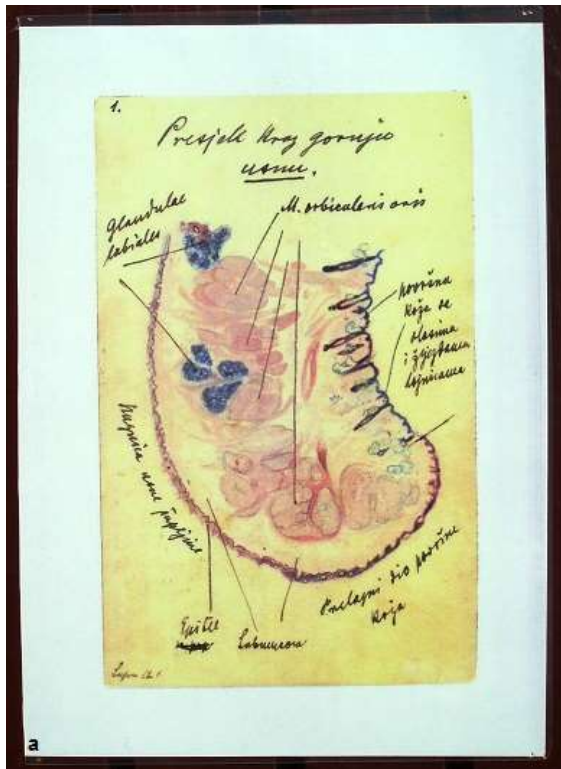
Zbirka Zarnik uključuje 132 crteža nastalih od 1920. do 1930.g. tehnikom olovke u boji i tuša na papiru. Utemeljila ju je akademska slikarica mr.sc. Maja Arčanin-Špehar 1994.g. Prof. Zarnik ih je crtao svojim studentima kako bi im približio nastavni program i obogatio nastavu. Upotrebljavao ih je kao uputu za preciznije mikroskopiranje pod svjetlosnim mikroskopom, tijekom analiziranja histoloških preparata. Najreprezentativniji crteži su uokvireni i izloženi u hodniku Zavoda za histologiju i embriologiju (Arčanin-Špehar 2010). Ova je zbirka opisana u više navrata kao vrhunski edukativni materijal (Arčanin-Špehar i Švajger 2008; Arčanin-Špehar 1998, 2010, 2011; GZZSKP 2010).



Slika 1. Crteži tkiva i organa iz zbirke Zarnik izloženi u hodniku Zavoda za histologiju i embriologiju



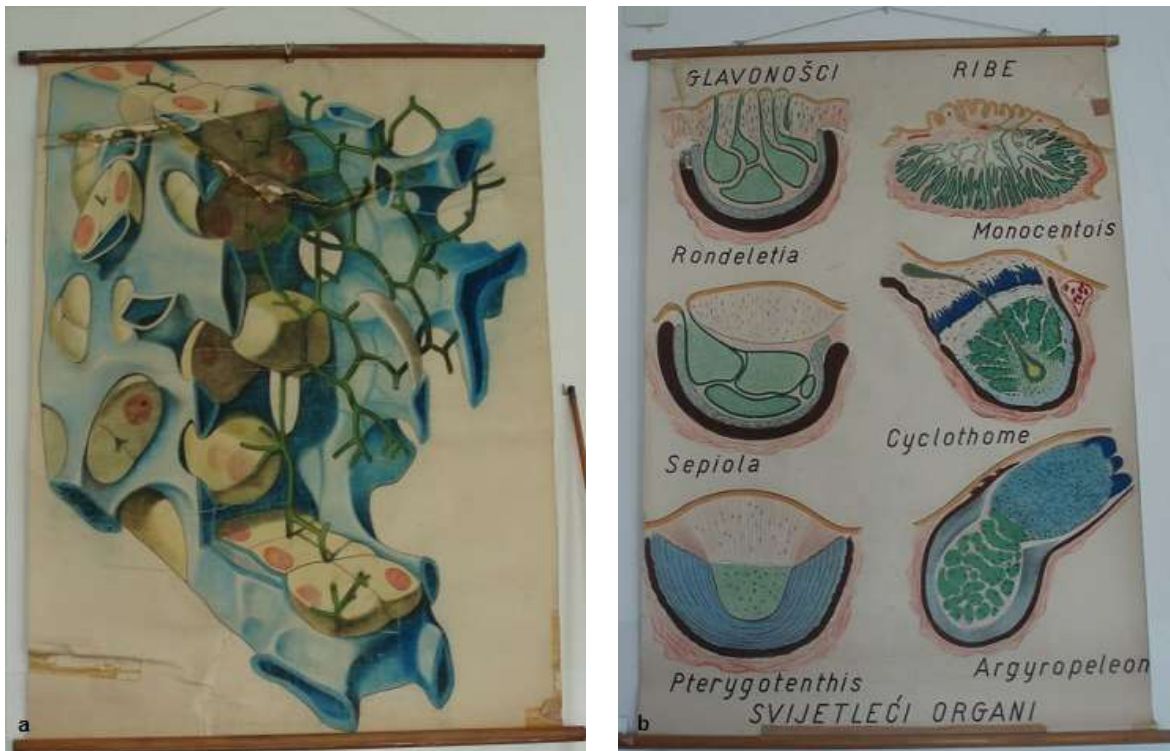Slika 2. Crteži tkiva i organa iz zbirke Zarnik: **a)** presjek kroz leđnu moždjinu; **b)** embrij žabe; **c)** uzdužni presjek srčanog mišića; **d)** presjek kroz mušku uretru



Slika 3. Crteži iz zbirke Zarnik: a) presjek kroz gornju usnu; b) ispadajuća vlas; c) presjek kroz penis novorođenčeta; d) embrij gatalinke

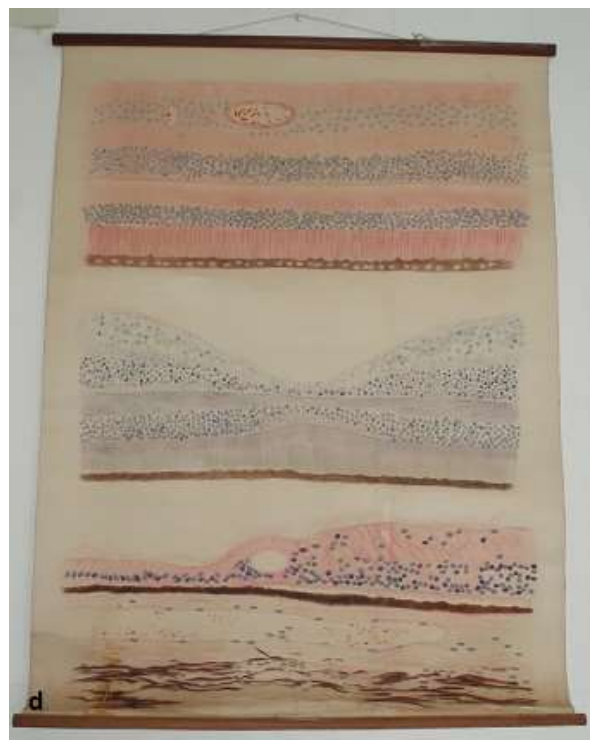
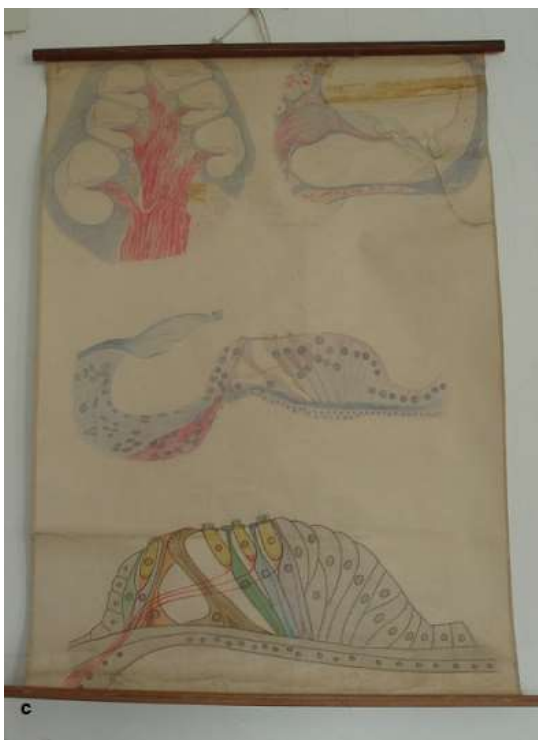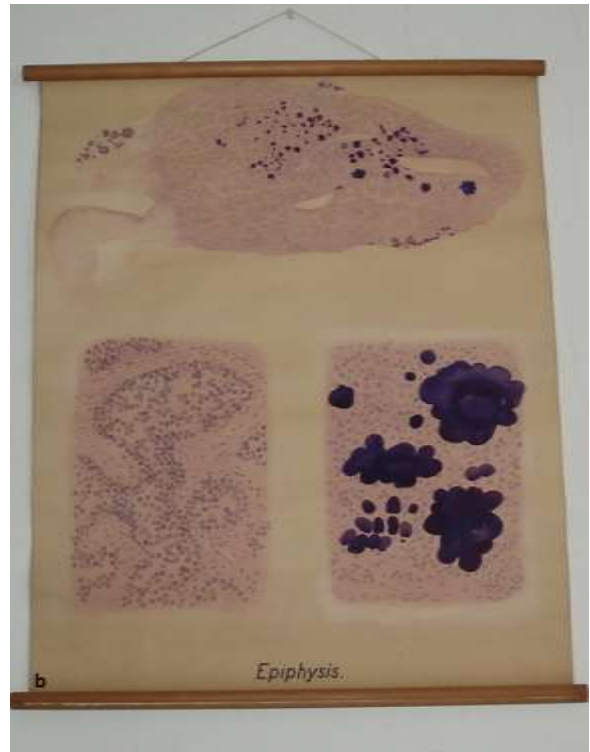
6.2. Zbirka velikih zidnih slika u nastavi

Ova zbirka obuhvaća 200 slika u tehnici pastela, tempere i tuša na papiru nastalih između 1944. i 1960.g. Veličine su 200 x 100 cm. Osim svog edukativnog značaja, ukazuju i na povijesnu povezanost medicine i likovnih umjetnika. Od svog osnutka, Medicinski fakultet je zasnivao stalne radne odnose s likovnim stručnjacima, koji su uvelike doprinijeli kvaliteti nastave, ponajviše zato što se u nastavi morfoloških znanosti naglasak stavlja na vizualni doživljaj i memoriranje. Neki od najpoznatijih akademskih slikara zaposlenih na Medicinskom fakultetu u Zagrebu bili su: I. Tabaković, A. Martinić, A. Krizmanić, O. Postružnik, A. Mejzdić, M. Lovrenčić, S. Didek, M. Bošnjak-Šojat, E. Bursać, R. Sablić, Š. Canki-Pažić, V. Sokolić, R. Donassy, E. Graf, G. Turković, V. Brešić, M. Arčanin-Špehar, E. Schubert, A. Šimunec-Jović, E. Hotko, V. Šojat, Z. Žilić, N. Uglješić. Velike zidne slike u nastavi su se koristile do 1990.g., a sada se čuvaju u posebno građenim ormarima Zavoda za histologiju i embriologiju (Arčanin-Špehar 2010).



Slika 4. Velike zidne slike u nastavi: **a)** trodimenzionalna mikroskopska građa jetre;

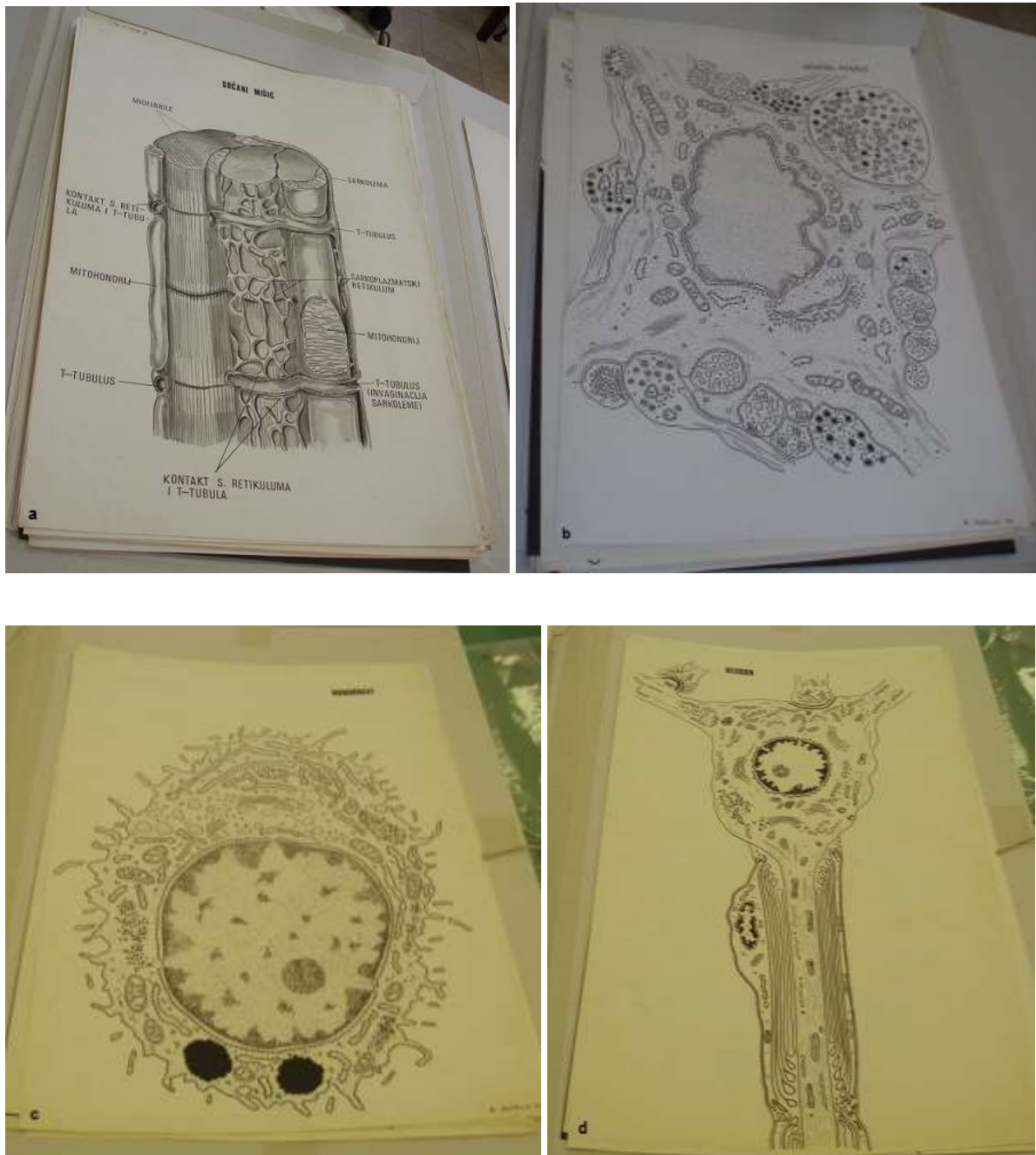
b) svijetleći organi glavonožaca i riba



Slika 5. Velike zidne slike u nastavi: **a)** okoštavanje; **b)** epifiza; **c)** Cortijev organ i pužnica; **d)** mrežnica

6.3. Zbirka crteža ultrastrukture stanice

Zbirku čini 120 crteža crtanih flomasterom i tušem na papiru velikog formata (100 x 70 cm). Nastali su između 1973. i 1985.g., a naslikala ih je akademska slikarica mr. sc. M. Arčanin-Špehar. U nastavi su korištene do 1990.g. (Arčanin-Špehar 2010).



Slika 6. Crteži ultrastrukture stanice: **a)** srčana mišićna stanica; **b)** pituicit; **c)** hondroцит; **d)** neuron

6.4. Zbirka opreme i nastavnih pomagala

Ova zbirka u svom sastavu broji 150 različitih predmeta, kupljenih od početka rada fakulteta 1918. do 1930.g. Uključuje školski mikroskop Leitz Wetllar s kutijom, dobiven nakon I. svjetskog rata kao dio poslijeratne obnove, pribor za crtanje mikroskopskih preparata sa ogledalom, cameru-lucidu montiranu na školski mikroskop, klizni mikrotom kupljen oko 1920.g., ljekarničku vagu i pripadajuću kutiju s utezima, kuhinjsku vagu, stalak za sušenje histoloških preparata sa staklenim zvonom, kutije sa histološkim preparatima, stalak sa epruvetama, čekić za lomljenje tvrdih predmeta, mikrotomski nož, preklopni nož, posude za priređivanje histoloških preparata, remen za brušenje noževa, uređaj za ispiranje tkiva nakon fiksacije, mapu za histološke preparate, zbirku ispitnih pitanja ispisanu na drvenim pločicama, špiritjeru te sitni pribor (pincete, epruvete, nožići) (Arčanin-Špehar i Švajger 2008).



Slika 7. Staklena vitrina u kojoj se čuva većina izložaka zbirke opreme i nastavnih pomagala



Slika 8. Leitzov mikroskop iz Zbirke opreme i nastavnih pomagala



Slika 9. Klizni mikrotom kupljen oko 1920.g. iz Zbirke opreme i nastavnih pomagala

6.4.1. Zbirka mikroskopa

Gradski zavod za zaštitu spomenika kulture i prirode ovu zbirku smatra sastavnim dijelom Zbirke opreme i nastavnih pomagala no, zbog jedinstvenog sadržaja, vrijedno ju je istaknuti kao posebnu. Čine ju 30 Leitz Wetllar školskih mikroskopa koji još uvijek mogu poslužiti za mikroskopiranje. Solidno su izrađeni, s izvrsnom optikom i čvrstom mehaničkom konstrukcijom te su postigli dugi vijek trajanja usprkos golemoj opterećenosti. Imaju 2 okulara i 3 objektivna. Da bi se postigla željena povećanja, unutrašnju cijev tubusa treba izvući iz vanjske do određene oznake. Kao što je nekada bilo uobičajeno, mehanički dijelovi mikroskopa su izrađeni od mjedi. Zato su dobili nadimak „zlatni mikroskopi“ (Arčanin-Špehar i Švajger 2008).

U zbirku spada i rijedak primjerak polarizacijskog mikroskopa iz prve polovice 20. st. Polarizacijski mikroskop omogućava prepoznavanje tvorba građenih od vrlo pravilno poredanih molekula (Junqueira i Carneiro 2005). Češće se koristi u geologiji i kemiji, a u histologiji ima svoje mjesto u proučavanju tkiva i organa bogatih kolagenom. Proizvođač je Leitz Wetllar, a mikroskop, nažalost, nije na popisu nastavnih pomagala i opreme koji su zaštićeni kao kulturno dobro.



Slika 10. Polarizacijski mikroskop Leitz Wetllar iz Zbirke mikroskopa

6.5. Zbirka arhivskih spisa, diploma, nastavnih i znanstvenih udžbenika, časopisa i knjiga

Zbirka sadrži oko 2000 predmeta, a skupljani su od osnutka Medicinskog fakulteta u Zagrebu, do 1945.g. (naravno, i dalje, ali taj dio zbirke nije zaštićen). Nalaze se u biblioteci Zavoda za histologiju i embriologiju (GZZSKP 2010).

Najveći doprinos u nastanku ove zbirke dao je prof.dr. Vjekoslav Duančić, prvi predstojnik Zavoda za histologiju i embriologiju kao samostalne jedinice.



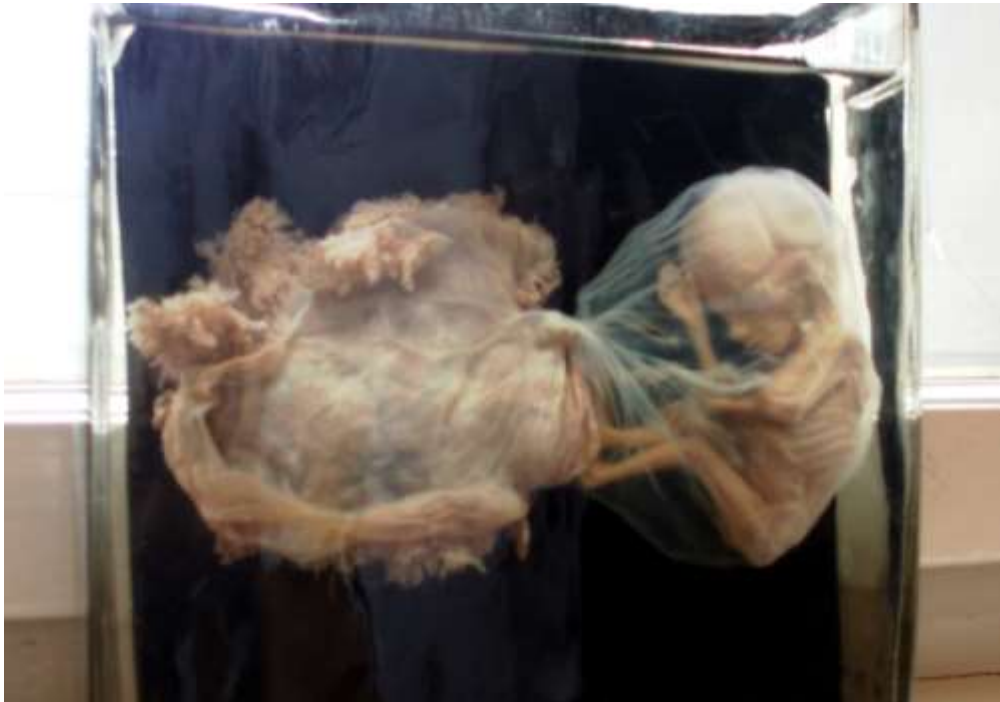Slika 11. Biblioteka Zavoda za histologiju i embriologiju: **a)** i **b)**

6.6. Zbirka ljudskih embrija i fetusa (makroskopski preparati)

Zbirka sadrži 83 ljudska zametka i fetusa u 10%-tnoj vodenoj otopini formaldehida. Zameci se čuvaju u specijalnoj vitrini postavljenoj u hodniku Zavoda za histologiju i embriologiju. Utemeljena je 1943.g., zahvaljujući prof. dr. Vjekoslavu Duančiću (Arčanin-Špehar i Švajger 2008). Nastanku ove zbirke puno je doprinijela Klinika za ženske bolesti i porode Medicinskog fakulteta u Zagrebu. Zbirku su kasnije nadopunjavali prof. dr. sc. Bosiljka Durst-Živković, prof. dr. sc. Jasminka Posinovec i prof. dr. sc. Anton Švajger (GZZSKP 2010). U zbirci se ističu fetusi blizanaca (bigemini, trigemini, monokoriati, bikoriati, srasli blizanci), embrionalne ovojnice i placentе te primjeri prirođenih anomalija razvoja (anencefalija, spina bifida, rachichiza, gastroschiza, papirnati fetus).



Slika 12. Vitrina s makroskopskim preparatima ljudskih embrija i fetusa



Slika 13. Ljudski fetus u amnionu s placentom dug 15 mm iz Zbirke ljudskih embrija i fetusa



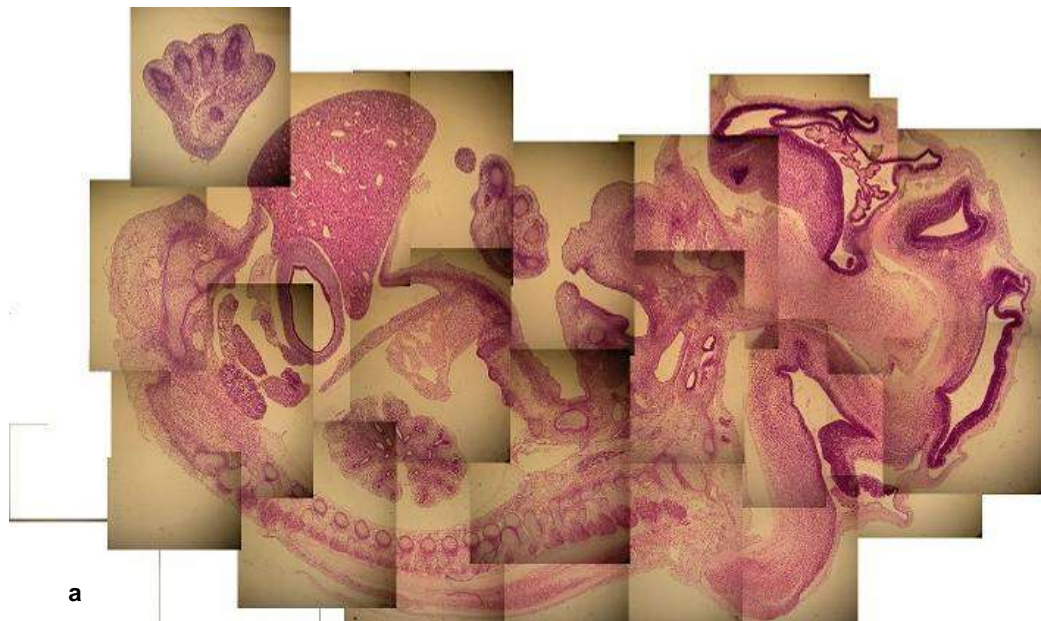Slika 14. Ljudski fetus star 6 mjeseci dug 30 cm iz Zbirke ljudskih embrija i fetusa

6.7. Zbirka histoloških preparata serijski izrezanih ljudskih embrija i fetusa u celoidinskoj tehnici

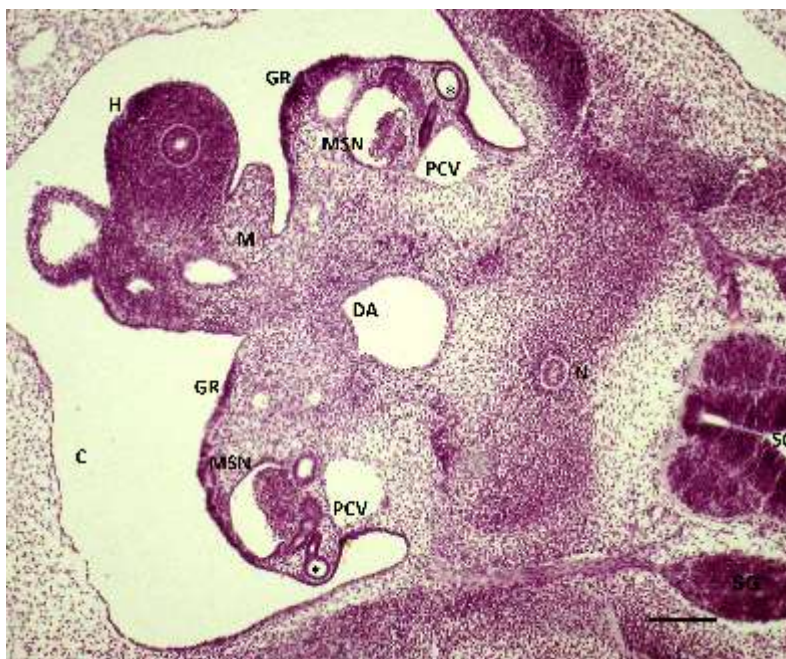Ova zbirka sadrži serijske rezove ljudskih zametaka starih od 5 do 10 tjedana u celoidinskoj tehnici. Čuvaju se u ručno izrađenim drvenim kutijama koje su napravili stolari Medicinskog fakulteta u Zagrebu. Zbirku je sakupljao prof. dr. Vjekoslav Duančić od 1943. do 1956.g. te im odredio starost i usporedio s Carnegie stadijima razvoja. Carnegie klasifikacijski sustav predložili su O'Rahilly i Müller, a temelji se na Carnegie zbirci ljudskih zametaka iz Washingtona (Jurić-Lekić i sur. 2008). Ova zbirka je korištena u mnogim istraživanjima (Švajger A 1959; Kostović-Knežević LJ i Grbeša Đ 1994, 1995, 1996; Ivančić K 2002; Grbeša Đ i sur. 2005; Jurić-Lekić i sur. 2008; Kancijan V 2008; Škrlec I 2008; Lokošek V 2010). Nastavlja se koristiti kao bogat izvor podataka o ljudskom intrauterinom razvoju. Osobito su atraktivne originalne fotografije razvoja spolnog sustava koje su poslužile u izradi medicinskog atlasa (Jurć-Lekić i sur. 2013).



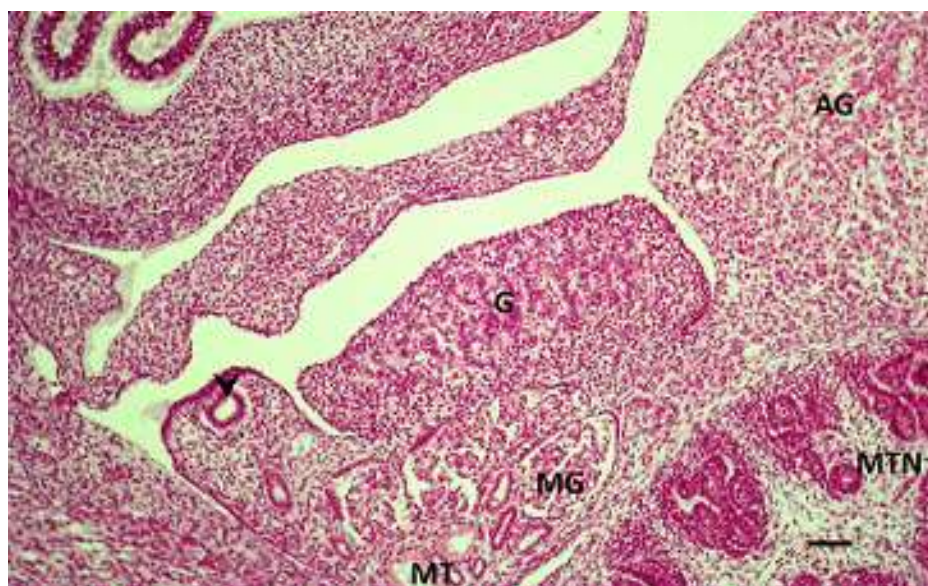
Slika 15. Rukom izrađene drvene kutije u kojima se čuvaju histološki preparati serijski izrezanih ljudskih embrija i fetusa u celoidinskoj tehnici



Slika 16. Ljudski fetus star 7 tjedana iz Zbirke histoloških preparata serijski izrezanih ljudskih embrija i fetusa u celoidinskoj tehnici, uzdužni presjek, kolaž digitalnih fotografija: **a)** bojanje HE; **b)** trikromno bojanje po Massonu



Slika 17. Poprječni presjek ljudskog embrija iz Zbirke histoloških preparata star 5 tjedana. C- celomski epitel, GR-gonadalni greben, MSN-mezonefros, zvijezdica-Wolffov kanal, H- stražnje crijevo, M-mezenterij, PCV-posteriorna kardinalna vena, DA-dorzalna aorta, N-notokord, SC-leđna moždina, HE x40. Prema Jurić-Lekić i sur. (2013), str. 38



Slika 18. Uzdužni presjek ljudskog embrija iz Zbrike histoloških preparata star 8 tjedana. G-gonada, AG-nadbubrežna žlijezda, MTN- metanefros, MT-mezonefritički tubuli, MG-glomeruli, zvijezdica-Müllerov kanalić, HE x40. Prema Jurić-Lekić i sur. (2013), str. 48

6.8. Zbirka dijapozitiva

Zbirka broji ukupno 3765 dijapozitiva, kako iz histologije, tako i iz embriologije, koji su služili kao važno pomagalo pri izvođenju nastave. Ostali dijapozitivi su razvrstani po tematskim jedinicama predavanja i seminara. Izrađeni su od 1943. do 1973.g. (Arčanin-Špehar 2010).



Slika 19. Dio zbirke dijapozitiva

6.9. Zbirka demonstracijskih histoloških preparata

Demonstracijski preparati su najreprezentativniji preparati ljudskih tkiva i organa izrađenih u celoidinskoj tehnici u Zavodu za histologiju i embriologiju. Iznimka je preparat uha koji je životinjskog porijekla. Preparati se od 1943.g. do danas izrađuju za potrebe vježbi iz histologije i embriologije. Medicinski fakultet u Zagrebu jedan je od rijetkih fakulteta u svijetu na kojem studenti gledaju preparat ljudskog oka na vježbama iz mikroskopiranja. Ova zbirka, tzv. Riznica Zavoda za histologiju i embriologiju, prva je u nizu zbirki koje nisu ušle u program o zaštiti i očuvanju kulturnih dobara. Najkvalitetnije fotografije demonstracijskih preparata organizirane po tematskim jedinicama i organskim sustavima i uputama te kratkim opisima preparata pod različitim povećanjem danas čine važno nastavno pomagalo. (Bradamante i Švajger 2002; Bradamante 2013).



Slika 20. Demonstracijski histološki preparati

6.10. Zbirka filmova

Ova zbirka uključuje 16 mm filmove za kinematografski projektor i videokazete o građi tkiva i organa te embrionalnom razvoju čovjeka (Arčanin-Špehar i Švajger 2008).



Slika 21. Filmovi Zavoda za histologiju i embriologiju

6.11. Zbirka trodimenzionalnih modela zametaka i pojedinih organa

Zbirka sadrži voštane modele izrađene u Beču u prvoj polovici 20.st. koji prikazuju embrionalni razvoj srca, pluća i drugih organa (Arčanin-Špehar i Švajger 2008).



Slika 22. Trodimenzionalni voštani modeli zametaka i pojedinih organa: **a)** i **b)**

7. RESTAURATORSKI ZAHVATI

Nedugo nakon prepoznavanja zbirke Zavoda za histologiju i embriologiju kao kulturne baštine od strane Gradskog zavoda za zaštitu spomenika kulture i prirode, Hrvatski restauratorski zavod dao je preporuku o potrebnim restauratorskim zahvatima (HRZ 2011), a one najhitnije je i izveo (HRZ 2012), pod pokroviteljstvom Ministarstva kulture (Arčanin-Špehar 2011).


7.1. Zbirka Zarnik, crteži histoloških preparata

Prema procjeni restauratora crteži ove zbirke su spremljeni u neadekvatnoj opremi, u kiselom okruženju, što uzrokuje žutilo. Vide se tragovi ljepila na crtežima, preneseni sa samoljepljivih traka kojima su pričvršćeni. Neki su izloženi na direktnom Sunčevom svjetlu i zato blijede. To sve vodi do trajne degradacije papira. Neizloženi crteži pohranjeni su u poliesterskim uložnicama što onemogućava prolaz zraka, no time i zadržavanje vlage i površinskih nečistoća – dobar medij za mikroorganizme koji oštećuju papir (HRZ 2011). Potrebno ih je izramiti.

Naručene su foto album kutije od bezkiselinskog kartona s mehanizmom za učvršćivanje uložnica, te albumske stranice od pH neutralnog poliestera, tzv. melinexa. Zbog nedostatnih sredstava restauratori su konzervirali samo jedan dio zbirke (HRZ 2012).

7.2. Zbirka velikih zidnih slika

Po preporuci stručnjaka restauratorski radovi trebali bi obuhvaćali suho čišćenje obje strane slika, djelomično mokro čišćenje, sanaciju oštećenja pregiba i poderotina, izradu nedostajućih dijelova, neutralizaciju papira, retuš, izravnavanje te pojedinačnu pohranu u pH neutralne kutije primjerenih dimenzija, bez savijanja i vlage (HRZ 2011).



Slika 23. Zatečeno stanje Zbirke velikih zidnih slika: **a)** posebno dizajniran ormar neprimjeren za dužu pohranu zidnih slika; **b)** vidljivo neadekvatno sanirano oštećenje velike zidne slike

7.3. Zbirka crteža ultrastrukture stanice

Ova zbirka je najbolje sačuvana. Bila je neophodna je njezina hitna pohrana u pH neutralne mape, da se spriječi daljnje oštećenje prilikom manipulacije. Crteži su bili smješteni u ladice neadekvatnih dimenzija iz kojih su se teško izvlačili te u najlonskoj opremi koja je stvarala kiseli medij. U daljnjem tijeku, crteže treba očistiti, konsolidirati oštećenja, izravnati i retuširati (HRZ 2011).

Sada se zbirka čuva u primjerenom pH neutralnoj okolini, u prilagođenim mapama koje omogućavaju nesmetano pregledavanje i prelistavanje (HRZ 2012).



Slika 24. Crtež ultrastrukture stanice u primjerenom pH neutralnoj okolini

8. ZAKLJUČCI

Zbirke Zavoda za histologiju i embriologiju imaju veliku povijesnu, znanstvenu i umjetničku vrijednost.

Upisom zbirke u Registar kulturnih dobara Republike Hrvatske napravljen je velik korak u njihovom čuvanju i pružanju na uvid javnosti.

Potrebno je nastaviti s restauratorskim i konzervatorskim radovima koji su dijelom započeti te proširiti popis koji je uvršten u Registar za nekoliko vrijednih predmeta.

Zagreb je jedan od rijetkih europskih gradova koji nema svoj Muzej medicine. Zato je potrebna daljnja suradnja Medicinskog fakulteta u Zagrebu i Hrvatske akademije znanosti i umjetnosti kako bi se stvorio Muzej medicine, sveobuhvatan i konkurentan onima koji postoje u drugim europskim gradovima.

9. ZAHVALE

Zahvaljujem svojoj mentorici prof. dr. sc. Gordani Jurić-Lekić na savjetima, nesebičnoj pomoći i razumijevanju, kako sada, tako i tijekom višegodišnjeg mentorstva i vođenja kroz svijet akademskog rada.

Zahvaljujem akademskoj slikarici Maji Arčanin-Špehar na uloženom velikom trudu i interesu za zbirke Zavoda za histologiju i embriologiju, zalaganje za njihovo očuvanje te stvaranju opširne dokumentacije zbirki.

Zahvaljujem prof. dr. sc. Floriani Bulić-Jakuš na mnogim korisnim savjetima i pruženim prilikama, doc. dr. sc. Dinku Mitrečiću na savjetima i pomoći tijekom izrade ovog diplomskog rada, prof. dr. sc. Đurđici Grbeši na usmjerenju pri snalaženju kroz zbirke i prof. dr. sc. Srećku Gajoviću, što je omogućio izradu diplomskog rada.

Hvala mojoj dragoj obitelji na strpljenju, podršci i bezuvjetnoj ljubavi.

10. LITERATURA

1. Arčanin Špehar M (1998) Medicina u crtežu. Zbirka Zarnik – crteži histoloških preparata, ur. Lapaine M, Crtež u znanosti, Zagreb, Geodetski fakultet Sveučilišta u Zagrebu
2. Arčanin-Špehar M, Švajger A (2008) Zaštita kulturne baštine „Od Zbirke do Muzeja“, neobjavljena PowerPoint prezentacija
3. Arčanin-Špehar M (2010) Predmet: Od Zbirke do Muzeja, upućen Gradskom zavodu za zaštitu spomenika kulture i prirode, klasa: UP/I-612-08/10-003/21 AT
4. Arčanin-Špehar M (2011) Izvješće dekanu o odobrenju sredstava za Program zaštite i očuvanja kulturnih dobara za 2011. godinu od strane Ministarstva kulture
5. Bradamante Ž (2013) Katedra za histologiju s embriologijom, ur. Vodanović M, 50 godina samostalnosti Stomatološkog fakulteta Sveučilišta u Zagrebu. 65 godina studija stomatologije, monografija, Zagreb, Stomatološki fakultet Sveučilišta u Zagrebu
6. Bradamante Ž, Švajger A (2002) Vježbe iz histologije. Slike histoloških preparata I. i II. dio, Zagreb, Kaligraf
7. Gradski zavod za zaštitu spomenika kulture i prirode (2010) Dokument o podržavanju Prijavnice za programe zaštite i očuvanja kulturnih dobara za 2011. godinu, klasa 612-08/10-01/524 SCR, ur. br.: 251-18-04-10-2
8. Gradski zavod za zaštitu spomenika kulture i prirode (2010) Rješenje o stavljanju Zbirki Zavoda za histologiju i embriologiju pod preventivnu zaštitu, klasa UP/I-612-08/2010-003/21 AT
9. Grbeša Đ, Pezerović-Panijan R, Čavčić A, Ivančić K, Goršić I, Kos M (2005) Angiogenesis in human fetal ovary. 7th Multinational Congress on Microscopy, Portorož, Slovenia, 26.-30.06.2005. Conference Papers, p.485-486
10. Himelreich M, Jurić-Lekić G, Bulić-Jakuš F, Katušić A (2011) Transition of the epiglottal epithelium during human development. Ljudevit Jurak International Symposium on Comparative Pathology, Zagreb, Croatia, 03-04.06.2011. Conference Papers, p.15.
11. Hrvatski restauratorski zavod (2011) Prijedlog konzervatorsko-restauratorskih radova s troškovnikom, ur. br.: 2452-04-751/1-11-SJ-11
12. Hrvatski restauratorski zavod (2012) Izvješće o preventivnim konzervatorskim radovima provedenim na crtežima Zbirke Zarnik i Zbirke crteža ultrastrukture stanice Zavoda za histologiju i embriologiju Medicinskog fakulteta u Zagrebu

13. http://info.hazu.hr/odsjek_za_povijest_medicinskih_znanosti/unitsMenu/unitsMenu/show
Pristup: 29.05.2014.
14. <http://semmelweis.museum.hu/muzeum/gyujtemenyek/rend/index.html> Pristup:
29.05.2014.
15. <http://www.medicalmuseums.org/> Pristup: 29.05.2014.
16. http://www.upmc.fr/fr/culture/patrimoine/patrimoine_scientifique/musee_dupuytren.html
Pristup: 29.05.2014.
17. Ivančić K (2002) Vaskularizacija humanog fetalnog jajnika tijekom razvoja, diplomski rad, Zagreb, Prirodoslovno-matematički fakultet
18. Junqueira L i Carneiro J (2005) Histologija i histološke metode, ur. hr. izdanja Bradamante Ž i Kostović-Knežević Lj, Osnove histologije, Zagreb, Školska knjiga
19. Jurić-Lekić G, Himelreich M, Lekić M, Grbeša Đ, Bulić-Jakuš F (2013) Early Development of the Human Testis, ur. Ježek D, Atlas on the human testis. Normal morphology and pathology, London, Springer-Verlag
20. Jurić-Lekić G, Radujković V, Kancijan V, Bulić-Jakuš F, Lokošek V, Katušić A, Vlahović M, Šerman Lj (2008) Human epiglottal epithelia development. ARCA 2008, Zagreb, 16.-21.09.2008. Katalog, sažetak 138-139
21. Jurić-Lekić G, Radujković V, Kancijan V, Bulić-Jakuš F, Lokošek V, Katušić A, Vlahović M, Šerman Lj (2008) Differentiation of epiglottal epithelia during prenatal and postnatal human development. Coll Antropol 4:1115-1120
22. Kancijan V (2008) Razvoj epiglotisa u čovjeka, diplomski rad, Zagreb, Prirodoslovno-matematički fakultet
23. Kostović-Knežević Lj i Grbeša (1994) The development and the structure of the ovary, ur. Kurjak A, Ultrasound and the Ovary (Progress in Obstetric and Gynecological Sonography Series), New York – London, The Parthenon Publishing Group
24. Kostović-Knežević Lj i Grbeša Đ (1995) The development and the structure of the uterus, ur. Osmers R i Kurjak A, Ultrasound and the Uterus (Progress in Obstetric and Gynecological Sonography Series), New York – London, The Parthenon Publishing Group
25. Kostović-Knežević LJ i Grbeša Đ (1996) The development and structure of the Fallopian tube, ur. Timor-Tritsch I i Kurjak A, Ultrasound and the Fallopian Tube (Progress in Obstetric

and Gynecological Sonography Series), New York - London, The Parthenon Publishing Group

26. Lokošek V (2010) Prenatal and Postnatal Human Epiglottal Epithelia Development. Croatian Student Summit 6. Zagreb, 24.-27.04.2010. Programme

27. Senjković R (1999) Crtež u znanosti. Etnol trib 29:269-273

28. Škrlec I (2008) Uloga ždrijelnih vreća u embrionalnom razvoju čovjeka, diplomski rad, Zagreb, Prirodoslovno-matematički fakultet

29. Švajger A (1995) Iz prošlosti medicinskog fakulteta Sveučilišta u Zagrebu – Morfološko-biološki institut, ur. Audy-Kolarić Lj, Zagrebačka medicina tijekom stoljeća, Zagreb, Matica hrvatska

30. Švajger A (1959) Proliferacija epitela i obliteracija lumena probavne cijevi u toku embrionalnog razvitka čovjeka. Rad Med Fak Zagrebu 7:185-201

11. ŽIVOTOPIS

Marta Himmelreich rođena je 30. siječnja 1989. u Zagrebu. Nakon završene XV. gimnazije, upisala je Medicinski fakultet Sveučilišta u Zagrebu. Tečno govori mađarski i engleski jezik.

Koautorica je poglavlju u atlasu, radu objavljenom u indeksiranom časopisu te nekoliko radova prezentiranim na stručnim skupovima, za koje je dobila i više nagrada (2010., 2011., 2012.).