

Kirurško liječenje kriptorhizma u Kliničkom bolničkom centru Zagreb

Koporčić, Mario

Master's thesis / Diplomski rad

2022

Degree Grantor / Ustanova koja je dodijelila akademski / stručni stupanj: **University of Zagreb, School of Medicine / Sveučilište u Zagrebu, Medicinski fakultet**

Permanent link / Trajna poveznica: <https://um.nsk.hr/um:nbn:hr:105:456235>

Rights / Prava: [In copyright](#) / [Zaštićeno autorskim pravom.](#)

Download date / Datum preuzimanja: **2024-10-04**



Repository / Repozitorij:

[Dr Med - University of Zagreb School of Medicine Digital Repository](#)



**SVEUČILIŠTE U ZAGREBU
MEDICINSKI FAKULTET**

Mario Koporčić

**Kirurško liječenje kriptorhizma u Kliničkom
bolničkom centru Zagreb**

DIPLOMSKI RAD



Zagreb, 2022.

Ovaj diplomski rad izrađen je u Zavodu za dječju kirurgiju Kliničkog bolničkog centra Zagreb pod vodstvom prof. dr. sc. Anka Antabaka i predan je na ocjenu u akademskoj godini 2021./2022.

POPIS I OBJAŠNJENJE KRATICA

lat. – na latinskom jeziku

SRY – regija koja određuje spol na Y kromosomu (engl. *sex-determining region on Y*)

engl. – na engleskom jeziku

grč. – na grčkom jeziku

a. – arterija

v. – vena

mL – mililitar

ABP – bjelančevina koja veže androgen (engl. *androgen-binding protein*)

PMDS – sindrom perzistentnog Müllerovog kanala (engl. *persistent Müllerian duct syndrome*)

TDS – sindrom testikularne disgeneze (engl. *testicular dysgenesis syndrome*)

UZV – ultrazvuk

CT – kompjutorizirana tomografija (engl. *computed tomography*)

MR – magnetska rezonancija

hCG – humani korionski gonadotropin (eng. *human chorionic gonadotropin*)

GnRH – gonadotropin-oslobađajući hormon (engl. *gonadotropin-releasing hormone*)

n. – živac (lat. *nervus*)

npr. – na primjer

EAU – Europsko urološko udruženje (eng. *European Association of Urology*)

ESPU – Europsko društvo za dječju urologiju (eng. *European Society for Paediatric Urology*)

KBC – Klinički bolnički centar

mj. – mjesec

SADRŽAJ

SAŽETAK

SUMMARY

1. UVOD.....	1
1.1. Testis.....	1
1.1.1. Razvoj i spuštanje testisa.....	1
1.1.2. Anatomija testisa i ingvinalnog kanala.....	2
1.1.3. Histološka građa testisa.....	3
1.2. Definicija kriptorhizma.....	4
1.3. Epidemiologija kriptorhizma.....	5
1.4. Etiologija kriptorhizma.....	5
1.5. Posljedice kriptorhizma.....	7
1.6. Pristup djetetu s kriptorhizmom.....	9
1.7. Liječenje kriptorhizma.....	10
1.7.1. Konzervativno liječenje.....	10
1.7.2. Kirurško liječenje.....	11
1.8. Praćenje pacijenata.....	12
2. HIPOTEZA.....	13
3. CILJEVI RADA.....	13
4. ISPITANICI I METODE.....	13
5. REZULTATI.....	15
6. RASPRAVA.....	20
7. ZAKLJUČAK.....	23
ZAHVALE.....	24
LITERATURA.....	25
ŽIVOTOPIS.....	31

SAŽETAK

Kirurško liječenje kriptorhizma u Kliničkom bolničkom centru Zagreb

Mario Koporčić

Kriptorhizam (nespušteni testis) je odsutnost jednog ili obaju testisa u normalnom skrotalnom položaju, a nastaje kao posljedica zaostajanja testisa na njegovom normalnom putu spuštanja. Ovisno o lokaciji zaostalog testisa, on može biti smješten intraabdominalno, ingvinalno ili u visokom skrotalnom položaju. Kriptorhizam može biti kongenitalni, kada su testisi nespušteni već pri rođenju, ili stečeni, kada su testisi pri rođenju bili spušteni, ali su se tijekom života podigli iz normalnog položaja. Kongenitalni kriptorhizam jedna je od najčešćih kongenitalnih anomalija koja zahvaća više od 4% zdrave terminske novorođenčadi. Incidencija značajno raste kod nedonoščadi i tada iznosi do 45%. Etiologija nije u potpunosti razjašnjena, ali istraživanja pokazuju da se radi o djelovanju raznih okolišnih i genetskih čimbenika. Većinom se pojavljuje izolirano, a u 15-20% slučajeva prisutan je u sklopu nekog od brojnih sindroma. Kriptorhični testisi, ako dugo ostanu u abnormalnom položaju, prolaze kroz određene histološke promjene. One dovode do smanjene plodnosti i povećanog rizika za razvoj malignih tumora testisa. Zbog toga smjernice preporučuju kirurško liječenje koje bi trebalo završiti do navršениh 12, najkasnije 18 mjeseci života. Cilj ovog rada bio je utvrditi prate li se te smjernice na Zavodu za dječju kirurgiju Kliničkog bolničkog centra Zagreb. Proučavali smo razdoblje od početka 2011. do kraja 2020. godine i prikupili podatke svih pacijenata koji su u tom razdoblju operirani zbog kriptorhizma. U istraživanje je uključeno 597 pacijenata koji su u vrijeme obavljanja orhidopeksije imali između 0 i 18 godina. Analizom podataka, utvrđeno je da je prosječna dob pri obavljanju orhidopeksije 57,8 mjeseci. Postoje brojni razlozi koji mogu biti uzrok ovako kasnom liječenju i potrebna su dodatna istraživanja kako bi se oni otkrili i riješili. Osim toga, od velike je važnosti i edukacija roditelja, zdravstvenih djelatnika i pacijenata o rizicima koje ovo stanje nosi.

Ključne riječi: kriptorhizam, neplodnost, orhidopeksija, tumori testisa

SUMMARY

Surgical treatment of cryptorchidism at University Hospital Center Zagreb

Mario Koporčić

Cryptorchidism (undescended testis) is absence of one or both testicles in the normal scrotal position, and it occurs as a result of the testicle falling behind on its normal path of descent. Depending on the testicle location, it can be located intra-abdominally, inguinally or in a high scrotal position. Cryptorchidism can be congenital, when the testicles are undescended at birth, or acquired, when the testicles were descended at birth, but rose from the normal position during life. Congenital cryptorchidism is one of the most common congenital anomalies affecting more than 4% of healthy term newborns. The incidence increases significantly in prematurity and is up to 45%. The etiology has not been fully elucidated, but research shows that various environmental and genetic factors are involved. Cryptorchidism mostly occurs as isolated condition, but in 15-20% of cases it is the part of one of the many syndromes. Cryptorchid testicles, if remain in an abnormal position for a long time, undergo certain histological changes. They lead to reduced fertility and an increased risk for the malignant testicular tumors development. For this reason, guidelines recommend surgical treatment, which should be completed by the age of 12, at latest 18 months. The aim of this paper was to determine whether these guidelines are followed at the Department of Paediatric Surgery of the University Hospital Center Zagreb. We observed the period from the beginning of 2011 to the end of 2020 and collected data on all patients who were operated on for cryptorchidism during that period. 597 patients, aged 0 – 18 years at the time of orchidopexy, were included in the study. Analyzing the data, the average age of 57,8 months at the time of orchidopexy was determined. There are numerous reasons that can be the cause of such late treatment, and additional research is needed to discover and resolve them. In addition, the education of parents, healthcare professionals and patients about the risks of this condition is of great importance.

Key words: cryptorchidism, infertility, orchiopexy, testicular neoplasms

1. UVOD

1.1. Testis

1.1.1. Razvoj i spuštanje testisa

Prvu osnovu spolnih žlijezda predstavljaju spolni nabori (lat. *plicae genitales*) koji nastaju umnažanjem epitela celoma i zgušnjavanjem mezenhima ispod njega. Spolne prastanice, koje se u stijenci žumanjčane vreće pojavljuju u četvrtom tjednu embrionalnog razvoja, putuju prema spolnim naborima gdje dopijevaju početkom petog tjedna, a u njihov se epitel smještaju u šestom tjednu. Neposredno prije i tijekom dolaska spolnih prastanica, celomski epitel spolnog nabora proliferira i urasta u mezenhim u obliku brojnih, nepravilnih spolnih tračaka povezanih s epitelom na površini. Spolne žlijezde, do tada indiferentne, počinju dobivati karakteristične morfološke značajke tek u sedmom tjednu razvoja. Za diferencijaciju spola ključan je *SRY* gen koji se nalazi na kratkom kraku kromosoma Y. Pod utjecajem tog gena, primitivni spolni tračci i dalje proliferiraju i prodiru duboko u mezenhim pri čemu nastaju medularni tračci (tračci testisa). Tijekom daljnjeg razvoja, oni se odvoje od površinskog epitela, zaviju i svojim krajevima nastavljaju u *rete testis*. U četvrtom mjesecu razvoja sastoje se od spolnih prastanica i Sertolijevih potpornih stanica porijeklom od epitela na površini testisa. Leydigove intersticijske stanice razvijaju se od mezenhima u spolnom naboru. Tračci testisa neprohodni su do puberteta, kada dobiju lumen i postanu sjemenski kanalići¹.

Tijekom intrauterinog razvoja, testisi se s mjesta svog nastanka spuštaju u skrotum (*descensus testis*). Na kraju drugog mjeseca pričvršćeni su za stražnju trbušnu stijenku mezenterijem spolne žlijezde. U donjem dijelu mezenterija diferencira se tračak gustog vezivnog tkiva, *gubernaculum testis*, koji polazi s donjeg pola testisa i završava u ingvinalnom području. Kada se testisi počnu spuštati, donji dio gubernakula se spušta kroz ingvinalni prsten. Nakon prolaska testisa kroz ingvinalni kanal, gubernakul se spoji s dnom skrotuma. Testisi u ingvinalno područje dolaze oko 12. tjedna trudnoće, kroz ingvinalni kanal prolaze tijekom 28. tjedna, a do skrotuma dopiru u 33. tjednu¹.

1.1.2. Anatomija testisa i ingvinalnog kanala

Sjemenik (lat. *testis*, grč. *orchis*) je parna muška spolna žlijezda. Testisi su smješteni u mošnjama (lat. *scrotum*), kožnoj vrećastoj tvorbi čija je šupljina septumom podijeljena na dva dijela. Ovalnog su oblika i na njima se morfološki razlikuju medijalna i lateralna ploha (lat. *facies medialis*, *facies lateralis*), prednji i stražnji rub (lat. *margo anterior*, *margo posterior*) te gornji i donji pol (lat. *extremitas superior*, *extremitas inferior*). Na gornjem polu i uz stražnji rub testisa smješten je epididimis².

Testis je obavijen ovojnicama. Od površine testisa prema skrotumu redom se nalaze *tunica albuginea*, *tunica vaginalis* sa svoja dva lista, *fascia spermatica interna*, *fascia cremasterica* i *fascia spermatica externa*. *Tunica albuginea* u unutrašnjost testisa daje vezivne tračke koji tkivo dijele na režnjiće (lat. *lobuli testis*) i u gornjem stražnjem dijelu testisa spajanjem tvore *mediastinum testis*. U tom području nalazi se mreža ravnih sjemenskih kanalića (lat. *rete testis Halleri*) koja se nastavlja u 10-20 izvodnih kanalića (lat. *ductuli efferentes testis*). Kroz hilus testisa na njegovoj stražnjoj strani izvodni kanalići pristupaju glavi epididimisa, a neurovaskularne strukture pristupaju testisu. Vaskularne strukture koje sudjeluju u opskrbi testisa su *a. testicularis* i *v. testicularis* koja nastaje iz *plexus pampiniformis*. Inervacija se odvija putem testikularnog živčanog spleta čija vlakna do testisa dolaze putem testikularne arterije².

Volumen testisa novorođenčeta iznosi prosječno oko 0,5 mL, djeteta u dobi od 10 godina oko 1 mL, a muškarca u dobi od 18 godina oko 14 mL³.

Neurovaskularne strukture i sjemenovod, koji povezuju testis s izvanperitonealnim prostorom male zdjelice, prolaze kroz ingvinalni kanal. On se pruža od unutarnjeg ingvinalnog prstena (lat. *annulus inguinalis profundus*) prema vanjskom (lat. *annulus inguinalis superficialis*), usmjeren naprijed, dolje i medijalno. Ingvinalni kanal nastaje na putu spuštanja testisa².

1.1.3. Histološka građa testisa

Svaki režnjić testisa sadrži 1-4 sjemenska kanalića. Sjemenski kanalići (lat. *tubuli seminiferi*) su mjesto gdje se proizvode spermiji i svaki testis ih ima oko 250-1000. Oni su uloženi u mrežu rahlog vezivnog tkiva, počinju slijepim suženjem, zavijeni su, a na medijastinalnom kraju se suzuju i nastavljaju u ravne kanaliće koji ih povezuju s *rete testis*. Građeni su, gledajući od van prema unutra, od vezivne ovojnice, bazalne lamine i zametnog (sjemenskog) epitela. Vezivna ovojnica sastoji se od vanjskog sloja, građenog od nekoliko slojeva fibroblasta, i unutarnjeg sloja, građenog od sploštenih mioidnih stanica. Zametni epitel sastoji se od dviju vrsta stanica – potpornih (Sertolijevih) stanica i stanica spermatogenetske loze. Stanice spermatogenetske loze poredane su u 4-8 redova, a njihova funkcija je proizvodnja spermija. Proces započinje sa spermatogonijom, primitivnom spolnom stanicom koja se u pubertetu počinje mitotski dijeliti i stvarati uzastopne naraštaje stanica. Te novonastale stanice mogu ostati nediferencirane (spermatogonije tipa A) i nastaviti se dijeliti ili se diferencirati u spermatogonije tipa B. Iz spermatogonija tipa B razvijaju se primarne spermatocite, zatim sekundarne spermatocite i, na kraju, spermatide. Iz spermatida, procesom spermiogeneze, nastaju spermiji⁴.

Sertolijeve stanice dijelom obavijaju stanice spermatogenetske loze, svojom bazom prijanjaju uz bazalnu laminu, a vrhovi im strše u lumen kanalića. Susjedne Sertolijeve stanice su na bazalnim dijelovima svojih lateralnih površina međusobno povezane čvrstim spojevima, čineći tako barijeru krv-testis. Spermatogonije se nalaze ispod ove barijere, dok se napredniji stadiji stanica spermatogenetske loze nalaze iznad barijere. One su na taj način zaštićene od štetnih tvari iz krvi. Funkcije Sertolijevih stanica su stvaranje barijere krv-testis, potpora, zaštita i regulacija prehrane spermija u razvoju, fagocitoza viška citoplazme koji nastaje tijekom spermiogeneze, izlučivanje tekućine koja prenosi spermije, izlučivanje ABP-a i inhibina, proizvodnja anti-Müllerovog hormona⁴.

Intersticijske (Leydigove) stanice pojavljuju se u pubertetu i zauzimaju velik dio prostora između sjemenskih kanalića. Njihova uloga je proizvodnja testosterona⁴.

1.2. Definicija kriptorhizma

Postoje brojna patološka stanja, vezana uz razvoj testisa i njegovo spuštanje u skrotum, koja su slična i koja se krivo mogu protumačiti kao sinonimi. Zato će ovdje ukratko biti opisani najčešći i najvažniji pojmovi.

Kriptorhizam (nespušten testis) je odsutnost jednog ili obaju testisa u normalnom skrotalnom položaju, a nastaje kao posljedica zaostajanja testisa na njegovom normalnom putu spuštanja. Ovisno o lokaciji zaostalog testisa, on može biti smješten intraabdominalno, ingvinalno ili u visokom skrotalnom položaju⁵.

Kriptorhizam može biti kongenitalni ili stečeni. Kongenitalni kriptorhizam odnosi se na testise koji su bili kriptorhični već pri rođenju. U prošlosti se smatralo kako su svi slučajevi kriptorhizma kongenitalni, ali danas postoje brojne studije koje opisuju stečeni kriptorhizam. Stečeni kriptorhizam se odnosi na testise koji su pri rođenju bili u skrotumu, ali su se tijekom života podigli⁵.

Sekundarni kriptorhizam je stečeni kriptorhizam koji nastaje kada se testis podigne u supraskrotalni položaj nakon hernioplastike ili kao posljedica orhidopeksije⁵.

Rekurentni kriptorhizam predstavlja testise koji su pri rođenju bili kriptorhični, tijekom vremena se spontano spustili, a zatim se opet podigli⁵.

Retraktilni testisi su testisi koji se lako spontano povuku izvan skrotuma, ali se ručno mogu vratiti u skrotum gdje ostaju barem privremeno⁵.

Ektopični testis je odsutnost jednog ili obaju testisa u normalnom skrotalnom položaju, a koji se nalazi na lokaciji koja nije dio njegovog normalnog puta spuštanja. Ektopični testis može se nalaziti u prednjem ili lateralnom trbušnom zidu, perirenalno, peripenilno, femoralno, perinealno ili u kontralateralnom ingvinalnom kanalu ili skrotumu⁵.

Nestajući testis (engl. *vanishing testis*) je testis koji je u početku razvoja bio prisutan, ali je tijekom vremena izgubljen, najčešće kao posljedica nekog vaskularnog događaja. Ageneza testisa je stanje u kojem testis nije postojao ni u početku razvoja. Nestajući testis i ageneza kao posljedicu imaju monorhiju ili anorhiju, odnosno potpunu odsutnost jednog ili obaju testisa⁵.

1.3. Epidemiologija kriptorhizma

Kriptorhizam je jedna od najčešćih kongenitalnih anomalija. Incidencija se razlikuje ovisno o promatranoj populaciji i kod zdrave terminske novorođenčadi iznosi 1-4.6%⁶⁻¹⁰. Kod određenog broja djece testisi se mogu spontano spustiti tijekom prvih mjeseci života pa incidencija u dobi od jedne godine života iznosi 1-1.5%. Ona se značajno povećava kod nedonoščadi, kada iznosi do 45% u trenutku rođenja, odnosno do 7.3% u dobi od jedne godine¹⁰. U Hrvatskoj je u razdoblju između 2016. i 2020. godine u primarnoj zdravstvenoj zaštiti godišnje dijagnosticirano između 1300 i 1600 novih slučajeva kriptorhizma, s iznimkom 2020. godine kada ih je dijagnosticirano više od 2700¹¹⁻¹⁵.

Većina nespuštenih testisa (75-80%) je palpabilna⁵. Češće se radi o unilateralnom kriptorhizmu (60-70%) i češće se nespušteni testis nalazi na desnoj strani^{5, 16}. Učestalost različitih položaja nespuštenih testisa varira ovisno o istraživanju, što je dijelom posljedica njihove različite klasifikacije. Najčešći položaj je supraskrotalni, dok se učestalost prema proksimalno smanjuje, s intraabdominalnim položajem kao najrjeđim^{5, 16-17}.

Kriptorhizam se u 80-85% slučajeva pojavljuje kao izolirana anomalija. Ostali slučajevi su anomalija u sklopu nekog od gotovo 500 sindroma ili asocijacija, pri čemu se mogu povezati s promjenama na 387 različitih gena⁵. Sindromi koji uključuju kriptorhizam su Klinefelterov sindrom, PMDS, CHARGE sindrom, Prune-Belly sindrom, Noonanov sindrom, LEOPARD sindrom, Prader-Willijev sindrom i mnogi drugi¹⁸.

1.4. Etiologija kriptorhizma

Uzrok kriptorhizma je većinom nepoznat, ali danas postoje brojna istraživanja koja kao uzrok navode djelovanje raznih genetskih i okolišnih čimbenika⁵.

Kao jedan od najznačajnijih i nedvojbeno dokazanih čimbenika rizika je nedonošenost, što je povezano sa spuštanjem testisa u posljednjem tromjesečju trudnoće i dokazano brojnim epidemiološkim istraživanjima koja bilježe povećanu incidenciju kriptorhizma kod nedonoščadi¹⁰.

Okolišni čimbenici koji se najčešće povezuju s pojavom kriptorhizma i koji su najviše istraživani su konzumacija cigareta i alkohola majke tijekom trudnoće, majčin dijabetes, prekomjerna tjelesna masa i pretilost, konzumacija kofeina te izloženost kemijskim tvarima koje djeluju kao endokrini disruptori⁵.

Konzumacija cigareta tijekom trudnoće potvrđena je kao etiološki čimbenik kriptorhizma u dvije velike meta-analize koje su uključivale istraživanja iz raznih država diljem svijeta¹⁹⁻²⁰. Ograničenje tih studija bilo je to što nije ispitana povezanost između pojave kriptorhizma i količine konzumiranih cigareta, kao ni povezanost između kriptorhizma i razdoblja trudnoće u kojem su bile konzumirane. Konzumacija cigareta dokazana je kao etiološki čimbenik i u velikom danskom istraživanju koje je uključivalo dvije velike kohorte, s većim rizikom za razvoj kriptorhizma kod sinova majki koje su konzumirale više od 10 cigareta dnevno u odnosu na one koje su ih konzumirale manje od 10 dnevno⁸.

Konzumacija alkohola tijekom trudnoće nije potvrđena kao etiološki čimbenik kriptorhizma ni u meta-analizi ni u danskom istraživanju^{8, 20}. Međutim, nakon podjele ispitanica u tri grupe – velika konzumacija (više od pet pića tjedno), umjerena konzumacija (jedno do pet pića tjedno) i niska konzumacija (manje od jednog pića tjedno) – uočeno je da su sinovi ispitanica, koje su konzumirale više od 5 alkoholnih pića tjedno, imali veći rizik za razvoj kriptorhizma²⁰.

Majčin dijabetes tijekom trudnoće kao etiološki čimbenik pokazao je marginalnu povezanost s razvojem kriptorhizma²⁰. Povezanost između pojave kriptorhizma i prekomjerne tjelesne mase i pretilosti u jednom istraživanju nije pronađena²⁰, dok u drugom je⁸. Potrebna su daljnja istraživanja o ovim temama kako bi se utvrdila povezanost.

Konzumacija kofeina tijekom trudnoće nije povezana s razvojem kriptorhizma⁸.

Važan okolišni čimbenik koji je povezan s razvojem kriptorhizma je izloženost kemijskim tvarima koje djeluju kao endokrini disruptori. To je dokazano brojnim

istraživanjima koja su uočila povećanu incidenciju kriptorhizma, ali i drugih razvojnih anomalija genitalnog sustava kod dječaka čije su majke tijekom trudnoće bile izložene tim tvarima, uglavnom pesticidima²¹⁻²³.

Tijekom vremena uočeno je i obiteljsko pojavljivanje kriptorhizma, sugerirajući na vjerojatnost postojanja genetske podloge. Danas se istražuju brojni geni koji se smatraju etiološkim čimbenicima nesindromskog, izoliranog kriptorhizma. Međutim, još uvijek nema jednoznačnih rezultata i pretpostavlja se da je u podlozi poligeno nasljeđivanje⁵. Kriptorhizam koji se razvija u sklopu sindroma već je spomenut. Mutacije koje dovode do njega najčešće se nalaze na X kromosomu (Lenzova displazija, X-vezani Kallmannov sindrom) i kromosomu 1 (Noonanov sindrom, TDS, Meier-Gorlinov sindrom)¹⁸.

Sekundarni kriptorhizam nastaje kao komplikacija nekog operativnog zahvata u ingvinalnom području, najčešće nakon operacije hernije ili samog kriptorhizma⁵.

Unatoč napretku u tehnologiji i brojnim istraživanjima, etiologija kriptorhizma i dalje ostaje nepoznanica pa su potrebna dodatna istraživanja o toj temi.

1.5. Posljedice kriptorhizma

Patohistološkim analizama uzoraka dobivenih biopsijom kriptorhičnih testisa utvrđene su određene histološke promjene u njima. Istraživanja, koja su proučavala te promjene ovisno o dobi u kojoj je učinjena orhidopeksija, pokazala su značajne razlike u histološkoj građi testisa koji su operirani prije navršenih 12 mjeseci života u odnosu na one koji su operirani nakon te dobi²⁴⁻²⁵. Najznačajnije promjene uključuju zaustavljen normalan razvoj stanica zametnog epitela i njihov smanjen broj^{5, 24-26}, u prvom redu u kriptorhičnom testisu, ali u manjoj mjeri i u kontralateralnom. Smanjen broj stanica povezan je, osim s odgođenom orhidopeksijom, i s nepalpabilnim testisima⁵. Slične promjene zahvaćaju i Sertolijeve stanice, čiji je razvoj poremećen, a broj smanjen^{5, 25}. Kriptorhični testisi imaju i smanjen promjer sjemenskih kanalića²⁴⁻²⁶, izraženiju

intersticijsku fibrozu²⁵ te smanjen ukupni volumen^{5, 24}. Ove histološke promjene dovode do povećanog rizika za razvoj nepovoljnih dugoročnih posljedica – malignih tumora testisa i smanjene plodnosti.

Sva istraživanja uključena u jednu meta-analizu zabilježila su povećan rizik za razvoj malignog tumora testisa kod osoba koje su imale kriptorhizam u odnosu na zdravu populaciju. Zbirni rezultati pokazuju gotovo tri puta veći rizik²⁷. Iako su nedvojbeno pod većim rizikom kriptorhični testisi, u usporedbi sa zdravom populacijom zabilježena je i povećana incidencija malignih tumora kontralateralnih, uredno spuštenih testisa²⁸. Važnu ulogu u razvoju ovih malignoma ima dob u kojoj se obavlja orhidopeksija. Istraživanja na tu temu pokazala su do 6 puta veći rizik kod dječaka operiranih nakon ulaska u pubertet u odnosu na one koji su operirani ranije^{5, 29}. Tumori koji su najviše povezani s kriptorhizmom su maligni tumori zametnog epitela testisa, češće seminomi, nego neseminomi³⁰.

Utjecaj kriptorhizma na plodnost muškaraca već je godinama tema brojnih istraživanja. Ona su različito kategorizirala ispitanike prema dobi i zabilježila vrlo širok raspon rezultata⁵, a najbolje rezultate pokazale su orhidopeksije učinjene prije navršene druge godine života³¹⁻³². Ako se uspoređi s kontrolnom populacijom, gdje iznosi oko 93%, stopa uspješnosti ostvarivanja biološkog očinstva neznatno je niža kod muškaraca liječenih zbog unilateralnog kriptorhizma (oko 90%), dok je kod muškaraca liječenih zbog bilateralnog kriptorhizma značajnije niža i iznosi oko 65%³³. Što je dulja odgoda liječenja, veći je i rizik za razvoj dugoročnih posljedica³⁴.

1.6. Pristup djetetu s kriptorhizmom

Dijagnoza kriptorhizma postavlja se na temelju anamneze i kliničkog pregleda.

Ako se radi o kongenitalnom kriptorhizmu, roditelje treba detaljno ispitati o rizičnim čimbenicima i o obiteljskoj anamnezi. Ako se radi o stečenom kriptorhizmu, treba saznati podatke o stanju pri rođenju te o eventualnim kirurškim zahvatima u ingvinalnom području³⁵.

Fizikalni pregled treba biti opći i specifičan. U općem fizikalnom pregledu traga se za fenotipskim obilježjima nekog od sindroma koji može biti povezan s kriptorhizmom. Ciljani pregled skrotuma treba se obaviti pažljivo i nježno, toplih prstiju. Pregled započinje palpacijom skrotuma, a nastavlja se prema ingvinalnom kanalu, tražeći kriptorhični testis³⁵.

Pri pregledu skrotuma, testisi se mogu okarakterizirati kao palpabilni ili nepalpabilni. Ako je **testis palpabilan**, on se može nalaziti u normalnom skrotalnom položaju, može biti kriptorhičan ili ektopičan. Kriptorhični testis nalazi se u visokom skrotalnom položaju ili u ingvinalnom kanalu u blizini vanjskog ingvinalnog prstena. Ektopičan testis može se nalaziti na bilo kojoj lokaciji koja je dostupna vanjskoj palpaciji. Ako je testis nepalpabilan, on je kriptorhičan, ektopičan ili se radi o monorhiji ili anorhiji. Kriptorhičan testis može biti smješten intraabdominalno ili u ingvinalnom kanalu⁵.

Vrlo je važno odrediti je li testis palpabilan ili nije jer o tome ovisi sljedeći korak. Ako je **testis nepalpabilan** u ležećem položaju, dijete treba sjesti ili čučnuti, pri čemu testis može postati dostupan palpaciji. Ako se testis ne palpira u skrotumu ili negdje na normalnom putu spuštanja, treba razmotriti i mogućnost postojanja ektopičnog testisa. Dijagnoza nepalpabilnog testisa mora se potvrditi dok je dijete u općoj anesteziji, kao prvi korak prije svakog kirurškog zahvata. U slučaju unilateralno nepalpabilnog testisa, mora se pregledati kontralateralni – eventualna kompenzatorna hipertrofija može ukazivati na odsutnost jednog testisa³⁵.

UZV nije indiciran u dijagnostičkoj obradi jer, u slučaju nepalpabilnog testisa, nije dovoljno precizan da bi sa sigurnošću utvrdio prisutnost ili odsutnost testisa. CT i MR također nisu indicirani³⁵.

U slučaju bilateralnog kriptorhizma ili bilo kakvog znaka poremećaja spolnog razvoja, potrebno je učiniti endokrinološku i genetsku obradu³⁵.

1.7. Liječenje kriptorhizma

Budući da je spontano spuštanje testisa nakon navršenih 6 mjeseci života izuzetno rijetko, a uzevši u obzir podatke o histološkim promjenama, liječenje kriptorhizma treba započeti u toj dobi. Bilo kakav oblik liječenja koji dovodi do normalnog skrotalnog položaja testisa treba završiti do dobi od 12, najkasnije 18 mjeseci. Liječenje kriptorhizma može biti konzervativno i kirurško³⁵.

1.7.1. Konzervativno liječenje

Konzervativno liječenje kriptorhizma zasniva se na hormonalnoj ovisnosti prirodnog spuštanja testisa, a podrazumijeva primjenu hCG-a u obliku intramuskularnih injekcija ili GnRH-a u obliku nazalnog spreja. Uspješnost ovog načina liječenja ovisi o prvotnom položaju testisa – što je on više položen, uspješnost je slabija. Ona je, ukupno gledajući, niska, do 20%, s rizikom za ponovno podizanje testisa u gotovo 20% slučajeva. Studije koje su proučavale taj način liječenja uglavnom su lošije kvalitete, s heterogenim populacijama, različitim položajima testisa, različitim dozama i učestalostima primjene lijeka te oskudnim podacima o dugoročnim rezultatima. Zbog svega toga, hormonsko liječenje nespuštenih testisa se ne preporučuje. Međutim, za dječake s bilateralnim kriptorhizmom preporučuje se liječenje analogima GnRH-a s ciljem očuvanja njihovog reproduktivnog potencijala³⁵.

1.7.2. Kirurško liječenje

Kirurško spuštanje testisa u normalni skrotalni položaj naziva se orhidopeksija i danas je zlatni standard u liječenju kriptorhizma. Izvodi se u općoj anesteziji.

U slučaju **palpabilnog testisa**, može se izvesti ingvinalnim ili skrotalnim pristupom. Najčešće se koristi ingvinalni pristup. Prvi korak u tom pristupu je rez u ingvinalnoj regiji, nakon čega se pristupa ingvinalnom kanalu. Nakon otvaranja ingvinalnog kanala, ispreparira se *n. ilioinguinalis* te se mobiliziraju testis i sjemenski snop sve do razine unutarnjeg ingvinalnog prstena. Isprepariraju se i odvoje vlakna kremasteričnog mišića. *Processus vaginalis* se zatvori u razini unutarnjeg ingvinalnog prstena. Svako dodatno patološko stanje (npr. testikularni privjesci) tada mora biti riješeno. Mobilizirani testis se bez tenzije smješta u skrotum, gdje se fiksira šavovima. Ako se testis ne može bez tenzije smjestiti u skrotum, može se učiniti Prentissov manevar kojim se razdvoje donje epigastrične krvne žile, a sjemenski snop pomakne medijalnije, čime se osigura kraći put do skrotuma. Na kraju operacije rana se zašije po slojevima³⁵⁻³⁷. Skrotalni pristup se koristi kod nisko smještenih, palpabilnih kriptorhičnih testisa.

Ako se radi o **nepalpabilnim testisima**, potreban je ponovni pregled u općoj anesteziji. Ako se tada testis može palpirati, radi se standardna ingvinalna orhidopeksija. Ako još uvijek nije palpabilan, provodi se dijagnostička laparoskopija, s nekoliko mogućih ishoda. U slučaju postavljanja dijagnoze nestajućeg (engl. *vanishing*) testisa, postupak je završen. U slučaju pronalaska intraabdominalno smještenog testisa koji se nalazi previsoko za klasičnu ingvinalnu orhidopeksiju, provodi se Fowler-Stephensova orhidopeksija. Ona uključuje ligaciju testikularnih krvnih žila kako bi se poboljšala kolateralna cirkulacija. Nakon 6-12 mjeseci one se presijeku i testis se fiksira u skrotumu. U slučaju pronalaska testisa u blizini unutarnjeg ingvinalnog prstena, on se u skrotum može spustiti laparoskopski ili klasičnim ingvinalnim pristupom. U slučaju pronalaska krvnih žila koje ulaze u ingvinalni kanal, a koje odgovaraju onima koje opskrbljuju testis, provodi se eksploracija ingvinalnog kanala. Daljnji postupak ovisi o nalazu. Postoji i mogućnost autotransplantacije, pri čemu se napravi anastomoza između testikularnih i donjih epigastričnih krvnih žila^{35, 37}.

U slučaju postavljanja dijagnoze kriptorhizma nakon puberteta, preporuča se učiniti orhidektomiju³⁵.

U svim slučajevima orhidektomije i monorhije ili anorhije, postoji mogućnost ugradnje proteze iz estetskih i psiholoških razloga³⁵.

Komplikacije orhidopeksije su rijetke i uključuju uobičajene postoperativne komplikacije – infekcije rane, dehiscenciju rane, hematom. Specifične komplikacije su sekundarni kriptorhizam, ozljede krvnih žila i atrofija testisa³⁵.

1.8. Praćenje pacijenata

Osim rutinskog postoperativnog praćenja radi kontrole kirurške rane i uspješnosti zahvata, potrebno je educirati roditelje i pacijente o povećanim rizicima te o važnosti samopregleda. Preporuka je obavljati samopregled testisa jednom mjesečno tijekom i nakon puberteta kako bi se na vrijeme otkrile eventualne promjene³⁵.

Retraktilni testisi moraju se pratiti jednom godišnje, do završetka puberteta³⁵.

2. HIPOTEZA

Kao temelj ovog istraživanja koristili smo EAU/ESPU smjernice za liječenje kriptorhizma. Hipoteza ovog rada je da se kirurško liječenje kriptorhizma u Kliničkom bolničkom centru Zagreb provodi u skladu s ovim smjericama – da se većina ove djece operira do navršenih 18 mjeseci života.

3. CILJEVI RADA

Cilj ovog rada bio je utvrditi dob u kojoj su djeca s dijagnozom kriptorhizma operirana u Kliničkom bolničkom centru Zagreb i usporediti je s preporučenom dobi.

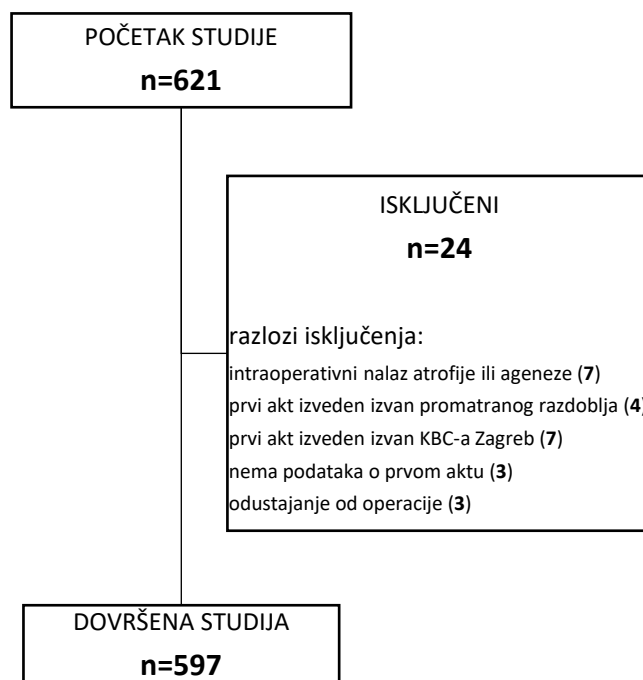
4. ISPITANICI I METODE

U ovo istraživanje uključeno je 621 dijete koje je u razdoblju od 1. siječnja 2011. do 31. prosinca 2020. primljeno na Zavod za dječju kirurgiju Kliničkog bolničkog centra Zagreb radi operativnog liječenja kriptorhizma. Svi podaci korišteni u ovom retrospektivnom istraživanju prikupljeni su iz bolničkog informacijskog sustava KBC-a Zagreb. Prikupljeni i analizirani podaci uključuju godinu u kojoj je dijete operirano, dob djeteta u vrijeme operacije izraženu u mjesecima te stranu na kojoj se nalazi nespušteni testis. Iz studije je isključeno 24 djece. Isključni kriteriji bili su intraoperativni nalaz atrofije ili ageneze testisa, izvođenje prvog akta operacije prije 1. siječnja 2011. godine ili izvan KBC-a Zagreb, nedostatak podataka o izvođenju prvog akta operacije

te odustajanje od operacije (npr. zbog mobilnih testisa). Konačan broj analizirane djece iznosio je 597. Slika 1 pokazuje hodogram istraživanja. Podaci su prikupljeni u prethodno konstruirane tablice nakon čega su statistički analizirani pomoću programa Microsoft Office Excel. Dob djece u vrijeme operacije analizirana je za svaku godinu posebno te za ukupno razdoblje od 10 godina, i to posebno za jednostrano nespuštene testise, obostrano nespuštene testise, testise koji su bili nespušteni na obje strane, ali su operirani odvojeno te ukupno za sve nespuštene testise.

Prikupljeni su i podaci koji uključuju gestacijsku dob djeteta, veličinu testisa, prisutnost ingvinalne hernije, prisutnost drugih kongenitalnih anomalija te obiteljsku anamnezu. Međutim, zbog nedostatka nekih od navedenih podataka kod relativno velikog broja ispitanika, ovi podaci nisu analizirani.

Rezultati istraživanja prikazat će se zbirno i ni na koji način neće narušiti privatnost ispitanika.

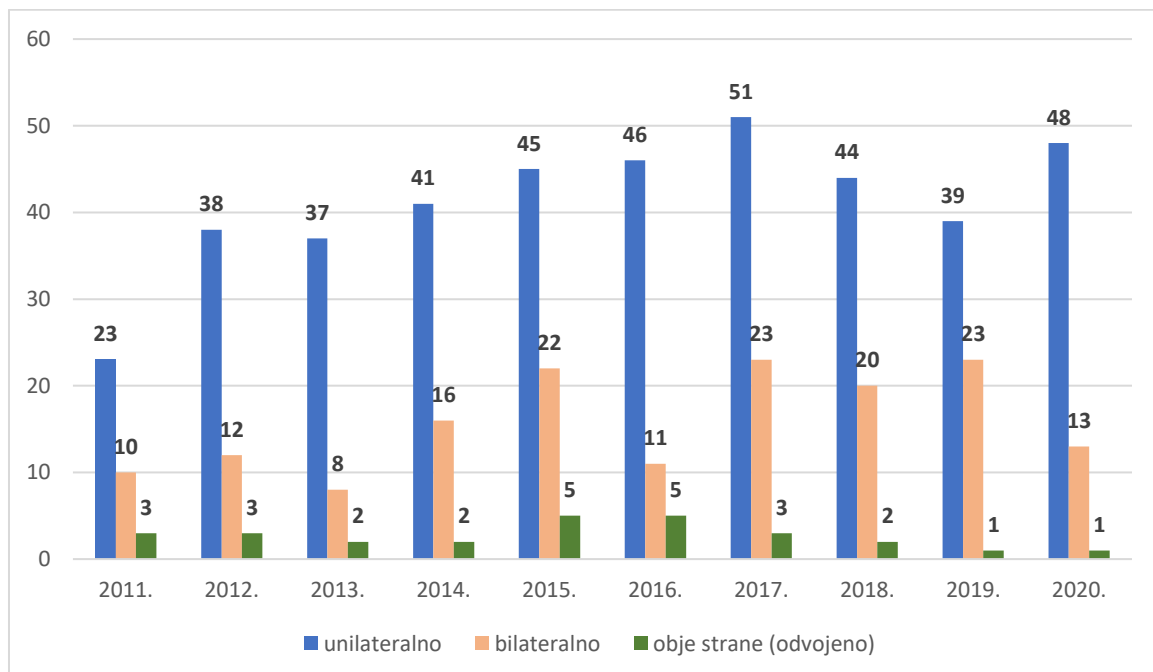


Slika 1. Hodogram istraživanja

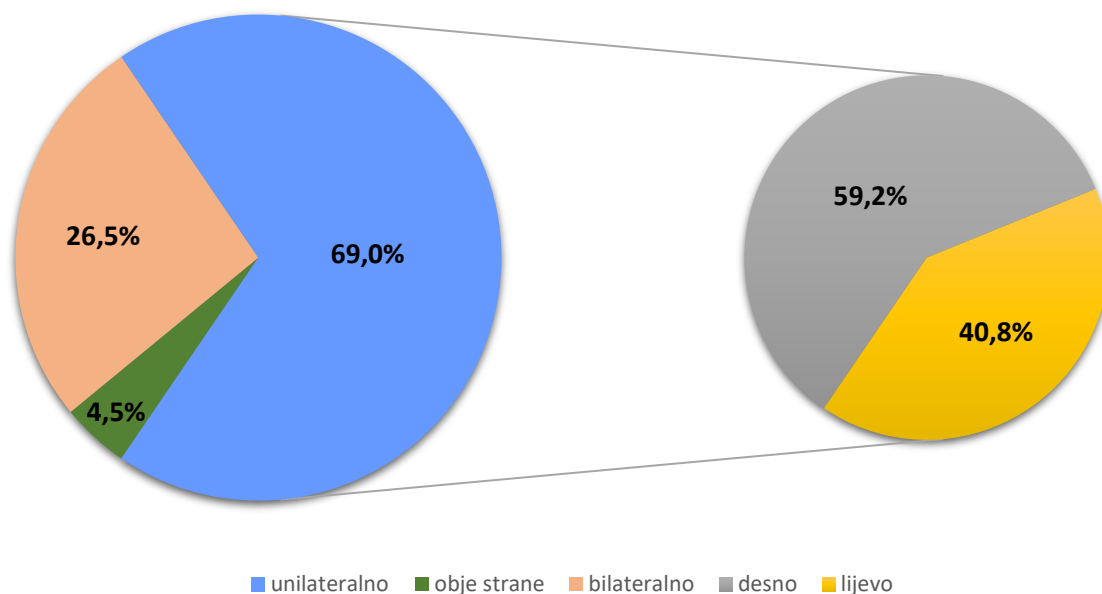
5. REZULTATI

Analizirani su podaci 597 djece u dobi od 0 do 18 godina. Dijete koje je u vrijeme izvođenja operacije imalo najmanju životnu dob operirano je u drugom danu života radi dijafragmalne hernije, tijekom čega je izveden i prvi akt orhidopeksije (lijevi testis, koji se nalazio u razini bubrega, fiksirao se za peritoneum u razini unutarnjeg ingvinalnog prstena). Dijete koje je u vrijeme izvođenja operacije imalo najvišu životnu dob operirano je u dobi od 201 mjesec (16 godina i 9 mjeseci) radi nespuštenog testisa koji se nalazio u razini vanjskog ingvinalnog prstena.

Ispitanici su podijeljeni u tri skupine. Od njih 597, 412 (69,0%) ih je imalo jednostrano nespušten testis, od čega 244 desno, a 168 lijevo. 27 (4,5%) djece operirano je s obje strane, ali u različito vrijeme (nije se radilo o bilateralnom kriptorhizmu). Ostalih 158 (26,5%) djece imalo je obostrano nespuštene testise. Slike 2 i 3 prikazuju podatke o broju operirane djece kroz godine i njihov odnos s obzirom na vrstu kriptorhizma i operiranu stranu.

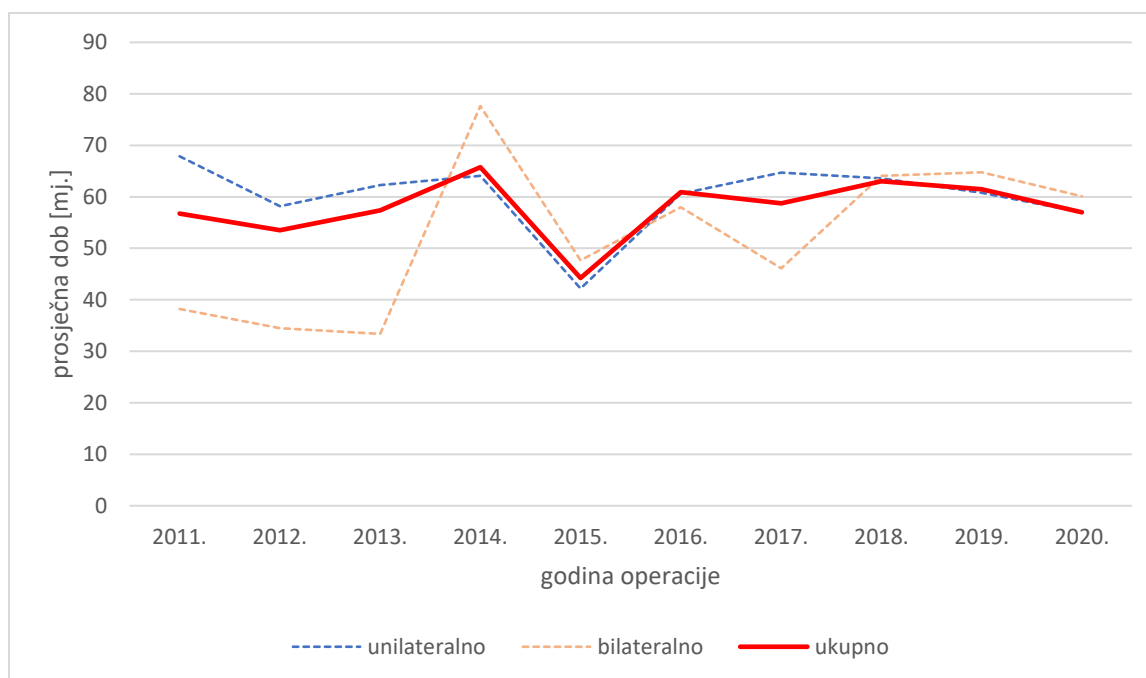


Slika 2. Broj operirane djece u promatranom razdoblju i njihov odnos s obzirom na vrstu kriptorhizma



Slika 3. Odnos operirane djece s obzirom na operiranu stranu

Prosječna životna dob u kojoj su naši ispitanici bili podvrgnuti orhidopeksiji iznosila je 57,8 mjeseci. U skupini s jednostranim kriptorhizmom iznosila je prosječno 59,7 mjeseci, u skupini u kojoj su operirane obje strane, ali ne u isto vrijeme 48,3 mjeseci, a u skupini s obostranim kriptorhizmom 54,5 mjeseci. Slika 4 prikazuje njihov odnos tijekom promatranog razdoblja. Tablice 1, 2, 3, 4 i 5 prikazuju detaljnije podatke za svaku pojedinu godinu i za cijelo promatrano razdoblje. Ako je orhidopeksija učinjena na obje strane, ali ne u isto vrijeme, za izračun prosječne dobi tijekom cijelog razdoblja od deset godina korištena je dob pri prvoj orhidopeksiji.



Slika 4. Prosječna dob operirane djece na dan operacije u periodu od 2011. do 2020. godine

Tablica 1. Podaci o djeci operiranoj zbog unilateralnog kriptorhizma

Godina operacije	2011.	2012.	2013.	2014.	2015.	2016.	2017.	2018.	2019.	2020.	2011.-2020.
Broj operirane djece	23	38	37	41	45	46	51	44	39	48	412
Prosječna životna dob [mj.]	67,87	58,19	62,30	64,10	42,20	60,58	64,73	63,57	60,79	57,02	59,70
Standardna devijacija [mj.]	50,07	45,77	40,36	40,09	38,76	47,24	45,26	49,02	44,39	44,94	44,57
Medijan [mj.]	70	44,5	56	55	25	42,5	58	48,5	45	39,5	46

Tablica 2. Podaci o djeci operiranoj s obje strane, ali odvojeno (prva operacija)

Godina operacije	2011.	2012.	2013.	2014.	2015.	2016.	2017.	2018.	2019.	2020.	2011.-2020.
Broj operirane djece	3	3	2	2	5	5	3	2	1	1	27
Prosječna životna dob [mj.]	33,33	70,00	62,50	4,50	47,40	70,40	53,67	41,00	11,00	17,00	48,30
Standardna devijacija [mj.]	9,29	32,97	24,75	6,36	56,54	64,43	45,72	42,43	-	-	43,72
Medijan [mj.]	29	87	62,5	4,5	29	34	63	41	11	17	32

Tablica 3. Podaci o djeci operiranoj s obje strane, ali odvojeno (druga operacija)

Godina operacije	2011.	2012.	2013.	2014.	2015.	2016.	2017.	2018.	2019.	2020.	2011.-2020.
Broj operirane djece	3	3	2	2	5	5	3	2	1	1	27
Prosječna životna dob [mj.]	59,00	109,00	93,00	21,00	77,80	85,40	67,33	54,00	21,00	20,00	70,33
Standardna devijacija [mj.]	23,64	24,64	38,18	2,83	48,36	58,42	43,52	35,36	-	-	43,66
Medijan [mj.]	62	106	93	21	67	52	69	54	21	20	66

Tablica 4. Podaci o djeci operiranoj zbog bilateralnog kriptorhizma

Godina operacije	2011.	2012.	2013.	2014.	2015.	2016.	2017.	2018.	2019.	2020.	2011.-2020.
Broj operirane djece	10	12	8	16	22	11	23	20	23	13	158
Prosječna životna dob [mj.]	38,20	34,50	33,38	77,63	47,68	58,00	46,13	64,05	64,74	60,08	54,46
Standardna devijacija [mj.]	23,04	15,76	22,30	48,14	32,45	38,49	31,07	46,21	50,89	43,45	39,99
Medijan [mj.]	31	33	26,5	75	38	39	35	52,5	61	39	39

Tablica 5. Podaci o djeci operiranoj zbog kriptorhizma (ukupno)

Godina operacije	2011.	2012.	2013.	2014.	2015.	2016.	2017.	2018.	2019.	2020.	2011.-2020.
Broj operirane djece	36	53	47	59	72	62	77	66	63	62	597
Prosječna životna dob [mj.]	56,75	53,50	57,38	65,75	44,24	60,92	58,74	63,03	61,44	57,02	57,80
Standardna devijacija [mj.]	44,09	41,23	38,53	43,34	37,81	46,59	41,90	47,51	46,60	44,22	43,41
Medijan [mj.]	39,5	39	47	63	30,5	38,5	46	50,5	45	39	43

Do navršenih 18 mjeseci života, operirano je 110 djece (18,4% od ukupno operirane djece). Do navršenih 7 godina života, operirano je 447 djece (74,9% od ukupno operiranih). Tablica 6 prikazuje podatke o udjelu operirane djece određene životne dobi u ukupnom broju operiranih.

Tablica 6. Broj i udio operirane djece s obzirom na dob pri operaciji

Navršena dob [godine]	Broj operirane djece	Udio [%]
1,5	110	18,4
2	178	29,8
3	272	45,6
4	324	54,3
5	355	59,5
6	395	66,2
7	447	74,9

Incidencija neplodnosti nije mogla biti zabilježena jer su ispitanici još uvijek većinom maloljetni. Zabilježen je jedan slučaj malignog tumora testisa koji se kod jednog dječaka pojavio u dobi od 16 godina.

6. RASPRAVA

Ovim istraživanjem uočeno je da je, unatoč preporučenoj gornjoj granici za izvođenje orhidopeksije do navršenih 18 mjeseci života, prosječna životna dob djece u vrijeme izvođenja orhidopeksije 57,8 mjeseci (4 godine i 10 mjeseci) te da se samo 18,4% djece operiralo unutar preporučenog razdoblja.

Prosječna životna dob u vrijeme izvođenja orhidopeksije nije značajno varirala od godine do godine te nije pokazala ni trend smanjivanja ni trend povećavanja. To je uočljivo ako se promatraju unilateralni, odnosno bilateralni kriptorhizam svaki zasebno, ali i zajedno. Ova stagnacija pokazuje da se incidencija kriptorhizma nije značajno mijenjala tijekom godina, ali i da se vrijeme postavljanja dijagnoze nije pomaknulo prema nižoj dobi.

Proučavanjem literature ustanovili smo da ovo nije izoliran slučaj. Postoji velik broj istraživanja iz različitih država diljem svijeta koja opisuju isti problem. Većinom se prosječna dob djeteta prilikom izvođenja orhidopeksije u svijetu kreće između 24 i 64 mjeseca^{16, 38-45}, s malim postotkom djece operirane u preporučenom razdoblju. On u nekim istraživanjima iznosi između 27% i 35,2% operirane djece do navršenih 18 mjeseci života^{16, 41, 44}, odnosno između 31% i 43% operirane djece do navršene 2. godine života^{40, 44-47}. U nekim državama prosječna dob u vrijeme izvođenja orhidopeksije ima tendenciju smanjivanja^{16, 42-43}, ali ona još uvijek nije zadovoljavajuća. Isto istraživanje provedeno u Izraelu 2016. godine na uzorku od 813 djece pokazalo je prosječnu dob od 18 mjeseci, ali postotak djece koja su operirana iznad preporučene granice bio je veći od 36%⁴⁶.

U svijetu su provedena i brojna istraživanja koja su proučavala razloge kasnog obavljanja orhidopeksije, a njihovi rezultati pokazuju širok spektar razloga zašto je tome tako.

Kao jedan od najčešćih razloga navodi se kasno upućivanje djeteta s kriptorhizmom dječjem kirurgu ili urologu od strane liječnika primarne zdravstvene zaštite^{16, 38-42, 44, 46, 48}. Taj podatak, nadalje, otvara nova pitanja o razlozima kasnog upućivanja. Istraživanja pokazuju da se jednim dijelom iza toga krije manjkavo znanje liječnika primarne zdravstvene zaštite – ne gledaju ili ne razumiju smjernice, ne razumiju

patofiziologiju kongenitalnog nasuprot stečenom kriptorhizmu, nisu svjesni ozbiljnosti stanja, misle da će se s vremenom spustiti, predugo ih prate ili ih ne prate kontinuirano^{16, 40-41, 46-47, 49}.

Istraživanje provedeno u SAD-u pokazalo je da 53% liječnika primarne zdravstvene zaštite, koji su u kontaktu s pedijatrijskim pacijentima, nije imalo nikakav ili je imalo minimalan kontakt s dječjom urologijom tijekom edukacije. Kada se radi o pacijentima s obostrano nespuštenim testisima, više od 6% ispitanih liječnika nije educiralo roditelje ili je reklo da ne postoji povećan rizik za razvoj malignog tumora testisa, a više od 35% ih je isto učinilo s rizikom za smanjenu plodnost. Kada se radi o pacijentima s jednostrano nespuštenim testisom, taj udio iznosi više od 5% kod rizika za razvoj malignog tumora testisa, odnosno više od 35% kod rizika za smanjenu plodnost. Kada se radi o pacijentima s retraktilnim testisima, udio raste na više od 70% za oba rizika. U istom istraživanju, 20% ispitanika reklo je da s upućivanjem specijalistu čeka do ulaska u pubertet⁵¹. Drugo istraživanje, koje je provedeno među studentima posljednje godine i liječnicima primarne zdravstvene zaštite koji su u kontaktu s pedijatrijskim pacijentima, pokazalo je kako 83% studenata, 12% primarnih pedijatara i 28% liječnika obiteljske medicine nikada nije vidjelo dijete s kriptorhizmom. 34% ispitanika nije znalo nabrojati sve posljedice kriptorhizma, 68% nije znalo kada dijete treba uputiti specijalistu, 66% nije znalo do koje dobi dijete treba biti operirano, a 80% ih nije znalo do kada se to dijete treba pratiti. Lošije rezultate uglavnom su davali mlađi ispitanici⁵². Još jedno istraživanje provedeno je među specijalizantima pedijatrije, obiteljske medicine i urologije, a pokazalo je da njih 62% nije imalo nikakvu ili je imalo minimalnu formalnu edukaciju o pregledu skrotuma, 50% ih je to učilo samostalno, a 20% ih je kriptorhizam definiralo pogrešno. Među njima, specijalizanti koji su to naučili od mentora, imali su višu razinu samopouzdanja prilikom pregledavanja⁵³. Za Hrvatsku ne postoje službeni podaci o ovom pitanju, ali, na temelju rezultata dobivenih ovim istraživanjem, pretpostavljamo da se radi o sličnim podacima.

Drugi razlog za kasno obavljanje orhidopeksije je nepotpun pregled djeteta. Liječnici primarne zdravstvene zaštite često su preopterećeni obujmom posla pa ne obavljaju cijeli pregled, zbog čega im dijagnoza nespuštenih testisa lako može promaknuti.

Neke studije kao razlog navode i loše organiziranu primarnu zdravstvenu zaštitu⁴¹ te duge liste čekanja za operacije^{38-39, 48}.

Vrlo važnu ulogu imaju i roditelji koji tijekom kupanja ili presvlačenja djeteta mogu uočiti prazan skrotum ili hemiskrotum. Međutim, needuciranost, nerazumijevanje, strah od operacije, zanemarivanje djeteta ili siromaštvo povećavaju rizik za kasno postavljanje dijagnoze^{41, 44, 50}.

Značajan udio operacija nakon preporučene granice čine operacije stečenog kriptorhizma koji najčešće nastaje kao posljedica ascendirajućih testisa ili sekundarnog kriptorhizma⁴⁹. Tome u prilog idu rezultati nekih istraživanja u kojima se, osim uobičajenog vrška u broju operirane djece u 2. godini života, pojavljuje i drugi vršak, obično u dobi između 5. i 6. godine^{16, 42}. U retrospektivnom istraživanju, provedenom među dječacima koji su bili podvrgnuti orhidopeksiji nakon navršene 4. godine života, uočeno je da su u 45% slučajeva razlog kasne orhidopeksije bili ascendirajući testisi, s vrškom broja operirane djece između 8. i 11. godine života⁵⁰. U našem istraživanju, broj operirane djece nakon preporučene granice relativno je visok sve do 12. godine života, s blagim vrškom između 6. i 8. godine.

U ovom istraživanju nema podataka o razlozima kasnog obavljanja orhidopeksije u Hrvatskoj pa su zato potrebna daljnja istraživanja.

Ograničenja našeg istraživanja su to što ne znamo kada je postavljena dijagnoza kriptorhizma i ne znamo uzrok kasnog upućivanja specijalistu dječje kirurgije (ascendirajući i mobilni testisi, zanemarivanje djeteta, promakla dijagnoza...).

7. ZAKLJUČAK

Unatoč preporučenom vremenskom intervalu životne dobi za obavljanje orhidopeksije, u našoj skupini ispitanika tek je njih 18,4% bilo te dobi. Osim toga, tek trećina djece je operirana u prve dvije godine života. Razloga tome je puno, no oni nisu obuhvaćeni ovom studijom. Od iznimne je važnosti edukacija i podizanje svijesti među roditeljima, zdravstvenim djelatnicima i pacijentima o rizicima koje nosi ovo stanje, a sve u svrhu njihovog smanjenja ili pravovremenog prepoznavanja.

ZAHVALE

Zahvaljujem se svom mentoru, prof. dr. sc. Anku Antabaku, na svojoj pomoći, savjetima i prilikama koje mi je pružio tijekom izrade ovog rada.

Zahvaljujem se svojoj obitelji na neizmornoj podršci tijekom cijelog studija, a posebno svojim roditeljima bez kojih ništa od ovog ne bi bilo moguće. Njima posvećujem ovaj rad.

LITERATURA

1. Banek Lj. Urogenitalni sustav. U: Bradamante Ž, Grbeša Đ, ur. Langmanova Medicinska embriologija: Prijevod desetog izdanja. Zagreb: Školska knjiga; 2008. Str. 231-58.
2. Jalšovec D. Sustavna i topografska anatomija čovjeka. Zagreb: Školska knjiga; 2005.
3. Goede J, Hack WW, Sijstermans K, van der Voort-Doedens LM, Van der Ploeg T, Meij-de Vries A, Delemarre-van de Waal HA. Normative values for testicular volume measured by ultrasonography in a normal population from infancy to adolescence. *Horm Res Paediatr.* 2011;76(1):56-64.
4. Banek Lj. Muški spolni sustav. U: Bradamante Ž, Kostović-Knežević Lj, ur. Osnove histologije: udžbenik i atlas prema desetome američkom izdanju. Zagreb: Školska knjiga; 2005. Str. 431-47.
5. Spencer Barthold J, Hagerty JA. Etiology, Diagnosis and Management of the Undescended Testis. U: Partin AW, Dmochowski RR, Kavoussi LR, Peters CA, ur. *Campbell-Walsh-Wein Urology*. 12. izd. Philadelphia: Elsevier; 2021. Str. 949-72.
6. Kübarsepp V, Varik K, Varendi H, Antson A, Veinla M, Nellis G, Merila M, Salundi U, Astover V, Punab M. Prevalence of congenital cryptorchidism in Estonia. *Andrology.* 2022;10(2):303-9.
7. Arendt LH, Ernst A, Braskhøj Lauridsen LL, Brix N, Olsen J, Ramlau-Hansen CH. Timing of pubertal development in boys born with cryptorchidism and hypospadias: a nationwide cohort study. *Asian J Androl.* 2019;21(6):551-6.
8. Kjersgaard C, Arendt LH, Ernst A, Lindhard MS, Olsen J, Henriksen TB, Strandberg-Larsen K, Ramlau-Hansen CH. Lifestyle in pregnancy and cryptorchidism in sons: a study within two large Danish birth cohorts. *Clin Epidemiol.* 2018;10:311-22.
9. Bergbrant S, Omling E, Björk J, Hagander L. Cryptorchidism in Sweden: A Nationwide Study of Prevalence, Operative Management, and Complications. *J Pediatr.* 2018;194:197-203.

10. Sijstermans K, Hack WW, Meijer RW, van der Voort-Doedens LM. The frequency of undescended testis from birth to adulthood: a review. *Int J Androl.* 2008;31(1):1-11.
11. Hrvatski zavod za javno zdravstvo. Hrvatski zdravstveno-statistički ljetopis za 2016. godinu. Stevanović R, Capak K, Brkić K, ur. [Internet] Zagreb: Hrvatski zavod za javno zdravstvo; 2017 [pristupljeno 7.9.2022.]. Dostupno na: https://www.hzjz.hr/wp-content/uploads/2018/05/Ljetopis_2016_IX.pdf
12. Hrvatski zavod za javno zdravstvo. Hrvatski zdravstveno-statistički ljetopis za 2017. godinu. Stevanović R, Capak K, Brkić K, ur. [Internet] Zagreb: Hrvatski zavod za javno zdravstvo; 2018 [pristupljeno 7.9.2022.]. Dostupno na: https://www.hzjz.hr/wp-content/uploads/2019/03/Ljetopis_2017.pdf
13. Hrvatski zavod za javno zdravstvo. Hrvatski zdravstveno-statistički ljetopis za 2018. godinu. Stevanović R, Capak K, Benjak T, Brkić K, ur. [Internet] Zagreb: Hrvatski zavod za javno zdravstvo; 2019. [pristupljeno 7.9.2022.]. Dostupno na: https://www.hzjz.hr/wp-content/uploads/2019/10/Ljetopis_Yearbook_2018-1.pdf
14. Hrvatski zavod za javno zdravstvo. Hrvatski zdravstveno-statistički ljetopis za 2019. godinu. Stevanović R, Capak K, Benjak T, Brkić K, ur. [Internet] Zagreb: Hrvatski zavod za javno zdravstvo; 2020. [pristupljeno 7.9.2022.]. Dostupno na: https://www.hzjz.hr/wp-content/uploads/2021/02/Ljetopis_Yerabook_2019.pdf
15. Hrvatski zavod za javno zdravstvo. Hrvatski zdravstveno-statistički ljetopis za 2020. godinu – tablični podaci. Primarna zdravstvena zaštita – zbirno [pristupljeno 7.9.2022.]. Dostupno na: https://www.hzjz.hr/wp-content/uploads/2021/05/04_PZZ_2020_.xlsx
16. Zvizdic Z, Islamovic B, Milisic E, Jonuzi A, Vranic S. Changing Trends in the Referral and Timing of Treatment for Congenital Cryptorchidism: A Single-Center Experience from Bosnia and Herzegovina. *J Pediatr Surg.* 2020;55(9):1965-8.
17. Damjanov I, Krušlin B, Ćorić M, Ulamec M. Bolesti muškog spolnog sustava. U: Damjanov I, Seiwerth S, Jukić J, Nola M, ur. *Patologija: peto, prerađeno i dopunjeno izdanje.* Zagreb: Medicinska naklada; 2018. Str. 575-95.
18. Urh K, Kolenc Ž, Hrovat M, Svet L, Dovč P, Kunej T. Molecular Mechanisms of Syndromic Cryptorchidism: Data Synthesis of 50 Studies and Visualization of Gene-Disease Network. *Front Endocrinol (Lausanne).* 2018;9:425.

19. Yu C, Wei Y, Tang X, Liu B, Shen L, Long C, Lin T, He D, Wu S, Wei G. Maternal smoking during pregnancy and risk of cryptorchidism: a systematic review and meta-analysis. *Eur J Pediatr*. 2019;178(3):287-97.
20. Zhang L, Wang XH, Zheng XM, Liu TZ, Zhang WB, Zheng H, Chen MF. Maternal gestational smoking, diabetes, alcohol drinking, pre-pregnancy obesity and the risk of cryptorchidism: a systematic review and meta-analysis of observational studies. *PLoS One* [Internet]. 2015 [pristupljeno 26.8.2022.];10(3):e0119006.
Dostupno na:
<https://journals.plos.org/plosone/article?id=10.1371/journal.pone.0119006>
21. García J, Ventura MI, Requena M, Hernández AF, Parrón T, Alarcón R. Association of reproductive disorders and male congenital anomalies with environmental exposure to endocrine active pesticides. *Reprod Toxicol*. 2017;71:95-100.
22. Brucker-Davis F, Wagner-Mahler K, Delattre I, Ducot B, Ferrari P, Bongain A, Kurzenne JY, Mas JC, Fénelon P; Cryptorchidism Study Group from Nice Area. Cryptorchidism at birth in Nice area (France) is associated with higher prenatal exposure to PCBs and DDE, as assessed by colostrum concentrations. *Hum Reprod*. 2008;23(8):1708-18.
23. Weidner IS, Møller H, Jensen TK, Skakkebaek NE. Cryptorchidism and hypospadias in sons of gardeners and farmers. *Environ Health Perspect*. 1998;106(12):793-6.
24. Allin BSR, Dumann E, Fawcner-Corbett D, Kwok C, Skerritt C; Paediatric Surgery Trainees Research Network. Systematic review and meta-analysis comparing outcomes following orchidopexy for cryptorchidism before or after 1 year of age. *BJS Open*. 2018;2(1):1-12.
25. Park KH, Lee JH, Han JJ, Lee SD, Song SY. Histological evidences suggest recommending orchiopexy within the first year of life for children with unilateral inguinal cryptorchid testis. *Int J Urol*. 2007;14(7):616-21.
26. Koni A, Ozseker HS, Arpali E, Kilinc E, Dogan HS, Akyol A, Tekgul S. Histopathological evaluation of orchiectomy specimens in 51 late postpubertal men with unilateral cryptorchidism. *J Urol*. 2014;192(4):1183-8.
27. Lip SZ, Murchison LE, Cullis PS, Govan L, Carachi R. A meta-analysis of the risk of boys with isolated cryptorchidism developing testicular cancer in later life. *Arch Dis Child*. 2013;98(1):20-6.

28. Akre O, Pettersson A, Richiardi L. Risk of contralateral testicular cancer among men with unilaterally undescended testis: a meta analysis. *Int J Cancer*. 2009;124(3):687-9.
29. Pettersson A, Richiardi L, Nordenskjold A, Kaijser M, Akre O. Age at surgery for undescended testis and risk of testicular cancer. *N Engl J Med*. 2007;356(18):1835-41.
30. Ferguson L, Agoulnik AI. Testicular cancer and cryptorchidism. *Front Endocrinol (Lausanne)*. 2013;4:32.
31. Hanerhoff BL, Welliver C. Does early orchidopexy improve fertility? *Transl Androl Urol*. 2014;3(4):370-6.
32. Feyles F, Peiretti V, Mussa A, Manenti M, Canavese F, Cortese MG, Lala R. Improved sperm count and motility in young men surgically treated for cryptorchidism in the first year of life. *Eur J Pediatr Surg*. 2014;24(5):376-80.
33. Lee PA. Fertility after cryptorchidism: epidemiology and other outcome studies. *Urology*. 2005;66(2):427-31.
34. Schneuer FJ, Milne E, Jamieson SE, Pereira G, Hansen M, Barker A, Holland AJA, Bower C, Nassar N. Association between male genital anomalies and adult male reproductive disorders: a population-based data linkage study spanning more than 40 years. *Lancet Child Adolesc Health*. 2018;2(10):736-43.
35. Radmayr C, Dogan HS, Hoebeke P, Kocvara R, Nijman R, Silay S, Stein R, Undre S, Tekgul S. Management of undescended testes: European Association of Urology/European Society for Paediatric Urology Guidelines. *J Pediatr Urol*. 2016;12(6):335-43.
36. Hutson JM. Orchidopexy. U: Puri P, Höllwarth ME, ur. *Pediatric Surgery*. Berlin: Springer; 2006. Str. 555-68.
37. Shreyas K, Rathod KJ, Sinha A. Management of high inguinal undescended testis: a review of literature. *Ann Pediatr Surg*. 2021;17:42.
38. Alhazmi H, Junejo NN, Albeaiti M, Alshammari A, Aljallad H, Almathami A, Vallasciani S. Timing of orchidopexy at a tertiary center in Saudi Arabia: reasons for late surgery. *Ann Saudi Med*. 2018;38(4):284-7.
39. Alsowayan OS, Basalelah JH, Alzahrani AM, Alshaibani AM, Alalyani NS, Alsubiani TA, AlMadi MK. Age at presentation of undescended testicles: a single-center study in Saudi Arabia. *Ann Saudi Med*. 2018;38(2):137-9.

40. Williams K, Baumann L, Shah A, Abdullah F, Johnson EK, Oyetunji TA. Age at orchiopexy for undescended testis in the United States. *J Pediatr Surg.* 2017;53(1):86-9.
41. Savoie KB, Bachier-Rodriguez M, Schurtz E, Tolley EA, Giel D, Feliz A. Health Disparities in the Appropriate Management of Cryptorchidism. *J Pediatr.* 2017;185:187-92.
42. Bradshaw CJ, Corbet-Burcher G, Hitchcock R. Age at orchidopexy in the UK: has new evidence changed practice? *J Pediatr Urol.* 2014;10(4):758-62.
43. Springer A, Subramaniam R, Krall C, Fülöp G. Orchidopexy patterns in Austria from 1993 to 2009. *J Pediatr Urol.* 2013;9(5):535-41.
44. Shiryazdi SM, Modir A, Benrazavi S, Moosavi N, Kermani-Alghoraishi M, Ghahramani R. Causes of delay in proper treatment of patients with undescended testis. *Iran J Reprod Med.* 2011;9(1):37-40.
45. Kokorowski PJ, Routh JC, Graham DA, Nelson CP. Variations in timing of surgery among boys who underwent orchidopexy for cryptorchidism. *Pediatrics.* 2010;126(3):e576-82.
46. Hidas G, Ben Chaim J, Udassin R, Graeb M, Gofrit ON, Zisk-Rony RY, Pode D, Duvdevani M, Yutkin V, Neheman A, Fruman A, Arbel D, Kopuler V, Armon Y, Landau EH. Timing of Orchidopexy for Undescended Testis in Israel: A Quality of Care Study. *Isr Med Assoc J.* 2016;18(11):697-700.
47. Boehme P, Geis B, Doerner J, Wirth S, Hensel KO. Shortcomings in the management of undescended testis: guideline intention vs reality and the underlying causes - insights from the biggest German cohort. *BJU Int.* 2018;122(4):644-53.
48. Thorup J, Cortes D. Surgical Management of Undescended Testis - Timetable and Outcome: A Debate. *Sex Dev.* 2019;13(1):11-9.
49. Smith SC, Nguyen HT. Barriers to implementation of guidelines for the diagnosis and management of undescended testis. *F1000Res.* 2019;8(F1000 Faculty Rev):326.
50. Guven A, Kogan BA. Undescended testis in older boys: further evidence that ascending testes are common. *J Pediatr Surg.* 2008;43(9):1700-4.
51. Shnorhavorian M, Jacobs MA, Stearns G, Mingin G, Koyle MA. Practice variation and clinical confusion regarding undescended testes and retractile testes among

primary care respondents: a multi-regional survey study in the United States.
Pediatr Surg Int. 2012;28(6):635-9.

52. Lim LY, Nah SA, Lakshmi NK, Yap TL, Jacobsen AS, Low Y, Ong CC.

Undescended testis: Level of knowledge among potential referring health-care providers. *J Paediatr Child Health.* 2015;51(11):1109-14.

53. Sharma D, Sohn JK, Zillioux JM, Herndon CDA, Corbett ST, Kern NG. Identifying and addressing training deficiencies in the examination of cryptorchidism-a quality improvement study. *J Pediatr Urol.* 2020;16(1):61.e1-61.e8.

ŽIVOTOPIS

Rođen sam 25. ožujka 1998. godine u Slavonskom Brodu gdje sam završio klasičnu gimnaziju. Medicinski fakultet Sveučilišta u Zagrebu upisao sam 2016. godine. Tijekom studija, pet godina sam sudjelovao u provedbi nastave kao demonstrator na Katedri za anatomiju i kliničku anatomiju te jednu godinu kao demonstrator na Katedri za kirurgiju. Šest godina sam bio aktivni član Studentske sekcije za kirurgiju koju sam jednu godinu i vodio. Autor sam tri sažetka s kojima sam sudjelovao na tri studentska kongresa. 2022. godine sudjelovao sam na profesionalnoj razmjeni u sklopu koje sam proveo mjesec dana na Klinici za dječju kirurgiju Sveučilišne bolnice Martin u Slovačkoj. Aktivno se služim engleskim jezikom.