

Primjena robotike u kranijalnim operacijama

Bilandžić, Joško

Master's thesis / Diplomski rad

2022

Degree Grantor / Ustanova koja je dodijelila akademski / stručni stupanj: **University of Zagreb, School of Medicine / Sveučilište u Zagrebu, Medicinski fakultet**

Permanent link / Trajna poveznica: <https://um.nsk.hr/um:nbn:hr:105:582879>

Rights / Prava: [In copyright](#)/[Zaštićeno autorskim pravom.](#)

Download date / Datum preuzimanja: **2025-02-02**



Repository / Repozitorij:

[Dr Med - University of Zagreb School of Medicine Digital Repository](#)



SVEUČILIŠTE U ZAGREBU

MEDICINSKI FAKULTET

Joško Bilandžić

***Primjena robotike u kranijalnim
operacijama***

DIPLOMSKI RAD



Zagreb, 2022.

Ovaj diplomski rad izrađen je u Kliničkoj bolnici Dubrava na Zavodu za neurokirurgiju pod vodstvom prof. dr. sc. Darka Chudya i predan je na ocjenu u akademskoj godini 2021./2022.

Popis kratica

AVM - arteriovenska malformacija

CT - kompjutorizirana tomografija

DBS - *deep brain stimulation*

DIPG - difuzni intrinzični pontini gliom

EPE - *entry point error*

FDA - Food and Drug Administration

GBM - glioblastoma multiforme

LITT - laserska intersticijska termalna terapija

MR - magnetna rezonancija

PACS - *picture archiving and communication system*

RTE - *real target error*

RTG - radiografija

SEEG - stereoelektroencefalografija

SLA - stereotaktička laserska ablacija

TMA – transkranijaska magnetna stimulacija

TPE - *target point error*

Sadržaj

1. Sažetak	
2. Summary	
3. Uvod.....	1
4. Stereotaktički robotski sustavi.....	3
4.1. NeuroMate	5
4.2. PathFinder.....	8
4.3. ROSA	10
4.4. RONNA.....	13
5. Radiokirurški robotski sustavi.....	17
5.1. CyberKnife	17
6. Telekontrolirani robotski sustavi	21
6.1. NeuroArm.....	22
6.2. Endoskopski robotski sustavi.....	25
6.3. Endovaskularni robotski sustavi	26
7. Zaključak.....	28
8. Zahvale.....	32
9. Popis literature.....	33
10. Životopis.....	43

1. Sažetak

Primjena robotike u kranijalnim operacijama

Joško Bilandžić

Korištenje robotske tehnologije postalo je dio rutinske skrbi za različite indikacije u mnogim granama kirurgije. Robotika se primjenjuje u abdominalnoj kirurgiji, urologiji, ortopediji, torakalnoj te kardijalnoj kirurgiji. Koristi se također i u neurokirurgiji. Prvi tip robota za primjenu u kranijalnim operacijama razvijen je 1985. godine. Trenutno postoje različiti tipovi robota za primjenu u svim granama neurokirurgije.

Cilj ovoga rada je u narativno preglednoj formi izložiti trenutnu primjenu robotike u kranijalnim operacijama.

Ovisno o tipu kontrole nad radom robota, robotske sustave koji se primjenjuju u neurokirurgiji možemo podijeliti u tri velike skupine - autonomni sustavi, nadzirani sustavi i sustavi podijeljene kontrole.

Stereotaktički robotski sustavi najčešće su primjenjivani roboti u svakodnevnoj neurokirurškoj praksi. Glavna funkcija stereotaktičke robotske ruke jest pozicionirati držač instrumenta niz predoperativno isplaniranu trajektoriju. Robotska ruka na taj način stvara radni kanal koji operater koristi pri uzimanju bioptata ili postavljanju intracerebralnih elektroda. NeuroMate, PathFinder, ROSA i hrvatski robotski sustav RONNA primjeri su stereotaktičkih robotskih sustava.

Radiokirurški robotski sustavi sastoje se od linearnog akceleratora, robotske ruke, RTG uređaja i stola za namještanje pacijenta. Rendgensko snimanje pomaže pri lokalizaciji predoperativno

isplaniranih ciljnih točaka što omogućava vrlo preciznu isporuku zračenja. CyberKnife jest primjer radiokirurškog robota.

Pri upotrebi telekontroliranih robotskih sustava operater upravlja robotskim rukama iz upravljačke konzole koja je udaljena od operacijskog polja. Korištenje robotskih ruku uklanja fiziološki tremor ljudske ruke. Također, telekontrolirani robotski sustavi omogućavaju bolju vizualizaciju endokranijalne mikroanatomije. NeuroArm je najčešće korišteni telekontrolirani robotski sustav u neurokirurgiji.

Endoskopski i endovaskularni roboti pripadaju u skupinu telekontroliranih robotskih sustava. Koriste se u neuroendoskopiji i intervencijskoj neuroradiologiji. Jedna od glavnih prednosti endovaskularnih robota, poput CorPath GRX robotskog sustava, jest smanjivanje doze zračenja kojoj su izloženi zdravstveni radnici za vrijeme postupka.

Korištenje robota u kranijalnim operacijama nudi prednosti poput standardizacije načina izvođenja operacije, uklanjanje tremora ljudske ruke te simulacije operativnih zahvata za vrijeme specijalističkog usavršavanja. S druge pak strane, dugačka krivulja učenja, pitanje financijske isplativosti i medikolegalna pitanja usporavaju daljnje širenje primjene robotske tehnologije u rutinskom neurokirurškom radu.

Ključne riječi: robotska kirurgija, stereotaksija, radiokirurgija, kranijalne operacije, telekontrolirani robotski sustavi

2. Summary

Robotics application in cranial neurosurgery

Joško Bilandžić

The usage of robotic technology has become standard of care for various indications in many surgical specialties. It is used in abdominal surgery, urology, orthopedics, thoracic surgery and cardiac surgery. Neurosurgery is no exception. The first type of robot for application in cranial surgery was developed in 1985. Currently, different types of robots are available for all neurosurgical subspecialties.

The goal of my thesis is to outline currently used robots in the cranial surgery. Paper is written in the form of a narrative review. .

Based on the type of control over robot all robotic systems used in neurosurgery are categorized into one out of three groups - autonomous systems, dependent systems (master-slave) and shared-control systems.

Stereotactic robots are type of robotic systems most commonly used in neurosurgery. The main function of a robotic hand is to delineate preoperatively planned trajectory. The robotic hand then serves as a work channel for surgeon to take biopsy or to place an electrode. NeuroMate, PathFinder, ROSA and Croatian robotic system RONNA are examples of stereotactic robotic systems.

Radiosurgical robotic systems consist of a linear accelerator, a robotic hand, X – ray imaging source and a robotic table for patient positioning. X - rays help in the localization of preoperatively planned targets in order to enable linear accelerator highly accurate radiation delivery. CyberKnife is example of a radiosurgical robot.

In teleoperated robotic systems a surgeon navigates robotic hands with a central control panel which is separated from the operating field. The usage of robotic hands reduces physiological hand tremor. Additionally, teleoperated systems help in better visualization of endocranial microanatomy. NeuroArm is most widely used teleoperated robotic system in neurosurgery.

Endoscopic and endovascular robots belong to the group of teleoperated robotic systems. They are utilized in neuroendoscopy and interventional neuroradiology, respectively. One of the main advantages of endovascular robots, such as CorPath GRX Robotic System, is reducing physicians' exposure to radiation during the procedure.

The application of robots in cranial surgery offers benefits such as standardization of procedure, elimination of hand tremor or surgery simulation during residents' training. However, a long learning curve, financial and legal issues remain to be addressed before further involvement of robots in neurosurgical routine.

Keywords: robotic surgery, stereotaxy, radiosurgery, cranial surgery, teleoperated robotic systems

3. Uvod

Hrvatska riječ robot dolazi od češke riječi *robota* što znači tlaka ili kmetski rad. Prvi puta upotrijebio ju je Karel Čapek u drami R. U. R. (Rossumovi univerzalni roboti). Prema Hrvatskoj enciklopediji ta riječ označava „automatizirani stroj višestruke namjene, koji može obavljati neke zadaće slično ljudskomu djelovanju“ (1). U zadnjih stotinjak godina roboti su se počeli primjenjivati u raznim sferama ljudskoga djelovanja od industrijske proizvodnje, vojske, informacijskih i računalnih znanosti, svemirske tehnologije pa sve do medicine. Unazad 40 godina pratimo njihov razvoj u medicini, ponajprije u kirurškim strukama.

Vrlo brzo uočilo se kako bi kranijalne operacije, posebice operacije mozga, mogle biti vrlo dobar kandidat za primjenu robotske tehnologije zbog osjetljivosti moždanog tkiva te smještaja mozga unutar rigidnog koštanog oklopa koji nudi vrlo skučen prostor za kirurški pristup (2). Počeci primjene robotike u neurokirurgiji sežu u 1985. godinu kada su Kwoh i suradnici primijenili robotski sustav *Unimation Programmable Universal Machine for Assembly* (PUMA) 200 te ga upotrijebili u stereotaktičkoj biopsiji kod 52 – godišnjeg pacijenta uz predoperativno planiranje na temelju CT nalaza (3). Uloga robotskog sustava bila je označiti položaj trajektorije prethodno određene na CT-u niz koju operater zatim uzima bioptat ciljnog tkiva. PUMA 200 robotski sustav nastao je prenamjenom PUMA 560 robotskog sustava (Stäubli International AG) inicijalno proizvedenog za industrijsku namjenu (2). Kasnije se koristio i kao pasivni držač retraktora pri operaciji glijalnih tumora u pedijatrijskoj populaciji (4). Danas PUMA 200 robotski sustav više nije u aktivnoj upotrebi.

Put do razvoja robotskog sustava primjenjivog u svakodnevnoj neurokirurškoj praksi nije bio pravocrtan. Neki od pokušaja završili su kao vrlo skupocjeni neuspjesi. Robotski sustav Minerva

koristio se od 1991. do 1993. godine u Švicarskoj nakon čega je povučen iz uporabe te je njegova proizvodnja obustavljena (5).

Sve robotske sustave koji se trenutno primjenjuju u neurokirurgiji možemo podijeliti u tri velike kategorije (6):

1) Autonomni sustavi

Robotski sustavi čiji je zadatak vlastitim automatizmom izvesti predoperativno isplaniranu kretnju. Planiranje se u pravilu vrši na temelju radioloških snimki. U ovu se skupinu ubrajaju stereotaktički i radiokirurški robotski sustavi. Ovaj se tip robotskih sustava zasada najviše primjenjuje u praksi. Budući da je uloga operatera pri upravljanju ovakvim tipom robotskog sustava nadgledanje i eventualno prepravljanje robotskih kretnji u anglosaksonskoj literaturi koristi se i naziv *supervisory-controlled system* (7).

2) Nadzirani (*master – slave*) sustavi

Robotski sustavi kojima operater upravlja s udaljenog mjesta uz pomoć upravljačke konzole. U ovu skupinu ubrajaju se telekontrolirani robotski sustavi, endoskopski i endovaskularni robotski sustavi.

3) Sustavi podijeljene kontrole

Sustavi u kojima robotska ruka i ruka operatera zajednički usmjeravaju instrumente pri čemu ruka operatera zadaje smjer i vrstu radnje, a robotska ruka smanjuje učinak tremora i mišićnog umora. Primjer ovakvog robotskog sustava jest *Steady Hand System*.

4. Stereotaktički robotski sustavi

Stereotaktički robotski sustavi prvi su počeli primjenjivati u neurokirurgiji, a i danas je to vrsta robota koja se najčešće primjenjuje u svakodnevnoj neurokirurškoj praksi. Način funkcioniranja stereotaktičkih, kao i radiokirurških robotskih sustava, oslanja se na dvije glavne funkcije – detekcije stvarnog prostora oko robota i pozicioniranje robotske ruke duž predoperativno isplanirane trajektorije. Na temelju radiološke snimke planira se putanja do određene točke unutar lubanje što za robota postaje zadana koordinata prostora prema kojoj mora usmjeriti robotsku ruku. Detekcija stvarnog prostora preklapa se sa prethodno isplaniranom putanjom kretanja na radiološkoj snimci što zajedno postaje uputa robotu kako izvršiti naredbu (8). Netom spomenuto „preklapanje“ u literaturi se naziva registracija i potrebno ju je pobliže objasniti kako bi se mogao shvatiti princip rada stereotaktičkih robotskih sustava. Registracija u osnovi omogućava robotu da prepozna gdje se određena točka sa radiološke snimke nalazi u stvarnom prostoru, odnosno unutar pacijentove lubanje. Može se definirati kao proces u kojem se dva različita koordinatna sustava preklapaju na osnovi nekih poznatih točaka koje su prisutne u oba koordinatna sustava (9). Točke na osnovi kojih se koordinatni sustavi preklapaju u kontekstu stereotaktičke neurokirurgije jesu stereotaktički okvir ili kožni i koštani lokalizatori, *skin and bone fiducials* (10). Svaki stereotaktički postupak ima zadane korake koji se moraju proći kako bi se došlo do željene lokacije unutar lubanje. Prvo, radi se predoperativna priprema trajektorije na temelju radiološke, najčešće MR, snimke. Drugo, pacijentovu glavu potrebno je pozicionirati u koordinatni sustav. Tu postoje dvije temeljne opcije – uz pomoć stereotaktičkog okvira ili bez njega koristeći koštane ili kožne lokalizatore. Nakon postavljanja okvira ili lokalizatora ponovno se radi MR ili CT snimka. Zatim slijedi preklapanje snimke sa isplaniranom trajektorijom i one na kojoj su lokalizacijske oznake. Naposljetku, robot snima prostor u kojemu se nalazi

pacijentova glava kako bi se mogao uskladiti sa koordinatnim sustavom određenim na temelju radiološke snimke. Mogućnosti registracije su višestruke. Koriste se ultrazvučni valovi, laser i X – zrake (11). Zadatak stereotaktičkih robotskih sustava u osnovi je pozicionirati držač instrumenta niz predoperativno isplaniranu trajektoriju te na taj način stvoriti radni kanal koji operater koristi u obavljanju operativnog zahvata.

Konačna preciznost robotske ruke ovisi o mehaničkoj preciznosti samoga robota te preciznosti slikovnih prikaza predoperativno isplanirane trajektorije (9).

U literaturi se koriste dvije veličine uz pomoć kojih se opisuje robotska preciznost u dosezanju ciljne točke u moždanom parenhimu:

- a) *Entry point error* (EPE) – definirana kao euklidska udaljenost između planirane i ostvarene ulazne točke elektrode na površini lubanje
- b) *Target point error* (TPE) – definirana kao euklidska udaljenost između planiranog i ostvarenog položaja vrška elektrode u moždanom parenhimu (12).

Neki autori koriste i naziv *real target error* (RTE) na ulaznoj i RTE na ciljnoj točki (13).

Uz primjenu stereotaktičkih robotskih sustava postaje moguća promjena trajektorije za vrijeme operacije bez potrebe za manualnim mijenjanjem koordinata i položaja luka kao što je to slučaj kod upotrebe klasičnih stereotaktičkih okvira (14). Na taj se način za vrijeme jednog zahvata može doći do više različitih točaka unutar moždanog parenhima, što poglavito dolazi do izražaja i skraćuje trajanje zahvata pri implantaciji stereoelektroencefalografskih (SEEG) elektroda kao što će kasnije biti opisano.

4.1. NeuroMate

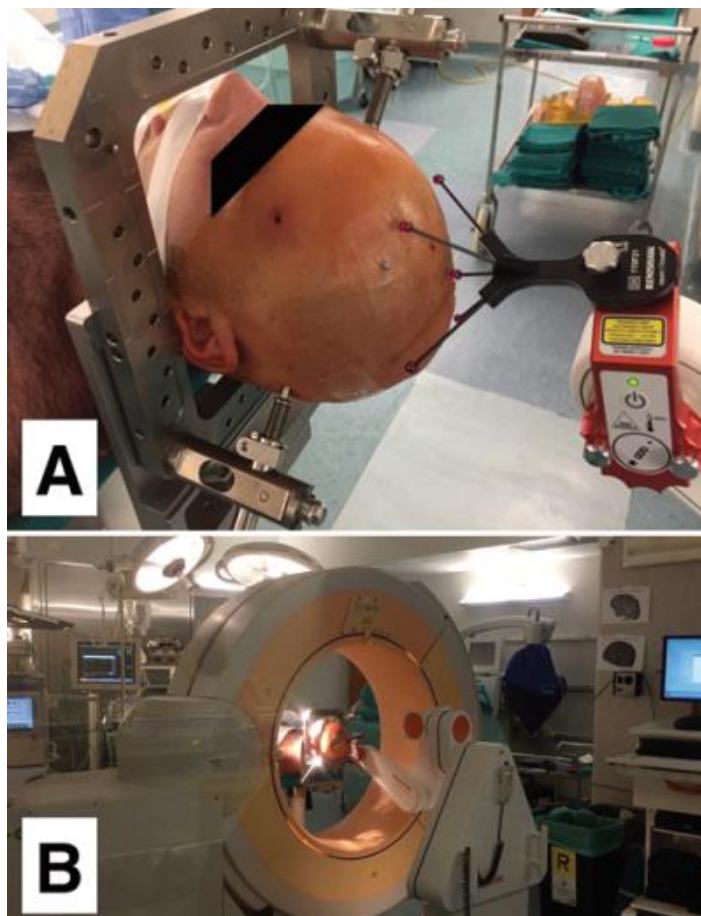
NeuroMate stereotaktički robotski sustav (Slika 1.) proizvela je američka kompanija Integrated Surgical Systems Inc 1987. U međuvremenu tu tvrtku kupila je britanska tvrtka Renishaw pa je time i NeuroMate promijenio vlasnika (9). Robotski sustav NeuroMate 1997. ušao je u povijest kao prvi neurokirurški robot čiju primjenu je odobrila *Food and Drug Administration* (FDA) (15, 16).



Slika 1. NeuroMate robotski sustav. Preuzeto iz: Kajita, 2015. (17) Uz dopuštenje <http://creativecommons.org/licenses/by-nc-nd/4.0/>.

NeuroMate robotska ruka sastoji se od 6 zglobova, a svaki od njih sadrži potenciometar koji detektira veličinu kuta pod kojim se zglob nalazi. Informacije o položaju zgloba šalju se u središnju jedinicu sustava koja osim detektiranja položaja zgloba vrši registraciju te sadrži predoperativno isplaniran trajektorij (18). Registracija se može izvesti sa ili bez stereotaktičkog okvira. Dvije su mogućnosti registracije bez okvira – koristeći ultrazvučne valove (19) ili

Neurolocate nastavak koji se koristi uz intraoperativni CT (20). *Neurolocate* nastavak (Slika 2A.) specifičan je za NeuroMate sustav. Radi se o nastavku u kojem se nalaze lokalizatori. Nastavak se fiksira na distalni kraj robotske ruke umjesto držača za instrumente te se približi vrlo blizu glavi, ali ju ne dodiruje. Zatim se snima intraoperativni CT (Slika 2B.) te se u jednom koraku odvijaju pozicioniranje glave u koordinatni sustav i registracija prostora (11).



Slika 2. Registracija uz pomoć Neurolocate nastavka. Neurolocate nastavak postavi se tik uz glavu pacijenta (A) te se zatim snima intraoperativni CT (B). Preuzeto: Cardinale, 2017. (21) Uz dopuštenje ©AANS.

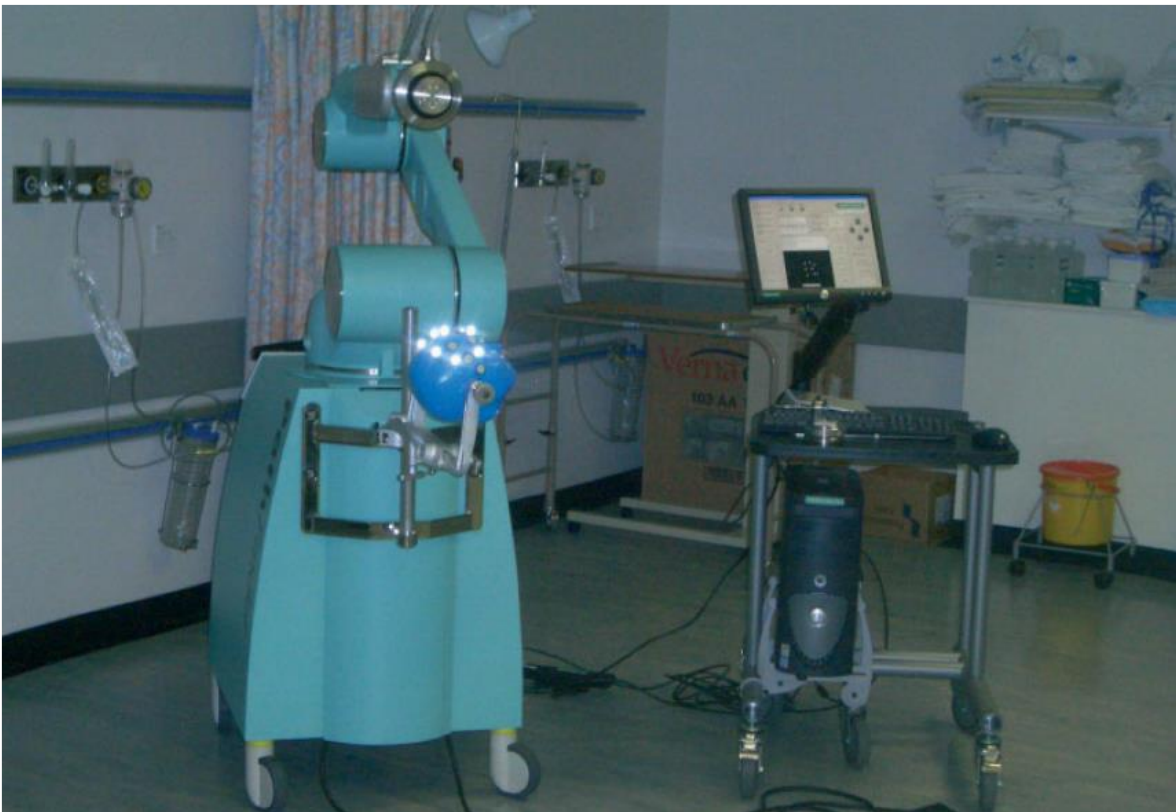Uz tri različite mogućnosti izvođenja registracije postavilo se pitanje koji od njih dovodi do najpreciznijeg postavljanja elektroda u moždani parenhim. Rezultati su za sada inkonkluzivni. Prema nekima najveća preciznost jest pri registraciji s okvirom (9). Von Lagnsdorff i suradnici iznose da je pogreška pri postavljanju elektrode koristeći stereotaktički okvir ispod 1 mm (11). S druge pak strane, neke studije provedene na fantomu govore u prilog podjednako preciznosti uz upotrebu stereotaktičkog okvira i *Neurolocate* nastavka (21).

Dodatna posebnost NeuroMate sustava krije se u njegovoj namjeni. Kao što je prethodno spomenuto to je primarno stereotaktički robotski sustav, ali opisana je njegova primjena i pri neuroendoskopskim zahvatima (22). Ipak, dominantno se koristi u stereotaktičkim zahvatima kao što su implantacija *deep brain stimulation* (DBS) elektroda (11), implantacija SEEG elektroda (20), stereotaktičke biopsije (23) i postavljanje intrakranijskih katetera bilo za aspiraciju tekućine iz cističnih tvorbi (18) ili za aplikaciju kemoterapije pri liječenju neoplastičnih procesa (24).

Naposljetku, valja napomenuti da se NeuroMate koristi i u istraživačke svrhe. Primjerice, opisana je njegova primjena u pozicioniranju zavojnica za transkranijsku magnetnu stimulaciju (TMS) (25).

4.2. PathFinder

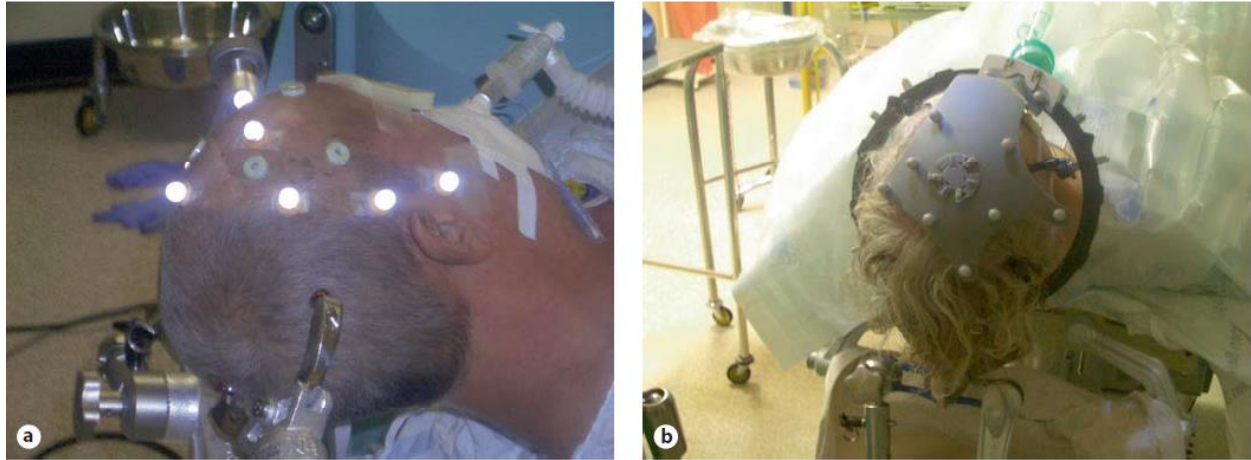PathFinder robotski sustav razvila je britanska kompanija Prosurjics Ltd. Američka FDA odobrila ga je 2004. (5), a prvi je puta primijenjen 2006. godine (16). Sustav (Slika 3.) se sastoji od baze sa kotačima koja se može učvrstiti na Mayfieldov držač za glavu. Na bazu se nastavlja robotska ruka sa tri zgloba (26). Za distalni kraj robotske ruke veže se držač instrumenata, koji može rotirati 180° u svakom smjeru imitirajući pronaciju i supinaciju podlaktice ljudske ruke. Mogući su i pokreti u vertikalnoj ravnini koji imitiraju pokrete fleksije i ekstenzije (27).



Slika 3. PathFinder robotski sustav. Preuzeto iz: Eljamel, 2006. (26) Uz dopuštenje John Wiley and Sons.

Registracija se primjenom ovog robotskog sustava vrši bez stereotaktičkog okvira. Proces registracije se bazira na primjeni kožnih lokalizatora (*skin fiducials*) ili registracijske pločice.

(Slika 4.) Položaj lokalizatora ili pločice detektira kamera koja se nalazi na distalnom kraju robotske ruke uz držač instrumenata (14).



Slika 4. Kožni lokalizatori (a) i registracijska pločica (b) koje PathFinder robot rabi u procesu registracije. Preuzeto iz: Eljamel, 2009. (27) Uz dopuštenje Karger Publishers.

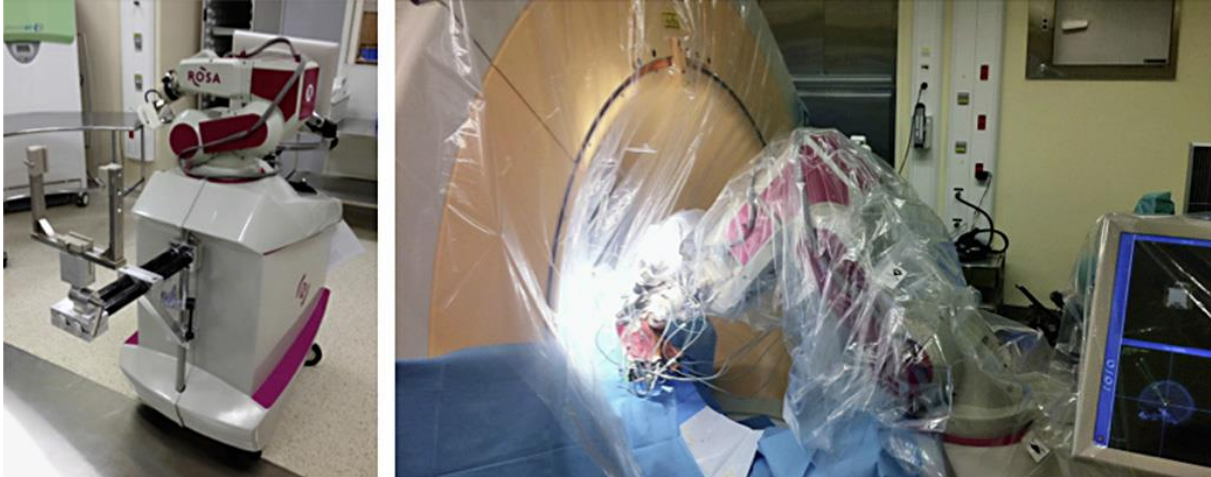U predoperativnom planiranju trajektorije mogu se koristiti CT ili MR (14). U slučaju planiranja na temelju MR snimke, snimka se prije zahvata mora preklopiti sa CT snimkom koja pokazuje položaj lokalizatora ili registracijske pločice na lubanji. Proces se u anglosaksonskoj literaturi naziva *merging*.

Sustav je do sada upotrijebljen u sljedećim zahvatima (27):

- 1) postavljanje DBS elektroda kod pacijenata oboljelih od Parkinsonove bolesti i esencijalnog tremora
- 2) postavljanje SEEG elektroda
- 3) stereotaktička biopsija

4.3. ROSA

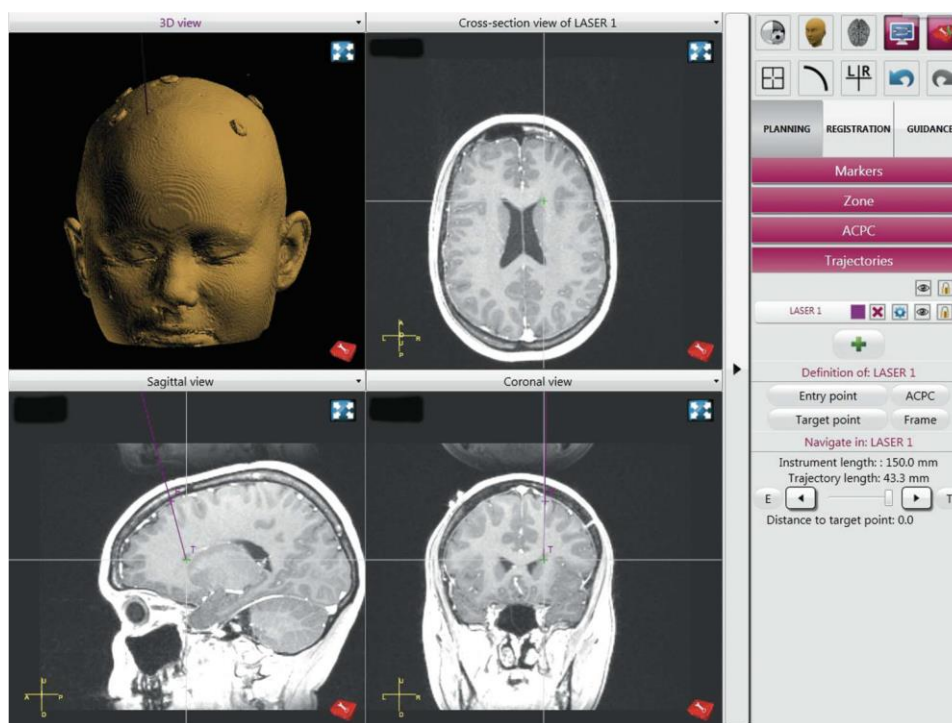
ROSA robotski sustav (Slika 5.) proizveden je 2007. godine, a 2012. dobio je odobrenje FDA za primjenu u kranijalnim operacijama (28). Radi se također o stereotaktičkom tipu robota, po načinu funkcioniranja i indikacijama vrlo sličnom prethodno opisanom NeuroMate robotskom sustavu. Tvorac ROSA robotskog sustava je francuska tvrtka Medtech. Medtech je 2016. postao dio Zimmer Biomet Grupe te je promijenio naziv u Zimmer Biomet Robotics (29). Glavnu strukturu robota ROSA čine zaslon sa prikazanim isplaniranim trajektorijem za postavljanje elektrode te robotska ruka koja izvršava zadani zadatak (30). Planiranje trajektorije (Slika 6.) u pravilu radi se dan prije operacije. Uz ovaj tip robota planiranje se najčešće bazira na MR snimci te se radi *merging* sa CT snimkom koja pokazuje položaj stereotaktičkog okvira ili lokalizatora (31). Dodatno, program za planiranje može na temelju CT snimke pohraniti podatak o debljini kostiju lubanje te tako sudjelovati u kontroli trepanacije kosti (28). Registracija se obavlja na temelju jednog od triju različita načina: 1) skeniranja lica i lubanje pacijenta laserskim zrakama, 2) detekcije kožnih ili koštanih lokalizatora te 3) registracijom stereotaktičkog okvira koji se pričvršćuje za robotski sustav (32).



Slika 5. ROSA robotski sustav. Na lijevoj slici prikazan je izgled ROSA robotskog sustva. Na desnoj slici prikazana je primjena ROSA sustava za vrijeme operativnog zahvata uz intraoperativni CT. Preuzeto iz: Lefranc, 2014. (32) Uz dopuštenje Karger Publishers.

Upotreba laserskih zraka u registraciji specifičnost je ROSA sustava. Slično kao i kod NeuroMate robota i u ovom slučaju javlja se pitanje koja vrsta registracije dovodi do najpreciznijeg lokaliziranja ciljne točke unutar moždanog parenhima. Podaci u literaturi uglavnom govore u prilog zaključku da je najveća preciznost uz registraciju na temelju stereotaktičkog okvira (12, 32). Ipak, ostaje neriješeno pitanje koja od metoda registracije bez okvira nudi najveću preciznost. Pojedini autori došli su do zaključka da nema razlike između laserskog skeniranja i koštanih lokalizatora (33). Druga pak istraživanja govore da su koštani lokalizatori superiorniji u usporedbi sa laserskim zrakama (34). Kao i ostali stereotaktički robotski sustavi, ROSA se svakodnevno koristi u implantaciji DBS (28) i SEEG elektroda te stereotaktičkoj biopsiji (31). Biopsija uz pomoć ROSA (35) i NeuroMate (36) robotskih sustava opisana je i kod duboko u moždanom deblu smještenih tumora kod djece pri čemu se najčešće radilo od difuznim intrinzičnim pontinim gliomima (DIPG). Nadalje, ROSA se primjenjuje u

stereotaktičkoj laserskoj ablaciji (SLA) epileptičnih žarišta (37) te nekih vrsta intrakranijalnih tumora, primjerice hipotalamičkih hamartoma (29). SLA je podtip laserske intersticijske termalne terapije (LITT) pri čemu se koristi laserska zraka za zagrijavanje tkiva te time uništavanja patološkog supstrata. ROSA robotski sustav može se upotrijebiti i za izvođenje perkutane rizotomije kod pacijenata sa trigeminalnom neuralgijom. Predoperativno se isplanira trajektorija prema ovalnom otvoru (*foramen ovale*). Robotska ruka nakon registracije automatski se postavlja na isplaniranu trajektoriju te služi kao držač instrumenata koji usmjerava prema trigeminalnom živcu (38). Prema navođenju proizvođača, ROSA se može koristiti i u endoskopskim zahvatima u moždanim klijetkama te pri transnazalnim endoskopskim zahvatima (39).



Slika 6. Software za planiranje trajektorije na ROSA sustavu. Preuzeto iz: Gonzalez-Martinez, 2014. (37) Uz dopuštenje Wolters Kluwer Health, Inc.

4.4. RONNA

RONNA (RObotic Neuro-NAvigation) prvi je neurokirurški robotski sustav proizveden u Republici Hrvatskoj i uopće u ovome dijelu Europe. Robot je proizašao kao proizvod projekta započetog 2007. godine na Fakultetu strojarstva i brodogradnje Sveučilišta u Zagrebu, u suradnji s Kliničkom bolnicom Dubrava i Hrvatskim institutom za istraživanje mozga. Idejni su začetnici projekta prof. dr. sc. Bojan Jerbić (voditelj projekta), prof. dr. sc. Darko Chudy i prof. dr. sc. Gojko Nikolić. Trenutno je u fazi kliničkih ispitivanja četvrta generacija RONNA robotskog sustava. U operativnom zahvatu treća generacija RONNA robota (Slika 7.) prvi je puta upotrijebljena u ožujku 2016. godine (40).

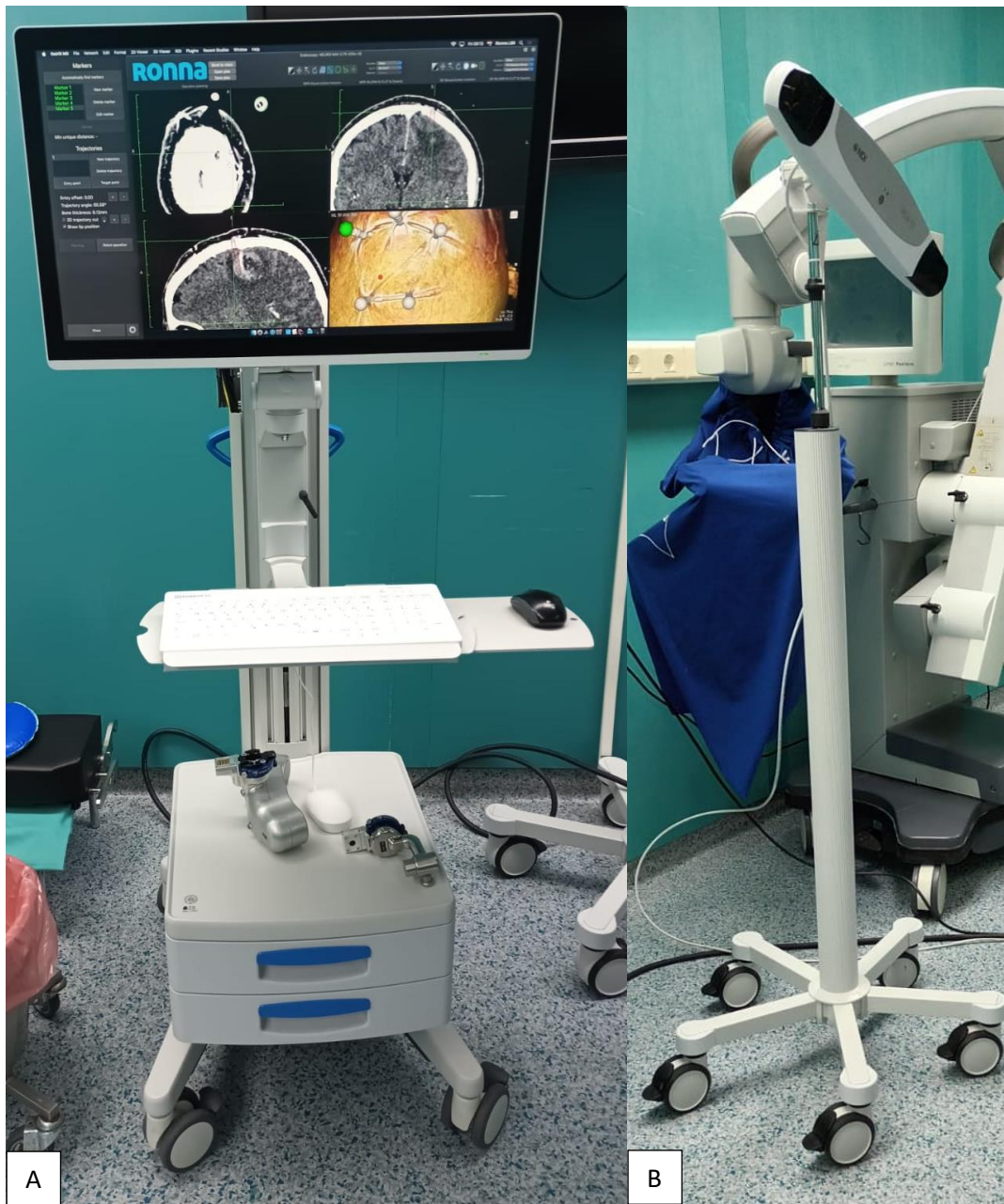


Slika 7. Treća generacija RONNA robotskog sustava. Preuzeto iz: Dlaka, 2017. (41) Uz dopuštenje John Wiley and Sons.

Poput ostalih stereotaktičkih robotskih sustava RONNA se sastoji od robotske ruke (sa šest stupnjeva slobode u ovom slučaju) te postaje za planiranje trajektorije i navigaciju (Slika 8A).

Posebnost RONNA sustava jest njena treća sastavnica – infracrvena stereo - kamera (Slika 8B)

(41). Infracrvena kamera dio je optičkog sustava za praćenje (*global optical tracking system*) kojeg osim kamere čine dvije referentne točke – lokalizatori na glavi pacijenta te senzor na distalnom kraju robotske ruke. Funkcija optičkog sustava jest gruba lokalizacija robotske ruke u odnosu na glavu pacijenta u početnoj fazi zahvata. Ovakav način lokalizacije specifikum je RONNA robotskog sustava i nije opisan u prije spomenutim sustavima NeuroMate, PathFinder i ROSA (41). Drugi novitet koji je razvijen na RONNA sustavu jest *Medinria software* za planiranje koji omogućava unos snimki na kojima je već isplanirana trajektorija uz pomoć drugog računala. Time operater nije vezan za robotsku postaju za planiranje, nego to može obaviti na bilo kojem računalu. Nadalje, *software* može preuzeti radiološke snimke sa *picture archiving and communication system* (PACS) sustava bolnice (41).



Slika 8. RONNA robotski sustav. A – postaja za planiranje trajektorije B – infracrvena stereo - kamera. (Privatna zbirka)

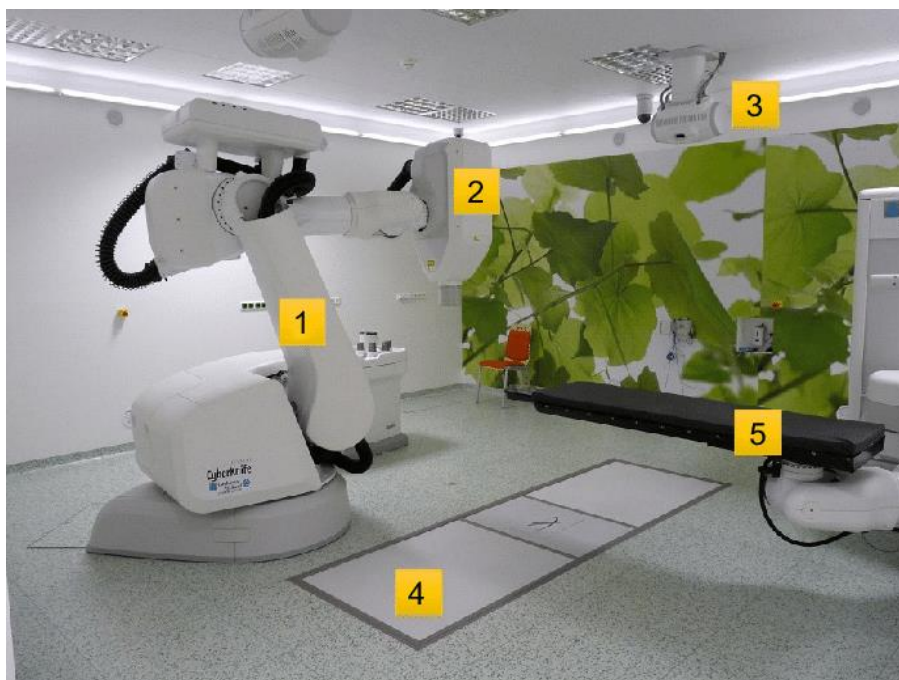
Za sada se RONNA rabi u stereotaktičkoj biopsiji te se radi na daljnjem unaprjeđenju robotskog sustava.

Kao svojevrsan nasljednik projekta započetog 2007.godine, 2017. godine započeo je projekt NERO – Neurokirurški robot. Nositelj projekta je INETEC - Institut za nuklearnu tehnologiju d.o.o., a suradnici Fakultet strojarstva i brodogradnje Sveučilišta u Zagrebu i Klinička bolnica Dubrava. Projekt i dalje traje (42).

5. Radiokirurški robotski sustavi

5.1. CyberKnife

Neurokirurg John Adler u suradnji sa stručnjacima iz područja fizike i robotike 1994. razvio je radiokirurški robotski sustav CyberKnife (Accuray, Palo Alto, California, US). Radi se o slikovno navođenom robotskom sustavu koji se rabi bez primjene stereotaktičkog okvira. Proizveden je 1998. (28), a odobren je od strane FDA 2001. godine. Robot se sastoji od linearnog akceleratora, robotske ruke koja njime upravlja te sustava za stvaranje RTG snimki u stvarnome vremenu. Pri RTG snimanju kao orijentacijske točke u području spinalnog kanala koriste se koštani lokalizatori (*bone fiducials*), a u području glave neka od koštanih struktura na lubanji (43). Robotski *software* zatim preklapa snimku nastalu u stvarnom vremenu sa predoperativnom snimkom na kojoj je označen terapijski plan, odnosno ciljni volumen u kojeg se usmjerava zračenje. Konačno, preklapanjem tih dviju snimki robot automatski ispravlja odmak od zadanog volumena te time održava submilimetarsku preciznost u usmjeravanju radijacije (44). Slikovni prikaz CyberKnife sustava je na slici 9.



Slika 9. CyberKnife radiokirurški robotski sustav. Sastoji se od robotske ruke (1) koja upravlja linearnim akceleratorom (2), RTG uređaja (3) i detektora X – zraka (4). Na slici je prikazan i stol na kojemu leži pacijent za vrijeme zračenja (5). Preuzeto iz: Ihnát, 2018. (45) Uz dopuštenje Dove Medical Press Limited.

CyberKnife je radiokirurški robotski sustav namijenjen primarno za fokusiranu radioterapiju aksijalnih i ekstraaksijalnih neoplazmi mozga. Osim neoplazmi koristi se i u liječenju arteriovenskih malformacija (AVM) te neuralgije trigeminusa. Kao izvor zračenja koristi X – zrake. Korištenje CyberKnife sustava ne zahtjeva primjenu stereotaktičkog okvira i primjenu anestezije što omogućava ambulantno liječenje pacijenata te frakcioniranje radioterapije (43). Upotreba CyberKnife sustava odvija se u nekoliko ključnih koraka (8) :

1. Predoperativna radiološka dijagnostika – minimalno CT, po potrebi i druge
2. Računalno planiranje ciljnog volumena u koji se usmjerava zračenje
3. Pacijent se smješta na stol CyberKnife sustava

4. RTG snimanje u stvarnom vremenu
5. Uz preklapanje predoperativne i radiološke snimke u stvarnom vremenu robot vrši korekciju položaja stola i robotske ruke kako bi se ispravno usmjerilo zračenje
6. Koraci 4 i 5 stalno se ponavljaju te osiguravaju precizno usmjerenje zračenja tijekom cijelog tretmana odnosno do isporuke doze propisane od strane onkologa

Primjena CyberKnife sustava otvara mogućnost ne – izocentričnog usmjeravanja radijacije. Ovakvim načinom usmjeravanja zračenja omogućeno je vrlo precizno ciljanje elongiranih struktura pri čemu se duž cijele strukture isporučuje podjednaka doza zračenja zbog čega je CyberKnife našao primjenu u liječenju trigeminalne neuralgije.

Romanelli i suradnici proveli su prospektivno kohortno istraživanje u kojem je 138 pacijenata liječilo trigeminalnu neuralgiju uz pomoć radiokirurškog CyberKnife robota. Radiokirurški zahvat uključivao je rizotomiju retroganglijskog dijela nervusa trigeminusa. Nakon 3 godine praćenja njih 76% imalo je podnošljivu razinu boli, nižu od predoperativne razine. Samo 5% pacijenata imalo je ozbiljnije ispade osjeta u području inervacije trigeminusa nakon operacije. Iz svojih rezultata zaključili su da je CyberKnife robotski sustav podjednako siguran i efikasan u radiokirurškom liječenju TN kao i GammaKnife (46). Posebnost korištenja CyberKnife radiokirurškog liječenja trigeminalne neuralgije jest planiranje zahvata uz pomoć CT cisternografije (47).

CyberKnife također ima primjenu u liječenju rekurentnog *glioblastoma multiforme* (GBM). Može se kombinirati s kemoterapijskim liječenjem temozolamidom koji senzitivizira tkivo na radijaciju (48).

Za razliku od prvih neurokirurških robota koji su bili prenamijenjeni industrijski roboti, CyberKnife je primjer robotskog sustava koji je inicijalno proizveden za kranijalne neurokirurške aplikacije, ali je kasnije njegova funkcija proširena i na tretiranje neoplazmi spinalnog kanala te parenhimnih organa koji se pomiču sa respiracijom kao što su pluća i jetra (8).

Ipak, treba naglasiti da unatoč tome što se ne primjenjuje stereotaktički okvir i ovakav tip radiokirurgije zahtjeva praktički potpuno mirovanje tijekom zahvata. Pitanje se postavlja i o dozi zračenja isporučenoj kroz RTG snimke po kojima se vrši pozicioniranje robotske ruke tijekom zahvata. U konačnici, preciznost ovakvog sustava nije ništa veća od dosad uvriježenog GammaKnife (49).

Osim CyberKnifa postoji i radiokirurški robotski sustav Novalis koji funkcionira na sličnim principima. Također je odobrena od strane FDA (50).

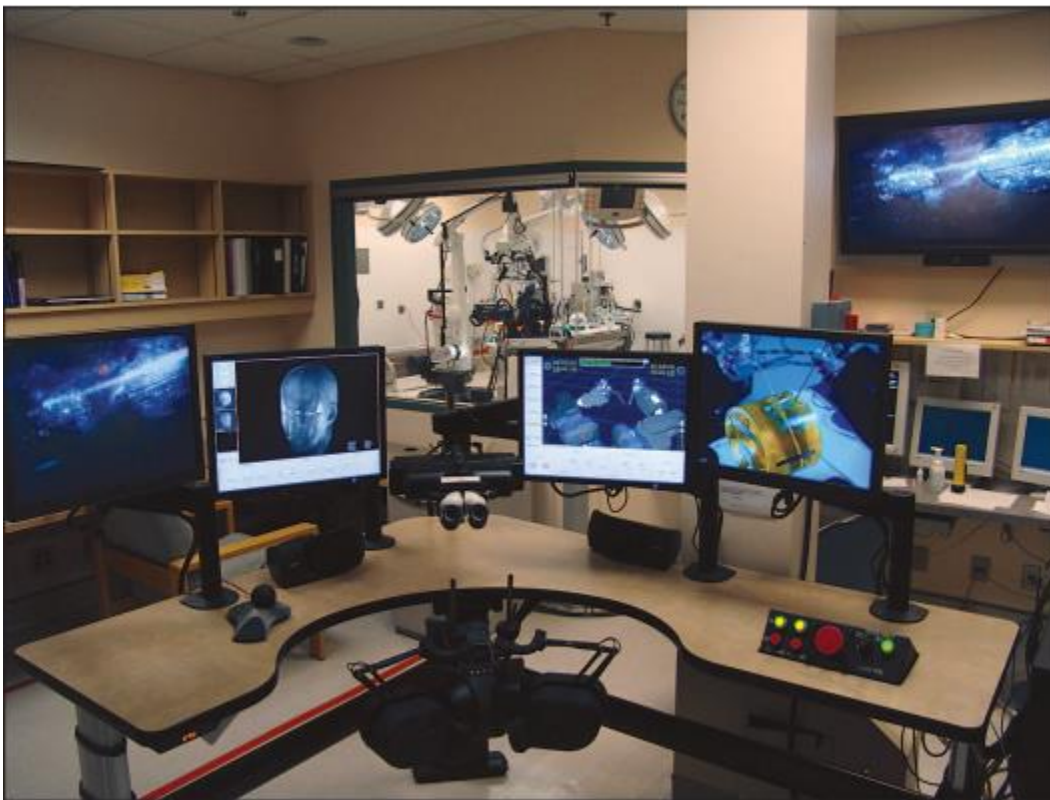6. Telekontrolirani robotski sustavi

Telekontrolirani ili *master – slave* robotski sustavi koriste se na način da operater iz upravljačke konzole koja je udaljena od operacijskog polja upravlja robotskim rukama koje se nalaze iznad pacijenta i na taj način obavlja kirurški zahvat. Upravo je takav tip sustava ušao u primjenu u drugim kirurškim strukama poput urologije i abdominalne kirurgije.

Jedan od prvih telekontroliranih robotskih sustava za primjenu u neurokirurgiji bio je japanski telekontrolirani neurokirurški robotski sustav proizveden početkom 2000.-ih, NeuRobot (Shinshu University, Matsumoto, Japan). NeuRobot je telekontrolirani mikromanipulatorski sustav koji se sastoji od četiriju dijelova: mikromanipulatorski dio koji ulazi u operativno polje, postolja mikromanipulatora, radne jedinice kojom upravlja operater, a nalazi se izvan operacijskog polja te 3D monitorskog zaslona. Sustav je ispitivan na kadaverima gdje je pokazano da može obavljati disekciju tkiva i prikaz struktura koristeći različite pristupe koji se svakodnevno koriste u neurokirurgiju – pterionalni, prednji interhemisferični i frontotemporalni. Jedno ozbiljno ograničenje ovakvog telekontroliranog sustava jest nepostojanje taktilne senzacije kao što je to slučaj pri manualno izvedenim operacijama (51).

6.1. NeuroArm

NeuroArm je telekontrolirani robotski sustav, prvi koji je kompatibilan s intraoperativnom MR-om (iMR). Kompatibilnost sa iMR-om omogućila je orijentaciju uz pomoć real – time MR snimki za vrijeme operativnog zahvata (52). Razvoj ovog robotskog sustava započeo je 2002. godine pod vodstvom dr. Garnettea Sutherlanda sa Sveučilišta u Calgaryju. Sutherland i njegov tim usko su surađivali s inženjerima iz MDA (Macdonald Dettwiler and Associates), kanadske kompanije koja se bavi svemirskom tehnologijom. Robot je prvi puta javnosti prezentiran 2007. godine, a prvi robotski operativni zahvat izveden je 2008. godine (53) . NeuroArm se sastoji od radne postaje u kojoj sjedi operater, dviju robotskih ruku ili manipulatora. Radna postaja nudi pristup MR snimkama te 3D snimkama operacijskog polja u stvarnom vremenu (54). Slika 10. prikazuje kako izgleda neuroArm sustav.



Slika 10. Izgled neuroArm sustava. U donjem dijelu slike nalazi se radna postaja. U gornjem dijelu slike prikazane su robotske ruke iznad operacijskog stola. Preuzeto iz: Sutherland, 2008. (55) Uz dopuštenje © 2011 IEEE.

Software u sklopu neuroArm sustava može uz pomoć iMR rekonstruirati 3D sliku položaja instrumenata u odnosu na patološki proces. Također, neuroArm sadrži posebni sigurnosni program koji sprječava manipuliranje instrumentima izvan zadanog volumetrijskog okvira. Ove dvije navedene karakteristike omogućuju maksimalnu resekciju patološkog intrakranijskog procesa uz maksimalno očuvanje relevantnih anatomskih struktura (55). NeuroArm sustav omogućuje operateru vizualni, slušni i taktilni *feedback* (52). Prisutnost taktilnog *feedbacka* koji operater osjeća na upravljačkoj konzoli još je jedan od mehanizama koji povećava sigurnost uporabe ovakve vrste robotskog sustava. Naime, uočeno je da oni telekontrolirani robotski sustavi koji ne prenose neku vrstu taktilnog podražaja na ruku operatera koja upravlja robotskom rukom češće dovode do ozljeda za vrijeme operativnog zahvata.

Do sada je neuroArm korišten u preko 1000 zahvata (56), uglavnom u tumorskoj neurokirurgiji – resekciji glioma, meningeoma te adenoma hipofize (55).

Uklanjanje fiziološkog tremora i povećanje preciznosti koje omogućuje primjena telekontroliranih robotskih sustava potencijalno bi mogli olakšati izvođenje ekstrakranijalno – intrakranijalnih (EC – IC) ili intrakranijalno – intrakranijalnih (IC – IC) premosnica što spada među tehnički najzahtjevnije zahvate u neurokirurgiji. Isto tako navedene karakteristike robotskih sustava mogle bi produžiti radni vijek neurokirurga jer anuliraju utjecaj koji starenje ima na tehničku izvedbu operacije (55). Glavni nedostatak ovakvog tipa robotskog sustava jest brzina, odnosno odsutnost iste. Prvo, svaka naredba iz radne postaje prenosi se u operacijsko polje s latencijom. Drugo, samo pomicanje robotskih ruku sporije je od vješte ruke iskusnog

operatera. To predstavlja najveću opasnost pri nekoj intraoperativnoj komplikaciji u kojoj operater ne bi mogao dovoljno brzo reagirati (54). Pri izradi neuroArm sustava potrebna je bila primjena NASA-inih tehnoloških rješenja što samo ilustrira činjenicu kako uvođenje robota u operacijske sale predstavlja dosezanje samih limita tehnološkog razvoja današnjice. Druga generacija neuroArm sustava, nazvana SYMBIS, odobrena je od strane FDA (Food and Drug Administration) za stereotaktičke zahvate (57). Za ostale indikacije FDA do sada (prosinac, 2021.) još nije odobrila neuroArm.

6.2. Endoskopski robotski sustavi

Robotski sustavi koriste se i u neuroendoskopskim zahvatima. Jedan od takvih jest njemački Evolution 1 robot (Slika 11.). Namještanje robotske ruke s obzirom na glavu pacijenta obavlja se manualno uz pomoć neuronavigacije. Nakon toga kirurg upravlja robotskom rukom u kojoj se nalazi endoskop uz pomoć daljinskog upravljača. Time su omogućeni vrlo precizni pokreti brzinom koja može biti računalno podešena. Robotskom rukom mogu se izvoditi translacijske kretanje po zadanoj trajektoriji te rotacijske kretanje u tri ravnine (58). Neuroendoskopski uz pomoć robota izvode se zahvati poput treće ventrikulostomije, septalne pelucidotomije ili dreniranja posthemoragijskih intracerebralnih cisti. Glavno ograničenje ovoga sustava jest vrijeme potrebno za izvođenje zahvata te opseg kretanja robotske ruke koji iznosi tek 30° (59).

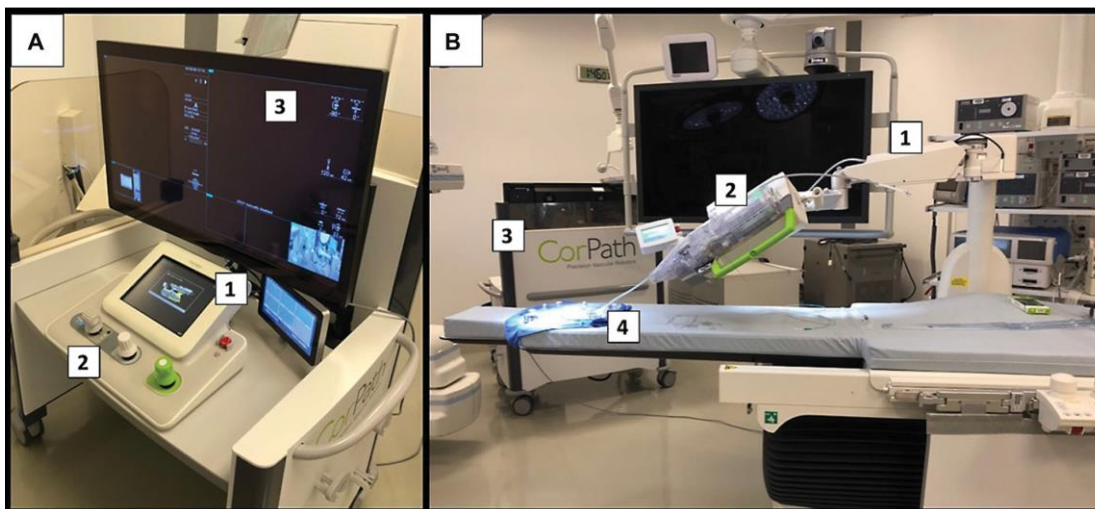


Slika 11. Neuroendoskopski robot Evolution 1. Preuzeto iz: Zimmermann, 2002. (59) Uz dopuštenje Wolters Kluwer Health, Inc.

6.3. Endovaskularni robotski sustavi

Dosadašnja primjena intervencijske radiologije u tretiranju patologije unutar središnjeg živčanog sustava uključuje liječenje aneurizmatских tvorbi, arteriovenskih malformacija te ishemijskog moždanog udara. Iako je primjena robotike u intervencijskim neuroradiološkim zahvatima i dalje u početnoj fazi, robotski sustavi našli su svoju primjenu u endovaskularnim zahvatima drugih lokalizacija (koronarna i periferna cirkulacija) pa je za očekivati da će se njihova primjena širiti i u područje neuroradiologije (60).

Jedan od robotskih sustava čija se primjena u intervencijskoj neuroradiologiji istražuje jest CorPath GRX Robotic System (Corindus Inc, Waltham, Massachusetts). Sustav se sastoji od dvaju glavnih dijelova - radne postaje „cockpita“ i robotske jedinice koja se nalazi uz stol za intervenciju. (Slika 12.)



Slika 12. Prikaz sastavnih dijelova CorePath GRX robotskog sustava. Robot se sastoji od radne postaje (A i B3) i robotske jedinice (B). Na radnoj postaji nalaze se *touchscreen* kontrolni zaslon (A1), upravljačke ručice (A2) i monitor (A3). Robotsku jedinicu čine robotska ruka (B1) sa pripadajućim nastavkom i kateterom (B2). Prikazan je i stol na kojem se smješta pacijent za vrijeme zahvata (B4). Preuzeto iz: Britz, 202. (60) Uz dopuštenje Wolters Kluwer Health, Inc.

Uz otprije spomenute prednosti koje robotika nudi - filtracija tremora, odsutnost zamaranja, izvođenje submilimetarskih pokreta - velika prednost koju nudi primjena robotike u endovaskularni zahvatima jest smanjivanje izloženosti medicinskog osoblja zračenju za vrijeme zahvata (61).

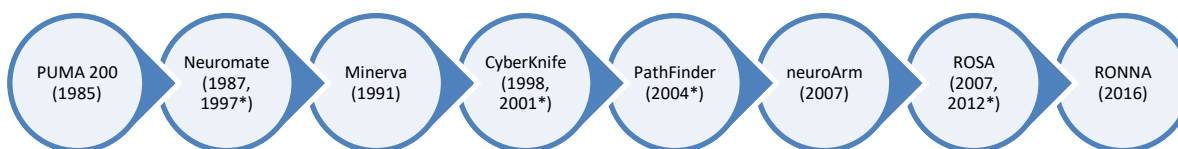
Britz i suradnici ispitali su mogućnost primjene CorePath robota u neuroradiologiji na temelju *in vitro* modela unutarnje karotidne arterije te žive laboratorijske životinje (koristili su svinju). Uz navigaciju mikrokatetera kroz lumen krvne žile uspješno su postavili stent i dva različita tipa zavojnica bez oštećenja stjenke krvne žile u oba laboratorijska modela. Time su pokazali da je uz CorePath sustav moguće uspješno navođenje mikrokatetera kroz krvne žile, postavljanje stentova te ispunjavanje aneurizme metalnim zavojnicama (60).

Osim CorePath GRX sustava u neuroradiološkim endovaskularnim zahvatima koristi se i VIR – 2 robotski sustav. Za sada je njegova primjena ograničena na dijagnostičku cerebralnu angiografiju (62).

U konačnici valja spomenuti kako visoka cijena i dugačka krivulja učenja robotskih asistiranih endovaskularnih zahvata usporavaju razvoj njihove primjene u intervencijskoj neuroradiologiji (63).

7. Zaključak

Od 11. travnja 1985. kada je PUMA 200 robot prvi puta upotrijebljena u kranijalnoj operaciji pa do današnjeg dana pojavio se dvoznamenkasti broj raznih tipova robotskih sustava za primjenu u kranijalnim operacijama. Kratki kronološki pregled onih spomenutih u ovom radu dan je na slici 16. U tablici 1. sustavno su prikazani skupine robotskih sustava koji se koriste u kranijalnim zahvatima, a u tablici 2. prikazani su pojedini tipovi robota i indikacije za koje su do sada upotrebljavani.



Slika 16. Grafički prikaz slijeda razvoja robotskih sustava za primjenu u kranijalnim kirurškim zahvatima. *Godina u kojoj je FDA odobrio primjenu robota

Tablica 1. Pregled skupina robotskih sustava i pojedinih robota unutar skupine

Stereotaktički robotski sustavi	Radiokirurški robotski sustavi	Telekontrolirani robotski sustavi	Endoskopski robotski sustavi	Endovaskularni robotski sustavi
NeuroMate	CyberKnife	NeuroArm	Evolution 1	CorPath GRX
PathFinder	Novalis	NeuRobot		VIR - 2
ROSA				

RONNA				
-------	--	--	--	--

Tablica 2. Prikaz tipova operacija u kojima se primjenjuju pojedini robotski sustavi.

Robotski sustav	Tip operacije
NeuroMate	Postavljanje DBS elektroda, postavljanje SEEG elektroda, stereotaktička biopsija, neuroendoskopski zahvati, TMS
PathFinder	Postavljanje DBS elektroda, postavljanje SEEG elektroda, stereotaktička biopsija
ROSA	Postavljanje DBS elektroda, postavljanje SEEG elektroda, stereotaktička biopsija, LITT, neuroendoskopski zahvati, perkutana rizotomija trigeminalnog živca
RONNA	Stereotaktička biopsija
CyberKnife	Intrakranijalne neoplazme, trigeminalna neuralgija, arterio – venske malformacije, neoplazme kralježničke moždine, ekstrakranijske neoplazme (pluća, jetra)
NeuroArm	Resekcija neoplazmi (gliomi, meningeomi, švanomi, meduloblastomi), drenaža intrakranijskih apscesa, aspiracija intrakranijskih cističnih procesa, evakuacija intracerebralnih hematoma
Evolution 1	Treća ventrikulostomija, septalna pelucidotomija, drenaža cističnih intrakranijskih tvorbi

Nakon svega iznesenog u prethodnom tekstu postavlja se pitanje koje su prednosti, nedostaci i buduće perspektive u primjeni robotike u kranijalnim operacijama i neurokirurgiji općenito.

Kao glavne prednosti navode se povećanje preciznosti uslijed uklanjanja fiziološkog tremora i mišićnog umora ljudske ruke, i samim time sigurnosti za pacijenta pri izvođenju zahvata (64).

Poznato je kako se tremor pojačava napetošću i neiskustvom, ali i starenjem pa bi u tom smislu robotska tehnologija mogla biti od pomoći i specijalizantima, ali i starijim operaterima na zalasku karijere (65). Nadalje, robotska tehnologija nudi standardizaciju kvalitete obavljenog zahvata umanjujući utjecaj vještine pojedinog operatera. Time bi svi pacijenti imali mogućnost dobiti jednako kvalitetnu skrb. Veliki bi to bio doprinos i u kliničkim studijama u kojima se uspoređuju rezultati pojedinih kirurških zahvata ili kirurškog zahvata i medikamentne terapije jer se uklanja *performance bias* kojem su kirurške kliničke studije izrazito sklone. Upravo ta karakteristika mogla bi u budućnosti otvoriti dodatan prostor robotskim sustavima jer je u skladu s težnjom ka standardizaciji svih medicinskih dijagnostičkih i terapijskih postupaka (66). Razvoj telekontroliranih robotskih sustava u neurokirurgiji otvara prostor izvođenju simuliranih operacija. Na taj način pruža se mogućnost edukacije o raznim vrstama operativnih zahvata i intraoperativnih komplikacija u kontroliranim i sigurnim uvjetima (52).

Jedan od nedostataka primjene robotike u kirurgiji svakako jest duga krivulja učenja. Također, postavlja se pitanje odgovornosti za eventualne pogreške i posljedične pravne sankcije koje se dogode za vrijeme robotskih operacija (67). Ostaje sporna usporedba brzine izvođenja zahvata klasičnim načinom i uz robotsku tehnologiju. Naime, samo postavljanje robota u operacijsku salu i pripremanje za izvođenje zahvata oduzima nešto više vremena pa se robotska tehnologija uglavnom ne rabi u hitnim indikacijama. U pojedinim indikacijama robot se pokazao puno bržim od ljudske ruke, poglavito se to odnosi na implantaciju SEEG elektroda. Primjerice, upotreba ROSA robotskog sustava u implanitiranju SEEG elektroda dovodi do značajnog skraćivanja operativnog zahvata. Klasičnim stereotaktičkim zahvatom koristeći Leksellov okvir postavljanje jedne elektrode traje 20 do 30 minuta, a uz pomoć ROSA sustava 5 do 10 minuta (12).

Pojedini autori smatraju da će porast broja neoperativnih metoda liječenja u kombinaciji sa većim brojem neurokirurga dovesti do manje iskustva i manualne vještine kod mlađih operatera. Takav slijed događaja također bi otvorio prostor za robotske sustave koji bi i manje iskusnim operaterima omogućili izvođenje najsloženijih zahvata (68). Primjenom robotike otvara se mogućnost liječenja na daljinu u budućnosti. Neke skupine istraživača već su opisale nekoliko uspješnih na daljinu izvedenih neurokirurških operacija (69). Ostaje nam za vidjeti hoće li i COVID – 19 pandemija sa svim ograničenjima u funkcioniranju zdravstvenog sustava možda stimulirati takav tip telemedicinskih zahvata uz robotsku tehnologiju.

8. Zahvale

Hvala mentoru prof. dr. sc. Darku Chudyju i doktoru Domagoju Dlaki za pomoć i savjete pri pisanju diplomskog rada. Zahvalu dugujem i svim djelatnicima Zavoda za neurokirurgiju KB Dubrava za gostoprimstvo pri boravku na Zavodu. Konačno, hvala mojoj obitelji za pomoć i podršku tijekom cijelog trajanja studija.

9. Popis literature

- 1) Robot. Hrvatska enciklopedija, mrežno izdanje. Leksikografski zavod Miroslav Krleža [Internet], 2021. [Pristupljeno 20. 6. 2022.] Dostupno na: <http://www.enciklopedija.hr/Natuknica.aspx?ID=53100>.
- 2) Rizun PR, McBeth PB, Louw DF, Sutherland GR. Robot-Assisted Neurosurgery. *Surg Innov.* 2004 Jun 1;11(2):99–106. doi: 10.1177/107155170401100206.
- 3) Kwoh YS, Hou J, Jonckheere EA, Hayati S. A robot with improved absolute positioning accuracy for CT guided stereotactic brain surgery. *IEEE Trans Biomed Eng.* 1988 Feb;35(2):153–60. doi: 10.1109/10.1354.
- 4) Drake JM, Joy M, Goldenberg A, Kreindler D. Computer- and robot-assisted resection of thalamic astrocytomas in children. *Neurosurgery.* 1991 Jul;29(1):27-33. doi: 10.1097/00006123-199107000-00005.
- 5) Mattei TA, Rodriguez AH, Sambhara D, Mendel E. Current state-of-the-art and future perspectives of robotic technology in neurosurgery. *Neurosurg Rev.* 2014;37(3):357-66. doi: 10.1007/s10143-014-0540-z.
- 6) James Ryoo, Laura Stone McGuire, Konstantin Slavin. AANS Neurosurgeon [Internet]. The State of Robotics in Neurosurgery 2021 Srp 6 [Pristupljeno 10. 12. 2021.] Dostupno na: <https://aansneurosurgeon.org/feature/the-state-of-robotics-in-neurosurgery/>

- 7) De Benedictis A, Trezza A, Carai A, Genovese E, Procaccini E, Messina R i sur. Robot-assisted procedures in pediatric neurosurgery. *Neurosurg Focus*. 2017 May;42(5):E7. doi: 10.3171/2017.2.FOCUS16579.
- 8) Coste-Manière È, Olender D, Kilby W, Schulz RA. Robotic whole body stereotactic radiosurgery: clinical advantages of the Cyberknife® integrated system. *Int J Med Robot*. 2005 Jan;1(2):28–39. doi: 10.1002/rcs.39.
- 9) Li QH, Zamorano L, Pandya A, Perez R, Gong J, Diaz F. The Application Accuracy of the NeuroMate Robot—A Quantitative Comparison with Frameless and Frame-Based Surgical Localization Systems. *Comput Aided Surg*. 2002 Jan;7(2):90–8. doi: 10.1002/igs.10035.
- 10) Šuligoj F, Švaco M, Jerbić B, Šekoranja B, Vidaković J. Automated marker localization in the planning phase of robotic neurosurgery. *IEEE Access*. 2017;5:12265-12274. <https://doi.org/10.1109/ACCESS.2017.2718621>
- 11) von Langsdorff D, Paquis P, Fontaine D. In vivo measurement of the frame-based application accuracy of the Neuromate neurosurgical robot. *J Neurosurg*. 2015 Jan;122(1):191-4. doi: 10.3171/2014.9.JNS14256.
- 12) Spyrantis A, Cattani A, Wobbecke T, Konczalla J, Strzelczyk A, Rosenow F i sur. Electrode placement accuracy in robotassisted epilepsy surgery: a comparison of different referencing techniques including frame-based CT versus facial laser scan based on CT or MRI. *Epilepsy Behav*. 2019;91:38-47. doi: 10.1016/j.yebeh.2018.11.002.
- 13) Minchev G, Kronreif G, Ptacek W, Kettenbach J, Micko A, Wurzer A i sur. Frameless stereotactic brain biopsies: comparison of minimally invasive robot-guided and manual arm-based technique. *Oper Neurosurg*. 2020;19(3):292-301. <https://doi.org/10.1093/ons/opaa123>.

- 14) Eljamel MS. Validation of the PathFinder neurosurgical robot using a phantom. *Int J Med Robot.* 2007 Dec;3(4):372-7. doi: 10.1002/rcs.153.
- 15) Bekelis K, Radwan TA, Desai A, Roberts DW. Frameless robotically targeted stereotactic brain biopsy: feasibility, diagnostic yield, and safety. *J Neurosurg.* 2012 May;116(5):1002-6. doi: 10.3171/2012.1.JNS111746.
- 16) Fomenko A, Serletis D. Robotic stereotaxy in cranial neurosurgery: a qualitative systematic review. *Neurosurgery.* 2018;83(4): 642-50. doi: 10.1093/neuros/nyx576
- 17) Kajita Y, Nakatsubo D, Kataoka H, Nagai T, Nakura T, Wakabayashi T. Installation of a Neuromate Robot for Stereotactic Surgery: Efforts to Conform to Japanese Specifications and an Approach for Clinical Use-Technical Notes. *Neurol Med Chir (Tokyo).* 2015;55(12):907-914. doi:10.2176/nmc.tn.2015-0043
- 18) Varma TR, Eldridge P. Use of the NeuroMate stereotactic robot in a frameless mode for functional neurosurgery. *Int J Med Robot.* 2006 Jun;2(2):107-13. doi: 10.1002/rcs.88.
- 19) Varma TR, Eldridge PR, Forster A, Fox S, Fletcher N, Steiger M i sur. Use of the NeuroMate stereotactic robot in a frameless mode for movement disorder surgery. *Stereotact Funct Neurosurg.* 2003;80(1-4):132-5. doi: 10.1159/000075173.
- 20) Abhinav K, Prakash S, Sandeman DR. Use of robot-guided stereotactic placement of intracerebral electrodes for investigation of focal epilepsy: initial experience in the UK. *Br J Neurosurg.* 2013 Oct;27(5):704-5. doi: 10.3109/02688697.2013.798859.
- 21) Cardinale F, Rizzi M, d'Orio P, Casaceli G, Arnulfo G, Narizzano M i sur. A new tool for touch-free patient registration for robot-assisted intracranial surgery: application accuracy from a

phantom study and a retrospective surgical series. *Neurosurg Focus*. 2017 May;42(5):E8. doi: 10.3171/2017.2.FOCUS16539.

22) Dorf Müller G, Fohlen M, Bulteau C, Delalande O. Déconnexion chirurgicale des hamartomes hypothalamiques. *Neurochirurgie*. 2008 May;54(3):315–9. doi:10.1016/j.neuchi.2008.02.043.

23) Dellaretti M, Reyns N, Touzet G, Dubois F, Gusmão S, Pereira JL i sur. Stereotactic biopsy for brainstem tumors: comparison of transcerebellar with transfrontal approach. *Stereotact Funct Neurosurg*. 2012;90(2):79-83. doi: 10.1159/000335502.

24) Barua NU, Hopkins K, Woolley M, O’Sullivan S, Harrison R, Edwards RJ i sur. A novel implantable catheter system with transcutaneous port for intermittent convection-enhanced delivery of carboplatin for recurrent glioblastoma. *Drug Deliv*. 2016 Jan 2;23(1):167–73. doi: 10.3109/10717544.2014.908248.

25) Lancaster JL, Narayana S, Wenzel D, Luckemeyer J, Roby J, Fox P. Evaluation of an image-guided, robotically positioned transcranial magnetic stimulation system. *Hum Brain Mapp*. 2004 Aug;22(4):329-40. doi: 10.1002/hbm.20041

26) Eljamel MS. Robotic application in epilepsy surgery. *Int J Med Robot*. 2006 Sep;2(3):233-7. doi: 10.1002/rcs.97.

27) Eljamel MS. Robotic neurological surgery applications: accuracy and consistency or pure fantasy? *Stereotact Funct Neurosurg*. 2009;87(2):88-93. doi: 10.1159/000202974.

- 28) Faraji AH, Kokkinos V, Sweat JC, Crammond DJ, Richardson RM. Robotic-Assisted Stereotaxy for Deep Brain Stimulation Lead Implantation in Awake Patients. *Oper Neurosurg (Hagerstown)*. 2020 Sep 15;19(4):444-452. doi: 10.1093/ons/opaa029.
- 29) Brandmeir N, Acharya V, Sather M. Robot Assisted Stereotactic Laser Ablation for a Radiosurgery Resistant Hypothalamic Hamartoma. *Cureus*. 2016 Apr 21;8(4):e581. doi: 10.7759/cureus.581.
- 30) Vadera S, Chan A, Lo T, Gill A, Morenkova A, Phielipp NM i sur. Frameless Stereotactic Robot-Assisted Subthalamic Nucleus Deep Brain Stimulation: Case Report. *World Neurosurg*. 2017 Jan;97:762.e11-762.e14.
- 31) Miller BA, Salehi A, Limbrick DD Jr, Smyth MD. Applications of a robotic stereotactic arm for pediatric epilepsy and neurooncology surgery. *J Neurosurg Pediatr*. 2017;20(4): 364-70. doi:10.3171/2017.5.PEDS1782.
- 32) Lefranc M, Capel C, Pruvot AS, Fichten A, Desenclos C, Toussaint P i sur. The impact of the reference imaging modality, registration method and intraoperative flat-panel computed tomography on the accuracy of the ROSA® stereotactic robot. *Stereotact Funct Neurosurg*. 2014;92(4):242-50. doi: 10.1159/000362936.
- 33) Brandmeir NJ, Savaliya S, Rohatgi P, Sather M. The comparative accuracy of the ROSA stereotactic robot across a wide range of clinical applications and registration techniques. *J Robot Surg*. 2018 Mar;12(1):157-163. doi: 10.1007/s11701-017-0712-2.
- 34) Zhou C, Anschuetz L, Weder S, Xie L, Caversaccio M, Weber S i sur. Surface matching for high-accuracy registration of the lateral skull base. *Int J Comput Assist Radiol Surg*. 2016;11(11):2097-2103. doi:10.1007/s11548-016-1394-3

- 35) Carai A, Mastronuzzi A, De Benedictis A, Messina R, Cacchione A, Miele E i sur. Robot-assisted stereotactic biopsy of diffuse intrinsic pontine glioma: a single-center experience. *World Neurosurg.* 2017;101:584-8. doi: 10.1016/j.wneu.2017. 02.088.
- 36) Dawes W, Marcus HJ, Tisdall M, Aquilina K. Robot-assisted stereotactic brainstem biopsy in children: prospective cohort study. *J Robot Surg.* 2019;13(4):575-9. doi: 10.1007/s11701-018-0899-x
- 37) Gonzalez-Martinez J, Vadera S, Mullin J, Enatsu R, Alexopoulos AV, Patwardhan R i sur. Robot-assisted stereotactic laser ablation in medically intractable epilepsy: operative technique. *Neurosurgery.* 2014 Jun;10 Suppl 2:167-72; discussion 172-3. doi: 10.1227/NEU.0000000000000286.
- 38) Brandmeir NJ, Sather MD. A Technical Report of Robot-Assisted Stereotactic Percutaneous Rhizotomy. *Pain Med.* 2017 Dec 1;18(12):2512-2514. doi: 10.1093/pm/pnx110
- 39) ZimmerBiomet [Internet]. [Pristupljeno 11. 12. 2021.] Dostupno na : <https://www.zimmerbiomet.com/en/products-and-solutions/zb-edge/robotics/rosa-brain.html>.
- 40) FSB 100 - FSB robot RONNA u neurokirurgiji u Zagrebu [Internet]. [Pristupljeno 13.12.2021.] Dostupno na: <https://100.fsb.hr/hr/119/FSB+robot+RONNA+u+neurokirurgiji+u+Zagrebu>.
- 41) Dlaka D, Švaco M, Chudy D, Jerbić B, Šekoranja B, Šuligoj F i sur. Brain biopsy performed with the RONNA G3 system: a case study on using a novel robotic navigation device for stereotactic neurosurgery. *Int J Med Robotics Comput Assist Surg.* 2017; e1884. <https://doi.org/10.1002/rcs.1884>

- 42) INTEC 30 - NERO, [Internet]. 2021 Pro 7 [Pristupljeno 13.12.2021.] Dostupno na: <https://www.inetec.hr/en/eu-rd-projects/nero/>
- 43) Romanelli P, Morris DE, Adler Jr JR, Ewend MG: Image-Guided Robotic Radiosurgery - The CyberKnife. U: Youmans JR, Winn HR (2011). Youmans neurological surgery. 6. izd. Philadelphia, PA: Saunders; 2011. Str. 2641 – 2643.
- 44) Gibbs IC. Frameless image-guided intracranial and extracranial radiosurgery using the Cyberknife robotic system. *Cancer Radiother.* 2006 Sep;10(5):283-7. doi: 10.1016/j.canrad.2006.05.013.
- 45) Ihnát P, Skácelíková E, Tesař M, Penka I. Stereotactic body radiotherapy using the CyberKnife® system in the treatment of patients with liver metastases: state of the art. *Onco Targets Ther.* 2018 Aug 10;11:4685-4691. doi: 10.2147/OTT.S165878.
- 46) Romanelli P, Conti A, Bianchi L, Bergantin A, Martinotti A, Beltramo G. Image-Guided Robotic Radiosurgery for Trigeminal Neuralgia. *Neurosurgery.* 2018 Nov 1;83(5):1023-1030. doi: 10.1093/neuros/nyx571.
- 47) Romanelli P, Heit G, Chang SD, Martin D, Pham C, Adler J. Cyberknife radiosurgery for trigeminal neuralgia. *Stereotact Funct Neurosurg.* 2003;81(1-4):105-9. doi: 10.1159/000075112.
- 48) Conti A, Pontoriero A, Arpa D, Siragusa C, Tomasello C, Romanelli P i sur. Efficacy and toxicity of CyberKnife reirradiation and “dose dense” temozolomide for recurrent glioma. *Acta Neurochir.* 2012;154(2):203-209. doi: 10.1007/s00701-011-1184-1
- 49) Adler JR Jr, Murphy MJ, Chang SD, Hancock SL. Image-guided robotic radiosurgery. *Neurosurgery* 1999; 44(6):1299–1306; discussion 1306–1307

- 50) Smith JA, Jivraj J, Wong R, Yang V. 30 years of neurosurgical robots: review and trends for manipulators and associated navigational systems. *Ann Biomed Eng.* 2016;44(4):836-46. doi: 10.1007/s10439-015-1475-4.
- 51) Hongo K, Kobayashi S, Kakizawa Y, Koyama J, Goto T, Okudera H i sur. NeuRobot: telecontrolled micromanipulator system for minimally invasive microneurosurgery-preliminary results. *Neurosurgery.* 2002 Oct;51(4):985-8; discussion 988. doi: 10.1097/00006123-200210000-00024.
- 52) McBeth PB, Louw DF, Rizun PR, Sutherland GR. Robotics in neurosurgery. *Am J Surg.* 2004 Oct;188(4A Suppl):68S-75S. doi: 10.1016/j.amjsurg.2004.08.004.
- 53) NEUROARM [Internet], 2021. [Pristupljeno 5. 12. 2021.] Dostupno na: <http://www.neuroarm.org/project/>
- 54) Sutherland GR, Lama S, Gan LS, Wolfsberger S, Zareinia K. Merging machines with microsurgery: clinical experience with neuroArm. *J Neurosurg.* 2013 Mar;118(3):521-9. doi: 10.3171/2012.11.JNS12877.
- 55) Sutherland GR, Latour I, Greer AD. Integrating an image-guided robot with intraoperative MRI: a review of the design and construction of neuroArm. *IEEE Eng Med Biol Mag.* 2008 May-Jun;27(3):59-65. doi: 10.1109/EMB.2007.910272.
- 56) Bagga V, Bhattacharyya D. Robotics in neurosurgery. *Ann R Coll Surg Engl.* 2018;100(6 Suppl):23-6. doi: 10.1308/rcsann. supp1.19.
- 57) University of Calgary - DEPARTMENT OF CLINICAL NEUROSCIENCES [Internet], 2021. [Pristupljeno 5. 12. 2021.] Dostupno na:

<https://cumming.ucalgary.ca/departments/dcms/programs/image-guided-medical-robotics-program>

58) Zimmermann M, Krishnan R, Raabe A, Seifert V. Robot-assisted navigated endoscopic ventriculostomy: implementation of a new technology and first clinical results. *Acta Neurochir (Wien)*. 2004 Jul;146(7):697-704. doi: 10.1007/s00701-004-0267-7.

59) Zimmermann M, Krishnan R, Raabe A, Seifert V. Robot-assisted navigated neuroendoscopy. *Neurosurgery*. 2002; 51 1446-1452

60) Britz GW, Tomas J, Lumsden A. Feasibility of Robotic-Assisted Neurovascular Interventions: Initial Experience in Flow Model and Porcine Model. *Neurosurgery*. 2020 Feb 1;86(2):309-314. doi: 10.1093/neuros/nyz064.

61) Panesar SS, Britz GW. Endovascular Robotics: The Future of Cerebrovascular Surgery. *World Neurosurg*. 2019 Sep;129:327-329. doi: 10.1016/j.wneu.2019.06.126.

62) Lu WS, Xu WY, Pan F, Liu D, Tian ZM, Zeng Y. Clinical application of a vascular interventional robot in cerebral angiography. *Int J Med Robot*. 2016 Mar;12(1):132-6. doi: 10.1002/rcs.1650.

63) Kato T, Okumura I, Song SE, Hata N. Multi-section continuum robot for endoscopic surgical clipping of intracranial aneurysms. *Med Image Comput Comput Assist Interv*. 2013;16(Pt 1):364-71. doi: 10.1007/978-3-642-40811-3_46.

64) Glauser D, Flury P, Durr P, Funakubo H, Burckhardt CW, Favre J i sur. Configuration of a robot dedicated to stereotactic surgery. *Stereotact Funct Neurosurg*. 1990;54-55:468-70. doi: 10.1159/000100256.

- 65) Le Roux PD, Das H, Esquenazi S, Kelly PJ. Robot-assisted microsurgery: a feasibility study in the rat. *Neurosurgery*. 2001 Mar;48(3):584-9. doi: 10.1097/00006123-200103000-00026.
- 66) Chan F, Kassim I, Lo C, Ho CL, Low D, Ang BT i sur. Image-guided robotic neurosurgery—an in vitro and in vivo point accuracy evaluation experimental study. *Surg Neurol*. 2009 71:640–648. doi:10.1016/j.surneu.2008.06.008
- 67) Guthrie, P. Robotic surgical system under scrutiny. *CMAJ*. 2014 Jan; 186 (1): 22. doi: <https://doi.org/10.1503/cmaj>.
- 68) Morita A, Sora S, Mitsuishi M, Warisawa S, Suruman K, Asai D i sur. Microsurgical robotic system for the deep surgical field: development of a prototype and feasibility studies in animal and cadaveric models. *J Neurosurg*. 2005 Aug;103(2):320-7. doi: 10.3171/jns.2005.103.2.0320.
- 69) Tian Z, Lu W, Wang T, Ma B, Zhao Q, Zhang G. Application of a robotic telemanipulation system in stereotactic surgery. *Stereotact Funct Neurosurg*. 2008;86(1):54-61. doi: 10.1159/000110742.

10. Životopis

Od 2004. do 2012. godine pohađao sam Osnovnu školu Marina Držića u Zagrebu. 2012. godine upisao sam II. gimnaziju također u Zagrebu te 2016. maturirao u istoj školi. Iste godine nagrađen sam priznanjem za izniman uspjeh postignut na Državnoj maturi od strane Ministarstva znanosti i obrazovanja te sam upisao Medicinski fakultet Sveučilišta u Zagrebu kao prvi na upisnoj listi sa 99% riješenosti prijemnog ispita. Tijekom osnovnoškolskog i srednjoškolskog obrazovanja sudjelovao sam na nekoliko desetaka županijskih te osam državnih natjecanja iz područja biologije, kemije, fizike te matematike. U dva navrata, školske godine 2011./2012. te 2014./2015., osvojio sam prvo mjesto na Državnom natjecanju iz biologije u kategoriji znanja. Za iste uspjehe nagrađen sam Oskarom znanja. U akademskoj godini 2016./2017. nagrađen sam Dekanovom nagradom na temelju prosjeka ocjena, 5,0. Rektorovom nagradom za rad „Postnatalni razvoj i promjene gornje i donje čeljusti“ nagrađen sam u akademskoj godini 2017./2018. te sam isti prezentirao na ISCAA simpoziju u Moskvi u rujnu 2018. godine. Tijekom studija sudjelovao sam u radu Odjela za protemiku pri Centru za translacijska i klinička istraživanja te sam koautor na tri rada objavljena u *Journal of Translational Medicine*, *Croatian Medical Journal* te *Journal of Vascular Research*. Sudjelujem u radu Katedere za anatomiju i kliničku anatomiju, Katedre za patofiziologiju te Katedre za internu medicinu kao demonstrator. Za vrijeme COVID – 19 pandemije sudjelovao sam u volonterskom radu studenata medicine na predrijaži u KB Sveti Duh i Klinici za dječje bolesti te u Pozivnom centru Ministarstva zdravstva. Tijekom šest godina studija ostvario sam prosjek ocjena od 4,97. Aktivno se služim engleskim i njemačkim jezikom.