

Radiološko praćenje bolesnica u sklopu neoadjuvantnog liječenja karcinoma dojke

Blažević, Fran

Master's thesis / Diplomski rad

2022

Degree Grantor / Ustanova koja je dodijelila akademski / stručni stupanj: **University of Zagreb, School of Medicine / Sveučilište u Zagrebu, Medicinski fakultet**

Permanent link / Trajna poveznica: <https://um.nsk.hr/um:nbn:hr:105:449366>

Rights / Prava: [In copyright](#)/[Zaštićeno autorskim pravom.](#)

Download date / Datum preuzimanja: **2024-11-10**



Repository / Repozitorij:

[Dr Med - University of Zagreb School of Medicine Digital Repository](#)



**SVEUČILIŠTE U ZAGREBU
MEDICINSKI FAKULTET**

Fran Blažević

**Radiološko praćenje bolesnica u sklopu
neoadjuvantnog liječenja karcinoma dojke**

DIPLOMSKI RAD



Zagreb, 2022.

Ovaj diplomski rad izrađen je na Kliničkom zavodu za dijagnostičku i intervencijsku radiologiju Kliničke bolnice Dubrava pod vodstvom prof.dr.sc. Gordane Ivanac, dr. med i predan je na ocjenu u akademskoj godini 2021./2022.

Mentor: prof.dr.sc. Gordana Ivanac, dr. med

Popis kratica s objašnjenjem

COVID – corona virus disease

BRCA1 – breast cancer 1

BRCA2 – breast cancer 2

CIS – carcinoma in situ

DCIS – ductal carcinoma in situ

LCIS – lobular carcinoma in situ

IDC – invasive ductal carcinoma

ILC – invasive lobular carcinoma

PR – progesterone receptor

ER – estrogen receptor

HER2 – human epidermal growth factor receptor 2

DBT – digital breast tomosynthesis

MRI – magnetic resonance imaging

CEM – contrast enhanced mammography

UZV – ultrazvuk

SE – sonoelastography

SWE – shear wave sonoelastography

BI RADS – breast imaging reporting and data system

RECIST – response evaluation criteria in solid tumours

Sadržaj	
Sažetak	1
Summary	2
1. Karcinom dojke	3
1.1. Epidemiologija	3
1.2. Etiologija i patogenezna	4
1.3. Vrste karcinoma dojke	4
1.3.1. Histološka podjela karcinoma dojke	5
1.3.1.1. Neinvazivni karcinomi (CIS).....	5
1.3.1.2. Invazivni karcinomi.....	5
1.3.2. Biološka podjela karcinoma dojke.....	6
1.4. Klinička slika	6
2. Radiološka dijagnostika karcinoma dojke.....	8
2.1. Mamografija	8
2.2. Digitalna tomosinteza.....	9
2.3. Magnetska rezonancija	9
2.4. Mamografija s kontrastom	10
2.5. Ultrazvuk	11
2.6. Sonoelastografija	11
2.7. BI-RADS klasifikacija radioloških nalaza dojke.....	12
3. Terapija karcinoma dojke	14
3.1. Kirurška terapija karcinoma dojke	16
3.1.1. Poštedna kirurgija dojke	17
3.1.2. Mastektomija	17
3.2. Adjuvantno i neoadjuvantno sistemno liječenje karcinoma dojke	18
3.2.1. Adjuvantno sustavno liječenje	18
3.2.2. Neoadjuvantno sustavno liječenje.....	18
3.3. Radioterapija	19
4. Radiološko praćenje bolesnica u sklopu neoadjuvantnog liječenja karcinoma dojke.....	21
4.1. Mamografsko praćenje	22
4.2. Ultrazvučno praćenje	23
4.3. Praćenje magnetskom rezonancijom	24
5. Zahvale.....	27
6. Literatura	28
7. Životopis.....	35

Sažetak

Naslov rada: Radiološko praćenje bolesnica u sklopu neoadjuvantnog liječenja karcinoma dojke

Autor: Fran Blažević

Cilj ovog diplomskog rada je pregled i integracija znanja u području dijagnostike, točnije, radiološkog praćenja pacijentica u sklopu neoadjuvantnog liječenja raka dojke. U uvodnom dijelu se opisuje karcinom dojke, njegova histološka i biološka klasifikacija, klinička slika, kao i epidemiološki kontekst. Zatim se opisuju radiološke mogućnosti slikovnog probira i dijagnostike raka, ali i standardizirani sustav klasifikacije i tumačenja radioloških nalaza dojke. Potom su opisane terapijske mogućnosti za liječenje raka dojke, među kojima i indikacije za neoadjuvantno liječenje raka dojke. Naposljetku, u središte je stavljena i srž ovoga rada, modaliteti radiološkoga praćenja, točnije, glavne metode slikovne evaluacije pacijentica s naglaskom na magnetsku rezonanciju kao najtočniju i najosjetljiviju metodu praćenja pacijentica na neoadjuvantnoj terapiji raka dojke.

Karcinom dojke najčešći je rak dojke u žena i ozbiljan je epidemiološki problem. Veliki se broj simptomatskih pacijentica liječniku javlja prekasno, što rezultira lošom prognozom izlječenja i visokom stopom smrtnosti. Standardni mamografski probir asimptomatskih pacijentica, uporaba neoadjuvantne terapije, ali i radiološko praćenje dijagnosticiranih pacijentica doveli su do napretka u ishodima liječenja, estetskim rezultatima te najvažnije, izlječenju pacijentica.

Ključne riječi: Neoadjuvantno liječenje, rak dojke, radiološko praćenje

Summary

Title: Radiological follow up of patients on neoadjuvant treatment of breast cancer

Author: Fran Blažević

The aim of this thesis is to review and to integrate the knowledge in the field of diagnostics, more precisely, radiological follow up of patients as a part of neoadjuvant treatment of breast cancer. In the introductory part breast cancer is described; its histological and biological classification, clinical picture, as well as the epidemiological context. Then, the possibilities of radiological imaging and the diagnosis of cancer are described, as well as the standardized system of classification and interpretation of radiological breast findings. Options for breast cancer treatment are then described, including indications for neoadjuvant treatment of breast cancer. Lastly, the core of this paper is delineated through the modalities of radiological follow up, more precisely, the main methods of imaging patients with the emphasis on magnetic resonance imaging as the most accurate and the most sensitive method of monitoring patients on neoadjuvant breast cancer therapy.

Breast cancer is the most common breast cancer in women and it is a serious epidemiological problem. A large number of symptomatic patients report to their doctor too late, which results in a poor prognosis for cure and a high mortality rate. Standard mammographic screening of asymptomatic patients, the use of neoadjuvant therapy, but also radiological follow up of diagnosed patients have led to progress in treatment outcomes, aesthetic results and most importantly, curing of patients.

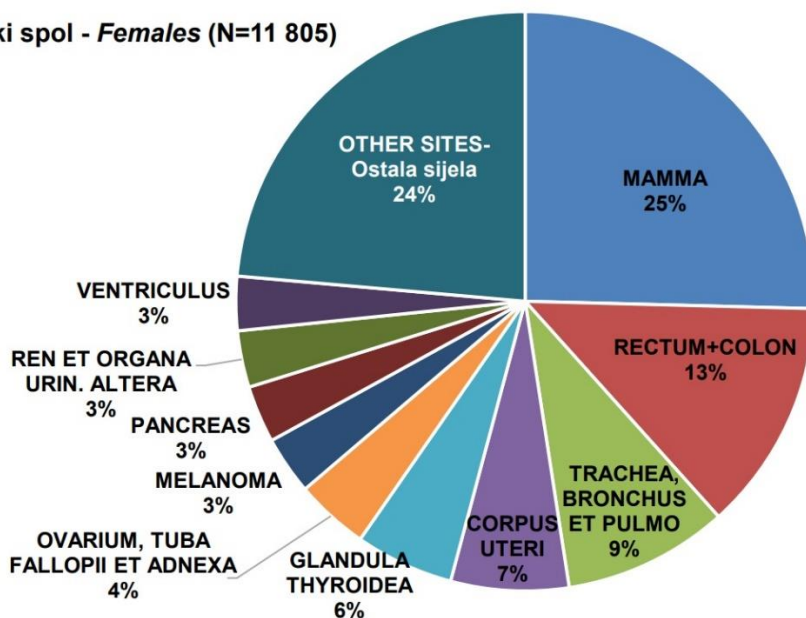
Key words: Neoadjuvant treatment, breast cancer, radiological follow up

1. Karcinom dojke

1.1. Epidemiologija

Prema posljednjim podacima za Republiku Hrvatsku karcinom dojke najčešće je sijelo raka u žena i s 2999 novootkrivenih slučajeva te stopom incidencije 143,2/100000 čini četvrtinu svih karcinoma u ženskoj populaciji. Iz dostupnih podataka razvidno je da je stopa mortaliteta od 35,9/100000 niža u odnosu na starije podatke, ali je uz karcinom bronha i pluća i dalje jedan od najsmrtonosnijih karcinoma u žena (1,2). Za preživljenje od raka dojke, ali i dugoročnu kvalitetu života, ključno je rano otkrivanje. Zbog kašnjenja u dijagnostici i liječenju uslijed COVID pandemije, očekuje se da će doći do potrebe za intenzivnijim liječenjem, ali i potencijalno povećanog mortaliteta od raka dojke (3).

Ženski spol - Females (N=11 805)



Slika 1. NAJČEŠĆA SIJELA RAKA U HRVATSKOJ PREMA SPOLU U 2019. GODINI (preuzeto(1))

1.2. Etiologija i patogeneza

Kao i kod većine drugih karcinoma, starija životna dob jedan je od glavnih rizičnih faktora za razvoj karcinoma dojke. U patogenezi karcinoma dojke izrazito važnu ulogu čini i izloženost vanjskim, ali i unutarnjim, točnije, endogenim estrogenima. Rana menarha i kasna menopauza produljenjem izloženosti unutarnjim estrogenima također čine rizičan faktor za razvoj ovoga karcinoma. Razvoj tumora dojke obično počinje duktalnom hiperproliferacijom i razvija se benigni tumor ili čak metastatski karcinom uslijed stalne stimulacije raznim kancerogenim čimbenicima (4). Nekoliko je promjenjivih čimbenika, ili preciznije, onih na koje možemo utjecati, kao i nekoliko nepromjenjivih čimbenika povezano s rizikom za razvoj raka dojke. Neki od njih, kao što su tjelesna težina, fizička aktivnost i konzumacija alkohola pripadaju kategoriji čimbenika načina života i primjenjivi su na sve osobe, uključujući i one s visokim rizikom za rak dojke (5). Gotovo je četvrtina svih slučajeva raka dojke vezana za obiteljsku anamnezu, a žene čija majka ili sestra imaju rak dojke sklonije su razvoju spomenute bolesti (6). Utvrđeno je mnogo gena koji se dovode u vezu s rakom dojke, a mutacije i amplifikacije onkogeni i tumorsupresorskih gena imaju ključnu ulogu u procesima inicijacije i progresije tumora. Nasljedna sklonost raku dojke djelomično se pripisuje mutacijama BRCA1 i BRCA2 gena povezanih s rakom dojke (4).

1.3. Vrste karcinoma dojke

Karcinomi dojke raznolika su skupina malignih lezija koje se razlikuju mikroskopskim izgledom i biološkim ponašanjem, iako se o njima često pogrešno govori kao o jednoj bolesti. Većina malignih oboljenja dojke podrijetla je epitelnog tkiva i karakteriziraju se kao adenokarcinomi, a ovisno prodiru li bazalnu membranu dijele se na neinvazivne ili in situ karcinome (CIS) i invazivne karcinome (7). Osim histološke, važno je spomenuti

i biološku klasifikaciju karcinoma koja se temelji na molekularnim prediktivnim čimbenicima odgovora na terapiju (8).

1.3.1. Histološka podjela karcinoma dojke

1.3.1.1. Neinvazivni karcinomi (CIS)

Pojam neinvazivnih karcinoma odnosi se na neoplastični proliferaciju kanala i lobula, a koja je ograničena bazalnom membranom. CIS mogu biti duktalni, točnije, intraduktalni ili lobularni. Navedeno se prvenstveno temelji na citološkim značajkama i obrascu rasta lezija, a ne na njihovom anatomskom položaju unutar duktalno-lobularnog sustava dojke (7). Duktalni karcinom in situ (DCIS) predstavlja do 15% novodijagnosticiranih karcinoma dojki, a gotovo uvijek se detektira mikrokalcifikacijama. Generalna prognoza je izrazito dobra, ali invazivni lokalni recidivi mogu dovesti do metastatskog tumora (9). Lobularni karcinom in situ (LCIS) raste u mliječnoj žlijezdi dojke i ne prodire kroz stijenku lobula. LCIS se ne smatra karcinomom i obično se ne širi izvan lobula, no LCIS povećava rizik kasnijeg razvoja invazivnog raka dojke i to za 7-12 puta. Iz toga se razloga preporučuje regularni mamografski probir i praćenje takvih pacijentica ostatak života (10). S obzirom da in situ lezije mamografski češće pokazuju mikrokalcifikacije nego invazivni karcinomi, bilo je za očekivati da se učestalost otkrivanja preinvazivnih lezija dramatično povećala nakon uvođenja rutinskih mamografskih pregleda (11).

1.3.1.2. Invazivni karcinomi

Invazivne ili infiltrirajuće karcinome dojke, za razliku od karcinoma in situ, karakterizira širenje u okolno tkivo dojke. Najčešći tipovi invazivnih karcinoma su invazivni duktalni karcinom i invazivni lobularni karcinom, a 70-80% svih karcinoma dojke čini upravo invazivni duktalni karcinom. Invazivni duktalni karcinom (IDC) nastaje u stanicama koje

oblažu mliječni kanal u dojci. Probijanjem bazalne membrane rak probija zid kanala i širi se u okolno tkivo dojke. Nakon probijanja bazalne membrane tumor može metastazirati u druge dijelove tijela putem limfnog sustava, ali i krvotoka. Za razliku od njega, lobularni invazivni karcinom (ILC) čini oko 10% svih karcinoma dojke i nastaje iz stanica mliječnih žlijezda dojke. Za razliku od duktalnog invazivnog karcinoma (IDC) teže se otkriva fizikalnim pregledom i slikovnim metodama poput mamografije, a također i češće zahvaća obje dojke. Mnogo rjeđe, u manje od 5% slučajeva pojavljuju se adenoid cistični, medularni, mucinozni, papilarni, tubularni, metaplastični te mikropapilarni karcinom (12).

1.3.2. Biološka podjela karcinoma dojke

Ova klasifikacija karcinoma dojke temelji se na molekularnoj ekspresiji progesteronskih (PR), estrogenskih (ER) i HER2 receptora na malignim stanicama tumora. Ki-67 nuklearni protein služi kao marker proliferacije tumora i bitan je prognostički faktor. Koristeći tehniku genske postrojbe (engl. microarray) velikog broja gena, karcinomi dojke klasificiraju se u različite molekularne podtipove i na temelju toga u različite terapijske prognoze. Luminalni tip A tumor je ER i PR pozitivan, HER2 negativan, a niskog je indeksa proliferacije i najčešći je tip karcinoma, ali i onaj s najboljom prognozom. Luminalni B tip tumora je ER, PR pozitivan, visokog je Ki-67 indeksa proliferacije i može biti HER2 pozitivan ili negativan. HER2 pozitivni karcinomi su ER, PR negativni i karakterizira ih izraženo umnažanje ili ekspresija HER2. Trostruko negativni karcinomi ne sadrže receptore za ER, PR, niti HER i zbog te činjenice imaju najlošiju terapijsku prognozu (8).

1.4. Klinička slika

Glavni simptomi i znakovi su bolna, upaljena i morfološki promijenjena dojka, ponekad opipljiva tumorska masa i iscjedak iz bradavice. Često se detektira kao palpabilna

masa kod mlađih pacijentica, no u tom je trenutku već veličine 2-3cm. Osim otkrivanja tumora kod asimptomatskih pacijentica, mamografskim pregledom se mogu detektirati mnogo manji invazivni karcinomi, prije nego su palpabilni, a samim time je i značajno manji broj pacijentica s metastazama u regionalnim limfnim čvorovima. Bitno je naglasiti da je većina ovakvih lezija dojke benignoga karaktera, ali zahtijevaju ozbiljan pristup dok se ne isključi malignitet (13). Kod određenog broja pacijentica maligni će se tumor manifestirati kao metastatski tumor, to jest, tumor koji je već proširio svoje presadnice iz primarnog mjesta nastanka. Mogu se širiti putem krvi (hematogeno), putem limfe (limfogeno) ili na oba načina. Lokalno širenje metastaza u aksilarne limfne čvorove može poremetiti limfnu drenažu dojke i istostrane ruke što može rezultirati otečenošću dojke, ali i ruke. Najčešće sijelo udaljenih tumorskih presadnica su kosti, jetra, pluća i mozak.

2. Radiološka dijagnostika karcinoma dojke

Kao i prilikom dijagnostike drugih bolesti, od iznimne je važnosti uzeti detaljnu osobnu anamnezu iz koje možemo saznati je li pacijentica bila izložena rizičnim faktorima poput rane menarhe ili kasne menopauze, je li pacijentica rađala, ali doznajemo i informacije o potencijalnoj izloženosti egzogenim estrogenima, preciznije, uzima li pacijentica hormonsku terapiju. Također, pozitivna obiteljska anamneza malignog oboljenja dojke majke ili sestre bitan je podatak koji ujedno svrstava pacijenticu u skupinu s većim rizikom za obolijevanje od prethodno spomenute maligne bolesti.

Iako su benigne tumorske mase i do 15 puta češće od malignih, dijagnostički postupak svake tumorske tvorbe uključuje trostruki pristup, tj. palpaciju, radiološki pregled i, ako je potrebno, aspiracijsku biopsiju tankom iglom. Inspekcijom i palpacijom uočavaju se potencijalne vanjske patološke promjene kože i bradavice, lokalizacije tumora, ali i zahvaćenost lokalnih limfnih čvorova (14). Daljnja radiološka dijagnostika karcinoma dojke uključuje mamografiju, ultrazvuk i magnetsku rezonancu, a po potrebi i citološku aspiraciju tankom iglom koja se može navoditi uz pomoć mamografije, magnetske rezonance i ultrazvuka.

2.1. Mamografija

Mamografija je najučinkovitija neinvazivna radiološka metoda slikovnog pregleda dojki, a od iznimne je koristi u dijagnostici raka kod asimptomatskih pacijentica. Sam uređaj koristi niske doze X zraka za dobivanje slike, a dojku treba snimiti u najmanje dvije projekcije: kraniokaudalna (CC) i mediolateralna (MLO) kosa projekcija. Snimka mora pokazivati cijelu dojku do pektoralnoga mišića. Iako može biti neugodno, kompresijom dojke stanjuje se sloj snimanja, čime se postiže bolja oštrina i kontrast slike, ali se i pacijenticu izlaže manjoj dozi zračenja. Razlikujemo dijagnostičku i probirnu mamografiju. Dijagnostička mamografija koristi se kod pacijentica koje se javljaju zbog

simptoma ili, ako je probir pokazao sumnjiv nalaz, također se koristi i za kontrolu pacijentica koje su se liječile od raka dojke, no koristi se i za predoperativnu evaluaciju. Mamografija u svrhu probira na klinički okultne karcinome, koristi se za pacijentice u dobi 50-70 godina, kada je i najveća incidencija, a sam probir može smanjiti smrtnost od raka dojke za 30-50%. Za razliku od benignih mikrokalcifikata, maligni mikrokalcifikati kratkog su promjera (0,2-0,5mm), stoga je korist mamografije upravo detekcija takvih mikrokalcifikata. Također, prednost ove tehnike je rano otkrivanje raka, kada je veličine 0,5-1cm i dok je još bez simptoma. U ovom je slučaju manje vjerojatno širenje raka izvan tkiva dojke, a samim time je i bolji ishod liječenja za pacijenticu (15,16).

2.2. Digitalna tomosinteza

Posljednjih se godina upotrebljava novija verzija mamografa tzv. digitalna tomosinteza ili trodimenzionalna mamografija (DBT). Za razliku od dvodimenzionalnog snimanja kod kojeg se tkivo dojke snima u dvije projekcije, trodimenzionalnom mamografijom uređaj niskim dozama x zraka i slikama iz više projekcija, a zatim i računalnim spajanjem tih slika, dobiva trodimenzionalni prikaz tkiva dojke (15). Iako je mamografija najbolja metoda ranoga otkrivanja karcinoma dojke, čak 10-30% karcinoma dojke ovim pregledom može ostati nedijagnosticirano, a glavni razlog je ometanje radiološki gustim, fibroglandularnim tkivom dojke. Tomosintezom se zaobilazi ovaj problem i radiologu je omogućeno vidjeti kroz takvo gusto tkivo. Na taj način liječnik dobiva jasniju sliku tkiva, ali i moguće patologije dojke (17).

2.3. Magnetska rezonancija

Temeljni mehanizam dijagnostike magnetskom rezonancijom (MRI) je stvaranje jakog magnetskog polja oko pacijenta, pobuđivanjem jezgara vodika djelovanjem radiovalova, jezgre vodika, odnosno tijelo emitira energiju u obliku signala, a zatim

računalni program iz signala stvara sliku (16). Magnetska rezonancija dojke primjenjuje se kao dodatna dijagnostička procedura uz mamografiju i ultrazvuk. Zbog svoje visoke osjetljivosti koristan je dodatak dijagnostici pacijentica s abnormalnostima ili malignitetom dojke dokazanim biopsijom. Sama pretraga ne koristi ionizirajuće zračenje i zbog svoje visoke osjetljivosti učinkovita je u gustom tkivu dojke predmenopauzalnih pacijentica. Korist MRI je visoka osjetljivost pretrage, ali zbog niske specifičnosti pretrage to može dovesti do lažno pozitivnih nalaza i nepotrebne biopsije dojke. Intravensko apliciranje kontrastnog sredstva i njegovo pojačano nakupljanje u dijelu tkiva dojke upućuje na povećanu vaskularizaciju ili propusnost vaskulature, što može biti znak tumorske angiogeneze. Kako MRI nije pouzdana metoda za otkrivanje malignih mikrokalifikacija, a one su upravo ključan nalaz na mamografiji, jasno je da se ove dvije dijagnostičke metode nadopunjuju (18). Indikacije za korištenje magnetske rezonancije su: probir na rak dojke (uz redovitu mamografiju) pacijentica koje su visokog rizika za obolijevanje od raka dojke, dopunska dijagnostika mamografiji i ultrazvuku kod pacijentica sa sumnjivom simptomatologijom i naposljetku, evaluacija proširenosti, utvrđivanje točne veličine i lokalizacije karcinoma (15).

2.4. Mamografija s kontrastom

Mamografija s kontrastom (CEM) novija je radiološka pretraga u kojoj se nekoliko minuta prije uzimanja mamografske slike u krv aplicira jodni kontrast, a uređaj dobiva dvije slike, sliku visoke i niske energije. Niskoenergetska slika koristi se kao standardna mamografija, dok se visokoenergetska slika obrađuje kako bi se na njoj vidjele samo pojačane lezije. U odnosu na standardnu mamografiju, korištenje jednog kontrasta može pomoći da se puno bolje prikažu abnormalna područja u dojci ili bolje procijeni opseg dijagnosticiranog tumora. Također, može biti od iznimne koristi kod pacijentica

kod kojih nije moguće napraviti MRI, a sama pretraga je i mnogo brža i jeftinija od korištenja MRI-a (15,19).

2.5. Ultrazvuk

Ultrazvuk (UZV) je bitno dijagnostičko sredstvo gotovo svakog slikovnog nalaza dojke. Koristan je pri evaluaciji tumorskih tvorbi kod žena koje imaju razvijeniji žljezdani parenhim, a koji je slabije dostupan mamografiji. Zbog visoke stope lažno pozitivnih nalaza ne koristi se kao metoda probira. Ultrazvučna dijagnostika vrlo je točna u identificiranju jednostavnih i kompliciranih cista, benignih naspram malignih masa i limfnih čvorova (20). Za žene mlađe od 40 godina s palpabilnom masom, ultrazvuk dojke je slikovna metoda prvog izbora (21). Ultrazvuk je zbog mogućnosti prikaza mliječnih kanalića komplementarna metoda mamografiji, a korištenjem tih dijagnostičkih metoda točnost detekcije raka doseže i do 98 %. Također, metoda je izbora kod trudnica i dojilja pregleda nakon operacije dojke gdje fibrozno tkivo otežava mamografsku analizu. Karcinomi dojke ultrazvučno pokazuju tipičnu strukturu hipoehogene sitnozrnate zone uz kalcifikacije, tvorba je nepravilnih rubova, a uz rub se nalazi hiperehogeno područje rasta tumora (16). Također, ultrazvuk je metoda izbora za navođenje biopsijske igle, ali i drugih terapijskih intervencija (22). Zaključno, ultrazvuk je postao široko dostupan, jednostavan za održavanje, izdržljiv, lako prenosiv, ali i isplativ. S obzirom na sve veće globalno opterećenje rakom dojke, ali i nepristupačnost pravodobnog slikovnog otkrivanja, ultrazvuk može biti učinkovita metoda probira, posebice u dijelovima svijeta gdje medicinski resursi i mamografija nisu dostupni (23).

2.6. Sonoelastografija

Sonoelastografija ili ultrazvučna elastografija vrijedna je i jedna od novijih slikovna metoda za karakterizaciju tkiva. Postoje dvije glavne elastografije koje se koriste za

snimanje tkiva dojke, strain sonoelastografija (SE) i shear-wave sonoelastografija (SWE). SE je tehnika kod koje se ultrazvučnom sondom pritisne tkivo dojke i pritom tvrda lezija podliježe manjem naprezanju nego meka pozadina. Ova tehnika ne kvantificira deformaciju tkiva, već pokazuje relativnu deformaciju promatrane tvorbe u usporedbi s okolnim tkivom. Prikaz samog rezultata može biti crno-bijeli, ali mnogo češće se koristi stupnjevanje u boji. Za prikaz lezija koristi se skala od 5 točaka u boji, ocjene 1-3 ukazuju na benignu leziju, a 4-5 idu u prilog malignoj leziji. Oprez je od iznimne važnosti jer pojedini uređaji koriste ljestvice gdje su krute tvorbe, češće maligne, prikazane plavom bojom, a meke lezije crvenom, dok drugi uređaji prikazuju obrnuto (24).

2.7. BI-RADS klasifikacija radioloških nalaza dojke

U svrhu postizanja olakšane i standardizirane interpretacije radioloških nalaza, American College of Radiology razvio je standardizirani sustav klasifikacije faza maligne bolesti dojke BI-RADS. Također, ova klasifikacija pruža cjelovit sustav jednostavnijeg i boljeg praćenja ishoda, ali i samog odabira liječenja. BI-RADS sustav je stoga prihvaćen u kliničkoj praksi diljem svijeta i dio je programa probira u SAD-u i Europi (25). Kod interpretacije vlastitih nalaza mamografije pacijenticama je također korisno razumijevanje ove klasifikacije (26):

- BI-RADS 0: Rezultati nalaza su nepouzdana. Potrebna je dodatna slikovna dijagnostika.
- BI-RADS 1: Rezultat nalaza je negativan, vjerojatnost malignosti je 0%, ali treba nastaviti rutinski probir u regularnim intervalima.
- BI-RADS 2: Postoji tumorozna tvorba, ali je benignog karaktera i treba nastaviti rutinski probir u regularnim intervalima.

- BI-RADS 3: Tvorba je najvjerojatnije benignoga karaktera, vjerojatnost maligniteta je 0-2%. Preporučaju se češći mamografski pregledi svakih 6 mjeseci kako bi se pratilo područje promjena.
- BI-RADS 4:
 - 4A niska vjerojatnost malignosti (2-10%), daljnji dijagnostički korak je biopsija tvorbe.
 - 4B srednja vjerojatnost malignosti (10-50%), daljnji dijagnostički korak je biopsija tvorbe.
 - 4C visoka vjerojatnost malignosti (50-95%), daljnji dijagnostički korak je biopsija tvorbe.
- BI-RADS 5: Nalaz tvorbe je vrlo vjerojatno malignan (>95%), daljnji dijagnostički korak biopsija.
- BI-RADS 6: Biopsijom potvrđen mamografski nalaz, karcinom zahtijeva početak liječenja.

3. Terapija karcinoma dojke

Kako bismo odredili najbolji modalitet terapije karcinoma dojke za koju ćemo se odlučiti te naknadno utvrdili i odgovor na terapiju, u kliničkoj se praksi koristi TNM klasifikacija karcinoma dojke na temelju veličine samoga tumora, zahvaćenosti regionalnih limfnih čvorova i prisutnosti udaljenih metastaza (27) :

Primarni tumor (T):

- Tx- primarni tumor se ne može klasificirati
- T0- nema dokaza postojanja tumora
- Tis- Karcinom in situ
- Tis (DCIS)- duktalni karcinom in situ
- Tis (LCIS)- lobularni karcinom in situ
- Tis (Paget)- Pagetova bolest bradavice nepovezana s invazivnim karcinomom i/ili karcinomom in situ u ishodišnom parenhimu dojke.
- T1- tumor s najvećim promjerom ≤ 20 mm
- T1mi- tumor s najvećom veličinom ≤ 1 mm
- T1a- tumor s najvećom veličinom $> 1 \leq 5$ mm
- T1b- tumor s najvećom veličinom $> 5 \leq 10$ mm
- T1c- tumor s najvećom veličinom $> 10 \leq 20$ mm
- T2- tumor s najvećom veličinom $> 20 \leq 50$ mm
- T3- tumor s najvećom veličinom > 50 mm
- T4- tumor bilo kojih dimenzija koji se širi u torakalnu stijenku i /ili kožu
- T4a- tumor zahvaća torakalnu stijenku
- T4b- tumor s prisutnim ulceracijama i/ili ipsilateralnim satelitskim čvorićima i/ili edemom kožnim edemom
- T4c- tumor koji ispunjava kriterije za T4a i T4b

- T4d-upalni rak dojke

Regionalni limfni čvorovi (N):

- Nx – regionalni limfni čvorovi ne mogu se klasificirati
- N0 – nisu prisutne metastaze u regionalnim limfnim čvorovima
- N1 – metastaze u pomičnim limfnim čvorovima istostrane aksile
- N2 – postoje metastaze u limfnim čvorovima istostrane aksile koji:
 - N2a – limfni čvorovi fiksirani i/ili prožimaju okolno tkivo
 - N2b – klinički prisutne metastaze uz unutarnju mamarnu arteriju, a bez metastaza u aksilarnim limfnim čvorovima
- N3 – metastaze prisutne u:
 - N3a – istostranim infraklavikularnim limfnim čvorovima ili uz unutarnju mamarnu arteriju
 - N3b – metastaze u istostranim limfnim čvorovima uz unutarnju mamarnu arteriju i u aksilarnim limfnim čvorovima
 - N3c – metastaze u istostranim supraklavikularnim limfnim čvorovima

Udaljene metastaze (M):

- Mx – udaljene metastaze se ne mogu dijagnosticirati
- M0 – nema udaljenih metastaza
- M1 – prisutne udaljene metastaze

TNM klasifikacijom utvrđujemo stadij bolesti, model liječenja, ali i preživljenje od raka dojke:

- **Stadij 0** Tis N0 M0
- **Stadij IA** T1 N0 M0

- **Stadij IB** T0 N1mi M0
 - T1 N1mi M0
- **Stadij IIA** T0 N1 M0
 - T1 N1 M0
 - T2 N0 M0
- **Stadij IIB** T2 N1 M0
 - T3 N0 M0
- **Stadij IIIA** T0 N2 M0
 - T1 N2 M0
 - T2 N2 M0
 - T3 N1 M0
 - T3 N2 M0
- **Stadij IIIB** T4 N0 M0
 - T4 N1 M0
 - T4 N2 M0
- **Stadij IIIC** bilo koji T N3 M0
- **Stadij IV** bilo koji T bilo koji N M1

Općenito, postoji nekoliko mogućnosti liječenja karcinoma dojke, a većina uključuje kombinaciju kirurgije, radioterapije, hormonske terapije, kemoterapije i ciljane biološke terapije. Pojedine terapije djeluju na područje oko tumora, dok drugi sistemni lijekovi djeluju na cijelo tijelo u borbi protiv raka (28).

3.1. Kirurška terapija karcinoma dojke

Svrha kirurškog liječenja je uspostaviti lokalnu kontrolu nad bolešću, spriječiti lokoregionalni recidiv i poboljšati prognozu pacijentice. Različiti pristupi kirurškom

liječenju uključuju mastektomiju sa ili bez rekonstrukcije i poštedni kirurški zahvat sa ili bez onkoplastičnih zahvata (29).

3.1.1. Poštedna kirurgija dojke

Poštedna kirurgija dojke (BCT) je zahvat kod kojega se odstranjuje tkivo dijela dojke koje sadrži tumor, a često se naziva i lumpektomija, kvadrantektomija ili parcijalna mastektomija (30). Terapija je izbora ako se karcinom dojke može odstraniti uz histološki negativne rubove i zadovoljavajuće estetsko očuvanje tkiva dojke. Također, mora ostati mogućnost daljnjeg praćenja i detekcije lokalnih recidiva te izvođenja radioterapije (31). Ne postoji točna granica veličine tumora za koje je indicirana ovakva operacija, no u razmatranje je bitno uzeti odnos veličine tumora i veličinu same dojke, tj. ostatnog tkiva nakon operacije. Stoga je za tumore veće od 4 cm i tumore s difuznim malignim kalcifikacijama za očekivati visoku stopu recidiva, ali i nezadovoljavajuće estetske rezultate pa se u tim slučajevima ne indicira ovakav zahvat (31,32).

3.1.2. Mastektomija

Mastektomija i dalje ima važnu ulogu za multicentrične, lokalno uznapredovale karcinome dojke, kao i tumore koji se ne vizualiziraju slikovnim metodama. Postoje 3 glavne vrste mastektomije koje se danas izvode, a to su: totalna mastektomija (TM), mastektomija koja čuva kožu (SSM) i mastektomija koja štedi bradavicu (NSM). Totalna mastektomija (TM) sa ili bez rekonstrukcije podrazumijeva cjelokupno odstranjivanje tkiva dojke uz maksimalno odstranjivanje pripadajuće kože. Mastektomija koja čuva kožu (SSM) štiti kožu dojke, bez mamila-areola kompleksa, ali uključuje i rekonstrukciju. Mastektomija koja čuva bradavicu je zahvat koji čuva cijelu kožu s mamilama, a neposredno se izvodi i neki oblik rekonstrukcije dojke (33).

3.2. Adjuvantno i neoadjuvantno sistemno liječenje karcinoma dojke

Ovisno u kojem periodu u odnosu na operacijski zahvat primjenjujemo sistemnu terapiju, razlikujemo adjuvantu terapiju nakon operacije, odnosno, neoadjuvantnu terapiju u periodu koji prethodi operaciji. Sistemna se terapija karcinoma dojke prilagođava biološkoj klasifikaciji tumora, odnosno ekspresiji bioloških markera tumorskih stanica (34).

3.2.1. Adjuvantno sustavno liječenje

Poznato je kako su karcinomi dojke u ranom stadiju u potpunosti kirurški resektabilni, no unatoč tome kod pojedinih se pacijenata bolest vrati čak i nakon rane resekcije, a razlog tome su latentne mikro-metastaze. Stoga je uvođenje sistemne adjuvantne kemoterapije bio zlatni standard liječenja karcinoma dojke (34,35). Primjena hormonske terapije, kemoterapije i biološke terapije pokazale su nemjerljiv napredak u terapiji ranog karcinoma dojke (36). Adjuvantna kemoterapija indicirana je u pacijentica s presadnicama u aksilarne limfne čvorove, ali i u visokorizičnih pacijentica bez metastaza u limfne čvorove. Za pacijentice visokoga rizika savjetuje se kemoterapija koja sadrži taksane i antracikline. Biološka terapija anti-HER2 monoklonskim protutijelom trastuzumabom, indicirana je samo kod HER2/neu pozitivnih tumora, a ukoliko su i hormonski aktivni primjenjuje se zajedno s adjuvantnom hormonskom terapijom. Adjuvantno hormonsko liječenje indicirano je u pacijentica s hormonski aktivnim rakom dojke, tj. pozitivnim estrogenskim i/ili progesteronskim receptorima (37).

3.2.2. Neoadjuvantno sustavno liječenje

Obrazloženje za neoadjuvantno sustavno liječenje temelji se na tri potencijalne koristi. Prvo, može se očekivati kako će se primjenom ovakve terapije smanjiti veličina tumora i tako se neresektabilni tumor učiniti operabilnim, također, omogućiti poštenu

operaciju uz očuvanje dojke umjesto opsežne mastektomije, a u nekim slučajevima čak i izbjeći radikalna disekcija aksilarnih limfnih čvorova. Drugo, neoadjuvantna terapija pomaže boljoj procjeni tumorskog odgovora na terapiju, omogućujući onkologu izmjenu terapije ako nema željenog odgovora. Treće, razina odgovora na neoadjuvantnu terapiju otkriva važne prognostičke podatke, budući da je odgovor na terapiju povezan s poboljšanim preživljenjem (31,38). Indikacije za neoadjuvantno sustavno liječenje uključuju: rak dojke stadija III A-III B, upalni karcinom dojke, operabilni biološki agresivan podtip (Her2 pozitivni, luminalni B, trostruko negativni), postojanje metastaza u aksilarnim limfnim čvorovima. Kao i kod adjuvantnog liječenja, odluka o liječenju (kemoterapija, biološka terapija i hormonska terapija) donosi se na temelju bioloških karakteristika tumora (37). Naposljetku, nakon neoadjuvantne terapije slijedi radiološko praćenje i procjena učinka terapije, što je i srž ovoga rada.

3.3. Radioterapija

Radioterapija je terapijska procedura karcinoma dojke u kojoj se koriste ionizirajuće x zrake visokih energija standardne doze 40 Gy u 15 frakcija ili 42.5 Gy u 16 frakcija (39). U slučaju dojki većega volumena, ali i većih palpabilnih tumora potrebne su i veće doze radijacije (40). Postoji više različitih načina primjene zračenja: vanjsko zračenje cijele dojke, parcijalno zračenje dojke, zračenje samo u tumorsko tkivo (brahiterapija) i intraoperativno zračenje. Radioterapija se primjenjuje (30):

- nakon poštedne kirurgije dojke, kako bi se smanjila mogućnost relapsa operiranoj dojci ili regionalnim limfnim čvorovima
- nakon mastektomije, ako je tumor bio veći od 5 cm ili je tumor prisutan u više limfnih čvorova, kod prisutnosti tumorskih stanica u lokalnoj koži, mišiću ili uz pozitivan kirurški rub
- ako je tumor metastazirao po tijelu, npr. u kosti, mozak ili jetru

Veliki klinički problem terapije zračenjem je intrinzična tumorska radiorezistencija koja ograničava rezultate liječenja (41). Danas se stoga radioterapija koristi kao dodatak kirurškoj terapiji, ali i unaprijeđenoj sistemskej adjuvantnoj terapiji. Takav pristup snizio je učestalost lokalnih relapsa tumora i poboljšao preživljenje pacijentica (40).

4. Radiološko praćenje bolesnica u sklopu neoadjuvantnog liječenja karcinoma dojke

Kao što je već prethodno spomenuto, mnoge su studije pokazale prednost neoadjuvantnog liječenja karcinoma dojke u odnosu na tradicionalno adjuvantno liječenje. Neinvazivnim slikovnim metodama praćenja terapijskog odgovora neoadjuvantnog liječenja može se prilagoditi intenzitet daljnje terapije, ali i izbjeći nepotrebna terapijska toksičnost u pacijentica kod kojih nema relapsa bolesti (42). Iako još nema standardiziranog pristupa slikovnoj evaluaciji i praćenju pacijentica na neoadjuvantnoj terapiji, kriterij koji se najčešće koristi jest RECIST kriterij kojim se opisuju razine odgovora na terapiju: potpuni odgovor, djelomični odgovor, napredak bolesti i stabilna bolest (42,43). RECIST kriteriji određuju razinu odgovora na terapiju na temelju promjene veličine maligne lezije, a zadnja verzija kriterija i promjene patoloških limfnih čvorova (43):

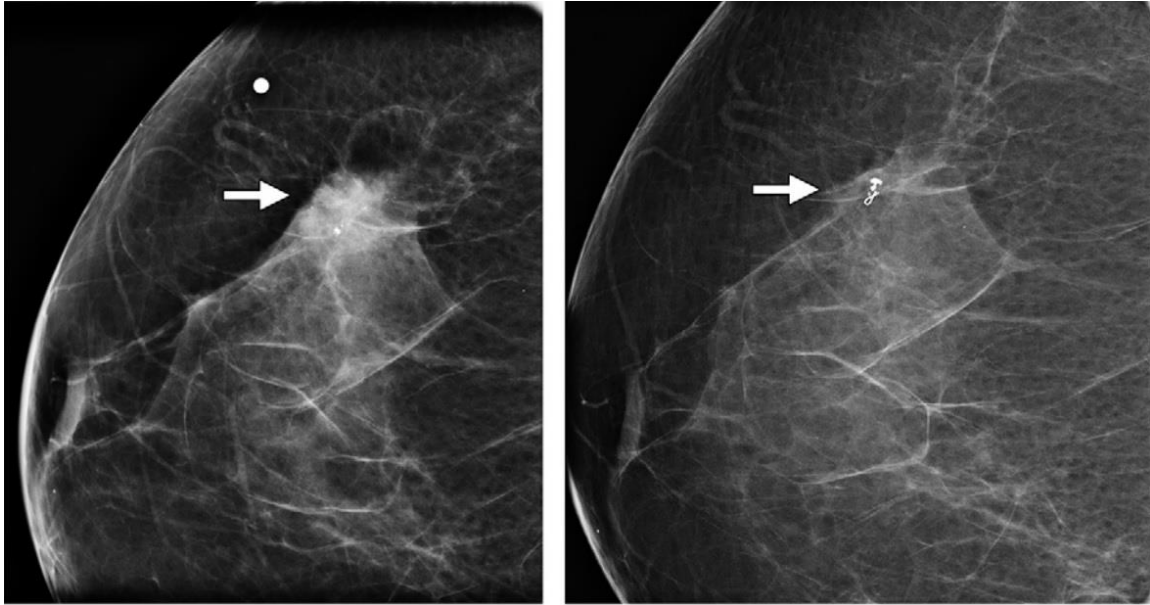
- **Potpuni odgovor:** nestanak svih promatranih lezija, svaki patološki limfni čvor mora pokazati redukciju u nepatološke dimenzije (<10mm kraća os).
- **Djelomični odgovor:** smanjenje najdužeg dijametra lezije od najmanje 30%.
- **Stabilna bolest:** nema niti djelomičnog odgovora niti napretka bolesti.
- **Napredak bolesti:** relativno povećanje najvećeg dijametra lezije za najmanje 20% i apsolutni porast od 5mm. Pojava nove lezije također se smatra kao progresija bolesti.

Osim kvantitativnih mjera promjene tumora, bitno je odrediti i način promjene tumora nakon primjene neoadjuvantnog liječenja. Jedna od tih promjena jest koncentrično smanjenje patološke promjene, a to se smanjenje smatra dobrim terapijskim odgovorom. S druge strane, može doći do fragmentacije, a ona je rezultat razgradnje tumora u manje dijelove koji zauzimaju isto ili veće područje tkiva dojke (44). Uz klinički

pregled, ultrazvuk i mamografiju kao glavne slikovne metode praćenja odgovora na neoadjuvantnu terapiju, magnetska rezonancija dojki ima najveću specifičnost i osjetljivost (45). Kako u trećine pacijentica dolazi do potpunog odgovora na terapiju karcinoma, od iznimne je važnosti označiti, odnosno markirati tumorsku leziju. Preporučuje se korištenje tkivnih oznaka ili markera koji su vidljivi na mamografiji, ultrazvuku i magnetskoj rezonanciji, ali da uz to ne stvaraju artefakte na MR onemogućujući očitavanje kontrolnog nalaza (44).

4.1. Mamografsko praćenje

Nastavno na ranije spomenuto, osim dijagnostike raka dojke, mamografskim se pregledom dobiva uvid u mamografsku gustoću tkiva. Uz činjenicu da predstavlja rizik za rak dojke, povećana mamografska gustoća tkiva dojke uzrokuje efekt maskiranja, što otežava mamografsku dijagnostiku, ali i praćenje terapijskog odgovora na neoadjuvantnu kemoterapiju (46). Korištenjem digitalne tomosinteze dojke, kojom se umanjuje efekt maskiranja, može se poboljšati točnost mjerenja, ali i praćenje terapijskog odgovora neoadjuvantne terapije. Iako je smanjenje veličine tumora povezano s potpunim terapijskim odgovorom, dodatni izazov mamografskog praćenja pacijentica su često i dalje prisutne mikrokalifikacije, a koje ponekad ne koreliraju s prisutnošću tumora, odnosno, može se podcijeniti terapijski odgovor na neoadjuvantnu terapiju (42,47).



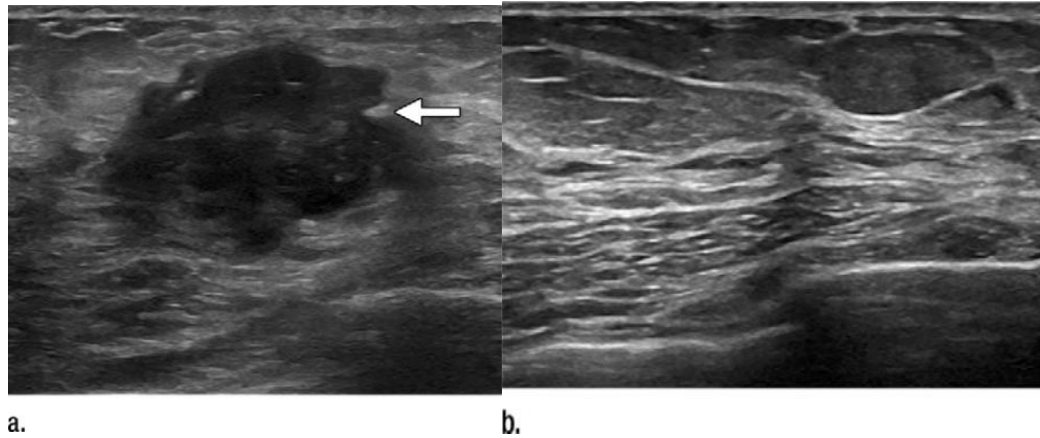
a.

b.

Slika 2. Mamografska slika 65-godišnje pacijentice s palpabilnom tumorskom masom u desnoj dojci. **(a)** Kraniokaudalni mamogram prikazuje nepravilnu masu visoke mamografske gustoće veličine 1,8 cm s nejasnim rubovima i pridruženim mikrokalcifikacijama (strelica). Rezultati biopsije pokazali su ER pozitivan, PR pozitivan, HER2 negativan, trećeg stupnja agresivnosti invazivni karcinom dojke. **(b)** Mamogram nakon neoadjuvantne terapije prikazuje nestanak tumorske mase uz prisutnost distrofičnih mikrokalcifikacija i bioptički umetnuti tkivni marker (strelica). Potpuni odgovor na terapiju potvrđen je lumpektomijom. (Slika i opis preuzeti(47))

4.2. Ultrazvučno praćenje

Za razliku od kliničkog pregleda i mamografije, ultrazvuk se pokazao kao pouzdaniji način određivanja stadija, točnije, veličine tumora (T) mamografski nevidljivih karcinoma dojke, ali i određivanja rezidualne tumorske mase u sklopu liječenja neoadjuvantnom terapijom (48,49). Također, u odnosu na klinički pregled i mamografiju, ultrazvuk je mnogo točnija metoda praćenja terapijskog odgovora aksilarnih limfnih čvorova nakon neoadjuvantnog liječenja (47).

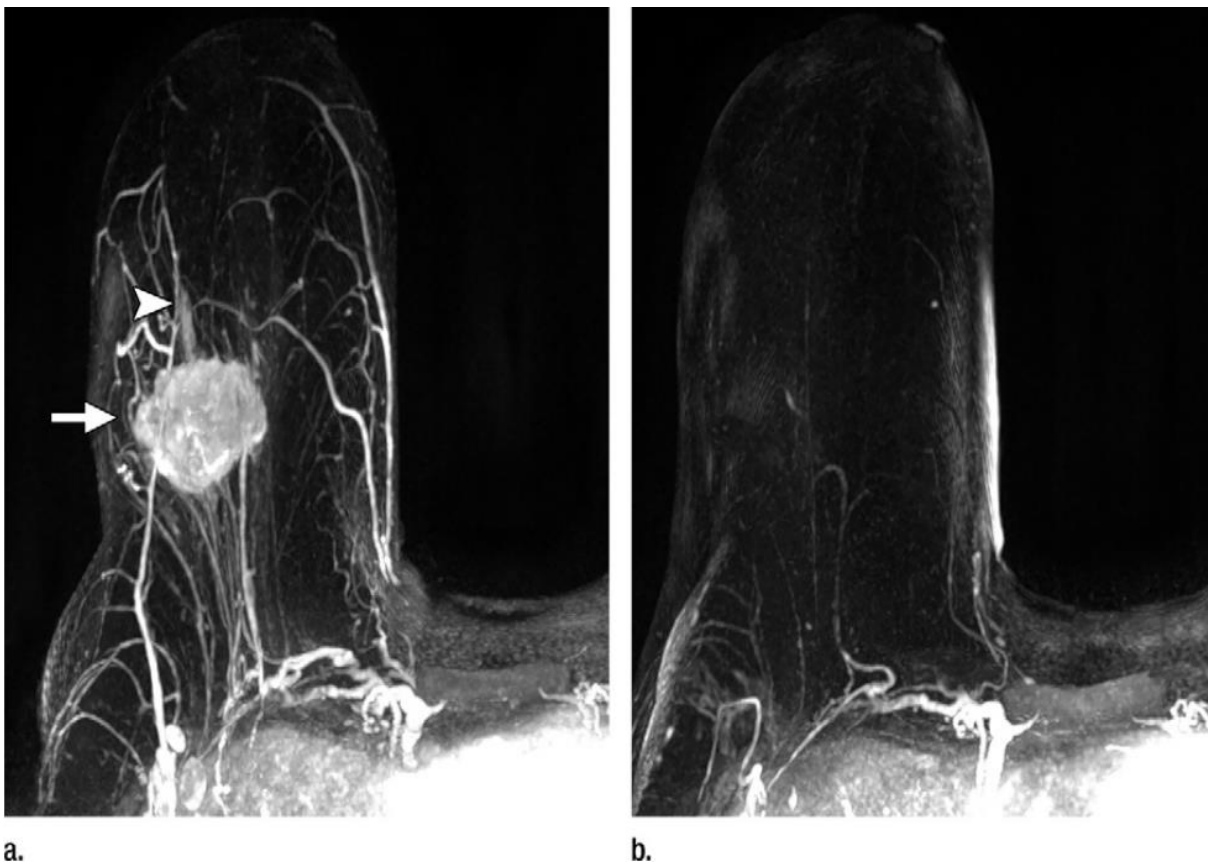


Slika 3. Ultrazvučna slika 65-godišnje pacijentice s palpabilnom tumorskom masom u lijevoj dojci. (a) Ultrazvučna slika nakon dijagnostičke mamografije prikazuje 3.1cm nepravilnu hipoeohogenu masu kutastih rubova (strelica). Rezultati biopsije pokazali tumor ER pozitivan, PR negativan, HER2 pozitivan, gradus 3 invazivni duktalni karcinom. (b) Ultrazvuk nakon neoadjuvantnog liječenja pokazuje minimalnu akustičnu sjenu u području biopsije (označenog tkivnim markerom), što je u skladu sa slikovnim odgovorom na terapiju. Potpuni odgovor na terapiju potvrđen je lumpektomijom. (Slika i opis preuzeti (47))

4.3. Praćenje magnetskom rezonancijom

Osim prethodno navedenih slikovnih metoda praćenja i detekcije rezidualne maligne tvorbe nakon neoadjuvantnog liječenja, magnetska rezonancija sve je češća, a posljednjih godina i preporučena metoda izbora (50). Također, magnetska rezonancija (MRI) dojki najtočniji je i najosjetljiviji način slikovne procjene odgovora tumora na neoadjuvantnu terapiju (47). MRI obradu dojke poželjno je provesti 2 tjedna nakon posljednjeg ciklusa neoadjuvantnog liječenja i unutar 2 tjedna prije operativnog zahvata (51). Kako bi se slikovno odredio učinak naoadjuvantnog liječenja pacijentica koristi se: postotak smanjenja volumena tumora, određivanje promjene najvećeg dijametra tumora, vrijednosti difuzijskog koeficijenta i obrazac kinetičke krivulje. Kako

bi se smanjila mogućnost pogrešaka kod određivanja učinaka liječenja, potrebno je standardizirati mjerenja i protokole magnetske rezonancije, ali i sam način pisanja nalaza. T1 mjerena dinamička postkontrastna sekvenca u šestoj minuti koristi se za procjenu ostatne tumorske mase nakon neoadjuvantnog liječenja i od iznimne je koristi kod planiranja opsežnosti operativnog zahvata, dok su T2 slike korisne za praćenje tumorskog mikrokoliša (44).



Slika 4. Praćenje pacijentice magnetskom rezonancijom. Prikaz raka desne dojke 57-godšnje žene, kliničkog stadija IIA (T2N0M0). Histološki stupnja 3, ER negativni, PR negativni, HER2 negativan duktalni invazivni karcinom. (a) MRI s kontrastom prije neoadjuvantne kemoterapije pokazuje nepravilnu masu desne dojke (strelica) i linearno povećanje bez mase koje se proteže anteriorno (vrh strelice). (b) MRI slika dojke nakon neoadjuvantne terapije prikazuje poboljšanje. Konačni patohistološki

nalaz postavljen nakon poštedne operacije pokazao je potpuni odgovor na terapiju.

(Slika i opis preuzeti(47))

5. Zahvale

Zahvaljujem prof.dr.sc. Gordani Ivanac na trudu, sugestijama i pomoći u pisanju mog diplomskog rada. Također, zahvaljujem i članovima komisije prof.dr.sc. Borisu Brkljačiću i prof.dr.sc. Milanu Radošu.

Hvala prijateljima na podršci i lijepim trenucima koje smo imali ovih godina.

Na kraju, najviše zahvaljujem svojoj obitelji koja mi je bila najveća potpora tijekom studiranja.

6. Literatura

1. Šekerija M, Bubanović L, Novak P, Lončar J, Čukelj P, Glibo M, et al. HZJZ, Registar za rak Republike Hrvatske, Incidencija raka u Hrvatskoj Bilten 2019. Bilt no 44. :1–33.
2. Šekerija M, Bubanović L, Novak P, Čukelj P, Lončar J, Štruc K, et al. HZJZ, Registar za rak Republike Hrvatske, Incidencija raka u Hrvatskoj 2016. Bilt no41. 2019;1–33.
3. Figueroa JD, Gray E, Pashayan N, Deandrea S, Karch A, Vale DB, et al. The impact of the Covid-19 pandemic on breast cancer early detection and screening. *Prev Med (Baltim)*. 2021;151(February).
4. Sun YS, Zhao Z, Yang ZN, Xu F, Lu HJ, Zhu ZY, et al. Risk factors and preventions of breast cancer. *Int J Biol Sci*. 2017;13(11):1387–97.
5. Thorat MA, Balasubramanian R. Breast cancer prevention in high-risk women. *Best Pract Res Clin Obstet Gynaecol* [Internet]. 2020;65:18–31. Available from: <https://doi.org/10.1016/j.bpobgyn.2019.11.006>
6. Brewer HR, Jones ME, Schoemaker MJ, Ashworth A, Swerdlow AJ. Family history and risk of breast cancer: an analysis accounting for family structure. *Breast Cancer Res Treat*. 2017;165(1):193–200.
7. Schatten H. Cell and molecular biology of breast cancer. *Cell and Molecular Biology of Breast Cancer*. 2013. 1–383 p.
8. Damjanov I, Seiwerth S, Jukić S, Nola M. *Patologija Zagreb: Medicinska naklada*, 2014, 4. izdanje. str:653.-656.
9. Cutuli B. Ductal carcinoma in situ in 2019: Diagnosis, treatment, prognosis.

- 1997;205(2):399–406.
18. Gavenonis SC, Rosen M. Breast MRI. *Radiology Secrets Plus: Third Edition*. 2010. 7–316 p.
 19. Baltzer PAT, Kapetas P, Marino MA, Clauser P. New diagnostic tools for breast cancer. *Memo - Mag Eur Med Oncol*. 2017;10(3):175–80.
 20. Libson S, Lippman M. A review of clinical aspects of breast cancer. *Int Rev Psychiatry*. 2014;26(1):4–15.
 21. U. Fischer, F. Baum, S. Luftner-Nagel. *Breast Cancer: Diagnostic Imaging and Therapeutic Guidance*. Thieme. 2018;70–90.
 22. Sehgal CM, Weinstein SP, Arger PH, Conant EF. A review of breast ultrasound. *J Mammary Gland Biol Neoplasia*. 2006;11(2):113–23.
 23. Sood R, Rositch AF, Shakoor D, Ambinder E, Pool KL, Pollack E, et al. Ultrasound for breast cancer detection globally: A systematic review and meta-analysis. *J Glob Oncol*. 2019;2019(5):1–17.
 24. Lee SH, Chang JM, Cho N, Koo HR, Yi A, Kim SJ, et al. Practice guideline for the performance of breast ultrasound elastography. *Ultrasonography*. 2013;33(1):3–10.
 25. Timmers JMH, Van Doorne-Nagtegaal HJ, Zonderland HM, Van Tinteren H, Visser O, Verbeek ALM, et al. The breast imaging reporting and data system (bi-rads) in the dutch breast cancer screening programme: Its role as an assessment and stratification tool. *Eur Radiol*. 2012;22(8):1717–23.
 26. D'Orsi CJ, Sickles EA, Mendelson EB, Morris EA et al. *ACR BI-RADS® Atlas, Breast Imaging Reporting and Data System*. Reston, VA, American College of

- Radiology; 2013.
27. Compton CC, Byrd DR, Gsrcia-Aguliar J, Kurtzman SH, Olawaye A, Washington MK. AJCC Cancer Staging Atlas - Second Edition. Vol. 82, The Quarterly Review of Biology. 2007. 419–427 p.
 28. Breast Cancer Treatment Options - National Breast Cancer Foundation [Internet]. 2020. Available from: <https://www.nationalbreastcancer.org/breast-cancer-treatment/>
 29. Riis M. Modern surgical treatment of breast cancer. Ann Med Surg [Internet]. 2020;56(June):95–107. Available from: <https://doi.org/10.1016/j.amsu.2020.06.016>
 30. American Cancer Society. Breast Cancer: Treating Breast Cancer. Am Cancer Soc [Internet]. 2019;1–120. Available from: <https://www.cancer.org/cancer/breast-cancer/treatment.html>
 31. Moo TA, Sanford R, Dang C, Morrow M. Overview of Breast Cancer Therapy. PET Clin [Internet]. 2018;13(3):339–54. Available from: <https://doi.org/10.1016/j.cpet.2018.02.006>
 32. England NHS. West Midlands Expert Advisory Group for Breast Cancer: Guidelines for the management of breast cancer. Inpharma Wkly. 2001;NA;(1282):16–24.
 33. Storm-Dickerson T, Sigalove NM. The breast surgeons' approach to mastectomy and prepectoral breast reconstruction. Gland Surg. 2019;8(1):27–35.
 34. Shien T, Iwata H. Adjuvant and neoadjuvant therapy for breast cancer. Jpn J Clin Oncol. 2020;50(3):225–9.

35. Lim B, Miller E, Lee HJ, Lulla A, Hernandez L, Gokare P. Current treatment of early breast cancer: Adjuvant and neoadjuvant therapy. *F1000Research*. 2014;3:1–14.
36. Fishman PN, Verma S. Recent advances in adjuvant systemic treatment for breast cancer: All systems go! *Curr Oncol*. 2006;13(5):147–59.
37. Vlajčić Z, Stanec Z, Hrvatska R. Smjernice za onkoplastično liječenje raka dojke stručnih društava HLZ-a. 2018.
38. Lewin AA, Du L, Heacock L, Toth HK, Heller SL, Gao Y, et al. Breast MRI for Evaluation of Response to Neoadjuvant Therapy. *RadioGraphics*. 2021;
39. Goldhirsch A, Winer EP, Coates AS, Gelber RD, Piccart-Gebhart M, Thürlimann B, et al. Personalizing the treatment of women with early breast cancer: Highlights of the st gallen international expert consensus on the primary therapy of early breast Cancer 2013. *Ann Oncol*. 2013;24(9):2206–23.
40. Rutqvist LE, Rose C, Cavallin-Ståhl E. A systematic overview of radiation therapy effects in breast cancer. *Acta Oncol (Madr)*. 2003;42(5–6):532–45.
41. Haydaroglu A, Gokhan O. Principles and Practice of Modern Radiotherapy Techniques in Breast Cancer. Springer, 2013. 49–55 p.
42. Rauch GM, Adrada BE, Kuerer HM, Van La Parra RFD, Leung JWT, Yang WT. Multimodality imaging for evaluating response to neoadjuvant chemotherapy in breast cancer. *Am J Roentgenol*. 2017;208(2):290–9.
43. Eisenhauer EA, Therasse P, Bogaerts J, Schwartz LH, Sargent D, Ford R, et al. New response evaluation criteria in solid tumours: Revised RECIST guideline (version 1.1). *Eur J Cancer [Internet]*. 2009;45(2):228–47. Available from:

<http://dx.doi.org/10.1016/j.ejca.2008.10.026>

44. Prutki M, Petrovečki M, Zujčić PV, Ivanac G, Tadić T, Štimac D. Smjernice za radiološko dijagnosticiranje i praćenje bolesnica oboljelih od raka dojke. 2022;1–14.
45. Yeh E, Slanetz P, Kopans DB, Rafferty E, Georgian-Smith D, Moy L, et al. Prospective comparison of mammography, sonography, and MRI in patients undergoing neoadjuvant chemotherapy for palpable breast cancer. *Am J Roentgenol.* 2005;184(3):868–77.
46. Skarping I, Förnvik D, Sartor H, Heide-Jørgensen U, Zackrisson S, Borgquist S. Mammographic density is a potential predictive marker of pathological response after neoadjuvant chemotherapy in breast cancer. *BMC Cancer.* 2019;19(1):1–11.
47. Fowler AM, Mankoff DA, Joe BN. Imaging neoadjuvant therapy Response in Breast Cancer Online SA-CME STATE OF THE ART: Imaging Neoadjuvant Therapy Response in Breast Cancer. *Radiol n Radiol Radiol.* 2017;285(2):358–75.
48. Dialani V, Chadashvili T, Slanetz PJ. Role of Imaging in Neoadjuvant Therapy for Breast Cancer. *Ann Surg Oncol.* 2015;22(5):1416–24.
49. Hieken TJ, Harrison J, Herreros J, Velasco JM. Correlating sonography, mammography, and pathology in the assessment of breast cancer size. *Am J Surg.* 2001;182(4):351–4.
50. Marinovich ML, Houssami N, MacAskill P, Sardanelli F, Irwig L, Mamounas EP, et al. Meta-analysis of magnetic resonance imaging in detecting residual breast

cancer after neoadjuvant therapy. *J Natl Cancer Inst.* 2013;105(5):321–33.

51. Sardanelli F, Boetes C, Borisch B, Decker T, Federico M, Gilbert FJ, et al. Magnetic resonance imaging of the breast: Recommendations from the EUSOMA working group. *Eur J Cancer.* 2010;46(8):1296–316.

7. Životopis

Rođen sam u Zagrebu 12.6.1995. Pohađao sam OŠ Malešnica. Zatim sam završio gimnaziju Lucijana Vranjanina u Zagrebu. Tijekom osnovne i srednje škole trenirao sam rukomet u RK Medveščak, a po upisu Medicinskog fakulteta u Zagrebu nastavio sam povremeno trenirati u rukometnoj sekciji fakulteta. Tijekom studija uz kolege sam razvio aplikaciju za provjeru terapije pacijenata na temelju koje smo dobili rektorovu nagradu Sveučilišta u Zagrebu. Također, na posljednjoj godini studija sudjelovao sam u programu Erasmus+ stručne prakse u Istanbulu. U slobodno vrijeme bavim se sportom, čitam i veliki sam ljubitelj umjetnosti.