

Mikrokirurško liječenje limfedema

Bobić, Ivan

Master's thesis / Diplomski rad

2022

Degree Grantor / Ustanova koja je dodijelila akademski / stručni stupanj: **University of Zagreb, School of Medicine / Sveučilište u Zagrebu, Medicinski fakultet**

Permanent link / Trajna poveznica: <https://um.nsk.hr/um:nbn:hr:105:182940>

Rights / Prava: [In copyright](#)/[Zaštićeno autorskim pravom.](#)

Download date / Datum preuzimanja: **2025-02-20**



Repository / Repozitorij:

[Dr Med - University of Zagreb School of Medicine Digital Repository](#)



SVEUČILIŠTE U ZAGREBU
MEDICINSKI FAKULTET

Ivan Bobić

Mikrokirurško liječenje limfedema

DIPLOMSKI RAD



Zagreb, 2022.

Ovaj diplomski rad izrađen je u Zavodu za plastično-rekonstruktivnu kirurgiju i kirurgiju dojke Klinike za kirurgiju KBC-a Zagreb i Medicinskog fakulteta Sveučilišta u Zagrebu, pod vodstvom dr. sc. Anta Dujmovića, dr. med. i predan je na ocjenu u akademskoj godini 2021./2022.

POPIS KRATICA

3D – trodimenzionalan

cm – centimetar

engl. – engleski

fr. – francuski

g/L – gram po litri

ITM – indeks tjelesne mase

kg/m² – kilogram po metru kvadratnom

kPa – kilopaskal

lat. – latinski

L – litra

µm – mikrometar

mL – mililitar

MALT – engl. *mucosa-associated lymphoid tissue* (limfno tkivo pridruženo sluznici)

NIR – engl. *near infrared* (blizu infracrvenog)

SŽS – središnji živčani sustav

SZO – Svjetska zdravstvena organizacija

SADRŽAJ

SAŽETAK SUMMARY

1. GRAĐA I ORGANIZACIJA LIMFNOG SUSTAVA.....	1
1.1 Anatomija limfnog sustava.....	1
1.2. Tok limfe.....	4
2. LIMFEDEM.....	7
2.1. Podjela i etiologija limfedema.....	7
2.2. Klinička slika i stupnjevanje.....	9
2.3. Dijagnostika.....	11
2.4. Liječenje i prevencija.....	12
3. MIKROKIRUŠKE TEHNIKE LIJEČENJA LIMFEDEMA.....	15
3.1. Limfno premoštenje.....	16
3.2. Transfer vaskulariziranog limfnog čvora.....	18
3.3. Trenutačna limfna rekonstrukcija.....	20
4. ZAKLJUČAK.....	21
ZAHVALE.....	22
LITERATURA.....	23
ŽIVOTOPIS.....	32

SAŽETAK

MIKROKIRURŠKO LIJEČENJE LIMFEDEMA

Autor: Ivan Bobić

Limfni sustav čovjeka ima brojne uloge. Sudjeluje u imunološkom odgovoru na strane antigene, vraća višak tekućine iz međustanične tekućine nazad u krvotok i sudjeluje u transportu tvari poput proteina i masnoća. Poremećaj u otjecanju limfe dovodi do nakupljanja tekućine i proteina u međustaničnoj tekućini što posljedično dovodi do stvaranja limfedema. Limfedem je kronična progresivna bolest od koje u svijetu boluje oko 250 milijuna ljudi. Limfedem dijelimo na primarni i sekundarni, ovisno o uzroku. Primarni limfedem uzrokovan je genetskim poremećajima i često je nasljedno uvjetovan. Sekundarni limfedem se pojavljuje nakon ozljeda, onkološkog liječenja, kod pretilih osoba ili za vrijeme parazitarne infekcije. Pacijenti s limfedemom se prezentiraju s edemom zahvaćenog dijela tijela, osjećajem napetosti, bolnošću, a u kasnijim stadijima s trofičkim promjenama kože, učestalim infekcijama i promjenama na noktima. Prema međunarodnom udruženju za limfologiju, limfedem dijelimo u četiri stupnja. Stupanj 0 označava latentni limfedem, stupanj I minimalni, stupanj II umjereni, a stupanj III označava teški oblik limfedema. Pri dijagnostici limfedema služimo se limfoscintigrafijom kao zlatnim standardom, a ostale metode, poput mjerenja opsega uda, magnetska rezonanca i ultrazvuk, mogu pomoći pri procjeni kliničkog stanja ili pripreme pacijenta za operativni zahvat. Liječenje limfedema se prvenstveno provodi konzervativno, primjenom kompleksne dekongestivne terapije. Ako konzervativna terapija ne daje učinka, može se pokušati s kirurškim liječenjem. Najčešće izvođene operacije u liječenju limfedema su liposukcija i mikrokirurške tehnike. Mikrokirurško liječenje limfedema se sastoji od dvije glavne tehnike, a to su limfno premoštenje kojim se postiže ponovna revaskularizacija i transfer vaskulariziranog limfnog čvora koji nadomješta većinom odstranjene limfne čvorove tijekom onkološkog kirurškog liječenja.

Ključne riječi: limfni sustav, limfedem, kirurško liječenje, mikrokirurgija

SUMMARY

MICROSURGICAL TREATMENT OF LIMPHEDEMA

Author: Ivan Bobić

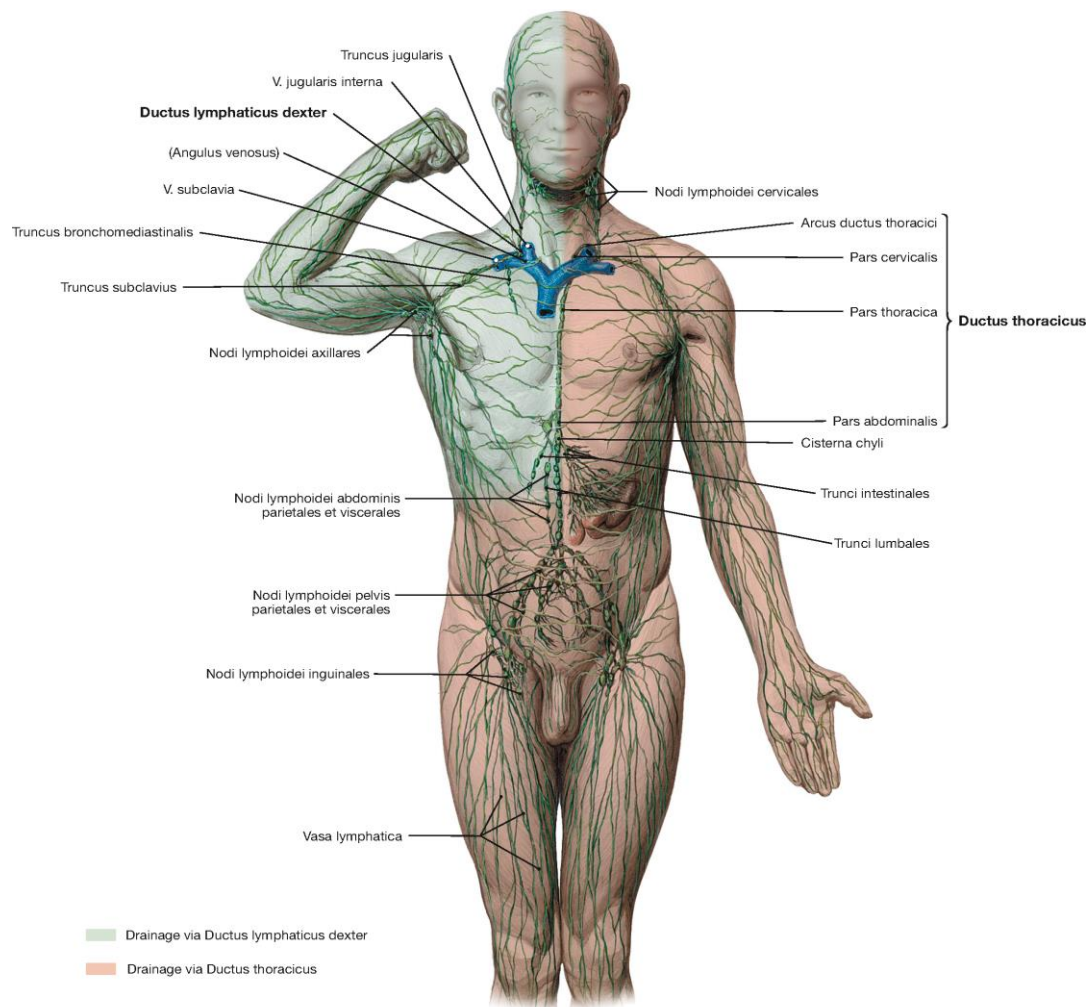
Human lymphatic system has numerous roles. It participates in the immune response on foreign antigens, returns excess fluid from the intercellular fluid back into the bloodstream, and participates in the transport of some substances such as proteins and fat. Disturbances in the outflow of lymph lead to the accumulation of fluid and proteins in the intercellular fluid, which consequently leads to the formation of lymphedema. Lymphedema is a chronic progressive disease that affects around 250 million people worldwide. There are two types of lymphedema, primary and secondary, depending on the cause. Primary lymphedema is caused by genetic disorders, and it is often hereditary. Secondary lymphedema appears after injuries, oncological treatment, in obese people or caused by parasitic infection. Patients with lymphedema are presented with edema of the affected body part, a feeling of tension, pain, and in the later stages with trophic changes on the skin, recurrent infections, and changes in the nails. According to the International Lymphology Association, lymphedema is divided into four stages. Stage 0 indicates latent lymphedema, Stage I minimal, Stage II moderate, and Stage III indicates a severe form of lymphedema. When diagnosing lymphedema, we use lymphoscintigraphy as the gold standard, and other methods such as limb circumference measurement, Magnetic Resonance Imaging and ultrasound can help in assessing the clinical condition or in preparations for the surgery. Treatment of lymphedema is primarily conservative, using complex decongestive therapy. If conservative therapy is not effective, surgical treatment can be attempted. The most performed operations in the treatment of lymphedema are liposuction and microsurgical techniques. Microsurgical treatment of lymphedema consists of two main techniques, lymphatic bypass, which achieves revascularization, and vascularized lymph node transfer, which replaces the lymph node mostly removed during oncological surgical treatment.

Key words: lymphatic system, lymphedema, surgical treatment, microsurgery

1. GRAĐA I ORGANIZACIJA LIMFNOG SUSTAVA

1.1. Anatomija limfnog sustava

Limfni sustav ima važnu ulogu u imunološkoj reakciji organizma na razne oblike antigena koji dolaze u organizam, ali i u cirkulaciji raznovrsnih tvari koje se pomoću limfnih žila iz periferije vraćaju u krv. Građen je od primarnih i sekundarnih organa te limfnih žila. U primarne limfne organe, one u kojima sazrijevaju limfociti T i B, pripadaju timus i koštana srž. Sekundarne limfne organe čine slezena, limfni čvorovi, krajnici i MALT. Oni predstavljaju mjesto kontakta zrelih naivnih limfocita s antigenima koji su dospjeli u organizam. (1,2)



Slika 1. Opća organizacija limfnog sustava

Prema: Paulsen F, Waschke J. Sobotta Atlas of Anatomy, English/latin Vol.1, 16th Ed. Elsevier.2018 Slika 1.42, uz dopuštenje Elseviera.

Limfa je jedna od tjelesnih tekućina nastala ulaskom međustanične tekućine u limfne kapilare. Tako limfni sustav predstavlja alternativni put povrata zaostale tekućine i većih molekula, poput bjelančevina, koje se ne mogu resorbirati iz međustanične tekućine u krv na kapilarnoj membrani. Sastav limfe varira tijekom njezina toka, a ovisi i o mjestu njezina nastajanja. Tako njen sastav u međustaničnoj tekućini većini tkiva ima prosječnu koncentraciju oko 20 g/L, dok one koja nastaje primjerice u jetri ima koncentraciju bjelančevina čak 60 g/L. Osim međustanične tekućine, limfni sustav je jedan od glavnih načina transporta apsorbiranih lipida u obliku hilomikrona iz crijeva (3). Limfa je također glavni način na koji limfociti napuštaju limfne čvorove. Tako limfa od bistre tekućine, kakva je na samom početku nastajanja, postane mutna tekućina s velikim udjelom bjelančevina, lipida i limfocita (2).

Limfni čvorovi nalaze se u sustavu toka limfe i predstavljaju glavna mjesta gdje se prepoznaju štetni antigeni, poput bakterija, koje je potrebno ukloniti iz limfnog toka i uništiti. Bubrežastog su izgleda, veličine od nekoliko milimetara do 1,5 cm. Na konveksnoj strani u čvor ulaze brojne dovodne limfne žile (lat. *vasa afferentia*) koje dovode limfu iz područja koje se drenira u taj čvor. Na konkavnoj strani nalazi se hilum u kojem ulaze i izlaze krvne žile te izlaze limfne žile (lat. *vasa efferentia*) koje odvođe limfu iz čvora. Čvor je izvana obavijen vezivnom čahuricom koja šalje vezivne pregrade u njegovu unutrašnjost unutar kojih se nalaze krvne žile (1,4). Ispod čahure se nalazi supkapsularni sinus građen od rahle mreže makrofaga, retikularnih stanica i vlakana. Unutrašnjost je građena od vanjske i unutarnje kore te srži. Vanjska kora sadrži retikularne stanice i retikularna vlakna u obliku mreže među kojima se nalaze limfni čvorići. Unutar limfnih čvorića se nalaze limfociti B. Pri aktivaciji limfocita B dolazi do stvaranja svjetlijeg središta čvorića koje nazivamo zametno središte. U njemu se nalaze brojne stanice u pretvorbi iz limfocita B u plazma stanice koje imaju sposobnost proizvodnje antitijela. Unutarnja kora sadrži mnogo limfocita T. Srž limfnog čvora izgrađena je od sržnih tračaka koji predstavljaju razgranata produženja unutarnje kore koji su odvojeni sržnim sinusima (4). Limfni protok kroz limfni čvor započinje dovodnim limfnim žilama iz kojih se limfa izliva u supkapsularne sinuse. Limfa zatim putem intermedijarnog sinusa putuje prema sržnom sinusu iz kojeg na posljetku odlazi izlaznim limfnim žilama. One imaju zaliske koji dozvoljavaju protok limfe u samo jednom smjeru (1,2). Gotovo svaki organ, odnosno područje tijela, ima svoje limfne čvorove u koje se prvo drenira nastala limfa. Takve čvorove nazivamo područni ili

regionalni limfni čvorovi, a osobito su nam važni kod limfnog širenja malignih bolesti. Zloćudne stanice tada prvo zaostaju u prvom regionalnom čvoru kojeg nazivamo nadzorni (engl. *sentinel*) limfni čvor. Nalaz prisutnih odnosno odsutnih zloćudnih stanica pri patohistološkoj analizi određuje opseg uklanjanja regionalnih čvorova (2).

Uz krvožilni sustav, limfni žilni sustav predstavlja drugi, paralelni cirkulacijski sustav u ljudskom tijelu. Iako se smatralo da postoje tkiva u kojima nema limfnih žila, poput SŽS-a, rožnice, hrskavice i koštane srži, razvojem istraživačkih tehnika pokazalo se da se u nekim od tih tkiva ipak odvija limfna odvodnja i da je moguć rast limfnih žila (5). Tako se pokazalo da je moguć rast limfnih kapilara u rožnici nakon njezinog oštećenja, poput onoga u glaukomu (6). Novija istraživanja također pokazuju da je prisutna limfna žilna odvodnja u tvrdoj moždanoj ovojnici mišjih modela (7). Limfne žile su tanke stijenke i obložene endotelom. Limfni žilni sustav započinje limfnim kapilarama. One su različito građene od krvnih kapilara, s obzirom na to da nemaju fenestre niti bazalne membrane. To su tanke limfne žile koje započinju slijepim završetkom u tkivu. Izgleda su poput sakula. Građene su od jednog sloja endotelnih stanica, a otvorenima tijekom porasta tlaka u međustaničnom prostoru ih čine brojna vezivna vlakanca povezana s okolnim vezivnim tkivom. Njihov izgled i veličina ovise o tkivu u kojemu nastaju (1,4,5). Tako na primjer limfne kapilare kože imaju promjer od 35 do 70 μm (8). Sljedeće po veličini su limfne žile sakupljačice ili kolektori. One se raspoznaju spram limfnih kapilara prema prisutnosti glatkih mišićnih stanica u svojoj stijenci i bikuspidalnim zaliscima unutar svoga lumena. Zalisci dozvoljavaju protok limfe samo u jednom smjeru i to onom prema većim limfnim žilama. Glatke mišićne stanice se nalaze između dva sloja vezivnog elastičnog tkiva. Iznutra su obavijene endotelnim stanicama poput limfnih kapilara. Katkada u određenim tkivima možemo naći limfne žile manje od kolektora koje nazivamo prekolektori. One se sastoje samo od dva sloja vezivnih elastičnih niti i endotela na luminalnoj strani te zalistaka, dok za razliku od kolektora nedostaje im sloj glatkih mišićnih stanica (1,5). Najveće limfne žile su limfni vodovi ili transportne žile (lat. *trunci lymphatici*). Oni su slične građe venama krvožilnog sustava jer sadrže sva tri sloja stijenke: intimu, mediju i adventiciju. U mediji su glatke mišićne stanice organizirane u dva snopa, uzdužni i kružni, od kojih je uzdužni snop jače izražen. Posjeduju *vasa vasorum* i bogatu živčanu opskrbu poput vena i arterija (1,4,5).

1.2. Tok limfe

Limfni cirkulacijski sustav se uvelike razlikuje od krvožilnog sustava. Iako mu se u počecima njegovog otkrića nije pridodala velika pažnja, razvojem znanosti postaje sve zanimljiviji istraživačima i dolazi do novijih otkrića o fiziologiji i patologiji limfnog sustava. Za razliku od krvožilnog sustava tlak je puno niži, ne postoji srce kao pokretačka crpka, a limfa teče samo u jednom smjeru, onom prema srcu. Također, limfni sustav je otvoren sustav u kojem međustanična tekućina slobodno ulazi, za razliku od krvožilnog sustava koji je zatvoreni sustav i izmjena se odvija samo preko polupropusnih membrana (9). Kada ne bi postojao limfni sustav putem kojeg se vraća višak tekućine i makromolekula, ponajprije bjelančevina, čovjek bi umro u roku od 24 sata. Uklanjanjem viška tekućine iz međustanične tekućine, limfni sustav ne samo da vraća potrebnu tekućinu natrag u krvotok, već i uzrokuje ponovnu uspostavu negativnog tlaka međustanične tekućine koji održava tjelesna tkiva na okupu (3).

Prosječna količina tekućine koje proteče kroz limfni sustav i vrati se u krv, odnosno stvorene limfe, na dnevnoj razini iznosi 8 – 12 L/dan (10). Za sami tok limfe limfnim žilama zaslužni su brojni procesi. Dijelimo ih na vanjske ili pasivne i unutarnje ili aktivne čimbenike. U pasivne mehanizme ubrajamo vrijednost tlaka međustanične tekućine, kontrakciju skeletnih mišića u blizini limfnih žila, pokrete dijelova tijela, pulzacijske pokrete arterija uz limfne žile i pritisak na žile izvana. Pri povišenju tlaka međustanične tekućine s normalnih negativnih vrijednosti, oko -0,8 kPa (3), dolazi do povećanja utoka međustanične tekućine u početne dijelove limfnih kapilara. To je moguće zbog građe kapilarnih početaka i mikrovlakana kojima su povezane za okolno vezivno tkivo. Endotelne stanice raspoređene su u jednom sloju tako da se preklapaju poput crijepova i funkcioniraju poput zalistaka. Nazivaju se i primarni zalisci kako bi ih se razlikovalo od luminalnih zalistaka, nazvanih i sekundarnima (14), koji propuštaju tekućinu u smjeru kapilara, ali ne i izvan njih. Mikrovlakna otvaraju međuprostore između endotelnih stanica prilikom porasta tlaka, odnosno nakon nakupljanja tekućine i tvari, i povećanja međustaničnog prostora. Mišićni pokreti i pulzacije mehanički uzrokuju pomak limfe u limfnim žilama u blizini (3, 11, 12, 13, 14). Aktivni čimbenici kretanja limfe čine mišićne kontrakcije glatkog mišićja u stijenkama limfnih žila sakupljačica. Budući da limfa zbog zalistaka ostaje zarobljena u segmentu žile između dva zaliska, dolazi do istežanja tog segmenta, a time i glatkih mišićnih stanica u stijenci. Navedeno istežanje glatkih mišićnih stanica dovodi do stvaranja akcijskog

potencijala, odnosno utoka kalcijevih iona, što dovodi do kontrakcije mišićnih stanica. Također se pokazalo da glatke mišićne stanice imaju neke fiziološke karakteristike i srčanih stanica, a ne samo glatkih mišićnih stanica krvožilne stijenke. Te su karakteristike fazička kontraktilna frekvencija, krajnji dijastolički promjer i sistolički promjer (15). Navedene kontrakcije povećavaju tlak u tome segmentu što uzrokuje kretanje limfe prema gradijentu nižeg tlaka. Kretanje limfe je samo u smjeru prema distalno zbog građe zalistaka koji onemogućavaju vraćanje limfe u niže segmente. Navedena pojava se naziva limfna crpka. Poznata i je pojava limfne kapilarne crpke. Ona označava kontrakciju endotelnih stanica limfnih kapilara koje sadrže kontraktilne aktomiozinske niti (3,16). Dokazano je da i neurotransmitterska aktivnost može utjecati na aktivnost limfne crpke. Tako se, na primjer, aktivacijom alfa 1 adrenergičkih, ali i alfa 2 receptora povećava tonus glatkih mišića stijenke i postiže kontrakcija, dok se aktivacijom beta adrenergičkih receptora postiže suprotan učinak, inhibira kontrakcija (17, 18, 19). Sažeto, dva glavna mehanizma koja određuju brzinu protoka limfe su tlak međustanične tekućine i aktivnost limfne crpke (3).

Kao i većina sustava za apsorpciju i transport tvari, limfna vaskularna mreža ima fraktalni geometrijski raspored u tkivima (20). Generalno, nakon stvaranja limfe, odnosno ulaženja međustanične tekućine u početke limfnih kapilara, limfa se kreće prema prekolektorima. U tkivima u kojima one ne postoje limfa iz limfnih kapilara utječe direktno u limfne žile sakupljačice, odnosno kolektore. One sakupljaju limfu iz više manji žila i odvođe je prvo do regionalnih limfnih vodova. Limfne žile koje dovode limfu u limfne čvorove nazivamo dovodnim ili aferentnim žilama, a one koje odvođe limfu iz čvorova nazivamo odvodnim ili eferentnim. Budući da je limfni sustav, to jest spoj limfnih čvorova na vaskularnu mrežu, serijske prirode, limfa iz početnih dijelova prolazi kroz više razina limfnih čvorova. Tako su neke limfne žile odvodne za jedne regionalne čvorove, dok su drugima dovodne. Limfa se u limfnim čvorovima usporava zbog njihove mrežaste građe. Tako se poboljšava njihova uloga imunološkog prepoznavanja štetnih antigena, na primjer bakterija i tumorskih stanica, koji limfom dolaze s periferije, a potrebno ih je ukloniti prije utoka limfe u krv. Više odvodnih limfnih žila se spaja u jednu veliku koju nazivamo limfni vod ili transportna žila. U ljudskom organizmu nalazimo dvije, torakalni vod (lat. *ductus thoracicus*) i desni limfni vod (lat. *ductus lymphaticus dexter*) (1, 5, 21, 22). Torakalni vod prima limfu lijeve strane i donje

desne polovice tijela te ulazi u lijevi venski kut, koji tvore *vena subclavia sinistra* i *vena jugularis interna sinistra*, gdje se ulijeva limfa u vensku cirkulaciju. Desni limfni vod prima limfu desne polovice prsišta i glave te desne ruke i ulijeva se u desni venski kut koji tvore istoimene vene desne strane tijela (1). Na primjer, limfa noge se iz distalnih dijelova prvo drenira u poplitealne limfne čvorove (lat. *nodi lymphoidei poplitei*). Površinski dijelovi se prvo dreniraju u površinske limfne čvorove koji se ulijevaju dalje u dubinske, dok limfa iz mišića odlazi direktno u dubinske poplitealne limfne čvorove. Limfa ventromedijalne strane potkoljenice i dorzuma stopala odlazi direktno u površinske preponske limfne čvorove (lat. *nodi lymphoidei inguinales superficiales inferiores*). Limfa iz dubokih poplitealnih i površinskih preponskih čvorova drenira se preko dubokih preponskih limfnih čvorova (lat. *nodi lymphoidei inguinales profundi*) u vanjske ilijačne limfne čvorove koji se dreniraju u zajedničke ilijačne limfne čvorove. Iz njih se, na posljetku, drenira limfa u lumbalni limfni vod (lat. *truncus lumbalis*) iz kojeg limfa ide u torakalni vod (1, 2).

2. LIMFEDEM

Iako se tradicionalno limfni sustav smatra pasivnim prenositeljem tekućine, tvari i imunoloških stanica, u novije vrijeme sve je više istraživanja o ulozi limfne cirkulacije u raznim bolestima poput debljine, kroničnih upalnih crijevnih bolesti, glaukoma, srčanih bolesti i neurodegenerativnih bolesti. Također, sve se više razjašnjava uloga limfne cirkulacije u tradicionalno povezanim patološkim procesima koji su otprije poznati kao što su upala, tumorske presadnice putem limfnog sustava i limfedem (22).

Limfedem je patološko stanje nastalo insuficijencijom limfne odvodnje, a karakterizirano je oticanjem zahvaćenih dijelova tijela uslijed nakupljanja viška tekućine i bjelančevina u međustaničnoj tekućini (23, 24). Nakupljene bjelančevine dodatno pogoršavaju stanje s obzirom na to da uzrokuju osmozu tekućine iz kapilara, što dovodi do još većeg nakupljanja tekućine u međustaničnoj tekućini (3). Iako je poznato da dolazi do kolateralizacije i kompenzatornog pojačanog djelovanja okolnih limfnih žila nakon oštećenja, kada je opseg oštećenja velik ipak dolazi do naknadnog razvoja limfedema (1). Pri manjim oštećenjima moguća je i limfangiogeneza, odnosno stvaranje novih limfnih žila (5).

Procjenjuje se da je limfedemom zahvaćeno preko 250 milijuna ljudi diljem svijeta (25). Pacijenti s limfedemom teško dolaze do brze dijagnoze, a time i do brzog početka liječenja. Uzrok je manjak specijaliziranih stručnjaka koji se bave limfedemom, limfologa, koji proizlazi iz sustavnog neprepoznavanja cijele problematike limfedema (26).

2.1. Podjela i etiologija limfedema

Postoje dvije osnovne vrste limfedema s obzirom na podlogu i uzrok nastanka, a to su primarni i sekundarni limfedem.

Primarni limfedem označava se kao klinička manifestacija malformacije limfatičnog sustava tijekom kasne faze limfangiogeneze koje za posljedicu imaju aplaziju, hipoplaziju ili hiperplaziju limfnih žila ili čvorova (27). U primarne limfedeme ubrajaju se i svi limfedemi idiopatske prirode koji još nisu povezani s nekim određenim uzrokom (28). Prema vremenu pojave bolesti može se podijeliti u 3 skupine: urođeni limfedem

koji se pojavljuje do 2. godine života, idiopatski prerani (lat. *praecox*) limfedem ili Meigeova bolest koji se pojavljuje najčešće u žena od 2. do 35. godine života i kasni limfedem (lat. *tarda*) koji se javlja nakon 35. godine života. Iako je dobna granica između limfedema *praecox* i *tarda* katkada nejasna, glavna razlika je u tome što većina pacijenata s limfedemom *tarda* ima obostrano oticanje, dok ga kod limfedema *praecox* ih ima samo njih 30% (24, 29, 30, 31, 32). Neki od poznatih oblika primarnih limfedema su: limfedem – distihijazni sindrom kod kojeg je otkrivena mutacija FOXC2 gena za intraluminalne zaliske koji kod ovih pacijenata nedostaju zbog čega dolazi do limfnog refluksa (33); obiteljski prirođeni limfedem ili Milroyeva bolest kod koje je prisutna FLT4 mutacija za receptor za endotelni faktor rasta, a očituje se funkcionalnim problemima pri apsorpciji na razini limfnih kapilara i Embergerov sindrom kod kojega su pronađene alternacije GATA2 gena koje uz limfedem mogu uzrokovati mijelodisplastični sindrom i akutnu mijeloičnu leukemiju (29, 34, 35, 36).

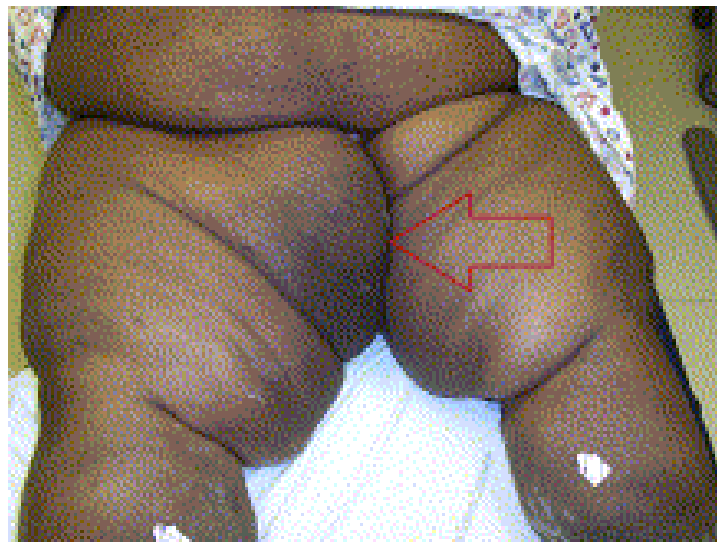Sekundarni limfedem nastaje kao posljedica opstrukcije ili destrukcije prethodno normalnih limfnih žila i puno je češći od primarnoga (37). Uzrok može biti operativno liječenje, zračenje u sklopu onkološkog liječenja, parazitarna opstrukcija, opstrukcija tumorom i trauma (29). Uzrok sekundarnog limfedema uvelike se razlikuje o stadiju razvijenosti zemlje. U nerazvijenim zemljama najčešći je uzrok parazitarna infekcija (38), dok u razvijenim zemljama najčešće nastaje kao posljedica onkološkog liječenja (30). Kao posljedica operativnog liječenja, limfedem se pojavljuje uslijed odstranjenja regionalnih limfnih čvorova i radi stvaranja vezivnog ožiljka u tkivu koji remeti normalnu limfnu odvodnju, a kod zračenja dolazi do uništenja površinskih limfnih čvorova i fibroze limfnih žila (37, 39). Najčešće je povezano s nastankom nakon liječenje karcinoma dojke, ali se pojavljuje i kod drugih tumora, poput melanoma, ginekoloških tumora, sarkoma, tumora glave i vrata (40). Od parazitarnih infekcija najznačajnija je limfna filarioza koja čini i najčešći uzrok sekundarnog limfedema u svijetu (37). Prema SZO-u 863 milijuna ljudi je pod rizikom od zaraze i trebaju uzimati profilaktičnu terapiju kako se zaraza ne bi širila (41). Bolest je uzrokovana nematodom *Wuchereria bancrofti* koja se prenosi komarcima, a uzrokuje masivni limfedem nogu poznat kao elefantijaza. Bolest je prisutna u supsaharskoj Africi i Indiji (37). U novije vrijeme, pretilost je prepoznata kao rizični faktor za razvoj limfedema. Kod pacijenata s ITM-om većim od 60 kg/m² primjećuje se poremećaj limfnog toka, a tjelesna neaktivnost, koja je karakteristična za takve pacijente, još dodatno povećava rizik za nastanak limfedema.

Veliki trbušni panus kod pretilih osoba može uzrokovati fizičku opstrukciju protoka limfe donjih udova (37, 42).

2.2. Klinička slika i stupnjevanje

Prema Međunarodnom društvu za limfologiju, limfedem je karakteriziran edemom, kroničnom upalom i fibrozom zahvaćenog dijela tijela. Glavni simptom limfedema je oticanje zahvaćenog dijela tijela i osjećaj težine i zatezanja kože, posebno pred kraj dana, uslijed nastajanja edema koji je u početku tjestasti, a kasnije postaje netjestasti. Najčešće se pojavljuje na udovima, ali se može pojaviti i u genitalnom području, trbuhu, vratu i licu. Osim oticanja, kod uznapredovanog i dugotrajnog limfedema dolazi i do kožnih promjena. One mogu biti vidljive u obliku promjena poput narančine kore (fr. *peau d'orange*), rozo-crvenog obojenja i stanjenja kože, hiperkeratoze, dermatitisa, ulceracija, varikoziteta, limfnih vezikula, drenaže tekućine te promjena oblika i boje noktiju. Anamnestički je bitno odrediti kada je oticanje započelo, da li je u obitelji bilo sličnih slučajeva i da li su neki događaji tome prethodili, poput ozljede ili operacije, kako bi se moglo odrediti radi li o primarnom ili sekundarnom limfedemu (29, 43, 44, 45).

Diferencijalno dijagnostički ga je potrebno razlikovati od drugih stanja u kojima dolazi do oticanja kao što su venska insuficijencija, infekcija, bolesti štitnjače, lipedem, edem uslijed srčanih bolesti, solidni tumori i limfomi i uzimanje nekih lijekova (45).



Slika 2. Prikaz pacijentice s masivnim limfedemom i uzorkom poput kore naranče na desnom bedru (strelica).

Prema: Gilmore T, Fields JM. A patient with massive localized lymphedema. J Emerg Med. 2012 Dec;43(6):e481-2. doi: 10.1016/j.jemermed.2011.06.065. Epub 2011 Nov 1. PMID: 22051842. Slika 1. Uz dopuštenje Elseviera.

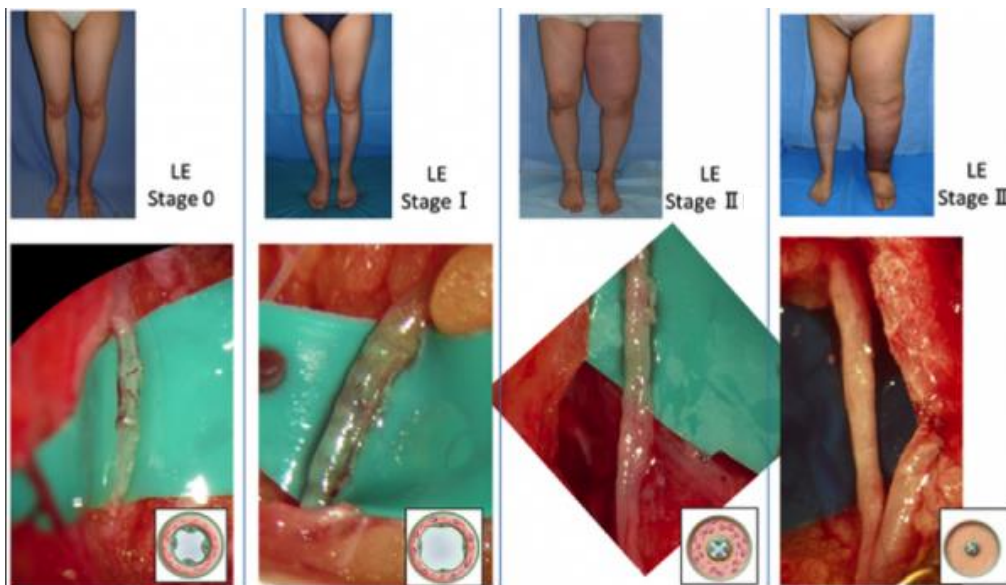
Međunarodno društvo za limfologiju limfedem stupnjuje u 4 stadija ovisno o težini kliničke slike i razvijenosti limfedema (45).

Stadij 0 je pretklinički ili latentni oblik limfedema. U toj fazi bolesti već postoji poremećaj u prometu limfe, ali edem još nije vidljiv. Ovaj stadij može trajati mjesecima ili godinama prije nego što prijeđe u jasno vidljivi stadij limfedema kod kojega postoji oticanje (45).

Stadij I ili minimalni limfedem označava početak nakupljanja tekućine bogate proteinima. Pojavljuje se tjestasti edem, a prilikom povišenja uda otekline nestaje. Promjena u volumenu uda je $>5 - <20\%$ (45).

Stadij II ili umjereni limfedem predstavlja početak promjena okolnog tkiva u vidu povećanja potkožnog masnog i vezivnog tkiva. Zbog toga edem postaje netjestast postepeno, a povišenje uda ne uzrokuje značajnije promjene kao u stadiju I. Promjena u volumenu uda je $20 - 40\%$ (45).

Stadij III ili teški oblik limfedema, nazvan još i limfostatična elefantijaza, je ireverzibilni oblik. Dolazi do daljnjeg odlaganja masnog i vezivnog tkiva u okolne strukture i pojave trofičkih promjena na koži. Volumen uda se mijenja za više od 40% (45).



Slika 3. Prikaz stadija limfedema klinički i intraoperativno na limfnim žilama

Prema: Mihara M, Hara H, Hayashi Y, Narushima M, Yamamoto T, Todokoro T, Iida T, Sawamoto N, Araki J, Kikuchi K, Murai N, Okitsu T, Kisu I, Koshima I. Pathological steps of cancer-related lymphedema: histological changes in the collecting lymphatic vessels after lymphadenectomy. PLoS One. 2012;7(7):e41126. doi: 10.1371/journal.pone.0041126. Epub 2012 Jul 24. Erratum in: PLoS One. 2013;8(5). doi: 10.1371/annotation/6fff4d28-3f99-44eb-82d6-ccd885a1ba11. PMID: 22911751; PMCID: PMC3404077. Slika 2.

Moguće komplikacije, odnosno povezane bolesti, koje se mogu pojaviti u bolesnika s limfedemom su brojne. Psihosocijalna stigmatizacija oko izgleda pacijenata od strane okoline može dovesti do psihičkih bolesti. Česte su ponavljajuće bakterijske i gljivične infekcije, kao i celulitis i limfangitis, što dovodi do daljnjeg pogoršanja stanja. Rijetka komplikacija do koje može doći je angiosarkom. Zbog toga je potreban oprez pri procjeni stanja pacijenta s limfedemom i pri obradi takvih pacijenata treba razmišljati unaprijed o navedenim komplikacijama (37, 45, 46).

2.3. Dijagnostika

Dijagnoza limfedema se prvenstveno postavlja na temelju kliničkog nalaza. Najčešća objektivna mjerna metoda za procjenu limfedema je mjerenje opsega uda uz granicu od >2cm za postavljanje dijagnoze limfedema. Test istiskivanja vode se koristi za procjenu volumena udova kod sumnje na limfedema udova. Pritom se mjere vrijednosti na oba uda i uspoređuju, ako je limfedem jednostran. Stoga je ta pretraga pogodna kod procjene sekundarnog limfedema nakon operativnog liječenja. Mjerenje se može napraviti i prije operacije pa usporediti podatke prije i nakon zahvata. Razlika veća od 200 mL u takvom načinu mjerenja govori u prilog nastanka ranog postoperativnog limfedema (40, 47). U fizikalnom pregledu donjih udova je prisutan Stemmerov znak koji predstavlja nemogućnost podizanja kože prstima na dorzumu drugog nožnog prsta (44). Primjena algoritma St. Georgove klasifikacije za primarne limfatične anomalije, koje su bazirane na kliničkom i molekularnom pristupu, mogu uvelike kliničarima pomoći pri donošenju konačne dijagnoze kod pacijenata s primarnim limfedemom (36).

Slikovne metode za prikazivanje limfnog sustava kod pacijenata s limfedemom koristimo kako bismo potvrdili dijagnozu i, kada je to moguće, otkrili uzrok. Limfoscintigrafija predstavlja zlatni standard u dijagnostici i procjeni stupnja limfedema

(48). Pretraga se u Europi izvodi pomoću ^{99m}Tc označenim ljudskim serumskim albuminom (49) sa senzitivnošću od 96% i specifičnošću od 100% za limfedem (50). Fluorescencijska mikrolimfografija je starija metoda za prikazivanje limfne kapilarne mreže, dok NIR limfografija je novija metoda koja koristi indocijanin zeleno kao kontrast koji se uštrcava potkožno i prati pomoću posebne infracrvene kamere. Magnetska rezonanca (MR) osigurava dobar prikaz stanja limfnih žila, a koristi se i za preoperacijsku procjenu kod pacijenata koji idu na mikrokirurške zahvate uz pogodnu mogućnost stvaranja 3D rekonstrukcije koja može pomoći operaterima (48). Kompjuterska tomografija (CT) se također može koristiti uz MR za procjenu oštećenja okolnih struktura kod pacijenata s limfedemom. Ultrazvuk, pogotovo duplex, omogućavaju dobar prikaz limfnih struktura do iznad mišićne fascije (43). Novije slikovne metode poput primjene SkinFibroMeter-a u procjeni fibroze kod pacijenata s limfedemom (51) ili fotoakustične limfangiografije koja daje 3D prikaz limfnih žila (52) uvelike će pomoći pri procjeni stupnja i postavljanju dijagnoze limfedema.

Elektronske metode poput spektroskopije i analize bioelektrične impedancije te tkivne dielektrične konstante korisne su neinvazivne metode za procjenu i početnih promjena u pomaku ravnoteže i nakupljanju tekućine, stoga je moguće ranije uvidjeti da dolazi do pojave limfedema (45, 53).

Kod sumnje na primarni limfedem potrebno je napraviti i dostupno gensko testiranje. Uzorci koji se koriste su periferna venska krv ili biopsija kože u slučaju da se sumnja na spektru prekomjernog rasta povezanog s PIK3CA (32, 54).

2.4. Liječenje i prevencija

U pristupu liječenja pacijenata s limfedemom koriste se konzervativne i kirurške metode koje se katkada i kombiniraju. Kako je limfedem kronična progresivna bolest, potrebno je što prije u suradnji s pacijentom započeti sve dostupne i primjenjive metode (55).

Konzervativno liječenje se ostvaruje u suradnji sa specijalistima fizikalne i rehabilitacijske medicine. Osnova konzervativnog liječenja limfedema je kompleksna dekongestivna terapija, bilo da se radi o primarnom ili sekundarnom limfedemu. Ona se bazira na pritisku, a sastoji se od četiri glavne komponente: ručna limfna drenaža,

kompresivni zavoji, kompresivna odjeća i kompresivni uređaji (44, 45). Najbolje rezultate je pokazalo kombiniranje tih oblika liječenja u cjeloviti program (56). Ovakav vid terapije ima dvije faze. Prva faza je faza redukcije u kojoj se smanjuje zahvaćeno područje uz odgovarajuću njegu kože, a druga faza je faza održavanja koja započinje odmah nakon prve faze i ima ulogu zadržavanja stanja koje je postignuto u prvoj fazi. Ručna limfna drenaža se postiže masažom zahvaćenog dijela, a cilj joj je manualno pokrenuti limfu prema proksimalno i smanjiti stvaranje fibroze. Elastični zavoji postoje različite jačine, odnosno različitog postignutog tlaka na zahvaćeno područje, a odabir potrebne jačine se donosi na temelju zahvaćenog mjesta i kliničke slike. Razlike između visokih radnih tlakova i niskih tlakova mirovanja u međustaničnom prostoru koje se događaju ispod zavoja oponašaju crpku. Time se postiže protok limfe u samo jednom smjeru od zahvaćenog mjesta. Elastična odjeća postoji u raznim oblicima, kao na primjer čarape, rukavi i nogavice. Primjenjuju se tijekom normalnih aktivnosti, a korisne su i pri prevenciji. Intermitentna pneumatska kompresija je oblik strojne limfne drenaže kod koje se napuhavanjem posebnih manžeti postiže učinak jednak ručnoj masaži, a postiže se učinak jednak aktivnoj mišićnoj pumpi. Mišićna aktivnost ima povoljan učinak u terapiji limfedema. Aktivacijom mišića se prirodno pokreće limfna pumpa te je pacijentima potrebno ukazati na pogodnosti koje ima usvajanje redovne tjelesne aktivnosti na njihovo stanje (43, 44). U konzervativne mjere također spada i simptomatsko liječenje udruženih simptoma i komplikacija kao što su bol, upala, infekcije, stvaranje ulkusa i promjene noktiju (43, 44). Farmakoterapijske mogućnosti, genska terapija, primjena hiperbarične komore i laserska terapija za sada nisu do kraja istražene i nema jasnih rezultata o njihovoj koristi, već naprotiv, podatci su heterogeni (43, 44).

Kirurško liječenje limfedema se provodi zajedno s dekonjestivnim metodama ili nakon što su one bile bezuspješne. Može podijeliti s obzirom na primijenjenu tehniku na ekscizijsko, u engleskoj literaturi poznate kao i *debulking* metode, i mikrokirurško ili još nazvane i fiziološke metode (43, 44, 45). Ekscizijske metode se većinom koriste kod uznapredovanih stadija limfedema kada postoji velika količina odloženog masnog i vezivnog tkiva (43). U njih spadaju liposukcija ili sukcijom asistirana lipektomija i kirurška resekcija. Liposukcijom se uklanja višak nakupljenog masnog tkiva i vezivnog tkiva nastalog napredovanjem limfedema, ali i nakupljene tekućine. Ona se razlikuje od kozmetičke liposukcije stoga se naziva cirkumferencijska liposukcija ili sukcijom

asistirana protein lipektomija (engl. *suction-assisted protein lipectomy* – SAPL). U novije vrijeme moguće je raditi liposukciju s očuvanjem limfnih žila (engl. *lymph vessel sparing procedure*) intraoperativnom primjenom indocijanina zeleno kao i kod dijagnostičke primjene. Prije i nakon liposukcije potrebno je primjenjivati kompresivnu terapiju s obzirom na to da su poslijeoperacijski rezultati kod dvojne terapije puno bolji. Liposukcija se može kombinirati i s mikrokirurškim postupcima (44, 45, 57, 58, 59).

Ekscizijsku metodu je prvi osmislio Charles 1912. godine za limfedem noge. Ovom metodom se uklanja na zahvaćenom području svo meko tkivo s kožom do duboke fascije. Nastali defekt se prekriva vaskulariziranim presatkom, najčešće sa suprotnog bedra. Thompsonovom metodom, poznatom još i pod nazivom procedura ukopanog režnja (engl. *buried flap procedure*) se uklanja masno i vezivno tkivo, a depitelizirani kožni režanj se spaja na lokalnu neurovaskularnu mrežu (44, 45, 60).

Preventivne mjere započinju prepoznavanjem pacijenata pod rizikom za nastanak limfedema. U područjima gdje je prisutan parazit *Wuchereria bancrofti* potrebna je primjena kemoprofilakse. Kod pacijenata koji idu na operativno liječenje koje uključuje i uklanjanje limfnih čvorova treba preferirati odstranjenje samo limfnog čvora čuvara, a regionalnu disekciju raditi samo kada je dokazano širenje bolesti u limfne čvorove. Takve pacijente je potrebno pratiti dugoročno s obzirom na to da do razvoja limfedema može doći i godinama nakon operacije. Potrebna je i kontrola tjelesne težine i redovita fizička aktivnost s obzirom na to da je debljina predisponirajući rizični faktor za razvoj limfedema. Potrebno je izbjegavati bilo kakve ozljede na zahvaćenom mjestu te također izbjegavati i opekline od sunca. Letenje avionom treba izbjegavati, a ako se leti potrebno je obavezno nositi kompresivne zavoje. U mirovanju treba što češće držati zahvaćeni ud na povišenom. (44, 61, 62). Novija istraživanja na animalnim modelima pokazuju da bi primjena 9-cis retinoične kiseline intraoperativno mogla dovesti do stvaranja nove limfne vaskulature mreže i time spriječiti nastanak postoperativnog limfedema (63, 64).

3. MIKROKIRURŠKE TEHNIKE LIJEČENJA LIMFEDEMA

Počeci mikrokirurškog liječenja limfedema sežu od početka 20. stoljeća kada se započelo s tehnikama povezivanja površinskih s dubinskim odvodnim sustavom limfe. Rekonstrukciju limfne žile venom prvi su napravili Holle i Mandl u 70-im godinama prošlog stoljeća. Acland i Smith su bili prvi koji su anastomozirali limfne žile. Prvi uspješan terapijski limfo-limfni presadak napravio je Baumeister 1980. godine kod pacijenta s jednostranim limfedemom noge. Prvi zapisi o limfo-čvornoj i limfo-venskoj anastomozi su od Lainea i Howarda, Nielubowicza i Olszewska, Riveroa i suradnika te Allena and Taylora. Degni je osmislio posebnu iglu kojom se olakšalo umetanje limfne žile u venu (44). Tehnološki razvoj je uvelike omogućio usavršavanje i osmišljavanje novih mikrokirurških tehnika. Mikrokirurške tehnike imaju prednost spram ostalih kirurških tehnika kod pacijenata kod kojih se kirurško liječenje započinje u početnim stadijima, stadijima I II, kada još nije došlo do značajnog odlaganja masnog i vezivnog tkiva s obzirom na to da je cilj ovih operacija ponovna uspostava normalnog limfnog toka (44, 45, 65).

Indikacije za kirurško liječenje su nemogućnost suzbijanja simptoma konzervativnim metodama, ponavljajuće epizode limfangitisa, teško liječiva bol, smanjenje funkcije zahvaćenog dijela tijela, nezadovoljstvo pacijenta učincima konzervativne terapije i želja za operativnim liječenjem (66).

Osnovne vrste postupaka koje koristimo u mikrokirurškom liječenju limfedema su tehnike premoštenja i tehnike transfera limfnog čvora. Prije se koristila i tehnika umetanja režnja, ali danas je ona postala zastarjela metoda koja se sve rjeđe koristi u liječenju limfedema (65).

Prije operativnog zahvata potrebno je procijeniti stanje donorskog mjesta za željenu proceduru kako bismo izbjegli razvoj sekundarnog limfedema na donorskom mjestu nakon operacije. Potrebno je dobro odrediti i primateljsko mjesto kako bi došlo do željene revaskularizacije. Pri toj procjeni se možemo služiti limfoscintigrafijom, magnetskom rezonancom ili kompjuteriziranom tomografijom kako bismo saznali stanje u protoku i građi samih limfnih žila (44, 65).

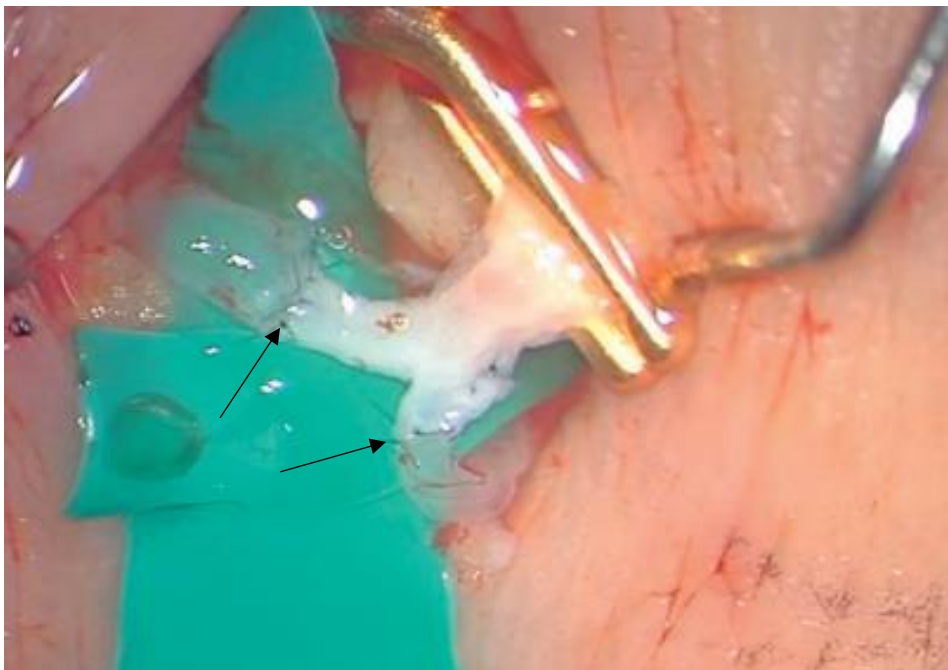
3.1. Limfno premoštenje

U ovu grupu spadaju tehnike limfo-limfno premoštenje (engl. *Lymphatic-Lymphatic Bypass* – LVLB), limfo-vensko premoštenje i limfo-venska anastomoza (engl. *Lymphovenous Anastomosis* – LVA).

Limfo-limfno premoštenje izvodi se uzimanjem zdrave limfne žile na donorskom mjestu i premještanjem na primajuće mjesto. Pritom se napravi anastomoza limfnih žila s presatkom na proksimalnom i distalnom dijelu. Umjesto limfne žile, kao presadak može se koristiti i vena. Baumeister i Suida su koristili limfni presadak s medijalne strane natkoljenice kako bi premostili nefunkcionalne žile nadlaktice. Presađena limfna žila je bila zakopana u tunelu potkožnog tkiva između ramena i nadlaktice. Campisi i suradnici su koristili limfo-vensko-limfno premoštenje, gdje je venski presadak umetnut između dva limfna kraja i premošćuje ih. Takva metoda spada u direktne rekonstrukcijske postupke. Umjesto limfnog presatka koristili su venski koji je bio anastomoziran s distalnim limfnim žilama koje su bile zašivene u nju i proksimalno za proksimalne limfne žile. U nekim slučajevima se radi višestruko premoštenje koje ima bolji terapijski ishod (65, 67, 68).

Limfo-vensko premoštenje i anastomoza su metode spajanja limfnog sustava na venski prije negoli on prirodno dođe do njega putem limfnog voda. Limfne žile se spajaju na vene ili venule u blizini. Moguće kombinacije spoja između limfnih žila i vene su: *side-to-end*, *end-to-side*, *side-to-side* koje spadaju u tehnike premoštenja dok *end-to-end* tehniku nazivamo anastomozom. Kod anastomoze je pogodno raditi spoj na potkožne venule koje su promjera manjeg od 0,5 mm zato što je tlak u njima manji nego u većim venama pa je i manji venski povrat krvi kroz anastomozu u limfnu žilu, zbog čega pacijenti s venskom insuficijencijom nisu kandidati za ovu operaciju. Kod operacija na nogama se rez radi kod utoka safenske vene u femoralnu kako bi se pronašla limfna vaskulatura, a kada se disecira i izoliraju željena vena i limfne žile se napravi anastomoza. Kod operacija na rukama se radi pristup na zapešću ili laktu. Limfne žile se spajaju na srednju kubitalnu, baziličnu ili brahijalnu venu. Procjenu limfne vaskulature moguće je napraviti snimanjem s indocijaninom zelenim. Najčešće se primjenjuje tehnika spajanja *end-to-end* ili *side-to-end* uz iglu od 50 µm pod kontrolom mikroskopa. Moguće je na istom operacijskom mjestu napraviti više anastomoza što poboljšava dugoročni ishod same operacije, pogotovo ako se naprave anastomoze s površinskom i dubinskom limfatičnom vaskulaturom (44, 45, 65, 69).

Postoperacijski se preporučuje primjena vazodilatatora, prostaciklina, i primjena kompresivnih zavoja. Ovom metodom se može uspješno liječiti limfedem gornjeg i donjeg uda, ali i skrotuma i trupa, a ima slučajeva u kojima je uspješno korištena za liječenje limfedema lica. Nakon oporavka od četiri tjedna nakon operativnog zahvata potrebno je započeti ponovno s konzervativnom terapijom koju je moguće postepeno ukidati ovisno o efikasnosti terapije, odnosno kliničkoj slici (65). Ovom metodom se dugoročno uveliko poboljšava stanje pacijenata i kod većine pacijenata dolazi do dugoročne regresije stvaranja limfedema koja može biti i trajna. Ova metoda je sigurna s obzirom na to da do sada nisu prijavljene teže komplikacije nakon operativnog zahvata kod pacijenata (70).



Slika 4. Intraoperacijski prikaz limfo-venske anastomoze prikazane strelicama. Vidljiva je anastomoza proksimalnog dijela limfne žile za jednu granu vene, a distalnog za drugu granu.

Prema: Cheng MH, Chang DW, Patel KM. Principles and practice of lymphedema surgery: Microsurgical Procedures: Lymphovenous Anastomosis Techniques. 2. izd. St. Louis, Missouri: Elsevier Health Sciences; 2022. Slika 20.9., uz dopuštenje Elseviera

3.2. Transfer vaskulariziranog limfnog čvora

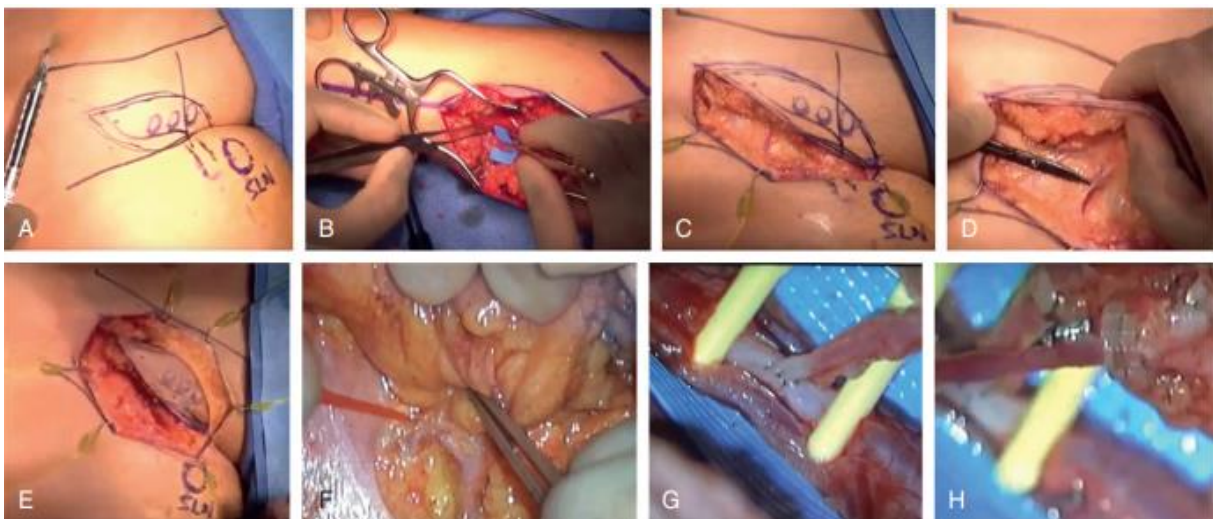
Nazvana još i transplantacija vaskulariziranog limfnog čvora (engl. *Vascularized Lymph Node Transplantation* – VLNT) je najnovija metoda u liječenju limfedema. Ova metoda predstavlja transfer limfnog čvora s nezahvaćenog područja zajedno s njegovom vaskularnom opskrbom na mjesto prethodno otklonjenih limfnih čvorova. Ova metoda može imati ulogu liječenja ili prevencije nastanka limfedema nakon uklanjanja limfnih čvorova uslijed operacije karcinoma (45). Vjeruje se da transferirani limfni čvor ima pogodan učinak apsorpcijom stvorene tekućine, ali i na stvaranje novih limfnih žila što rezultira poboljšanom limfnom cirkulacijom (71). Prvi put na ljudima ova operacija je napravljena 1982. od strane Clodius-a i suradnika (72).

Odabir donorskog mjesta limfnog čvora treba odabrati prema procjeni sposobnosti kirurga, očekivanjima pacijenta, dostupnosti donorskog mjesta i procjene mogućih komplikacija i saniranja istih ako se dogode. Primajuće mjesto može biti proksimalno, distalno ili na oba mjesta od nefunkcionalnog dijela. Limfni čvorovi koji se mogu uzeti su: preponski, torakalni, submentalni i supraklavikularni čvorovi. Najčešće se uzimaju preponski limfni čvorovi. Prilikom uzimanja limfnih čvorova potrebno je voditi računa o vaskularnoj opskrbi kako bi se uzela kvalitetna peteljka za spajanje na donorsko mjesto, te da se ne ošteti vaskularna opskrba okolnog tkiva i velike krvne žile u blizini. Primajuća mjesta na gornjem udud su najčešće ručni zglob, lakat i aksila, a na donjem udud su gležanj i prepona. Često je na primajućem mjestu prisutno ožiljkasto tkivo s obzirom na to da je većini ovih operacija prethodila operacija odstranjenja limfnih čvorova, pogotovo u aksili i preponi, uslijed zloćudnih procesa. Takvo vezivno tkivo može obavijati živce i primajuće žile stoga ga je potrebno ukloniti prije transfera čvora kako bi se pripremlilo odgovarajuće mjesto za ležište čvora. Kao donorsko mjesto za limfne čvorove može se koristiti mezenterij jejunuma koji se sastoji od brojnih limfnih čvorova te su pogodni jer se na jednoj vaskularnoj peteljci može uzeti više čvorova. Komplikacije na donorskom mjestu su minimalne, uključujući i razvoj sekundarnog limfedema (65, 73).

Prvi podatci o ishodu operacija su pozitivni te pokazuju da se ovom metodom može uveliko smanjiti limfedem. Indikacije za ovu metodu nisu još jasno postavljene. Neki kliničari zagovaraju kriterije koji uključuju stadij II prema Međunarodnom društvu za limfologiju, ponavljajuće celulitise uz trenutno odsutni, nedjelotvornost konzervativnih metoda u proteklih šest mjeseci i nemogućnost revaskularizacije limfo-venskom

anastomozom. Primjena transfera limfnog čvora i revaskularizacija pomoću limfovenske anastomoze simultano može poboljšati izgleda za izlječenjem s obzirom na to da te dvije metode imaju različite mehanizme djelovanja na primajuće mjesto (65, 73). Transfer vaskulariziranog limfnog čvora se može izvesti s operacijom dojke i njezinom rekonstrukcijom s režnjem perforatora donje epigastrične arterije (engl. *deep inferior epigastric artery perforator* – DIEP) te se tako u jednoj operaciji riješe dvije bolesti (74)

U literaturi je prikazano nekoliko slučajeva u kojima je došlo do pojave sekundarnog limfedema na donorskom mjestu nakon operacije. Također, ako dođe do pretjeranog stvaranja ožiljkastog tkiva na mjestu operacije može se povećati venski odljev. Stoga je potrebno iskustvo i poznavanje tehnike od strane kirurga što se pokazalo kao glavni čimbenik kod ishoda operacija (45, 65, 73).



Slika 5. Transfer vaskulariziranoga limfnog čvora iz prepone u ručni zglob.

A-donorsko mjesto u preponi, B-priprema primajućeg mjesta, C-pronalaženje peteljke, D-incizija donirajućeg režnja, E-potpuna izolacija peteljke, F-arterijska anastomoza, G-venska anastomoza, H-1,5 spojnica (engl. *coupler*)

Prema: Cheng MH, Chang DW, Patel KM. Principles and practice of lymphedema surgery: Microsurgical Procedures: Lymphovenous Anastomosis Techniques. 2. izd. St. Louis, Missouri: Elsevier Health Sciences; 2022. Slika 13.7, uz dopuštenje Elseviera

3.3. Trenutačna limfna rekonstrukcija

U engleskoj literaturi poznata i pod pojmom *Lymphatic Microsurgical Preventative Healing Approach* (LYMPHA). Prvi puta je spominju 2009. godine Boccardo i suradnici. Označava istovremenu operaciju tumora uz limfadenektomiju nakon koje odmah se radi rekonstrukcija presječenih limfnih vodova (65). S obzirom na to da se radi u istom aktu kao i onkološka operacija, prije mogućnosti za razvoj sekundarnog limfedema, predstavlja preventivnu metodu (75).

Najčešće se primjenjuje u onkološkom liječenju karcinoma dojke. Pritom se u istoj operaciji odstranjuje tumor i učini limfadenektomija aksile. Zatim se na mjestu odstranjenih limfnih čvorova izoliraju presječene limfne žile koje se anastomoziraju s venama u blizini, odnosno napravi se limfo-venska anastomoza (75).

Ova metoda je primjenjiva i kod karcinoma vulve i melanoma na trupu, ali i kod ginekoloških i uroloških tumora kod kojih se radi resekcija preponskih i zdjeličnih limfnih čvorova (65).

Metoda se pokazala sigurnom, izvodljivom i korisnom za preveniranje nastanka sekundarnog limfedema nakon operativnog liječenja s limfadenektomijom i daje obećavajuće rezultate za budućnost šire primjene ove metode. Povećava kvalitetu života bolesnica i smanjuje troškove zdravstva s obzirom da ne dolazi do brojnih onesposobljenosti i komplikacija do kojih dolazi razvojem limfedema (65, 75). Kod pacijentica koje su podvrgnute ovakvoj operaciji se limfedem razvio u njih samo 4%, dok kod onih koje su liječene samo onkološkom kirurgijom uz odstranjenje sentinel limfnog čvora, u njih 6 – 13%, a kod onih kod kojih je učinjena resekcija limfnih čvorova aksile limfedem se razvio u njih 13 – 65% (76).

4. ZAKLJUČAK

Iako je poznat od vremena Antičke Grčke, limfni sustav je dugo vremena bio neistražen. Tek zadnjih stotinjak godina su se počela događati važnija istraživanja i shvaćanje njegove građe i funkcioniranja. U današnje vrijeme limfni sustav se povezuje s brojnim bolestima kao što su glaukom i srčani udar. Daljnja istraživanja u budućnosti će dati odgovor o stvarnoj ulozi limfnog sustava u tim, ali i mnogim drugim bolestima.

Limfedem, iako je klasificiran kao bolest, mnogi liječnici smatraju samo simptomom. Takvo shvaćanje limfedema ima za posljedicu kasno prepoznavanje i liječenje limfedema što dovodi do težih komplikacija koje nosi kronični limfedem. Jedan od glavnih uzroka takve prakse je i nedovoljna edukacija i manjak kadra educiranog za rad s pacijentima koji boluju od limfedema. Osim zdravstvenog kadra, za poboljšanje stanja zaslužni su i sami pacijenti. Potrebno je pacijentima ukazati kako promjena stila života, kontrola težine i redovita tjelesna aktivnost imaju pogodan utjecaj na sprječavanje razvoja simptoma limfedema. Međutim, odluka o tome je na samim pacijentima i njihovoj odlučnosti da sami preuzmu odgovornost za svoje zdravlje.

U liječenju limfedema sve aktualnije postaje kombinacija mikrokirurških tehnika uz ranije poznate konzervativne metode. Mikrokirurgija predstavlja noviji segment u sklopu plastično – rekonstruktivne kirurgije koja se krenula razvijati tek polovicom 20-og stoljeća, a svoj puni procvat je doživjela zadnjih nekoliko desetljeća. To je bilo moguće razvojem tehnologije bez koje nema mikrokirurgije. Mikroskopi velike razlučivosti, dovoljno sitni instrumenti i materijali omogućili su velik napredak u mikrokirurškim tehnikama i proširenje opsega operacija, tako da danas već počinjemo govoriti i o supermikrokirurgiji kao novom entitetu u svijetu rekonstruktivne kirurgije. Iako su tek u začetcima, ove metode daju dobre rezultate i povoljniji ishod u liječenju pacijenata s limfedemom negoli je to bilo ranije kada su se primjenjivale samo konzervativne metode. Rezultati postaju još bolji kada se kombinira s konzervativnim načinom liječenja. Također, nisu do sada zabilježene veće komplikacije ili posljedice što dodatno ohrabruje u primjeni mikrokirurških tehnika. Mana ovih metoda je skupoća instrumenata i materijala čime ove metode postaju teško dostupne u velikom broju zemalja, već ostaju rezervirane samo za bogatije zemlje.

ZAHVALE

Prvenstveno se zahvaljujem svome mentoru na ukazanom povjerenju i poticaju pri pisanju ovog rada te na strpljenju dok je iščekivao da rad bude gotov.

Zahvaljujem se svojoj obitelji što su mi bili potpora u svim teškim trenucima.

Hvala šefici i kolegama iz Medicinsko-biokemijskog laboratorija Škof što sam se osjećao dijelom kolektiva i nakon što sam prestao raditi tamo.

Nadalje, zahvaljujem se svim prijateljima što su me podnosili, kako na faksu tako i u slobodno vrijeme. Mom vjernom prijatelju Mariju, Anji, Ani i dr. Filipu. Završeno, ali ne i manje bitno, izdvojeno zahvaljujem Antoniji, osim što me trpjela kao i ostali, i na tome što je provela slobodna ljeta tjerajući me učiti.

LITERATURA

1. Fanghänel J, Pera F, Anderhuber F, Nitsch R, ur. Waldeyerova anatomija čovjeka. 17. izd. Zagreb: Golden marketing – Tehnička knjiga; 2009.
2. Aumuller G, Aust G, Engele J, Kirsch J, Maio G, Mayerhofer A i sur. Anatomija Duale Reihe 3. prerađeno izd. Zagreb: Medicinska naklada; 2018.
3. Hall JE, Hall ME. Guyton i Hall - Medicinska fiziologija. 14. izd. Zagreb: Medicinska naklada; 2022.
4. Junqueira LC, Carneiro J. Osnove histologije. Zagreb: Školska knjiga; 2005.
5. Breslin JW, Yang Y, Scallan JP, Sweat RS, Adderley SP, Murfee WL. Lymphatic Vessel Network Structure and Physiology. *Compr Physiol*. 2018 Dec 13;9(1):207-299. doi: 10.1002/cphy.c180015. PMID: 30549020; PMCID: PMC6459625.
6. Wu Y, Seong YJ, Li K, Choi D, Park E, Daghlian GH, Jung E, Bui K, Zhao L, Madhavan S, Daghlian S, Daghlian P, Chin D, Cho IT, Wong AK, Heur M, Zhang-Nunes S, Tan JC, Ema M, Wong TT, Huang AS, Hong YK. Organogenesis and distribution of the ocular lymphatic vessels in the anterior eye. *JCI Insight*. 2020 Jul 9;5(13):e135121. doi: 10.1172/jci.insight.135121. PMID: 32641580; PMCID: PMC7406257.
7. Aspelund A, Antila S, Proulx ST, Karlsen TV, Karaman S, Detmar M, Wiig H, Alitalo K. A dural lymphatic vascular system that drains brain interstitial fluid and macromolecules. *J Exp Med*. 2015 Jun 29;212(7):991-9. doi: 10.1084/jem.20142290. Epub 2015 Jun 15. PMID: 26077718; PMCID: PMC4493418.
8. Fischer M, Franzeck UK, Herrig I, Costanzo U, Wen S, Schiesser M, Hoffmann U, Bollinger A. Flow velocity of single lymphatic capillaries in human skin. *Am J Physiol*. 1996 Jan;270(1 Pt 2):H358-63. doi: 10.1152/ajpheart.1996.270.1.H358. PMID: 8769772.
9. Hu D, Li L, Li S, Wu M, Ge N, Cui Y, Lian Z, Song J, Chen H. Lymphatic system identification, pathophysiology and therapy in the cardiovascular diseases. *J Mol Cell Cardiol*. 2019 Aug;133:99-111. doi: 10.1016/j.yjmcc.2019.06.002. Epub 2019 Jun 7. PMID: 31181226.

10. Wiig H, Swartz MA. Interstitial fluid and lymph formation and transport: physiological regulation and roles in inflammation and cancer. *Physiol Rev.* 2012 Jul;92(3):1005-60. doi: 10.1152/physrev.00037.2011. PMID: 22811424.
11. Scallan JP, Zawieja SD, Castorena-Gonzalez JA, Davis MJ. Lymphatic pumping: mechanics, mechanisms and malfunction. *J Physiol.* 2016 Oct 15;594(20):5749-5768. doi: 10.1113/JP272088. Epub 2016 Aug 2. PMID: 27219461; PMCID: PMC5063934.
12. Skalak TC, Schmid-Schönbein GW, Zweifach BW. New morphological evidence for a mechanism of lymph formation in skeletal muscle. *Microvasc Res.* 1984 Jul;28(1):95-112. doi: 10.1016/0026-2862(84)90032-3. PMID: 6748962.
13. Leak LV, Burke JF. Fine structure of the lymphatic capillary and the adjoining connective tissue area. *Am J Anat.* 1966 May;118(3):785-809. doi: 10.1002/aja.1001180308. PMID: 5956107.
14. Mendoza E, Schmid-Schönbein GW. A model for mechanics of primary lymphatic valves. *J Biomech Eng.* 2003 Jun;125(3):407-14. doi: 10.1115/1.1568128. PMID: 12929246.
15. Zawieja DC, von der Weid PY, and Gashev AA. Microlymphatic Biology In: *Handbook of Physiology: Microcirculation*, edited by Tuma RF, Duran WN, and Ley K. San Diego, CA: Academic Press - Elsevier, 2008, p. 125–158.
16. von der Weid PY, Lee S, Imtiaz MS, Zawieja DC, Davis MJ. Electrophysiological properties of rat mesenteric lymphatic vessels and their regulation by stretch. *Lymphat Res Biol.* 2014 Jun;12(2):66-75. doi: 10.1089/lrb.2013.0045. Epub 2014 May 27. PMID: 24865781; PMCID: PMC4062109.
17. Allen JM, McHale NG, Rooney BM. Effect of norepinephrine on contractility of isolated mesenteric lymphatics. *Am J Physiol.* 1983 Apr;244(4):H479-86. doi: 10.1152/ajpheart.1983.244.4.H479. PMID: 6837752.
18. Hashimoto S, Kawai Y, Ohhashi T. Effects of vasoactive substances on the pig isolated hepatic lymph vessels. *J Pharmacol Exp Ther.* 1994 May;269(2):482-8. PMID: 8182515.
19. Allen JM, Iggulden HL, McHale NG. Beta-adrenergic inhibition of bovine mesenteric lymphatics. *J Physiol.* 1986 May;374:401-11. doi: 10.1113/jphysiol.1986.sp016087. PMID: 3746697; PMCID: PMC1182728.
20. Mandelbrot BB. *The Fractal Geometry of Nature*. San Francisco: W. H. Freeman, 1983, p. 460.

21. Abbas AK, Lichtman AH i Pillai S. Stanična i molekularna imunologija: Stanice i tkiva imunskog sustava. Zagreb: Medicinska naknada; 2018. Str. 13 – 33
22. Oliver G, Kipnis J, Randolph GJ, Harvey NL. The Lymphatic Vasculature in the 21st Century: Novel Functional Roles in Homeostasis and Disease. *Cell*. 2020 Jul 23;182(2):270-296. doi: 10.1016/j.cell.2020.06.039. PMID: 32707093; PMCID: PMC7392116.
23. Gamulin S, Marušić M, Kovač Z, Andreis I, Bakaran I, Batinić D. Patofiziologija knjiga prva: Poremećaji prometa vode i elektrolita. 8 izd. Zagreb: Medicinska naklada; 2018. Str. 287. – 330.
24. Čupić H, Galešić Ljubanović D, Vučić M. Bolesti krvnih žila. U: Damjanov I, Seiwerth S, Jukić S, Nola M, ur. Patologija. 5 prerađeno i dopunjeno izd. Zagreb: Medicinska naklada; 2018. Str. 227. – 253.
25. Földi M, Földi E. Földi's textbook of lymphology for physicians and Lymphoedema therapists. 3rd rev. München: Urban & Fischer; 2012.
26. Schulze H, Nacke M, Gutenbrunner C, Hadamitzky C. Worldwide assessment of healthcare personnel dealing with lymphoedema. *Health Econ Rev*. 2018 Apr 16;8(1):10. doi: 10.1186/s13561-018-0194-6. PMID: 29663122; PMCID: PMC5901432.
27. Morgan CL, Lee BB. Classification and staging of lymphedema. In: Tretbar LL, Morgan CL, Lee BB, Simonian SJ, Blondeau B, eds. *Lymphedema: Diagnosis and Treatment*. London: Springer-Verlag Limited; 2008:21-30.
28. Rockson SG. Lymphedema. *Am J Med*. 2001 Mar;110(4):288-95. doi: 10.1016/s0002-9343(00)00727-0. PMID: 11239847.
29. Murdaca G, Cagnati P, Gulli R, Spanò F, Puppo F, Campisi C, Boccardo F. Current views on diagnostic approach and treatment of lymphedema. *Am J Med*. 2012 Feb;125(2):134-40. doi: 10.1016/j.amjmed.2011.06.032. PMID: 22269614.
30. Szuba A, Rockson SG. Lymphedema: classification, diagnosis and therapy. *Vasc Med*. 1998;3(2):145-56. doi: 10.1177/1358836X9800300209. PMID: 9796078.
31. Bruna J, Miller AJ, Beninson J. The clinical grading and simple classification of lymphedema. *Lymphology*. 2002;35(Suppl):160-162

32. Jones GE, Mansour S. An approach to familial lymphoedema. *Clin Med (Lond)*. 2017 Dec;17(6):552-557. doi: 10.7861/clinmedicine.17-6-552. PMID: 29196357; PMCID: PMC6297692.
33. Erickson RP. Lymphedema-distichiasis and FOXC2 gene mutations. *Lymphology*. 2001 Mar;34(1):1. PMID: 11307659.
34. Witte MH, Erickson R, Bernas M, Andrade M, Reiser F, Conlon W, Hoyme HE, Witte CL. Phenotypic and genotypic heterogeneity in familial Milroy lymphedema. *Lymphology*. 1998 Dec;31(4):145-55. PMID: 9949386.
35. Evans AL, Bell R, Brice G, Comeglio P, Lipede C, Jeffery S, Mortimer P, Sarfarazi M, Child AH. Identification of eight novel VEGFR-3 mutations in families with primary congenital lymphoedema. *J Med Genet*. 2003 Sep;40(9):697-703. doi: 10.1136/jmg.40.9.697. PMID: 12960217; PMCID: PMC1735587.
36. Gordon K, Varney R, Keeley V, Riches K, Jeffery S, Van Zanten M, Mortimer P, Ostergaard P, Mansour S. Update and audit of the St George's classification algorithm of primary lymphatic anomalies: a clinical and molecular approach to diagnosis. *J Med Genet*. 2020 Oct;57(10):653-659. doi: 10.1136/jmedgenet-2019-106084. Epub 2020 May 14. PMID: 32409509; PMCID: PMC7525776.
37. Grada AA, Phillips TJ. Lymphedema: Pathophysiology and clinical manifestations. *J Am Acad Dermatol*. 2017 Dec;77(6):1009-1020. doi: 10.1016/j.jaad.2017.03.022. PMID: 29132848.
38. Cano J, Rebollo MP, Golding N, Pullan RL, Crellen T, Soler A, Kelly-Hope LA, Lindsay SW, Hay SI, Bockarie MJ, Brooker SJ. The global distribution and transmission limits of lymphatic filariasis: past and present. *Parasit Vectors*. 2014 Oct 11;7:466. doi: 10.1186/s13071-014-0466-x. PMID: 25303991; PMCID: PMC4197264.
39. Avraham T, Yan A, Zampell JC, Daluvoy SV, Haimovitz-Friedman A, Cordeiro AP, Mehrara BJ. Radiation therapy causes loss of dermal lymphatic vessels and interferes with lymphatic function by TGF-beta1-mediated tissue fibrosis. *Am J Physiol Cell Physiol*. 2010 Sep;299(3):C589-605. doi: 10.1152/ajpcell.00535.2009. Epub 2010 Jun 2. PMID: 20519446; PMCID: PMC2944320.
40. Cormier JN, Askew RL, Mungovan KS, Xing Y, Ross MI, Armer JM. Lymphedema beyond breast cancer: a systematic review and meta-analysis of

- cancer-related secondary lymphedema. *Cancer*. 2010 Nov 15;116(22):5138-49. doi: 10.1002/cncr.25458. PMID: 20665892.
41. Stranica Svjetske Zdravstvene Organizacije. Lymphatic filariasis. [pristupljeno:12.09.2022.]. Dostupno na: <https://www.who.int/news-room/fact-sheets/detail/lymphatic-filariasis> .
42. Greene AK, Grant FD, Slavin SA. Lower-extremity lymphedema and elevated body-mass index. *N Engl J Med*. 2012 May 31;366(22):2136-7. doi: 10.1056/NEJMc1201684. PMID: 22646649.
43. Lee BB, Andrade M, Antignani PL, Boccardo F, Bunke N, Campisi C, Damstra R, Flour M, Forner-Cordero I, Gloviczki P, Laredo J, Partsch H, Piller N, Michelini S, Mortimer P, Rabe E, Rockson S, Scuderi A, Szolnoky G, Villavicencio JL; International Union of Phlebology. Diagnosis and treatment of primary lymphedema. Consensus document of the International Union of Phlebology (IUP)-2013. *Int Angiol*. 2013 Dec;32(6):541-74. PMID: 24212289.
44. Sidawy AP, Perle BA. *Rutherford's Vascular Surgery and Endovascular Therapy*. 10. izd. Philadelphia, Pennsylvania: Elsevier health sciences; 2022.
45. Executive Committee of the International Society of Lymphology. The diagnosis and treatment of peripheral lymphedema: 2020 Consensus Document of the International Society of Lymphology. *Lymphology*. 2020;53(1):3-19. PMID: 32521126.
46. Farhat MM, Le Guern A, Peugniez C, Dabouz F, Quinchon JF, Modiano P. Angiosarcome sur lymphœdème primaire du membre inférieur : une complication rare [Angiosarcoma in primary lymphoedema: A rare complication]. *Ann Dermatol Venereol*. 2018 Apr;145(4):266-269. French. doi: 10.1016/j.annder.2018.02.001. Epub 2018 Mar 9. PMID: 29530502.
47. Boccardo FM, Ansaldi F, Bellini C, Accogli S, Taddei G, Murdaca G, Campisi CC, Villa G, Icardi G, Durando P, Puppo F, Campisi C. Prospective evaluation of a prevention protocol for lymphedema following surgery for breast cancer. *Lymphology*. 2009 Mar;42(1):1-9. Erratum in: *Lymphology*. 2009 Sep;42(3):149. PMID: 19499762.
48. Polomska AK, Proulx ST. Imaging technology of the lymphatic system. *Adv Drug Deliv Rev*. 2021 Mar;170:294-311. doi: 10.1016/j.addr.2020.08.013. Epub 2020 Sep 3. PMID: 32891679.

49. Cintolesi V, Stanton AW, Bains SK, Cousins E, Peters AM, Purushotham AD, Levick JR, Mortimer PS. Constitutively Enhanced Lymphatic Pumping in the Upper Limbs of Women Who Later Develop Breast Cancer-Related Lymphedema. *Lymphat Res Biol.* 2016 Jun;14(2):50-61. doi: 10.1089/lrb.2016.0005. PMID: 27309032.
50. Hassanein AH, Maclellan RA, Grant FD, Greene AK. Diagnostic Accuracy of Lymphoscintigraphy for Lymphedema and Analysis of False-Negative Tests. *Plast Reconstr Surg Glob Open.* 2017 Jul 12;5(7):e1396. doi: 10.1097/GOX.0000000000001396. PMID: 28831342; PMCID: PMC5548565.
51. Sun D, Yu Z, Chen J, Wang L, Han L, Liu N. The Value of Using a SkinFibroMeter for Diagnosis and Assessment of Secondary Lymphedema and Associated Fibrosis of Lower Limb Skin. *Lymphat Res Biol.* 2017 Mar;15(1):70-76. doi: 10.1089/lrb.2016.0029. Epub 2017 Mar 9. PMID: 28277926.
52. Kajita H, Oh A, Urano M, Takemaru M, Imanishi N, Otaki M, Yagi T, Aiso S, Kishi K. Photoacoustic lymphangiography. *J Surg Oncol.* 2020 Jan;121(1):48-50. doi: 10.1002/jso.25575. Epub 2019 Jun 4. PMID: 31165483.
53. Rincon K, Shah P, Ramella-Roman J, Bhansali S. A Review of Engineering Approaches for Lymphedema Detection. *IEEE Rev Biomed Eng.* 2016;9:79-90. doi: 10.1109/RBME.2016.2582178. Epub 2016 Jun 20. PMID: 27333610.
54. Keppler-Noreuil KM, Rios JJ, Parker VE, Semple RK, Lindhurst MJ, Sapp JC, Alomari A, Ezaki M, Dobyns W, Biesecker LG. PIK3CA-related overgrowth spectrum (PROS): diagnostic and testing eligibility criteria, differential diagnosis, and evaluation. *Am J Med Genet A.* 2015 Feb;167A(2):287-95. doi: 10.1002/ajmg.a.36836. Epub 2014 Dec 31. PMID: 25557259; PMCID: PMC4480633.
55. Sleigh BC, Manna B. Lymphedema. InStatPearls [Internet] May 29, 2022. StatPearls Publishing. [pristupljeno 12.09.2022.] Dostupno na: <https://www.ncbi.nlm.nih.gov/books/NBK537239/>
56. Finnane A, Janda M, Hayes SC. Review of the evidence of lymphedema treatment effect. *Am J Phys Med Rehabil.* 2015 Jun;94(6):483-98. doi: 10.1097/PHM.0000000000000246. PMID: 25741621.
57. Forte AJ, Huayllani MT, Boczar D, Ciudad P, McLaughlin SA. Lipoaspiration for the Treatment of Lower Limb Lymphedema: A Comprehensive Systematic

- Review. *Cureus*. 2019 Oct 15;11(10):e5913. doi: 10.7759/cureus.5913. PMID: 31754590; PMCID: PMC6827692.
58. Lee M, Perry L, Granzow J. Suction Assisted Protein Lipectomy (SAPL) Even for the Treatment of Chronic Fibrotic and Scarified Lower Extremity Lymphedema. *Lymphology*. 2016 Mar;49(1):36-41. PMID: 29906063.
59. Granzow JW. Lymphedema surgery: the current state of the art. *Clin Exp Metastasis*. 2018 Aug;35(5-6):553-558. doi: 10.1007/s10585-018-9897-7. Epub 2018 Jul 6. PMID: 29980891.
60. Lurie F, Malgor RD, Carman T, Dean SM, lafrati MD, Khilnani NM, Labropoulos N, Maldonado TS, Mortimer P, O'Donnell TF Jr, Raffetto JD, Rockson SG, Gasparis AP. The American Venous Forum, American Vein and Lymphatic Society and the Society for Vascular Medicine expert opinion consensus on lymphedema diagnosis and treatment. *Phlebology*. 2022 May;37(4):252-266. doi: 10.1177/02683555211053532. Epub 2022 Mar 8. PMID: 35258350; PMCID: PMC9069652.
61. TREVES N. An evaluation of the etiological factors of lymphedema following radical mastectomy; an analysis of 1,007 cases. *Cancer*. 1957 May-Jun;10(3):444-59. doi: 10.1002/1097-0142(195705/06)10:3<444::aid-cncr2820100306>3.0.co;2-7. PMID: 13460938.
62. Cemal Y, Pusic A, Mehrara BJ. Preventative measures for lymphedema: separating fact from fiction. *J Am Coll Surg*. 2011 Oct;213(4):543-51. doi: 10.1016/j.jamcollsurg.2011.07.001. Epub 2011 Jul 28. PMID: 21802319; PMCID: PMC3652571.
63. Daneshgaran G, Paik CB, Cooper MN, Sung C, Lo A, Jiao W, Park SY, Kim GH, Hong YK, Wong AK. Prevention of postsurgical lymphedema via immediate delivery of sustained-release 9-cis retinoic acid to the lymphadenectomy site. *J Surg Oncol*. 2020 Jan;121(1):100-108. doi: 10.1002/jso.25587. Epub 2019 Jun 25. PMID: 31240729; PMCID: PMC6930358.
64. Lee GK, Perrault DP, Bouz A, Pourmoussa AJ, Yu R, Kim SJ, Gardner D, Johnson M, Park SY, Park EK, Seong YJN, Lee S, Jung E, Choi D, Hong YK, Wong AK. Prolymphangiogenic Effects of 9-cis Retinoic Acid Are Enhanced at Sites of Lymphatic Injury and Dependent on Treatment Duration in Experimental Postsurgical Lymphedema. *Lymphat Res Biol*. 2022 May 17. doi: 10.1089/lrb.2021.0073. Epub ahead of print. PMID: 35584281.

65. Cheng MH, Chang DW, Patel KM. Principles and practice of lymphedema surgery. 2. izd. St. Louis, Missouri: Elsevier Health Sciences; 2022.
66. Campisi C, Bellini C, Campisi C, Accogli S, Bonioli E, Boccardo F. Microsurgery for lymphedema: clinical research and long-term results. *Microsurgery*. 2010 May;30(4):256-60. doi: 10.1002/micr.20737. PMID: 20235160.
67. Suami H, Chang DW. Overview of surgical treatments for breast cancer-related lymphedema. *Plast Reconstr Surg*. 2010 Dec;126(6):1853-1863. doi: 10.1097/PRS.0b013e3181f44658. PMID: 21124127.
68. Baumeister RG, Siuda S. Treatment of lymphedemas by microsurgical lymphatic grafting: what is proved? *Plast Reconstr Surg*. 1990 Jan;85(1):64-74; discussion 75-6. doi: 10.1097/00006534-199001000-00012. PMID: 2293739.
69. Garza R 3rd, Skoracki R, Hock K, Povoski SP. A comprehensive overview on the surgical management of secondary lymphedema of the upper and lower extremities related to prior oncologic therapies. *BMC Cancer*. 2017 Jul 5;17(1):468. doi: 10.1186/s12885-017-3444-9. PMID: 28679373; PMCID: PMC5497342.
70. Rosian K, Stanak M. Efficacy and safety assessment of lymphovenous anastomosis in patients with primary and secondary lymphoedema: A systematic review of prospective evidence. *Microsurgery*. 2019 Nov;39(8):763-772. doi: 10.1002/micr.30514. Epub 2019 Sep 30. PMID: 31571265; PMCID: PMC6899961.
71. Becker C, Assouad J, Riquet M, Hidden G. Postmastectomy lymphedema: long-term results following microsurgical lymph node transplantation. *Ann Surg*. 2006 Mar;243(3):313-5. doi: 10.1097/01.sla.0000201258.10304.16. PMID: 16495693; PMCID: PMC1448940.
72. Park JE, Chang DW. Advances and Innovations in Microsurgery. *Plast Reconstr Surg*. 2016 Nov;138(5):915e-924e. doi: 10.1097/PRS.0000000000002715. PMID: 27783011.
73. Gould DJ, Mehrara BJ, Neligan P, Cheng MH, Patel KM. Lymph node transplantation for the treatment of lymphedema. *J Surg Oncol*. 2018 Oct;118(5):736-742. doi: 10.1002/jso.25180. Epub 2018 Aug 21. PMID: 30129675.

74. Hong JPJ, Song S, Suh HSP. Supermicrosurgery: Principles and applications. *J Surg Oncol*. 2018 Oct;118(5):832-839. doi: 10.1002/jso.25243. Epub 2018 Sep 27. PMID: 30261104.
75. Lipman K, Luan A, Stone K, Wapnir I, Karin M, Nguyen D. Lymphatic Microsurgical Preventive Healing Approach (LYMPHA) for Lymphedema Prevention after Axillary Lymph Node Dissection—A Single Institution Experience and Feasibility of Technique. *Journal of Clinical Medicine*. 2022; 11(1):92. <https://doi.org/10.3390/jcm11010092>
76. Anolik RA, Sacks JM. Advances and innovations in Breast Microsurgery. *Mo Med*. 2021 Mar-Apr;118(2):153-155. PMID: 33840859; PMCID: PMC8029616.

ŽIVOTOPIS

Rođen sam u Zagrebu gdje sam i završio OŠ Gustava Krkleca u Travnom. Nakon završene osnovne škole upisujem Zdravstveno učilište u Zagrebu, smjer Zdravstveno – laboratorijski tehničar gdje sam maturirao s temom: „Tumorski markeri“. Zatim odlazim na pripravnički staž u Medicinsko – biokemijski laboratorij Škof u DZ Siget, a nakon položenog Državnog ispita dobivam odobrenje za samostalni rad u navedenom zanimanju. Nakon položenog Državnog ispita upisujem Medicinski fakultet Sveučilišta u Zagrebu.

Već od prve godine sam priključen Studentskoj sekciji za kirurgiju zbog svog interesa za kirurgiju. Od 4. godine sam bio član vodstva Sekcije, a na 6. godini sam obnašao dužnost predsjednika Sekcije. Na 6. godini bio sam demonstrator na kolegiju Kirurgija.

Osim stručnog dijela sekcija, bio sam član Plivačke sekcije i predstavljao Fakultet na natjecanjima s obzirom da sam trenirao plivanje.

Od jezika aktivno se služim engleskim jezikom, a služim se osnovama francuskog jezika.