

Starenje i bolesti srčanih zalistaka

Bošnjak, Paula

Master's thesis / Diplomski rad

2022

Degree Grantor / Ustanova koja je dodijelila akademski / stručni stupanj: **University of Zagreb, School of Medicine / Sveučilište u Zagrebu, Medicinski fakultet**

Permanent link / Trajna poveznica: <https://um.nsk.hr/um:nbn:hr:105:972974>

Rights / Prava: [In copyright](#)/[Zaštićeno autorskim pravom.](#)

Download date / Datum preuzimanja: **2024-07-15**



Repository / Repozitorij:

[Dr Med - University of Zagreb School of Medicine Digital Repository](#)



SVEUČILIŠTE U ZAGREBU

MEDICINSKI FAKULTET

Paula Bošnjak

Starenje i bolesti srčanih zalistaka

DIPLOMSKI RAD



Zagreb, 2022.

Ovaj diplomski rad izrađen je na Klinici za bolesti srca i krvnih žila KBC-a Zagreb pod vodstvom dr. sc. Sandre Jakšić Jurinjak, dr.med. i predan je na ocjenu u akademskoj godini 2021/2022.

Kratice

ACE – angiotensin-converting enzyme (angiotenzin-konvertirajući enzim)

ALP – alkaline phosphatase (alkalna fosfataza)

apoB – apolipoprotein B

apoA1 – apolipoprotein A1

apo(a) – apolipoprotein a

AR – aortna regurgitacija

AS – aortna stenoza

AU – Agatston units (Agatston jedinice)

AVA – aortic valve area (površina ušća aortnog zaliska)

AVAi – aortic valve area index (indeks površine ušća aortnog zaliska)

AVEC – aortic valve endothelial cells (endotelne stanice aortnog zaliska)

AVIC – aortic valve interstitial cells (intersticijske stanice aortnog zaliska)

AVR – aortic valve replacement (zamjena aortnog zaliska)

BAV – balloon aortic valvuloplasty (balonska valvuloplastika aortnog zaliska)

BMP-2 – bone morphogenic protein 2 (koštani morfogenetski protein 2)

BNP – brain natriuretic peptide (moždani natriuretski peptid ili natriuretski peptid tipa B)

BSA – body surface area (površina tijela)

CABG – coronary artery byass graft surgery (operacija aortokoronarnog premoštenja)

CAVD – calcific aortic valve disease (kalcificirajuća bolest aortnog zaliska)

CCT – cardiac computed tomography (kompjutorizirana tomografija srca)

CLEC4E – C-type lectin domain family 4 member E

CMR – cardiac magnetic resonance imaging (magnetna rezonancija srca)

CO – cardiac output (srčani minutni volumen)

CT – kompjutorizirana tomografija

CT-AVC – computed tomography aortic valve calcium scoring

DSE – dobutamin stress echocardiography (dobutaminska stres ehokardiografija)

ECM – extracellular matrix (izvanstanični matriks)

EF – ejection fraction (izbačajna frakcija)

eNOS – endotelna dušikov oksid sintaza

ENPP – ectonucleotide pyrophosphatase/phosphodiesterase

EROA – effective regurgitant orifice area (efektivna površina regurgitirajućeg otvora)

FA – fibrilacija atrija

FDG-PET – fluorodeoksiglukoza-pozitronska emisijska tomografija

FED – fibroelastična deficijencija

FTR – funkcionalna trikuspidalna regurgitacija

GAG – glikozaminoglikani

HMG-CoA - β -hydroxy β -methylglutaryl coenzyme-A

ICAM-1 – intercellular adhesion molecule 1 (međustanična adhezijska molekula 1)

IL-1 β – interleukin 1 β

IL-6 – interleukin 6

LA – left atrium (lijevi atrij)

LDL – low density lipoproteins (lipoproteini niske gustoće)

LVEF – left ventricular ejection fraction (izbačajna frakcija lijeve klijetke)

LVESD – left ventricular end-systolic diameter (promjer lijeve klijetke na kraju sistole)

Lp(a) – lipoprotein(a)

MAC – mitral annulus calcification (kalcifikacija mitralnog prstena)

MDCT – multidetector computed tomography (multidetektorska kompjutorizirana tomografija)

MGP – matrix- γ -carboxyglutamic acid protein

MI – mitralna insuficijencija

MR – magnetna rezonancija

MS – mitralna stenoza

NADPH – nicotinamide adenine dinucleotide phosphate (nikotinamid dinukleotid adenin fosfat)

NF- κ B – nuclear factor κ B

NOACs – novel oral anticoagulants

NYHA – New York Heart Association

Ox-LDL – oksidirani lipoprotein niske gustoće

OPG – osteoprotegerin

PMI – primarna mitralna insuficijencija

PMC – percutaneous mitral commissurotomy (perkutana mitralna komisurotomija)

Poly(I:C) – polyinosinic:polycytidylic acid

PRR – pattern recognition receptor (receptor prepoznavanja uzoraka)

RA – rheumatoid arthritis (reumatoidni artritis)

RANK – receptor activator of nuclear factor kappa B

RANKL – RANK ligand

SAD – Sjedinjene Američke Države

SAVR – surgical aortic valve replacement (kirurška zamjena aortnog zaliska)

SLE – systemic lupus erythematosus (sistemski lupus eritematosus)

SNP – single nucleotide polymorphism (polimorfizam jednog nukleotida)

SPAP – systolic pulmonary arterial pressure (sistolički tlak pulmonalne arterije)

SVi – stroke volume index (indeks udarnog volumena)

TAVI – transcatheter aortic valve replacement (transkateterska implantacija aortnog zalistka)

TEER – transcatheter edge-to-edge repair

TGF- β 1 – transforming growth factor β 1 (transformirajući faktor rasta β 1)

TLR – toll like receptor

TNF – tumor necrosis factor (čimbenik nekroze tumora)

TOE – transoesophageal echocardiogram (transezofagealni ehokardiogram)

TR – trikuspidalna regurgitacija

TTE – transthoracic echocardiogram (transtorakalni ehokardiogram)

TTVI – transcatheter tricuspid valve intervention (transkateterska intervencija na trikuspidalnom zalisku)

VCAM-1 – vascular cell adhesion protein 1 (protein adhezije vaskularnih stanica 1)

VIC – valve interstitial cell (valvularne intersticijske stanice)

Wnt-1 – wingless and Int-1

Sadržaj

Sažetak.....	
Summary.....	
1. Uvod.....	1
2. Aortni zalistak	
2.1. Definicija.....	2
2.2. Anatomija i histologija.....	2
2.3. Aortna stenoza	
2.3.1. Definicija.....	3
2.3.2. Epidemiologija.....	4
2.3.3. Etiologija i čimbenici rizika.....	4
2.3.4. Patofiziologija.....	5
2.3.4.1. Početna faza.....	5
2.3.4.2. Faza propagacije.....	7
2.3.4.3. Disfunkcija lijeve klijetke.....	9
2.3.5. Klinička slika.....	10
2.3.5.1. Fizikalni nalaz.....	10
2.3.6. Dijagnostički postupak.....	10
2.3.6.1. Ehokardiografija.....	10
2.3.6.2. Kompjutorizirana tomografija.....	14
2.3.6.3. Ostalo.....	14
2.3.7. Liječenje.....	15
2.3.7.1. Kirurško liječenje (SAVR).....	17
2.3.7.2. Transkateterska implantacija aortnog zaliska (TAVI).....	18
2.4. Aortna regurgitacija.....	20
3. Mitralni zalistak	
3.1. Definicija.....	22
3.2. Anatomija i histologija.....	22
3.3. Mitralna insuficijencija	
3.3.1. Definicija.....	23
3.3.2. Epidemiologija.....	24
3.3.3. Etiologija i čimbenici rizika.....	24

3.3.4. Patofiziologija.....	25
3.3.4.1. Miksomatozna degeneracija.....	26
3.3.4.2. Fibroelastična deficijencija i Barlowljeva bolest.....	27
3.3.4.3. Prilagodba srčane funkcije.....	28
3.3.5. Klinička slika.....	29
3.3.5.1. Fizikalni nalaz.....	29
3.3.6. Dijagnostički postupak.....	30
3.3.6.1. Ehokardiografija.....	30
3.3.6.2. Ostalo.....	31
3.3.7. Liječenje.....	31
3.4. Mitralna stenoza.....	34
3.4.1. Kalcifikacija mitralnog prstena.....	38
4. Trikuspidalni zalistak.....	39
5. Pulmonalni zalistak.....	42
6. Multivalvularne bolesti.....	44
6.1. Aortna stenoza i mitralna insuficijencija.....	44
7. Zaključak.....	45
8. Zahvale.....	47
9. Literatura.....	48
10. Životopis.....	57

Sažetak

Starenje i bolesti srčanih zalistaka

Autor: Paula Bošnjak

Bolesti srčanih zalistaka povezane su sa starenjem što nam pokazuje porast prevalencije u starijih. S obzirom na starenje opće populacije, očekuje se rast broja oboljelih od bolesti srčanih zalistaka kao i povećanje tereta zdravstvenom sustavu. Najčešće su bolesti srčanih zalistaka aortna stenoza i mitralna insuficijencija. Prevalencija aortne stenoze u općoj populaciji jest 0,4%, a u ljudi starijih od 65 godina 1,7%. S druge strane, prevalencija je prolapsa mitralnog zalistka, koji je najčešći uzrok mitralne insuficijencije koja zahtijeva operativni zahvat, 2-3% u općoj populaciji. Liječenje ovih bolesti i dalje se temelji na kirurškim postupcima, no postupci koji se sve češće izvode su transkateterske intervencije, poput TAVI-ja za liječenje aortne stenoze perkutanim pristupom. Farmakološko liječenje koristi se za ublažavanje simptoma. Rjeđe bolesti srčanih zalistaka su bolesti trikuspidalnog i pulmonalnog zaliska. Trikuspidalni je zalistak najčešće zahvaćen u sklopu druge srčane bolesti, tada obično nastaje sekundarna ili funkcionalna trikuspidalna regurgitacija. Pulmonalni zalistak rijetko je zahvaćen degenerativnim promjenama, ali interes za njega povećao se zadnjih godina. Česte su multivalvularne bolesti zalistaka i one predstavljaju izazov za liječenje. Pri odabiru modaliteta liječenja u obzir treba uzeti utjecaj pojedinačne bolesti zaliska na hemodinamiku, ali i međusobnu interakciju bolesti više zalistaka. U razmatranju degenerativnih bolesti u starenju srčanih zalistaka, najvažnija nam je kombinacija aortne stenoze i mitralne insuficijencije.

Ključne riječi: bolesti srčanih zalistaka, aortna stenoza, mitralna insuficijencija, trikuspidalna regurgitacija, multivalvularne bolesti

Summary

Ageing and valvular heart disease

Author: Paula Bošnjak

Valvular heart diseases are associated with ageing and its indicator is an increase of prevalence with age. General population is getting older, so the rise in the number of people diagnosed with valvular heart disease is expected together with the increased burden on the healthcare system. The most common valvular heart diseases are aortic stenosis and mitral regurgitation. The prevalence of the aortic stenosis in the general population is 0.4% and in the group > 65 years is 1.7%. The prevalence of mitral prolapse, which is the most common cause of the mitral regurgitation that has to undergo surgery, is 2-3% in the general population. Surgery is the treatment of choice. An alternative therapeutic option is transcatheter intervention, such as TAVI, which is used for the treatment of the aortic stenosis. Medical therapy is used for the symptom control. Less common degenerative heart valve diseases are those of tricuspid and pulmonary valve. The tricuspid valve is mostly affected by other heart diseases, so usually secondary tricuspid regurgitation is diagnosed. Degenerative processes rarely have an effect on the pulmonary valve, but the interest regarding pulmonary valve has increased during the last years. Multiple valvular heart diseases are highly prevalent, and they represent an emerging challenge. When discussing treatment options, it is important to assess the effect that each valve disease has on haemodynamics and how they interact. The combination of the aortic stenosis and the mitral regurgitation is the most significant one in degenerative valve diseases.

Key words: valvular heart disease, aortic stenosis, mitral regurgitation, tricuspid regurgitation, multiple valve disease

1. Uvod

Starenje i bolesti srčanih zalistaka nesumnjivo su povezani (1), a upravo na tu činjenicu ukazuju nam rezultati istraživanja koji pokazuju da je prevalencija bolesti srčanih zalistaka u populaciji ljudi starosne dobi od 18 do 44 godine 0,7%, dok je prevalencija u ljudi starih 75 godina i više 13,3% (2). Bolji uvjeti života dovode do povećanja očekivanog životnog vijeka, a taj porast vodi do veće prevalencije degenerativne bolesti srčanih zalistaka u starijih (3). Pored toga, treba ipak naglasiti da nepoznat, ali značajan broj pacijenata s bolestima srčanih zalistaka ostaje neprepoznat i posljedično nedijagnosticiran (4).

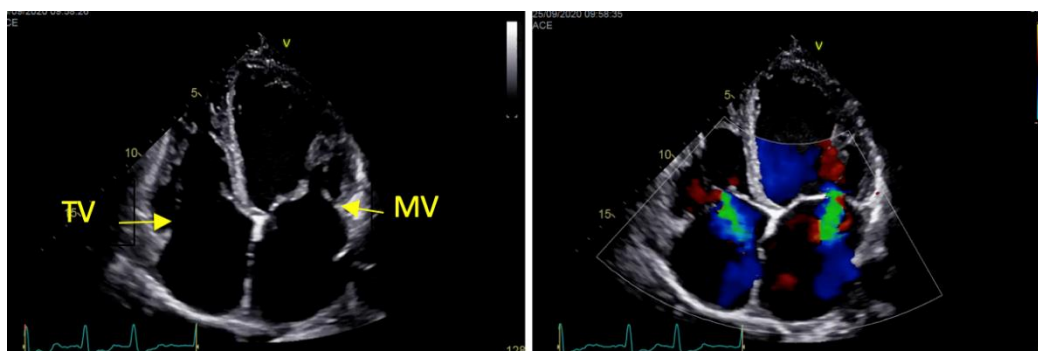
Najčešće degenerativne bolesti srčanih zalistaka među starijim osobama su aortna stenoza i mitralna insuficijencija (3).

Aortna je stenoza glavni entitet unutar grupe kalcificirajućih bolesti zalistaka koje nastaju kalcificirajućom degeneracijom listića zalistaka ili samog vezivnog prstena. S obzirom da je degeneracija normalan proces koji se događa starenjem organizma, porast incidencije aortne stenozе povezan je s povećanjem životne dobi (4). Treba naglasiti da taj degenerativni proces ipak nije pasivan, nego uključuje aktivnu kalcifikaciju, odlaganje lipida, angiogenezu i neprikladan imunološki odgovor (5).

Mitralna je insuficijencija druga najčešća bolest srčanih zalistaka u industrijaliziranim zemljama, a ujedno je i vodeća bolest srčanih zalistaka u ljudi starijih od 65 godina (6) – više od 10% pacijenata koji zahtijevaju hospitalizaciju imaju značajnu mitralnu insuficijenciju (1).

U zadnjem desetljeću poboljšanjem dijagnostičkih mogućnosti sve se više prepoznaje značenje degenerativnih i kalcificirajućih promjena prstena mitralnog zaliska koji osim mitralne insuficijencije mogu uzrokovati i degenerativnu mitralnu stenozu (7).

Sama dob pacijenta utječe na pristup liječenju, ali i na očekivani ishod bolesti. Dob i komorbiditeti utječu na odabir optimalnog modaliteta liječenja degenerativnih bolesti srčanih zalistaka. Farmakološka se terapija koristi za kontrolu simptoma bolesti, a terapija izbora u značajne bolesti srčanih zalistaka jest intervencijska perkutana metoda liječenja ili kirurška zamjena zaliska (3).



Slika 1. Ehokardiografski prikaz četiriju šupljina iz apikalne pozicije koji prikazuje mitralni i trikuspidalni srčani zalistak u 2D i sa obojenim Doppler-om. Zahvale dr. sc. Sandri Jakšić Jurinjak na pristupu slikama iz osobne arhive.

2. Aortni zalistak

2.1. Definicija

Aortni je zalistak semilunarni zalistak koji se sastoji od tri listića. On odjeljuje lijevu klijetku od uzlaznog dijela aorte i omogućuje jednosmjerni tok krvi od lijeve klijetke prema aorti i ostatku tijela (8).

2.2. Anatomija i histologija

Aortni zalistak čini granicu između lijeve klijetke i uzlazne aorte. Sastoji se od tri listića, nekoronarnog te lijevog i desnog koronarnog listića koji su imenovani s obzirom na povezanost s polazištima koronarnih arterija iz pripadajućih sinusa (9).

Histološki gledano, na poprečnom presjeku aortnog zaliska možemo vidjeti tri sloja: *lamina ventricularis*, *lamina spongiosa* i *lamina fibrosa*. Fibrozni je sloj građen od gusto poredanih kolagenskih vlakana, smješten je najbliže toku krvi te on pridonosi čvrstoći zaliska. Spongiozni sloj zaliska građen je pretežno od glikozaminoglikana (GAG) i proteoglikana, nalazi se između fibroznog i ventrikularnog sloja, te taj sloj omogućuje podnošenje promjena sila na zalisku. Ventrikularni sloj sastoji se većinom od elastinskih vlakana koja su uklopljena u kolagenski matriks, lokaliziran je najbliže lijevom ventrikulu i on ima važnu ulogu u rastezanju zaliska i njegovom vraćanju u

prvobitni položaj za vrijeme sistole, odnosno diastole. Sva tri sloja strukturalno su u kontinuitetu i skupno funkcioniraju kako bi u potpunosti zadovoljili mehaničke zahtjeve normalnog srčanog rada. Na površini zaliska, i na fibroznom i na ventrikularnom sloju, nalaze se endotelne stanice (AVEC) koje reguliraju vaskularni tonus, upalu, remodelaciju i trobogenezu. S druge strane, unutar zaliska, to jest unutar trilaminarnog intersticija, nalazimo intersticijske stanice (AVIC) koje održavaju tkivnu homeostazu i strukturalni integritet (10). Normalni ljudski aortni zalistak nije deblji od milimetra (11).

2.3. Aortna stenoza

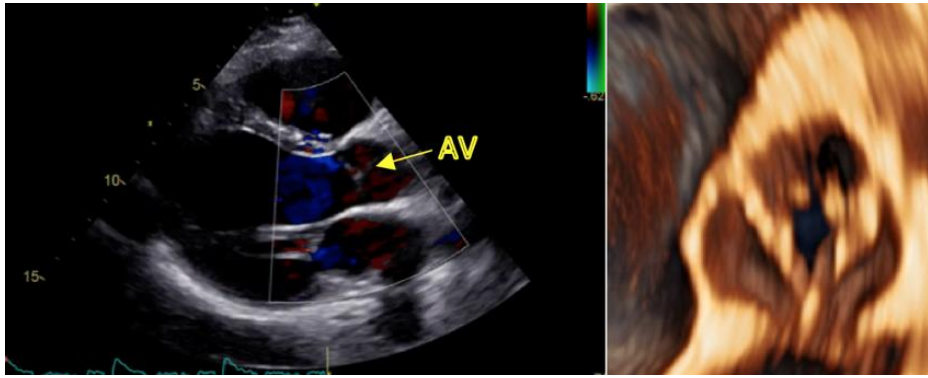
2.3.1. Definicija

Aortna stenoza (AS) je suženje ušća aorte koje nastaje kao posljedica degenerativnih promjena, sklerozacije i kalcifikacije zaliska (12).

U razvijenim zemljama AS je najčešća kardiovaskularna bolest nakon koronarne bolesti i arterijske hipertenzije (13).

Kalcificirajuća je AS najčešći oblik AS, a karakterizirana je sporo progresivnom fibrozno-kalcificirajućom remodelacijom i zadebljanjem zaliska što napreduje tijekom godina i dovodi do smetnji u protoku krvi. Prva faza zove se aortna skleroza. Nju obilježava zadebljanje zaliska koji je blago kalcificiran, ali ne dolazi do opstrukcije protoka krvi. Tijekom godina bolest napreduje do teške kalcifikacije zaliska, narušavanja pokretljivosti zaliska i značajne opstrukcije toka krvi (13).

Dijagnostika i terapija AS tijekom zadnjih nekoliko desetljeća značajno se promijenila. Kateterizacija srca zamijenjena je ehokardiografijom koja je postala metoda izbora za dijagnostiku i praćenje bolesti srčanih zalistaka. Transkateterska implantacija aortnog zaliska (TAVI) postala je alternativa kirurškoj zamjeni aortnog zaliska (SAVR). Farmakoterapija se nije pokazala učinkovitom u liječenju AS pa su jedine terapijske opcije za tešku aortalnu stenozu TAVI i SAVR (5).



Slika 2. Ehokardiografski prikaz 2D-duga parasternalna os te 3D ehokardiografski prikaz stenoze aortne valvule. Zahvale dr. sc. Sandri Jakšić Jurinjak na pristupu slikama iz osobne arhive.

2.3.2. Epidemiologija

Prevalencija AS u općoj populaciji procijenjena je na 0,4% dok je u ljudi starijih od 65 godina 1,7% (2). Vidljiv je i porast prevalencije aortne skleroze u starijih; u osoba starijih od 65 godina ona iznosi 25%, a u osoba starijih od 85 godina 50%. Stopa progresije iz aortne skleroze u AS je procijenjena na 1,8–1,9% pacijenata godišnje (14). Među svim bolestima srčanih zalistaka, AS je najčešći uzrok hospitalizacije i intervencije u pacijenata. *Euro Heart Survey* pokazuje da je AS odgovorna za 34% svih bolesti srčanih zalistaka dok mitralna insuficijencija čini 25% svih bolesti srčanih zalistaka (15). U sljedećim desetljećima očekuje se veći utjecaj AS na zdravstveni sustav s obzirom na ubrzano starenje stanovništva u razvijenim zemljama, to jest državama visokog dohotka (16). Treba naglasiti da kalcificirajuća AS čini manje od 10% svih bolesti srčanih zalistaka u zemljama gdje je reumatska vrućica endemična bolest (17).

2.3.3. Etiologija i čimbenici rizika

Aortna stenoza najčešće je posljedica degenerativne bolesti dok su drugi mogući uzroci kongenitalne valvularne bolesti, sistemska upalna bolest, endokarditis i mnogi drugi. Najčešći kongenitalni defekt zaliska koji dovodi do aortne stenoze jest bikuspidalni aortni zalistak (18). Iako je prevalencija bikuspidalnog aortnog zaliska u djece samo 0,5–2%, odgovorna je za gotovo polovicu kirurški odstranjenih

aortnih zalistaka zbog AS (19). Poznato je da osobe s bikuspidalnim aortnim zaliskom ranije razviju degenerativnu aortnu stenozu od osoba s trikuspidalnim aortnim zaliskom. Najznačajnija sistemska upalna bolest koja uzrokuje aortnu stenozu jest reumatska vrućica, međutim bilježi se njen značajan pad prevalencije. S druge strane, postojan je rast prevalencije degenerativne aortne skleroze u starijih osoba i očekuje se daljnji porast incidencije degenerativne aortne skleroze u sljedećim desetljećima kao posljedica starenja populacije (18).

Klinički rizični faktori za razvoj aortne skleroze i AS uključuju stariju dob, muški spol, pušenje, hipertenziju, povišene koncentracije Lp(a) i LDL kolesterola, pretilost, metabolički sindrom, dijabetes melitus (20–22).

Genetski rizični faktori još su uvijek slabo istraženi, ali za sada su s bikuspidalnim aortnom zaliskom povezane varijante gena za NOTCH1 i GATA vezujućeg proteina (GATA5). Također, otkriveno je da varijante gena locirane u RUNX2 i CACNA1C pokazuju povezanost s AS. Osim njih, studije još pokazuju značajnu povezanost varijanti gena VDR, APOE, APOB, IL10, ENPP1, NOTCH1 s AS, ali te studije imaju ograničenje zbog malog uzorka te su potrebne daljnja istraživanja da bi se detaljnije ispitala povezanost (13). Nedavno je objavljena studija koja je identificirala SNP rs10455872 na lokusu LPA gena kao jedinog značajnog SNP-a u cijelom genomu koji pokazuje povezanost s kalcifikacijom aortnog zaliska i kliničkom AS (23). Uz sve do sad navedene, još je jedan gen pokazao u nedavnim studijama vezu s AS, to je PAMLD gen, no potrebno je provesti dodatna istraživanja kako bi se utvrdio točan mehanizam povezanosti (24).

2.3.4. Patofiziologija

Patofiziologija je degenerativne AS kompleksna i uključuje endotelno oštećenje i disfunkciju, imunološki odgovor, miofibroblastičnu i ostoblastičnu diferencijaciju valvularnih intersticijskih stanica i posljedično kalcifikaciju i zadebljanje listića aortnog zaliska što dovodi do opstrukcije protoku krvi te do disfunkcije lijeve klijetke i nastanka kliničkih simptoma (11).

2.3.4.1. Početna faza

Integritet endotela vrlo je važan u homeostazi zaliska, a upravo se on narušava djelovanjem mehaničkih (oscilatornih) sila smicanja na aortni zalistak. To dovodi do disfunkcije AVEC što pogoduje nakupljanju lipida i aktivaciji imunološkog odgovora (11).

Taloženje lipida snažan je poticaj za nastanak kronične upale, koja je ujedno i glavno obilježje početne faze kalcificirajuće bolesti aortnog zaliska (CAVD) te se ona može vizualizirati FDG-PET/CT-om puno prije same kalcifikacije. U eksplantiranim ljudskim zaliscima pronađeni su razni lipoproteini poput apoB, apoA1, apo(a), a uočena je i disregulacija eNOS i povišena razina NADPH oksidaze. Stvaranje kisikovih radikala može poticati kalcifikaciju, ali i povećan oksidativni stres potiče oksidaciju LDL-a i posljedični nastanak ox-LDL i oksidiranih fosfolipida koji su opet okidači za kalcifikaciju u vaskularnim stanicama. Razine Lp-PLA₂ povišene su u stenotičnim aortnim zaliscima, a ona transformira fosfolipide u lizofosfatidilkolin što dovodi do apoptoze AVIC. Ox-LDL uzrokuje i pojačanu ekspresiju adhezijskih molekula ICAM-1 i VCAM-1 što dovodi do jače infiltracije tkiva zaliska upalnim stanicama (11).

Nakupljanje lipida, poglavito LDL-a i Lp(a), potiče upalni odgovor. Aktiviraju se makrofazi, CD4+, CD8+ limfociti T te mastociti. Njihova aktivacija dijelom je i rezultat aktivacije PRR, poput TLR, i NF- κ B signalnog puta. Na AVIC postoji ekspresija TLR2 i TLR4 te je utvrđeno da tretiranje AVIC s proupalnim TLR ligandom, lipopolisaharidom, inducira osteogeni odgovor izoliranih AVIC. Također, aktivacija TLR3 na AVIC s Poly(I:C) (imunostimulans) može inducirati jaču ekspresiju BMP-2, TGF- β 1 i ALP što vodi pojačanom odlaganju kalcija u tkivo. Monociti i makrofazi stimuliraju osteogenu diferencijaciju AVIC i kalcifikaciju izlučujući TNF na koji se nadovezuje aktivacija signalnog puta NF- κ B i lučenje IL-1 β i IL-6 (11). IL-6 potiče mineralizaciju AVIC tako što pojačava ekspresiju BMP-2. Također, IL-6 potiče i ekspresiju RANKL koji utječe na imunološki sustav i kontrolira regeneraciju i remodelaciju kosti. RANKL potiče AVIC na produkciju ECM-a (18).

Nedavno se pokazalo da je još jedan PRR, CLEC4E, prisutan na tkivu stenoziranog aortnog zaliska. Taj receptor pronađen je na fagocitima, monocitima i makrofazima, i može prepoznati stanični debris te kolesterolske kristale, poticati

njihovu inkorporiranje u tkivo, intracelularnu degradaciju i posljedično upalu te aterogenezu (25).

Fibroza je jedna od najvažnijih značajki koja pridonosi nastanku AS. Definiramo ju kao prekomjeren rast, očvršćivanje i ožiljkavanje tkiva. Pripisuje se prekomjernom odlaganju komponenata ECM-a, poglavito kolagena. Kolagen izlučuju AVIC te dolazi do njegove prekomjerne produkcije i dezorganizacije. Kolagenska mreža služi kao podloga na kojoj se događa nukleacija kalcija i fosfata i time nastaje kalcifikacija (13).

TGF- β jest peptid koji je uključen u patogenezu AS. On stimulira stvaranje i odlaganje ECM-a. Dokazana je njegova prisutnost u tkivu stenoziranog aortnog zaliska (18).

Endotelna disfunkcija i upala rezultiraju staničnom smrti i nastankom apoptotičnih tjelešaca koja uzrokuju nastanak mikrokalcifikacija, a njihov nastanak potiču i ekstracelularni mjehurići koje otpuštaju makrofazi i AVIC. Takav nastanak kalcifikacije dovodi do još jačeg upalnog odgovora čime nastaje začarani krug koji samo potiče progresiju bolesti (11).

2.3.4.2. Faza propagacije

Nakon početne faze u kojoj je došlo do odlaganja lipida i pokretanja upalnog odgovora koji prelazi u kroničnu upalu koja pokreće CAVD, dolazi do kalcifikacije koja postaje novi glavni pokretač cijelog procesa. Temeljni korak faze propagacije jest promjena AVIC u miofibroblastični i osteoblastični fenotip. Ova diferencijacija intersticijskih stanica događa se pod utjecajem citokina koje izlučuju upalne stanice. Tijekom napredovanja bolesti iz početne faze u fazu progresije kalcifikacija postaje neovisna o upalnom odgovoru tkiva i regulirana je nizom kaskada kalcifikacije (11).

U valvularnom tkivu postoji velika spatiotemporalna heterogenost što doprinosi razlikama u regionalnim kalcifikacijama i pokazuje koliko su AVIC plastične stanice. Među trima slojevima tkiva zaliska postoji razlika u proteinskoj ekspresiji (26). AVIC imaju veći potencijal za kalcifikaciju u fibroznom sloju vjerojatno zbog aktivacije signalnih puteva poput biosinteze i modifikacije kolagena, degradacije ECM-a,

metabolizma lipida i GAG (27). AVIC se mogu diferencirati u miofibroblaste i stanice poput osteoblasta, a kalcifikacija je rezultat obiju ovih promjena (11).

Mogući okidači za diferencijaciju AVIC u miofibroblaste i stanice poput osteoblasta jesu abnormalne biomehaničke sile, reaktivni kisikovi radikali i oksidativni stres, upalni citokini i faktori rasta te stanični okoliš koji nastaje kao posljedica drugih bolesti, na primjer metabolički sindrom (28). U početnoj fazi diferencijacija AVIC u stanice poput osteoblasta potaknuta je makrofazima. S druge strane, u fazi propagacije drugi mehanizmi postaju značajniji, a to su RANK/RANKL/OPG, Wnt-1/ β -katenin i Notch signalni putevi (11).

Funkcionalni Notch1 suprimira ekspresiju BMP-2 i Runx2 transkripcijsku aktivnost te tako štiti AVIC od osteoblastične diferencijacije i kalcifikacije (11).

Wnt-1/ β -kateninski signalni put jest pozitivni regulator osteoblastične diferencijacije AVIC. Vezanjem Wnt za LRP5 aktivira se signalni put. Odlaganje kalcija u tkivo zaliska, njegovo očvršćivanje i povećanje mehaničkog opterećenja i oštećenje zaliska dodatno inducira aktivaciju signalnog puta Wnt/ β -katenin te to dovodi do dodatne osteoblastične diferencijacije intersticijskih stanica preko ENPP. ENPP1 hidrolizira ekstracelularni ATP čime se stvara anorganski fosfat koji potiče kalcifikaciju tkiva. Također, smanjenje koncentracije ekstracelularnog ATP vodi AVIC u apoptozu, jer ATP služi kao signal za preživljenje stanica vežući se na P2Y₂ receptore na AVIC. Smanjeno vezanje ATP na P2Y₂ receptore povisuje razine IL-6 što promovira ekspresiju BMP-2 i uzrokuje pojačanu kalcifikaciju AVIC (11).

Signalni put koji uključuje fetuin-A i MGP također sudjeluju u patogenezi AS. MGP je aktiviran karboksilacijom i fosforilacijom ovisnima o vitaminu K. Niske koncentracije vitamina K uzrokuju neuspješnu karboksilaciju i posljedično pojačanu kalcifikaciju. Postoje dokazi da pacijenti koji koriste antagoniste vitamina K imaju više stope degenerativne bolesti aortnog zaliska (11).

Valja spomenuti još neka saznanja o procesu nastanka aortne stenoze. Jedna je od njih prisutnost ACE i kimaze u kalcificiranim zaliscima. ACE i kimaza sudjeluju u stvaranju angiotenzina II. Mastociti u stenoziranim zaliscima izlučuju kimazu koja dovodi do pretvorbe angiotenzina I u angiotenzin II, a to korelira s ekspresijom TNF i

IL-6. Angiotenzin II snažan je aktivator NF- κ B signalnog puta i potiče fibrozu u stanicama. Ovaj je mehanizam važan zbog moguće terapijske koristi od ARB-ova, ali potrebno ga je još dodatno istražiti (13). Osim važnosti angiotenzina, uočena je i potencijalna korist od primjene statina. Naime, primjena HMG-CoA reduktaza inhibitora u *in vitro* i *in vivo* životinjskim modelima smanjila je proliferaciju, apoptozu i kalcifikaciju AVIC. Statini su pokazali usporenje progresije CAVD (28), ali u prekliničkim studijama, nažalost pokazano je da statini ipak ne utječu na progresiju bolesti (29).

2.3.4.3. Disfunkcija lijeve klijetke

AS uzrokuje neravnotežu između povećanog tlačnog opterećenja (zbog opstrukcije protoka krvi kroz ušće aorte) i sposobnosti lijeve klijetke da ga kompenzira, u mirovanju i u naporu. Rast sistoličkog tlaka lijeve klijetke uzrokuje hipertrofiju kardiomiocita i intersticijsku fibrozu, odnosno zadebljanje stijenke lijeve klijetke, što pridonosi normalizaciji opterećenja na lijevu klijetku i očuvanju normalne izbačajne frakcije unatoč povišenju sistoličkog tlaka (13).

Adaptivni odgovor lijeve klijetke na povećano tlačno opterećenje uključuje koncentričnu remodelaciju, koncentričnu hipertrofiju i ekscentričnu hipertrofiju. Na stupanj prilagodbe ne utječe samo težina AS, nego i drugi čimbenici poput dobi, spola, genetskih i metaboličkih faktora, postojeće bolesti koronarnih arterija ili hipertenzije (13).

Hipertrofija lijeve klijetke značajno smanjuje koronarni protok krvi. Smanjena je gustoća krvnih žila koje opskrbljuju stijenku klijetke te hipertrofični miokard pritišće na intramiokardijalne koronarne arterije, odnosno povećan je otpor u koronarnom krvotoku. Navedeno uvelike utječe na sposobnost povećanja krvotoka kroz miokard kako bi se zadovoljile potrebe za kisikom i hranjivim tvarima, pogotovo u naporu, i zato dolazi do ishemije miokarda, nastanka fibroze (izraženije u subendokardijalnom sloju) i javljanja simptoma poput angine pektoris, zaduhe pri naporu ili sinkope. Bolesnici sa AS mogu imati i konkomitatnu koronarnu bolest koja se može prezentirati sličnim simptomima (13).

Dijastolička disfunkcija hipertrofičnog miokarda javlja se rano u bolesti i pogoršava se s napredovanjem AS i miokardijalne fibroze. Volumno i tlačno opterećenje lijeve klijetke izaziva povišenje tlaka na kraju dijastole, a time i povišenje tlaka u lijevoj pretklijetki što uzrokuje sekundarnu plućnu hipertenziju, kongestiju i edem pluća (13,30).

Sistolička funkcija lijeve klijetke održana je vrlo dugo, do *end-stage* bolesti kojoj prethodi pojava kliničkih simptoma. Nju možemo procijeniti prema izbačajnoj frakciji lijeve klijetke (LVEF) i minutnom volumenu srca (CO) (13).

2.3.5. Klinička slika

AS može biti asimptomatska i simptomatska. Simptomi se javljaju kasno u tijeku bolesti, tek kod razvoja kritične aortne stenoze. Tri su glavna simptoma: zaduha, stenokardija i sinkopa. Zaduha je najčešći simptom, javlja se u 70–90% bolesnika, a posljedica je povišenog tlaka na kraju dijastole i posljedične plućne kongestije. S napredovanjem bolesti pojavljuje se i paroksizmalna noćna dispneja i plućni edem. Bol u prsištu koji se javlja u 60% bolesnika može biti u obliku retrosternalne nelagode ili težine ili pak može imati karakteristike angine pectoris. Sinkopa se javlja u 10% bolesnika te može biti vezana ili nevezana uz napor. Sinkopa vezana uz napor nastaje zbog nemogućnosti lijeve klijetke da poveća srčani minutni volumen u naporu i zbog periferne vazodilatacije pri naporu. S druge strane, sinkope nevezane uz napor najčešće kao uzrok imaju aritmiju ili preosjetljivost karotidnog sinusa (31).

2.3.5.1. Fizikalni nalaz

Fizikalni je nalaz u bolesnika s AS karakterističan. Auskultacijom se čuje normalni prvi ton, ejekcijski sistolički šum (*crescendo-decrescendo*) koji je najglasniji nad projekcijom aortalnog ušća, to jest u drugom međurebrenom prostoru parasternalno desno, i obično se širi u karotide (32). Pulsni val male je amplitude i spora uspona pa se naziva *pulsus parvus et tardus*. Na jugularnom venskom pulsus zamjećuje se a-val. U starijih se bolesnika šum bolje čuje prema iktusu srca, ali ne širi se u aksilu (31).

2.3.6. Dijagnostički postupak

2.3.6.1. Ehokardiografija

Ehokardiografija smatra se metodom izbora za evaluaciju bolesti srčanih zalistaka jer pruža informacije o strukturi i funkciji zalistaka, uz to ona je i neinvazivna dijagnostička metoda (5,32,33).

Doppler-ehokardiografija zlatni je standard za potvrdu dijagnoze AS, procjenu težine bolesti, postojanja valvularne kalcifikacije, sistoličke i dijastoličke funkcije lijeve klijetke i debljine stijenke. Također, ehokardiografijom možemo vidjeti postoji li kakva druga bolest ili patologija zaliska i aorte (29).

Za prikaz anatomskih značajki aortnog zaliska koristimo 2D ehokardiografiju. Primarna je transtorakalna ehokardiografija (TTE), a kad je akustični prozor suboptimalan, onda izvodimo transezofagealnu ehokardiografiju (TOE) kojom izbjegavamo akustične smetnje koje proizvode torakalna stijenka i pluća, pogotovo kod vizualizacije stražnjeg dijela srca (5). Anatomska evaluacija zalistaka uključuje utvrđivanje broja listića zaliska, njihovu pokretljivost, debljinu i postojanje kalcifikacija (33). Za prikaz aortnog zaliska 2D ehokardiografija nije uvijek idealan izbor zbog kompleksne anatomije aortnog zaliska. Zbog toga se koristi 3D ehokardiografija, ona je točnija i pouzdanija u određenim slučajevima (5).

Ehokardiografska evaluacija transvalvularnog protoka krvi omogućuje nam izravnu procjenu transvalvularnog gradijenta tlaka. Njega možemo dobiti i koristeći pojednostavljenu Bernoullijevu jednadžbu ($\Delta P=4V_{\max}^2$), a brzinu potrebnu za izračun možemo izmjeriti koristeći continuous-wave Doppler (CW) (5).

Površina aortnog zaliska (AVA) može se dobiti planimetrijom, to je takozvana anatomska AVA, ili se može izračunati iz hemodinamskih podataka jednadžbom kontinuiteta koje smo dobili Dopplerom, ona se naziva funkcionalna AVA (34).

Trenutne međunarodne preporuke kao najvažnije mjere predlažu srednji transvalvularni gradijent tlaka, maksimalnu brzinu protoka i površinu aortnog ušća. Iako je površina aortnog ušća teoretski idealna mjera za procjenu težine AS, postoje brojna tehnička ograničenja. U odlučivanju o daljnjim postupcima u obradi AS u obzir treba uzeti dodatne parametre: funkcionalni status, udarni volumen, Doppler indeks brzine, stupanj kalcifikacije, funkciju lijeve klijetke, postojanje hipertrofije lijeve klijetke, stanje protoka krvi i uspješnost kontrole krvnog tlaka (29).

Normalna je AVA u rasponu od 2 do 4.5 cm² (34). Osim AVA, koristi se i indeks površine aortnog zaliska (AVAi) kojeg dobijemo kada AVA podijelimo s BSA. Niski protok je arbitrarno definiran indeksom udarno volumena (SVi) ≤35mL/m² – prag koji je još uvijek tema rasprava.

Na temelju navedenih kriterija, definiraju se četiri stupnja AS.

Tablica 1: Stupnjevi težine aortne skleroze. Prema tekstu iz Vahanian A, Beyersdorf F, Praz F, Milojevic M, Baldus S, Bauersachs J, et al. 2021 ESC/EACTS Guidelines for the management of valvular heart disease: Developed by the Task Force for the management of valvular heart disease of the European Society of Cardiology (ESC) and the European Association for Cardio-Thoracic Surgery (EACTS). Eur Heart J [Internet]. 2021 Aug 28;ehab395. Available from: <https://doi.org/10.1093/eurheartj/ehab395> (29) i prema Zamorano J, Lanelloti P, Pierard L, Pibarot P. Heart valve disease: State of the Art. 1st ed. Springer. Cham: Springer International Publishing AG; 2020. X, 279 (5)

	Blaga AS	Srednje teška AS	Teška AS
Maksimalna brzina protoka	2,0–2,9 m/s	3–3,9 m/s	≥4 m/s
Srednji gradijent tlaka	10–19 mmHg	20–39 mmHg	≥40 mmHg
AVA	1,50–1,99 cm ²	1,0–1,49 cm ²	<1,0 cm ²
AVAi	0,90–1,19 cm ² /m ²	0,60–0,89 cm ² /m ²	<0,60 cm ² /m ²

Osim za stupnjevanje težine AS, već navedeni parametri služe i za definiranje četiriju kategorija aortne stenoze.

Tablica 2: Kategorije aortne stenoze. Prema tekstu iz Vahanian A, Beyersdorf F, Praz F, Milojevic M, Baldus S, Bauersachs J, et al. 2021 ESC/EACTS Guidelines for the management of valvular heart disease: Developed by the Task Force for the management of valvular heart disease of the European Society of Cardiology (ESC)

and the European Association for Cardio-Thoracic Surgery (EACTS). Eur Heart J [Internet]. 2021 Aug 28;ehab395. Available from: <https://doi.org/10.1093/eurheartj/ehab395> (29)

AS s visokim gradijentom	AS s niskim protokom i niskim gradijentom te smanjenom EF	AS s niskim protokom i niskim gradijentom te očuvanom EF	AS s normalnim protokom i niskim gradijentom s očuvanom EF
	SVi $\leq 35 \text{ mL/m}^2$	SVi $\leq 35 \text{ mL/m}^2$	SVi $> 35 \text{ mL/m}^2$
Srednji gradijent tlaka $\geq 40 \text{ mmHg}$	Srednji gradijent tlaka $< 40 \text{ mmHg}$	Srednji gradijent tlaka $< 40 \text{ mmHg}$	Srednji gradijent tlaka $< 40 \text{ mmHg}$
	LVEF $< 50\%$	LVEF $\geq 50\%$	LVEF $\geq 50\%$
AVA $\leq 1 \text{ cm}^2$ (ili AVAi $\leq 0,6 \text{ cm}^2/\text{m}^2$)	AVA $\leq 1 \text{ cm}^2$	AVA $\leq 1 \text{ cm}^2$	AVA $\leq 1 \text{ cm}^2$
Maksimalna brzina protoka $\geq 4,0 \text{ m/s}$			

AS s visokim gradijentom – za definiranje teške aortne stenozе nisu nam potrebni podaci o funkciji lijeve klijetke, odnosno LVEF, i stanje protoka (29).

AS s niskim protokom i niskim gradijentom te smanjenom EF – niskodozna dobutaminska stres ehokardiografija (DSE) preporučena je kako bismo razlikovali stvarno tešku AS od pseudo-teške AS (povećanje površine aortnog zaliska na $> 1 \text{ cm}^2$ s povećanim protokom) i otkrili pacijente bez pričuve volumnog opterećenja (kojom bi održali sistoličku funkciju) (29).

AS s niskim protokom i niskim gradijentom te očuvanom EF – tipično se otkriva u starijih hipertoničnih pacijenata s malim volumenom lijeve klijetke i izraženom hipertrofijom lijeve klijetke. Također, ovakav scenarij može se vidjeti i kod ostalih stanja koja su povezana sa smanjenim udarnim volumenom, na primjer srednje teška/teška mitralna regurgitacija, teška trikuspidalna regurgitacija, teška mitralna stenozа te kod velikog ventrikularnog septalnog defekta i teške disfunkcije desnog ventrikula.

Postavljanje dijagnoze teške aortne stenoze izazovno je i zahtijeva pomno isključivanje pogrešnih rezultata mjerenja i objašnjenja ehokardiografskih nalaza kao i prisutnosti ili nepostojanja tipičnih simptoma (bez drugog mogućeg uzroka tih simptoma), hipertrofije lijeve klijetke (bez već postojeće hipertenzije). Procjena stupnja kalcifikacije aortnog zaliska uz pomoć CCT-a pruža važne dodatne informacije (29).

AS s normalnim protokom i niskim gradijentom te očuvanom EF – ovi pacijenti obično imaju srednje tešku AS (29).

2.3.6.2. Kompjutorizirana tomografija

Iako je ehokardiografija metoda izbora kod procjene AS, neki slučajevi zahtijevaju daljnju obradu CT-om. To su slučajevi u kojima su ehokardiografske mjere proturječne pa dolazi do konfuzije u procjeni stupnja AS i u daljnjem kliničkom odlučivanju (35). CCT nam daje informacije o anatomiji korijena aorte i ascendentne aorte te o opsegu i distribuciji valvularne i vaskularne kalcifikacije (29). Stanje kalcificiranosti aortnog zaliska povezano je sa stupnjem težine AS, a kvantitativnu evaluaciju kalcifikacija nam može dati CCT. CT-AVC vrlo je koristan za utvrđivanje stupnja AS u pacijenata sa smanjenim udarnim volumenom i srednjim transvalvularnim gradijentom manjim od 40mmHg (5). U procjeni kalcificiranosti koriste se Agatston jedinice čiji se pragovi razlikuju po spolovima. Teška je AS vrlo vjerojatna u muškaraca s AU >3000 i u žena >1600, vjerojatna u muškaraca s AU >2000 i u žena >1200, a u muškarca s AU <1600 i u žena <800 malo je vjerojatna (29). „CT kalcijски score“ može nam pomoći u procjeni težine AS, ali koristan je i u procjeni progresije i nastanka mogućih nepovoljnih događaja u tijeku bolesti zbog čega ga valja koristiti kao nadopunu ehokardiografiji (35).

2.3.6.3. Ostalo

Uz već navedene pretrage koje se izvode kod pacijenata oboljelih od AS, navest ćemo još neke pretrage koje mogu biti korisne u procjeni AS i daljnjem kliničkom odlučivanju.

Magnetna rezonancija srca (CMR) pretraga je kojom možemo detektirati i kvantificirati miokardijalnu fibrozu koja je važan čimbenik u procesu dekompenzacije

lijeve klijetke u sklopu aortne stenoze. Također, CMR-om možemo procijeniti postojanje amiloidoze srca koja se javlja u 9–15% starijih pacijenata s AS. Oba stanja, miokardijalna fibroza i amiloidoza, važni su nam čimbenici u prognostici bolesti i u odlučivanju o liječenju AS (29). Osim navedenog, CMR je važan u procjeni funkcije lijeve klijetke i njene geometrije (5).

Natriuretski peptidi koriste se u predviđanju *symptom-free* preživljenja i ishoda u pacijenata s teškom AS s normalnim ili niskim protokom. Koriste se i kod simptomatskih pacijenata s multiplim mogućim uzorcima tih simptoma te kod visokorizičnih AS kojima je rana intervencija ključna (29).

CMR i koncentracija cirkulirajućeg BNP-a su biomarkeri koji bi mogli poboljšati detekciju subkliničke disfunkcije lijeve klijetke i omogućiti procjenu optimalnog vremena za AVR (5).

2.3.7. Liječenje

Aortna stenoza najčešća je primarna lezija srčanih zalistaka u Europi i Sjevernoj Americi koja zahtijeva intervenciju, kiruršku ili transkatetersku zamjenu zaliska. Njena prevalencija brzo raste, kao posljedica starenja populacije, pa se izvodi i sve više zahvata (29).

Indikacije za liječenje obuhvaćaju simptomatsku tešku AS te dio asimptomatskih teških AS (29).

Zahvat je prema smjernicama preporučen pacijentima sa simptomatskom teškom AS s visokim gradijentom bez obzira na LVEF (srednji gradijent tlaka ≥ 40 mmHg, maksimalna brzina protoka $\geq 4,0$ m/s, AVA $\leq 1,0$ cm² ili AVAi $\leq 0,6$ cm²/m²) i simptomatskim pacijentima s teškom AS s niskim protokom (SVi ≤ 35 mL/m²) i niskim gradijentom (< 40 mmHg) i reduciranom EF ($< 50\%$) te dokazom prisutnosti pričuve volumnog opterećenja (29).

Zahvat bi se trebao razmotriti u simptomatskih pacijenata s AS s niskim protokom i niskim gradijentom (< 40 mmHg), ali održanom EF nakon pomne obrade i zaključka da je to teška AS. Također bi se zahvat trebao uzeti u obzir kod pacijenata s teškom AS s niskim protokom i niskim gradijentom i reduciranom EF bez pričuve

volumnog opterećenja, pogotovo kad „CT kalcijски score“ potvrdi da se radi o teškoj AS (29).

Zahvat se ne preporuča u simptomatskih pacijenata u kojih se ne bi poboljšala kvaliteta života ili očekivano trajanje života (zbog postojanja drugih teških komorbiditeta) ili u pacijenata čije su konkomitantne bolesti povezane s očekivanim trajanjem života kraćim od jedne godine (na primjer maligna bolest). Tim pacijentima propisuje se optimalna medikamentna terapija (29).

Intervencija se preporuča u asimptomatskih pacijenata s teškom AS i sistoličkom disfunkcijom lijeve klijetke (LVEF <50%) bez drugog uzroka. Također se preporuča i u asimptomatskih pacijenata s teškom AS i u kojih se bilježe simptomi tijekom testa opterećenja (29).

Intervencija bi se trebala razmotriti u asimptomatskih pacijenata s teškom AS i sistoličkom disfunkcijom lijeve klijetke (LVEF <55%) bez drugog uzroka te u asimptomatskih pacijenata s teškom AS i održanim padom krvnog tlaka (>20mmHg) tijekom testa opterećenja. Uz navedene slučajeve, zahvat se treba razmotriti još u asimptomatskih pacijenata s LVEF >55% i negativnim testom opterećenja ako su niskorizični za zahvat i ako je prisutan jedan od sljedećih kriterija: jako teška AS (srednji gradijent tlaka ≥ 60 mmHg ili maksimalna brzina protoka >5 m/s), teška kalcifikacija zaliska (idealno bi bilo da je procijenjena CCT-om) i rast maksimalne brzine protoka $\geq 0,3$ m/s/godina, značajno povišene razine BNP-a (>3 × za dob i spol normalan raspon) potvrđene višestrukim mjerenjima i bez drugog objašnjenja (29).

Asimptomatske pacijente s LVEF >50% koji nisu fizički aktivni ili koji su fizički aktivni, ali s urednim testom opterećenja, koji nemaju indikatore loše prognoze i koji su niskorizični za zahvat treba educirati o bolesti i reevaluirati stanje za 6 mjeseci ili ranije u slučaju pojave simptoma, odnosno primjenjuje se strategija *watchful waiting* (29).

Izbor između kirurške zamjene aortnog zaliska (SAVR) i transkateterske implantacije aortnog zaliska (TAVI) mora biti donesen na temelju pomne evaluacije kliničkih (dob, očekivano trajanje života, fizikalni status, komorbiditeti), anatomskih i proceduralnih faktora (relativnih rizika i dugoročnih ishoda SAVR-a i TAVI-ja, trajnosti umjetnog zaliska, izvedivosti transkatalnog TAVI-ja, iskustva sa zahvatima u toj

ustanovi i podacima o ishodima zahvata izvedenih u ustanovi) od strane „srčanog tima“ (engl. *heart team*) koji razmatraju i prednosti i rizike svake od intervencija za pojedinog pacijenta. Stručnjaci trebaju raspraviti s pacijentom ili njegovom obitelji o preporukama za liječenje te sam pacijent treba donijeti konačnu odluku. Dob je jedan od ključnih parametara na temelju kojeg se odlučuje o modalitetu liječenja. Prema smjernicama, mlađim pacijentima preporučuje se kirurško liječenje, a starijima od 75 godina TAVI (29).

Balonska aortna valvulotomija (BAV) mogla bi se razmotriti u hemodinamski nestabilnih pacijenata i u pacijenata s teškom AS koji moraju na hitnu vizokorzičnu nekardijalnu operaciju. Balonska je aortna valvulotomija premosna metoda liječenja do SAVR-a ili TAVI-ja (29). Zahvat uključuje postavljanje katetera s balonom u suženi aortni zalistak. Balon se zatim napuše i tako rastrga stenozirani zalistak i time dolazi do trenutačnog pada gradijenta tlaka i olakšanja simptoma. Nažalost učinci zahvata nisu dugoročni, AVA rijetko prelazi 1 cm², a smrtnost je za vrijeme zahvata 8,8% (36).

2.3.7.1. Kirurško liječenje

Kardiokirurška zamjena aortnog zaliska (SAVR) umjetnom protezom (biološkom ili mehaničkom) godinama je bila metoda izbora za liječenje aortne stenoze (36).

Zbog izolirane kardiokirurške operacije bolnička je smrtnost od 2 do 12%, ovisno o studiji, te raste s dobi i brojem komorbiditeta pacijenta. Ako prežive, može se očekivati odličan funkcionalni oporavak i znatno poboljšanje kvalitete života (36).

Kirurška zamjena aortnog zaliska prema smjernicama preporučena je pacijentima mlađim od 75 godina i koji su niskog operacijskog rizika (STS-PROM/EuroSCORE II <4%) ili pacijentima koji su operabilni i neprikladni za transfemoralni TAVI (29).

Kirurško liječenje preporučeno je i u pacijenata s teškom AS koji će biti podvrgnuti operaciji ascendentne aorte, drugog zaliska ili CABG-u. SAVR bi se trebao razmotriti u pacijenata s umjerenom AS koji će biti podvrgnuti operaciji ascendentne aorte, drugog zaliska ili CABG-u (29).

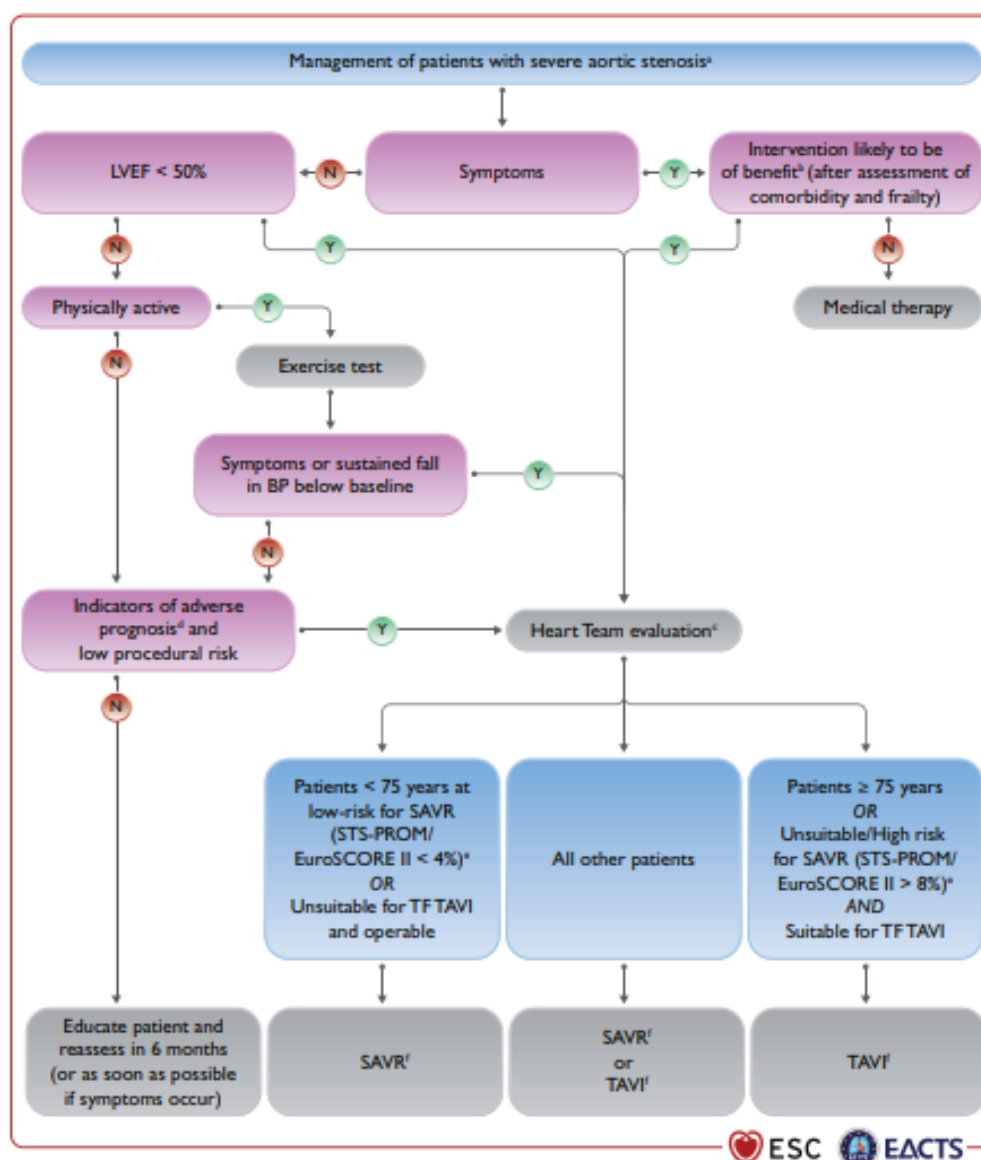
Najčešće komplikacije SAVR-a jesu teško krvarenje, akutna ozljeda bubrega i novonastala fibrilacija atrijska (29).

2.3.7.2. Transkateterska implantacija aortnog zaliska (TAVI)

Transkateterska implantacija aortnog zaliska alternativna je metoda kirurškoj zamjeni aortnog zaliska. Ona označuje postavljanje umjetnog biološkog zaliska, uz pomoć katetera, na mjesto degenerativnog zaliska bez njegova odstranjenja. Zahvat se izvodi na kucajućem srcu bez uporabe stroja za izvantjelesnu cirkulaciju (36).

TAVI je prema smjernicama preporučeno pacijentima starijim od 75 godina ili pacijentima visokorizičnim za operativno liječenje (STS-PROM/EuroSCORE II >8%) ili neprikladnim za kirurško liječenje (29).

Ne-tranfemoralni TAVI trebao bi se razmotriti u pacijenata koji su neoperabilni i neprikladni za transfemoralni TAVI (29). Najčešće su komplikacije TAVI-ja vaskularne komplikacije, paravalvularna regurgitacija, potsproceduralni razvoji blokova provođenja koji zahtijevaju ugradnju elektrostimulatora srca (36).



Slika 3. Algoritam liječenja pacijenata s teškom AS. Preuzeto iz Vahanian A, Beyersdorf F, Praz F, Milojevic M, Baldus S, Bauersachs J, et al. 2021 ESC/EACTS Guidelines for the management of valvular heart disease: Developed by the Task Force for the management of valvular heart disease of the European Society of Cardiology (ESC) and the European Association for Cardio-Thoracic Surgery (EACTS). Eur Heart J [Internet]. 2021 Aug 28;ehab395. Available from: <https://doi.org/10.1093/eurheartj/ehab395> (29).

2.4. Aortna regurgitacija

Aortna regurgitacija (AR) bolest je aortnog zaliska pri kojoj dolazi do povrata krvi iz aorte u lijevu klijetku za vrijeme dijastole (5).

Prevalencija aortne regurgitacije prema Framinghamskoj studiji procijenjena je na 4,9% za umjerenu AR i 0,5% za blagu AR u populaciji (37). Studija Euro Heart Survey bolesti srčanih zalistaka pokazuje da AR čini 13,3% svih bolesti srčanih zalistaka u pacijenata sa srčanim valvularnim bolestima (15). Incidencija i težina AR raste s dobi, s maksimumom između 40 i 60 godina, a opaženo je i da se javlja češće u muškaraca (38).

Uzrok može biti lezija samog zaliska ili abnormalnost korijena/ascedentne aorte ili oboje. Razlikujemo akutnu i kroničnu aortnu regurgitaciju. Akutna AR najčešće nastaje sekundarno, kao posljedica akutne bolesti aorte, endokarditisa nativnog zaliska, disfunkcije ili endokarditisa umjetnog zaliska ili traume. S druge strane, uzroci kronične AR nativnog zaliska najčešće su kongenitalne abnormalnosti zaliska poput bikuspidalnog aortnog zaliska, reumatska bolest srca, infektivni endokarditis i miksomatozna ili kalcificirajuća degeneracija. Kao uzroci poznate su i bolesti koje zahvaćaju korijen aorte i ascedentnu aortu, na primjer aneurizma aorte (idiopatska ili hipertenzivna), Marfanov sindrom i ostale bolesti vezivnog tkiva, vaskulitisi (5). Vodeći uzroci AR u razvijenim zemljama jesu bikuspidalni aortni zalistak i degenerativna bolest zaliska (38).

U kroničnoj aortnoj regurgitaciji, u koju ubrajamo degenerativnu AR, dolazi do volumnog opterećenja lijeve klijetke, ali ona se na to opterećenje tijekom vremena prilagođava kompenzatornom remodelacijom. Lijeva se klijetka dilatira te dolazi do ekscentrične hipertrofije. Kako bi se održala opskrba organizma potreban je veliki udarni volumen koji uzrokuje povišenje sistoličkog tlaka. Time dolazi do volumnog i tlačnog preopterećenja lijeve klijetke koji progresijom bolesti uzrokuju sve jaču dilataciju i hipertrofiju stijenke. LVEF i teledijastolički tlak određeno vrijeme ostaju normalni, ali dolazi do intersticijske fibroze koja ometanjem kompenzacijskih mehanizama (pričuva volumnog opterećenja i kontraktilnost miokarda) utječe na

dijastoličku i sistoličku funkciju lijeve klijetke. Rastu dijastolički tlakovi, pada LVEF te posljedično se javljaju simptomi (5,30).

U kroničnoj AR kompenzacijski mehanizmi dugo održavaju srčanu funkciju zadovoljavajućom pa se simptomi javljaju tek nakon 20-30 godina od početka bolesti. Izražene su pulsacije karotidnih arterija i srčanog vrška, bolesnik se može žaliti na palpitacije i to uobičajeno u ležećem položaju, a posebno su neugodne ventrikularne ekstrasistole. S napredovanjem bolesti javljaju se simptomi zbog popuštanja lijeve klijetke. To su dispneja u naporu, paroksizmalna noćna dispneja, plućni edem, opća slabost i pojačano znojenje. U nekih bolesnika mogu se javiti noćne angine s pojačanim znojenjem. U fizikalnom nalazu karakterističan je auskultacijski visokofrekventni dijastolički šum (*decrecendo*) nad aortnim ušćem i Erbomvom točkom. Također, prisutan je *Quinckeov znak* (kapilarne pulsacije koje se mogu prikazati pritiskom na nokat), arterijski puls s brzim usponom, visokom amplitudom i brzim padom (*pulsus altus et celer*, *Corriganov puls*), palpira se snažan i proširen iktus pomaknut ulijevo i dolje (31).

Ehokardiografija je prva dijagnostička metoda koja se primjenjuje u AR. Njome se utvrđuje postojanje i težina AR, etiologija i mehanizam te stanje lijeve klijetke. Ona je metoda izbora za dijagnostiku i praćenje AR te za utvrđivanje optimalnog trenutka za operativno liječenje. Kao nadopuna ehokardiografiji koriste se CCT i CMR (5).

Kirurško se liječenje teške AR preporučuje simptomatskim pacijentima neovisno o funkciji lijeve klijetke. Preporučuje se i asimptomatskim pacijentima s teškom AR s LVEDD >50 mm ili LVEDD >25 mm/m² BSA ili s LVEF u mirovanju ≤50%. Operacija je preporučena simptomatskim i asimptomatskim pacijentima s teškom AR koji će biti podvrgnuti CABG-u ili operaciji ascendentne aorte ili nekog drugog srčanog zaliska (29).

Kirurško liječenje treba razmotriti u asimptomatskih pacijenata s teškom AR i s LVEDD >20mm/m² BSA ili LVEF u mirovanju ≤55% ako su niskog operativnog rizika (29).

Preporuke za kirurško liječenje korijena aorte ili tubularne aneurizme ascendentne aorte uključuju zamjenu korijena aorte s poštedom zaliska u mlađih

pacijenata s dilatacijom korijena aorte pod uvjetom da se operacija izvodi u ustanovama s iskustvom u takvim zahvatima i pod uvjetom da se očekuju dugoročno povoljni rezultati operacije. Operacija ascendentne aorte preporučena je u pacijenata s Marfanovim sindromom kojima je bolešću zahvaćen korijen aorte s najvećim promjerom ascendentne aorte ≥ 50 mm (29).

Operativno liječenje se treba razmotriti u pacijenata koji imaju bolest korijena aorte s najvećim promjerom uzlazne aorte ≥ 55 mm u svih pacijenata, ili ≥ 45 mm u pacijenata s Marfanovim sindromom i dodatnim rizičnim faktorima ili pacijentima s TGFBR1 ili TGFBR2 mutacijama (uključujući Loey–Dietz sindrom), ili ≥ 50 mm kod pacijenata s bikuspidalnim aortnim zaliskom i dodatnim rizičnim čimbenicima ili koarktacijom (29).

Kad je operacija primarno indicirana zbog bolesti aortnog zaliska, zamjena korijena aorte ili operacija uzlazne aorte bi se trebala razmotriti kad je najveći promjer ≥ 45 mm (29).

3. Mitralni zalistak

3.1. Definicija

Mitralni se zalistak sastoji od dva listića. Odjeljuje lijevu pretklijetku od lijeve klijetke i regulira protok krvi između tih srčanih komora. Njegova građa nije poput građe drugih zalistaka, kompleksnija je i zato se naziva još i mitralnim aparatom (39).

3.2. Anatomija i histologija

Mitralni aparat građen je od 6 komponenata koje su ključne za njegovu funkciju. Te su strukture stražnji zid lijeve pretklijetke, vezivni prsten (*annulus*), dva asimetrična listića (prednji i stražnji kuspis), tetivne niti (*chordae tendinae*), papilarni mišići i slobodni zid lijeve klijetke. Mitralni anulus građen je od gustih kolagenih niti i s njega polaze dva poprilično različita listića. Stražnji je listić manji i bazom zahvaća dvije trećine prstena dok veći, prednji listić trokutastog oblika zahvaća ostatak anulusa, odnosno njegovu jednu trećinu. Dva listića spajaju se u području anterolateralne i

posteromedijalne komisure, a svaki listić se može podijeliti na još tri segmenta. Prednji (anteriorni) na A1 (lateralni), A2 (centralni) i A3 (medijalni), a stražnji (posteriorni) na P1 (lateralni), P2 (centralni) i P3 (medijalni) segment. Listići su slojevito, trilaminarno građeni. Sastoje se od fibroznog, odnosno ventrikularnog sloja gustih kolagenih vlakana koji daju zaliscima vlačnu čvrstoću. Drugi je spongiozni sloj građen od ekstracelularnog matriksa (GAG i proteoglikani) sa slabije organiziranim kolagenim vlaknima te sa elastinskim vlaknima. Taj sloj daje zalisku fleksibilnost i ublažava vibracije nastale zatvaranjem zaliska. Treći sloj, atrialis, građen je od gusto raspoređenih elastinskih i ponešto kolagenih vlakana te omogućuje fleksibilnost zaliska. Na površini zaliska nalazi se sloj endotelnih stanica i on je u dodiru s krvlju, a još se unutar zaliska nalaze valvularne intersticijske stanice (VIC). Listići su povezani s posteromedijalnim i anterolateralnim papilarnim mišićima preko fibroznih tetivnih niti. Tetivne niti oba papilarna mišića vezana su s oba listića zaliska i dijelimo ih na primarne (povezuju papilarne mišiće i rubove listića), sekundarne (povezuju ventrikularnu stranu listića s papilarnim mišićima) i tercijarne (povezuju zid lijeve klijetke s bazom stražnjeg listića) (39–43).

3.3. Mitralna insuficijencija

3.3.1. Definicija

Mitralna insuficijencija (MI) ili mitralna regurgitacija sistolički je retrogradni tok krvi iz lijeve klijetke u lijevu pretklijetku (44).

Epidemiološki podaci pokazuju da je u Europi ova bolest druga najčešća bolest srčanih zalistaka koja zahtijeva operaciju, a u SAD-u umjerena do teška mitralna insuficijencija jest najčešća valvularna bolest. Unatoč padu učestalosti reumatske vrućice, mitralna je insuficijencija sve veći javnozdravstveni problem (44).

Zadnjih je godina došlo do značajnog napretka u dijagnostici, stupnjevanju težine bolesti i operativnom liječenju što je pridonijelo poboljšanju preživljenja i kvaliteti života. Izazov u brizi bolesnika s mitralnom insuficijencijom predstavljaju stariji pacijenti i pacijenti s mitralnom regurgitacijom kao posljedicom ishemijske bolesti srca.

Potrebna su daljnja istraživanja kako bi se bolje upoznala priroda nastanka bolesti, a samim time i novi modaliteti dijagnostike i liječenja (16,44).

3.3.2. Epidemiologija

Mitralna je insuficijencija bolest srčanih zalistaka s najvećom prevalencijom (2). Očekuje se i porast prevalencije sljedećih desetljeća s obzirom na starenje populacije koje sa sobom dovodi i do porasta incidencije mitralne insuficijencije (16,45). Brojne studije jasno pokazuju porast broja ljudi oboljelih od mitralne insuficijencije kako raste dob ispitanika. U jednoj od studija u dobnoj skupini 45-54 godine postotak oboljelih je 0,1%, u skupini 55-64 godine je 1%, 65-74 godine oboljeli čine 6,4%, a u ljudi starih 75 godina i više 9,3% boluje od mitralne insuficijencije (2).

Prevalencija prolapsa mitralnog zaliska je 2–3% u općoj populaciji, a ujedno je prolaps mitralnog zaliska i najčešći uzrok mitralne insuficijencije koja zahtijeva kirurško liječenje (43,46). Studije pokazuju da je uzrok mitralne insuficijencije u 60–70% degenerativna bolest srčanih zalistaka, u 20% ishemijska bolest srca te u 2–5% endokarditis. Učestalost mitralne insuficijencije reumatske etiologije u razvijenim zemljama sve je manja (47).

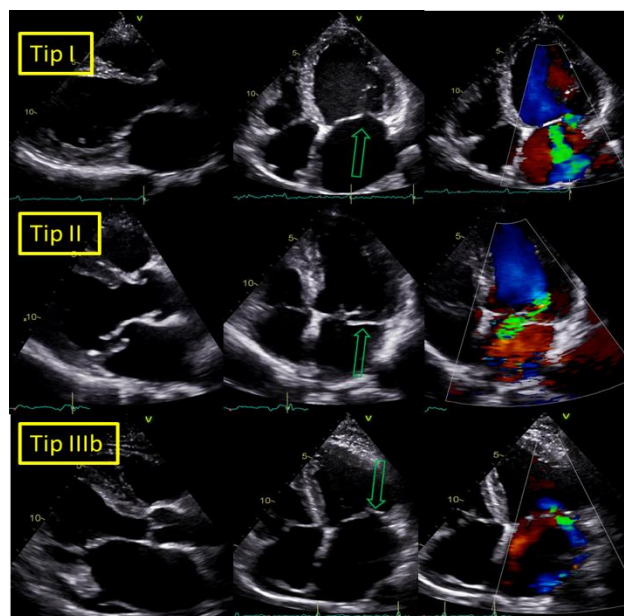
3.3.3. Etiologija i čimbenici rizika

Mitralnu insuficijenciju možemo podijeliti na primarnu i sekundarnu te ovisno o tome razlikuje se i etiologija. Uzroci nastanka primarne MI odnose se na poremećaje mitralnog aparata što uključuje abnormalnosti mitralnih listića, tetivnih niti, papilarnih mišića ili mitralnog prstena. S druge strane, uzrok sekundarne MI su promjene u geometriji i obliku lijevog atrija ili ventrikula koje uzrokuju poremećen rad mitralnog aparata, odnosno stanja koja dovode do promjena lijevog srca indirektno uzrokuju i MI (5,48).

Najčešći je uzrok primarne MI degenerativna bolest mitralnog zaliska. Miksomatozna degeneracija listića mitralnog zaliska proteže se od fibroelastične deficijencije pa sve do Barlowljeve bolest, a na kraju dovodi do prolapsa mitralnog zaliska. Uz navedeno, u sklopu degenerativne bolesti može doći i do kalcificirajuće degeneracije dijelova zaliska. Drugi su uzroci endokarditis, reumatska bolest zaliska,

toksični učinak lijekova, radijacija, trauma, sistemske bolesti (ponajprije vezivnog tkiva) te kongenitalne bolesti mitralnog zaliska (5,49,50).

Sekundarna MI zbog abnormalnosti lijeve klijetke nastaje u sklopu dilatativne kardiomiopatije, ishemijske ili neishemijske etiologije (49). Navedeno uzrokuje dilataciju i remodelaciju lijeve klijetke te posljedično pomak papilarnih mišića, disfunkciju tetivnih niti i poremećaj funkcije listića zaliska, odnosno nemogućnost normalne koaptacije. Abnormalnost lijeve pretklijetke koja dovodi do sekundarne MI nastaje zbog atrijske fibrilacije ili dijastoličke disfunkcije različitih etiologija koje dovode do dilatacije lijevog atrija i dilatacije ili disfunkcije mitralnog anulusa što povećava površinu koju bi zalistak trebao pokriti i onemogućuje zadovoljavajuću koaptaciju (5).



Slika 4. Ehokardiografski prikaz etiologije mitralne insuficijencije prema Carpentierovoj klasifikaciji. Preuzeto iz Medix 2021, Šeparović i suradnici.

3.3.4. Patofiziologija

Mitralna insuficijencija posljedica je abnormalne koaptacije listića mitralnog zaliska tijekom sistole, a može biti, kao što je već navedeno, primarna ili sekundarna, ovisno o uzroku nastanka bolesti (42).

Najčešći je uzrok MI prolaps mitralnog zaliska koji može biti sindromski i nesindromski (43). U degenerativnoj bolesti prolaps mitralnih listića nastaje zbog elongacije ili ruptur kordi koja vodi do različitih stupnjeva MI zbog malkoaptacije tijekom kontrakcije u sistoli (51).

Sindromski prolaps mitralnog zaliska javlja se u sklopu Marfanovog sindroma i ostalih sistemskih bolesti vezivnog tkiva (poput Ehlers-Danlos, Loeys-Dietz sindrom, osteogenesis imperfecta, pseudoxantoma elasticum) te je povezan s nekoliko genetskih poremećaja (43,52). Prolaps mitralnog zaliska javlja se i u hipertrofičnoj kardiomiopatiji, ali incidencija je niska u usporedbi s incidencijom adaptivnih promjena mitralnog zaliska kao posljedice turbulentnog izlaznog toka krvi u lijevoj klijetki te to govori u prilog istovremenog postojanja dvaju entiteta (43).

Nesindromski prolaps mitralnog zaliska najčešći je oblik prolapsa i sastoji se od spektra degenerativnih bolesti mitralnog zaliska: fibroelastične deficijencija (FED) s ili bez miksomatozne degeneracije, Barlowljeve bolesti te *Forme fruste* (51,53). Fibroelastična deficijencija karakterizirana je deficitom kolagena s tankim, transparentnim zaliskom i obično rupturom korde. U slučaju da ona traje dulje vrijeme, dolazi do sekundarne lokalizirane miksomatozne degeneracije što rezultira zadebljanjem i povećanjem prolapsiranog segmenta zaliska. *Forme fruste* označava degenerativnu bolest s viškom tkiva i s miksomatoznim promjenama u više od jednog segmenta zaliska, ali ne uključuje većinski dio zaliska što ju razlikuje od Barlowljeve bolesti. Barlowljevu bolest određuje zahvaćanje velikog dijela zaliska s difuznim miksomatoznim promjenama, višak tkiva zaliska te produljene, zadebljane i često rupturirane korde (51). Nesindromski prolaps povezan je s genetskom *up*-regulacijom TGF- β što vodi do prekomjernog stvaranja tkiva u miksomatoznim zaliscima. Također, u miksomatoznoj se degeneraciji zalistaka uočila promijenjena izmjena (eng. *turnover*) i disregulacija ekstracelularnog matriksa mitralnog zaliska što je povezano s rupturom kordi i degeneracijom zaliska (43).

3.3.4.1. Miksomatozna degeneracija

Miksomatozna degeneracije karakterizirana je proširenjem spongioznog sloja zaliska (posljedica nakupljanja proteoglikana), strukturnim promjenama kolagena u

sva tri sloja zaliska i strukturno abnormalnim kordama. Disregulacija komponentni ekstracelularnog matriksa ima ključnu ulogu u ovom procesu. U prolapsu mitralnog zaliska, valvularne intersticijske stanice poprimaju obilježja aktivnih miofibroblasta karakteriziranih ekspresijom vimentina i alfa-aktina glatkih mišića. Aktivirani miofibroblasti ujedno su odgovorni i za povećane koncentracije proteolitičkih enzima, poput matriks metaloproteinaza koje razgrađuju kolagen i elastin brže nego što ih VIC stvaraju. U tkivu zaliska pronađene su i CD45+ stanice za koje se smatra da predstavljaju fibrocite sposobne za diferencijaciju u miofibroblaste koji mogu i sintetizirati i razgrađivati elastinska i kolagenska vlakna (43). Miofibroblasti se diferenciraju i prema osteoblastima, ali u MI uočeno je da stvaraju hrskavicu, a ne kost (54). Korde, s druge strane, nemaju povećanu celularnost, ali sadrže veće količine GAG i to hondroitina i dermatan 6-sulfata i nešto više hijaluronana, u usporedbi s normalnim kordama. Također, miksomatozne korde u sastavu imaju više vode i manje kolagena što pridonosi reduciranoj vlačnoj snazi (43).

3.3.4.2. Fibroelastična deficijencija i Barlowljeva bolest

Barlowljeva bolest i FED dvije su forme nesindromskog prolapsa mitralnog zaliska i ujedno su dva glavna histološka fenotipa miksomatozne degeneracije koji su opisani u kirurškoj literaturi. Fibroelastična deficijencija povezana je sa starenjem i smatra se degenerativnom bolesti te se pojavljuje sporadično. S druge strane, Barlowljeva bolest i općenito prolaps zaliska s miksomatoznom degeneracijom grupira se obiteljski te je povezana s mlađom dobi (43,52,53,55).

Fibroelastična deficijencija najčešće ima akutnu ili subakutnu prezentaciju kao posljedicu rupture korde i prolapsa mitralnog zaliska. Obilježena je smanjenjem količine vezivnog tkiva, a prisutan je manjak kolagena, elastina i proteoglikana. Listići zaliska su tanki i glatki, gotovo prozirni, ne dolazi do nakupljanja viška tkiva, zahvaća samo jedan segment zaliska i ne dovodi do promjene mitralnog prstena ili dolazi do blage dilatacije prstena. Korde su tanke i blago produljene (43,53). Lokalizirano se nalaze miksomatozne degeneracije i zadebljanja listića i kordi zbog lokalnog nakupljanja elastinskih i kolagenskih vlakana u kordama, povećane ekspresije miofibroblasta i fibrocita u kordama. Tako nastaju profibrotične promjene, a to uzrokuje

krutost kordi i time se povećava šansa za rupturu i prolaps zaliska (56). Promjene najčešće zahvaćaju stražnji listić (43).

Barlowljeva bolest (difuzna miksomatozna degeneracija) karakterizirana je dugo postojećim šumom i mezo-sistolničkim klikom uobičajeno s prolapsom mitralnog zaliska i produljenim kordama. Listići zaliska su difuzno zadebljani sa suviškom tkiva zaliska, dolazi do prolapsa više segmenata zaliska i mitralni anulus je dilatiran (43,53). Mikroskopski se vidi difuzno povećana proliferacija stanica, fragmentacija elastinskih vlakana i aktivnost proteolitičkih enzima što sve zajedno rezultira difuzno zadebljanim i prolabiranim listićima zaliska (42,56).

3.3.4.3. Prilagodba srčane funkcije

Hemodinamička značajka koja obilježava MI jest izbacivanje krvi iz lijeve klijetke u aortu, ali i u lijevu pretklijetku. To vodi smanjenju tlačnog opterećenja i povećanju volumnog opterećenja lijeve klijetke. Zbog volumnog opterećenja dolazi do povećanja promjera lijeve klijetke, a uslijed povećanja volumnog opterećenja povećava se i tlačno opterećenje od sniženog do normalnog. Povećano volumno i normalno tlačno opterećenje uz normalnu kontraktilnu funkciju dovode do izbacivanja velikog udarnog volumena srca bez obzira na velik volumen krvi koji se vraća u lijevu pretklijetku. Relativno smanjenje debljine stijenke lijeve klijetke omogućuje veću rastegljivost nego što je normalno i to omogućuje prilagodbu na dijastoličko opterećenje volumenom. Sve navedeno objašnjava nam kako se u sklopu MI javlja sistolička srčana insuficijencija uz supernormalnu dijastoličku funkciju, a to je ujedno i jedino stanje u kojem se javlja takva kombinacija. U blagim MI sistolički povrat krvi u lijevu pretklijetku javlja se tek na kraju sistole kad je tlak u lijevoj klijetki dovoljno velik, a u teškim MI, s velikim propuštanjem zaliska, do povrata krvi dolazi gotovo odmah, stoga se čuje holosistolnički šum. Zbog povrata krvi u lijevu pretklijetku, dolazi do dilatacije pretklijetke koja ublažava porast tlaka u njoj samoj. U kroničnoj MI taj proces je postupan pa i simptomi nastaju postupno. S druge strane, u akutnoj MI (ruptura korde ili papilarnog mišića) nastaju dramatični simptomi jer se naglo poveća volumen u lijevoj pretklijetki koja se ne može u tako kratkom vremenu rastegnuti kako bi smanjila tlačno opterećenje. Fizička aktivnost utječe na periferni otpor, smanjuje ga, pa bolesnici s blagom i

umjerenom MI dobro podnose fizičke napore duže vrijeme. Napredovanje MI dovodi do dilatacije lijeve klijetke, smanjenja sistoličke funkcije i posljedično pada srčanog minutnog volumena, time se smanjuje bubrežni protok koji aktivira kompenzatorne mehanizme, posljedično dolazi do retencije soli i vode i sve zajedno rezultira kongestivnom srčanom insuficijencijom (5,30,45).

3.3.5. Klinička slika

Simptomi bolesti ovise o nekoliko čimbenika, a to su etiologija, stupanj insuficijencije, funkcija lijeve pretklijetke i klijetke te brzina nastanka bolesti (31). Simptomi nastaju zbog smanjenja udarnog volumena, povećanog tlačnog opterećenja lijeve klijetke i povećanog pulmonalnog kapilarnog tlaka (57). Možemo podijeliti mitralnu insuficijenciju na akutnu i kroničnu, a razlikuju se prema simptomima (5).

Akutna najčešće nastaje kao posljedica ruptуре korde, glave papilarnog mišića ili endokarditisa, a prezentira se naglim nastankom zaduhe i progredira do plućnog edema, odnosno prezentira se kliničkom slikom akutnog srčanog zatajenja ili čak kardiogenog šoka (5).

S druge strane, kronična je obilježena postupnim razvojem simptoma (31). U početku su pacijenti najčešće asimptomatski, a s povećanjem volumena povratne krvi javljaju se simptomi (57). Rani simptomi bolesti su opća slabost, zamor i klonulost, a nastaju kao posljedica smanjenog minutnog volumna. Kasnije nastaju dispneja, u početku pri naporu, a kasnije i u mirovanje, te drugi simptomi plućne kongestije, to jest javljaju se simptomi i znakovi zatajivanja srca. Tlačno opterećenje lijeve klijetke uzrokovano postupcima, lijekovima ili nekim stanjima povećava povrat krvi u lijevu pretklijetku te to dovodi do pogoršanja simptoma (31,57).

Pacijenti s prolapsom mitralnog zaliska prezentiraju se drukčije, najčešće su to palpitacije i netipična bol u prsima. Također, mogu se javiti i novonastala fibrilacija ili undulacija atrijsa (5).

3.3.5.1. Fizikalni nalaz

Fizikalni nalaz pacijenta s MI nije karakterističan. Arterijski je tlak obično normalan kao i arterijski puls (uspon mu je brz, a amplituda može biti smanjena),

pulzacije jugularnih vena uočljive su tek pri težem stupnju insuficijencije. U kasnijoj fazi bolesti, kada je MI već uznapredovala, može se palpirati apeksni udar (*ictus apicis cordis*) koji je proširen, pomaknut ulijevo i hiperaktivan. Također, u teškoj mitralnoj insuficijenciji nad ictusom se može palpirati sistoličko strujanje (31).

Auskultacijski čuje se sistolički regurgitacijski šum, holosistolički u kroničnoj MI, a u akutnoj decrescendo dinamike koji je i obično tiši nego u kroničnoj MI. Šum se obično širi u aksilu ili prema bazi srca (ovisno o orijentaciji povratnog mlaza krvi) te se pojačava pri povećanom tlačnom opterećenju lijeve klijetke koje možemo izazvati na primjer čučanjem, podizanjem nogu ili primjenom vazokonstriktora, a možemo ga i stišati smanjenjem tlačnog opterećenja, primjerice naglim ustajanjem. Zbog brzog punjenja lijeve klijetke u diastoli, često se i čuje protodijastolički galop S3. U pacijenata s prolapsom mitralnog zaliska sistolički šum ograničen je na kasnu sistolu i može mu prethoditi mezo-sistolički klik. Znakovi srčanog zatajivanja poput pretibijalnih edema, ortopneje, hropaca i krepitacija nad plućima prisutni su u dekompenziranih pacijenata s teškom MI (5,31,57).

3.3.6. Dijagnostički postupak

3.3.6.1. Ehokardiografija

Ehokardiografija metoda je izbora za dijagnostiku mitralne insuficijencije. Potvrđivanje postojanja, procjena i praćenje bolesti provode se transtorakalnom ehokardiografijom (TTE). Utvrđivanje etiologije i morfoloških promjena koje uzrokuju MI ključni su za izbor terapije. U svrhu definiranja mehanizma nastanka MI procjenjujemo morfologiju mitralnog zaliska, izvodimo procjenu lijeve klijetke (dimenzije, oblik, funkcija) i procjenu lijeve pretklijetke (51,58).

Potrebno je razlikovati pacijente s degenerativnom MI od pacijenata s MI reumatske ili neke druge etiologije kako bi se moglo planirati optimalno liječenje. U većini slučajeva, etiologija i lokaliziranje lezija (na listićima ili segmentima) zaliska mogu se kvalitetno utvrditi korištenjem TTE-a. Za kvantifikaciju težine MI koristi se integrativni pristup koji uključuje kvantitativne, semikvantitativne i kvalitativne metode, a najčešće se upotrebljavaju spektralni Doppler i *color-flow* Doppler. Transezofagealna ehokardiografija (TOE) omogućuje precizniju procjenu patologije zaliska i preporuča

se njeno izvođenje u slučaju nezadovoljavajućih rezultata TTE-a. Intraoperativni TOE danas se rutinski koristi pri kirurškom liječenju mitralnog zaliska jer nam omogućuje procjenu rezultata izvedenog zahvata za vrijeme operacije. 3D ehokardiografija daje detaljnije informacije o lokalizaciji lezija (5,29,51).

3.3.6.2. Ostalo

Magnetna rezonancija srca posebno je važna kada su ograničene mogućnosti dobivanja relevantnih podataka koristeći samo ehokardiografiju (58,59). Odlična je metoda za procjenu veličine srčane komore i funkcije srca. Također, pruža nam vrlo korisne informacije o anatomiji i morfologiji lezija zaliska i prirodi disfunkcije mitralnog zaliska (5).

Kompjutorizirana tomografija srca izvrsna je metoda za prikaz kalcifikacija anulusa, listića i subvalvularnog aparata (60). Uz navedeno, vrlo dobro može procijeniti težinu MI po anatomskoj površini, povratnom volumenu krvi i efektivnoj površini regurgitirajućeg otvora (EROA) (61).

3.3.7. Liječenje

Mitralna insuficijencija druga je najčešća bolest srčanih zalistaka u Europi, a liječenje ovisi o mehanizmu nastanka, to jest o činjenici je li MI primarna ili sekundarna (29).

Hitno kirurško zbrinjavanje indicirano je u pacijenata s akutnom teškom primarnom mitralnom insuficijencijom (PMI). U slučaju ruptуре papilarnog mišića koja postaje uzrok MI, potrebna je zamjena zaliska (29).

Operacija se preporučuje pacijentima s teškom simptomatskom PMI i prihvatljivim operativnim rizikom prema procjeni „srčanog tima“. Prisutnost LVEF $\leq 60\%$, LVESD ≥ 40 mm, volumen LA ≥ 60 mL/m² ili promjer ≥ 55 mm, SPAP > 50 mmHg i fibrilacija atriya (FA) povezani su s lošijim ishodom te se oni smatraju faktorima koji upućuju na potrebu izvođenja intervencije bez obzira na postojanje simptoma. Ako navedeni kriteriji nisu prisutni, *watchful waiting* strategija je izbora u asimptomatskih pacijenata s teškom PMI i takvi pacijenti trebali bi se pratiti u klinici za bolesti srčanih zalistaka (29).

U slučaju razmatranja operativnog zahvata, popravak, odnosno rekonstrukcija mitralnog zaliska metoda je prvog izbora. Kada popravak zaliska nije izvediv, radi se zamjena mitralnog zaliska s očuvanjem subvalvularnog aparata. Transkateterska implantacija mitralnog zaliska sigurna je alternativa u pacijenata s teškom PMI koji imaju kontraindikacije za operaciju ili su velikog operativnog rizika (29).

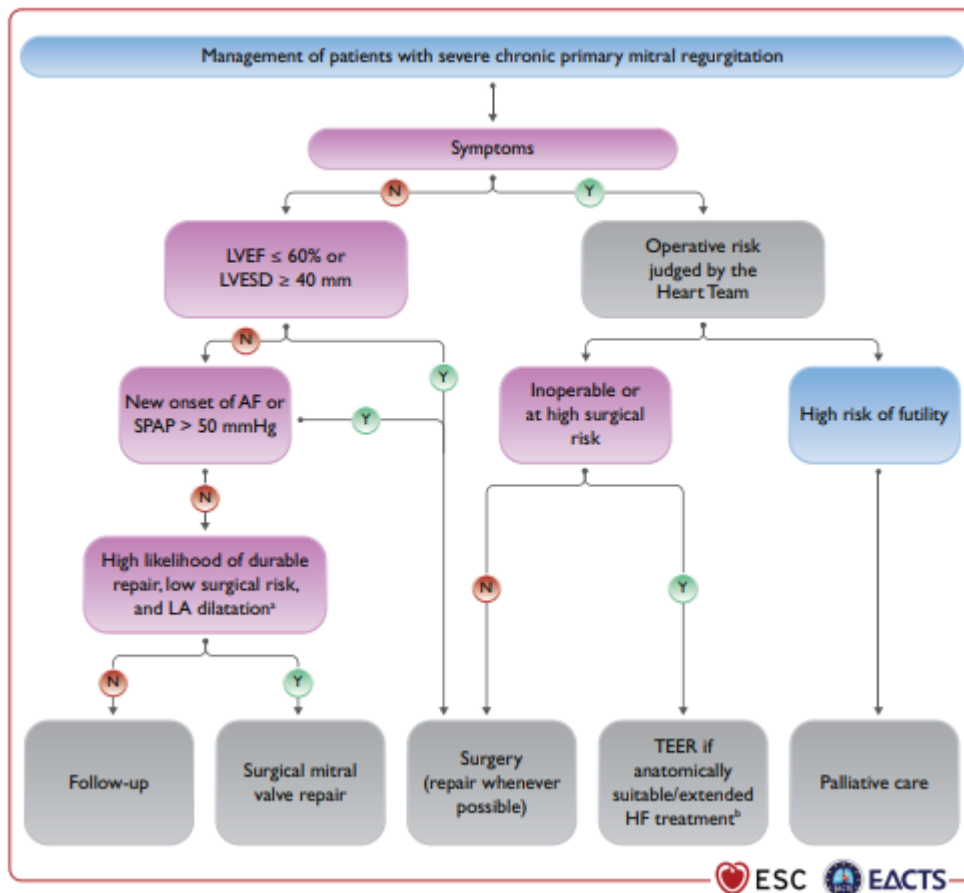
Popravak mitralnog zaliska preporučuje se kada se očekuju dobri dugoročni rezultati. Operativni zahvat preporučen je operabilnim simptomatskim pacijentima koji nemaju veliki operativni rizik. Također, operacija se preporučuje i asimptomatskim pacijentima s disfunkcijom lijeve klijetke (LVESD ≥ 40 mm i/ili LVEF $\leq 60\%$) (29).

Operativni zahvat trebao bi se razmotriti i u asimptomatskih pacijenata s očuvanom funkcijom lijeve klijetke (LVESD < 40 mm i LVEF $> 60\%$) i FA sekundarnoj MI ili pulmonalnoj hipertenziji (SPAP u mirovanju > 50 mmHg) (29).

Kirurški popravak mitralnog zaliska trebao bi se razmotriti u niskorizičnih asimptomatskih pacijenata s LVEF $> 60\%$, LVESD < 40 mm i značajnom LA dilatacijom (volumni indeks ≥ 60 mL/m² ili promjer ≥ 55 mm) kada se očekuje povoljan dugoročan rezultat te bi se trebao izvesti u centru za srčane zaliske (eng. *Heart Valve Center*) (29).

TEER mogao bi se razmotriti u simptomatskih pacijenata koji zadovoljavaju ehokardiografske kriterije za zahvat, u pacijenata procijenjenih neoperabilnim ili visokorizičnim za operativni zahvat te u pacijenata u kojih se zahvat ne smatra uzaludnim (29).

Farmakološka terapija nije preporučena u pacijenata s kroničnom MI bez disfunkcije lijeve klijetke, a u slučaju postojanja sistoličke disfunkcije LV i javljanja simptoma srčanog zatajivanja, koristi se standardna terapija za srčano zatajivanje, pogotovo ako pacijenti nisu operabilni (5).



Slika 5. Algoritam liječenja teške kronične primarne mitralne insuficijencije. Preuzeto iz Vahanian A, Beyersdorf F, Praz F, Milojevic M, Baldus S, Bauersachs J, et al. 2021 ESC/EACTS Guidelines for the management of valvular heart disease: Developed by the Task Force for the management of valvular heart disease of the European Society of Cardiology (ESC) and the European Association for Cardio-Thoracic Surgery (EACTS). Eur Heart J [Internet]. 2021 Aug 28;ehab395. Available from: <https://doi.org/10.1093/eurheartj/ehab395> (29).

3.4. Mitralna stenoza

Mitralna stenoza (MS) bolest je mitralnog zaliska koju obilježava suženje ušća i redukcija površine mitralnog zaliska (62).

Prevalencija mitralne stenoze detektirane ehokardiografijom u pacijenata podvrgnutih perkutanoj balonskoj valvuloplastici (PBV) u razvijenim zemljama iznosi 0,02 - 0,2%, a *Euro Heart Survey* pokazuje da je 12,5% MS u razvijenim zemljama degenerativne etiologije (63). Studije pokazuju rast broja oboljelih od MS s porastom dobi. Jedna od studija podijelila je ispitanike u dobne skupine i izračunala postotak oboljelih. U dobnoj skupini 18-44 godine oboljelo od MS je 0,01%, 45-54 godine 0,02%, 55-64 godine 0,03%, 65-74 godine 0,1%, ≥ 75 godina 0,2% (2). S druge strane, u zemljama u razvoju učestalost mitralne stenoze je veća i javlja se u mlađim dobnim skupinama kao posljedica veće prevalencije reumatske groznice koja se neadekvatno liječi (63).

Mitralnu stenozu prema etiologiji možemo podijeliti u dvije velike skupine: reumatska MS i nereumatska MS. Reumatska MS češća je u zemljama u razvoju i predominantni je uzrok MS u svijetu, ali zbog ubrzanog razvoja zemalja, njena je prevalencija u padu. Nereumatska MS uključuje degenerativnu MS koja može nastati kao posljedica kalcifikacije mitralnog prstena (MAC), kongenitalnu MS, te MS kao posljedicu drugih uzroka poput mukopolisaharidoze, SLE, RA, radioterapije, miksoma lijevog atrija, mobilnog tromba, karcinoida. Prevalencija degenerativne MS raste u starijih pacijenata te globalno raste njena prevalencija zbog starenja populacije. Češća je u žena s višestrukim kardiovaskularnim rizicima poput šećerne bolesti, sistemske hipertenzije i kroničnog bubrežnog zatajivanja (5,62,63).

Glavne morfološke karakteristike mitralnog zaliska u MS su zadebljanje, rigidnost i nodularnost te srastanje komisura zaliska što vodi suženju ušća zaliska te ušće tijekom dijastole poprima oblik usta ribe (*smiley face*). Listići zaliska mogu biti kalcificirani, može doći i do fuzije, zadebljanja te skraćivanja korda. Zbog skraćivanja korda, slijepe se listići zaliska i usmjere se prema dolje pa nastaje suženo ušće u obliku lijevka, s vrhom u šupljini lijeve klijetke. U degenerativnoj MS komisure zaliska najčešće nisu pogođene samim degenerativnim procesom (5,30,63).

Normalni mitralni zalistak ima površinu ušća (areju) od 4 do 6 cm². Hemodinamska abnormalnost javlja se pri smanjenju površine na oko 2 cm² – tada se krv iz lijeve pretkljetke u lijevu klijetku istiskuje uz povećani gradijent tlaka te se simptomi pojavljuju u naporu. S daljnjim smanjenjem površine ušća, gradijent tlaka raste i simptomi bolesti su izraženiji. MS se smatra značajnom kad je površina ušća <1,5 cm² (simptomi se očituju i u mirovanju) i teškom kad je površina <1 cm². Za život potrebna je minimalna površina ušća od 0,3 do 0,4 cm². Povećanje dijastoličkog gradijenta tlaka između lijeve pretkljetke i lijeve klijetke uzrokuje povećanje tlaka u lijevom atriju koji se dilatira i hipertrofira. Povišenje tlaka u LA prenosi se na plućne vene i kapilare te nastaje plućna hipertenzija. Kada plućni kapilarni tlak nadvlada onkotički tlak plazme, razvija se kardiogeni edem pluća. Plućna hipertenzija retrogradno (povišenje tlaka u venama i kapilarama pasivno se prenosi i na arterijski plućni sustav) utječe i na desno srce. Dolazi do hipertrofije, dilatacije i popuštanja desne klijetke, sekundarne trikuspidalne regurgitacije, dilatacije desne pretkljetke te sistemske venske hipertenzije s kongestijom jetre i perifernim edemima. Još jedna važna komponentna poremećene hemodinamike u MS jest i smanjenje minutnog volumena kao posljedica suženog ušća zaliska i posljedičnog smanjenog protoka krvi. Nastanak atrijske fibrilacije ključna u tijeku bolesti, ali ne ovisi o težini MS. Nastaje kao posljedica dilatacije i ožiljkavanja LA koji onda postaje mjesto nenormalne električne aktivnosti. Zbog skraćivanja trajanja dijastole ima znatan utjecaj na hemodinamiku. Gubitak atrijske sistole utječe na punjenje lijeve klijetke krvlju koja je sad ovisna isključivo o trajanju dijastole. Također, može dovesti do nastanka akutnog plućnog edema i nosi velik rizik od tromboze (s mogućnošću cerebrovaskularnog inzulta ili sistemske embolije). Funkcija lijeve klijetke najčešće ostaje normalna (5,30,31).

Najčešće se klinički manifestira zaduhom, palpitacijama, hemoptizama, sustavnim embolijama i simptomima plućne hipertenzije i popuštanja desnog srca. Najčešći simptom je zaduha. Nastaje zbog plućne kongestije i razvija se postupno (javlja se prvo pri naporu, a s progresijom i u mirovanju). U teškoj kongestiji pluća nastaje plućni edem te se javlja paroksizmalna noćna dispneja. Dispneja se u uznapredovaloj bolesti (razvijena plućna hipertenzija i popuštanje desnog srca) može smanjiti, tada bolesnici obično zaključče da je došlo do poboljšanja te mogu zanemariti

kontrole ili liječenje. Hemoptize su drugi najčešći simptom, nastaju zbog rupture plućnih kapilara kao posljedica visokog plućnog tlaka, zbog plućnih embolija ili rekurentnih bronhitisa. U sklopu fibrilacije atriya javljaju se i palpitacije, a fibrilacija atriya uzrokuje stvaranje tromboza i posljedično nastaju sustavne embolije (najčešće moždane). Znaci uznapredovale MS su i umor (klonulost) te hladni udovi, a nastaju zbog povećanog otpora plućnih žila te malog minutnog volumena. Popuštanje desnog srca očituje se pritiskom u trbuhu, ascitesom i perifernim edemima (31).

Karakterističan fizikalni nalaz u srednje teškim i teškim oblicima MS sastoji se od crvenila obraza (*facies mitralis*) koja nastaje zbog plućne hipertenzije i posljedične dilatacije vena obraza te od cijanoze prstiju zbog malog minutnog volumena i pojačanog iskorištavanja kisika iz krvi na periferiji. Zbog plućne hipertenzije mogu se vidjeti i nabrekle vratne vene. Tipičan auskultacijski nalaz, koji je najbolje čujan kad je bolesnik u lijevom bočnom položaju nakon blagog napora, jest naglašen prvi ton nad iktusom, pljesak otvaranja listića mitralnog zaliska nakon drugog tona te niskofrekventni dijastolički šum (dijastoličko bubnjanje najbolje se čuje zvonom stetoskopa nad srčanim vrškom). Razvoj plućne hipertenzije očituje se naglašenom plućnom komponentom drugog tona (31).

Ehokardiografija metoda je izbora za dijagnostiku MS. Služi za potvrdu dijagnoze, procjenu težine MS i morfologije zaliska, utvrđivanje postojanja mitralne regurgitacije, identifikaciju postojećih srčanih prilagodbi (dilatacija ili hipertrofija srčanih komora, plućni sistolički tlak), isključenje stanja koja oponašaju MS te daje informacije potrebne za planiranje daljnjeg zbrinjavanja (mogućnost izvođenja perkutane mitralne komisurotomije) i omogućuje praćenje bolesti. Najčešće se koriste 2D planimetrija i 3D ehokardiografija za utvrđivanje površine ušća mitralnog zaliska te gradijenta tlaka između lijeve pretklijetke i lijeve klijetke. Transezofagealna ehokardiografija daje bolju sliku anatomskih promjena zaliska (5,63). *Stress testing* indiciran je u asimptomatskih pacijenata ili u pacijenata sa simptomima koji su neprikladni stupnju težine MS (29).

U pacijenata s degenerativnom MS i kalcifikacijom mitralnog prstena ehokardiografska evaluacija stupnja težine bolesti otežana je zbog nedostatka opće prihvaćenih kriterija. Također, planimetrija je manje pouzdana zbog difuznih

kalCIFikacija i nepravilnog oblika ušća. U procjeni težine stupnja u obzir treba uzeti abnormalnost lijeve pretkljetke te funkciju lijeve kljetke prije nego se indicira intervencija. Ako se planira zahvat na zalisku, nakon ehokardiografije nužno je napraviti kompjutoriziranu tomografiju srca (CCT) kako bi se utvrdio stupanj i mjesto kalCIFikacije te da bi se procijenila mogućnost izvođenja zahvata (29).

Vrsta zahvata (PMC ili operacija) i pravi trenutak za obaviti intervenciju odlučuju se na temelju kliničkih karakteristika, anatomije zaliska i subvalvularnog aparata te stručnosti tima liječnika (29).

Perkutana mitralna komisurotomija (PMC) preporuča se u simptomatskih pacijenata bez nepovoljnih čimbenika za PMC (starija dob, prethodno izvedena komisurotomija, NYHA IV, permanentna FA, teška plućna hipertenzija, Wilkins score >8, Cormier score 3, jako mala površina ušća mitralnog zaliska i teška trikuspidalna regurgitacija). Također, preporuča se u svih simptomatskih pacijenata s kontraindikacijom za operativni zahvat ili visokorizičnim za operaciju (29).

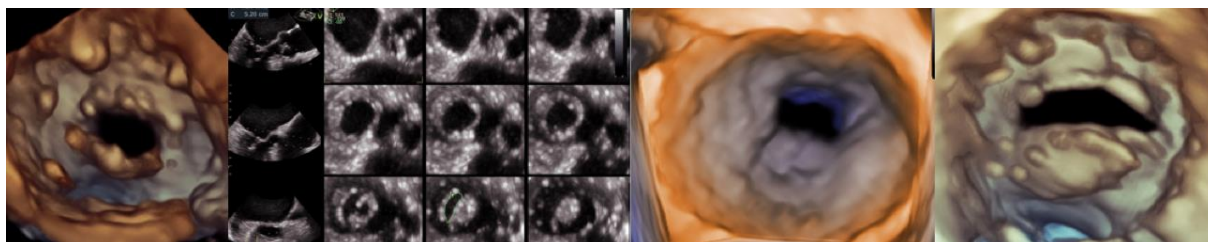
Operacija mitralnog zaliska preporuča se simptomatskim pacijentima koji nisu prikladni za PMC (29).

PMC bi se trebao uzeti u obzir kao inicijalni zahvat u simptomatskih pacijenata sa suboptimalnom anatomijom, ali bez nepovoljnih čimbenika za PMC. Trebao bi se uzeti u obzir i u asimptomatskih pacijenata s nepovoljnim kliničkim i anatomskim čimbenicima za PMC i velikim tromboembolijskim rizikom i/ili velikim rizikom za hemodinamičku dekompenzaciju (29).

Diuretici, beta blokatori, digoksin, nedihidropiridinski blokatori kalcijevih kanala i ivabradin mogu pomoći u smanjenju simptoma. Antikoagulantna terapija antagonistima vitamina K s ciljanim INR-om između 2 i 3 indicirana je u pacijenata s FA te bi se trebala uzeti u obzir kod pacijenata s dilatiranim LA (promjer veći od 50 mm). NOACi su kontraindicirani u pacijenata s umjerenom do teškom MS i pratećom FA (29).

U degenerativnoj MS s MAC-om transkateterske i kirurške intervencije su visokorizične. U starijih pacijenata s degenerativnom MS i MAC-om operacija je

tehnički zahtjevna i visokorizična, a s obzirom da degenerativni proces i MAC ne zahvaća komisure, PMC nije izbor za liječenje. U simptomatskih pacijenata s teškom MS koji nisu operabilni, a imaju prikladnu anatomiju, može se izvesti transkateterska implantacija mitralnog zaliska, pod uvjetom da ju izvode stručnjaci nakon pomnog planiranja jer je tehnički zahtjevan zahvat zbog prirode same bolesti te moguće komplikacije smanjuju uspješnost izvedene intervencije (29).



Slika 6. Ehokardiografski prikaz mitralne stenozе. Preuzeto iz ESC HF 2022. Jaksic Jurinjak S et al. Impact of atrial fibrillation on hemodynamics in concomitant stenotic aorticomitral disease in valvular heart failure.

3.4.1. Kalcifikacija mitralnog prstena

Kalcifikacija mitralnog prstena (MAC) kronični je i degenerativni proces koji zahvaća fibrozni dio baze mitralnog zaliska. Prvotno se smatralo da je MAC posljedica pasivnog, neupalnog, degenerativnog procesa ovisnog o dobi, ali današnje spoznaje ukazuju na ulogu drugih mehanizama nastanka MAC-a. Nastanku MAC-a pridonose i ateroskleroza, stanja koja uzrokuju povećano hemodinamičko opterećenje mitralnog zaliska (hipertenzija, aortna stenozа, hipertrofična kardiomiopatija, prolaps mitralnog zaliska i kirurški zamijenjen mitralni zalistak), abnormalni metabolizam kalcija i fosfora, osteoporoza te kongenitalni metabolički poremećaji (Marfanov sindrom, Hurlerov sindrom). Također, rezultati istraživanja pokazuju da je ženski spol povezan s povećanim rizikom od nastanka MAC-a, pogađa 9% žena i 3% muškaraca starijih od 60 godina (7,62,64).

Prevalencija je MAC-a između 8 i 15%, značajno raste s dobi i učestalija je u pacijenata s pridruženim višestrukim kardiovaskularnim faktorima rizika (hipertenzija, šećerna bolest, koronarna bolest) ili s kroničnom bubrežnom bolesti (7,65). U

pacijenata s kroničnom bubrežnom bolešću javlja se ranije i prevalencija MAC-a raste s padom bubrežne funkcije (62).

Kalcifikacija pretežno zahvaća stražnji dio mitralnog prstena i karakterizirana je odlaganjem kalcija između stražnjeg zida lijeve klijetke i stražnjeg listića mitralnog zaliska. Prednji dio mitralnog prstena rjeđe je zahvaćen, a njegova zahvaćenost ukazuje na uznapredovalost bolesti (62).

Kalcifikacija mitralnog zaliska najčešće je slučajan nalaz u pacijenata obrađivanih zbog srčanih ili plućnih bolesti. Klinički je asimptomatska bolest, a prevalencija u starijih pacijenata s kardiovaskularnim bolestima iznosi 42%. Generalno, MAC ima mali ili uopće nema učinka na funkciju mitralnog zaliska jer ne zahvaća komisure zaliska. Unatoč navedenom, može povremeno, kada je kalcifikacija značajna, uzrokovati mitralnu insuficijenciju ili mitralnu stenozu (7).

Unatoč značajnoj učestalosti, kalcifikacija mitralnog prstena klinički je podcijenjena. Povezana je s povećanim rizikom za nastanak kardiovaskularnih bolesti, bolesti mitralnog zaliska, aritmija te većim mortalitetom. Također, loše utječe na ishode kardiokirurških operacija i drugih zahvata (7).

4. Trikuspidalni zalistak

Bolesti trikuspidnog zaliska (pogotovo trikuspidalna regurgitacija) postaju sve veći predmet istraživanja jer su velike studije pokazale da negativno utječu na ishode raznih srčanih bolesti i stanja (66–70).

Trikuspidalni zalistak anatomski i funkcionalno razlikuje se od mitralnog zaliska, svog ekvivalenta u lijevom srcu, vjerojatno zbog razlike u tlakovima koji su u šupljinama desnog srca niži. On je najniže, odnosno najapikalnije smješten zalistak u srcu i ima najveću površinu ušća. Sastoji se od triju listića (septalni, antero-superiorni i inferiorni), papilarnih mišića (anteriorni, medijalni i inferiorni) i tetivnih niti (kordi) te trikuspidalnog prstena. Među pojedincima zamijećena je velika varijabilnost u anatomiji normalnih zalistaka (71,72).

Najčešća bolest trikuspidalnog zaliska jest trikuspidalna regurgitacija (TR) (70). Umjereni ili teška TR zahvaća 0,55% opće populacije i njena prevalencija raste s dobi, prisutna je u 4% pacijenata u dobi od 75 godina ili više (29). Također je primijećeno da češće zahvaća žene. U skupini ispitanika starosti 70-83 godine, incidencija u žena je 5,6%, a u muškaraca 1,5% (73).

Primarna TR nije uobičajena u razvijenim zemljama (odgovorna je za 8-10% svih teških TR), a može se naći u kongenitalnim srčanim bolestima (poput Ebsteinove anomalije, displazije ili hipoplazije trikuspidalnog zaliska, dvostrukog ušća trikuspidalnog zaliska i drugim), ili može biti stečena. U stečene se ubrajaju traumatska (trauma stijenke prsnog koša), ijtrogena (nakon endomiokardijalne biopsije ili uzrokovano elektrodama elektrostimulatora srca, radioterapija, lijekovi), uzrokovana karcinoidnim sindromom, uzrok može biti i endomiokardijalna fibroza, miksomatozna degeneracija, endokarditis, reumatska bolest ili toksini (29,74).

Sekundarna ili funkcionalna TR (90% svih TR) posljedica je deformacije aparata trikuspidalnog zaliska. Nastaje zbog bolesti lijevog srca (disfunkcija lijeve klijetke ili bolest zaliska), disfunkcije desne klijetke (opterećenje volumenom, ishemija ili kardiomiopatija), plućne hipertenzije (kronična plućna bolest, plućna tromboembolija, lijevo-desni šant) ili abnormalnosti desnog atrija (fibrilacija atrija) (70,74).

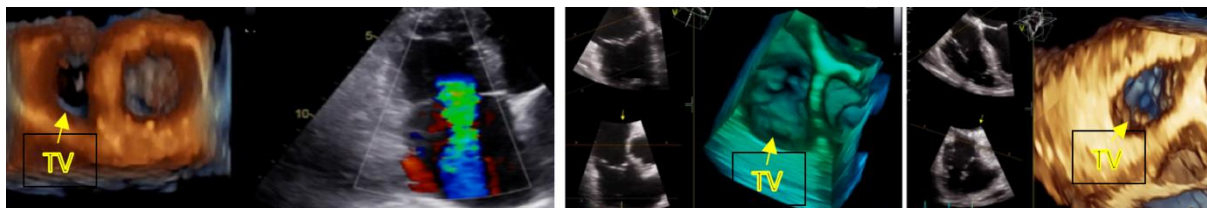
Funkcionalna TR (FTR) može nastati na nekoliko načina. Jedna od mogućnosti je prvotno postojanje koronarne bolesti, disfunkcije lijeve klijetke ili bolesti mitralnog zaliska. Ta stanja dovode do razvoja mitralne regurgitacije ili mitralne stenozе. S progresijom obiju bolesti mitralnog zaliska, doći će do povišenja tlaka u lijevoj pretklijetki što će se prenijeti i na plućni krvotok te će posljedično doći do plućne hipertenzije. Plućna hipertenzija retrogradno preko plućne arterije uzrokuje porast tlaka u desnoj klijetki te dolazi do dilatacije i disfunkcije desne klijetke te na kraju do disfunkcije trikuspidalnog zaliska. Porast tlaka u lijevom atriju i njegova dilatacija vode nastanku atrijske fibrilacije koja će uzrokovati dilataciju i trikuspidalnog prstena, a to vodi do FTR. Plućnu hipertenziju, osim bolesti lijevog srca, može uzrokovati i plućna bolest ili ona može biti idiopatska, ali će na isti ili sličan način dovesti do stvaranja FTR (74).

Prva dijagnostička metoda za evaluaciju bolesti trikuspidalnog zaliska jest ehokardiografija. U primarnoj TR ehokardiografijom mogu se prikazati specifične morfološke abnormalnosti zaliska. U FTR ehokardiografijom procjenjuju se kvantitativni parametri. Oni su morfologija trikuspidalnog zaliska, dilatacija trikuspidalnog prstena, dimenzije lijeve i desne pretkljetke, funkcija desne kljetke, veličina donje šuplje vene, a koriste nam u prognozi ishoda bolesti. Za analizu kvalitativnih parametara koristi se Doppler pomoću kojega možemo indirektno procijeniti visinu tlaka u plućnoj arteriji. U dijagnostici još se koriste i magnetna rezonancija srca (CMR) te MSCT (5,29).

Velike retrospektivne studije pokazale su da umjerena i teška TR povećavaju mortalitet bez obzira na visinu tlaka u plućnoj arteriji, izbačajnu frakciju lijeve kljetke, dimenzije i funkciju desne kljetke te dimenzije donje šuplje vene. Također, klinički značajna TR povezana je s lošijim preživljenjem u pacijenata s reduciranom LVEF, očuvanom sistoličkom funkcijom i plućnom hipertenzijom ili aortnom stenozom s niskim protokom i niskim gradijentom i u pacijenata koji su podvrgnuti operaciji mitralnog ili aortnog zaliska ili transkateterskim intervencijama lijevog srca (70).

S obzirom na lošu prognozu u pacijenata s TR, treba pomno ocijeniti kada je pravi trenutak u kojem će se poduzeti intervencija. Operacija (popravak ili zamjena zaliska) preporučuje se simptomatskim pacijentima s teškom primarnom TR ili u određenih asimptomatskih pacijenata ili pacijenata s blagim simptomima, ali koji su prikladni za operaciju. Intervencija bi se trebala razmotriti i u pacijenata s dilatacijom desne kljetke ili pogoršanjem funkcije desne kljetke (granične vrijednosti za kriterije još nisu definirane). U pacijenata sa sekundarnom TR koji idu na operaciju lijevog srca, istodobno bi se trebao obaviti i zahvat na trikuspidalnom zalisku. Operacija se preporučuje pacijentima s teškom sekundarnom TR koji idu na operaciju lijevog srca. Trebao bi se razmotriti operativni zahvat u pacijenata s blagom ili umjerenom TR i dilatiranim prstenom (≥ 40 mm ili > 21 mm/m² mjereno 2D ehokardiografijom) koji idu na operaciju lijevog srca. Također bi se trebao razmotriti u pacijenata s teškom TR (s ili bez anamneze izvedene operacije lijevog srca) koji su simptomatski ili imaju dilataciju lijeve kljetke, bez teške disfunkcije desne ili lijeve kljetke i bez teške plućne hipertenzije. U simptomatskih pacijenata s teškom sekundarnom TR trebala bi se

razmotriti transkaterska intervencija u centrima za srčane zaliske. Transkateterske intervencije na trikuspidalnom zalisku (TTVI) u procesu su razvoja i intenzivno se istražuju nove metode liječenja. Farmakološko liječenje provodi se u pacijenata s teškom sekundarnom TR i teškom disfunkcijom lijeve ili desne klijetke ili teškom plućnom hipertenzijom. Od lijekova koriste se diuretici, antagonisti aldosterona i eventualno lijekovi za kontrolu srčanog ritma u pacijenata s kroničnom FA (29,70).



Slika 7. Ehokardiografski prikaz trikuspidalnog zalistka u 2D i 3D prikazu. Zahvale dr. sc. Sandri Jakšić Jurinjak na pristupu slikama iz osobne arhive.

5. Pulmonalni zalistak

Pulmonalni zalistak najmanje je proučavan srčani zalistak. Jedan od problema jest njegov retrosternalni položaj koji onemogućava dobar prikaz standardnom transtorakalnom ehokardiografijom koja je obično metoda izbora za dijagnostiku bolesti srčanih zalistaka (75). S razvojem tehnologije i novih mogućnosti dijagnostike (3D ehokardiografija, CMR) te razvojem modernijih modaliteta liječenja raste i zanimanje za pulmonalni zalistak (5).

Pulmonalni zalistak odvaja desnu klijetku od plućne arterije. Sastoji se od tri semilunarna listića (prednji, lijevi i desni) koji su građeni od tankog endokarda, spajaju se u području komisura i okruženi su vezivnim prstenom. Za razliku od atrioventrikularnih zalistaka, nema papilarnih mišića i tetivnih niti u sklopu građe – njegovo otvaranje i zatvaranje regulirano je isključivo gradijentom tlaka (76). Za razliku od svog ekvivalenta, aortnog zaliska, pulmonalni zalistak je tanji, ali histološki nema velike razlike među njima (77). Zbog te činjenice pulmonalni zalistak može se koristiti kao zamjena za aortni zalistak u operaciji prema Rossu (Rossov postupak) (78).

Bolesti pulmonalnog zaliska mogu biti kongenitalne ili stečene. Većina bolesti je kongenitalna, a možemo ih podijeliti na stenozu i regurgitaciju pulmonalnog zaliska. U pacijenata s pulmonalnom regurgitacijom, ona je gotovo uvijek povezana s nekim drugim srčanim defektom (na primjer tetralogijom Fallot), dok je pulmonalna stenozna najčešće izolirana bolest. Stečena bolest pulmonalnog zaliska većinom se odnosi na pulmonalnu regurgitaciju, a može nastati kao posljedica oštećenja samog zaliska (u infektivnom endokarditisu, karcinoidnom sindromu, reumatskoj vrućici) ili zbog dilatacije prstena pulmonalnog zaliska (primjerice u plućnoj hipertenziji). Regurgitacija plućnog zaliska učestala je komplikacija liječenja plućne stenozne ili tetralogije Fallot (5).

Najčešće korištena dijagnostička metoda jest ehokardiografija. Ona omogućuje procjenu morfologije, pokretljivosti zaliska i utjecaj bolesti pulmonalnog zaliska na strukturu i funkciju desne klijetke. Koriste se 2D i 3D-TEE, a ako je loš akustički prozor kod transtorakalnog, može se pokušati bolje vizualizirati s transezofagealnom ehokardiografijom. Od drugih metoda dijagnostike koriste se još CCT i CMR (5).

Liječenje bolesti pulmonalnog zaliska odnosi se isključivo na zahvate na pulmonalnom zalisku jer nema učinkovite farmakološke terapije. Intervencija se preporuča svim pacijentima s teškom stenozom pulmonalnog zaliska (vršni gradijent veći od 64 mmHg) bez obzira na postojanje simptoma bolesti i u pacijenata s blažom stenozom (vršni gradijent manji od 64 mmHg) koji su simptomatski, imaju oslabljenu funkciju desne klijetke, značajne aritmije ili intrakardijalni šant zbog atrijskog ili ventrikularnog septalnog defekta. Kronična pulmonalna regurgitacija zahtjeva intervenciju u simptomatskih pacijenata s teškom pulmonalnom regurgitacijom i sistoličkim tlakom desne klijetke većim od 60 mmHg, u asimptomatskih pacijenata s teškom pulmonalnom regurgitacijom i dilatacijom desne klijetke ili sistoličkom disfunkcijom desne klijetke, s atrijskim/ventrikularnim aritmijama ili s progresivnom trikuspidalnom regurgitacijom. Kad je intervencija indicirana izvodi se kirurška zamjena zaliska ili balonska valvuloplastika (za pulmonalnu stenozu) odnosno perkutana implantacija pulmonalnog zaliska (5).

6. Multivalvularne bolesti

Multivalvularne su bolesti srca česte, pogađaju 20% svih pacijenata s bolestima nativnih zalistaka koji su bili uključeni u *Euro Heart Survey*. Od pacijenata uključenih u *Euro Heart Survey* koji su bili podvrgnuti nekoj od intervencija za liječenje bolesti srčanih zalistaka, 17% imalo je multivalvularnu bolest (15).

Multivalvularne bolesti većinom su stečene, najčešće reumatske ili degenerativne etiologije (79). Rjeđi uzroci su infektivni endokarditis, radioterapija, nuspojave farmakoterapije (80)...

Klinička slika i hemodinamičke posljedice ovise o kombinaciji valvularnih bolesti, o težini svake od bolesti te o njihovom pojedinačnom i zajedničkom utjecaju na funkciju srca (80).

Ehokardiografija metoda je izbora za dijagnostiku multivalvularnih bolesti (80). Neinvazivna je metoda koja daje informacije o etiologiji i mehanizmu nastanka bolesti, težini i progresiji bolesti te posljedicama bolesti na srce. Raspolaganje tim informacijama važno je za indiciranje intervencije, izbor zahvata i njegovo pravodobno provođenje (5). Kada neinvazivna dijagnostika ne pruža dovoljno informacija za donošenje odluke o daljnjem postupanju, preporuča se alternativna dijagnostika, odnosno kateterizacija srca (29). Od ostalih dijagnostičkih metoda, dodatne informacije možemo dobiti koristeći 3D ehokardiografiju, niskodoznu dobutaminsku stres ehokardiografiju, MDCT i CMR (5).

Liječenje je multivalvularnih bolesti kompleksno i njegovo planiranje zahtijeva pažljivu procjenu kliničkog stanja te srčane funkcije. U odlučivanju o metodi liječenja u obzir treba uzeti dob pacijenta, komorbiditete i rizike kombiniranih zahvata. U slučaju istodobnog postojanja i stenoze i regurgitacije, preporuča se postupanje prema preporukama za predominantnu bolest. Ako su težina stenoze i regurgitacije podjednake, intervenciju treba indicirati na temelju kliničke slike i objektivnih pokazatelja posljedica na srčanu funkciju (29).

6.1. Aortna stenoza i mitralna insuficijencija

Dugotrajno povećan *afterload* u teškoj AS s vremenom rezultira dilatacijom, hipertrofičnom remodelacijom i disfunkcijom lijeve klijetke. Navedene promjene mogu uzrokovati istežanje mitralnog zaliska i dilatacije prstena zaliska te dovesti do nastanka sekundarne mitralne insuficijencije (5). Istodobno postojanje teške aortne stenoze i kalcifikacije mitralnog prstena često je povezano s dijastoličkom disfunkcijom i posljedičnim povećanjem lijeve pretklijetke te remodelacijom lijeve klijetke i pretklijetke (65).

Također, u starijih osoba česta je bolest koronarnih arterija, a nerijetko uz nju postoji još i bolest aortnog zaliska i ishemična mitralna insuficijencija. Rjeđe se u starijih osoba s teškom AS može istodobno javiti i prolaps mitralnog zaliska (5).

Primarna mitralna insuficijencija može biti rezultat degeneracije i kalcifikacije mitralnog zaliska, a u starijih prevalencija tako nastale MI jest visoka (7). Degenerativna kalcifikacija mitralnog zaliska ubrzana je stanjima i bolestima koje povećavaju stres na mitralni zalistak, primjerice aortna stenoza i hipertenzija. Istraživanje izvedeno na pacijentima s teškom AS koji su obrađivani CCT-om, u sklopu planiranja izvođenja TAVR-a, pokazuje da je 49,3% pacijenata istodobno imala i MAC (kalcifikaciju mitralnog prstena). Teška kalcifikacija mitralnog prstena (zahvaća više od pola cirkumferencije mitralnog prstena) nađena je u 9,5% pacijenata, umjerena također u 9,5%, a blaga u 30,4% ispitanika. Podloga tako velikog postotka pacijenata s kombinacijom teške AS i MAC-om leži u činjenici da AS uzrokuje povećanje vršnog sistoličkog tlaka lijeve klijetke, time je povećan tlak zatvaranja mitralnog zaliska i to rezultira većom napetošću prstena mitralnog zaliska što konačno dovodi do degeneracije prstena (81).

Liječenje je multivalvularnih bolesti izazovno zbog otežane dijagnostike svih postojećih bolesti zalistaka te njihovog pojedinačnog i kombiniranog utjecaja na hemodinamiku. (65).

7. Zaključak

Bolesti srčanih zalistaka rastući su problem u svijetu. Povećanjem očekivanog životnog vijeka, raste broj starijih ljudi što vodi povećanju prevalencije bolesti srčanih zalistaka i to predstavlja sve veći teret zdravstvenom sustavu. Razvojem zemalja i sve boljom dijagnostikom i liječenjem reumatskih bolesti, dolazi do pada broja bolesti srčanih zalistaka reumatske etiologije, a raste prevalencija degenerativnih bolesti srčanih zalistaka koje su izravno povezane s dobi. Prevalencija bolesti srčanih zalistaka u općoj populaciji je 2,5% (<2% u mlađih od 65 i 13,2% u ≥75 godina), a najčešće bolesti su aortna stenoza i mitralna insuficijencija (2,3).

Etiologija, liječenje i ishod liječenja razlikuju se u osoba starije dobi i u mladih ljudi. Stenotične i regurgitacijske bolesti srčanih zalistaka imaju lošu prognozu ukoliko se ne liječe. Kirurško je liječenje metoda izbora iako se danas sve više izvode transkateterske intervencije, pogotovo u starijih osoba u kojih je visoki operativni rizik zbog brojnih komorbiditeta. Obzirom na porast broja starije populacije, broja bolesnika s bolestima srčanih zalistaka degenerativne etiologije i razvoja metoda perkutane intervencije, upravo perkutana intervencija je vjerojatno dominantni odabir liječenja ovih kompleksnih bolesnika s više komorbiditeta. Medikamentna terapija koristi se isključivo za kontrolu simptoma. Glavni cilj liječenja pacijenata visoke dobi jest održanje kvalitete života, pri čemu se prvenstveno misli na neovisnost osobe i bolju funkcionalnu sposobnost ukoliko se to može postići različitim metodama intervencije, a u slučaju teških simptoma izvode se u sklopu palijacije (3).

Potrebno je uložiti dodatne napore u istraživanju patofiziologije ovih bolesti kako bi se moglo razviti farmakološku terapiju koja bi usporila tijek bolesti i smanjila broj ljudi čije bi stanje zahtijevalo invazivnije liječenje. Također, treba dodatno raditi na usavršavanju dijagnostičkih metoda kako bi se bolest mogla dijagnosticirati u što ranijoj fazi te kako bi se mogla izvesti bolja procjena bolesti u svrhu personaliziranog liječenja.

8. Zahvale

Zahvaljujem mentorici dr. sc. Sandri Jakšić Jurinjak na ukazanoj pomoći i podršci tijekom pisanja ovog diplomskog rada.

Također bih zahvalila i članovima komisije jer su odvojili vrijeme za čitanje i ocjenu mog rada.

Naravno, zahvalu zaslužuje i moja obitelj te prijatelji koji su me držali čvrsto na zemlji tijekom školovanja i učinili mi život lakšim i veselijim.

9. Literatura

1. Taramasso M, Gaemperli O, Maisano F. Treatment of degenerative mitral regurgitation in elderly patients. *Nat Rev Cardiol.* 2015;12(3):177–83.
2. Nkomo VT, Gardin JM, Skelton TN, Gottdiener JS, Scott CG, Enriquez-Sarano M. Burden of valvular heart diseases: a population-based study. *Lancet.* 2006;368(9540):1005–11.
3. Kodali SK, Velagapudi P, Hahn RT, Abbott D, Leon MB. Valvular Heart Disease in Patients ≥ 80 Years of Age. *J Am Coll Cardiol.* 2018;71(18):2058–72.
4. Marijon E, Ou P, Celermajer DS, Ferreira B, Mocumbi AO, Jani D, et al. Prevalence of Rheumatic Heart Disease Detected by Echocardiographic Screening. *N Engl J Med.* 2007;357(5):470–6.
5. Zamorano J, Lancellotti P, Pierard L, Pibarot P. Heart valve disease: State of the Art. 1st ed. Springer. Cham: Springer International Publishing AG; 2020. X, 279.
6. Zhuge R, Hou X, Qi X, Wu Y, Zhang M. Analysis of the clinical features of and treatment options for mitral regurgitation in elderly inpatients. *J Geriatr Cardiol.* 2018;15(6):428–33.
7. Abramowitz Y, Jilaihawi H, Chakravarty T, Mack MJ, Makkar RR. Mitral Annulus Calcification. *J Am Coll Cardiol.* 2015 Oct;66(17):1934–41.
8. Rajput FA, Zeltser R. Aortic Valve Replacement. In Treasure Island (FL): StatPearls Publishing; 2020.
9. Hinton RB, Yutzey KE. Heart Valve Structure and Function in. *Annu Rev Physiol.* 2011;72(2):181–204.
10. Simionescu DT, Chen J, Jaeggli M, Wang B, Liao J. Form follows function: Advances in trilayered structure replication for aortic heart valve tissue engineering. *J Healthc Eng.* 2012;3(2):179–202.

11. Goody PR, Hosen MR, Christmann D, Niepmann ST, Zietzer A, Adam M, et al. Aortic Valve Stenosis: From Basic Mechanisms to Novel Therapeutic Targets. *Arterioscler Thromb Vasc Biol.* 2020 Apr;40(4):885–900.
12. Šikić J, Gulin D, Pašalić A. Stenoza aortalne valvule. *Medicus.* 2016;25(2):181–5.
13. Lindman BR, Clavel M-A, Mathieu P, Iung B, Lancellotti P, Otto CM, et al. Calcific aortic stenosis. *Nat Rev Dis Prim.* 2016 Mar;2:16006.
14. Coffey S, Cox B, Williams MJA. The prevalence, incidence, progression, and risks of aortic valve sclerosis: A systematic review and meta-analysis. *J Am Coll Cardiol.* 2014;63(25 PART A):2852–61.
15. Iung B, Baron G, Butchart EG, Delahaye F, Gohlke-Bärwolf C, Levang OW, et al. A prospective survey of patients with valvular heart disease in Europe: The Euro Heart Survey on Valvular Heart Disease. *Eur Heart J.* 2003 Jul;24(13):1231–43.
16. Andell P, Li X, Martinsson A, Andersson C, Stagmo M, Zöller B, et al. Epidemiology of valvular heart disease in a Swedish nationwide hospital-based register study. *Heart.* 2017 Nov;103(21):1696–703.
17. Sliwa K, Carrington M, Mayosi BM, Zigiriadis E, Mvungi R, Stewart S. Incidence and characteristics of newly diagnosed rheumatic heart disease in Urban African adults: Insights from the Heart of Soweto Study. *Eur Heart J.* 2010;31(6):719–27.
18. Akahori H, Tsujino T, Masuyama T, Ishihara M. Mechanisms of aortic stenosis. *J Cardiol [Internet].* 2018;71(3):215–20. Available from: <http://dx.doi.org/10.1016/j.jjcc.2017.11.007>
19. Roberts WC, Ko JM, Filardo G, Henry AC, Hebel RF, Cheung EH-K, et al. Valve Structure and Survival in Sexagenarians Having Aortic Valve Replacement for Aortic Stenosis (\pm Aortic Regurgitation) With Versus Without Coronary Artery Bypass Grafting at a Single US Medical Center (1993 to 2005). *Am J Cardiol.* 2007;100(8):1286–92.

20. Larsson SC, Wolk A, Hakansson N, Back M. Overall and abdominal obesity and incident aortic valve stenosis: Two prospective cohort studies. *Eur Heart J*. 2017;38(28):2192–7.
21. Katz R, Wong ND, Kronmal R, Takasu J, Shavelle DM, Probstfield JL, et al. Features of the metabolic syndrome and diabetes mellitus as predictors of aortic valve calcification in the multi-ethnic study of atherosclerosis. *Circulation*. 2006;113(17):2113–9.
22. Faggiano P, Antonini-canterin F, Baldessin F, Lorusso R, Aloia AD, Cas LD. Epidemiology and cardiovascular risk factors of aortic stenosis. *Cardiovasc Ultrasound*. 2006;10207:1–5.
23. Thanassoulis G, Campbell CY, Owens DS, Smith JG, Smith A V, Peloso GM, et al. Genetic associations with valvular calcification and aortic stenosis. *N Engl J Med*. 2013 Feb;368(6):503–12.
24. Thériault S, Gaudreault N, Lamontagne M, Rosa M, Boulanger M-C, Messika-Zeitoun D, et al. A transcriptome-wide association study identifies PALMD as a susceptibility gene for calcific aortic valve stenosis. *Nat Commun*. 2018 Mar;9(1):988.
25. Clément M, Basatemur G, Masters L, Baker L, Bruneval P, Iwawaki T, et al. Necrotic Cell Sensor Clec4e Promotes a Proatherogenic Macrophage Phenotype Through Activation of the Unfolded Protein Response. *Circulation*. 2016 Oct;134(14):1039–51.
26. Schlotter F, Halu A, Goto S, Blaser MC, Body SC, Lee LH, et al. Spatiotemporal Multi-Omics Mapping Generates a Molecular Atlas of the Aortic Valve and Reveals Networks Driving Disease. *Circulation*. 2018 Jul;138(4):377–93.
27. Galeone A, Brunetti G, Oranger A, Greco G, Di Benedetto A, Mori G, et al. Aortic valvular interstitial cells apoptosis and calcification are mediated by TNF-related apoptosis-inducing ligand. *Int J Cardiol*. 2013 Nov;169(4):296–304.

28. Rajamannan NM, Evans FJ, Aikawa E, Grande-Allen KJ, Demer LL, Heistad DD, et al. Calcific Aortic Valve Disease: Not Simply a Degenerative Process. *Circulation*. 2011;124(16):1783–91.
29. Vahanian A, Beyersdorf F, Praz F, Milojevic M, Baldus S, Bauersachs J, et al. 2021 ESC/EACTS Guidelines for the management of valvular heart disease: Developed by the Task Force for the management of valvular heart disease of the European Society of Cardiology (ESC) and the European Association for Cardio-Thoracic Surgery (EACTS). *Eur Heart J* [Internet]. 2021 Aug 28;ehab395. Available from: <https://doi.org/10.1093/eurheartj/ehab395>
30. Gamulin S, Marušić M, Kovač Z. *Patofiziologija*. 8th ed. Zagreb: Medicinska Naklada; 2018.
31. Vrhovac B, Jakšić B, Reiner Ž, Vucelić B. *Interna medicina*. 4th ed. Zagreb: Naklada Ljevak; 2008.
32. Grimard BH, Safford RE, Burns EL. Aortic Stenosis: Diagnosis and Treatment. *Am Fam Physician*. 2016 Mar;93(5):371–8.
33. Baumgartner H, Hung J, Bermejo J, Chambers JB, Edvardsen T, Goldstein S, et al. Recommendations on the echocardiographic assessment of aortic valve stenosis: A focused update from the European Association of Cardiovascular Imaging and the American Society of Echocardiography. *Eur Heart J Cardiovasc Imaging*. 2017;18(3):254–75.
34. Pandian NG, Ramamurthi A, Applebaum S. Role of Echocardiography in Aortic Stenosis. *Prog Cardiovasc Dis* [Internet]. 2014;57(1):47–54. Available from: <https://www.sciencedirect.com/science/article/pii/S003306201400070X>
35. Pawade T, Clavel M-A, Tribouilloy C, Dreyfus J, Mathieu T, Tastet L, et al. Computed Tomography Aortic Valve Calcium Scoring in Patients With Aortic Stenosis. *Circ Cardiovasc Imaging*. 2018 Mar;11(3):e007146.
36. Bulum J, Ostojić Z, Strozzi M, Šafradin I, Ivančan V, Šeparović-Hanževački J, et al. TRANSCATHETER AORTIC VALVE IMPLANTATION (TAVI) IN TREATMENT OF PATIENTS WITH SEVER AORTIC STENOSIS: METHOD

REVIEW AND RESULTS FROM ZAGREB UNIVERSITY HOSPITAL CENTER.

Liječnički Vijesnik [Internet]. 2017;139(3–4). Available from:

<https://hrcak.srce.hr/184340>

37. Singh JP, Evans JC, Levy D, Larson MG, Freed LA, Fuller DL, et al. Prevalence and clinical determinants of mitral, tricuspid, and aortic regurgitation (the Framingham Heart Study). *Am J Cardiol.* 1999 Mar;83(6):897–902.
38. Akinseye OA, Pathak A, Ibebuogu UN. Aortic Valve Regurgitation: A Comprehensive Review. *Curr Probl Cardiol.* 2018 Aug;43(8):315–34.
39. Fishbein GA, Fishbein MC. Mitral Valve Pathology. *Curr Cardiol Rep.* 2019;21(7).
40. Harb SC, Griffin BP. Mitral Valve Disease: a Comprehensive Review. *Curr Cardiol Rep.* 2017 Aug;19(8):73.
41. Dal-Bianco JP, Levine RA. Anatomy of the mitral valve apparatus: role of 2D and 3D echocardiography. *Cardiol Clin.* 2013 May;31(2):151–64.
42. Dal-Bianco JP, Beaudoin J, Handschumacher MD, Levine RA. Basic mechanisms of mitral regurgitation. *Can J Cardiol.* 2014 Sep;30(9):971–81.
43. Delling FN, Vasan RS. Epidemiology and pathophysiology of mitral valve prolapse: new insights into disease progression, genetics, and molecular basis. *Circulation.* 2014 May;129(21):2158–70.
44. Enriquez-Sarano M, Akins CW, Vahanian A. Mitral regurgitation. *Lancet (London, England).* 2009 Apr;373(9672):1382–94.
45. Šeparović Hanževački J, Rešković Lukšić V, Jakšić Jurinjak S, Bulj N. Understanding the mechanism of mitral regurgitation in heart failure. *MEDIX.* 2021;27(150–151).
46. Freed LA, Levy D, Levine RA, Larson MG, Evans JC, Fuller DL, et al. Prevalence and clinical outcome of mitral-valve prolapse. *N Engl J Med.* 1999 Jul;341(1):1–7.

47. Olson LJ, Subramanian R, Ackermann DM, Orszulak TA, Edwards WD. Surgical pathology of the mitral valve: a study of 712 cases spanning 21 years. *Mayo Clin Proc.* 1987 Jan;62(1):22–34.
48. Harb SC, Griffin BP. *Mitral Valve Disease : a Comprehensive Review.* 2017;
49. El Sabbagh A, Reddy YN V, Nishimura RA. Mitral Valve Regurgitation in the Contemporary Era: Insights Into Diagnosis, Management, and Future Directions. *JACC Cardiovasc Imaging.* 2018 Apr;11(4):628–43.
50. Mitchell SC, Korones SB, Berendes HW. Congenital heart disease in 56,109 births. Incidence and natural history. *Circulation.* 1971 Mar;43(3):323–32.
51. Adams DH, Rosenhek R, Falk V. Degenerative mitral valve regurgitation: best practice revolution. *Eur Heart J.* 2010 Aug;31(16):1958–66.
52. Le Tourneau T, Mérot J, Rimbart A, Le Scouarnec S, Probst V, Le Marec H, et al. Genetics of syndromic and non-syndromic mitral valve prolapse. *Heart.* 2018 Jun;104(12):978–84.
53. Anyanwu AC, Adams DH. Etiologic classification of degenerative mitral valve disease: Barlow’s disease and fibroelastic deficiency. *Semin Thorac Cardiovasc Surg.* 2007;19(2):90–6.
54. Caira FC, Stock SR, Gleason TG, McGee EC, Huang J, Bonow RO, et al. Human degenerative valve disease is associated with up-regulation of low-density lipoprotein receptor-related protein 5 receptor-mediated bone formation. *J Am Coll Cardiol.* 2006 Apr;47(8):1707–12.
55. Fornes P, Heudes D, Fuzellier JF, Tixier D, Bruneval P, Carpentier A. Correlation between clinical and histologic patterns of degenerative mitral valve insufficiency: a histomorphometric study of 130 excised segments. *Cardiovasc Pathol Off J Soc Cardiovasc Pathol.* 1999;8(2):81–92.
56. Hjortnaes J, Keegan J, Bruneval P, Schwartz E, Schoen FJ, Carpentier A, et al. Comparative Histopathological Analysis of Mitral Valves in Barlow Disease and Fibroelastic Deficiency. *Semin Thorac Cardiovasc Surg.* 2016;28(4):757–67.

57. Boudoulas H, Sparks EE, Wooley CF. Mitral valvular regurgitation : etiology, pathophysiologic mechanisms, clinical manifestations. *Herz*. 2006;31(1):6–13.
58. Lancellotti P, Tribouilloy C, Hagendorff A, Popescu BA, Edvardsen T, Pierard LA, et al. Recommendations for the echocardiographic assessment of native valvular regurgitation: an executive summary from the European Association of Cardiovascular Imaging. *Eur Hear journal Cardiovasc Imaging*. 2013 Jul;14(7):611–44.
59. Christiansen JP, Karamitsos TD, Myerson SG. Assessment of valvular heart disease by cardiovascular magnetic resonance imaging: a review. *Heart Lung Circ*. 2011 Feb;20(2):73–82.
60. Pontone G, Andreini D, Bertella E, Cortinovis S, Mushtaq S, Foti C, et al. Pre-operative CT coronary angiography in patients with mitral valve prolapse referred for surgical repair: comparison of accuracy, radiation dose and cost versus invasive coronary angiography. *Int J Cardiol*. 2013 Sep;167(6):2889–94.
61. Guo Y-K, Yang Z-G, Ning G, Rao L, Dong L, Pen Y, et al. Isolated mitral regurgitation: quantitative assessment with 64-section multidetector CT-- comparison with MR imaging and echocardiography. *Radiology*. 2009 Aug;252(2):369–76.
62. Al-Taweel A, Almahmoud MF, Khairandish Y, Ahmad M. Degenerative mitral valve stenosis: Diagnosis and management. *Echocardiography*. 2019 Oct;36(10):1901–9.
63. Chandrashekhar Y, Westaby S, Narula J. Mitral stenosis. *Lancet (London, England)*. 2009 Oct;374(9697):1271–83.
64. Nestico PF, Depace NL, Morganroth J, Kotler MN, Ross J. Mitral annular calcification: clinical, pathophysiology, and echocardiographic review. *Am Heart J*. 1984 May;107(5 Pt 1):989–96.
65. Jaksic Jurinjak S, Kovac D, Reskovic Luksic V, Lovric Bencic M, Bulum J, Ostojic Z, et al. Impact of mitral annular calcification on hemodynamic effect in mitral stenosis in multiple valve disease: relevant or not. *Eur Hear J* -

- Cardiovasc Imaging. 2022;23(Supplement_1):2022.
66. Lee J-W, Song J-M, Park JP, Lee JW, Kang D-H, Song J-K. Long-term prognosis of isolated significant tricuspid regurgitation. *Circ J*. 2010 Feb;74(2):375–80.
 67. Mascherbauer J, Kammerlander AA, Marzluf BA, Graf A, Kocher A, Bonderman D. Prognostic Impact of Tricuspid Regurgitation in Patients Undergoing Aortic Valve Surgery for Aortic Stenosis. *PLoS One*. 2015;10(8):e0136024.
 68. Neuhold S, Huelsmann M, Pernicka E, Graf A, Bonderman D, Adlbrecht C, et al. Impact of tricuspid regurgitation on survival in patients with chronic heart failure: unexpected findings of a long-term observational study. *Eur Heart J*. 2013 Mar;34(11):844–52.
 69. Nath J, Foster E, Heidenreich PA. Impact of tricuspid regurgitation on long-term survival. *J Am Coll Cardiol*. 2004 Feb;43(3):405–9.
 70. Asmarats L, Taramasso M, Rodés-Cabau J. Tricuspid valve disease: diagnosis, prognosis and management of a rapidly evolving field. *Nat Rev Cardiol*. 2019 Sep;16(9):538–54.
 71. Shah PM, Raney AA. Tricuspid valve disease. *Curr Probl Cardiol*. 2008 Feb;33(2):47–84.
 72. Tretter JT, Sarwark AE, Anderson RH, Spicer DE. Assessment of the anatomical variation to be found in the normal tricuspid valve. *Clin Anat*. 2016 Apr;29(3):399–407.
 73. Rostagno C. Heart valve disease in elderly. *World J Cardiol*. 2019 Feb;11(2):71–83.
 74. Badano LP, Muraru D, Enriquez-Sarano M. Assessment of functional tricuspid regurgitation. *Eur Heart J*. 2013 Jul;34(25):1875–85.
 75. Fathallah M, Krasuski RA. Pulmonic Valve Disease: Review of Pathology and Current Treatment Options. *Curr Cardiol Rep*. 2017 Sep;19(11):108.

76. Jonas SN, Kligerman SJ, Burke AP, Frazier AA, White CS. Pulmonary Valve Anatomy and Abnormalities: A Pictorial Essay of Radiography, Computed Tomography (CT), and Magnetic Resonance Imaging (MRI). *J Thorac Imaging*. 2016 Jan;31(1):W4-12.
77. Misfeld M, Sievers H-H. Heart valve macro- and microstructure. *Philos Trans R Soc Lond B Biol Sci*. 2007 Aug;362(1484):1421–36.
78. Ross DN. Replacement of aortic and mitral valves with a pulmonary autograft. *Lancet (London, England)*. 1967 Nov;2(7523):956–8.
79. Iung B, Baron G, Tornos P, Gohlke-Bärwolf C, Butchart EG, Vahanian A. Valvular heart disease in the community: a European experience. *Curr Probl Cardiol*. 2007 Nov;32(11):609–61.
80. Unger P, Rosenhek R, Dedobbeleer C, Berrebi A, Lancellotti P. Management of multiple valve disease. *Heart*. 2011 Feb;97(4):272–7.
81. Abramowitz Y, Kazuno Y, Chakravarty T, Kawamori H, Maeno Y, Anderson D, et al. Concomitant mitral annular calcification and severe aortic stenosis: prevalence, characteristics and outcome following transcatheter aortic valve replacement. *Eur Heart J*. 2017 Apr;38(16):1194–203.

10. Životopis

Ja, Paula Bošnjak, rođena sam 1997. godine u Zagrebu. Pohađala sam Osnovnu školu Augusta Šenoae u Zagrebu, nakon nje upisala sam II. gimnaziju u Zagrebu. Na kraju srednje škole odlučila sam upisati Medicinski fakultet Sveučilišta u Zagrebu na kojem sam studirala od 2016. do 2022. godine. Dobitnica sam Dekanove nagrade za akademsku godinu 2020./2021. Sudjelovala sam u provođenju nastave iz kolegija Klinička propedeutika kao demonstrator. Aktivno govorim engleski i talijanski jezik te poznajem rad na računalu.