

Liječenje otoskleroze LASER-om

Brnić, Stjepan

Master's thesis / Diplomski rad

2022

Degree Grantor / Ustanova koja je dodijelila akademski / stručni stupanj: **University of Zagreb, School of Medicine / Sveučilište u Zagrebu, Medicinski fakultet**

Permanent link / Trajna poveznica: <https://um.nsk.hr/um:nbn:hr:105:432235>

Rights / Prava: [In copyright](#)/[Zaštićeno autorskim pravom.](#)

Download date / Datum preuzimanja: **2024-07-13**



Repository / Repozitorij:

[Dr Med - University of Zagreb School of Medicine Digital Repository](#)



SVEUČILIŠTE U ZAGREBU
MEDICINSKI FAKULTET

Stjepan Brnić

Liječenje otoskleroze LASER-om

DIPLOMSKI RAD



Zagreb, 2022.

Ovaj diplomski rad izrađen je na Klinici za bolesti uha, nosa i grla i kirurgiju glave i vrata KBC-a Zagreb pod vodstvom doc.dr.sc. Krste Dawidowskog i predan je na ocjenu u akademskoj godini 2021./2022.

Sadržaj

SAŽETAK

SUMMARY

1. UVOD	1
2. EPIDEMIOLOGIJA	2
3. ETIOLOGIJA	3
3.1. Genetički faktori	3
3.2. Okolišni faktori	3
3.2.1. Virus ospica	3
3.2.2. Natrijev flourid	4
3.3 Endokrini faktori	4
4. KLINIČKA SLIKA	5
5. DIJAGNOZA	6
5.1. Klinički pregled i akumetrija	6
5.2. Tonska audiometrija	7
5.3. Timpanometrija	7
5.4. Radiološka dijagnostika	8
6. DIFERENCIJALNA DIJAGNOZA	9
7. LIJEČENJE OTOSKLEROZE	10
7.1. Konzervativno liječenje	10
7.1.1. Natrijev flourid	10
7.1.2. Bisfosfonati	10
7.2. Kirurško liječenje	12
7.2.1. Indikacije i kontraindikacije za operaciju	12

7.2.2. Povijest kirurgije otoskleroze	12
7.2.3. Kirurška tehnika stapedomije	13
7.2.4. Komplikacije operacije	15
7.2.5. Ishodi operacije	17
8. UPORABA LASER-A U KIRUŠKOM LIJEČENJU OTOSKLEROZE	18
8.1. Princip korištenja lasera	18
8.2. Početci korištenja lasera u operativnom liječenju otoskleroze	19
8.3. Vrste lasera korištenih u operaciji otoskleroze	19
8.4. Laserska stapedomija	20
8.5. Uporaba lasera u revizijskim operacijama	22
8.6. Usporedba laserske stapedomije s konvencionalnim tehnikama	22
9. RASPRAVA	23
10. ZAKLJUČAK	25
11. ZAHVALA	26
12. LITERATURA	27
13. ŽIVOTOPIS	32

SAŽETAK

Naslov: Liječenje otoskleroze LASER-om

Autor: Stjepan Brnić

Otoskleroza je metabolička koštana bolest koja zahvaća labirintnu kapsulu i pločicu stremena. Zbog patološkog odlaganja kosti u koštanom labirintu, prekida se normalni prijenos zvučnih valova prema unutrašnjem uhu što uzrokuje gubitak sluha. S kliničkom prevalencijom od oko 0,4 % među bjelačkom populacijom, jedan je od najčešćih uzroka stečene naglušosti, a u žena se javlja gotovo 2 puta češće. Otoskleroza je kompleksna bolest u kojoj se brojni okolišni, genetički te imunološki faktori smatraju dijelom odgovornima u njezinom nastanku, no veliki dio same etiologije i dalje je nerazjašnjen.

Kliničkom slikom dominira progresivna provodna naglušost koja se javlja između petnaeste i četrdesete godine života, a kao popratni simptomi mogu se javiti i vrtoglavica te šum. Ako sama bolest zahvati i pužnicu, naglušost može dobiti i zamjedbenu komponentu. Dijagnoza se postavlja uz anamnezu, klinički pregled i audiometrijsko ispitivanje sluha. Tipičan nalaz tonske audiometrije prikazuje provodnu naglušost, s povećanim razmakom zrak – kost na niskim frekvencijama.

Otoskleroza se liječi konzervativnim metodama i kirurški, a operacijske tehnike pokazuju značajnu prednost u odnosu na farmakološku terapiju. Kirurške tehnike su se kroz povijest značajno razvijale i mijenjale do razvoja današnje metode stapedotomije. U operacijskom liječenju otoskleroze uspješno se koristi laser koji radi svoje visoke preciznosti i manje invazivnosti uzrokuje manje komplikacija uz jednaku ili bolju uspješnost u odnosu na konvencionalne operacijske metode.

SUMMARY

Title: LASER use in surgical management of otosclerosis

Author: Stjepan Brnić

Otosclerosis is a metabolic bone disease that affects the otic capsule and the stapes footplate. Due to the pathological deposition of bone in the bony labyrinth, the normal conduction of sound waves towards the inner ear is interfered with, causing hearing loss. With clinical prevalence of about 0.4% among the Caucasian population, it is one of the most common causes of acquired deafness, and women are affected almost 2 times more often than men. Otosclerosis is a complex disease in which many environmental, genetic and immune factors are considered partially responsible for its occurrence, but much of the etiology itself remains unclear.

The clinical presentation is dominated by progressive conductive hearing loss that occurs between the ages of fifteen and forty, while dizziness and tinnitus may occur as accompanying symptoms. If the disease itself affects the cochlea, sensorineural hearing loss can develop on top of already developed conductive loss. The diagnosis is based on medical history, clinical examination and audiometric examination of hearing. A typical finding of pure tone audiometry shows an air – bone gap indicative for conductive hearing loss, especially at lower frequencies.

Otosclerosis can be treated conservatively and surgically, but surgical methods show a significant advantage over pharmacological therapy and thus are preferred. Surgical techniques have evolved and changed significantly throughout history until the development of today's stapedotomy method. In the surgical management of otosclerosis, LASER is successfully used, which due to its high precision and reduced invasiveness causes fewer complications with equal or better outcomes compared to conventional surgical methods.

1. UVOD

Otoskleroza je multifaktorijalna koštana bolest koja zahvaća koštani labirint i pločicu stremena. Zbog poremećaja u koštanoj pregradnji, koja je inače balansirani proces između resorpcije i depozicije kosti reguliran grupom citokina (RANKL, TGF-beta, OPG – osteoprotegerin), dolazi do patološkog odlaganja kosti u koštanom labirintu. Istraživanja pokazuju da je upravo visoka koncentracija osteoprotegerina, koji se proizvodi u spiralnom ligamentu pužnice, odgovorna za pomak u ravnoteži pregradnje u korist izgradnje nove kosti. (1)

Novostvorena kost fiksira stremen u ovalnom prozoru što onemogućuje pravilan prijenos zvučnih valova prema unutrašnjem uhu, a kao rezultat toga nastaje provodna naglušost, vodeći simptom otoskleroze. Bolest se javlja bilateralno u 70-80 % pacijenata. (2)

U manjem obujmu, do u 10 % pacijenata, uz konduktivnu se javlja i sensorineuralna komponenta naglušosti, zbog zahvaćenosti kohlearnog endosta samim procesom hijalinizacije, tj. odlaganja kolagena duž spiralnog ligamenta. (3)

Proučavanje otoskleroze kao uzroka gubitka sluha počinje već u 18. stoljeću sa istraživanjima talijanskog anatoma Antonia Valsalve. 1704. godine on prvi opisuje fiksaciju stapesa kao uzrok gubitka sluha, otkrivenih prilikom obdukcija gluhih pacijenata (4). Toynbee 1841. objavljuje rad u kojem detaljnije pojašnjava patološke promjene na uhu uslijed otoskleroze nakon disekcije 1659 temporalnih kostiju, a pritom zaključuje kako je „koštana ankiloza stapesa u ovalnom prozorčiću jedan od najčešćih uzroka gluhoće“ (5). Termin „otoskleroza“ skovao je Von Trötsch vjerujući da do fiksacije stapesa dolazi uslijed otvrdnuća srednjeg uha, a prve detaljne histopatološke karakteristike bolesti opisao je i objavio Adam Politzer 1893 (6).

2. EPIDEMIOLOGIJA

Prevalencija kliničke otoskleroze je između 0,3 i 0,4% u bjelačkoj populaciji, a histološki se otosklerotična žarišta bez ikakvih znakova bolesti mogu naći i u do 12% populacije (7,8). U osoba crne i žute rase bolest se javlja rjeđe, a to se objašnjava međurasnim razlikama u brojnim genetičkim i okolišnim faktorima koji utječu na pojavu bolesti (9). Epidemiološka istraživanja potvrdila su veću incidenciju otoskleroze u žena, i to u omjeru od 1,4:1 u odnosu na muškarce.

Gubitak sluha obično počinje između petnaeste i četrdesete godine života. Javlja se bilateralno u 70-85% slučajeva, a obično je asimetričan, što znači da bolest počinje i više zahvaća jedno uho prije progresije na drugo (10). Prevalencija bolesti raste s godinama, tako da se u mlađoj populaciji javlja u oko 2,2 slučajeva na 10 000 ljudi nasuprot 35 oboljelih na 10 000 osoba starije životne dobi (2).

U posljednjih 30 godina, bilježi se jasan pad incidencije otoskleroze uz trend pojavljivanja simptoma te dijagnosticiranja bolesti u sve kasnijoj životnoj dobi (11).

3. ETIOLOGIJA

Otoskleroza je kompleksna bolest u kojoj se brojni okolišni, genetički te imunološki faktori smatraju dijelom odgovornima u njezinom nastanku, no veliki dio same etiologije i dalje je nerazjašnjen.

3.1. Genetički faktori

Obiteljski slučajevi otoskleroze opisivani su još u 19. stoljeću. Kasnije studije dokazuju postojanje autosomno dominantnog obrasca nasljeđivanja, uz smanjenu penetrantnost. Sami postotak penetrantnosti je oko 40%, što znači da se bolest manifestira u 40% ljudi koji imaju mutaciju gena (12). Velikim analizama povezanosti (engl. linkage analysis) pomoću genskih biljega nastoji se pronaći povezanost bolesti unutar zahvaćenih obitelji. Koristeći nekoliko tisuća genskih markera pokušava se otkriti u kojoj kromosomskoj regiji se nalazi gen potencijalno odgovoran za nastanak bolesti. Dosad je otkriveno preko 10 lokusa povezanih s nastankom otoskleroze što govori u prilog poligenom obrascu nasljeđivanja bolesti. (9)

3.2. Okolišni faktori

Iako je komponenta nasljeđa kao etiološkog faktora prepoznata, 50% zahvaćenih pojedinaca nema pozitivnu obiteljsku anamnezu otoskleroze što sugerira prisutnost brojnih okolišnih čimbenika u ovoj kompleksnoj etiopatogenezi (2).

3.2.1. Virus ospica

Dva glavna stanična receptora za virus ospica su signalne molekule CD46 i CD150 (SLAMF1), a u koštanom labirintu dokazana je visoka ekspresija CD46. Perzistentna infekcija virusom ospica već se četrdesetak godina spominje kao mogući faktor u razvoju otoskleroze (9). Brojna istraživanja potvrdila su prisutnost paramiksovirusne RNA i specifičnih proteina u otosklerotičnim žarištima (13–15).

Uzevši u obzir kako su otosklerotični fokusi u direktnom kontaktu sa strukturama unutrašnjeg uha, moguće je očekivati reakciju stvaranja protutijela na virus ospica. Analizirajući perilimfu pacijenata s klinički prepoznatom otosklerozom, ustanovljena je viša koncentracija za virus ospica specifičnih IgG protutijela u odnosu na ukupnu koncentraciju IgG nego što je slučaj u serumu. (16)

Moguću ulogu virusa ospica u etiologiji otoskleroze impliciraju i određeni epidemiološki podaci. 1970-ih godina uvelo se cjepivo protiv ospica, a u godinama nakon toga prati se pad

incidencije otoskleroze koji je značajniji među cijepljenom populacijom u odnosu na necijepljene. (17)

3.2.2. Natrijev flourid

Epidemiološka istraživanja dokazala su veću učestalost otoskleroze u područjima s niskim udjelom flourida u pitkoj vodi (18). Natrijev flourid (NaF) se i koristi kao agens u konzervativnom načinu liječenja bolesti jer smanjuje ekspresiju proteinskog transportera DDST (engl. diastrophic dysplasia sulphate transporter) koji je uključen u sintezu glikozaminoglikana bitnih u procesu koštane pregradnje. Pojačana aktivnost DDST-a nađena je u otosklerotičnim žarištima pa se smatra da NaF inhibicijom tog proteina usporava gubitak sluha (19).

3.3. Endokrini faktori

Otoskleroza se češće javlja u žena, a različita istraživanja pokazuju različiti omjer. Razlika u prevalenciji kreće se između 1,4:1 pa sve do 2:1 u korist žena (8,9). Za estrogen je poznato da inhibira osteoklastičnu aktivnost te smanjuje resorpciju kosti pa je moguće da hormonalni disbalans u žena može potencirati nastanak otoskleroze. Gubitak sluha se često prvi put javlja prilikom ili nakon trudnoće, a Gristwood i Venables objavljuju da prilikom trudnoće kod žena s već otprije dijagnosticiranom otosklerozom dolazi do deterioracije naglušnosti u 33 – 66% slučajeva (20).

4. KLINIČKA SLIKA

Otoskleroza se u pravilu manifestira između 15. i 45. godine života kao progresivni bilateralni konduktivni gubitak sluha, uz napomenu da u žena napreduje rapidnije. Pacijenti opisuju poboljšanje sluha u bučnom okruženju, a taj fenomen je poznat kao „paracusis Willisii“ (21). Zbog osnovnog poremećaja u provođenju zvuka, dolazi i do uklanjanja pozadinske buke, što zapravo poboljšava odnos između pravog signala i šuma za pacijente. Iza samog fenomena stoji i jednostavniji faktor, a to je da u buci ljudi jednostavno pričaju glasnije. S druge strane, sami pacijenti često pričaju vrlo tiho, iz razloga što čuju sami svoj glas putem kondukcije kostima (2).

Klinička prezentacija izravno je povezana s lokalizacijom i širenjem sklerotične lezije. Ukoliko ista progredira medijalno do kohlearnog endosta, naglušost dobiva i zamjedbenu (senzorineuralnu) komponentu.

Uz progresivni gubitak sluha, jedan od primarnih simptoma otoskleroze je pojava tinitusa, tj. šuma. Sami patofiziološki mehanizam nastanka šuma nije jasan, a kao najčešća teorija spominje se kako novostvoreno koštano tkivo zbog svoje bogate vaskularizacije vodi do pulsatilnog tinitusa (22). Tinitus može biti i posljedica redukcije vibracija tekućine u unutarnjem uhu te produkcije toksičnih otosklerotičnih metabolita (23).

Vestibularni simptomi javljaju se u do 10% pacijenata s otosklerozom, najčešće kao vrtoglavica (vertigo). Ona se javlja prilikom širenja same bolesti u unutrašnje uho, kada patološki supstrat zahvaća polukružne kanale odgovorne za ravnotežu (8).

5. DIJAGNOZA

Dijagnoza otoskleroze postavlja se uz detaljnu anamnezu gdje se značajan fokus stavlja na obiteljsku anamnezu, klinički pregled i audimetrijsko ispitivanje te uz mogući dodatak radiološke dijagnostike, koja ipak veću ulogu ima tek u pripremi za kirurški zahvat.

5.1. Klinički pregled i akumetrija

Izvodi se kompletan fizikalni pregled glave i vrata, kao i otoskopija. Sami otoskopski nalaz tipično pokazuje uredan vanjski zvukovod i bubnjić, uz iznimku pojačanog crvenila iznad promotorija, što nazivamo Schwartzov znak (21). Crvenilo je rezultat visoko vaskulariziranih područja otospongioze, žarišta novostvorene nezrele kosti, ali sami znak se neredovito nalazi u pacijenata i nije nužno potreban za dijagnozu (24).

Akumetrijska testiranja ispituju sluh putem glazbenih ugađalica čime se približno može odrediti količina gubitka sluha i vrsta oštećenja. Weberov test se izvodi postavljanjem glazbene ugađalice na tjeme ili korijen nosa. Pacijent će glasnije čuti zvuk u uhu s provodnim oštećenjem ili u uhu s jačim gubitkom u bilateralnoj bolesti. Weberov test pokazuje osjetljivost do 5 dB razlike između dva uha. (21)

Rinneovim testom uspoređuje se razlika između zračne i koštane provodljivosti na način da se ugađalica od 512 Hz najprije drži 2 do 3 centimetra od ulaza u zvukovod, što daje informacije o zračnoj provodljivosti zvuka, a zatim se, kada ispitanik prestane čuti zvuk ispred uha, ista ugađalica stavlja na mastoidni nastavak temporalne kosti dajući pritom informacije o koštanoj provodljivosti zvuka. Normalno je zračna provodljivost bolja od koštane i Rinneov pokus je tada pozitivan. Negativan Rinneov test bilježimo ako je zračna vodljivost lošija od koštane, a to ukazuje na provodni gubitak sluha. U slučaju da koristimo ugađalicu od 512 Hz, negativan Rinneov test ukazuje na minimalno 20-25 dB razmaka zračno – koštane krivulje, što je indikativno za provodno (konduktivno) oštećenje sluha.

Iako se Rinneovim pokusom ne može razlikovati zamjedbena naglušost od urednog sluha, a Weberov test ne identificira bilateralnu naglušost, oba testa zajednički imaju svoje mjesto u dijagnostici kao svojevrsna potvrda nalaza tonske audiometrije, koja ostaje zlatni standard u dijagnozi otoskleroze.

5.2. Tonska audiometrija

Tonska audiometrija je pretraga koja služi za otkrivanje oštećenja sluha, a njom se određuje najmanja glasnoća čistog tona kojeg ispitanik čuje – prag sluha. Ispitaniku se puštaju zvukovi različitih frekvencija i glasnoća te se na temelju njihove zamjedbe stvara grafički prikaz praga sluha – audiogram. Istovremeno se mjeri zračna i koštana vodljivost zvuka, a njihov odnos pokazuje radi li se primarno o provodnom ili zamjedbenom oštećenju sluha ukoliko on postoji. Prag sluha viši od 15-20 dB u pravilu se interpretira kao abnormalan. Ako je riječ o provodnoj naglušosti, prag sluha za istu frekvenciju je pri većim razinama glasnoće (dB) nego za koštanu vodljivost. U pacijenata s otosklerozom najčešće se nalazi razmak zračne i koštane krivulje (engl. air – bone gap), a karakteristično je izraženiji u nižim frekvencijama. Pragovi koštane vodljivosti također mogu biti povišeni u otosklerozi, poglavito u regijama oko 2 kHz. Takav tipični nalaz nazivamo Carhartovim zubcem, a odraz je poremećaja impedancije između srednjeg i unutrašnjeg uha uzrokovanog fiksacijom stapesa. Iako koristan pokazatelj postojanja otoskleroze, ne pruža definitivni dokaz postojanja bolesti. (25)

U slučaju razvijanja kohlearnih lezija, što se viđa u oko 10% pacijenata, u audiogramu se može očitati i zamjedbena komponenta naglušosti koja je vidljiva u pravilu pri višim frekvencijama (8).

5.3. Timpanometrija

Timpanometrija je pretraga kojom se objektivno mjeri funkcija srednjeg uha stvarajući varijacije tlaka zraka u slušnom kanalu i istovremeno mjereći zvuk reflektiran od bubnjića. U oboljelih od otoskleroze nalaz je najčešće uredan (tip A timpanogram).

Prilikom timpanometrije prati se i postojanje stapedijalnog refleksa. Uslijed izloženosti zvučnim podražajima visokog intenziteta, *m.stapedius* refleksno se kontrahira što dovodi do povlačenja stremena iz ovalnog prozorčića i učvršćivanja osikularnog lanca. Opisani proces pruža ograničenu zaštitu Cortijevom organu od pretjerane stimulacije. Postojanje stapedijalnog refleksa može se utvrditi timpanometrijom zbog promjena u otporu srednjeg uha prilikom njegove kontrakcije (26). U bolesnika s otosklerozom taj refleks je najprije abnormalan i difazičan, a napredovanjem fiksacije stremena postaje nemjerljiv (27).

5.4. Radiološka dijagnostika

CT visoke rezolucije (MSCT) počinje se sve više primjenjivati u dijagnostici i planiranju kirurškog liječenja otoskleroze zbog napretka tehnologije glede identifikacija manjih koštanih lezija. MSCT pokazuje područja sniženog denziteta tipa novostvorene kosti u području pločice stapesa te proširenje *fenestre ovalis*. Ovom pretragom također se može prepoznati i kohlearna zahvaćenost prikazivanjem demineraliziranog područja oko same pužnice („znak dvostrukog prstena“). (28)

6. DIFERENCIJALNA DIJAGNOZA

U diferencijalnoj dijagnozi u obzir dolaze brojni drugi uzroci provodne naglušosti, kao što su razne kongenitalne malformacije, deformacije i genetske abnormalnosti (npr. osteogenesis imperfecta). Kronične upale uha mogu uzrokovati priraslice koje prekidaju uredan put zvučnih valova kroz osikularni lanac, a isto se događa i kod osikularnih iščašenja te fiksacija slušnih košćica druge etiologije.

Klinički vrlo rijedak sindrom pod nazivom dehiscencija gornjeg polukružnog kanala (SSCD – superior semicircular canal dehiscence) skup je vestibularnih i auditivnih poremećaja koji nastaju kao rezultat otvora na kosti koja pokriva gornji polukružni kanal (29). Izrazito je heterogene kliničke slike, a određeni broj pacijenata ima samo auditorne simptome u vidu konduktivne naglušosti i autofonije (pojačana rezonancija vlastitog glasa) što se diferencijalno dijagnostički može zamijeniti sa otosklerozom.

Konačnu dijagnozu otoskleroze ćemo potvrditi tek prilikom operacije kada utvrdimo stvarnu fiksaciju stapesa; ipak, uz detaljnu anamnezu i pozitivne prethodno opisane dijagnostičke znakove, u većine bolesnika dijagnoza se ispravno postavlja.

7. LIJEČENJE OTOSKLEROZE

7.1. Konzervativno liječenje

Konzervativan modalitet liječenja usmjeren je primarno na usporavanje progresivne degenerativne aktivnosti bolesti, a to se nastoji postići uporabom različitih inhibitora koštanog metabolizma s ciljem zaustavljanja osteoklastične aktivnosti i stabilizacijom kosti u osteosklerotičnoj fazi. Najčešće korišteni terapijski pripravci su natrijev flourid te bisfosfonati. (30)

7.1.1. Natrijev flourid

Natrijev flourid i ostali derivati flourea potentni su antagonisti patološke koštane pregradnje, reducirajući aktivnost proteinskog transportera DDST (engl. diastrophic dysplasia sulphate transporter). Protein DDST uključen je u sintezu glikozaminoglikana bitnih za koštanu pregradnju, a njegova pojačana aktivnost zabilježena je u osteosklerotičnim žarištima (19). Kliničke studije pokazuju kako je niža doza natrijevog flourida, od 3 do 10 mg/dan dostatna za enzimski slabo aktivne fiksacije stapesa. Uz kohlearnu zahvaćenost pretpostavlja se i postojanje veće aktivnosti hidrolitičkih i protelitičkih enzima te se preporuča veća doza od 20 mg/dan, a samo liječenje se provodi minimalno 3 do 9 mjeseci (30,31). Veće doze flourida mogu uzrokovati gastrointestinalne nuspojave, poput glositisa, hipersalivacije, povraćanja, proljeva, a dugotrajnije korištenje dovodi se u korelaciju sa zatajenjem bubrega i jetre (32). Doze potrebne za adekvatno liječenje često su neprikladne za kliničku primjenu, a i o samoj djelotvornosti liječenja postoje oprečni rezultati te bez postignutog konsenzusa o samom trajanju terapije uporaba natrijevog flourida ostaje na individualnoj procjeni kliničara.

7.1.2. Bisfosfonati

Bisfosfonati su grupa lijekova koji ciljanu djeluju na osteoklaste, smanjujući proizvodnju i ubrzavajući njihovu apoptozu što rezultira smanjenom brzinom koštane pregradnje (engl. bone – turnover). U uhu postoje specifični kanali koji povezuju koštani labirint sa perilimfatičnim prostorom unutrašnjeg uha, a kroz njih slobodno difundiraju inflamatorni spojevi nastali

osteoklastičnom aktivnosti prilikom pregradnje kosti (33). Ti proupalni citokini djeluju toksično na osjetne stanice Cortijevog organa i time uzrokuju nastanak i zamjedbene komponente naglušosti u otosklerozi. Reduciranje osteoklastične aktivnosti djelovanjem bisfosfonata rezultira smanjenom difuzijom takvih upalnih tvari, stoga se primjena bisfosfonata smatra racionalnim izborom u malobrojnih pacijenata s otosklerozom koji su razvili i senzoričku naglušost, iako randomizirane velike kliničke studije koje bi to dokazale još nisu provedene.

7.2. Kirurško liječenje

Kirurško liječenje otoskleroze za sada predstavlja najbolji terapijski izbor u terapiji ove bolesti. Operacijom se nastoji ponovno uspostaviti normalan mehanizam prijenosa zvučnih valova prema unutrašnjem uhu koji je narušen zbog patološkog okoštavanja i fiksacije stremena.

7.2.1. Indikacije i kontraindikacije za operaciju

Indikacije za operaciju postavljaju se uz potvrđenu dijagnozu otoskleroze kliničkim pregledom te akumetrijskim i audiometrijskim testiranjima. Operaciju u pravilu ne treba izvoditi dok gubitak provodnog sluha ne iznosi 40 dB (24,34). Operacija je također indicirana u slučajevima uznapredovale otoskleroze s izraženom zamjedbenom komponentom, gdje je prije primjene slušnih pomagala potrebno ispraviti konduktivnu komponentu naglušnosti. U slučaju obostrane bolesti prvo se operira uho slabijeg sluha. Ako je sluh u oba uha podjednak a jedno je već operirano, indicira se operacija drugog, neoperiranog uha prije revizijske operacije. Prosječna uspješnost kirurškog liječenja na neoperiranom uhu iznosi preko 90%, dok je u slučaju revizije prijašnje operacije ona oko 75% (24).

Kontraindikacije za operaciju uključuju aktivnu infekciju vanjskog ili srednjeg uha, opće loše stanje pacijenta, konkomitantnu Meniereovu bolest te u pravilu ako je bolesno uho jedino kojim bolesnik čuje (34). Operacija na jedinom čujnom uhu je indicirana u slučajevima kada je kontralateralno uho opskrbljeno kohlearnim implantatom (35).

7.2.2. Povijest kirurgije otoskleroze

Kirurške tehnike operacije stapesa su kroz povijest značajno evoluirale do današnje tehnike stapidotomije, a sistematično ih se može podijeliti u 4 ere : pionirsko razdoblje, era fenestracije, mobilizacije te stapedektomije (4).

Prvi opisani postupak kirurškog liječenja otoskleroze djelo je Johannesa Kessela iz 1876. Pod krivim uvjerenjem kako je gubitak sluha uzrokovan povišenim tlakom perilimfe, Kessel je teoretizirao kako bi uklanjanjem stapesa uklonio taj pritisak. 1878. opisuje postupak odvajanja inkusa od stapesa te uklanjanje stremena nakon njegove uglavnom neuspješne mobilizacije. Slično su u SAD-u radili Blake i Jack, a potonji je opisao zanimljiv slučaj dugogodišnjeg očuvanja sluha u bolesnika s dvostrukom stapedektomijom zbog retrakcije bubnjića u procesu

cijeljenja, što je dovelo do stvaranja pomične membrane iznad ovalnog prozorčića (36). To saznanje pokazat će se ključnim u kasnijem razvoju operativnih tehnika.

Zbog tadašnjeg općeg mišljenja kako su izravne operacije na fiksiranom stapesu preopasne, počelo se razmišljati o zaobilaznom putu u pristupu unutrašnjem uhu uporabom tzv. fenestracijskih tehnika. Jenkins je 1913. prvi opisao fenestraciju lateralnog polukružnog kanala kao operacijsku tehniku liječenja otoskleroze. Ostavljajući fiksirani stapes, postigao je gibanje endolimfe između membrane okruglog prozorčića i novoformiranog otvora na koštanom labirintu. Sam postupak usavršio je Julius Lempert pa je fenestracija lateralnog polukružnog kanala, uz njegov endauralni pristup u srednje uho, ubrzo postala najpopularnija metoda liječenja otoskleroze diljem svijeta (4).

Samuel Rosen je na gotovo slučajan način modificirao Lempertovu tehniku tako što je tijekom operacije prilikom provjere fiksacije stapesa isti slučajno mobilizirao što je dovelo do trenutnog poboljšanja sluha u budnog pacijenta pod lokalnom anestezijom.

John Shea 1956. uvodi revoluciju u kirurško liječenje otoskleroze. Prilikom proučavanja gotovo izgubljenog Jackovog rada iz 1893., shvaća kako je moguće zamijeniti otosklerotični stapes protezom. Nakon uklanjanja stremena, ovalni prozorčić prekriva autolognim potkožnim tkivom te između nakovnja i *fenestre ovalis* ugrađuje protezu od tada tek otkrivenog biokompatibilnog materijala teflona.

Iz tog osnovnog procesa stapedektomije, rodile su se brojne tehnike u kojoj se mijenjao opseg uklanjanja stremena pokušavajući očuvati što veći dio same kosti. U konačnici, Schuknecht i Applebaum prvi spominju i zatim razvijaju metodu potpunog očuvanja pločice stremena uz stvaranje male fenestracije, čime se u praksu uvodi stapedotomija (37).

7.2.3. Kirurška tehnika stapedotomije

Operacija se može izvesti u lokalnoj ili općoj anesteziji. Lokalna anestezija je prikladan modalitet poglavito zbog izrazito limitiranog operativnog polja u svim operacijama srednjeg uha. Najčešće se koristi 1-2% otopina lidokaina uz injekciju adrenalina u razrjeđenju 1:100 000 (34). Glavna prednost operacije pod lokalnom anestezijom je neposredna povratna informacija o promjenama u sluhu od strane pacijenata prilikom insercije proteze. Pacijent također može obavijestiti kirurga o vestibularnim simptomima koji mogu nastati prilikom manipulacije s pločicom stremena. Glavni nedostatak korištenja lokalne anestezije prilikom operacije

otoskleroze je ograničeno trajanje djelovanja anestetika, koje kod kombinacije lidokaina i epinefrina varira od 2 do 6 sati, ovisno o volumenu i koncentraciji. Kirurg samim time ima obvezu završiti operaciju u tom roku što može biti stresno u težim slučajevima, a i sa strane pacijenta operacija pod lokalnom anestezijom može biti fizički i emocionalno iscrpljivija od one u općoj. Generalna anestezija je superiorna glede kontrole dubine i trajanja same anestezije, a njom se i izbjegavaju mogući nagli pokreti pacijenta koji mogu kompromitirati samu operaciju (38).

Pacijenti se postavljaju u ležeći položaj uz lateroflektiranu glavu koja je okrenuta na stranu suprotnu od operiranog uha. Konvencionalno se u operacijama srednjeg uha koristi mikroskop koji omogućava binokularni vid, direktan pogled na operativno polje te slobodu korištenja obaju ruku (39,40), ali se posljednjih godina sve više koristi i endoskop zbog prikaza kvalitetne slike šireg kuta te dobre vizualizacije vitalnih struktura tijekom stapedotomije, poglavito *chorde tympani* kojom se u endoskopskom prikazu minimalno manipulira (41). Prilikom endoskopskog pristupa također se i uklanja potreba ljuštenja krova koštanog zvukovoda kiretom što je inače nužno radi ostvarivanja adekvatne vizualizacije. Mane endoskopskog pristupa leže poglavito u gubitku stereovida.

Sama operacija može se započeti transkanalnim ili endauralnim pristupom, a transkanalni pristup koristi se mnogo češće. Nakon superiorne i inferiorne incizije u kanalu iste se spajaju horizontalno s okruglim nožem čime se stvara timpanomeatalni režanj. Nakon elevacije, timpanomeatalni režanj se prebacuje naprijed prema spoju čekića s bubnjićem čime se konačno prikazuje cijeli stražnji dio srednjeg uha (34). U većini slučajeva potrebno je oljuštiti posteriorni i superiorni dio koštanog zvukovoda kiretom ili bušilicom radi boljeg prikaza. Prilikom tog procesa potrebno je posebno paziti na atraumatsko postupanje prema *chordi tympani* te slušnim košćicama. Uz ostvaren prikaz *processus pyramidalis* temporalne kosti i tetive *m.stapediusa* posteriorno, *canalis n.facialis* superiorno te pločice stremena anteriorno, može se nastaviti s operacijom.

Nakon maksimalnog poboljšanja prikaza, pristupa se luksaciji inkudostapedijalnog zgloba, a zatim se presijeca tetiva *m.stapediusa* (34,39). Stražnji krak stremena (*crus posterior*) se razdvaja koristeći mikrobušilicu ili laser, a zatim se radi i prednja krurotomija. Na taj način se uklanja cijela suprastruktura stapesa, iako postoje i tehnike uklanjanja isključivo glave stapesa uz očuvanje preostale suprastrukture (42).

Zatim se pristupa samoj stapedotomiji, tj. stvara se otvor (fenestra) na pločici stapesa u koju se kasnije postavlja proteza. Dijamantnom bušilicom ili laserom radi se otvor veličine 0,6 – 0,8 milimetara, idealno u središtu pločice, ali treba uzeti u obzir da zbog različitih limitacija poput prolaska kanala ličnog živca fenestra ponekad mora biti smještena ekscentrično. Nakon otvaranja vestibula treba posebno paziti kako se ne bi aspirirala perilimfa. Neki kirurzi mjere udaljenost između pločice stapesa i inkusa kako bi odredili koju veličinu proteze postaviti, a drugi rutinski koriste klipnu protezu dužine 4,5 mm (34). Nakon uglavljivanja proteze, inkus se lagano zatitra iglom kako bi se operater uvjerio u slobodno kretanje proteze. Uspostavljenu mobilnost osikularnog lanca intraoperativno se može dokazati pozitivnim refleksom *fenestre rotunde*, inače odsutnim prilikom fiksacije stapesa (43). Konačno se reponira timpanomeatalni režanj, a zvukovod se tamponira s Gelfoam spužvicom natopljenim s antibiotikom i fiziološkom otopinom. Na kontrolnom pregledu 7-10 dana postoperativno tamponada se uklanja, a bolesnici se naručuju na audiometrijska testiranja za mjesec dana.

Bitno je naglasiti i postojanje drugačije tehnike, takozvane reverzne stapedotomije. Tehniku je prvi uveo Ugo Fisch. Prvo se napravi sama stapedotomija uz očuvan inkudostapedijalni zglob, tetivu *m.stapediusa* te postojanu suprastrukturu stapesa. Tek nakon plasiranja čvrste proteze i njezinog uglavljivanja na inkus, pristupa se krurotomiji i dezartikulaciji inkudostapedijalnog zgloba. Uporabom reverzne stapedotomije smanjuje se mogućnost nastanka plutajuće pločice stapesa, zato što navedene intaktne strukture pružaju protusilu vanjskim utjecajima i opiru se prirodnoj tendenciji stapesa da pod pritiskom potone u vestibulum. (44)

7.2.4. Komplikacije operacije

Komplikacije možemo podijeliti na intraoperativne i postoperativne. Od intraoperativnih mogu se izdvojiti krvarenje, perforacija bubnjića, subluksacija inkusa, plutajuća pločica stremena, pneumolabirint, ozljede *n.facialis* i *chorde tympani* te perilimfatični gusher, tj. cerebrospinalna likvoreja (45). Krvarenje je daleko najčešća komplikacija, a uspješno se kontrolira topikalnom primjenom adrenalina ili elektrokoagulacijom. Perforacija bubnjića najčešće se događa prilikom odizanja timpanomeatalnog režnja, a ozljedu precipitiraju stenozе i egzostoze vanjskog zvukovoda te osjetljivo tkivo samog režnja kod pacijenata uznapredovale životne dobi. Manje perforacije uglavnom se zatvaraju fibroadipocitnim tkivom ili s komadićem želatinske spužve, a može se učiniti i timpanoplastika. Subluksacija inkusa moguća je u bilo kojem dijelu operacije, ali rizik je najveći prilikom skidanja dijela posterosuperiornog

zvukovoda i kasnije tijekom uglavljivanja proteze na dugi krak inkusa. U slučaju sublukacije ili dislokacije u obzir dolaze reponiranje nakovnja u fiziološki položaj ili primjena koštanog cementa.

Ozljede *n.facialis* i uz to povezani trajni ispadi mimične muskulature su rijetke komplikacije, a najčešće su rezultat kirurške traume kod aberantnog tijeka živca. Prolazna paraliza mimične muskulature moguća je komplikacija primjene lokalnog anestetika, a do spontanog oporavka u pravilu dolazi za par sati (45). Disgeuzija, tj. poremećaj okusa javlja se nešto češće, a do njega dolazi zbog oštećenja *chorde tympani*. Taj ogranak facijalnog živca vrlo je tanak i osjetljiv pa često neophodne manipulacije mogu dovesti do prolaznog poremećaja u osjetu okusa, a u rijetkim situacijama uspješan završetak operacije nije moguć bez žrtvovanja *chorde tympani*.

Moguće postoperativne komplikacije su infekcija, labirintitis, vertigo, pojava kolesteatoma te razvoj zamjedbene naglušnosti ili ponovno pogoršanje provodne komponente naglušnosti.

Zamjedbeni gubitak sluha je prema dostupnoj literaturi vrlo varijabilna komplikacija operacije i iznosi od 0.5 - 3% (34). Etiologija postoperativne gluhoće ostaje uglavnom nerazjašnjena. Osim rijetkog ijatrogenog oštećenja membranoznog labirinta, kao pretpostavljeni uzrok ove gluhoće navodi se kompromitacija mikrocirkulacije pužnice (46), nagla promjena odnosa električnog potencijala između endolimfe i perilimfe, postojanje intravestibularnog granuloma, a prilikom razjašnjavanja uzroka korisnim se pokazala uporaba MSCT –a (47).

Pojava konduktivne naglušnosti nakon inicijalnog poboljšanja budi sumnju u dislokaciju proteze ili nekrozu dugog kraka inkusa.

Vrtoglavica se može javljati i intraoperativno u slučaju operacije pod lokalnom anestezijom, a produljena vestibularna disfunkcija postoperativno može zaostati zbog predugačke proteze koja vrši pritisak na sakulus. U obzir tada dolazi revizijska operacija uz stavljanje kraće proteze, a sve pod lokalnom anestezijom kako bi pacijenti mogli pružiti neposredne povratne informacije o eventualnom poboljšanju. (45)

7.2.5. Ishodi operacije

Kirurško liječenje otoskleroze dovodi do subjektivno značajnog poboljšanja sluha u preko 90% bolesnika. Objektivno gledano, brojne studije pokazuju uspješnost smanjivanja razlike zračne i koštane vodljivosti na audiogramu na 10 dB ili manje u više od 95% pacijenata (24,48,49). Revizijska operacija pokazuje nešto manje razine uspješnosti, gdje se zadovoljavajuće zatvaranje razmaka zračno-koštane krivulje postiže u oko 60% slučajeva (50), s tim da se ipak u 75% pacijenata taj razmak svede na 20 dB (24).

Uspješnost operativnog liječenja ne treba suditi samo po kratkoročnim rezultatima, već i trajanjem samog poboljšanja sluha i kvalitete života u pacijenata. Iz tog razloga uputno je dugogodišnje praćenje operiranih pacijenata uz evaluaciju putem audiometrijskih testiranja.

8. UPORABA LASER-A U KIRURŠKOM LIJEČENJU OTOSKLEROZE

Mikrokirurgija stapesa se dokazala učinkovitom u restauraciji provodnog gubitka sluha uzrokovanog otosklerozom, a najnovije metode kirurškog liječenja CO₂ laserom dolaze uz manje komplikacija i jednaku ili bolju uspješnost.

8.1. Princip korištenja lasera

U kirurgiji tri najznačajnija efekta laserske zrake su rezanje tkiva, njegova koagulacija te vaporizacija. Ti različiti učinci postižu se mijenjanjem promjera laserske zrake, njezine snage te trajanja pulsa (51). Gustoća snage je obrnuto proporcionalna promjeru zrake što znači da će se smanjivanjem veličine laserske zrake povećati gustoća snage laserskog zračenja na određenom mjestu. Rezanje tkiva zahtijeva najveću gustoću snage, dok je za koagulaciju potrebna defokusirana zraka s manjom gustoćom snage. Laserska zraka može se dostaviti na željeno mjesto putem mikromanipulatora, uređaja koji je fiksiran na mikroskop pomoću kojeg se zraka i usmjerava. Drugi način je putem posebnih fiberoptičkih kablova koji napuštaju laserski sustav, a u ruci se drže kao i ostali otološki instrumenti (51).



Slika 1. Laserski sustav koji se koristi u kirurgiji srednjeg uha

8.2. Početci korištenja lasera u operativnom liječenju otoskleroze

Laserska stapedotomija zapravo je u praksu uvedena još prije 40 godina. 1980. godine Perkins je objavio prvu studiju vezanu za lasersku stapedotomiju, s ukupno 11 pacijenta na kojima je korišten argonski laser. 100% pacijenata je nakon operacije imalo smanjivanje razmaka zračno-koštane krivulje na manje od 10 dB, dok se kod njih 86% taj razmak sveo na 0-5 dB (52). Ipak, zbog straha od sakularnog oštećenja te zagrijavanja perilimfe radi termalnog učinka lasera tehnika se tada nije ustalila. Daljnja istraživanja ipak su pokazala da je razvijena toplina u vestibulu bezopasna uz pulsno emitiranje lasera niže energije, između 1 i 5 Watta (53).

8.3. Vrste lasera korištenih u operaciji otoskleroze

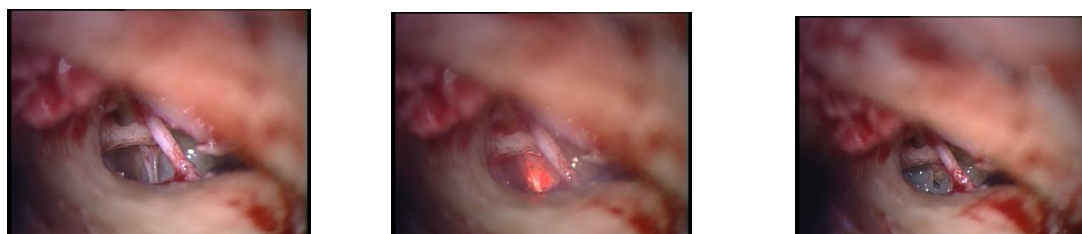U kirurškom liječenju otoskleroze koristi se više vrsta lasera. U praksu je prvi uveden argonski laser. Valne duljine su mu u vidljivom spektru kao i kod nešto novijeg KTP (kalij-titanij-fosfat) lasera. Zbog takve relativno niske valne duljine obe vrste lasera se slabo apsorbiraju u kostima što dovodi do povećane penetracije laserskih zraka i sukladno tome povišenog rizika od oštećenja pločice stremena te koštanih struktura unutrašnjeg uha (54). Kao rezultat direktne ozljede neuroendotela, prilikom uporabe argonskog i KTP lasera zabilježena je nešto veća učestalost postoperacijske vrtoglavice u odnosu na operacije gdje su korišteni drugi tipovi lasera (55). Erbijev laser (Erb-YAG) ima znatno veću valnu duljinu i stoga visoku razinu apsorpcije u vodi i kosti što smanjuje rizik od sličnih oštećenja, ali kao mane mu se navode loša sposobnost koagulacije i moguća akustična trauma zbog eksplozivne ablacije kosti (54,55). Prilikom laserske stapedotomije najčešće se koristi CO₂ laser. Valnih duljina između 9600 i 10600 nm, ima izrazito visoku apsorpciju u kosti čime se rizik od oštećenja struktura unutrašnjeg uha uslijed direktne penetracije svodi na minimum. Ipak, zbog takve visoke apsorpcije energije dolazi do neminovnog stvaranja topline i rizika od termalnog oštećenja. Rizik se smanjuje kratkim pulsним okidanjem lasera niže energije, tako da jedan „pucanj“ CO₂ lasera vodi do povećanja temperature u vestibulu od tek 0,3 C (56). CO₂ laser emitira nevidljive zrake što zahtijeva korištenje dodatne vidljive zrake za ciljanje.

Uspoređujući ishode operacije prilikom korištenja različitih vrsta lasera, CO₂ laser pokazao se superioran u odnosu na KTP i Erb-YAG laser u stupnju zatvaranja razmaka zračno-koštane krivulje (54).

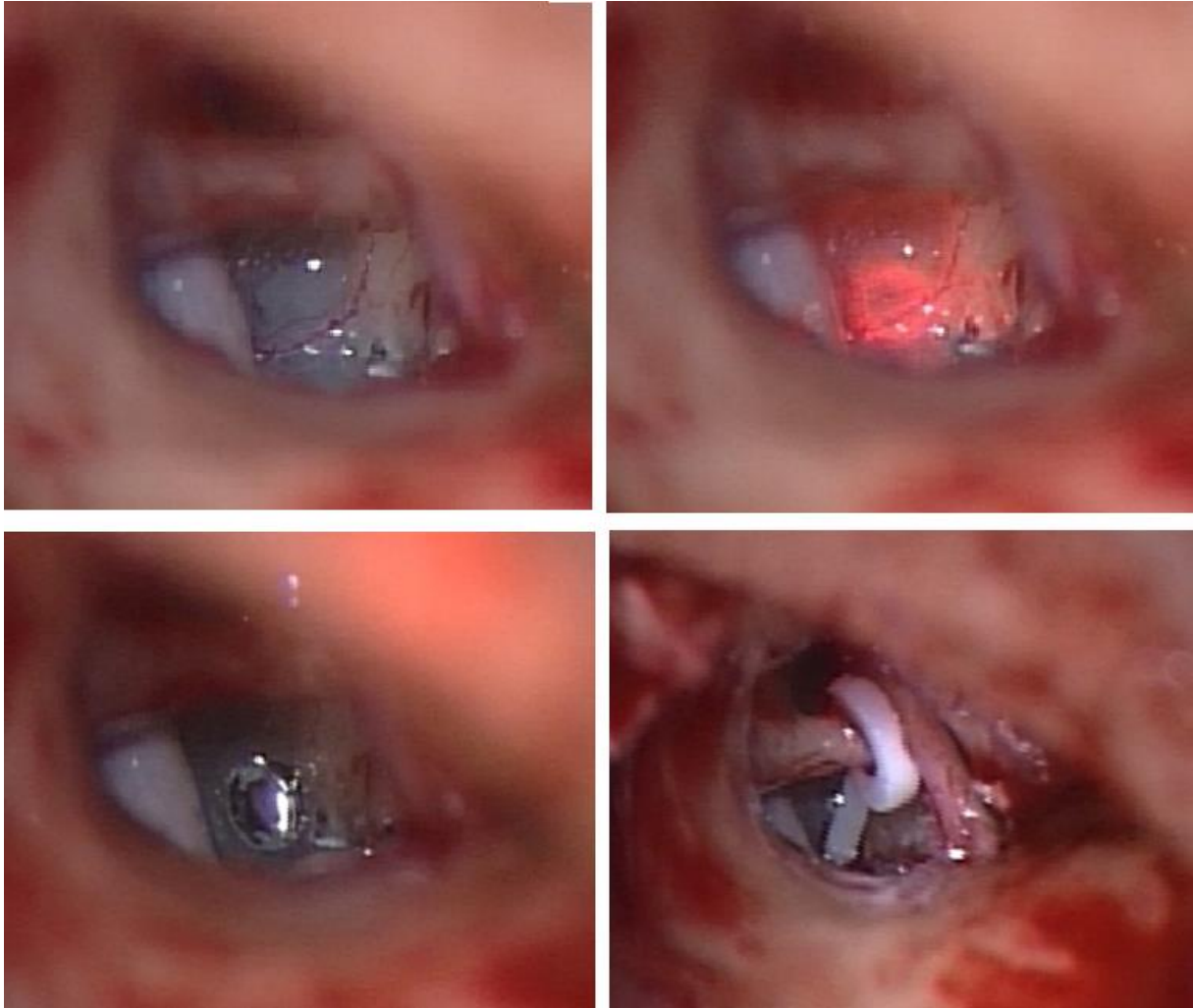
8.4. Laserska stapedotomija

Prilikom operativnog liječenja otoskleroze laser se može koristiti u više situacija. Široka laserska zraka može se usmjeriti prema inkudostapedijalnom zglobu u svrhu hemostaze i prevencije mukozalnog krvarenja. Višestrukim pulsevima laserom se vaporizira tetiva *m.stapediusa* kako bi se bolje prikazao stražnji krak stapesa koji se zatim također vaporizira (51,52). Uz frakturu prednjeg kraka tako se uklanja cijela suprastruktura stapesa te se može pristupiti samoj fenestraciji laserom.

Na pločici stapesa preklapajućim laserskim hicima stvara se otvor veličine 0,6 – 0,8 mm u uzorku rozete, a razmak između tih pulseva trebao bi biti dvije to tri sekunde kako bi se izbjegao nekontrolirani porast temperature (51). Otvor u pločici stapesa može se načini i jednim udarom lasera (engl. one-shot technique), koristeći posebne softverske sustave povezane s laserskim uređajem (SurgiTouch Scanner) (57). Uporabom takve tehnologije, pomoću ugrađenog mikroprocesora stvara se savršeno kružna stapedotomija veličine 0,5 – 0,7 mm. U otvor se zatim smješta proteza kako je već opisano.



Slika 2. Slika prikazuje pogled u srednje uho. Laserskom zrakom prerezana je tetiva *m.stapediusa* i stražnji krak stapesa te je prikazana pločica stapesa.



Slika 3. Na pločici stremena stvara se rupica veličine 0,6 – 0,8 mm u koju se plasira proteza.

8.5. Uporaba lasera u revizijskim operacijama

U slučaju revizijske operacije stapesa, na prethodno operiranom uhu često se nalaze ožiljkaste promjene i priraslice. Disekcija takvih promjena prilikom pristupanja ovalnom otvoru povećava rizik traume unutrašnjeg uha, a ta činjenica je i jedan od faktora manje uspješnosti takvih revizijskih operacija u odnosu na primarne stapedomije. Uporabom lasera ožiljno tkivo može se sigurno i atraumatski ukloniti i na lakši način osigurati adekvatnu vizualizaciju ovalnog prozorčića. Neomembrana koja se stvara oko *fenestre ovalis* također se može ukloniti laserom, a to omogućava bolje pozicioniranje nove proteze. (51)

8.6. Usporedba laserske stapedomije s konvencionalnim tehnikama

Fang i suradnici su 2014. proveli metaanalizu uspoređujući rezultate laserske stapedomije s drugim konvencionalnim tehnikama iz 11 studija s ukupno 1614 subjekata, a s ciljem evaluacije postoperativnih ishoda te komplikacija. Dokazana je statistički značajna razlika u razinama zatvaranja razmaka zračno-koštane krivulje u korist laserske stapedomije (58). U drugoj analizi, Wegner i suradnici takvu razliku nisu dokazali, ali je zabilježen povećan rizik od frakture pločice stapesa te postoperativnog razvoja zamjedbene naglušnosti kod konvencionalnih tehnika. Iz tog razloga autori također preferiraju lasersku stapedomiju (59).

Najčešća postoperacijska komplikacija stapedomije je vrtoglavica. Uspoređujući komplikacije CO₂ laserske stapedomije i onih bez korištenja lasera, Matković i suradnici objavljuju rezultate gdje je postoperativni vertigo zabilježen u 55% slučajeva stapedomije konvencionalnim tehnikama nasuprot 26% u operacijama gdje je korišten laser (60). Gledajući skupinu pacijenata koja ipak nakon zahvata razvije vestibularne simptome, vestibularna funkcija se u pravilu vraća na preoperacijske razine unutar mjesec dana nakon zahvata u grupi operiranoj s CO₂ laserom, dok u onih gdje laser nije korišten vestibularni deficit zaostaje dulje (61,62). Incidencija tinitusa također je niža u bolesnika operiranih uz pomoć lasera (60).

Stapedomija konvencionalnim tehnikama ponekad predstavlja težak zadatak zbog same anatomije srednjeg uha, primjerice dehiscijentnog facijalnog živca, duboke ovalne niše ili izrazito zadebljane pločice stapesa (56). Laser i tzv „no-touch“ princip koji se uz njega veže omogućava visoku preciznost i penetraciju bez vibracija što se može pokazati vrlo korisnim u navedenim izazovnim situacijama, a posebice u slučaju plutajuće pločice stapesa kad je penetracija kroz pločicu bez vibracija imperativ.

9. RASPRAVA

Otoskleroza, s učestalošću do 0,4 % u populaciji, predstavlja čest uzrok gubitka sluha koji se može uspješno otkloniti operacijom ili pak korištenjem slušnih pomagala. Zbog opisane nejasne etiologije same bolesti, kauzalno liječenje otoskleroze nije moguće, korištenje slušnih pomagala ne pruža adekvatnu razumljivost pri rehabilitaciji, pa za sada kirurška terapija predstavlja najbolji terapijski izbor.

Prvi pokušaji kirurškog liječenja datiraju gotovo otkad je i poznata sama bolest. Prethodno opisane tehnike koje su se razvijale kroz povijest, u određenog broja pacijenata dovodile su do poboljšanja sluha, ali radi nedovoljnog znanja, bez preciznih instrumenata i adekvatne tehnologije, komplikacije su bile brojne. Teške i trajne vrtoglavice, koje su značajno narušavale kvalitetu života, bile su više pravilo nego iznimka. Osim toga, evidentirane su i ozbiljnije komplikacije poput labirintitisa i meningitisa. Pretpostavlja se da su navedene komplikacije ipak uzrokovane nepostojanjem profilaktične antimikrobne terapije. Penicilin je otkriven tek 1928. godine, a u kliničku upotrebu uveden je sredinom 40-ih godina prošlog stoljeća, gotovo 70 godina nakon prvih izvedenih operacija. Prije prvih operacija fenestracijskim tehnikama, brojni zahvati završavali su potpunim uklanjanjem stapesa što je u bolesnika rezultiralo gluhoćom operiranog uha. Radi svih navedenih razloga, uz dodatak izrazito kratkoročnih poboljšanja sluha u rijetkih uspješnih operacija, operacijsko liječenje otoskleroze je u svijetu otorinolaringologije bila kontroverzna tema te su napretci u njezinom kirurškom liječenju, uz nužno praćenje razvoja tehnologije, bili plod rada revolucionarnih pojedinaca.

Današnja kirurška metoda stapedotomije izrazito je sigurna i učinkovita, ali i dalje uz određene komplikacije. Ograničenog prostora i s fragilnim strukturama, područje srednjeg uha zahtijeva veliku preciznost i poštedito postupanje. Korištenjem laserske tehnologije moguće je operirati bez neposrednog dodira struktura i bez vibracija, a usko fokusirana zraka malog promjera omogućava najveću moguću preciznost. Na taj način laserskom energijom se mogu vaporizirati krakovi stremena, disecirati tetiva *m.stapediusa* i napraviti sama stapedotomija. Kao alternativna metoda klasičnim mehaničkim tehnikama, uporabom lasera ublažava se trauma unutrašnjeg uha i time smanjuje incidencija postoperativne vrtoglavice, ali i najteže komplikacije operativnog liječenja otoskleroze, nastanka tzv. „gluhog uha“, tj. senzoričkog gubitka sluha zbog oštećenja pužnice. Najčešće korišteni CO₂ laser emitira zrake izrazito visokih valnih duljina što maksimalno povećava njihovu apsorpciju u kosti i na taj način se smanjuje mogućnost direktne penetracije laserske zrake i ozljede membranoznog labirinta.

Laserom se stvara manja i preciznija rupa u pločici stapesa što smanjuje mogući istek endolimfe, jednog od razloga javljanja vrtoglavice nakon operacije. U analizi učestalosti komplikacija nakon operacijskog liječenja otoskleroze laserom, Matković i suradnici objavljuju manju učestalost vrtoglavice i tinitusa u odnosu na operaciju konvencionalnim tehnikama (60).

U uspoređivanju efikasnosti laserske stapedotomije u odnosu na konvencionalne tehnike, kao glavni parametar koristi se smanjenje razmaka zračne i koštane krivulje na tonskom audiogramu. Na tu temu dvije dosad najveće objavljene metaanalize (58,59) pokazuju oprečne rezultate, gdje jedna dokazuje prednost laserske stapedotomije, a druga ne. Prema tome, uvidom u dostupnu literaturu, upotreba lasera u liječenju otoskleroze ne pokazuje značajnu prednost u poboljšanju sluha u odnosu na konvencionalne metode. Iskusan operater će bilo kojom tehnikom dobiti dobre rezultate sluha s malim brojem komplikacija poštujući osnovna pravila operacije i usavršavanjem željene tehnike.

Laserska tehnika dakako ima svoje veliko mjesto u liječenju otoskleroze, prvenstveno u bolesnika izloženih povećanom riziku od komplikacija operacije. Bolesnici s prisutnim mješovitim gubitkom sluha, malformacijama stapesa, dehiscijentnim facijalnim živcem ili preoperacijskom vrtoglavicom glavni su kandidati za lasersku stapedotomiju zbog već opisane prednosti lasera u svojoj manjoj invazivnosti i većoj preciznosti.

10. ZAKLJUČAK

Otoskleroza predstavlja jedan od najčešćih uzroka gubitka sluha, a nastaje progresivno. Riječ je primarno o provodnom tipu naglušnosti koji nastaje zbog fiksacije pločice stremena što onemogućava normalni prijenos zvučnih valova prema unutarnjem uhu. Rjeđe sama bolest zahvaća i pužnicu pa tada dolazi i do zamjedbene komponente naglušnosti. Otoskleroza je bolest multifaktorijalne etiologije i sami mehanizmi njezinog nastanka nisu poznati, no dokazano najbolji način njezinog liječenja predstavlja kirurška terapija metodama stapedektomije i stapedotomije. U kirurgiji srednjeg uha se uspješno koristi laser koji u terapijskom smislu donosi jednako dobre rezultate u domeni oporavka sluha kao konvencionalne tehnike uz manju učestalost određenih komplikacija, poput vrtoglavice i šuma. Liječenje otoskleroze laserom namijenjeno je prvenstveno pacijentima s povećanim rizikom od pojave različitih komplikacija operacije. Laser se zbog svoje superiorne preciznosti koristi u zahtjevnim slučajevima gdje je potrebna minimalna invazivnost, poput operacija gdje se u bolesnika nađe plutajuća pločica stapesa ili njegove različite malformacije, aberantni put facijalnog živca ili izrazito zadebljana pločica stapesa.

11. ZAHVALA

Zahvaljujem svom mentoru, doc.dr.sc. Krsti Dawidowskom na stalnoj dostupnosti, pruženoj pomoći i ljubaznosti prilikom izrade ovog diplomskog rada.

Također se zahvaljujem svim kolegama i prijateljima koji su mi uljepšali godine studiranja, a najveće hvala mojim roditeljima i sestri koji su mi bili najveći oslonac i podrška.

12. LITERATURA

1. Babcock TA, Liu XZ. Otosclerosis: From Genetics to Molecular Biology. *Otolaryngol Clin North Am.* 2018;51(2):305–18.
2. Uppal S, Bajaj Y, Rustom I, Coatesworth AP. Otosclerosis 1: The aetiopathogenesis of otosclerosis. *Int J Clin Pract.* 2009;63(10):1526–30.
3. Quesnel AM, Ishai R, McKenna MJ. Otosclerosis: Temporal Bone Pathology. *Otolaryngol Clin North Am.* 2018;51(2):291–303.
4. Nazarian R, McElveen JT, Eshraghi AA. History of Otosclerosis and Stapes Surgery. *Otolaryngol Clin North Am.* 2018;51(2):275–90.
5. Toynbee J. Pathological and Surgical Observations on the Diseases of the Ear. *J R Soc Med.* 1841;MCT-24(1):190–211.
6. Niedermeyer HP, Arnold W. Etiopathogenesis of Otosclerosis. *ORL.* 2002;64:114–9.
7. Ealy M, Smith RJH. Otosclerosis. *Adv Otorhinolaryngol.* 2011;70:122–9.
8. Batson L, Rizzolo D. Otosclerosis: An update on diagnosis and treatment. *J Am Acad Physician Assist.* 2017;30(2):17–22.
9. Schrauwen I, Van Camp G. The etiology of otosclerosis: A combination of genes and environment. *Laryngoscope.* 2009;120(6):1195–202.
10. Crompton M, Cadge BA, Ziff JL, Mowat AJ, Nash R, Lavy JA, et al. The Epidemiology of Otosclerosis in a British Cohort. *Otol Neurotol.* 2019;40(1):22–30.
11. Niedermeyer HP, Häusler R, Schwub D, Neuner NT, Busch R, Arnold W. Evidence of increased average age of patients with otosclerosis. *Adv Otorhinolaryngol.* 2007;65:17–24.
12. Morrison AW. Genetic factors in otosclerosis. *Ann R Coll Surg Engl.* 1967;41(2):202–37.
13. Sagar PR, Shah P, Bollampally VC, Alhumaidi N, Malik BH. Otosclerosis and Measles: Do Measles Have a Role in Otosclerosis? A Review Article. *Cureus.* 2020 Aug 21;12(8):e9908.
14. McKenna MJ, Mills BG. Immunohistochemical evidence of measles virus antigens in active otosclerosis. *Otolaryngol - Head Neck Surg.* 1989;101(4):415–21.
15. Neuber WJ, Arnold W. Evidence of measles virus RNA in otosclerotic tissue. *Orl.* 1994;56(3):130–2.
16. Arnold W, Niedermeyer HP, Lehn N, Neubert W, Höfler H. Measles virus in otosclerosis and the specific immune response of the inner ear. *Acta Otolaryngol.* 1996;116(5):705–9.

17. Arnold W, Busch R, Arnold A, Ritscher B, Neiss A, Niedermeyer HP. The influence of measles vaccination on the incidence of otosclerosis in Germany. *Eur Arch Oto-Rhino-Laryngology*. 2007;264(7):741–8.
18. Jefferson H, Iii D. Fluorine in the Drinking Water. 1968;
19. Bozorg Grayeli A, Escoubet B, Bichara M, Julien N, Silve C, Friedlander G, et al. Increased Activity of the Diastrophic Dysplasia Sulfate Transporter in Otosclerosis and Its Inhibition by Sodium Fluoride. *Otol Neurotol*. 2003;24(6):854–62.
20. Gristwood R, Venables W. Pregnancy and otosclerosis. *Clin Otolaryngol Allied Sci*. 1983;8(3):205–10.
21. Foster MF, Backous DD. Clinical Evaluation of the Patient with Otosclerosis. *Otolaryngol Clin North Am*. 2018;51(2):319–26.
22. Skarżyński PH, Dziendziel B, Gos E, Włodarczyk E, Miśkiewicz B, Rajchel JJ, et al. Prevalence and Severity of Tinnitus in Otosclerosis: Preliminary Findings from Validated Questionnaires. *J Int Adv Otol*. 2019;15(2):277.
23. Ismi O, Erdogan O, Yesilova M, Ozcan C, Ovla D, Gorur K. A estapedotomia melhora o zumbido em pacientes com otosclerose? *Braz J Otorhinolaryngol*. 2017;83(5):568–73.
24. Lippy WH, Berenholz LP. Pearls on otosclerosis and stapedectomy. *Ear, Nose Throat J*. 2008;87(6):326–8.
25. Probst R. Audiological evaluation of patients with otosclerosis. *Adv Otorhinolaryngol*. 2007;65:119–26.
26. Davies RA. Audiometry and other hearing tests. *Handb Clin Neurol*. 2016;137:157–76.
27. Terkildsen K, Osterhammel P, Bretlau P. Acoustic Middle Ear Muscle Reflexes in Patients with Otosclerosis. *Arch Otolaryngol*. 1973;98(3):152–5.
28. Shahnaz N, Bork K, Polka L, Longridge N, Bell D, Westerberg BD. Energy reflectance and tympanometry in normal and otosclerotic ears. *Ear Hear*. 2009;30(2):219–33.
29. Mau C, Kamal N, Badeti S, Reddy R, Ying YLM, Jyung RW, et al. Superior semicircular canal dehiscence: Diagnosis and management. *J Clin Neurosci*. 2018;48:58–65.
30. de Oliveira Penido N, de Oliveira Vicente A. Medical Management of Otosclerosis. *Otolaryngol Clin North Am*. 2018;51(2):441–52.
31. Liktor B, Szekanecz Z, Batta TJ, Sziklai I, Karosi T. Perspectives of pharmacological treatment in otosclerosis. *Eur Arch Oto-Rhino-Laryngology*. 2013;270(3):793–804.

32. Cruise AS, Singh A, Quiney RE. Sodium fluoride in otosclerosis treatment: Review. *J Laryngol Otol.* 2010;124(6):583–6.
33. Brookler KH. Medical treatment of otosclerosis: Rationale for use of bisphosphonates. *Int Tinnitus J.* 2008;14(2):92–6.
34. Cheng HCS, Agrawal SK, Parnes LS. Stapedectomy Versus Stapedotomy. *Otolaryngol Clin North Am.* 2018;51(2):375–92.
35. Plontke SK, Metasch M, Zirkler J, Zahnert T, Verdacht B. Diagnostik und operative Therapie der Otosklerose Teil II : Operative Therapie Abwägen der Operation Indikationsstellung zur Operation Anamnese und Aufklärung. 2018;717–34.
36. Jack FL. Further Observations on Removal of the Stapes. <http://dx.doi.org/10.1056/NEJM189312141292404> [Internet]. 2010 Jun 2 [pristupljeno 22.4.2022.];129(24):590–3. Dostupno na: <https://www.nejm.org/doi/full/10.1056/NEJM189312141292404>
37. Schuknecht HF, Applebaum EL. Surgery for Hearing Loss. *N Engl J Med.* 1969 May 22;280(21):1154–60.
38. Pairedeau C, Mendonca C. Anaesthesia for major middle ear surgery. *BJA Educ.* 2019;19(5):136–43.
39. Isaacson B, Hunter JB, Rivas A. Endoscopic Stapes Surgery. *Otolaryngol Clin North Am.* 2018;51(2):415–28.
40. Rajput MSA, Arain AA, Rajput AA, Adeel M, Suahil A, Awan MS. Otosclerosis: Experience With Stapes Surgery. *Cureus.* 2020 May 2;12(5).
41. Naik C, Nemade S. Endoscopic stapedotomy: our view point. *Eur Arch Oto-Rhino-Laryngology.* 2016;273(1):37–41.
42. Malafronte G, Trusio A, Motta G, Filosa B. Stapedotomy Removing Only the Stapes Head and Not the Entire Stapes Superstructure: Long-term Results. *Otol Neurotol.* 2021 Aug 1;42(7):e844–8.
43. Grewal DS. Round window reflex and oval window fistulae. *J Laryngol Otol.* 1989;103(6):562–5.
44. Singh A, Irugu DVK, Kumar R, Verma H. A review of surgical nuances and outcomes of the reverse stapedotomy. *J Int Adv Otol.* 2019;15(1):151–5.
45. Antonelli PJ. Prevention and Management of Complications in Otosclerosis Surgery.

- Otolaryngol Clin North Am. 2018;51(2):453–62.
46. Doherty JK, Linthicum FH. Spiral ligament and stria vascularis changes in cochlear otosclerosis: effect on hearing level. *Otol Neurotol*. 2004 Jul;25(4):457–64.
 47. Yeudhai N, Luntz M. Resolution of delayed sudden hearing loss after stapedectomy: a case report and review of the literature. *Mediterr J Otol*. 2006;3:156–60.
 48. Mahafza T, Al-Layla A, Tawalbeh M, Abu-yagoub Y, Sulaiman AA. Surgical treatment of otosclerosis: Eight years' experience at the Jordan university hospital. *Iran J Otorhinolaryngol*. 2013;25(73):233–8.
 49. Vincent R, Sperling NM, Oates J, Jindal M. Surgical findings and long-term hearing results in 3,050 stapedotomies for primary otosclerosis: A prospective study with the otology-neurotology database. *Otol Neurotol*. 2006;27(8 SUPPL. 2).
 50. De La Cruz A, Fayad JN. Revision stapedectomy. *Otolaryngol - Head Neck Surg*. 2000;123(6):728–32.
 51. Nissen AJ. Laser applications in otologic surgery. *Ear, Nose Throat J*. 1995;74(7):477–82.
 52. Perkins RC. Laser stapedotomy for otosclerosis. *Laryngoscope*. 1980;90(2):228–41.
 53. Coker NJ, Ator GA, Jenkins HA, Neblett CR, Morris JR. Carbon Dioxide Laser Stapedotomy: Thermal Effects in the Vestibule. *Arch Otolaryngol*. 1985;111(9):601–5.
 54. Srivastava R, Cho W, Fergie N. The Use of Lasers in Stapes Surgery. *Ear Nose Throat J*. 2021 Feb 1;100(1_suppl):73S-76S.
 55. Kamalski DMA, Wegner I, Tange RA, Vincent R, Stegeman I, Van Der Heijden GJM, et al. Outcomes of different laser types in laser-assisted stapedotomy: A systematic review. *Otol Neurotol*. 2014;35(6):1046–51.
 56. Yetiser S. Flexible Fiber Optic Carbon-Dioxide Laser Assisted Stapedotomy in Otosclerosis. *Int J Otolaryngol*. 2016;2016:1–5.
 57. Boyev KP. Use of Lasers in Otosclerosis Surgery. *Otolaryngol Clin North Am*. 2018;51(2):405–13.
 58. Fang L, Lin H, Zhang TY, Tan J. Laser versus non-laser stapedotomy in otosclerosis: A systematic review and meta-analysis. *Auris Nasus Larynx*. 2014;41(4):337–42.
 59. Wegner I, Kamalski DMA, Tange RA, Vincent R, Stegeman I, Van Der Heijden GJM, et al. Laser versus conventional fenestration in stapedotomy for otosclerosis: A systematic review. *Laryngoscope*. 2014;124(7):1687–93.

60. Matković S, Kitanoski B, Malicević Z. Advantages of CO2 laser use in surgical management of otosclerosis. *Vojnosanit Pregl.* 2003;60(3):273–8.
61. Singh A, Datta R, Prasad BK, Nilakantan A, Rajguru R, Kanzhuly MK, et al. Post Stapedotomy Vestibular Deficit: Is CO 2 Laser Better than Conventional Technique? A Non-randomized Controlled Trial. *Indian J Otolaryngol Head Neck Surg.* 2018 Mar 14;70(2):306–12.
62. De Vito A, Mandalà M, Soprani F, Iannella G, Roustan V, Viberti F, et al. Conventional approaches versus laser CO2 surgery in stapes surgery: a multicentre retrospective study. *Eur Arch Oto-Rhino-Laryngology.*2021

13. ŽIVOTOPIS

OSOBNI PODATCI

Ime i prezime : Stjepan Brnić

Datum i mjesto rođenja : 30.9.1997., Slavonski Brod

OBRAZOVANJE

2016. – 2022. Medicinski fakultet Sveučilišta u Zagrebu

2012. – 2016. Gimnazija Matija Mesić , Slavonski Brod

2004. – 2012. Osnovna škola Bogoslav Šulek , Slavonski Brod

NAGRADE I USPJESI

2017. Dekanova nagrada za uspjeh, Medicinski fakultet Sveučilišta u Zagrebu

2016. Nagrada za učenika generacije Gimnazije „Matija Mesić“ , Slavonski Brod

VJEŠTINE

služenje programima MS Office, poznavanje osnovnih komponenti programiranja u programskom jeziku R, aktivno služenje engleskim jezikom u govoru i pismu

DODATNE INFORMACIJE

2022. Aktivni sudionik na kongresu „10th Adriatic and 7th Croatian Congress of Pharmacoconomics and Outcomes Research“

2022. Aktivni sudionik i prezenter na kongresu „CROSS17“ (Croatian Student Summit)

2020. Edukacija i certifikat „COVID 19: Training for Healthcare Workers“, Stanford University School of Medicine

2020. Aktivni sudionik i prezenter na kongresu „Pharmacology 2020“

HOBIJI I OSOBNI INTERESI

nogomet, filmovi, tenis