

# Tromboza portalne vene u cirozi jetre

---

**Burić, Bruno**

**Master's thesis / Diplomski rad**

**2022**

*Degree Grantor / Ustanova koja je dodijelila akademski / stručni stupanj:* **University of Zagreb, School of Medicine / Sveučilište u Zagrebu, Medicinski fakultet**

*Permanent link / Trajna poveznica:* <https://um.nsk.hr/um:nbn:hr:105:724802>

*Rights / Prava:* [In copyright](#)/[Zaštićeno autorskim pravom.](#)

*Download date / Datum preuzimanja:* **2024-11-05**



*Repository / Repozitorij:*

[Dr Med - University of Zagreb School of Medicine Digital Repository](#)



**SVEUČILIŠTE U ZAGREBU**

**MEDICINSKI FAKULTET**

**Bruno Burić**

**Tromboza portalne vene u cirozi jetre**

**DIPLOMSKI RAD**



**Zagreb, 2022.**

Ovaj diplomski rad izrađen je na Zavodu za gastroenterologiju i hepatologiju Klinike za unutarne bolesti KBC "Sestre milosrdnice" pod vodstvom doc. dr. sc. Lucije Virović Jukić i predan je na ocjenu u akademskoj godini 2021./2022.

## ABECEDNI POPIS KRATICA

AFP - alfa-fetoprotein

APTV - aktivirano parcijalno tromboplastinsko vrijeme

CI (engl. *confidence interval*) - interval pouzdanosti

CT (engl. *computed tomography*) - kompjuterizirana tomografija

DOAC (engl. *direct oral anticoagulants*) - direktni oralni antikoagulansi

DSA - digitalna suptrakcijska angiografija

EASL (engl. *European Association for the Study of the Liver*) - Europsko udruženje za bolesti jetre

EMA (engl. *European Medicines Agency*) - Europska agencija za lijekove

FDA (engl. *U.S. Food and Drug Administration*) - Američka agencija za hranu i lijekove

FVIII - faktor VIII

HCC (engl. *hepatocellular carcinoma*) - hepatocelularni karcinom

HCV (engl. *hepatitis C virus*) - virus hepatitisa C

INR (engl. *international normalized ratio*) - međunarodni normalizirani omjer

LMWH (engl. *low-molecular-weight heparin*) - nisko-molekulski heparin

LPS - lipopolisaharidi

MELD (engl. *Model for End-stage Liver Disease*) - model za završni stadij jetrene bolesti

MR (engl. *magnetic resonance*) - magnetska rezonancija

NSSB-i - neselektivni beta blokatori

OR (engl. *odds ratio*) - omjer izgleda

PAI-1 (engl. *plasminogen activator inhibitor-1*) - inhibitor aktivatora plazminogena-1

PV - protrombinsko vrijeme

PVT (engl. *portal vein thrombosis*) - tromboza portalne vene

RAAS - renin-angiotenzin-aldosteron sustav

ROTEM (engl. *rotational thromboelastometry*) - rotacijska tromboelastometrija

SBP - spontani bakterijski peritonitis

TACE (engl. *transarterial chemoembolization*) - transarterijska kemoembolizacija

TAFI (engl. *thrombin activable fibrinolysis inhibitor*) - inhibitor fibrinolize aktiviran trombinom

TEG - tromboelastografija

TIPS - transjugularni intrahepatalni portosistemski *shunt*

tPA (engl. *tissue plasminogen activator*) - tkivni aktivator plazminogena

vWF (engl. *von Willebrand factor*) - von Willebrandov čimbenik

# SADRŽAJ

1. SAŽETAK.....	
2. SUMMARY .....	
3. UVOD.....	1
4. KOMPLIKACIJE CIROZE JETRE .....	4
5. POREMEĆAJI ZGRUŠAVANJA KRVI U CIROZI JETRE .....	8
5.1. POREMEĆAJI TROMBOCITA .....	8
5.2. POREMEĆAJI KOAGULACIJSKIH FAKTORA .....	9
5.3. POREMEĆAJI FIBRINOLITIČKOG SUSTAVA .....	9
5.4. TESTOVI ZGRUŠAVANJA KRVI .....	10
6. TROMBOZA PORTALNE VENE U CIROZI JETRE .....	11
6.1. EPIDEMIOLOGIJA.....	11
6.2. PATOGENEZA .....	12
6.2.1. Usporeni tok krvi.....	12
6.2.2. Hiperkoagulabilnost.....	12
6.2.3. Oštećenje endotela.....	13
6.3. AKUTNA PVT: KLINIČKA SLIKA I DIJAGNOSTIKA.....	14
6.4. KRONIČNA PVT: KLINIČKA SLIKA I DIJAGNOSTIKA .....	16
6.5. LIJEČENJE PVT .....	20
6.5.1. Antikoagulantna terapija .....	20
6.5.2. Transjugularni intrahepatalni portosistemski shunt (TIPS) .....	23
6.6. PREVENCIJA PVT .....	24
6.7. PROGNOZA PVT .....	25
7. ZAKLJUČAK.....	26
8. ZAHVALE .....	28
9. LITERATURA .....	29
10. ŽIVOTOPIS .....	38

# 1. SAŽETAK

## TROMBOZA PORTALNE VENE U CIROZI JETRE

**Bruno Burić**

Ciroza je završni stadij progresivne jetrene fibroze obilježen poremećajem arhitekture jetrenog tkiva i formacijom regenerativnih čvorića. Jedna od njenih komplikacija je tromboza portalne vene, odnosno portalna venska tromboza (PVT) koja se definira kao prisutnost tromba u portalnoj veni ili njenim granama, sa ili bez širenja u gornju mezenteričnu ili lijenalnu venu. Može se klasificirati prema stupnju opstrukcije na parcijalnu i kompletnu, prema stupnju proširenosti s obzirom na zahvaćenost okolnih vena te prema trajanju na akutnu i kroničnu. Poznato je da prevalencija PVT u cirozi raste paralelno s ozbiljnošću jetrene bolesti i iznosi oko 1% u kompenziranom stadiju, oko 10% u akutnoj dekompenzaciji i 10-44% u slučaju razvoja HCC-a. Patogeneza PVT u cirozi jetre je vjerojatno multifaktorijalna i nastaje kao rezultat promjena različitih sastavnica Virchowljeve trijade: usporenog toka krvi, hiperkoagulabilnosti i oštećenja endotela. Akutnu PVT obilježava naglo stvaranje tromba u portalnoj veni koja dovodi do njene parcijalne ili kompletne opstrukcije. Klinička slika može biti asimptomatska ili može uključivati grčeve u trbuhu, dispeptične tegobe ili proljev ukoliko je tromb zahvatio gornju mezenteričnu venu. Zahvaćanjem distalnog dijela gornje mezenterične vene može nastati crijevna ishemija, crijevni infarkt i ileus. Nakon 3-5 tjedana od akutne PVT dolazi do stvaranja mreže venskih kolaterala, odnosno kavernoma koji je obilježje kronične PVT. Ona se može otkriti asimptomatski ili se može razviti portalna hipertenzija čije su komplikacije zajedno s portalnom kolangiopatijom glavna klinička manifestacija kronične PVT. Terapijske mogućnosti uključuju antikoagulantne lijekove i transjugularni intrahepatalni portosistemski *shunt* (TIPS). Za bolje poznavanje prevencije i prognoze PVT potrebne su dodatne prospektivne studije.

**Ključne riječi:** ciroza jetre, komplikacije ciroze jetre, poremećaji zgrušavanja krvi, portalna venska tromboza, antikoagulantna terapija

## 2. SUMMARY

### PORTAL VEIN THROMBOSIS IN LIVER CIRRHOSIS

**Bruno Burić**

Cirrhosis is a late stage of progressive liver fibrosis characterized by disruption of liver tissue architecture and the formation of regenerative nodules. One of its complications is portal vein thrombosis (PVT), which is defined by the formation of a thrombus within the main portal vein or its branches, with or without spreading to the superior mesenteric or splenic vein. PVT can be evaluated based on its degree into partial and complete, extension regarding the involvement of the surrounding veins and age into acute and chronic. The prevalence of PVT in cirrhosis is known to increase parallelly with the severity of liver disease and is around 1% in the compensated phase, around 10% in acute decompensation, and 10-44% in the case of underlying HCC. The pathogenesis of PVT in liver cirrhosis is probably multifactorial and results from changes in various components of the Virchow triad: slow blood flow, hypercoagulability, and endothelial damage. Acute PVT is characterized by a sudden thrombus formation in the portal vein leading to its partial or complete obstruction. The clinical presentation may be asymptomatic or may include abdominal cramps, dyspepsia, or diarrhea if the thrombus has affected the superior mesenteric vein. Involvement of the distal part of the superior mesenteric vein can lead to intestinal ischemia, intestinal infarction and ileus. After 3-5 weeks following an episode of acute PVT, a network of venous collaterals is formed, i.e., cavernoma, which is a feature of chronic PVT. It may be asymptomatic or portal hypertension may develop. Complications of portal hypertension together with portal cholangiopathy represent the main clinical manifestations of chronic PVT. Therapeutic modalities include anticoagulants and transjugular intrahepatic portosystemic shunt (TIPS). Additional prospective studies are needed to better define the prevention and prognosis of PVT.

**Keywords:** liver cirrhosis, complications of liver cirrhosis, coagulation disorders, portal vein thrombosis, anticoagulant therapy



### 3. UVOD

Ciroza je završni stadij progresivne jetrene fibroze obilježen poremećajem arhitekture jetrenog tkiva i formacijom regenerativnih čvorića. U uznapredovaloj fazi riječ je o ireverzibilnom procesu (1).

Smatra se da godišnje u svijetu oko 1 milijun ljudi umre od posljedica ciroze jetre i komplikacija, što je stavlja na 11. mjesto najčešćih uzroka smrti (2). U Republici Hrvatskoj je u 2019. godini, prema Izvješću o smrtnosti prema listi odabranih uzroka smrti, od ciroze, fibroze i kroničnog hepatitisa preminulo 967 ljudi, što odgovara 1,87% ukupne smrtnosti te godine (3).

Najčešći uzroci ciroze su zlouporaba alkohola, kronični virusni hepatitis B i C i nealkoholna masna bolest jetre. Ostali mogući uzroci su primarni bilijarni kolangitis, sekundarna bilijarna ciroza, cistična fibroza, imunološki poremećaji poput primarnog sklerozirajućeg kolangitisa i autoimune jetrene bolesti, metaboličke genske bolesti kao što su hemokromatoza, Wilsonova bolest i nedostatak  $\alpha$ 1-antitripsina, kronična opstrukcija odljeva venske krvi iz jetre poput Budd-Chiarijevog sindroma, dok u 15% slučajeva uzrok ostane neotkriven. Bitno je napomenuti da svako stanje koje dugotrajno dovodi do oštećenja i smrti hepatocita može uzrokovati cirozu (4).

Patofiziološki gledano, do ciroze dolazi na način da ozlijeđeni hepatociti i aktivirane Kupfferove stanice proizvode citokine koji aktiviraju zvjezdaste stanice u Disseovim prostorima u jetri i transformiraju ih u stanice nalik miofibroblastima. One potom sintetiziraju molekule kolagena, proupalnih citokina i ostalih upalnih medijatora, dovodeći do fibroze tkiva i narušavanja jetrene funkcije (4).

Klinička prezentacija u oboljelih od ciroze je različita. Većina pacijenata u klinički stabilnoj, odnosno kompenziranoj fazi ostaje asimptomatska godinama. Kada se krenu javljati simptomi, najčešće je riječ o umoru, slabosti, gubitku apetita, nelagodi ispod desnog rebrenog luka i neobjašnjivom gubitku težine (5). Pojavom komplikacija poput krvarenja iz varikoziteta

jednjaka, žutice, ascitesa, spontanog bakterijskog peritonitisa, hepatalne encefalopatije, hepatorenalnog i hepatopulmonalnog sindroma te hepatocelularnog karcinoma, smatra se da je nastupila dekompenzirana faza. Mogući mehanizmi dekompenzacije su bakterijska translokacija, upala, hiperdinamska cirkulacija i portalna hipertenzija, koja se definira klinički značajnom kad vrijednost portalnog venskog gradijenta poraste iznad 10 mmHg (1,6). Jedan od mogućih uzroka portalne hipertenzije jest tromboza portalne vene koja je i tema ovog diplomskog rada.

*Vena portae*, tj. portalna vena nastaje spajanjem gornje mezenterične i lijenalne vene iza vrata gušterače. Prikuplja krv iz probavnih organa u trbuhu, izuzev jetre, zatim gušterače kao probavnog i endokrinog organa, te slezene kao limfatičnog organa trbuha. Prvobitno je smještena retroperitonealno, a intraperitonealnom strukturom postaje ulaskom u hepatoduodenalni ligament u kojem se nalazi zajedno sa glavnim žučovodom i vlastitom jetrenom arterijom. Pristupom u jetreni hilus dijeli se na svoju desnu i lijevu granu koje odvede vensku krv u funkcionalno desni, odnosno lijevi jetreni režanj. Nema venskih zalistaka (7).

Tromboza portalne vene, odnosno portalna venska tromboza (PVT) definira se kao prisutnost tromba u portalnoj veni ili njenim granama, sa ili bez širenja u gornju mezenteričnu ili lijenalnu venu. Može se klasificirati prema stupnju opstrukcije na parcijalnu i kompletnu, prema stupnju proširenosti s obzirom na zahvaćenost okolnih vena te prema trajanju na akutnu i kroničnu (8). Postoji tumačenje prema kojem se PVT definira akutnom ako se simptomi poput abdominalne boli, mučnine ili febriliteta jave <60 dana prije dijagnoze (9). Međutim, budući da nekad prvi simptom može biti krvarenje iz varikoziteta (10), što je obilježje uznapredovale bolesti i budući da se PVT u većine pacijenata s cirozom jetre dijagnosticira slučajno u asimptomatskoj fazi (11), jednostavniji kriterij za razlikovanje akutne PVT od kronične jest odsutnost kolateralne cirkulacije i znakova portalne hipertenzije poput splenomegalije i varikoziteta jednjaka, obilježja karakterističnih za kroničnu PVT (12).

PVT najčešće nastaje kao komplikacija ciroze jetre i hepatobilijarnih tumora (13), ali ju mogu uzrokovati i druga stečena trombogena stanja poput traume, infekcija i operacija abdominalne regije, mijeloproliferativnih neoplazmi i primjene oralnih kontraceptiva. S druge strane, mutacije faktora *V Leiden*, gena za protrombin, nedostaci proteina C, S i antitrombina te povišene razine koagulacijskog faktora VIII, nasljedna su stanja koja nerijetko sudjeluju u njenoj patogenezi. U više od 25% pacijenata uzrok ostane neotkriven (14).

Sveukupna prognoza pacijenata s cirozom jetre je loša. Oko 25% bolesnika preživi 5 godina nakon dijagnoze, s tim da je prognoza bolja ukoliko se podležeći uzrok može korigirati, kao što je to slučaj u npr. cirozi alkoholne etiologije ili kroničnom virusnom hepatitisu. U kliničkoj praksi se najčešće koriste dva prediktivna modela za određivanje prognoze bolesti, *Child-Pugh* klasifikacija i *Model for End-stage Liver Disease* (MELD) bodovni sustav. *Child-Pugh* klasifikacija, na temelju vrijednosti bilirubina, albumina, protrombinskog vremena te postojanja encefalopatije i ascitesa, svrstava bolesnike u razred A, B i C. Razred A označava kompenziranu cirozu, razred B značajnije smanjenu jetrenu funkciju, dok razred C predstavlja dekompenzirani stadij bolesti. MELD bodovni sustav se temelji na vrijednostima bilirubina, kreatinina, međunarodni normaliziranog omjera (engl. *international normalized ratio*, INR), i koncentraciji natrija. Dobiveni rezultat pomaže u davanju prednosti bolesnicima na transplantacijskoj listi. Iako ovi modeli pomažu u određivanju prognoze ciroze jetre, tijekom same bolesti je često nepredvidljiv zbog razvoja različitih komplikacija (1,4).

## 4. KOMPLIKACIJE CIROZE JETRE

Kao što je prethodno navedeno, prirodni tijek ciroze sastoji se od rane asimptomatske, odnosno kompenzirane faze koja pojavom komplikacija, prelazi u dekompenziranu fazu u kojoj bolest ubrzano progredira prema smrti, odnosno potrebi transplantacije jetre (15). Naime, medijan preživljenja u kompenziranoj fazi je veći od 12 godina, a u dekompenziranoj fazi iznosi oko 2 godine (16).

Ascites se definira kao patološko nakupljanje tekućine u peritonealnoj šupljini. Najčešća je komplikacija ciroze jetre. Patogenetski čimbenik u stvaranju ascitesa uslijed ciroze jetre jest razvijena portalna hipertenzija, ali retenciji tekućine doprinose i razni cirkulatorni, vaskularni, biokemijski i funkcionalni poremećaji, poput vazodilatacije splahnhičkih arterija i aktivacije renin-angiotenzin-aldosteron sustava (RAAS) (1,17). Može se podijeliti u 3 stupnja, gdje 1. stupanj označava blagi ascites detektabilan jedino ultrazvukom, 2. stupanj umjereni ascites koji se manifestira simetričnom distenzijom abdomena, dok 3. stupanj predstavlja veliki ascites koji je prepoznatljiv po značajnoj abdominalnoj distenziji (18). Ascites se uglavnom liječi kombinacijom diuretika i restrikcije unosa soli, iako je kod nekih pacijenata potrebna terapijska paracenteza i postavljanje transjugularnog intrahepatalnog portosistemskog *shunta* (TIPS) (1). Unatoč tim terapijskim modalitetima, pojava ascitesa u pacijenata s cirozom jetre je povezana s izrazito lošom prognozom. Jednogodišnje preživljenje iznosi oko 50%, a dvogodišnje oko 40% (19). Pomak ascitesa u pleuralni prostor kroz otvore u ošitu dovodi do razvoja hepatičnog hidrotoraksa koji može uzrokovati dispneju i u konačnici i respiratorni arest (20).

Spontani bakterijski peritonitis (SBP) jest infekcija ascitesa u odsutnosti drugog upalnog zbivanja u abdomenu, poput perforacije probavnog organa. Klinički se može prezentirati vrućicom, abdominalnom boli i napetošću, mučninom i povraćanjem ili poremećenim psihičkim statusom, iako može biti i bez simptoma (1). Karakterističan je za završni stadij jetrene bolesti kada bakterije zbog poremećaja regulacije imunološkog odgovora organizma i promjene crijevnog okoliša mogu translocirati u abdominalnu šupljinu i izazvati infekciju (21). Uzorak

tekućine za dijagnostiku se pribavlja dijagnostičkom paracentezom, a dijagnoza SBP-a se uspostavlja nalazom vrijednosti polimorfonuklearnih leukocita većom ili jednakom od 250 stanica/mm<sup>3</sup> (1). Treba imati na umu da bakterijske kulture znaju biti negativne i u do 60% pacijenata s kliničkim manifestacijama SBP-a i povišenim brojem polimorfonukleara (22). Bez pravovremene primjene antibiotske terapije, smrtnost je visoka (1). Bitno je razlikovati SBP od sekundarnog bakterijskog peritonitisa koji nastaje zbog perforacije ili upale intraabdominalnog organa. Javlja se u oko 5% pacijenata s cirozom i prezentira se jačim lokalnim upalnim odgovorom i značajno višim brojem polimorfonukleara. U tom je slučaju potrebno napraviti CT abdomena i voditi računa o potrebi kirurškog liječenja (20,23).

Ruptura varikoziteta jednjaka i posljedično krvarenje je druga najčešća komplikacija dekompenzirane ciroze jetre (24). Nastaje kao posljedica lokalnih abnormalnosti vena jednjaka i klinički značajne portalne hipertenzije (25). Veća veličina varikoziteta, teži stupanj jetrene disfunkcije i znak "crvene točke" na varikozitetima su povezani s većim rizikom njihova krvarenja (20,26). Pacijenti se tipično prezentiraju hematemezom i/ili melenom uz hemodinamsku nestabilnost do razvoja šoka, simptomima anemije ili encefalopatije (1). Akutno krvarenje se smatra hitnim stanjem sa stopama smrtnosti od 15 do 20% (27). U neliječenih pacijenata ponovno krvarenje se javlja u 60% pacijenata unutar godine dana (28). Terapijske opcije uključuju endoskopsko podvezivanje ili *band* ligaciju varikoziteta jednjaka, endoskopsku skleroterapiju i postavljanje TIPS-a, uz standardne konzervativne mjere koje uključuju nadoknadu volumena i/ili krvi, korekciju čimbenika zgrušavanja, vazopresore, antibiotike te ostalu simptomatsku i suportivnu terapiju (1).

Hepatorenalni sindrom podrazumijeva razvoj bubrežnog zatajenja uslijed uznapredovale jetrene bolesti. Smatra se da hemodinamski poremećaj uzrokovan splahnhičkom arterijskom vazodilatacijom igra ključnu ulogu u smanjenju bubrežne funkcije, s tim da novije teorije naglašavaju značaj i povišenih razina proupalnih citokina i kemokina u patogenezi navedenog sindroma. Dijagnoza se postavlja *per exclusionem*, odnosno isključivanjem drugih potencijalnih uzroka oštećenja bubrežne funkcije. U liječenju se primjenjuju albumini te

vazoaktivni lijekovi (noradrenalin ili terlipresin), uz korekciju precipitirajućih čimbenika. Ukoliko ne dođe do poboljšanja jetrene funkcije, odnosno transplantacije, prognoza je loša (1,20).

Hepatopulmonalni sindrom se definira kao poremećaj oksigenacije uzrokovan razvojem intrapulmonalne vaskularne dilatacije u pacijenata s uznapredovalom jetrenom bolešću. Klinička prezentacija može uključivati podmuklo nastalu dispneju, platipneju, ortodeoksiju, batičaste prste i cijanozu (29). Prevalencija hepatopulmonalnog sindroma u pacijenata s kroničnom jetrenom bolešću se kreće od 4 do 47%, ovisno o korištenim dijagnostičkim kriterijima i metodama. Izuzev transplantacije jetre, ne postoje učinkovite metode izlječenja (1).

Jetrena encefalopatija označava poremećaj moždane funkcije nastao zbog jetrene insuficijencije i/ili stvaranja portosistemskih anastomoza (30). Cirkulirajući neurotoksini, koje u normalnim okolnostima metabolizira jetra, dovode do promjene intelektualnih sposobnosti, osobnosti, emocija i svijesti, sa ili bez neuroloških znakova poput asteriksije, apraksije i hiperrefleksije (4). Terapijske opcije uključuju liječenje precipitirajućih stanja poput infekcija i gastrointestinalnog krvarenja, sintetske disaharide poput laktuloze i neapsorbirajuće antibiotike kao što je rifaksim (1).

Hepatocelularni karcinom (HCC) je najčešći primarni tumor jetre i 6. najčešći maligni tumor na svijetu. Ciroza je prisutna u 75-90% pacijenata s HCC-om i značajan je rizični faktor za njegov razvoj, s tim da određeni uzroci ciroze poput kroničnog virusnog hepatitisa B i C, hemokromatoze, alkoholom uzrokovanog oštećenja jetre, nedostatka  $\alpha$ 1-antitripsina i nealkoholnog steatohepatitisa nose viši rizik. Na razvoj HCC-a treba posumnjati u slučaju pogoršanja jetrene funkcije u pacijenata s dotad kompenziranom cirozom. Ostali simptomi i znakovi uključuju bolnost i palpabilnu masu u abdomenu, gubitak težine i žuticu. Moguće paraneoplastične manifestacije su eritrocitoza, hiperkalcemija, hipoglikemija i proljevi. HCC može rupturirati i izazvati hemoperitoneum. Dijagnoza se postavlja slikovnim metodama (kompjuteriziranom tomografijom i magnetskom rezonancijom), povišenim vrijednostima alfa-fetoproteina (AFP-a) i patohistološkom analizom uzorka dobivenog biopsijom. Mogućnosti

liječenja uključuju kiruršku resekciju, transplantaciju jetre, lokalne metode liječenja poput radiofrekventne ablacije, transarterijske kemoembolizacije (TACE) ili perkutane injekcije etanola, te kemoterapiju (1,4). Medijan preživljenja u neliječenih pacijenata iznosi 9 mjeseci (31), a u liječenih značajno varira ovisno o stadiju tumora kod postavljanja dijagnoze (4).

Žutica u cirozi je uglavnom blaga na početku, a nastaje primarno zbog otežanog izlučivanja bilirubina. Postaje klinički vidljiva kad vrijednost bilirubina u plazmi poraste iznad 40  $\mu\text{mol/L}$  (4).

Ostale značajnije komplikacije ciroze jetre poput PVT i cirotične kardiomiopatije nisu indikativne za razvoj dekompenziranog stadija (1).

## 5. POREMEĆAJI ZGRUŠAVANJA KRVI U CIROZI JETRE

Jetra je središnji organ u održavanju homeostaze hemostatskog sustava, budući da sintetizira većinu proteina plazme odgovornih za hemostatsku funkciju, poput pro- i antikoagulacijskih faktora, pro- i antifibrinolitičkih faktora i trombopoetina. U pacijenata s uznapredovalom jetrenom bolešću dolazi do raznolikih hemostatskih abnormalnosti koje mogu dovesti i do krvarenja i do trombotskih komplikacija. U skladu s tim spoznajama, napuštena je ranija teza prema kojoj su pacijenti s cirozom jetre "auto-antikoagulirani" (32). Sve faze hemostatskog procesa mogu biti zahvaćene, od primarne hemostaze zbog poremećene funkcije trombocita, do koagulacije i fibrinolize. Međutim, kako su zahvaćeni i pro- i antikoagulacijski proteini, nerijetko dolazi do kompenzacije koja dovodi hemostatski sustav u ponovno uspostavljenu ravnotežu (33). Ipak, tu ravnotežu mogu narušiti različiti čimbenici poput infekcije, operacije i zatajenja bubrega, te se stoga generalno smatra da je podložnost razvoju hemostatskih poremećaja u cirotičnih pacijenata povećana (34,35).

### 5.1. POREMEĆAJI TROMBOCITA

Glavni poremećaj koji se javlja u većine bolesnika s cirozom je smanjenje broja cirkulirajućih trombocita, odnosno trombocitopenija (broj trombocita  $< 150\ 000/\mu\text{L}$ ). Etiologija je multifaktorijalna i uključuje sekvestraciju i uništavanje u povećanoj slezeni, smanjenju proizvodnje zbog pada razine trombopoetina (TPO), supresiju koštane srži u slučaju kronične HCV infekcije ili alkoholnog abuzusa te imunološke mehanizme. Javlja se u 76% pacijenata s kroničnom jetrenom bolešću (33,34,36). Međutim, kako je učinak trombocitopenije ublažen povišenim vrijednostima von Willebrandova faktora (vWF), glikoproteina koji omogućuje adherenciju trombocita za endotel, ne postoji snažna korelacija između sniženog broja trombocita i rizika za krvarenje u ovih pacijenata, pogotovo kod vrijednosti trombocita  $> 50\,000/\mu\text{L}$  (34,37). Izuzev poremećaja broja trombocita, u pacijenata s uznapredovalom jetrenom bolešću može biti narušena i funkcija trombocita, ponajviše zbog endotelnih abnormalnosti, infekcije ili akutne ozljede bubrega (34).



## **5.2. POREMEĆAJI KOAGULACIJSKIH FAKTORA**

Hepatociti su mjesto sinteze i posttranslacijske modifikacije koagulacijskih faktora I, II, V, VII, IX, X i XI. Iznimke su faktor VIII i A-podjedinica faktora XIII koji se proizvode u endotelnim stanicama, odnosno u megakariocitima. U skladu s time, u pacijenata s cirozom jetre narušeni su broj i funkcija više koagulacijskih faktora. Tome može doprinijeti i manjak vitamina K koji je neophodan za sintezu faktora II, VII, IX i X, kao i promjene u strukturi faktora I, tj. fibrinogena (34). Unatoč sniženim razinama prokoagulacijskih faktora, cirotični pacijenti uglavnom spontano ne krvare, a jedan od razloga za to su, za cirozu karakteristične snižene razine snažnog antikoagulacijskog proteina C i povišene razine endotelnog faktora VIII, čime se hemostatski sustav učinkovito dovodi u ravnotežu. Međutim, ta ravnoteža može biti narušena progresijom bolesti (33,38).

## **5.3. POREMEĆAJI FIBRINOLITIČKOG SUSTAVA**

Pacijenti s cirozom jetre imaju promjene i u fibrinolitičkom sustavu. Istraživanja su pokazala da neki cirotični pacijenti imaju pojačanu fibrinolizu zbog složenih promjena u razinama fibrinolitičkih proteina, ponajviše zbog povišenih vrijednosti tkivnog aktivatora plazminogena (tPA), ali i ascitesna tekućina ima fibrinolitičku aktivnost te može dospjeti u cirkulaciju putem glavnog limfnog voda (39–41). S druge strane, u nekih pacijenata fibrinolitički sustav je u ravnoteži jer se snižene razine inhibitora fibrinolize aktiviranog trombinom (TAFI) i  $\alpha$ 2-antiplazmina kompenziraju sniženim razinama profibrinolitika plazminogena i povišenim razinama inhibitora plazminogen-aktivatora 1 (PAI-1) (42), dok se neki pacijenti s dekompenziranim stadijem ciroze jetre mogu prezentirati hipofibrinolizom, koja je povezana s lošom prognozom i nosi povećani rizik za razvoj tromboze (39,43).

Upalne promjene u endotelnim stanicama i staza krvi u portalnoj cirkulaciji u cirotičnih pacijenata također mogu povećavati trombogeni potencijal (34).

#### **5.4. TESTOVI ZGRUŠAVANJA KRVI**

Tradicionalni laboratorijski koagulacijski testovi poput protrombinskog vremena (PV), međunarodnog normaliziranog omjera (INR) i aktiviranog parcijalnog tromboplastinskog vremena (APTV) nisu se pokazali adekvatnim u evaluaciji hemostaze kod ciroze jetre budući da ne uzimaju u obzir spomenute kompenzacijske mehanizme. Stoga su se razvili globalni testovi zgrušavanja krvi koji uključuju test generiranja trombina baziran na plazmi te viskoelastične testove poput tromboelastografije (TEG) i rotacijske tromboelastometrije (ROTEM). Oni su bili ključni u razvoju koncepta ponovno uspostavljene ravnoteže. Ipak, svi trenutno dostupni globalni testovi zgrušavanja krvi imaju svoja ograničenja i trebaju se interpretirati s oprezom jer njihova prediktivna vrijednost za proceduralna i spontana krvarenja nije dokazana (44).

## 6. TROMBOZA PORTALNE VENE U CIROZI JETRE

### 6.1. EPIDEMIOLOGIJA

PVT je relativno rijetka bolest u općoj populaciji (45). Na temelju 23 796 autopsija u Švedskoj u periodu od 1970. do 1982. ustanovljena je prevalencija PVT u općoj populaciji od 1%. Od toga je 28% pacijenata imalo cirozu, 23% primarni, a 44% sekundarni hepatobilijarni malignitet, 10% abdominalnu upalu, 3% mijeloproliferativni poremećaj, dok se u 14% pacijenata nije pronašao podležeći etiološki čimbenik (46). Epidemiološki pokazatelji o PVT u cirozi značajno variraju, ovisno dijagnostičkom pristupu, stadiju ciroze i postojanju HCC-a, ali su ipak precizniji nego kod necirotičnih PVT jer se pacijenti s cirozom jetre redovno podvrgavaju slikovnim pretragama zbog probira ("*screeninga*") na HCC (45,47). Poznato je da prevalencija PVT u cirozi raste paralelno s ozbiljnošću jetrene bolesti (45) i iznosi oko 1% u kompenziranom stadiju (48), oko 10% u akutnoj dekompenzaciji (49) i 10-44% u slučaju podležećeg HCC-a (50). Kod pacijenata na listi za transplantaciju jetre prevalencija varira od 2% do 23% (51). U prospektivnim studijama, jednogodišnja incidencija PVT varira od 3.7% do 24.4%, s nižom incidencijom u kohortnim istraživanjima u kojima je većina pacijenata imala kompenzirani stadij ciroze jetre (45). Smatra se da etiologija ciroze jetre utječe na vjerojatnost razvoja PVT, pa je tako istraživanje pokazalo da je učestalost razvoja trombotskih incidenata poput PVT i venske tromboembolije niža u alkoholnoj cirozi u odnosu na cirozu nealkoholne etiologije (52,53). Kod analiziranja učestalosti PVT u populaciji, bitno je imati na umu da i do 50% slučajeva PVT ostane nedijagnosticirano sve do trenutka transplantacije jetre (54).

## **6.2. PATOGENEZA**

Patogeneza PVT u cirozi jetre je vjerojatno multifaktorijalna i nastaje kao rezultat promjena različitih sastavnica Virchowljeve trijade: usporenog toka krvi, hiperkoagulabilnosti i oštećenja endotela (45).

### **6.2.1. Usporeni tok krvi**

Usporenje portalnog krvotoka na brzinu ispod 15 cm/s na evaluaciji Doppler ultrazvukom se pokazalo najvažnijom prediktivnom varijablom za razvoj PVT u pacijenata s cirozom (55). Nadalje, dodatni pad brzine portalnog krvotoka ispod 10 cm/s je povezan s kraćim preživljenjem cirotičnih pacijenata (56). Prisutnost portosistemske kolateralne cirkulacije zajedno s povećanim promjerom portalne vene također utječe na povišeni rizik nastanka PVT (57). Neselektivni beta blokatori (NSBB-i) bi zbog usporavanja portalnog krvotoka teoretski također trebali utjecati na razvoj PVT. Naime, NSBB-i se u cirotičara najčešće primjenjuju radi prevencije krvarenja iz varikoziteta jednjaka, budući da preko blokade  $\beta_1$  i  $\beta_2$  adrenergičkih receptora smanjuju srčani minutni volumen i potiču splahnhičku vazokonstrikciju, dovodeći do redukcije portalnog krvotoka i posljedično portalne hipertenzije (57). Međutim, iako je meta-analiza iz 2019. godine pokazala značajnu povezanost između primjene NSSB-a i razvoja PVT s omjerom rizika 4.62 (58), i dalje se smatra da se NSSB-i ne trebaju uskraćivati cirotičnim pacijentima zbog svojih snažnih benefita (45).

### **6.2.2. Hiperkoagulabilnost**

Kao što je prethodno spomenuto, poremećaj jetrene funkcije u cirozi dovodi do smanjenja plazmatskih koncentracija više komponenti sustava zgrušavanja koje za posljedicu mogu imati povišen rizik za krvarenja, ali i za trombotske komplikacije. Najčešća trombotska komplikacija u cirotičnih pacijenata jest PVT (13). Više je istraživanja pokušalo procijeniti ulogu i patogenezu hiperkoagulabilnosti u procesu nastanka PVT, pa se tako ona u nekim istraživanjima pripisuje povišenom omjeru između faktora VIII i proteina C u cirotičnih pacijenata (38). Međutim, u istraživanju koje su proveli Ren i sur., omjer VIII/C je bio viši u cirotičnih pacijenata bez PVT, nego li u onih sa PVT (59). La Mura i sur. su istaknuli trombomodulinsku rezistenciju kao

mogući neovisni rizični čimbenik za *de novo* razvoj PVT u pacijenata s cirozom, ali ta teza nije potvrđena u prospektivnim istraživanjima (57,60). Nadalje, velika prospektivna studija s 369 pacijenata i periodom praćenja od 48 mjeseci utvrdila je da pacijenti s cirozom i PVT imaju značajno niže razine više antikoagulantnih faktora i značajno povišen omjer FVIII/C, ali ti parametri nisu bili neovisno povezani s razvojem PVT (61). Sve to upućuje na zaključak da hiperkoagulabilnost možda ne sudjeluje u patogenezi PVT u cirozi jetre (57). U prilog toj tezi ide i činjenica da većina pacijenata s PVT i cirozom nema nasljedne podležeće trombotske poremećaje (45).

### **6.2.3. Oštećenje endotela**

Značaj endotela u regulaciji hemostaze je dobro istražen i sastoji se od dvije komponente. Naime, endotel vrši funkciju barijere koja štiti subendotelni trombogeni matriks, ali i sintetizira više antikoagulantnih molekula poput dušikova oksida, prostaciklina, trombomodulina te prokoagulantnih molekula poput endotelina, vWF-a i FVIII. U cirozi zbog portalne hipertenzije i bakterijske translokacije dolazi do aktivacije endotela i posljedično do potencijalnog narušavanja hemostatske ravnoteže (57). Praktinjo i sur. su u pacijenata s cirozom i PVT u portalnoj cirkulaciji pronašli povišene koncentracije vWF-a, FVIII i lipopolisaharida (LPS) u odnosu na sistemsku, što potvrđuje zahvaćenje endotela, dok snažna korelacija između LPS-a te vWF-a i FVIII upućuje da bi endotoksemija nastala bakterijskom translokacijom mogla biti okidač endotelne ozljede (62). Shalaby i sur. su pronašli povišene koncentracije glikozaminoglikana i endotelnih mikročestica u portalnoj cirkulaciji u odnosu na sistemski krvotok (63). Pronađene povišene vrijednosti glikozaminoglikana, LPS-a, vWF-a, FVIII i mikročestica u portalnoj cirkulaciji u ovim istraživanjima potvrđuju postojanje oštećenja endotela u pacijenata s cirozom, ali pravi klinički značaj toga tek treba istražiti (47).

Uzimajući sve navedeno u obzir, postoji mogućnost da su usporenje portalnog krvotoka i oštećenje endotela ključni u patogenezi PVT u cirozi, dok je hiperkoagulabilnost krvotoka prateći čimbenik zabune (engl. *confounder*) (57).

### 6.3. AKUTNA PVT: KLINIČKA SLIKA I DIJAGNOSTIKA

U akutnoj PVT dolazi do naglog nastanka tromba u portalnoj veni koji dovodi do njene parcijalne ili kompletne opstrukcije. Klinička slika može biti asimptomatska, odnosno nespecifična ili može uključivati abdominalne grčeve, dispeptične tegobe i proljev ukoliko je tromb zahvatio gornju mezenteričnu venu. Zahvaćanjem distalnog dijela gornje mezenterične vene onemogućuju se kolateralni putevi u formi mezenterijalnih venskih lukova i može nastati crijevna ishemija, crijevni infarkt i ileus. U takvom scenariju pacijenti se prezentiraju abdominalnom boli koja se širi u leđa, hematohezijom, bolnom osjetljivošću abdomena, vrućicom, krvavim proljevima i ascitesom. Ukoliko se opstrukcija brzo ne sanira, moguć je razvoj komplikacija poput crijevne perforacije, peritonitisa, sepse, metaboličke acidoze, bubrežnog i respiratornog zatajenja te šoka. Bitno je napomenuti da je infarkt crijeva značajan uzrok smrtnosti u pacijenata s PVT (10,12,64). Pacijenti s PVT i podležećom cirozom mogu se prezentirati i s krvarenjima iz varikoziteta jednjaka. Stoga bi razvoj dekompenzacije ciroze jetre sa znakovima krvarenja iz varikoziteta ili ascitesom trebao probuditi sumnju na razvoj PVT (65). U istraživanju koje je obuhvatilo 79 cirotičnih pacijenata s akutnom i kroničnom PVT, 43% je bilo asimptomatsko, 39% se prezentiralo gastrointestinalnim krvarenjem, a od 18% pacijenata koji su naveli akutnu abdominalnu bol, 71% je imalo podležeći crijevni infarkt (66). PVT druge etiologije može u kliničkoj slici uključivati i neke dodatne simptome (12). Pacijenti s parcijalnom opstrukcijom se uglavnom prezentiraju slabijim simptomima (10). Laboratorijski nalazi mogu pokazati povišene razine reaktanata akutne faze upale te povišeni bilirubin, snižene trombocite, povišen INR i znakove renalne insuficijencije u slučaju podležeće ciroze jetre. Ako je nastala crijevna ishemija, u nalazima mogu biti leukocitoza, metabolička acidoza, znakovi bubrežnog ili respiratornog zatajenja i povišeni hematokrit zbog hemokoncentracije (12). Kod septične PVT, odnosno pileflebitisa, hemokulture će nerijetko biti pozitivne na bakterije roda *Bacteroides* (67).

Dijagnoza akutne PVT se uspostavlja slikovnim dokazom okluzije portalne vene bez dokaza kronične PVT, odnosno kavernoma. U pacijenata visoko suspektnih na akutnu PVT, poput

onih s cirozom jetre, CT je metoda izbora za uspostavljanje dijagnoze, evaluacije proširenosti tromba i detekciju dokaza eventualnog crijevnog infarkta. U ostalim slučajevima pretraga Doppler ultrazvukom jest prvi korak nakon kojeg može uslijediti CT, odnosno MR ako je CT kontraindiciran. Ostale moguće dijagnostičke metode su portalna venografija i gornja mezenterična angiografija (12). Na abdominalnom ultrazvuku, akutna PVT se prezentira kao hipoehogena ili izoehogena heterogena tvar u lumenu distendirane portalne vene. Obojeni Doppler ultrazvuk prikazuje djelomičnu ili potpunu odsutnost protoka. Prema istraživanju temeljenom na 215 pacijenata, osjetljivost obojenog Doppler ultrazvuka za detekciju PVT iznosi 89%, a specifičnost 92% (68), ali treba uzeti u obzir da pretilost pacijenta, ascites, plinovi u crijevima i iskustvo liječnika utječu na preciznost dijagnostičke metode (47). Na CT-u slikovne karakteristike akutne PVT uključuju hiperatenuaciju u portalnoj veni i nedostatak signala nakon primjene intravenskog kontrasta. Na MR-u vidljivo je područje abnormalnog signala unutar lumena portalne vene. U T1-sekvenci PVT je izointenzivna mišiću ili hiperintenzivna ukoliko je tek formirana. U T2-sekvenci, signal je hiperintezivan (69).

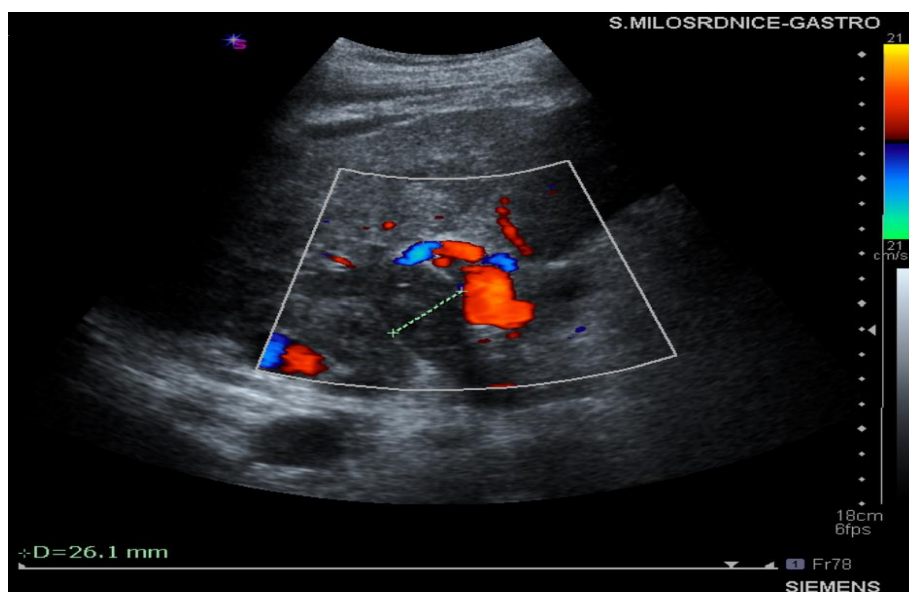
#### 6.4. KRONIČNA PVT: KLINIČKA SLIKA I DIJAGNOSTIKA

Nakon 3-5 tjedana od akutne PVT dolazi do formacije mreže venskih kolateralama, odnosno kavernoma koji je obilježje kronične PVT. Na taj način se povezuju dijelovi portalne vene proksimalno i distalno od tromba kako bi se održao protok krvi, dok originalna portalna vena uglavnom fibrozira (9). Međutim, kako kolaterale nisu dovoljne za kompletno normaliziranje cirkulacije, razvija se portalna hipertenzija čije su komplikacije zajedno s portalnom kolangiopatijom glavna klinička manifestacija kronične PVT (64). Kronična PVT može biti i asimptomatska, i to češće nego akutna PVT (70). Komplikacije portalne hipertenzije uključuju krvarenje iz varikoziteta jednjaka ili želuca, splenomegaliju te posljedičnu anemiju i trombocitopeniju (10). Portalna kolangiopatija ili portalna biliopatija se definira kao promjene na bilijarnom sustavu koje nastaju kompresijom venskim kolateralama, tj. kavernomom u pacijenata s kroničnom PVT. Iako se neki oblik patoloških promjena bilijarnog sustava vidi u gotovo svim pacijenata s kroničnom PVT, većina ih je asimptomatska. Od simptoma se mogu javiti žutica, svrbež i bilijarne kolike. Trijas žutice, boli u desnom gornjem kvadrantu i vrućice upućuje na razvoj kolangitisa, dok pojava abdominalne boli koja se širi u leđa, ascitesa i krvavog proljeva ukazuje na crijevnu ishemiju. U laboratorijskim nalazima se uz obilježja ciroze jetre mogu vidjeti i povišena alkalna fosfataza i bilirubin kao posljedica portalne kolangiopatije (71).

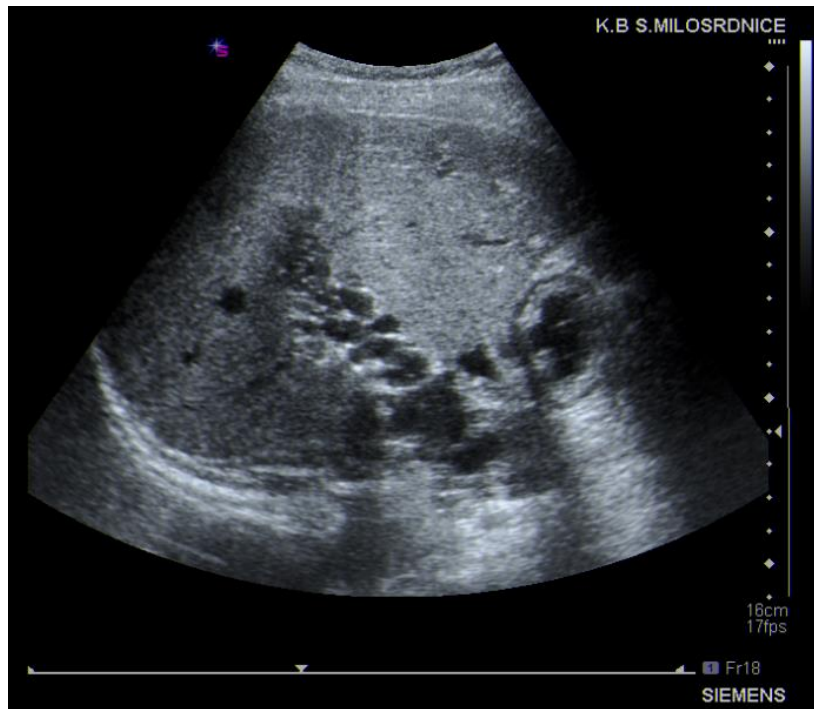
Kronična PVT se uglavnom otkrije slučajno tijekom probira ("*screeninga*") na HCC (70). Dijagnoza se postavlja radiološkim metodama. Prvi korak je najčešće Doppler ultrazvuk zbog odgovarajuće cijene i mogućnosti prikaza bilijarne patologije. U obzir još dolaze CT, MR i angiografija. Doppler ultrazvuk prikazuje hiperehogenu masu u portalnoj veni koja se može proširiti u mezenteričnu ili spleničnu venu, dilataciju portalne vene i odsutnost protoka u njoj (slika 1). Mogu se vidjeti tortuozne vene u kojima je brzina protoka manja nego u normalnoj portalnoj veni (slika 2). Na CT-u abdomena vidljiva je mreža isprepletenih gusto složenih vena u hepatoduodenalnom ligamentu i hilusu jetre. Trombozirani segment portalne vene uglavnom nije vidljiv, ali se mogu zapaziti komunikacije između kolateralnih vena i intrahepatalnih



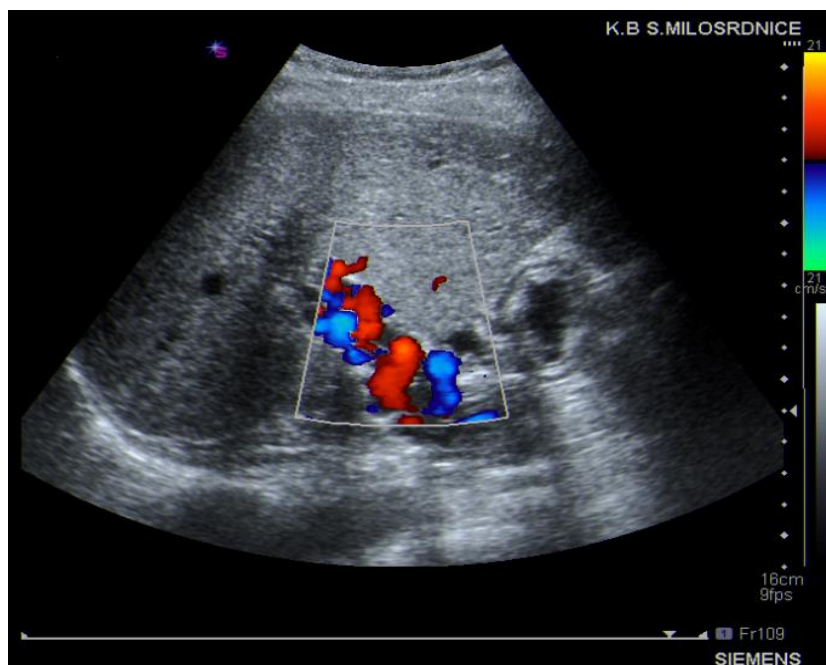
portalnih vena. MR abdomena prikazuje okluziju portalne vene s kolateralama u hilusu jetre (71). Pomoću CT-a i MR-a moguće je vidjeti i komplikacije portalne hipertenzije poput ascitesa, splenomegalije i portosistemskih anastomoza (69). Prema jednom istraživanju, MR angiografija ima osjetljivost 100% i specifičnost 98% u detekciji PVT (72). MR angiografija i endoskopski ultrazvuk imaju ulogu kod razlikovanja kronične PVT od kolangiokarcinoma ili karcinoma gušterače. Digitalna suptrakcijska angiografija (DSA) dolazi u obzir kod planiranja postavljanja transjugularnog intrahepatalnog portosistemskog *shunta*. Tijekom injiciranja kontrasta, PVT se prezentira defektom punjenja portalne vene, a ispunjenim kolateralnim venama (71).



Slika 1. Prikaz trombozirane portalne vene ultrazvukom s obojenim Dopplerom. Portalna vena je proširena (oznaka) i ispunjena hiperehogenom masom uz izostanak protoka, dok se protok obojenim Dopplerom prikazuje kroz kolateralnu cirkulaciju. Slika iz arhiva Zavoda za gastroenterologiju i hepatologiju Kliničkog bolničkog centra "Sestre milosrdnice"



Slika 2a. Potpuna kavernoza transformacija uslijed tromboze portalne vene (prikaz ultrazvukom u B-modu). Slika iz arhiva Zavoda za gastroenterologiju i hepatologiju Kliničkog bolničkog centra "Sestre milosrdnice"



Slika 2b. Prikaz potpune kavernoze transformacije uslijed tromboze portalne vene u istog bolesnika obojenim Dopplerom

U pacijenata s cirozom jetre i PVT, bila ona akutna ili kronična, potrebno je posumnjati na podležeći HCC. Predloženi su tzv. A-VENA kriteriji gdje "A" označava vrijednost AFP-a >1000 ng/dL, "V" vensku ekspanziju, "E" (od engl. *enhancement*) signal tromba na radiološkom nalazu, "N" neovaskularnost, a posljednje "A" predstavlja kontakt tumora s trombom (od engl. *tumor adjacent to the thrombus*). 3 ili više ispunjena kriterija ukazuju na PVT maligne etiologije s osjetljivošću od 100% , specifičnošću od 94%, pozitivnom prediktivnom vrijednošću od 80% i negativnom prediktivnom vrijednošću od 100%. Svakako je potrebno dodatno potvrđivanje ovih kriterija u kliničkoj praksi (73).

## 6.5. LIJEČENJE PVT

### 6.5.1. Antikoagulantna terapija

Liječenje cirotičnih pacijenata s PVT je zahtjevno jer ciroza nosi sa sobom rizik od gastrointestinalnog krvarenja koje teoretski može umanjiti benefite antikoagulante terapije (74). Unatoč tome, antikoagulantna terapija se smatra primarnom opcijom liječenja u akutnoj PVT, a njezin cilj je sprječavanje širenje ugruška i uspostavljanje rekanalizacije te na taj način onemogućavanje razvoja crijevnog infarkta i/ili portalne hipertenzije (12). S druge strane, uloga ove terapije kod kronične PVT je manje jasna i potreban je oprez kod njezine primjene (71).

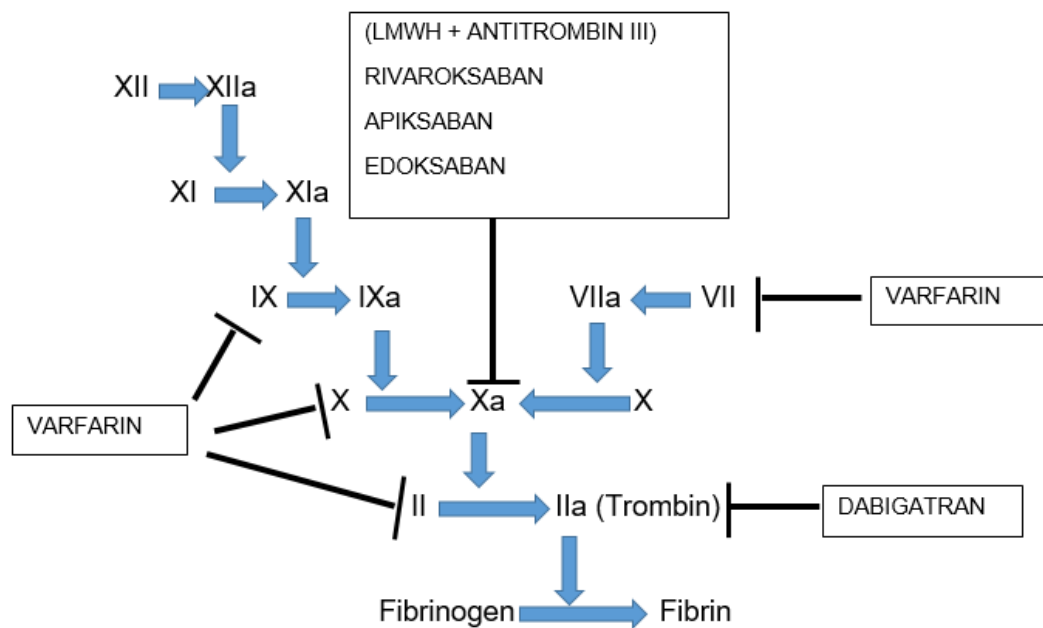
Prva opcija izbora u pacijenata s cirozom i PVT jest heparin niske molekularne mase (LMWH, engl. *low molecular weight heparin*) (45). Cui i sur. su pokazali da je primjena 1 mg/kg LMWH-a svakih 12h povezana s manjim rizikom krvarenja iz varikoziteta od primjene 1.5 mg/kg svakih 24h (75). Međutim, svakodnevna supkutana aplikacija LMWH-a može smanjiti pacijentovu suradljivost i zahtijeva prilagodbu doze u slučaju narušene bubrežne funkcije te se zbog toga za dugoročnu upotrebu preferiraju peroralni lijekovi poput antagonista vitamina K tj. varfarina (76). Ipak, i njihova primjena ima svoje nedostatke, budući da INR, koji je potrebno nadzirati u tom slučaju, nije adekvatan test za evaluaciju koagulacije u cirotičara (12).

Kao alternativa varfarinu, u novije vrijeme su se razvili direktni oralni antikoagulansi (DOAC, engl. *direct oral anticoagulants*), kao što su dabigatran, rivaroksaban, apiksaban i edoksaban. Glavna im je prednost što ne zahtijevaju praćenje terapijskog učinka laboratorijskim testovima (13). Prema nedavno objavljenoj prospektivnoj kohortnoj studiji, stopa rekanalizacije PVT u pacijenata s cirozom jetre bila je 12.8% nakon 3 mjeseca i 28.2% nakon 6 mjeseci primjene DOAC-a, s tim da nije pronađena statistički značajna razlika između pokusne i kontrolne skupine u pogledu razvoja krvarenja (77). Nadalje, Nagaoki i sur. su usporedili učinkovitost edoksabana i varfarina u dugoročnom liječenju cirotičnih pacijenata s pratećom PVT. Kod grupe pacijenata koja je primala edoksaban zabilježene su značajno više stope kompletne rezolucije PVT (70% prema 20%) i niže stope progresije PVT (5% prema 47%) u odnosu na grupu koja je primala varfarin (78). Uz to, prema randomiziranom kontroliranom istraživanju

koje su proveli Hanafy i sur., stope rezolucije PVT u pacijenata s cirozom uzrokovanom HCV-om su bile značajno više u grupi koja je primala rivaroksaban u odnosu na grupu koja je primala varfarin (85% prema 45%) (79). Međutim, bitno je istaknuti da se učinkovitost DOAC-a u liječenju PVT uglavnom istraživala u pacijenata s kompenziranom cirozom, stoga su potrebne dodatne studije koje će potvrditi njihovu učinkovitost u dekompenziranom stadiju (35). Smatra se da jetrena disfunkcija može utjecati na više aspekata farmakokinetike DOAC-a, poput eliminacije, vezivanja za proteine plazme, metabolizma citokroma P450, izlučivanja žuči i renalne funkcije (80). Iz tog razloga, Američka agencija za hranu i lijekove (FDA, engl. *U.S. Food and Drug Administration*) i Europska agencija za lijekove (EMA, engl. *European Medicines Agency*) ne preporučuju primjenu DOAC-a u pacijenata s cirozom kategorije *Child-Pugh C*, odnosno dekompenziranom bolešću, dok je za primjenu u pacijenata u kategoriji B potreban oprez, a u kategoriji A se mogu ordinirati nesmetano (45).

Prema restrospektivnom istraživanju koje je obuhvatilo 55 pacijenata s cirozom jetre i PVT, 5 pacijenata, odnosno 9% je razvilo komplikaciju u vidu krvarenja koja se vjerojatno može prepisati antikoagulacijskoj terapiji (81). U meta-analizi koja je obuhvatila 8 istraživanja i 353 pacijenta, Loffredo i sur. nisu pronašli korelaciju između primjene antikoagulantne terapije i povišenog rizika za razvoj krvarenja (74), dok je prema meta-analizi koju su proveli Dong i sur. antikoagulantna terapija povezana s blago povišenim rizikom razvoja krvarenja u odnosu na kontrolnu skupinu (OR 1.16; 95% CI 1.02-1.32) (82).

Smatra se da je vremenski interval između dijagnoze PVT i početka antikoagulacijskog liječenja kraći od 6 mjeseci glavni prediktivni čimbenik uspješnog terapijskog odgovora. Prema smjernicama Europskog udruženja za bolesti jetre (EASL, engl. *European Association for the Study of the Liver*), antikoagulantno liječenje bi trebalo trajati barem 6 mjeseci, dok bi u pacijenata s trombozom gornje mezenterične vene i pozitivnom anamnezom crijevne ishemije, kao i u kandidata za transplantaciju jetre trebalo razmišljati o cjeloživotnom trajanju liječenja (13).



Slika 4. Mjesto djelovanja antikoagulantnih lijekova u koagulacijskoj kaskadi, prema (83)

### **6.5.2. Transjugularni intrahepatalni portosistemski shunt (TIPS)**

TIPS jest metalni ili politetrafluoretilenski stent koji se postavlja između intrahepatalnog ogranka portalne vene i hepatalne vene kako bi se omogućio nisko rezistentni venski protok (52). Kod pacijenata s cirozom jetre koristi se kao sekundarna prevencija krvarenja iz varikoziteta jednjaka te u liječenju ascitesa koji ne reagira na restrikciju unosa soli i diuretsku terapiju (84). U proteklim desetljećima, postavljanje TIPS-a je bilo kontraindicirano u PVT, ali u današnje vrijeme se smatra da njegovu primjenu treba uzeti u obzir u liječenju PVT cirotičnih i necirotičnih pacijenata s progresijom tromboze unatoč antikoagulantnoj terapiji te u slučaju apsolutnih kontraindikacija za antikoagulantnu terapiju, odnosno ako ista ne pokaže učinak unutar 6 mjeseci (45,85). U slučaju vrlo proširene PVT, mehanička tromboliza može pomoći u rekanalizaciji (45), dok se u pacijenata s okluzivnom PVT koji iščekuju transplantaciju jetre može razmotriti trans-splenični pristup u postavljanju TIPS-a, umjesto konvencionalnog transjugularnog, koji se također pokazuje učinkovitim (86).

Luca i sur. su u istraživanju na 70 pacijenata s cirozom jetre i PVT pokazali da je postavljanje TIPS-a omogućilo kompletnu rekanalizaciju u 57% pacijenata, od kojih je 95% zadržalo prohodnu portalnu venu na idućem pregledu (87). Nadalje, u kohortnom istraživanju na 61 bolesniku, postavljanje TIPS-a i rekanalizacija uspješno su izvedeni u 98% pacijenata, a 92% je zadržalo prohodnost portalne vene nakon 19 mjeseci (88). Uz to, prema randomiziranom kontroliranom istraživanju na pacijentima s PVT i podležećom jetrenom cirozom, postavljanje TIPS-a se pokazalo učinkovitijim od endoskopskog podvezivanja u kombinaciji s propranololom i antikoagulacijskim lijekovima u prevenciji ponovnog krvarenja iz varikoziteta jednjaka i rekanalizaciji PVT, bez povećavanja rizika za komplikacije portalne hipertenzije. Međutim, nije bilo statistički značajnih razlika između grupa po pitanju preživljenja (89).

Učinak antikoagulantne terapije nakon TIPS-a u cirotičnih pacijenata s PVT još uvijek je kontroverzna tema (35). Iako je randomizirano kontrolirano istraživanje pokazalo da post-TIPS antikoagulantna terapija možda uopće nije potrebna u nekih cirotičnih pacijenata s PVT (90), rasprave još traju i definitivne preporuke se po tom pitanju zasad ne mogu pružiti (45).

## 6.6. PREVENCIJA PVT

Prevenција PVT u pacijenata s jetrenom bolešću se odnosi na optimiziranje jetrene funkcije, reduciranje tlaka u portalnoj veni i povećavanje jetrenog protoka. Uloga antikoagulantnih lijekova u profilaksi ovog patološkog entiteta još nije razjašnjena. Poznato je, međutim, da ciroza *per se* nije kontraindikacija za njihovu primjenu (34).

Učinkovitost LMWH-a, odnosno enoksaparina u profilaksi PVT i dekompenzacije jetre u pacijenata s uznapredovalom cirozom (*Child-Pugh* B i C) dokazana je u randomiziranoj kontroliranoj studiji. Skupina bolesnika koja je primala enoksaparin je u usporedbi s kontrolnom skupinom imala značajno nižu incidenciju PVT: 0 prema 16.6% nakon 1 godine, 0 prema 27.7% nakon 2 godine i 8.8% prema 27.7% nakon približno 3.5 godina. Nadalje, dekompenzacija jetre je bila puno rjeđa u pacijenata koji su primali enoksaparin (11.7% prema 59.4%), kao i broj smrtnih slučajeva (8 prema 13). Nisu postojale velike razlike u učestalosti krvarenja između skupina (91). Međutim, kako ovo istraživanje ima svojih ograničenja poput malenog broja pacijenata i izostanka zasljepljivanja (engl. *blinding*), potrebne su dodatne studije koje će ove rezultate potvrditi na većim i heterogenijim skupinama ispitanika (34).



## 6.7. PROGNOZA PVT

Jedan od mogućih ishoda PVT je spontana rekanalizacija. Međutim, o vjerojatnosti njenog nastanka je teško govoriti zbog izrazite heterogenosti rezultata dosad provedenih kohornih i randomiziranih kontroliranih studija (92). Znakovit je podatak da je u longitudinalnoj studiji incidencija neokluzivne PVT značajno varirala tijekom vremena budući da tromb nije bio vidljiv u 70% pacijenata u kojih se prethodno dijagnosticirao, da bi se kasnije ponovno pojavio u 19% pacijenata, što implicira mogućnost spontane progresije i regresije PVT (93). Svakako su potrebne dodatne prospektivne studije koje će identificirati prediktore progresije, odnosno regresije PVT (45).

Utjecaj PVT na klinički tijek pacijenata s cirozom jetre još uvijek je predmet rasprave. Dok se kompletna opstrukcija portalne vene dovodi u vezu s kraćim preživljenjem pacijenata (94), studije upućuju da parcijalna opstrukcija nema utjecaja na klinički tijek bolesti (95). Prema istraživanju koje su proveli Zhang i sur., pacijenti s PVT imaju veću vjerojatnost razvoja krvarenja iz varikoziteta jednjaka i akutne dekompenzacije jetre u odnosu na pacijente bez PVT (49). S druge strane, Maruyama i sur. nisu pronašli korelaciju između PVT te krvarenja iz varikoziteta i smrtnosti (96).

Utjecaj PVT na ishod u pacijenata s transplantiranom jetrom je značajniji, budući da je adekvatan dotok krvi neophodan za graft, pogotovo u postoperativnom razdoblju (45). Sustavni pregled je pokazao niže stope preživljenja u transplantiranih pacijenata s kompletnom PVT (51).

## 7. ZAKLJUČAK

Zahvaljujući rezultatima novijih istraživanja, napuštena je teza 20. stoljeća prema kojoj su pacijenti s cirozom jetre "auto-antikoagulirani", te je danas poznato kako u pacijenata s cirozom jetre dolazi do razolikih hemostatskih poremećaja koji mogu dovesti i do krvarenja i do trombotskih komplikacija. Najčešća trombotska komplikacija u cirotičnih pacijenata jest PVT. Novije spoznaje upućuju da bi usporenje portalnog krvotoka i oštećenje endotela mogli biti ključni u njenoj patogenezi, dok bi hiperkoagulabilnost krvotoka bila prateći čimbenik zabune (engl. *confounder*).

Liječenje cirotičnih pacijenata s PVT je zahtjevno jer ciroza nosi sa sobom rizik od gastrointestinalnog krvarenja koje teoretski može umanjiti korist antikoagulantne terapije, ali unatoč tome, antikoagulantna terapija se smatra primarnom opcijom liječenja u akutnoj PVT, dok je njena uloga kod kronične PVT manje jasna i potreban je oprez kod njezine primjene.

U novije vrijeme sve su popularniji DOAC-i. Više studija upućuje na njihovu učinkovitost u liječenju PVT-a u pacijenata s kompenziranom cirozom, kao i superiornost prema varfarinu, ali potrebna su dodatna istraživanja koja će njihovu učinkovitost dokazati kod pacijenata u dekompenziranom stadiju jetrene bolesti.

U proteklim desetljećima, postavljanje TIPS-a je bilo kontraindicirano u PVT, ali novija istraživanja dokazuju njegovu učinkovitost te se smatra da njegovu primjenu treba uzeti u obzir u liječenju PVT u cirotičnih i necirotičnih pacijenata s progresijom tromboze unatoč antikoagulantnoj terapiji te u slučaju apsolutnih kontraindikacija za antikoagulantnu terapiju, odnosno ako ista ne pokaže učinak unutar 6 mjeseci. O nužnosti antikoagulantne terapije nakon postavljanja TIPS-a još se vode rasprave.

Iako postoje naznake da bi antikoagulantni lijekovi mogli biti učinkoviti u profilaksi PVT, potrebne su dodatne studije na većim i heterogenijim skupinama ispitanika.

Prognozu PVT, kao i njen utjecaj na ishod pacijenata s cirozom jetre teško je odrediti zbog heterogenih rezultata. Potrebne su dodatne prospektivne studije koje će identificirati prediktore progresije, odnosno regresije PVT.

## **8. ZAHVALE**

Zahvaljujem mentorici, doc.dr.sc. Luciji Virović Jukić na strpljenju, savjetima i uloženom vremenu prilikom izrade ovog diplomskog rada.

Zahvaljujem majci Slavenki, ocu Pašku i sestri Andrei na podršci, ljubavi i na tome što su mi omogućili studiranje ovog fakulteta. Zahvaljujem prijateljima i kolegama s kojima je bilo zadovoljstvo provoditi studentske dane.

Zahvaljujem dragom Bogu na svemu pruženom svih ovih godina.

## 9. LITERATURA

1. Goldberg E, Chopra S. Cirrhosis in adults: Overview of complications, general management, and prognosis - UpToDate [Internet]. [citirano 26. travanj 2022.]. Dostupno na: <https://www.uptodate.com>
2. Asrani SK, Devarbhavi H, Eaton J, Kamath PS. Burden of liver diseases in the world. *J Hepatol.* 2019.;70(1):151–71.
3. Erceg M, Miler Knežević A. Izvješće o smrtnosti prema listi odabranih uzroka smrti u 2019. [Internet]. Hrvatski zavod za javno zdravstvo. 2020. [citirano 26. travanj 2022.]. Dostupno na: <https://www.hzjz.hr/periodicne-publikacije/izvjesce-o-smrtnosti-prema-listi-odabranih-uzroka-smrti-u-2019/>
4. Davidson S. *Davidson's Principles and Practice of Medicine.* 23. Elsevier; 2018. Str.846–909.
5. Smith A, Baumgartner K, Bositis C. Cirrhosis - Diagnosis and Management\_Smith\_2019. *Am Fam Médico.* 2019.;100(12):759–70.
6. D'Amico G, Morabito A, D'Amico M, Pasta L, Malizia G, Rebora P, i sur. Clinical states of cirrhosis and competing risks. *J Hepatol.* 2018.;68(3):563–76.
7. Jalšovec D. Sustavna i topografska anatomija čovjeka. Krznarić-Vohalski G, urednik. Školska knjiga; 2005. 545–546 str.
8. Chen H, Turon F, Hernández-Gea V, Fuster J, Garcia-Criado A, Barrufet M, i sur. Nontumoral portal vein thrombosis in patients awaiting liver transplantation. *Liver Transpl.* 2016.;22(3):352–65.
9. Ponziani FR, Zocco MA, Campanale C, Rinninella E, Tortora A, Di Maurizio L, i sur. Portal vein thrombosis: insight into physiopathology, diagnosis, and treatment. *World J Gastroenterol.* 2010.;16(2):143–55.
10. Chawla Y, Duseja A, Dhiman RK. Review article: the modern management of portal vein thrombosis. *Aliment Pharmacol Ther.* 2009.;30(9):881–94.
11. Xu S, Guo X, Yang B, Romeiro FG, Primignani M, Méndez-Sánchez N, i sur. Evolution of Nonmalignant Portal Vein Thrombosis in Liver Cirrhosis: A Pictorial Review. *Clin Transl Gastroenterol.* 2021.;12(10).
12. Sanyal AJ. Acute portal vein thrombosis in adults: Clinical manifestations, diagnosis, and management - UpToDate [Internet]. [citirano 26. travanj 2022.]. Dostupno na:

<https://www.uptodate.com>

13. Association E. Clinical Practice Guidelines EASL Clinical Practice Guidelines : Vascular diseases of the liver q Clinical Practice Guidelines. J Hepatol. 2015.
14. Sanyal AJ. Epidemiology and pathogenesis of portal vein thrombosis in adults - UpToDate [Internet]. [citirano 26. travanj 2022.]. Dostupno na: <https://www.uptodate.com>
15. D'Amico G. The clinical course of cirrhosis. Population based studies and the need of personalized medicine. J Hepatol.2014.;60(2):241–2.
16. D'Amico G, Garcia-Tsao G, Pagliaro L. Natural history and prognostic indicators of survival in cirrhosis: a systematic review of 118 studies. J Hepatol. 2006.;44(1):217–31.
17. Schrier RW, Arroyo V, Bernardi M, Epstein M, Henriksen JH, Rodés J. Peripheral arterial vasodilation hypothesis: a proposal for the initiation of renal sodium and water retention in cirrhosis. Hepatology. 1988.;8(5):1151–7.
18. Moore KP, Wong F, Gines P, Bernardi M, Ochs A, Salerno F, i sur. The management of ascites in cirrhosis: report on the consensus conference of the International Ascites Club. Hepatology. 2003.;38(1):258–66.
19. Ginès P, Angeli P, Lenz K, Møller S, Moore K, Moreau R, i sur. EASL clinical practice guidelines on the management of ascites, spontaneous bacterial peritonitis, and hepatorenal syndrome in cirrhosis. J Hepatol. 2010.;53(3):397–417.
20. Angeli P, Bernardi M, Villanueva C, Francoz C, Mookerjee RP, Trebicka J, i sur. EASL Clinical Practice Guidelines for the management of patients with decompensated cirrhosis. J Hepatol. 2018.;69(2):406–60.
21. Zhang G, Jazwinski Faust A. Spontaneous Bacterial Peritonitis. JAMA. 2021.;325(11):1118.
22. Rimola A, García-Tsao G, Navasa M, Piddock LJV, Planas R, Bernard B, i sur. Diagnosis, treatment and prophylaxis of spontaneous bacterial peritonitis: a consensus document. International Ascites Club. J Hepatol. 2000.;32(1):142–53.
23. Soriano G, Castellote J, Álvarez C, Girbau A, Gordillo J, Baliellas C, i sur. Secondary bacterial peritonitis in cirrhosis: a retrospective study of clinical and analytical characteristics, diagnosis and management. J Hepatol. 2010.;52(1):39–44.
24. Jepsen P, Ott P, Andersen PK, Sørensen HT, Vilstrup H. Clinical course of alcoholic

- liver cirrhosis: a Danish population-based cohort study. *Hepatology*. 2010.;51(5):1675–82.
25. Hartmann M, Szalai C, Saner FH. Hemostasis in liver transplantation: Pathophysiology, monitoring, and treatment. *World J Gastroenterol*. 2016.;22(4):1541–50.
  26. Garcia-Tsao G, Sanyal AJ, Grace ND, Carey W, Shuhart MC, Davis GL, i sur. Prevention and management of gastroesophageal varices and variceal hemorrhage in cirrhosis. *Hepatology*. 2007.;46(3):922–38.
  27. Reverter E, Tandon P, Augustin S, Turon F, Casu S, Bastiampillai R, i sur. A MELD-based model to determine risk of mortality among patients with acute variceal bleeding. *Gastroenterology*. 2014.;146(2).
  28. Bosch J, García-Pagán JC. Prevention of variceal rebleeding. *Lancet (London, England)*. 2003.;361(9361):952–4.
  29. Machicao VI, Balakrishnan M, Fallon MB. Pulmonary complications in chronic liver disease. *Hepatology*. 2014.;59(4):1627–37.
  30. Weissenborn K. Hepatic Encephalopathy: Definition, Clinical Grading and Diagnostic Principles. *Drugs*. 2019.;79(Suppl 1):5–9.
  31. Giannini EG, Farinati F, Ciccarese F, Pecorelli A, Rapaccini GL, Di Marco M, i sur. Prognosis of untreated hepatocellular carcinoma. *Hepatology*. 2015.;61(1):184–90.
  32. Lisman T, Porte RJ. Pathogenesis, prevention, and management of bleeding and thrombosis in patients with liver diseases. *Res Pract Thromb Haemost*. 2017.;1(2):150–61.
  33. Northup PG, Caldwell SH. Coagulation in liver disease: a guide for the clinician. *Clin Gastroenterol Hepatol*. 2013.;11(9):1064–74.
  34. Intagliata NM, Shah NL. Hemostatic abnormalities in patients with liver disease - UpToDate [Internet]. [citirano 26. travanj 2022.]. Dostupno na: <https://www.uptodate.com>
  35. Chun HS, Choe AR, Lee M, Cho Y, Kim HY, Yoo K, i sur. Treatment of direct oral anticoagulants in patients with liver cirrhosis and portal vein thrombosis. *Clin Mol Hepatol*. 2021.;27(4):535–52.
  36. Afdhal N, McHutchison J, Brown R, Jacobson I, Manns M, Poordad F, i sur. Thrombocytopenia associated with chronic liver disease. *J Hepatol*.

- 2008.;48(6):1000–7.
37. Lisman T, Bongers TN, Adelmeijer J, Janssen HLA, De Maat MPM, De Groot PG, i sur. Elevated levels of von Willebrand Factor in cirrhosis support platelet adhesion despite reduced functional capacity. *Hepatology*. 2006.;44(1):53–61.
  38. Tripodi A, Primignani M, Chantarangkul V, Dell’Era A, Clerici M, de Franchis R, i sur. An imbalance of pro- vs anti-coagulation factors in plasma from patients with cirrhosis. *Gastroenterology*. 2009.;137(6):2105–11.
  39. Blasi A, Patel VC, Adelmeijer J, Azarian S, Hernandez Tejero M, Calvo A, i sur. Mixed Fibrinolytic Phenotypes in Decompensated Cirrhosis and Acute-on-Chronic Liver Failure with Hypofibrinolysis in Those With Complications and Poor Survival. *Hepatology*. 2020.;71(4):1381–90.
  40. Leebeek FWG, Kluft C, Knot EAR, De Maat MPM, Wilson JHP. A shift in balance between profibrinolytic and antifibrinolytic factors causes enhanced fibrinolysis in cirrhosis. *Gastroenterology*. 1991.;101(5):1382–90.
  41. Agarwal S, Joyner KA, Swaim MW. Ascites fluid as a possible origin for hyperfibrinolysis in advanced liver disease. *Am J Gastroenterol*. 2000.;95(11):3218–24.
  42. Lisman T, Leebeek FWG, Mosnier LO, Bouma BN, Meijers JCM, Janssen HLA, i sur. Thrombin-activatable fibrinolysis inhibitor deficiency in cirrhosis is not associated with increased plasma fibrinolysis. *Gastroenterology*. 2001.;121(1):131–9.
  43. Nicolau-Raducu R, Beduschi T, Vianna R, Diez C, Sleem M, Singh BP, i sur. Fibrinolysis Shutdown Is Associated With Thrombotic and Hemorrhagic Complications and Poorer Outcomes After Liver Transplantation. *Liver Transpl*. 2019.;25(3):380–7.
  44. Northup PG, Garcia-Pagan JC, Garcia-Tsao G, Intagliata NM, Superina RA, Roberts LN, i sur. Vascular Liver Disorders, Portal Vein Thrombosis, and Procedural Bleeding in Patients With Liver Disease: 2020 Practice Guidance by the American Association for the Study of Liver Diseases. *Hepatology*. 2021.;73(1):366–413.
  45. Senzolo M, Garcia-Tsao G, García-Pagán JC. Current knowledge and management of portal vein thrombosis in cirrhosis. *J Hepatol*. 2021.;75(2):442–53.
  46. Ögren M, Bergqvist D, Björck M, Acosta S, Eriksson H, Sternby NH. Portal vein thrombosis: prevalence, patient characteristics and lifetime risk: a population study based on 23,796 consecutive autopsies. *World J Gastroenterol*. 2006.;12(13):2115–9.



47. Intagliata NM, Caldwell SH, Tripodi A. Diagnosis, Development, and Treatment of Portal Vein Thrombosis in Patients With and Without Cirrhosis. *Gastroenterology*. 2019.;156(6):1582-1599.e1.
48. Okuda K, Ohnishi K, Kimura K, Matsutani S, Sumida M, Goto N, i sur. Incidence of portal vein thrombosis in liver cirrhosis. An angiographic study in 708 patients. *Gastroenterology*. 1985.;89(2):279–86.
49. Zhang Y, Xu B yan, Wang X bo, Zheng X, Huang Y, Chen J, i sur. Prevalence and Clinical Significance of Portal Vein Thrombosis in Patients With Cirrhosis and Acute Decompensation. *Clin Gastroenterol Hepatol*. 2020.;18(11):2564-2572.e1.
50. Hoekstra J, Janssen HLA. Vascular liver disorders (II): portal vein thrombosis. *Neth J Med*.2009.
51. Rodríguez-Castro KI, Porte RJ, Nadal E, Germani G, Burra P, Senzolo M. Management of nonneoplastic portal vein thrombosis in the setting of liver transplantation: a systematic review. *Transplantation*. 2012.;94(11):1145–53.
52. Faccia M, Ainora ME, Ponziani FR, Riccardi L, Garcovich M, Gasbarrini A, i sur. Portal vein thrombosis in cirrhosis: Why a well-known complication is still matter of debate. *World J Gastroenterol*. 2019.;25(31):4437–51.
53. Fan X, Huang X, Hershman M, Zheng X, Jiang C, Yue B, i sur. Portal vein thrombosis prevalence and mortality among alcoholic cirrhosis in a nationwide inpatient cohort. *Eur J Gastroenterol Hepatol*. 2020.;32(9):1160–7.
54. Bert J, Geerts A, Vanlander A, Abreu de Carvalho L, Degroote H, Berrevoet F, i sur. Up to 50% of portal vein thrombosis remains undiagnosed until liver transplantation. *Clin Transplant*. 2020.;34(12).
55. Zocco MA, Di Stasio E, De Cristofaro R, Novi M, Ainora ME, Ponziani F, i sur. Thrombotic risk factors in patients with liver cirrhosis: correlation with MELD scoring system and portal vein thrombosis development. *J Hepatol*. 2009.;51(4):682–9.
56. Zoli M, Iervese T, Merkel C, Bianchi G, Magalotti D, Marchesini G, i sur. Prognostic significance of portal hemodynamics in patients with compensated cirrhosis. *J Hepatol*. 1993.;17(1):56–61.
57. Anton A, Campreciós G, Pérez-Campuzano V, Orts L, García-Pagán JC, Hernández-Gea V. The Pathophysiology of Portal Vein Thrombosis in Cirrhosis: Getting Deeper into Virchow’s Triad. *J Clin Med*. 2022.;11(3).

58. Xu X, Guo X, De Stefano V, Silva-Junior G, Goyal H, Bai Z, i sur. Nonselective beta-blockers and development of portal vein thrombosis in liver cirrhosis: a systematic review and meta-analysis. *Hepato Int.* 2019.;13(4):468–81.
59. Ren W, Zhang J, Chen Y, Wen M, Su Y, Zhao Y, i sur. Evaluation of Coagulation, Fibrinolysis and Endothelial Biomarkers in Cirrhotic Patients With or Without Portal Venous Thrombosis. *Clin Appl Thromb Hemost.* 2020.;26.
60. La Mura V, Tripodi A, Tosetti G, Cavallaro F, Chantarangkul V, Colombo M, i sur. Resistance to thrombomodulin is associated with de novo portal vein thrombosis and low survival in patients with cirrhosis. *Liver Int.* 2016.;36(9):1322–30.
61. Turon F, Driever EG, Baiges A, Cerda E, García-Criado Á, Gilabert R, i sur. Predicting portal thrombosis in cirrhosis: A prospective study of clinical, ultrasonographic and hemostatic factors. *J Hepatol.* 2021.;75(6):1367–76.
62. Praktijnjo M, Trebicka J, Carnevale R, Pastori D, Alexander Md Q, Ettore E, i sur. Von Willebrand and Factor VIII Portosystemic Circulation Gradient in Cirrhosis: Implications for Portal Vein Thrombosis. *Clin Transl Gastroenterol.* 2020.;11(2).
63. Shalaby S, Simioni P, Campello E, Spiezia L, Gavasso S, Bizzaro D, i sur. Endothelial Damage of the Portal Vein is Associated with Heparin-Like Effect in Advanced Stages of Cirrhosis. *Thromb Haemost.* 2020.;120(8):1173–81.
64. Kumar A, Sharma P, Arora A. Review article: portal vein obstruction--epidemiology, pathogenesis, natural history, prognosis and treatment. *Aliment Pharmacol Ther.* 2015.;41(3):276–92.
65. Ponziani FR, Zocco MA, Garcovich M, D'Aversa F, Roccarina D, Gasbarrini A. What we should know about portal vein thrombosis in cirrhotic patients: a changing perspective. *World J Gastroenterol.* 2012.;18(36):5014–20.
66. Amitrano L, Guardascione MA, Brancaccio V, Margaglione M, Manguso F, Iannaccone L, i sur. Risk factors and clinical presentation of portal vein thrombosis in patients with liver cirrhosis. *J Hepatol.* 2004.;40(5):736–41.
67. Primignani M. Portal vein thrombosis, revisited. *Dig Liver Dis.* 2010.;42(3):163–70.
68. Tessler FN, Gehring BJ, Gomes AS, Perrella RR, Ragavendra N, Busuttill RW, i sur. Diagnosis of portal vein thrombosis: value of color Doppler imaging. *AJR Am J Roentgenol.* 1991.;157(2):293–6.
69. Jha RC, Khera SS, Kalaria AD. Portal Vein Thrombosis: Imaging the Spectrum of

- Disease With an Emphasis on MRI Features. *AJR Am J Roentgenol.* 2018.;211(1):14–24.
70. Loudin M, Ahn J. Portal Vein Thrombosis in Cirrhosis. *J Clin Gastroenterol.* 2017.;51(7):579–85.
71. Sanyal AJ. Chronic portal vein thrombosis in adults: Clinical manifestations, diagnosis, and management - UpToDate [Internet]. [citirano 26. travanj 2022.]. Dostupno na: <https://www.uptodate.com>
72. Kreft B, Strunk H, Flacke S, Wolff M, Conrad R, Gieseke J, i sur. Detection of thrombosis in the portal venous system: comparison of contrast-enhanced MR angiography with intraarterial digital subtraction angiography. *Radiology.* 2000.;216(1):86–92.
73. Sherman CB, Behr S, Dodge JL, Roberts JP, Yao FY, Mehta N. Distinguishing Tumor From Bland Portal Vein Thrombus in Liver Transplant Candidates With Hepatocellular Carcinoma: the A-VENA Criteria. *Liver Transpl.* 2019.;25(2):207–16.
74. Loffredo L, Pastori D, Farcomeni A, Violi F. Effects of Anticoagulants in Patients With Cirrhosis and Portal Vein Thrombosis: A Systematic Review and Meta-analysis. *Gastroenterology.* 2017.;153(2):480-487.e1.
75. Cui SB, Shu RH, Yan SP, Wu H, Chen Y, Wang L, i sur. Efficacy and safety of anticoagulation therapy with different doses of enoxaparin for portal vein thrombosis in cirrhotic patients with hepatitis B. *Eur J Gastroenterol Hepatol.* 2015.;27(8):914–9.
76. Rugivarodom M, Charatcharoenwithaya P. Nontumoral Portal Vein Thrombosis: A Challenging Consequence of Liver Cirrhosis. *J Clin Transl Hepatol.* 2020.;8(4):432–44.
77. Ai MH, Dong WG, Tan XP, Xu L, Xu C, Zhang Q, i sur. Efficacy and safety study of direct-acting oral anticoagulants for the treatment of chronic portal vein thrombosis in patients with liver cirrhosis. *Eur J Gastroenterol Hepatol.* 2020.;32(10):1395–400.
78. Nagaoki Y, Aikata H, Daijyo K, Teraoka Y, Shinohara F, Nakamura Y, i sur. Efficacy and safety of edoxaban for treatment of portal vein thrombosis following danaparoid sodium in patients with liver cirrhosis. *Hepatol Res.* 2018.;48(1):51–8.
79. Hanafy AS, Abd-Elsalam S, Dawoud MM. Randomized controlled trial of rivaroxaban versus warfarin in the management of acute non-neoplastic portal vein thrombosis. *Vascul Pharmacol.* 2019.;113:86–91.

80. Turco L, de Raucourt E, Valla DC, Villa E. Anticoagulation in the cirrhotic patient. *JHEP reports Innov Hepatol.* 2019.;1(3):227–39.
81. Delgado MG, Seijo S, Yepes I, Achécar L, Catalina MV, García-Criado Á, i sur. Efficacy and safety of anticoagulation on patients with cirrhosis and portal vein thrombosis. *Clin Gastroenterol Hepatol.* 2012.;10(7):776–83.
82. Dong S, Qi H, Li Y, Men P, Alifu M, Zhang Y, i sur. A systematic review and meta-analysis of anticoagulation therapy for portal vein thrombosis in patients with cirrhosis: to treat or not to treat? *Hepatol Int.* 2021.;15(6):1356–75.
83. Harter K, Levine M, Henderson SO. Anticoagulation drug therapy: a review. *West J Emerg Med.* 2015.;16(1):11–7.
84. Boyer TD, Haskal ZJ. The role of transjugular intrahepatic portosystemic shunt in the management of portal hypertension. *Hepatology.* 2005.;41(2):386–400.
85. Faggioli S, Bruno R, Debernardi Venon W, Schepis F, Vizzutti F, Toniutto P, i sur. Consensus conference on TIPS management: Techniques, indications, contraindications. *Dig Liver Dis.* 2017.;49(2):121–37.
86. Salem R, Vouche M, Baker T, Herrero JI, Caicedo JC, Fryer J, i sur. Pretransplant Portal Vein Recanalization-Transjugular Intrahepatic Portosystemic Shunt in Patients With Complete Obliterative Portal Vein Thrombosis. *Transplantation.* 2015.;99(11):2347–55.
87. Luca A, Miraglia R, Caruso S, Milazzo M, Sapere C, Maruzzelli L, i sur. Short- and long-term effects of the transjugular intrahepatic portosystemic shunt on portal vein thrombosis in patients with cirrhosis. *Gut.* 2011.;60(6):846–52.
88. Thornburg B, Desai K, Hickey R, Hohlastos E, Kulik L, Ganger D, i sur. Pretransplantation Portal Vein Recanalization and Transjugular Intrahepatic Portosystemic Shunt Creation for Chronic Portal Vein Thrombosis: Final Analysis of a 61-Patient Cohort. *J Vasc Interv Radiol.* 2017.;28(12):1714-1721.e2.
89. Lv Y, Qi X, He C, Wang Z, Yin Z, Niu J, i sur. Covered TIPS versus endoscopic band ligation plus propranolol for the prevention of variceal rebleeding in cirrhotic patients with portal vein thrombosis: a randomised controlled trial. *Gut.* 2018.;67(12).
90. Wang Z, Jiang MS, Zhang HL, Weng NN, Luo XF, Li X, i sur. Is Post-TIPS Anticoagulation Therapy Necessary in Patients with Cirrhosis and Portal Vein Thrombosis? A Randomized Controlled Trial. *Radiology.* 2016.;279(3):943–51.

91. Villa E, Cammà C, Marietta M, Luongo M, Critelli R, Colopi S, i sur. Enoxaparin prevents portal vein thrombosis and liver decompensation in patients with advanced cirrhosis. *Gastroenterology*. 2012.;143(5).
92. Qi X, Guo X, Yoshida EM, Méndez-Sánchez N, De Stefano V, Tacke F, i sur. Transient portal vein thrombosis in liver cirrhosis. *BMC Med*. 2018.;16(1).
93. Nery F, Chevret S, Condat B, de Raucourt E, Boudaoud L, Rautou PE, i sur. Causes and consequences of portal vein thrombosis in 1,243 patients with cirrhosis: results of a longitudinal study. *Hepatology*. 2015.;61(2):660–7.
94. Francoz C, Belghiti J, Vilgrain V, Sommacale D, Paradis V, Condat B, i sur. Splanchnic vein thrombosis in candidates for liver transplantation: usefulness of screening and anticoagulation. *Gut*. 2005.;54(5):691–7.
95. Luca A, Caruso S, Milazzo M, Marrone G, Mamone G, Crinò F, i sur. Natural course of extrahepatic nonmalignant partial portal vein thrombosis in patients with cirrhosis. *Radiology*. 2012.;265(1):124–32.
96. Maruyama H, Okugawa H, Takahashi M, Yokosuka O. De novo portal vein thrombosis in virus-related cirrhosis: predictive factors and long-term outcomes. *Am J Gastroenterol*. 2013.;108(4):568–74.

## 10. ŽIVOTOPIS

### OSOBNI PODACI

Ime i prezime: Bruno Burić

Datum rođenja: 31.5.1997.

Mjesto rođenja: Šibenik, Republika Hrvatska

E-mail: bruno.buric5@gmail.com

### ŠKOLOVANJE

Fakultet: 2016./2017. – 2021./2022.

Medicinski fakultet, Sveučilište u Zagrebu

Srednja škola: 2012. – 2016.

Gimnazija Antuna Vrančića, Šibenik, opći smjer

Osnovna škola: 2004. – 2012.

Osnovna škola Jurja Šižgorića, Šibenik

### AKTIVNOSTI TIJEKOM STUDIJA

10.Jadranski i 7.Hrvatski kongres farmakoeconomike i istraživanja ishoda liječenja, 2.- 4.

lipnja 2022. u Puli - prezentirao sažetak: Burić B., Brnić S., Likić R. *Benzodiazepine*

*utilization in Croatia: a case of overprescribing and misuse*. Pharmaca 2022;52 Suppl 1:1-65.

Koautor sljedećeg članka: Brnić S., Burić B., Likić R. Probiotici u kliničkoj praksi. Pharmaca

2022;51:32-36.

### POSEBNA ZNANJA I VJEŠTINE

2004. – 2012. Škola stranih jezika Lingua Šibenik, engleski jezik

2006. – 2012. Glazbena škola Ivana Lukačića, Šibenik

završena osnovna glazbena škola, instrument klavir

Strani jezici: aktivno služenje engleskim i pasivno talijanskim jezikom