

Dijagnostika i liječenje glioma niskog stupnja malignosti

Car, Andrea

Master's thesis / Diplomski rad

2022

Degree Grantor / Ustanova koja je dodijelila akademski / stručni stupanj: **University of Zagreb, School of Medicine / Sveučilište u Zagrebu, Medicinski fakultet**

Permanent link / Trajna poveznica: <https://um.nsk.hr/um:nbn:hr:105:210754>

Rights / Prava: [In copyright](#)/[Zaštićeno autorskim pravom.](#)

Download date / Datum preuzimanja: **2024-12-22**



Repository / Repozitorij:

[Dr Med - University of Zagreb School of Medicine Digital Repository](#)



**SVEUČILIŠTE U ZAGREBU
MEDICINSKI FAKULTET**

Andrea Car

**Dijagnostika i liječenje glioma niskog stupnja
malignosti**

DIPLOMSKI RAD



Zagreb, 2022.

Ovaj diplomski rad izrađen je na Klinici za neurologiju Kliničkog bolničkog centra Zagreb i Medicinskog fakulteta Sveučilišta u Zagrebu pod vodstvom dr. sc. Tereze Gabelić, dr. med. i predan je na ocjenjivanje u akademskoj godini 2021./2022.

POPIS I OBJAŠNJENJE KORIŠTENIH KRATICA

ATRX – engl. *alpha- thalassemia/ mental retardation, X- linked*

BBB – krvno-moždana barijera

BRAF – B- Raf protoonkogen

CCNU – lomustin

CDK4 – kinaza ovisna o ciklinu 4

CDKNA 2A/B – inhibitor kinaze ovisne o ciklinu 2A/B

Cho – kolin

CIC – transkripcijski represor capicua

¹¹C-MET – ¹¹C- Metionin

Cre – kreatinin

CT – kompjuterizirana tomografija

CTLA – blokatori kontrolnih točaka

DNA – deoksiribonukleinska kiselina

EGFR – receptor epidermalnog faktora rasta (engl. *epidermal growth factor receptor*)

EORTC – Europska organizacija za istraživanje i liječenje raka (engl. *The European Organisation for Research and Treatment of Cancer*)

¹⁸F- FDG – ¹⁸F- fluoro- deoksi- D- glukoza

¹⁸F- FET – ¹⁸F- fluoro- etil- tirozin

¹⁸F- FLT – ¹⁸F- fluorotimidin

FGFR – receptor faktora rasta fibroblasta (engl. *fibroblast growth factor receptor*)

FISH – fluorescentna in situ hibridizacija

fMR – funkcijska magnetska rezonanca

FUBP1 – protein koji veže elemente daleko uzvodno (engl. *far upstream element binding protein 1*)

GABA – gama- aminomaslačna kiselina

HLA – glavni kompleks histokompatibilnosti

IDH – izocitrat dehidrogenaza

KPS – engl. *Karnofsky Performance Scale*

LGG – gliomi niskog stupnja malignosti

MDM – makrofagi porijeklom iz monocita

MGMT – O-6- metilgvanin- DNA- metiltransferaza

MGMT- non- pM – nemetilirana O-6-metilgvanin-DNA-metiltransferaza

MR – magnetska rezonanca

MRSI – spektroskopija magnetskom rezonancom

mTOR – ciljna molekula rapamicina u sisavaca

MVP – mikrovaskularna proliferacija

NAA – N- acetil aspartat

NF-1 – neurofibromatoza tip 1

NGS – sljedeća generacija sekvencioniranja (engl. *Next Generation Sequencing*)

PD-1 – protein programirane stanične smrti 1

PD-L1 – ligand za protein programirane stanične smrti 1

PET – pozitronska emisijska tomografija

PIK 3 – fosfatidilinozitol- 4,5- bisfosfonat 3- kinaza

pMR – perfuzijska magnetska rezonanca

poly- ICLC – poliinozin- policitidilična kiselina stabilizirana lizinom i karboksimetilcelulozom

PTEN – homolog fosfataze i tenzina

PVC – prokarbazin, vinkristin i lomustin (CCNU)

rCBV – omjer cerebrovaskularnih volumena

RIBD – oštećenje mozga uzrokovano zračenjem (engl. *radiation- induced brain damage*)

RTOG – engl. *Radiation Therapy Oncology Group*

SŽS – središnji živčani sustav

TAM – makrofagi povezani s tumorom

TERT – promotor reverzne transkriptaze telomeraze

TEX – engl. *tumor-derived glioma small extracellular vesicles*

TP53 – tumorski protein 53

VEGF – vaskularni endotelni čimbenik rasta (engl. *vascular endothelial growth factor*)

WHO – Svjetska zdravstvena organizacija (engl. *World Hospital Organisation*)

SADRŽAJ

I. SAŽETAK	
II. SUMMARY	
1. UVOD	1
2. METODE DIJAGNOSTIKE GLIOMA NISKOG STUPNJA MALIGNOSTI	3
2.1 RADIOLOŠKA DIJAGNOSTIKA LGG.....	4
2.2 NEUROPATOLOŠKA DIJAGNOSTIKA LGG	7
2.2.1 HISTOLOŠKA DIJAGNOSTIKA GLIOMA	7
2.2.2 MOLEKULARNO NEUROPATOLOŠKA DIJAGNOSTIKA GLIOMA.....	10
3. IMUNOLOGIJA GLIOMA NISKOG STUPNJA MALIGNOSTI	16
4. KLINIČKA SLIKA GLIOMA	17
4.1 EPILEPSIJA- NAJČEŠĆI SIMPTOM GLIOMA NISKOG STUPNJA MALIGNOSTI.....	18
5. MODALITETI LIJEČENJA GLIOMA NISKOG STUPNJA MALIGNOSTI	20
5.1 KIRURŠKO LIJEČENJE LGG.....	20
5.2 ONKOLOŠKO LIJEČENJE LGG	21
5.2.1 ULOGA RADIOTERAPIJE U LIJEČENJU LGG	21
5.2.2 ULOGA KEMOTERAPIJE U LIJEČENJU LGG	23
5.3 IMUNOLOŠKO LIJEČENJE LGG	23
5.4 CILJANA TERAPIJA LGG.....	24
5.5 SPECIFIČNO LIJEČENJE PODTIPOVA GLIOMA	25
6. ZAKLJUČAK	27
7. ZAHVALE	28
9. ŽIVOTOPIS	29
8. LITERATURA	30

I. SAŽETAK

Dijagnostika i liječenje glioma niskog stupnja malignosti

Andrea Car

Gliomi su jedni od najčešćih tumora mozga, a gliomima niskog stupnja malignosti (LGG) pripadaju oni gradusa II. Unatoč tome što su manje agresivni od tumora mozga viših gradusa, zbog difuzne infiltrativnosti i moguće maligne transformacije ovaj tip tumora potrebno je na vrijeme dijagnosticirati i odgovarajuće liječiti. Jedan od najvažnijih simptoma glioma je epileptički napadaj. Više od 80 % bolesnika ima epileptičke napadaje i često su oni prvi simptom glioma. Progresijom tumora povećava se i učestalost napadaja. Osim anamneze i fizikalnog pregleda, u dijagnostici LGG-a koriste se i radiološke, histološke i molekularnopatološke metode. Od radioloških metoda najvažnije su magnetska rezonanca (MR) i kompjuterizirana tomografija (CT), dok u napredne dodatne metode spadaju perfuzijska magnetska rezonanca (pMR), funkcijska magnetska rezonanca (fMR), MR spektroskopija i pozitronska emisijska tomografija (PET). Histološki se difuzni gliomi mogu podijeliti u astrocitome, oligodendrogliome i mješovite tumore, a potonji mogu biti gradusa II, III ili IV. U LGG pripadaju gliomi gradusa II, a karakterizira ih niska mitotska aktivnost, dobra diferenciranost glijalnih stanica i atipične jezgre. Molekularna dijagnostika klasificira difuzne gliome prvenstveno na temelju postojanja mutacije izocitrat dehidrogenaze (IDH), stoga se oni klasificiraju u tri skupine: astrocitom, IDH mutant u kojem nije prisutna 1p/19q kodelecija, oligodendrogliom, IDH mutant s 1p/19q kodelecijom te glioblastom u kojem je IDH intaktna (divljeg tipa). Međutim, postoje mutacije nekih gena specifične za pojedini tip tumora. Za potvrdu postojanja IDH mutacije koriste se imunohistokemijske metode, a za dokaz prisutnosti 1p/19q kodelecije fluorescentna in situ hibridizacija (FISH). Liječenje LGG-a je složeno i zahtjeva interdisciplinarni pristup. Prvu liniju liječenja predstavlja kirurška resekcija tumora koja mora biti što opsežnija, a opseg resekcije korelira sa sveukupnim preživljenjem. Onkološko liječenje koje uključuje kemoterapiju i zračenje namijenjeno je za visokorizične pacijente. Kemoterapija koja se najčešće koristi su derivati nitrozoureje i temozolomid. Što se tiče radioterapije, optimalna doza koja se koristi je između 45 i 54 Gy- a. Međutim, ponekad su gliomi otporni na navedene modalitete liječenja te se radi na ciljanoj terapiji utemeljenoj na molekularnim markerima i cjepivima. Potonji predstavljaju budućnost liječenja LGG-a.

Ključne riječi: gliomi niskog stupnja malignosti, MR, histološka dijagnostika, molekularna dijagnostika, kirurška resekcija, onkološko liječenje, ciljana terapija

II. SUMMARY

Diagnosics and treatment of low-grade gliomas

Andrea Car

Gliomas are one of the most common brain tumors. Low-grade gliomas belong to those of grade 2. Despite being less aggressive than higher-grade brain tumors, due to diffuse infiltration and possible malignant transformation, this type of tumor needs to be diagnosed and treated on time. An epileptic seizure is one of the most important symptoms of glioma. More than 80 % of patients have epileptic seizures and they are often the first symptom of glioma. The frequency of seizures is increased by tumor progression. In addition to medical history and physical examination, radiological, histological, and molecular methods are used in the diagnosis of LGG. The most important radiological methods are magnetic resonance imaging (MRI) and computed tomography (CT), while advanced additional methods include perfusion magnetic resonance imaging (PWI), functional magnetic resonance imaging (fMRI), MRI spectroscopy, and positron emission tomography (PET). Diffuse glioma can be histologically divided into astrocytoma, oligodendroglioma, and mixed tumors, which then belong to grades 2, 3, or 4. LGGs include grade 2 gliomas and are characterized by low mitotic activity, well-differentiated glial cells, and atypical nuclei. Molecular classification of diffuse gliomas is primarily based on the existence of isocitrate dehydrogenase (IDH) mutation; therefore, they are classified into three groups: astrocytoma, IDH mutant without 1p/19q codeletion, oligodendroglioma, IDH mutant with 1p/19q codeletion and glioblastoma, IDH wild type. However, there are mutations in several genes specific to a particular type of tumor. Immunohistochemical methods are used to confirm IDH mutation, while fluorescence in situ hybridization (FISH) is used to confirm 1p/19q codeletion. LGG's treatment is complicated and requires an interdisciplinary approach. Surgical resection is the first-line treatment and must be extensive; the extent of resection correlates with overall survival. Oncology treatment based on chemotherapy and radiotherapy is intended for high-risk

patients. Nitrosourea derivatives and temozolomide are the most used chemotherapy. As for radiotherapy, the optimal dose is between 45 and 54 Gy. However, sometimes gliomas are resistant to these treatment modalities, and target therapy based on molecular markers and vaccines is being developed. The latter is the future of LGG's treatment.

Keywords: low-grade glioma, MRI, histological diagnostics, molecular diagnostics, surgical resection, oncology treatment, target therapy

1. UVOD

Tumori mozga čine raznoliku skupinu novotvorina koje mogu nastati u svakoj životnoj dobi te zahvatiti različite dijelove perifernog i središnjeg živčanog sustava (SŽS). Ovisno o tome nastaju li iz moždanog tkiva ili širenjem iz drugih organa, dijelimo ih na primarne i sekundarne (metastaze). Primarni se dijele na glijalne i neglijalne tumore. U čak 75% slučajeva moždani su tumori benignog karaktera, dok su maligni znatno rjeđi, a najčešći je glioblastom.¹ Kronološki se mogu podijeliti na tumore dječje i odrasle dobi. Karakteristično je da se maligni tumori češće pojavljuju od benignih i u djece i u odraslih, dok su metastaze u odraslih učestalije od primarnih tumora.² Broj oboljelih od tumora mozga u svijetu se svakim danom povećava, a upravo su oni jedan od najčešćih uzroka smrti od maligniteta.³

Tumori se najčešće razvrstavaju prema klasifikaciji Svjetske zdravstvene organizacije (WHO), a ona se temelji na vrsti stanica, staničnoj atipiji, mitotičkoj aktivnosti, proliferaciji krvnih žila te nekrozi u tumoru.¹ Od 2016. godine postoji nadopunjena klasifikacija primarnih tumora mozga koja uz morfolologiju uključuje još i molekularne i genske faktore. Nova klasifikacija odnosi se na gliome kako bi se što točnije dijagnosticirali, jer se prije uvođenja klasifikacije dijagnoza temeljila isključivo na morfologiji glioma, što je uvelike ovisilo o samom iskustvu patologa. Stoga su, kako bi se to spriječilo, od 2016. uvedene u odrednice IDH (izocitrat dehidrogenaza) mutacija i prisutnost 1p/19q kodelecije.⁴

Klinički simptomi moždanog tumora nastaju zbog više razloga; destrukcije tkiva tumorom, rasta tumora i razvoja perifokalnog edema. Simptomi se dijele na opće i one uzrokovane lokalizacijom samog tumora. Opći simptomi su glavobolja, povraćanje, promjena kognitivnog funkcioniranja, epileptički napadaji te različiti neurološki ispadi. Glavobolja se pojavljuje u 70 % bolesnika i za nju je karakteristično da je u početku intermitentna, mukla karaktera, dok kasnije postaje intenzivna i konstantna.¹

U dijagnostici tumora mozga najčešće se koriste magnetska rezonanca (MR) i kompjuterizirana tomografija (CT). Ovim metodama tumori se detektiraju, lokaliziraju te se uočavaju komplikacije uzrokovane samim tumorom; edem, krvarenje ili hidrocefalus.⁵ Liječenje se temelji na kirurškoj resekciji tumora, nakon čega slijede radioterapija te konkomitantna, odnosno adjuvantna kemoterapija.⁶

Gliomi su najčešći tumori mozga, a s obzirom na mikroskopsku sliku, dijelimo ih u tumore građene od neoplastičnih astrocita, oligodendroglialnih stanica ili ependimalnih stanica.² Gliomi niskog stupnja malignosti (LGG) primarni su neuroepitelni tumori koji nastaju od potpornih glialnih stanica mozga. Tu se ubrajaju tumori gradusa 1 i 2 prema Klasifikaciji WHO, što znači da su to tumori benigne naravi. Međutim, ukoliko se ne liječe, mogu se transformirati u viši gradus, odnosno postati agresivniji.

LGG se najčešće pojavljuju u mlađoj životnoj dobi između 20. i 40. godine te češće obolijevaju muškarci. Karakteristično je da se oligodendrogliomi pojavljuju u četrdesetim, a astrocitomi u tridesetim godinama.⁷

Rizični faktori za nastanak LGG-a su nepoznati, ali se smatra da terapijsko zračenje, konzumiranje proizvoda koji sadržavaju N- nitrozo spojeve i okolišni čimbenici mogu dovesti do određenih mutacija te konačno do razvoja glioma. Brojne su mutacije pronađene u ovim tumorima; tumorski protein 53 (TP5), homolog fosfataze i tenzina (PTEN) te receptor epidermalnog faktora rasta (EGFR) koji su uključeni u patogenezu LGG-a. TP53 protein je kojeg nazivamo „čuvar genoma“ jer svaku mutiranu deoksiribonukleinsku kiselinu (DNA) šalje u apoptozu. Receptor epidermalnog faktora rasta (EGFR) potiče diobu stanica, ali u amplificiranom obliku uzrokuje pretjerano umnožavanje stanica. Mutacije ovih proteina sinergistički dovode do razvoja tumora.⁷

Klinička slika glioma ovisi o lokalizaciji u mozgu, no rijetko se manifestiraju fokalnim neurološkim deficitima. Najčešće se prezentiraju glavoboljom i epileptičkim napadajima. Epileptički napadaji najčešća su manifestacija oligodendroglioma, za koje je karakteristično da invadiraju korteks. Napadaji mogu biti generalizirani ili fokalni. Rastom tumora povisuje se intrakranijalni tlak što dovodi do glavobolje. Povišeni intrakranijalni tlak također može dovesti do mučnine, povraćanja te problema s vidom.⁷

Dijagnoza LGG-a temelji se na anamnezi, statusu, radiološkoj evaluaciji te na kraju patohistološkoj i molekularnoj analizi tkiva tumora.

Liječenje ovog tipa tumora temelji se na kirurškoj resekciji tumora, zračenju i kemoterapiji. Koja će metoda biti odabrana, ovisi o zdravstvenom stanju i osobnoj želji pacijenta te o veličini i lokalizaciji tumora.⁷

Prognoza LGG-a može biti raznolika. Prognostički faktori uključuju dob, simptome kojima se tumor prezentira, veličinu tumora i infiltraciju mozga te prisutnost specifičnih mutacija. Mlađi bolesnici koji imaju epileptičke napadaje imaju bolju prognozu, dok su ireverzibilni neurološki

ispadi loš prognostički znak. Također, veliki tumori i oni koji infiltriraju corpus callosum povezani su s lošijom prognozom.

Prisutnost 1p/19q kodelecije i IDH mutacije koreliraju s duljim preživljenjem.⁷

2. METODE DIJAGNOSTIKE GLIOMA NISKOGRADNOSTI

Dijagnostika LGG-a obuhvaća brojne jednostavne, ali i složenije pretrage; anamnezu i fizikalni pregled, radiološku obradu, biopsiju i neuropatološku dijagnostiku.

Simptomatologija LGG-a ovisi o lokalizaciji tumorske mase u mozgu. Tako je, primjerice, receptivna afazija karakteristična za tumore lokalizirane u temporalnom režnju, poremećaj ponašanja za one smještene u frontalnom režnju, dok se tumori smješteni u parijetalnom režnju mogu manifestirati različitim simptomatologijom. Ipak, ovaj tip tumora najčešće se prezentira epileptičkim napadajima i glavoboljom, a mnogo rjeđe fokalnim neurološkim deficitima kao što su afazija ili unilateralna pareza. Ova skupina tumora infiltrira moždanu koru, ali se rijetko pojavljuju funkcionalni deficiti.⁷

Kako bi se otkrili neurološki deficiti, potrebno je učiniti iscrpan neurološki pregled. Također je bitno učiniti i pregled drugih organa jer gliomi mogu biti dio određenih genetičkih sindroma. Na fundoskopiji se često može vidjeti edem papile vidnog živca.

Nakon što se na temelju anamneze i fizikalnog pregleda postavi radna dijagnoza novotvorine mozga, potrebno je napraviti radiološku dijagnostiku kako bi se patologija bolesnika mogla bolje razumjeti. Nalazi radiološke dijagnostike razlikuju se ovisno o tome koji je tip i gradus samog tumora. Radiološka evaluacija uključuje: CT i MR koje su glavne i neophodne metode dijagnostike, dok su funkcionalna magnetska rezonanca (fMR), perfuzijska magnetska rezonanca (pMR), MR spektroskopija (MRSI) i pozitronska emisijska tomografija (PET) dopunske metode koje se rutinski ne izvode, već je njihova uloga procjena odgovora na terapiju i procjena progresije tumora. Nakon glavne radiološke dijagnostike (CT i MR) najčešće je indicirana operacija, osobito ako je tumor velik i uzrokuje simptome. Također, tkivo tumora odstranjeno tijekom operacije potrebno je za neuropatološku klasifikaciju tumora čime se potvrđuje dijagnoza LGG.⁷ Neuropatološka dijagnostika smatra se zlatnim standardom za potvrdu tipa tumora, a prema revidiranoj klasifikaciji WHO iz 2021. godine tumori SŽS-a dijele na:

1. gliome, glioneuronalne i neuronalne tumore

2. ependimalne tumore
3. tumore koroidnog pleksusa
4. embrionalne tumore
5. tumore epifize
6. tumore kranijalnih i paraspinalnih živaca
7. meningeome
8. mezenhimalne, ne-meningotelijalne tumore
9. hematolimfoidne tumore
10. tumore zametnih stanica
11. tumore selarne regije
12. metastaze⁸

Tijekom 2016. godine došlo je do rekonstrukcije u klasifikaciji tumora prema WHO, što je rezultat otkrića brojnih biomarkera koji su prisutni u LGG-u. Definitivna dijagnoza LGG-a postavlja se na temelju kliničke slike, radiološke dijagnostike, nalaza biopsije i postojanja IDH mutacije, tj. 1p/19q kodelecije.⁷

2.1 RADIOLOŠKA DIJAGNOSTIKA LGG

Početna radiološka dijagnostika obuhvaća CT mozga, s obzirom da se bolesnici s akutno nastalim simptomima najčešće javljaju u hitnu neurološku ambulantu. Na CT-u se LGG vide kao procesi niske gustoće, a kalcifikati se uočavaju u 20 % svih tumora. Najčešće su smješteni u frontalnom ili temporalnom režnju. Za ovaj tip novotvorina nije karakteristično pojačano nakupljanje kontrasta, no kada postoji ono je nejednoliko. Kod glioma visokog stupnja malignosti nakupljanje kontrasta je prstenasto te se na temelju ovih obilježja oni mogu razlikovati.

MR je senzitivnija metoda slikovne dijagnostike u odnosu na CT metodu.⁷ MR je metoda izbora u dijagnostici neoplazmi mozga, a LGG se najčešće prikazuju kao homogene strukture niskog intenziteta signala na T1 snimci i visokog intenziteta na T2 snimci. Kalcifikacije se, ukoliko su prisutne, mogu vidjeti kao područja T2 hiperintenziteta ili T1 hipointenziteta. Gliomi su skloni infiltrirati okolno tkivo, unatoč tome što se na radiološkim T2/FLAIR snimkama vide rubovi tumora te se čini da su dobro ograničeni. Pojačano nakupljanje kontrasta je rijetko i češće je kod oligodendroglioma, nego kod drugih LGG-a. LGG se razlikuju od glioma viših gradusa po nakupljanju kontrasta. Gliomi visokog stupnja malignosti pojačano nakupljaju kontrast, na

pMR povećan je relativni volumen cerebralne krvi te je prisutna ograničena difuzija na sekvencama MR-a. CT je dijagnostička metoda izbora ukoliko bolesnici imaju metalne implantante ili uređaje. CT metoda slabije je rezolucije u odnosu na MR te se njome ne može prikazati patologija kralježničke moždine.⁹

Građa ljudskog mozga je specifična, a pod tim se ponajviše misli na krvno-moždanu barijeru (BBB) koja omogućuje samo određenim molekulama da prođu u moždanu cirkulaciju i mozak. Iz tog razloga, dijagnostika tumora mozga može biti otežana. Jednostavnije je dijagnosticirati patološki proces ukoliko je BBB poremećena, što je slučaj kod meningeoma. Međutim, označene aminokiseline i FDG (fluorodeoksiglukoza) su kontrasti za dijagnostiku tumora mozga koji prolaze kroz intaktnu BBB te su korisni u dijagnostici LGG- a.³

pMR je dopunska metoda radiološke dijagnostike pomoću koje se, za razliku od konvencionalne MR, može odrediti gradus tumora prije same operacije i biopsije. pMR mjeri relativni cerebralni volumen krvi i na temelju toga se određuje gradus tumora.¹⁰ Pomoću ove radiološke metode registriraju se patološke hemodinamske promjene povezane s vaskularnom permeabilnošću i neoangiogenezom, koje posljedično dovode do promjena u volumenu cerebralne krvi. Navedene promjene izražavaju se kao rCBV, što se definira kao omjer volumena cerebralne krvi u samom tumoru i volumena cerebralne krvi u bijeloj tvari mozga. Promjene su izraženije u gliomima višeg gradusa te se ova pretraga može koristiti u diferenciranju LGG-a od onih višeg gradusa.¹¹

fMR je neinvazivna, dodatna metoda radiološke dijagnostike koja se koristi u mapiranju mozga u regije povezane s govorom, one povezane s motornom i senzoričkom funkcijom, vidom i ostalim kognitivnim funkcijama. Ukoliko se poveća krvni protok u određenoj regiji mozga, doći će do promjene koncentracije oksihemoglobina i konačno neuronalne aktivacije koja će se s pomoću fMR prikazati kao promjena signala. Ova metoda koristi se preoperacijski za tumore smještene u elokventnom korteksu kako bi se tumor uspio u cijelosti agresivno, ali i sigurno odstraniti te kako ne bi zaostali određeni neurološki deficiti. fMR se pokazala točnijom dijagnostičkom metodom u pacijenata s lakšom simptomatologijom i u onih koji su imali LGG u odnosu na one koji boluju od glioma višeg gradusa.¹²

MR spektroskopija (MRSI) je metoda radiološke dijagnostike koja je komplementarna, ali i napredna u odnosu na konvencionalni MR jer uz anatomske, daje podatke o karakteristikama moždanog tkiva. Dok MR za nastanak slike koristi protonske signale od molekula vode i masti, MRSI mjeri kemijski spektar tkiva, gdje pojedinačni vršci rezonancija predstavljaju koncentracije metabolita iz određenih regija mozga. Kemijska struktura određenog metabolita

zaslužna je za točno određenu lokalizaciju i karakteristike vrška na MRS spektru, a koncentracija tog metabolita korelira sa površinom ispod vrška. Metaboliti koji se ovom metodom mjere su N-acetil aspartat (NAA), kreatinin (Cre), kolin (Cho), laktati, lipidi, mioinozitol, glutamat i glutamin. Mjere se samo oni metaboliti koji su za određenu bolest specifični, tako da je u tumorima mozga povišena koncentracija Cho, snižena koncentracija NAA, dok koncentracija kreatinina može biti normalna ili snižena. LGG imaju mutiranu IDH, stoga se ovom metodom u tumorskim stanicama može mjeriti metabolit 2-hidroksiglutarat (2-HG). Međutim, o volumenu samog glioma ovisi hoće li ovom metodom 2-HG biti otkriven. Što je volumen tumora veći, veća je vjerojatnost da ćemo u tumorskim stanicama uspjeti izmjeriti tumorski metabolit. Povišena koncentracija 2-HG u tumoru ima dijagnostičku i prediktivnu vrijednost; isključuje dijagnozu glioblastoma i predviđa bolju prognozu. Prisutnost navedenog metabolita može također pomoći u razlikovanju tumora od nekog netumorskog patološkog procesa, primjerice demijelinizacije. Osim u dijagnostici, MRSI se također koristi prilikom radioterapije LGG-a gdje pomaže razlikovati radijacijsku nekrozu od recidiva ili progresije tumora.¹³

Pozitronska emisijska tomografija (PET) je metoda mjerenja biokemijski aktivnih molekula obilježenih radionuklidima koji emitiraju pozitrone, koji se, prolazeći kratku udaljenost unutar tkiva, anihiliraju u kontaktu s elektronima.¹⁴ Ovo je metoda kojom se, mjereći odgovarajući enzim ili supstrat za odgovarajući transporter, omogućuje vizualizacija brojnih molekularnih procesa, kao što su proliferacija stanica ili promijenjeni metabolizam. Konvencionalni radioizotop ¹⁸F-fluoro-deoksi-D-glukoza (¹⁸F-FDG) pojačano se nakuplja i u normalnom mozgu, stoga nema bitnu ulogu u dijagnostici tumora mozga. Novi radioizotopi kao što su ¹¹C-Metionin (¹¹C-MET) i ¹⁸F-fluoro-etil-tirozin (¹⁸F-FET) detektiraju povećani transport i neovaskularizaciju unutar tumora te posljedično poboljšavaju kontrast između tumorskog i zdravog moždanog tkiva. ¹¹C-MET PET pouzdano prikazuje progresiju tumora nakon terapije ili radijacijsku nekrozu sa specifičnošću od 75 % i senzitivnošću od 75%. PET također može mjeriti razinu stanične proliferacije na temelju ugradnje nukleozida u DNA, tako da je primjerice, u neliječenih pacijenata, povišena apsorpcija ¹⁸F-fluorotimidina (¹⁸F-FLT), što korelira sa lošijom prognozom preživljenja. Osim toga, apsorpcija ¹⁸F-FLT je koristan dijagnostički alat za razlikovanje LGG-a od glioma viših gradusa.¹⁵

2.2 NEUROPATHOLOŠKA DIJAGNOSTIKA LGG

2.2.1 HISTOLOŠKA DIJAGNOSTIKA GLIOMA

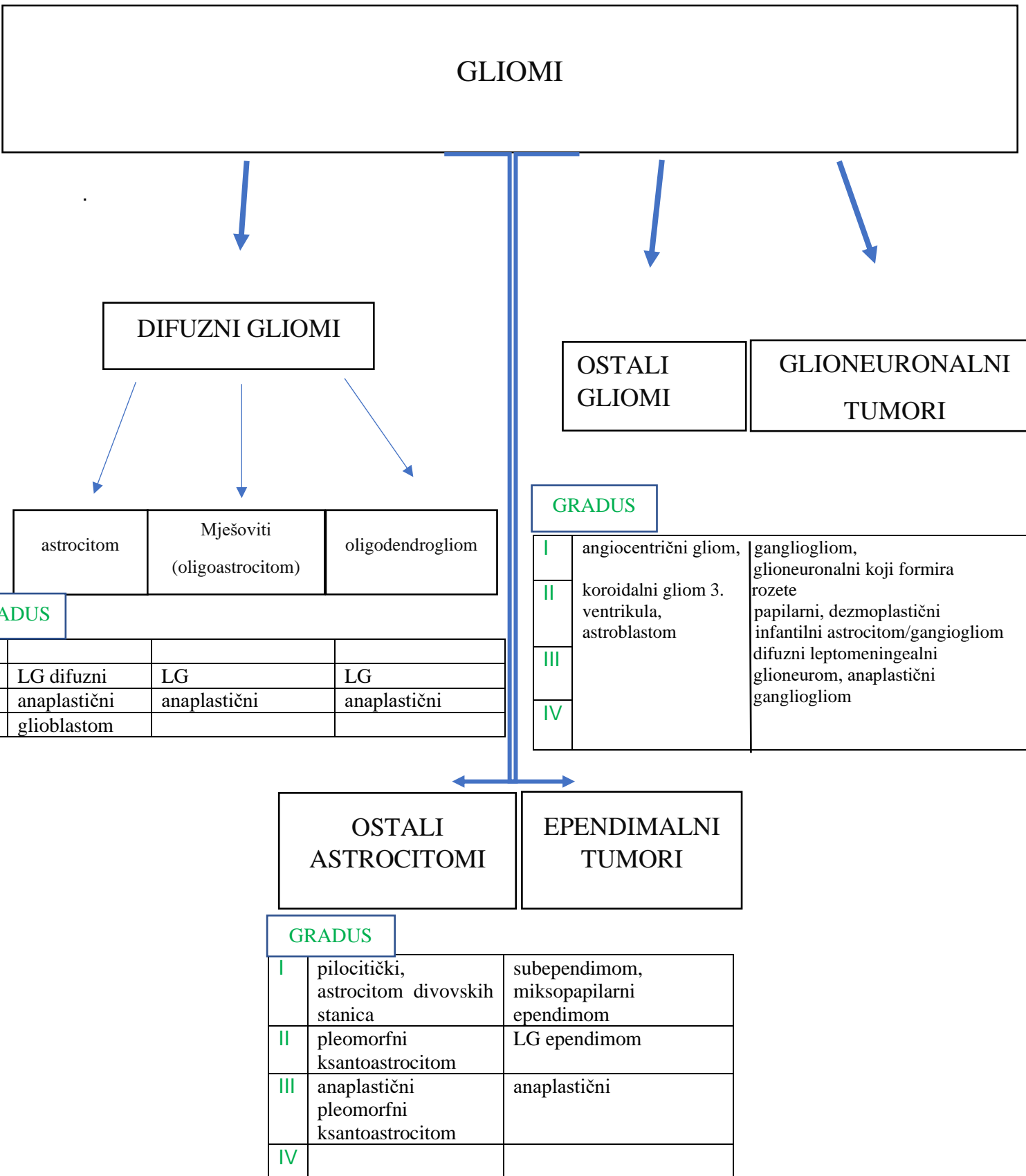
Gliomi su raznolika skupina novotvorina mozga s brojnim histološkim podtipovima i gradusima zloćudnosti. Potječu od glijalnih stanica ili od matičnih stanica koje poprimaju obilježja glijalnih prilikom neoplastične preobrazbe. Pokazuju sklonost karakterističnoj difuznoj infiltraciji moždanog parenhima, bilo kao pojedinačne tumorske stanice ili kao veće nakupine stanica te se grupiraju oko neurona ili krvnih žila. Putem mijeliniziranih vlakana mogu se širiti na mjesto koje je udaljeno od njihova primarnog sijela, pa čak i u suprotnu hemisferu.¹⁶ Do otkrića molekularnih markera gliomi su se razvrstavali u graduse od I do IV što je ovisilo o postojanju određenih histopatoloških karakteristika.¹⁷

Difuzni gliomi histološki se mogu klasificirati u astrocitome, oligodendrogliome te mješovite gliome koji su građeni od astrocitnih i oligodendroglialnih stanica, a mogu biti gradusa II (niski stupanj malignosti), III (anaplastični) i IV (visoki stupanj malignosti - glioblastom). Prema histološkoj klasifikaciji WHO-a, LGG-u pripadaju gliomi gradusa II.¹⁶ Građeni su od dobro diferenciranih i hipercelularnih glijalnih stanica gdje su jezgre atipične, a mitotska aktivnost rijetka.⁷ Astrocitomi su građeni od stanica koje sadrže nejednolike i hiperkromatske jezgre, a jednolične okrugle jezgre čine tipičnu histološku sliku oligodendroglioma. Astrocitomi mogu biti građeni od gemistocita, fibrilarnih ili protoplazmatskih stanica, međutim posljednja dva tipa više nisu uključena u službenu klasifikaciju glioma.¹⁶ Kod oligodendroglioma se oko jezgre može vidjeti perinuklearni halo, što stanicama daje izgled „jaja na oko“. Također, unutar tumora su nekada prisutne kalcifikacije te gusta razgranata krvožilna mreža.¹⁸ Kod mješovitih tumora najčešće su astrociti i oligodendroglialne stanice grupirane zajedno, a rijetko čine dva potpuno odvojena područja. Za sve LGG vrijedi da su jezgre jednolike i okrugle, membrana je očuvana, kromatin je nježan i fin, a jezgrice gotovo neprimjetne. Kod malignijih gradusa, stanice su veće i pleomorfne, kromatin je vezikularno raspoređen, a jezgrice su prominentne.¹⁶

Mitotska aktivnost, mikrovaskularna proliferacija (MVP) i postojanje nekroze u tumoru parametri su koji se koriste za određivanje gradusa neoplazmi mozga. MVP je termin kojim se opisuje postojanje mikrovaskularizacije u kojoj su endotelne stanice žila hipertrofične i hiperplastične, a periciti su prisutni u stijenci žile. Difuzni astrocitom kod kojeg su mitotska aktivnost, neovaskularizacija i nekroza neznatne, naziva se astrocitomom niskog stupnja malignosti (gradus II). Ukoliko je mitotička aktivnost povećana, a MVP i nekroza nepostojeće, riječ je o anaplastičnom astrocitomu, a dijagnoza glioblastoma postavlja se ako je prisutna nekroza u tumoru i/ili MVP. Za dijagnostiku mješovitih i oligodendroglijalnih glioma koriste se navedena tri histološka obilježja uz određene razlike.¹⁶ Kako bi se postavila dijagnoza anaplastičnog oligodendroglioma, potrebno je da na deset polja velike snage bude šest ili više mitozu, dok je za postavljanje dijagnoze difuznog astrocitoma potrebno tri ili više mitozu. Isto tako, oligodendrogliomi koji imaju MVP i/ili je prisutna nekroza u tumoru pripadaju gradusu III, a ne IV što je više za očekivati. Kod mješovitih tumora, prisutnost MVP-a znači da je riječ o gradusu III, a postojanje nekroze govori da se radi o glioblastomu s oligodendroglijalnom komponentom.¹⁶

Bitno je naglasiti da je u svakodnevnoj kliničkoj praksi određivanje gradusa glioma veoma zahtjevno jer je za difuzne gliome tipična fenotipska heterogenost s razlikama u staničnom fenotipu i stupnju anaplazije. Histološke odrednice (npr. mitotička aktivnost) nisu uvijek u korelaciji s ukupnim malignitetom. Za procjenu mitotičke aktivnosti u tumoru, relevantna je veličina uzorka tumora. Velik uzorak biopsije s jednom mitozom isključuje anaplastičnu promjenu, dok jedna mitozu u puno manjem uzorku tumora ide u prilog anaplaziji.¹⁶

Slika 1. predstavlja histološku klasifikaciju glioma. Neki od navedenih tipova glioma mogu se pouzdano svrstati u određenu kategoriju, međutim postoje slučajevi gdje nije u potpunosti jasno kojem gradusu tumor pripada. Primjer su mješoviti glioneuronalni tumori. WHO klasifikacija iz 2016. godine razriješila je važne dileme u dijagnostici i definiranju tipa glioma. (Perry A., & Wesseling, 2016.)



Slika 1. Histološka klasifikacija glioma, modificirano prema Perry A. & Wesseling (2016.)¹⁶

2.2.2 MOLEKULARNO NEUROPATHOLOŠKA DIJAGNOSTIKA GLIOMA

2016. godine WHO je objavila Klasifikaciju tumora SŽS-a u kojoj su, po prvi put, uz tradicionalna histološka obilježja dodani i molekularni parametri, što je uvelike doprinijelo boljem razumijevanju prirode novotvorina mozga te točnijoj dijagnostici i liječenju.¹⁹ Dijagnostika temeljena isključivo na histologiji bila je subjektivna te je prognoza tumora istog gradusa bila različita.¹⁷

2021. godine WHO objavljuje revidiranu Klasifikaciju tumora SŽS-a koja se nadovezuje na prethodnu, a temelji se na molekularnim biomarkerima koji su ključni za postavljanje dijagnoze i definiranje neoplastičkih entiteta. Terminologija stupnjevanja tumora je jednostavnija u odnosu na prethodnu, klasifikacija se temelji na molekularnim značajkama tumora, a gradus tumora određuje se na temelju histoloških i molekularnih odrednica.¹⁸

Gliomi, glioneuronalni tumori i neuronalni tumori podijeljeni su u šest skupina:

1. difuzni gliomi u odraslih
2. difuzni LGG u djece
3. difuzni gliomi visokog stupnja malignosti u djece
4. cirkumskriptni (dobro ograničeni) astrocitomi
5. glioneuronalni i neuronalni tumori
6. ependimomi¹⁹

Klasifikacija difuznih glioma primarno se temelji na postojanju mutacije IDH 1/2 i 1p/19q kodelecije, stoga se difuzni gliomi dijele u tri skupine:

1. oligodendrogliom, IDH mutant, 1p/19q kodelecija
2. astrocitom, IDH mutant, bez kodelecije
3. glioblastom, IDH divlji tip

Bitno je naglasiti da su u novoj klasifikaciji, u odnosu na onu iz 2016., razdvojene bolesti u kojima je IDH mutirana i one u kojima nije jer postoji velika razlika u preživljenju između divljeg i mutiranog tipa.¹⁸ Isto tako, u prijašnjoj klasifikaciji difuzni gliomi bili su podijeljeni u petnaest tipova, dok revidirana podjela obuhvaća samo tri tipa.¹⁹ Otkriće molekularnih biomarkera dovelo je do uvođenja novih metoda u dijagnostici glioma. Stoga se za procjenu

1p/19q kodelecije koristi fluorescentna in situ hibridizacija (FISH), a za potvrdu postojanja IDH 1/2 i ATRX mutacija koriste se imunohistokemijske metode.¹⁸

Astroцитom IDH mutant na molekularnoj razini definiran je kao difuzno infiltrativni tip glioma u kojemu je prisutna IDH1 ili IDH2 mutacija bez postojanja kodelecije 1p/19q. Prema WHO, mogu biti definirani kao tumori gradusa 2, 3 ili 4. Bitno je naglasiti da se entiteti kao što su difuzni astroцитom IDH mutant, anaplastični astroцитom IDH mutant i glioblastom IDH mutant više ne koriste, nego se koristi oznaka astroцитom IDH mutant, koji onda može biti gradusa 2, 3 ili 4. Difuzni astroцитom IDH divlji tip i anaplastični astroцитom IDH divlji tip nekadašnji su astroцитomi, a danas pripadaju glioblastomu IDH divlji tip. Revidiranom klasifikacijom mutacijski status IDH je potvrđen kao glavna molekularna odrednica kod astroцитoma i oligodendroglioma. IDH 1 i 2 mutacije spadaju u missense mutacije.¹⁸ Kod missense mutacije zamjena nukleotida mijenja kod u tripletu baza i uzrokuje zamjenu jedne aminokiseline drugom u proteinu.²⁰ IDH mutacije uključuju ostatke arginina na aktivnom mjestu enzima, R 132 za IDH 1 i R 172 za IDH2.¹⁸ Izocitrat dehidrogenaza enzim je ključan u Krebsovu ciklusu⁷ gdje pretvara izocitrat u alfa ketoglutarat. Međutim, zbog mutacija na R 132 i R 172, alfa ketoglutarat se pretvara u 2-HG. Nakupljanje potonjeg metabolita dovodi do epigenetskih promjena; povećane metilacije DNA i utišavanja gena, no također može dovesti i do promjena u DNA. Kod astroцитoma uz IDH mogu biti prisutne TP53 i Alpha Thalassemia X- linked Intellectual Disability Syndrome (ATRX) mutacije. TP53 je tumor-supresorski gen, čuvar genoma, koji kodira protein čija je uloga regulacija staničnog ciklusa i apoptoze. Najčešći je mutirani gen u tumorima. ATRX gen ima važnu ulogu u remodeliranju kromatina i njegov gubitak dovodi do epigenetskih promjena, oštećenja genoma i produljenja telomera alternativnim putem. Bolesnici kod kojih je ATRX inaktiviran, a IDH mutirana imaju bolju prognozu od onih kod kojih je ATRX intaktan, a IDH mutirana.¹⁸ Kako bi se postavila dijagnoza astroцитoma IDH mutanta izvode se imunohistokemijske pretrage i FISH. Imunohistokemijski se ispituju mutacije IDH1 R132H, p53 i ATRX. Budući da je mutacija IDH1R132H najčešća IDH mutacija povezanih s gliomima, to nam omogućuje visoko osjetljiv imunohistokemijski probir na IDH mutacijski status. Bolesnici kod kojih nije pronađena najčešća IDH mutacija gena šalju se dodatno na sekvencioniranje gena, kako bi se potencijalno dokazao manjak ATRX gena. Mutacija TP53 dijagnosticira se imunološkim bojanjem, a boji se akumulirani protein kodiran navedenim genom, čije je poluvrijeme raspada produljeno. Ponekad je potrebno učiniti i širu molekularnu obradu, što osim ATRX uključuje i ispitivanje postojanja kodelecije 1p/19q. ATRX i IDH mutacije često se pojavljuju zajedno, međutim to ne znači da postojanje ATRX

mutacije isključuje potrebu za procjenom IDH statusa, jer ATRX gen može biti mutiran i kod glioblastoma. Također, postojanje IDH mutacije uz deficijentan (mutiran) ATRX dovoljni su za postavljanje dijagnoze IDH mutantnog astrocitoma. U tom slučaju, nije potrebno pacijenta testirati na kodeleciju 1p/19q. Osim već spomenutih molekularnih markera, identificirani su još neki za koje se smatra da utječu na preživljenje pacijenata s IDH mutantnim astrocitomom; amplifikacije koje uključuju gene MYC i kinazu ovisnu o ciklinima 4 (CDK4) te mutacije u fosfatidilinozitol- 4,5- bisfosfonat 3- kinazi (PIK3) R1 povezane su s lošijim ishodom. Jedna od najznačajnijih je homozigotna delecija CDKN2A/B (inhibitor kinaze ovisne o ciklinima 2A/B), a njezina prisutnost u IDH mutantnom gliomu taj gliom svrstava u gradus 4 prema WHO klasifikaciji.¹⁸

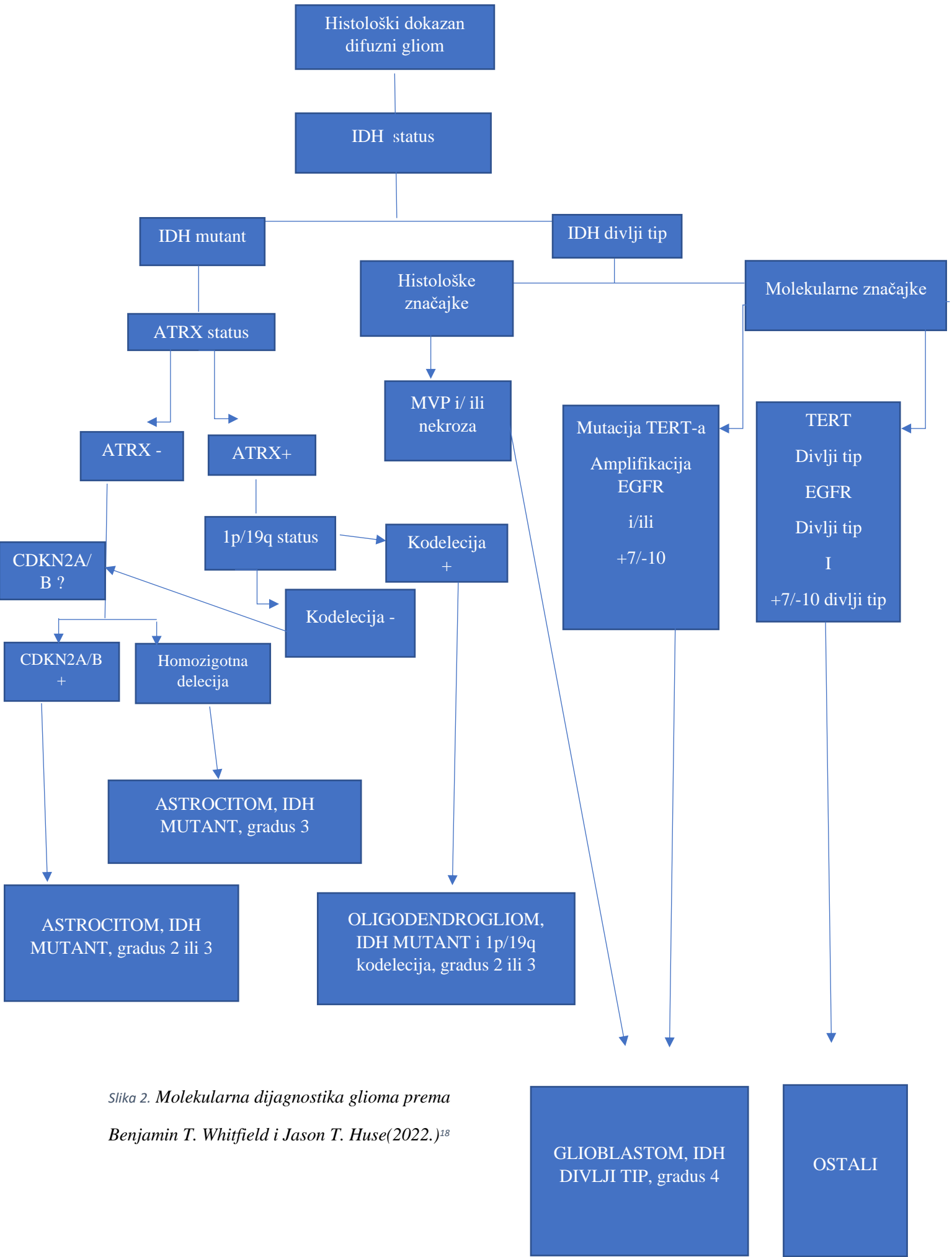
Oligodendrogliom je tip glioma kod kojeg se na molekularnoj razini skupa pronalaze IDH mutacija i kompletna delecija kratkog kraka 1. kromosoma i dugog kraka 19. kromosoma.¹⁸ Prema revidiranoj WHO klasifikaciji iz 2021., entitet anaplastični astrocitom više nije u upotrebi, a ovaj tip glioma može biti gradusa 2 ili 3.²¹ Što je gradus veći, preživljenje je manje. Postojanje kodelecije 1p/19q razlikuje astrocitome od oligodendroglioma na molekularnoj razini. Ona je rezultat nebalansirane translokacije između kromosoma 1. i 19. s naknadnim gubitkom kratkog kraka 1. i dugog kraka 19. kromosoma. Djelomična delecija jednog ili oba kraka nije patognomonična za oligodendrogliom, već se može pojaviti i u drugim novotvorinama mozga. Kod oligodendroglioma se mutacije često pojavljuju u promotoru reverzne transkriptaze telomeraze (TERT), transkripcijskom represoru Capicua (CIC) i u proteinu 1 koji veže elemente daleko uzvodno (FUBP1). Bitno je naglasiti da su CIC i FUBP1 geni lokalizirani na kromosomima 1 i 19, te da zbog kodelecije 1p/19q dolazi do gubitka njihove funkcije. TERT kodira katalitičku podjedinicu telomeraze koja je odgovorna za održavanje dužine telomera. Točkaste mutacije TERT promotora uzrokuju prekomjernu ekspresiju TERT-a te posljedično produljenje telomera i na kraju dovode do stanične besmrtnosti. TERT mutacije prisutne su u gotovo svih oligodendroglioma. CIC gen kodira transkripcijski represor gena povezanih s metabolizmom i rastom, a njih (gene) stimulira aktivacija receptora - kinaza. Mutacije CIC-a umanjuju njegovu inhibitornu aktivnost na gene stimulirane receptorima tirozin-kinaza što u konačnici dovodi do pretjerane proliferacije stanica. FUBP1 gen kodira protein koji kontrolirano stimulira ekspresiju MYC-a. Gubitak potonjeg gena dovodi do povećane nekontrolirane ekspresije MYC-a. Mutacije u CIC-u i/ili FUBP1 genu povezane su s kraćim preživljenjem pacijenata i kraćim periodom do pojave recidiva. Metoda kojom se procjenjuje IDH mutacijski status oligodendroglioma jednak je kao i kod astrocitoma.¹⁸

Dijagnostika kodelecije 1p/19q je složenija samim time što je riječ o potpunom gubitku dva kraka kromosoma, a ne o jednostavnoj mutaciji. Kodelecija se dijagnosticira s FISH-om, a koriste se komercijalne sonde koje se vežu na točno određene genomske regije: 1p36 i 1q25 na kromosomu 1 i 19p 13 i 19q13 na kromosomu 19. S obzirom da se procjenjuju samo određene genomske regije, a ne čitav kromosom, može doći do lažno pozitivnih rezultata. Alternativne metode koje procjenjuju čitave krakove kromosoma, a ne pojedine genomske regije su: microarray, sljedeća generacija sekvencioniranja (NGS) i metilacijski DNA profil. Važno je spomenuti da oligoastrocitomi više ne čine samostalan tumorski entitet jer se na temelju molekularne analize mogu svrstati u skupinu oligodendroglioma ili astrocitoma.¹⁸

Glioblastom IDH divlji tip je difuzni astroцитom kod kojeg IDH nije mutirana. Prijašnji naziv bio je glioblastoma multiforme jer je jedna od značajki ove neoplazme njezina heterogenost.²² Ovaj tip tumora uglavnom je visokog gradusa te je preživljenje nisko. Prema revidiranoj klasifikaciji iz 2021. molekularni kriteriji za dijagnozu glioblastoma IDH divljeg tipa su: amplifikacija EGFR, mutacija promotora TERT, duplikacija kromosoma 7, odnosno gubitak kromosoma 10.¹⁸ Mutacija promotora TERT manje je specifična za glioblastom u odnosu na ostale gliome.²³ Što se tiče prognoze i terapijskog odgovora na liječenje, dokazano je da je jedan od glavnih prognostičkih čimbenika metilacija gena O-6-metilgvanin-DNA metiltransferaza (MGMT). MGMT kodira enzim čija je uloga uklanjanje alkilnih skupina s aminokiseline gvanina, što posljedično dovodi do smanjenja učinkovitosti alkilirajućih agensa. Smanjena aktivnost enzima dovodi do smanjenja terapijske rezistencije. Karakteristika glioblastoma IDH divlji tip je značajna molekularna heterogenost te je kod njih prisutan velik broj genskih mutacija koje su raširene kroz niz klasičnih onkogenih mreža. Mutacije i amplifikacije gena za receptore tirozin-kinaza ne utječu samo na povećanu ekspresiju EGFR-a, već aktiviraju i druge receptore što u konačnici dovodi do tumorske preobrazbe stanica. Molekularna heterogenost glioblastoma očituje se tako što unutar jednog tumora može postojati više staničnih populacija koje se razlikuju po genetičkim obilježjima. Zbog te karakteristike, dijagnostika i liječenje ovog tipa tumora su složeni. Dijagnostika glioblastoma uključuje NGS i metilacijski DNA profil.¹⁸

Slika 2. prikazuje način dijagnosticiranja glioma na temelju karakterističnih molekularnih značajki. Prvo se kod svih glioma određuje IDH status. Gliome kod kojih je IDH mutirana potom se radi ATRX status te se procjenjuje postojanje 1p/19q kodelecije. Određuje se i CDKN2A/B status. Kod glioma u kojih IDH nije mutirana, dijagnostika obuhvaća histološke značajke (nekroza, MVP, mikrovaskularizacija) te pretrage na određene mutacije: točkastu

mutaciju TERT-a, amplifikaciju EGFR-a, duplikaciju 7., odnosno manjak 10. kromosoma.
(Benjamin T. Whitfield, Jason T- Huse, 2022.)



Slika 2. Molekularna dijagnostika glioma prema Benjamin T. Whitfield i Jason T. Huse(2022.)¹⁸

3. IMUNOLOGIJA GLIOMA NISKOGRADNOSTI

Stanice imunskog sustava koje infiltriraju tumor mogu biti prognostički faktori i temelj nove metode liječenja LGG-a. Infiltraciju tumora stanicama imunskog sustava možemo izmjeriti metodama kao što su protočna citometrija, RNA sekvencioniranje ili imunofluorescencija. U istraživanju koje su provodili Zhang i ostali dokazano je da smanjena tumorska čistoća, tj. povećana infiltracija tumora imunskim i stromalnim stanicama ima negativan utjecaj na preživljenje te da povećava malignost samog tumora. Tumori smanjene čistoće imali su povećan udio neutrofila i makrofaga u svom sastavu.²⁴ Istraživanje Berghoffa i ostalih bavilo se infiltracijom tumora specifičnim stanicama imunološkog sustava. Oni su mjerili infiltraciju glioma IDH mutanta i glioma IDH divljeg tipa T- limfocitima koristeći imunohistokemiju. Otkriveno je da su limfociti (PD-1) i ligand programirane smrti 1 (PD- L1) znatno sniženi u gliomima u kojima je IDH mutirana u odnosu na gliome u kojima je IDH intaktna. U istraživanjima koje su proveli Klemm i ostali te Friebel i ostali uspoređivala se infiltracija metastaza, glioblastoma te LGG limfocitima T. Metastaze su sadržavale najviše limfocita, potom glioblastomi, dok su najveće tumorske čistoće bili upravo LGG. Ovakva razlika u infiltraciji limfocita T posljedica je intrinzične tumorske aktivnosti.²⁴

Osim limfocita T, neosporno važnu ulogu imaju i mijeloidne stanice koje mogu podržavati ili ometati antitumorski imunološki odgovor. Također, infiltriranost tumora mijeloidnim stanicama može utjecati na učinkovitost imunoterapije. Makrofagi povezani s tumorom (TAM) čine jednu od skupina mijeloidnih stanica i oni infiltriraju LGG IDH mutante i LGG IDH divljeg tipa te brojčano nadmašuju limfocite T. U TAM spadaju makrofagi porijeklom od monocita (MDM) i mikroglia. MDM podtip češći je kod LGG IDH divljeg tipa i metastaza, dok mikroglia uglavnom infiltrira LGG IDH mutante.²⁴ Prema istraživanju Müllera i ostalih, mikroglia rjeđe i manje infiltrira oligodendrogliome, u odnosu na astrocitome. Isto tako, prema Venteicheru i ostalima, astrocitomi višeg gradusa pokazivali su veću infiltraciju MDM mijeloidnim stanicama. Povećana infiltracija tumora MDM stanicama u korelaciji je s povećanom ekspresijom gena specifičnih za endotel. Friedrich i ostali otkrili su da je IDH status tumora odgovoran za veličinu mijeloidne infiltracije, tako da je kod tumora u kojih je IDH mutirana smanjena ekspresija kemokina koji služe za agregaciju mijeloidnih stanica, manje je aktivnih stanica mikroglie i MDM stanica u odnosu na IDH divljeg tipa. Ludwig i ostali došli su do zaključka da gliomi IDH mutanti stvaraju

ekstracelularne vezikule porijeklom iz tumora (TEX) koje vrše veću supresiju na imunološki sustav u odnosu na TEX koje stvaraju gliomi IDH divljeg tipa.²⁴

Što se tiče povezanosti mutacija u tumoru sa ishodom liječenja i prognozom, prema Touatu i ostalima kod glioma koji su imali veći broj mutacija, ishod je bio lošiji, što nije slučaj kod drugih tumora. Kod ostalih tumora povećano opterećenje mutacijama znači bolji odgovor na terapiju blokatorima kontrolnih točaka (CTLA) te samim time bolju prognozu. Što se tiče dendritičkih stanica i prezentiranja antigena imunološkom sustavu, smatra se da LGG IDH mutanti imaju malen broj dendritičkih stanica i smanjenu sposobnost prezentacije antigena. Za razliku od njih, LGG IDH divljeg tipa imaju samo poneku dendritičku stanicu, ali su povećano infiltrirani MDM stanicama koje izražavaju glavne histokompatibilne komplekse II i DR (HLA II i HLA DR) te povećavaju ekspresiju gena za prezentiranje antigena imunološkom sustavu.²⁴

Tumori često proizvode molekule kontrolnih točaka kako bi izbjegli učinke imunološkog sustava.²⁴ Tumorske stanice eksprimiraju PD-L1, a limfociti T PD-1, te vezanjem receptora limfocita T za ligand na tumorskim stanicama nastaje blokada imunskog odgovora.²⁵ Garber i ostali u svom istraživanju procjenjivali su ekspresiju molekula PD-1 i PD-L1 u različitim gradusima glioma te su otkrili da se s povećanjem gradusa tumora povećava ekspresija PD-L1 u tumorskim stanicama, ali i infiltracija tumora limfocitima koji imaju PD-1 receptor. Berghoff i ostali otkrili su da su ekspresija PD-L1 na stanicama glioma i povećan broj limfocita s PD-1 receptorom veći u LGG IDH divljeg tipa te da je kod LGG IDH mutanta promotor PD-L1 molekule metiliran.²⁴

4. KLINIČKA SLIKA GLIOMA

Tumori mozga mogu se manifestirati generaliziranim i fokalnim simptomima. U najčešće generalizirane simptome ubrajaju se glavobolja, kognitivna disfunkcija, epileptički napadaji, promjene osobnosti te mučnina i povraćanje. Najčešći fokalni simptomi uključuju ispade motorike, vida ili senzibiliteta, afaziju, poremećaje ravnoteže i ataksiju.²⁶

Glavobolja je čest simptom, međutim gotovo nikad se ne javlja izolirano, već zajedno s mučninom i povraćanjem. Jačeg je intenziteta tijekom jutra, prilikom kašljanja ili izvođenja Valsalva manevra. Veću vjerojatnost glavobolje zbog tumora mozga imaju oni bolesnici

kojima je glavobolja već ranije dijagnosticirana. Bol je najčešće tupa karaktera, međutim može biti pulsirajuća ili čak imati karakter peckanja. Svaka nova glavobolja ili promjena intenziteta, tj. karaktera glavobolje zahtjeva iscrpan neurološki pregled.²⁷ Kod LGG- a se oštećenja kognitivne funkcije, pamćenja, koncentracije i pozornosti pojavljuju zbog mehaničkog učinka tumora, antiepileptičkih lijekova, loše kontrole epileptičkih napadaja ili kombinacijom navedenih čimbenika. Bitno je što prije otkriti kognitivne deficite jer oni uvelike smanjuju kvalitetu života bolesnika. Stariji bolesnici češće pokazuju kognitivne deficite u odnosu na mlađe, što rezultira potrebom za agresivnijom terapijom. Psihijatrijski poremećaji kao što su depresija ili anksioznost posljedica su samog tumora, ali i psihičkog stresa zbog dijagnoze. Također se pojavljuju umor, nedostatak motivacije ili poremećaj koncentracije. Zanimljivo je da su više razine anksioznosti prijavljene su kod bolesnika s desnostranim tumorom.²⁸

4.1 EPILEPSIJA- NAJČEŠĆI SIMPTOM GLIOMA NISKOGRADNJA MALIGNOSTI

Epilepsija predstavlja jedan od najčešćih simptoma LGG-a i tip je simptomatske strukturalne epilepsije koja se može manifestirati kao generalizirani napadaj, fokalni napadaj ili oboje.²⁹ Porijeklo i mehanizam nastanka epilepsije su multifaktorijalni i ovise o mehanizmima u samom tumoru i promjenama u tkivu oko tumora. Bitno je naglasiti da epileptički napadaji negativno utječu na neurokognitivne funkcije i kvalitetu života bolesnika. Dijagnoza epilepsije povezane s tumorom može se postaviti ukoliko je postojao barem jedan epileptički napadaj koji je uzrokovan trajnom promjenom moždanog tkiva. Epilepsije u LGG- u su najčešće fokalne, a simptomi ovise o lokalizaciji tumora.³⁰

Više od 80 % bolesnika s LGG-om ima epileptičke napadaje i oni često predstavljaju prvi simptom ovog tipa tumora.²⁹ Postoje određeni faktori koji povećavaju, odnosno smanjuju rizik od epilepsije. Veći rizik od nastanka epilepsije imaju mlađi bolesnici muškog spola kojima je tumor smješten u neokorteksu, tj. u parijetalnom, frontalnom, tempolarnom ili inzularnom području. Manji rizik za nastanak epileptičkog napada je kod osoba starije životne dobi, ženskog spola te kod lokalizacija tumora u okcipitalnom režnju. Što se tiče povezanosti epilepsije i molekularnih biomarkera, dokazano je da prisutnost IDH mutacije povećava rizik od nastanka epilepsije.³⁰

S obzirom da su LGG progresivne tvorbe, epileptički su napadi s vremenom pogoršavaju. Povećana učestalost napadaja ili češći napadaji nakon dugog razdoblja remisije u korelaciji su s progresijom tumora. Također, epileptički napadaji uzrokovani LGG-om često ne reagiraju adekvatno na antiepileptike, a epileptički status u ovih bolesnika ima gori ishod nego kod epilepsija drugog uzroka.²⁹

Bitno je naglasiti da istraživanja nisu pokazala značajnu povezanost između veličine tumora, histološkog i molekularnog nalaza te edema s epileptičkim napadajima, već se smatra da je epileptogeneza potaknuta interakcijama tumora s neokorteksom na određenoj lokalizaciji. Također, poznato je da gliomi onemogućavaju funkcionalnu povezanost neuronalnih mreža u peritumorskom i udaljenom tkivu što u konačnici dovodi do povećanja ekscitatornih puteva, a smanjenja inhibitornih te pojave epileptičkih napadaja. Promjene peritumorskog tkiva također mogu inducirati nastanak epilepsije. U LGG-u je povišena izvanstanična koncentracija glutamata, a smanjena je inhibitorna funkcija gamma aminomaslačne kiseline (GABA). Glutamat je povišen zbog smanjenog unosa u stanice, a povišenog oslobađanja u perineuronalni mikroglijalni prostor. Što se tiče GABA-ergičkog neurotransmiterskog sustava, smanjen je broj GABA-ergičkih interneurona i inhibitornih sinapsi na piramidnim stanicama.³⁰

Antiepileptici, kirurška resekcija, zračenje i kemoterapija modaliteti su liječenja epilepsija uzrokovanih gliomima. Starije generacije antiepileptika kao što su fenobarbital, fenitoin i karbamazepin mogu kratkoročno kontrolirati epilepsije, međutim imaju mnogo nuspojava. Lakozamid, lamotrigin i levatiracetam predstavljaju antiepileptike nove generacije koji imaju bolji sigurnosni profil i manje nuspojava. Prema manjim kliničkim ispitivanjima, levatiracetam se pokazao kao odličan lijek prvog izbora u kontroli epilepsija uzrokovanih gliomima. Međutim, nekada nije moguće poboljšati kontrolu epilepsije antiepilepticima, stoga se primjenjuju ostale vrste liječenja. Potpuna resekcija LGG može izvanredno utjecati na smanjenje epileptičkih napadaja i omogućiti kontrolu epilepsije. Ako potpunu resekciju nije moguće izvršiti, kontrola napadaja provodi se drugim metodama.³¹ Rana primjena radioterapije također smanjuje učestalost epileptičkih napadaja, s tim da uspješnost kontroliranja epilepsije ne ovisi o dozi zračenja.³⁰ Prema podacima iz literature, kemoterapija koja se koristi u kontroli i liječenju epilepsija uzrokovanih gliomima su derivati nitrozoureje i temozolomid. Temozolomid se češće koristi zbog lakših nuspojava.³²

5. MODALITETI LIJEČENJA GLIOMA NISKOGRADUŠNJA MALIGNOSTI

Liječenje LGG-a veoma je kompleksno jer ovaj tip tumora nije dobro ograničen, stoga infiltrira okolno moždano tkivo. Isto tako, ukoliko se na vrijeme ne liječi, može doći do maligne transformacije u viši gradus. Stoga je i terapija kompleksna, a ona uključuje kiruršku resekciju tumora, adjuvantnu ili konkomitantnu radioterapiju i kemoterapiju i njihove kombinacije. Također, u tijeku su brojna istraživanja lijekova koji su usmjereni na karakteristične molekularne biomarkere tipične za pojedini tip tumora. Terapija izbora za niskorizične bolesnike je kirurška resekcija tumora uz praćenje MR-om, a kombinirana terapija koja uključuje kiruršku resekciju i adjuvantnu terapiju modalitet je liječenja za visokorizične bolesnike. Međutim priroda LGG-a je takva da su katkad otporni na ove modalitete liječenja, stoga se intenzivno radi na ciljanoj terapiji temeljenoj na novim molekularnim otkrićima te na antitumorskim cjepivima koji stimuliraju imunološki sustav protiv tumorskih stanica.³³ Unatoč primjeni različitih modaliteta liječenja, još uvijek nije moguće postići potpuno ozdravljenje te medijan ukupnog preživljenja iznosi između 10 do 15 godina.³⁴

5.1 KIRURŠKO LIJEČENJE LGG

Kirurška resekcija smatra se zlatnim standardom u liječenju LGG-a. Cilj resekcije je u potpunosti odstraniti tumor, ali i sačuvati područja mozga zadužena za kompleksne motorne i asocijativne funkcije kako bi postoperativna kvaliteta života bolesnika bila što bolja. Opseg kirurške resekcije može se kvantitativno izmjeriti na temelju volumena tumora prije i poslije operacije, što nam daje podatke o postojanju rezidualnog tumora.³⁵ Opseg kirurške resekcije direktno je povezan sa sveukupnim preživljenjem tako da je ona koja obuhvaća veći opseg tumora povezana s boljom prognozom.³³ Isto tako, resekcija koja je učinjena što ranije bila je povezana s boljim ishodom, za razliku od biopsije i samog praćenja bolesti.³⁶ Kako bi kirurška resekcija bila uspješna sa što manje postoperativnih neuroloških deficita, tijekom operacije se koriste različite metode: transkranijalna magnetska stimulacija, funkcionalno mapiranje mozga, intraoperativno neurofiziološko monitoriranje i operacija u svjesnom odnosno budnom stanju. Najčešće se primjenjuje direktna električna stimulacija³⁵ koja istovremeno mapira motoričku, jezičnu i kognitivnu funkciju te prati neurološku aktivnost.³⁷ Direktnom električnom stimulacijom izravno se stimulira fokalni korteks što uzrokuje depolarizaciju stanica i

ekscitaciju lokalnih neurona, koji potom stimuliraju ili inhibiraju određenu funkciju.³⁸ Pacijent je tada često budan i pri svijesti jer je jedino tako moguće u stvarnom vremenu i direktno procijeniti neuronalne puteve. Neurofiziološko monitoriranje povezano je s boljim ishodom operacije; veći je opseg resecciranog tumora i manja je vjerojatnost pojave trajnih neuroloških deficita.³⁵ Unatoč totalnoj resekciji tumora, kod visokorizičnih bolesnika postoji mogućnost progresije ili recidiva tumora, što zahtjeva adjuvantnu radioterapiju, tj. kemoterapiju.³⁴ Povoljni prognostički faktori su dob manja od 40 godina te lakša klinička slika tumora (nepostojanje neuroloških deficita). IDH mutacijski status i postojanje 1p/19q kodelecije više nisu sami po sebi prognostički faktori, već je uz određivanje mutacija bitno vidjeti o kojem se podtipu tumora radi. Međutim, metilacijski status MGMT promotora danas je najvažniji prognostički čimbenik što je vrlo važno jer se velik broj bolesnika liječi specifičnom kemoterapijom.³⁹

5.2 ONKOLOŠKO LIJEČENJE LGG

5.2.1 ULOGA RADIOTERAPIJE U LIJEČENJU LGG

Radioterapija predstavlja važnu metodu liječenja LGG.⁴⁰ Posljednjih nekoliko desetljeća provedena su brojna istraživanja kojima se nastojalo utvrditi optimalno vrijeme započinjanja zračenja, doza te idealna konkomitantna i adjuvantna kemoterapija. Prema EORTC 22845 (Europska organizacija za istraživanje i liječenje tumora) randomiziranom istraživanju, radioterapija primijenjena odmah poslije kirurške resekcije smanjuje progresiju tumora, smanjuje incidenciju epileptičkih napadaja, međutim nema razlike u sveukupnom preživljenju između bolesnika koji su primili radioterapiju odmah nakon operacije i onih koji su liječeni kasnije. Bitno je naglasiti da kod bolesnika koji imaju mutiranu IDH nije potrebno odmah početi s radioterapijom jer odgoda terapije ne utječe na cjelokupno preživljenje, a odgođena je pojava neželjenih događaja vezanih za zračenje. Provedena su i istraživanja vezana za dozu zračenja te se danas smatra da je optimalna doza zračenja između 45 i 54 greja (Gy), tj. 1.8/ 2 Gy- a po jednoj frakciji. Viša doza zračenja ne utječe pozitivno na sveukupno preživljenje i na vrijeme do pojave recidiva, već dovodi do neurotoksičnosti.³⁵ Iznimka su LGG MGMT- non-pM (nemetilirana O-6- metilguanin- DNA- metiltransferaza) koji su rezistentni na kemoterapiju i kod kojih je visoka doza zračenja (viša od 54 Gy) povezana s boljim ishodom.⁴¹ Između 1998. i 2002. godine RTOG (Radiation Therapy Oncology Group) je proveo randomizirano ispitivanje gdje se promatrao utjecaj kemoterapije u kombinaciji sa

zračenjem na preživljenje. Zaključeno je da kemoterapija u kombinaciji sa zračenjem povećava sveukupno preživljenje i vrijeme do pojave recidiva tumora kod svih histoloških podtipova LGG- a.³⁵

Protonska terapija predstavlja novu metodu radioterapije koja se koristi u liječenju LGG-a u pojedinim zemljama. Primjena ove vrste zračenja u kliničkoj praksi izazovna je zbog više razloga; visoke cijene, ograničene dostupnosti i dokaza da uistinu poboljšava zdravstveno stanje bolesnika. Ova metoda zamjena je za konvencionalnu radioterapiju baziranu na fotonima. Prednost protonske terapije je ta što se mozak manje izlaže zračenju, čime se može povoljno utjecati na kasne posljedice radioterapije, uključujući i pad neurokognitivnih funkcija. Također, protonska terapija ima veći biološki učinak na moždano tkivo na distalnom kraju spektra, te su promjene na MR-u uočljivije nakon primjene protonske, nego fotonske terapije.⁴⁰

Radioterapija može uzrokovati brojne nuspojave. U akutnoj fazi liječenja pojavljuju se umor, pad neurokognitivnih funkcija i gubitak kose, no nakon nekoliko mjeseci dolazi do ozdravljenja. Dugoročne ireverzibilne nuspojave su endokrinopatije i gubitak sluha kod bolesnika kojima je ozračena hipofiza, tj. pužnica te pad neurokognitivnih funkcija i one se pojavljuje neovisno o lokalizaciji tumora. Pad neurokognitivnih funkcija kod bolesnika s LGG-om uzrokovan je samim tumorom, operacijom, kemoterapijom te zračenjem. Lošiji ishodi zabilježeni su kod viših doza i većeg ozračenog područja.⁴⁰

Oštećenje mozga uzrokovano zračenjem (RIBD, od engl. riječi radiation- induced brain damage) posredovano je brojnim patofiziološkim mehanizmima. Oštećenje neuronalnih matičnih stanica može utjecati na neurogenezu, gubitak progenitornih stanica oligodendrocita može uzrokovati oštećenje bijele tvari i demijelinizaciju, a oštećenje endotelnih stanica dovodi do oštećenje krvožilja i BBB. Također, kod zrelih neurona mijenja se izgled dendrita i sinaptička funkcija. Ponekad se aktiviraju stanice mikroglije i astrociti te dolazi do infiltracije mozga limfocitima, što ide u prilog kroničnoj upali. Za evaluaciju RIBD-a koriste se MR i PET.⁴⁰ Anatomske promjene bijele tvari uzrokovane zračenjem uključuju gubitak volumena ili lezije bijele tvari vidljive MR metodom, dok promjene sive tvari uključuju gubitak volumena hipokampusa, stanjivanje moždane kore i atrofiju amigdale. Zbog povećane propusnosti BBB može nastati vazogeni edem mozga, a ozljeda krvožilja dovodi do moždanih mikrokrvarenja. Funkcionalne promjene bilježe se fMR-om, pMR-om ili PET metodom. Smanjena aktivnost neurona javlja se nekoliko mjeseci nakon zračenja. Simptomatologija RIBD-a različita je u ranoj i kasnoj fazi bolesti. U ranoj fazi bolesnici su umorni i somnolentni, a navedeni simptomi

posljedica su edema mozga i prolazne demijelinizacije. U kasnoj fazi javlja se progresivno propadanje neurokognitivnih funkcija, što je rezultat strukturnog i funkcionalnog propadanja moždanog tkiva.⁴⁰

5.2.2 ULOGA KEMOTERAPIJE U LIJEČENJU LGG

Kemoterapija je vrsta sistemskog liječenja LGG-a. U RTOG 9802 kliničkom istraživanju uspoređivalo se liječenje visokorizičnih bolesnika nakon kirurške resekcije. U skupinu visokorizičnih spadali su oni koji su imali minimalno 40 godina i kod kojih tumor nije bio u potpunosti reseciran. Neki su liječeni radioterapijom, a neki kombinacijom radioterapije i kemoterapije koja je uključivala prokarbazin, CCNU (lomustin) i vinkristin (PVC protokol). Rezultati istraživanja pokazali su da su i vrijeme potrebno do nastanka recidiva i sveukupno preživljenje viši u onih bolesnika koji su liječeni dvostrukom terapijom. Također, ovim istraživanjem je potvrđen pozitivan ishod u onih LGG-a kod kojih je IDH mutirana bez obzira na postojanje 1p/19q kodelecije, a koji su liječeni PVC-om u kombinaciji s radioterapijom.³⁵

Danas većina bolesnika koji boluju od LGG-a primaju kemoterapiju, a najčešće se koristi temozolomid, alkilirajući citostatik koji prolazi BBB. Temozolomid je siguran lijek, međutim s povećanjem doze raste rizik pojave mijelosupresije i trombocitopenije koje se javljaju dva do tri tjedna nakon primjene lijeka. Derivati nitrozoureje (karmustin, lomustin, nimustin) također se koriste za liječenje LGG-a, međutim nuspojave nastupaju tek četiri do šest tjedana nakon primjene. Za karmustin je karakteristično da može uzrokovati plućnu fibrozu. Lomustin se daje često u kombinaciji s prokarbazinom i vinkristinom.³⁹

5.3 IMUNOLOŠKO LIJEČENJE LGG

Poznato je da LGG pokazuju jedinstvene tumorske imunološke fenotipove. IDH mutacija čini ih više, tj. manje osjetljivim na određene vrste imunoterapije. Postoji samo mali broj kliničkih istraživanja koja su ispitala utjecaj imunoterapije na liječenje LGG-a, a to je ponajviše zbog povoljne prognoze i niže incidencije LGG-a u odnosu na gliome viših gradusa. Potonji faktori rezultiraju potrebom za duljim kliničkim ispitivanjima zbog procjene učinkovitosti terapije. Za razliku od LGG-a, brojna su klinička istraživanja koja prate utjecaj imunoterapije na gliome viših gradusa. Danas se smatra da će cjepiva biti jedan od modaliteta liječenja LGG.²⁴ Tumorska cjepiva uvelike se razlikuju od cjepiva protiv infekcijskih bolesti jer stimuliraju imunološki

sustav koji potom prepoznaje i napada tumorske stanice.³ Cjepiva pokazuju bolju djelotvornost kod LGG-a u odnosu na gliome višeg gradusa. Zbog sporog rasta LGG-a stignu se razviti višestruke imunizacije i visoke razine antitumorske imunosti. Bitno je naglasiti da su cjepiva pokazala manje nuspojava u odnosu na kemoterapiju i zračenje. Poliinozin- policitidilna kiselina stabilizirana lizinom i karboksimetilcelulozom (poly-ICLC), antitumorska cjepiva i inhibitori IDH mutanta imunoterapija su koja se ispituje u kliničkim ispitivanjima na LGG IDH mutanima.²⁴ Osim navedenih, ispituje se i utjecaj monoklonalnih protutijela protiv PD-1, protutijela na CTLA-4, te citokinske terapije na gliome.⁴² Nažalost, do danas niti jedna vrsta imunoterapije provedene na LGG nije pokazala snažan utjecaj na preživljenje. Međutim, provode se nova istraživanja i nastaju obećavajuće kombinacije imunoterapije, kao što su kombinacija blokatora kontrolnih točaka (CTLA, od eng. riječi cytotoxic T- lymphocyte-associated protein) i inhibitora IDH mutanta. Ovakvim spojem imunoterapije omogućuje se redukcija imunološke supresije tipične za LGG IDH mutant nakon čega slijedi dodavanje lijeka koji imunološki sustav stimulira.²⁴

5.4 CILJANA TERAPIJA LGG

Molekularne promjene podtipova LGG-a uvjetuju različitu prognozu bolesti i moguća su ciljna mjesta za djelovanje specifičnih lijekova.

Alkilirajući agensi pokazali su se korisnim u liječenju LGG-a kod kojih su prisutne IDH mutacija i 1p/19q kodelecija. Kod glioma s potonjim molekularnim obilježjima povišena je koncentracija 2-HG, koji inhibira ekspresiju gena zaslužnih za popravak DNA i određenih antiapoptičkih proteina. Dolazi do smanjenja koncentracije unutarstaničnog glutationa i sniženja praga za ulazak stanice u apoptozu što u konačnici dovodi do povećane osjetljivosti ove vrste glioma na alkilirajuće agense.⁴³

Receptorske tirozin kinaze također su jedno od ciljnih terapijskih mjesta. Inhibitor EGFR-a Erlotinib kod LGG-a u djece pokazao je skroman učinak. Mutacije receptora faktora rasta fibroblasta (FGFR) česte su kod glioma.⁴³ Određene vrste mutacija FGFR-a specifične su za određeni histološki tip i gradus neuroepitelnog tumora, dok se druge pojavljuju neovisno o tipu tumora.⁴⁴ Inhibitor FGFR- a koji se istražuje jest Erdafitinib.⁴³

Mutacije BRAF gena (B-Raf protoonkogen) jedne su od najčešćih mutacija prisutnih u LGG-u, a neki od lijekova čiji se učinak istraživao bili su Sorafenib i Dabrafenib. Sorafenib nije

pokazao pozitivno djelovanje s obzirom da je utjecao na progresiju astrocitoma niskog stupnja malignosti, a niti dabrafenib se nije pokazao osobito korisnim.⁴³

Everolimus je blokator ciljne molekule rapamicina u sisavaca (mTOR). U istraživanjima je ovaj lijek dao pozitivne rezultate uz prihvatljive nuspojave.³ Međutim, učinak everolimusa razlikuje se ovisno o tome imaju li bolesnici gliome u sklopu neurofibromatoze tip 1 (NF-1) ili gliomi s potonjim sindromom nisu povezani. Everolimus se pokazao učinkovit kod progresije ili recidiva glioma povezanog s NF-1, dok je kod izoliranog LGG-a lijek pozitivno utjecao na stabilnost bolesti, ali i uzrokovao promjene tumorskog krvožilja.⁴³

5.5 SPECIFIČNO LIJEČENJE PODTIPOVA GLIOMA

Oligodendrogliom, IDH mutant s prisutnošću kodelecije 1p/19q gradusa 3 liječi se maksimalnom kirurškom resekcijom. Praćenje bez dodatne onkološke terapije moguće je nakon totalne kirurške resekcije tumora, odnosno kod mlađih od 40 kod kojih tumor nije u potpunosti odstranjen te ako bolesnik nema neurološke deficite. Ako je kemoterapija potrebna, bolesnik se liječi kombinacijom prokarbazina, lomustina i vinkristina.³⁹

Astroцитom, IDH mutant gradusa 2 također se liječi maksimalnom kirurškom resekcijom. Praćenje bez onkološke terapije provodi se nakon maksimalne kirurške resekcije kod asimptomatskih bolesnika koji su mlađi od 45 godina. Terapija zračenjem provodi se kod bolesnika starijih od 40 godina kod kojih totalna resekcija tumora nije bila moguća. Kemoterapija se kao prva linija liječenja može provoditi kod bolesnika s jako velikim tumorima kod kojih terapija zračenjem nije indicirana. Međutim, bitno je naglasiti da je vrijeme do pojave recidiva kraće nakon primjene temozolamida, nego nakon primjene radioterapije. Danas se totalna kirurška resekcija te potom terapija zračenjem u kombinaciji s kemoterapijom prema PVC protokolu smatra zlatnim standardom u liječenju ovog podtipa LGG-a.³⁹ Liječenje recidiva ovisi o simptomatologiji, prijašnjoj terapiji i načinu rasta i širenja tumora. Terapija se temelji na ponovnoj kirurškoj operaciji te adjuvantnoj radioterapiji ili kemoterapiji. Terapija zračenjem provodi se ukoliko bolesnik prije nije bio terapijski ozračen. Što se kemoterapije tiče, više se preferira terapija temozolamidom u odnosu na PVC zbog manje izraženih nuspojava.³⁹

Glioblastom IDH divljeg tipa gradusa 4 liječi se, ukoliko je to moguće, totalnom resekcijom tumora. Radioterapija se smatra najboljim tipom adjuvantne terapije u bolesnika starijih od 70 godina s vrijednosti KPS (Karnofsky Performance Scale) jednakom ili većom od 70.

Viskokorizični bolesnici liječe se hipofrakcioniranom radioterapijom (40 Gy u 15 frakcija), međutim postoji mogućnost negativnog kasnog učinka na neurokognitivne funkcije. Često se uz hipofrakcioniranu radioterapiju primjenjuje i temozolamid. Kod bolesnika mlađih od 70 godina dobrog općeg stanja i bez neuroloških ispada zlatni standard predstavljaju konkomitantna radioterapija i kemoterapija temozolamidom te nakon toga 6 ciklusa održavanja temozolamidom. Bolesnike koji se ne mogu liječiti kombiniranom terapijom bitno je testirati na metilaciju promotora MGMT, što određuje daljnji tijek liječenja. Ukoliko je u tumoru metiliran promotor MGMT, liječenje se temelji isključivo na temozolamidu, a ukoliko promotor nije metiliran ili je metilacijski status nepoznat, bolesnika se liječi hipofrakcioniranom radioterapijom.³⁹ Smjernice za liječenje recidiva glioblastoma nisu dobro definirane. Liječenje recidiva ovisi o primarnoj terapiji, KPS-u, dobi, načinu rasta i smjeru širenja tumora te metilaciji MGMT promotora. Simptomatski bolesnici s dobro ograničenim tumorom koji se dijagnosticirao minimalno 6 mjeseci poslije prve operacije kandidati su za sekundarnu operaciju tj. resekciju recidiva tumora. Terapija zračenjem jedna je od opcija liječenja, međutim bitno je naglasiti da veći tumori zahtijevaju manje doze po frakciji. Od sistemske terapije mogu se koristiti temozolomid, derivati nitrozoureje te bevacizumab,³⁹ monoklonsko protutijelo protiv vaskularnog endotelnog čimbenika rasta (VEGF).⁴⁵

6. ZAKLJUČAK

Zaključno, dijagnostika i liječenje LGG-a veoma su kompleksni i zahtijevaju multidisciplinarni pristup. Dijagnostika je, zahvaljujući otkriću brojnih mutacija specifičnih za određene tipove LGG-a, uznapredovala te biopsija i patohistološka analiza više nisu dovoljne za postavljanje konačne dijagnoze. Godina 2016. bila je prekretnica jer su se tada u klasifikaciji difuznih glioma integrirala patohistološka i molekularna obilježja tumora. Neki su novi tumorski entiteti uvedeni, a neki stari u potpunosti izbačeni iz uporabe. Osim otkrića specifičnih mutacija, dijagnostiku olakšavaju i neke dodatne napredne radiološke pretrage kojima je moguće i bez biopsije odrediti tip i gradus tumora ili pak što opsežnije napraviti kiruršku resekciju bez popratnih kognitivnih nuspojava.

Liječenje LGG-a uključuje brojne modalitete i pristup bolesniku mora biti individualan. Opsežna kirurška resekcija i danas je zlatni standard, a često se uz nju koristi i adjuvantna i konkomitantna kemoterapija, odnosno zračenje. Unatoč tome što potonje onkološke metode poboljšavaju sveukupno preživljenje i smanjuju progresiju tumora, one imaju i brojne nuspojave. Tako, primjerice, zračenje uzrokuje RIBD gdje u konačnici dolazi do strukturnog i funkcionalnog propadanja mozga, dok kemoterapija često uzrokuje mijelosupresiju i trombocitopeniju. Protonska terapija predstavlja novu vrstu radioterapije koja manje izlaže mozak zračenju od konvencionalne radioterapije te su samim time nuspojave liječenja manje izražene. Međutim, primjena ove metode u samim je počecima.

Nova biomolekularna otkrića, nuspojave kemoterapije i zračenja te smrtnost unatoč liječenju doveli su do provođenja brojnih istraživanja novih vrsta lijekova. Ciljana terapija predstavlja budućnost u liječenju LGG-a. Jedan od primjera je lijek everolimus, mTOR inhibitor, koji je pozitivno ocijenjen u istraživanjima. Također, alkilirajući agensi su lijekovi koji su pokazali izrazito pozitivno djelovanje na LGG kod kojih je prisutna 1p/19q kodelecija, a IDH je mutirana. Imunoterapija također predstavlja jedan od budućih modaliteta liječenja, a bitno je naglasiti da je ovaj modalitet liječenja pokazao veću djelotvornost kod LGG-a u odnosu na malignije i agresivnije gliome te da ima manje nuspojave od kemoterapije i radioterapije.

Zaključno, dijagnostika i liječenje LGG-a rapidno su uznapredovali te se vjeruje da će se u budućnosti novim modalitetima liječenja moći postići veće preživljenje, bolja kontrola bolesti i što primjerenija kvaliteta života bolesnika sa što manje nuspojave.

7. ZAHVALE

Zahvaljujem se najljepše svojoj mentorici dr. sc. Terezi Gabelić, na velikoj pomoći, strpljenju i savjetima tijekom pisanja ovog diplomskog rada.

Također se zahvaljujem i prijateljima, a posebno svojoj obitelji, koja mi je tijekom cjelokupnog školovanja bili najveća podrška.

9. ŽIVOTOPIS

Rođena sam 09. 10. 1996. godine u Dubrovniku. Pohađala sam Osnovnu školu Mokošica te sam svoje obrazovanje nastavila u Klasičnoj gimnaziji Ruđera Boškovića s pravom javnosti u Dubrovniku koju sam završila s odličnim uspjehom. Medicinski fakultet u Zagrebu upisala sam 2015. godine. Aktivno se služim engleskim jezikom, a tijekom osnovnog i srednjoškolskog obrazovanja također sam učila i talijanski jezik.

8. LITERATURA

POPIS SLIKA

- Slika 1. Histološka klasifikacija glioma, modificirano prema Perry A. & Wesseling (2016.)¹⁶ 9
Slika 2. Molekularna dijagnostika glioma prema Benjamin T. Whitfield i Jason T. Huse (2022.)¹⁸ ... 15

¹ Brinar V. Neurologija za medicinare, Zagreb, Medicinska naklada, 2009.

² Damjanov I, Seiwerth S, Jukić S, Nola M. Patologija, Zagreb, Medicinska naklada, 2018.

³ Rasheed S, Rehman K, Akash MSH. An insight into the risk factors of brain tumors and their therapeutic interventions. Biomed Pharmacother. 2021 Nov;143:112119., dostupno na: <https://pubmed.ncbi.nlm.nih.gov/34474351/>

⁴ Wesseling P, Capper D. WHO 2016 Classification of gliomas. Neuropathol Appl Neurobiol. 2018., dostupno na: <https://onlinelibrary.wiley.com/toc/13652990/2018/44/2>

⁵ Gao H, Jiang X. Progress on the diagnosis and evaluation of brain tumors. Cancer Imaging. 2013 Dec 11;13(4):466-81., dostupno na: <https://www.ncbi.nlm.nih.gov/pmc/articles/PMC3864167/>

⁶ Roda E, Bottone MG. Editorial: Brain Cancers: New Perspectives and Therapies. Front Neurosci. 2022 Feb 14;16:857408., dostupno na: <https://pubmed.ncbi.nlm.nih.gov/35237126/>

⁷ Aiman W, Rayi A. Low Grade Gliomas. [Updated 2022 May 15]. In: StatPearls [Internet]. Treasure Island (FL): StatPearls Publishing; 2022 Jan, dostupno na: <https://www.ncbi.nlm.nih.gov/books/NBK560668/>

⁸ Gaillard, F. WHO classification of CNS tumors. Reference article, Radiopaedia.org., 03 Jun 2022., dostupno na: <https://radiopaedia.org/articles/who-classification-of-cns-tumours-1>

⁹ Forst DA, Nahed BV, Loeffler JS, Batchelor TT. Low-grade gliomas. Oncologist. 2014 Apr;19(4):403-13. , dostupno na: <https://www.ncbi.nlm.nih.gov/pmc/articles/PMC3983820/>

-
- ¹⁰ Hakyemez B, Erdogan C, Ercan I, Ergin N, Uysal S, Atahan S. High-grade and low-grade gliomas: differentiation by using perfusion MR imaging. *Clin Radiol*. 2005 Apr;60(4):493-502., dostupno na: <https://pubmed.ncbi.nlm.nih.gov/15767107/>
- ¹¹ Abrigo JM, Fountain DM, Provenzale JM, Law EK, Kwong JS, Hart MG, Tam WWS. Magnetic resonance perfusion for differentiating low-grade from high-grade gliomas at first presentation. *Cochrane Database Syst Rev*. 2018 Jan 22;1(1):CD011551., dostupno na: <https://pubmed.ncbi.nlm.nih.gov/29357120/>
- ¹² Kapsalakis IZ, Kapsalaki EZ, Gotsis ED, Verganelakis D, Toulas P, Hadjigeorgiou G i ostali. Preoperative evaluation with FMRI of patients with intracranial gliomas. *Radiol Res Pract*. 2012;2012:727810., dostupno na: <https://pubmed.ncbi.nlm.nih.gov/22848821/>
- ¹³ Laino ME, Young R, Beal K, Haque S, Mazaheri Y, Corrias G. i ostali. Magnetic resonance spectroscopic imaging in gliomas: clinical diagnosis and radiotherapy planning. *BJR Open*. 2020 Apr 6;2(1):20190026., dostupno na: <https://pubmed.ncbi.nlm.nih.gov/33178960/>
- ¹⁴ la Fougère C, Suchorska B, Bartenstein P, Kreth FW, Tonn JC. Molecular imaging of gliomas with PET: opportunities and limitations. *Neuro Oncol*. 2011 Aug;13(8):806-19., dostupno na: <https://pubmed.ncbi.nlm.nih.gov/21757446/>
- ¹⁵ Kim MM, Lawrence TS, Cao Y. Advances in Magnetic Resonance and Positron Emission Tomography Imaging: Assessing Response in the Treatment of Low-Grade Glioma. *Semin Radiat Oncol*. 2015 Jul;25(3):172-80., dostupno na: <https://www.ncbi.nlm.nih.gov/pmc/articles/PMC4460607/>
- ¹⁶ Perry A, Wesseling P. Histologic classification of gliomas. *Handb Clin Neurol*. 2016;134:71-95., dostupno na: <https://pubmed.ncbi.nlm.nih.gov/26948349/>
- ¹⁷ Zhou K, Zhao Z, Li S, Liu Y, Li G, Jiang T. A new glioma grading model based on histopathology and Bone Morphogenetic Protein 2 mRNA expression. *Sci Rep*. 2020 Oct 28;10(1):18420., dostupno na: <https://pubmed.ncbi.nlm.nih.gov/33116227/>

-
- ¹⁸ Whitfield BT, Huse JT. Classification of adult-type diffuse gliomas: Impact of the World Health Organization 2021 update. *Brain Pathol.* 2022 Mar 14:e13062., dostupno na: <https://pubmed.ncbi.nlm.nih.gov/35289001/>
- ¹⁹ Louis, D.N., Perry, A., Reifenberger, G. *et al.* The 2016 World Health Organization Classification of Tumors of the Central Nervous System: a summary. *Acta Neuropathol*, 2016., **131**, 803–820, dostupno na: <https://link.springer.com/article/10.1007/s00401-016-1545-1>
- ²⁰ Robert L. Nussbaum, MD, FACP, FACMG, Human Genetic Diversity, Thompson & Thompson Genetics in Medicine, 2016., dostupno na: <https://www.sciencedirect.com/topics/biochemistry-genetics-and-molecular-biology/missense-mutation>
- ²¹ Gaillard, F., Rasuli, B. Oligodendroglioma. Reference article, Radiopaedia.org. (accessed on 03 Jun 2022), dostupno na: <https://radiopaedia.org/articles/oligodendroglioma>
- ²² Gaillard, F. Glioblastoma, IDH-wildtype. Reference article, Radiopaedia.org. (accessed on 03 Jun 2022), dostupno na: <https://radiopaedia.org/articles/glioblastoma-idh-wildtype>
- ²³ Kristyn Galbraith, MD, Ashwani Kumar, MS, Kalil G Abdullah, MD, MSc, Jamie M Walker, MD, PhD, Steven H Adams, BS, Timothy Prior, BS i ostali. Molecular Correlates of Long Survival in IDH-Wildtype Glioblastoma Cohorts, *Journal of Neuropathology & Experimental Neurology*, Volume 79, Issue 8, August 2020, Pages 843–854, dostupno na: <https://academic.oup.com/jnen/article/79/8/843/5869581?login=true>
- ²⁴ Haddad AF, Young JS, Oh JY, Okada H, Aghi MK. The immunology of low-grade gliomas. *Neurosurg Focus.* 2022 Feb;52(2):E2., dostupno na: <https://pubmed.ncbi.nlm.nih.gov/35104791/>
- ²⁵ Alsaab HO, Sau S, Alzhrani R, Tatiparti K, Bhise K, Kashaw SK, Iyer AK. PD-1 and PD-L1 Checkpoint Signaling Inhibition for Cancer Immunotherapy: Mechanism, Combinations,

and Clinical Outcome. *Front Pharmacol.* 2017 Aug 23;8:561., dostupno na:

<https://pubmed.ncbi.nlm.nih.gov/28878676/>

²⁶ Adams, Christie, Sullivan, Joan, Vitaz, Todd. "Clinical Presentation of Brain Tumors".

Molecular Considerations and Evolving Surgical Management Issues in the Treatment of

Patients with a Brain Tumor, edited by Terry Lichtor, IntechOpen, 2015., dostupno na:

<https://www.intechopen.com/chapters/47664>

²⁷ Schankin CJ, Ferrari U, Reinisch VM, Birnbaum T, Goldbrunner R, Straube A.

Characteristics of brain tumour-associated headache. *Cephalalgia.* 2007 Aug;27(8):904-11,

dostupno na: <https://pubmed.ncbi.nlm.nih.gov/17635527/>

²⁸ Smits A, Jakola AS. Clinical Presentation, Natural History, and Prognosis of Diffuse Low-Grade Gliomas. *Neurosurg Clin N Am.* 2019 Jan;30(1):35-42. , dostupno na:

<https://pubmed.ncbi.nlm.nih.gov/30470403/>

²⁹ Tom J. Snijders, Sharon Berendsen, Tatjana Seute, Pierre A. Robe (2017.), Glioma-

associated epilepsy: toward mechanism based treatment, *Translational Cancer Research,*

2017 March, dostupno na: <https://tcr.amegroups.com/article/view/12606/html>

³⁰ Pallud J, McKhann GM. Diffuse Low-Grade Glioma-Related Epilepsy. *Neurosurg Clin N*

Am. 2019 Jan;30(1):43-54., dostupno na: <https://pubmed.ncbi.nlm.nih.gov/30470404/>

³¹ Piotrowski AF, Blakeley J. Clinical Management of Seizures in Patients With Low-Grade

Glioma. *Semin Radiat Oncol.* 2015 Jul;25(3):219-24., dostupno na:

<https://www.ncbi.nlm.nih.gov/pmc/articles/PMC4696025/>

³² Haggiagi A, Avila EK. Seizure response to temozolomide chemotherapy in patients with

WHO grade II oligodendroglioma: a single-institution descriptive study. *Neurooncol Pract.*

2019 May;6(3):203-208., dostupno na: <https://pubmed.ncbi.nlm.nih.gov/31073410/>

³³Chammas M, Saadeh F, Maaliki M, Assi H. Therapeutic Interventions in Adult Low-Grade Gliomas. *J Clin Neurol*. 2019 Jan;15(1):1-8., dostupno na:

<https://pubmed.ncbi.nlm.nih.gov/30198226/>

³⁴ Youssef, G., & Miller, J. J., Lower Grade Gliomas. *Current Neurology and Neuroscience Reports*, 2020., dostupno na: <https://link.springer.com/article/10.1007/s11910-020-01040-8>

³⁵Lombardi G, Barresi V, Castellano A, Tabouret E, Pasqualetti F, Salvalaggio A i ostali. Clinical Management of Diffuse Low-Grade Gliomas. *Cancers (Basel)*. 2020 Oct

16;12(10):3008, dostupno na: <https://www.ncbi.nlm.nih.gov/pmc/articles/PMC7603014/>

³⁶ Boissonneau S, Duffau H. Identifying clinical risk in low grade gliomas and appropriate treatment strategies, with special emphasis on the role of surgery. *Expert Rev Anticancer Ther*. 2017 Aug;17(8):703-716., dostupno na: <https://pubmed.ncbi.nlm.nih.gov/28608763/>

³⁷ Szelényi A, Bello L, Duffau H, Fava E, Feigl GC, Galanda M i ostali; Workgroup for Intraoperative Management in Low-Grade Glioma Surgery within the European Low-Grade Glioma Network. Intraoperative electrical stimulation in awake craniotomy: methodological aspects of current practice. *Neurosurg Focus*. 2010 Feb;28(2):E7., dostupno na:

<https://pubmed.ncbi.nlm.nih.gov/20121442/>

³⁸ Hollon, T., Hervey-Jumper, S. L., Sagher, O., & Orringer, D. A. Advances in the Surgical Management of Low-Grade Glioma. *Seminars in radiation oncology*, 2015., 25(3), 181–188., dostupno na: <https://pubmed.ncbi.nlm.nih.gov/26050588/>

³⁹ Weller, M., van den Bent, M., Preusser, M. *et al.* EANO guidelines on the diagnosis and treatment of diffuse gliomas of adulthood. *Nat Rev Clin Oncol*, 2021., **18**, 170–186, dostupno na: <https://www.nature.com/articles/s41571-020-00447-z>

⁴⁰ van der Weide HL, Kramer MCA, Scandurra D, Eekers DBP, Klaver YLB, Wiggenraad RGJ i ostali; Dutch Society for Radiation Oncology NvRO. Proton therapy for selected low

grade glioma patients in the Netherlands. *Radiother Oncol.* 2021 Jan;154:283-290., dostupno na: <https://pubmed.ncbi.nlm.nih.gov/33197495/>

⁴¹ Liu, Y., Li, Y., Wang, P. *et al.* High-dose radiotherapy in newly diagnosed low-grade gliomas with nonmethylated O(6)-methylguanine-DNA methyltransferase. *Radiat Oncol* **16**, 157 (2021). , dostupno na: <https://ro-journal.biomedcentral.com/articles/10.1186/s13014-021-01878-3>

⁴² Xu S, Tang L, Li X, Fan F, Liu Z. Immunotherapy for glioma: Current management and future application. *Cancer Lett.* 2020 Apr 28;476:1-12., dostupno na: <https://pubmed.ncbi.nlm.nih.gov/32044356/>

⁴³ Yang, K., Wu, Z., Zhang, H. *et al.* Glioma targeted therapy: insight into future of molecular approaches. *Mol Cancer* **21**, 39 (2022), dostupno na: <https://molecular-cancer.biomedcentral.com/articles/10.1186/s12943-022-01513-z>

⁴⁴ Bale, T.A. FGFR- gene family alterations in low-grade neuroepithelial tumors. *acta neuropathol commun* **8**, 21 (2020), dostupno na: <https://actaneurocomms.biomedcentral.com/articles/10.1186/s40478-020-00898-6>

⁴⁵ Li Y, Ali S, Clarke J, Cha S. Bevacizumab in Recurrent Glioma: Patterns of Treatment Failure and Implications. *Brain Tumor Res Treat.* 2017 Apr;5(1):1-9, dostupno na: <https://www.ncbi.nlm.nih.gov/pmc/articles/PMC5433944/>